

# Абсцесс, флегмона поднижнечелюстной области

# Топографическая анатомия

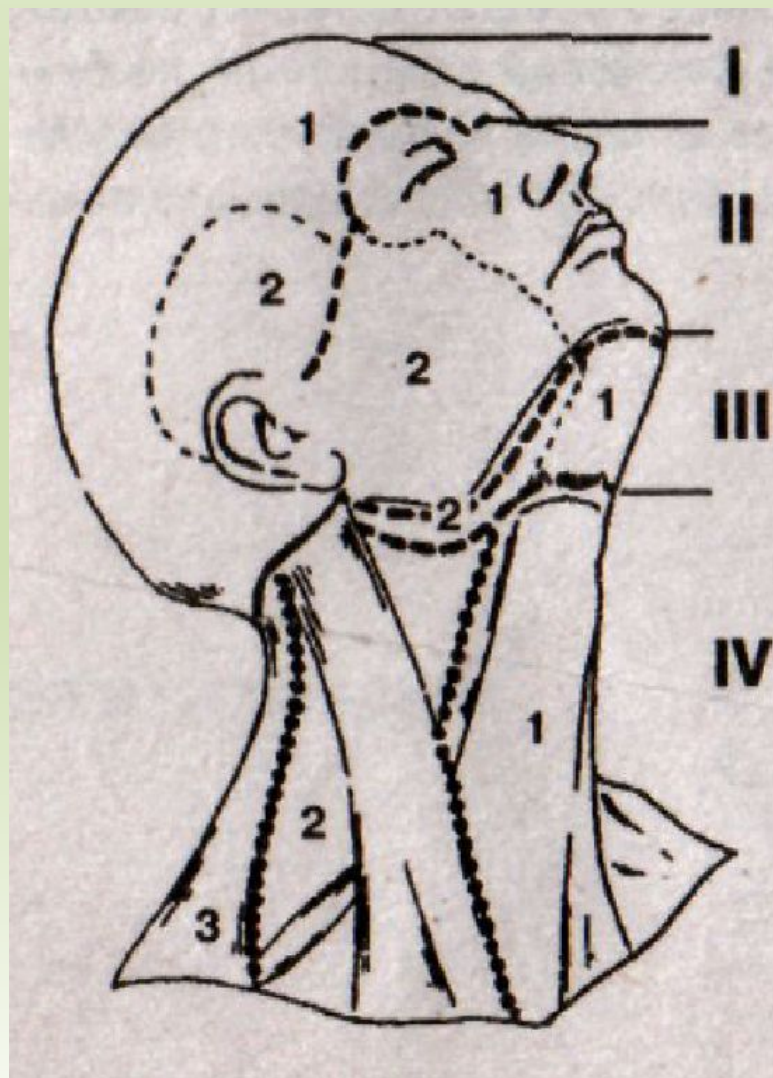


Рис. 1. Топографоанатомическое деление головы и шеи.

I — область свода черепа: 1 — лобно-теменно-затылочная область (*regio fronto-parieto-occipitalis*), 2 — височная область (*regio temporalis*);

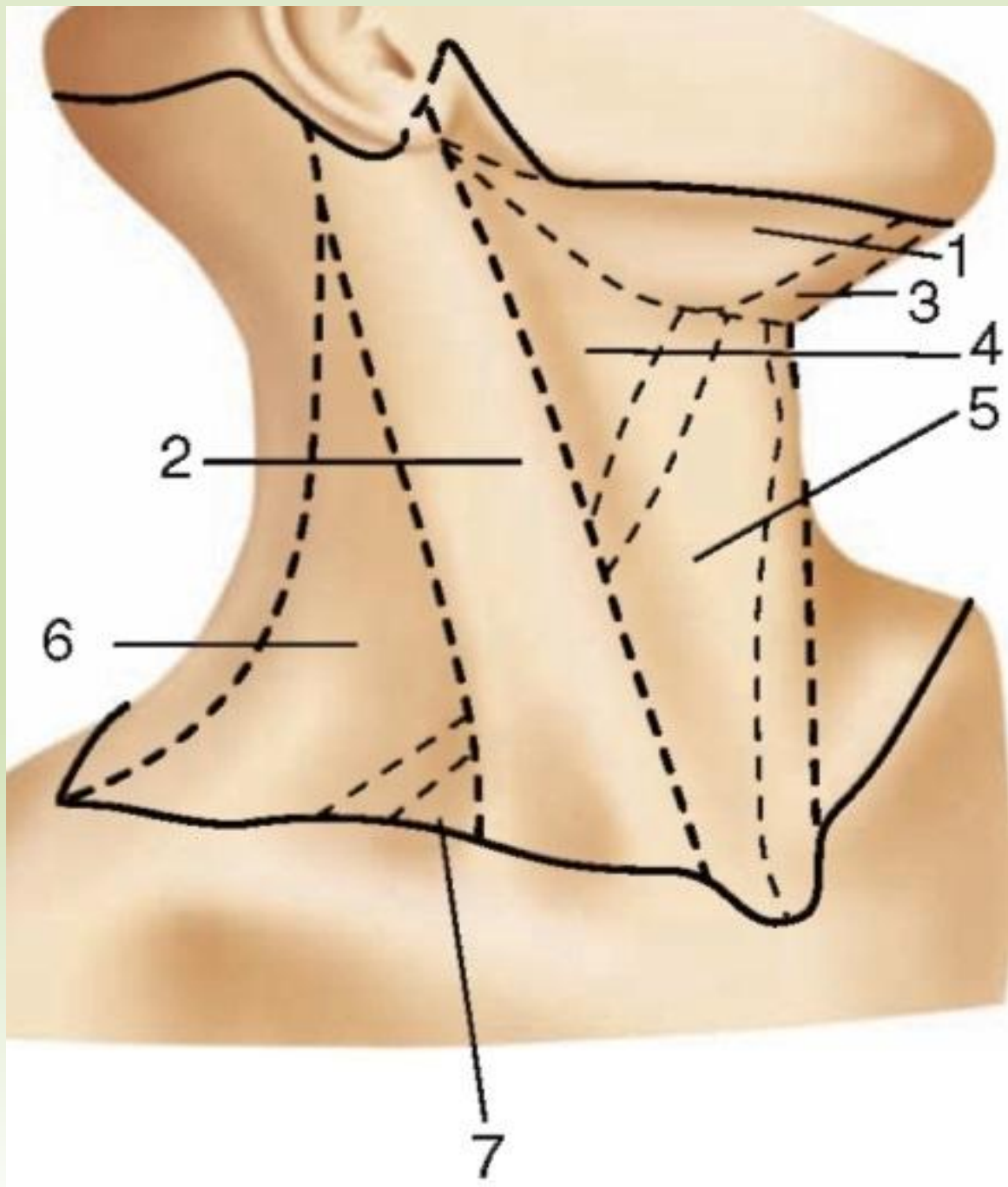
II — область лица: 1 — передняя область (*regio facialis anterior*), 2 — боковая область (*regio facialis lateralis*);

III — надподъязычная часть шеи (*regio suprahyoidea*): 1 — подподбородочная область (*regio submentalis*), 2 — поднижнечелюстная область (*regio submandibularis*);

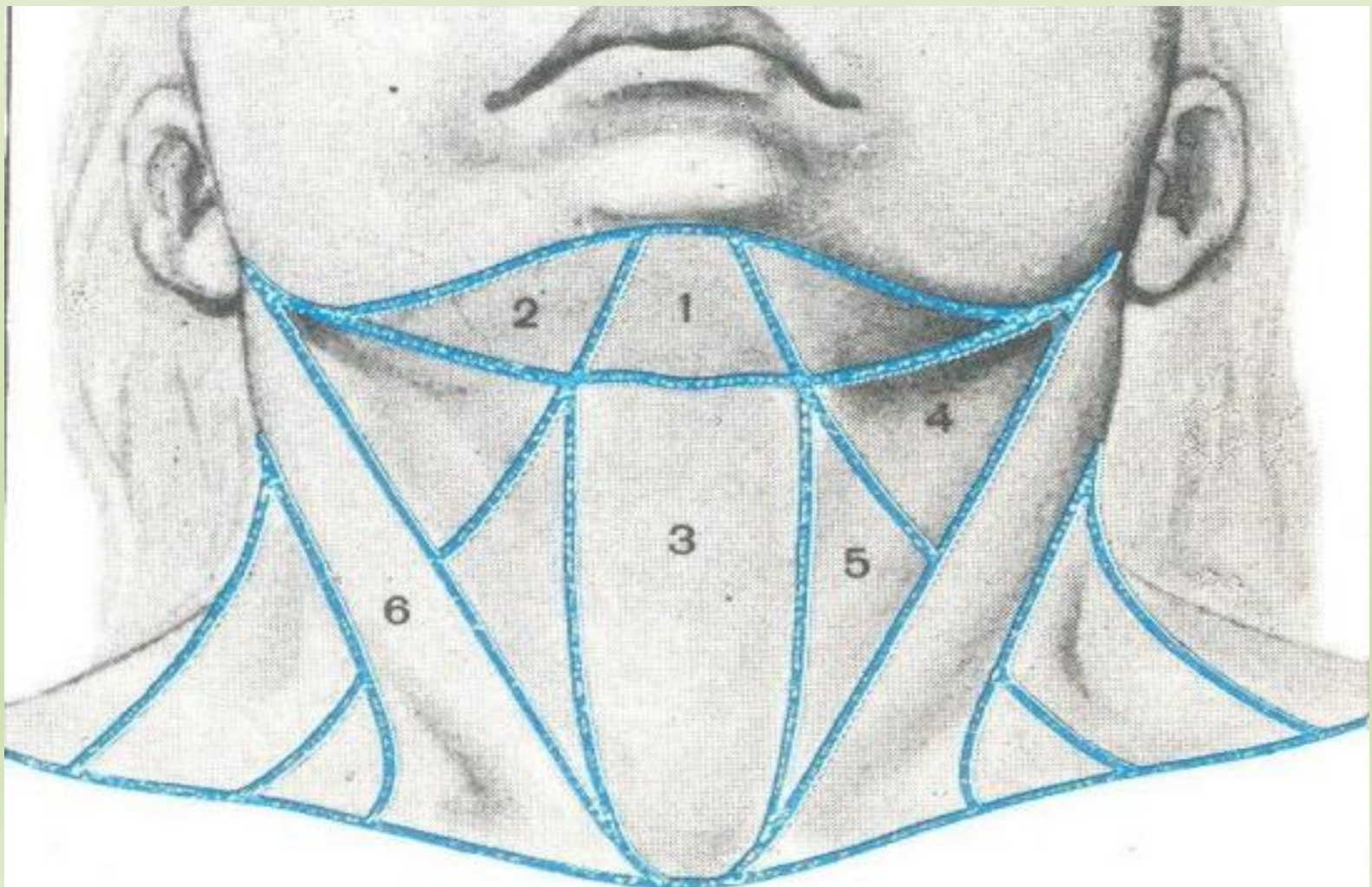
IV — подподъязычная часть шеи (*regio infrahyoidea*): 1 — передняя область, 2 — боковая область, 3 — задняя область

# Треугольники шеи

- 1 -  
поднижнечелюстной;
- 2 - грудино-ключично-  
сосцевидная область;
- 3 -  
подподбородочный;
- 4 - сонный;
- 5 - лопаточно-  
трахеальный;
- 6 - лопаточно-  
трапециевидный;
- 7 - лопаточно-  
ключичный.







1 – подбородочный треугольник, 2 – подчелюстной треугольник, 3 – подязычная область, 4 – сонный, 5 – лопаточно-трахеальный треугольник, 6 – грудинно-ключично-сосцевидная область.

## Поднижнечелюстная треугольная область

Границы  
поднижнечелюстной  
области:

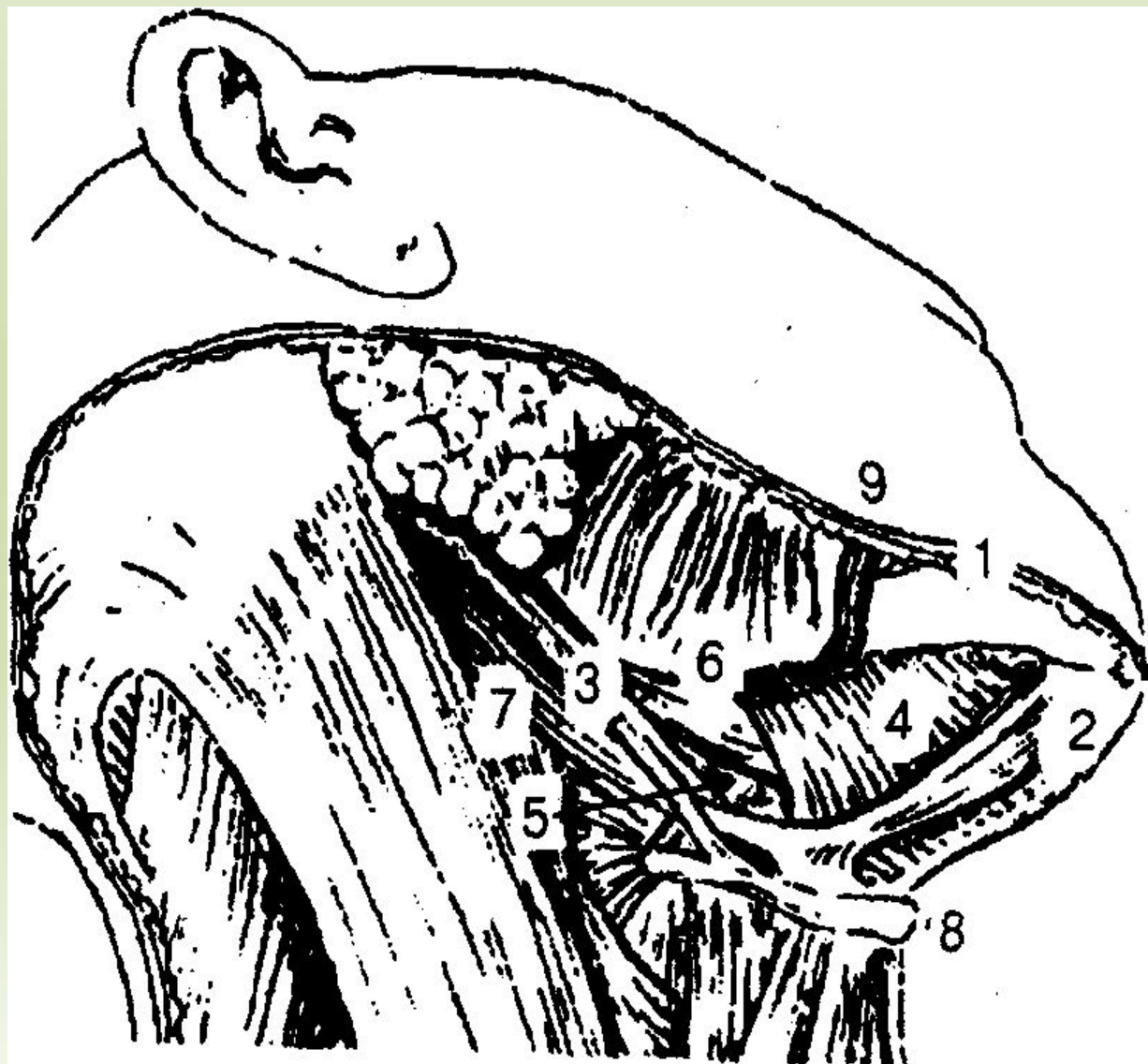
**верхняя** — челюстно-  
подъязычная мышца  
(4),

**наружная** —  
внутренняя  
поверхность тела  
нижней челюсти (1),

**передняя** — переднее  
брюшко двубрюшной  
мышцы (2),

**задняя** — заднее  
брюшко двубрюшной  
мышцы (3),

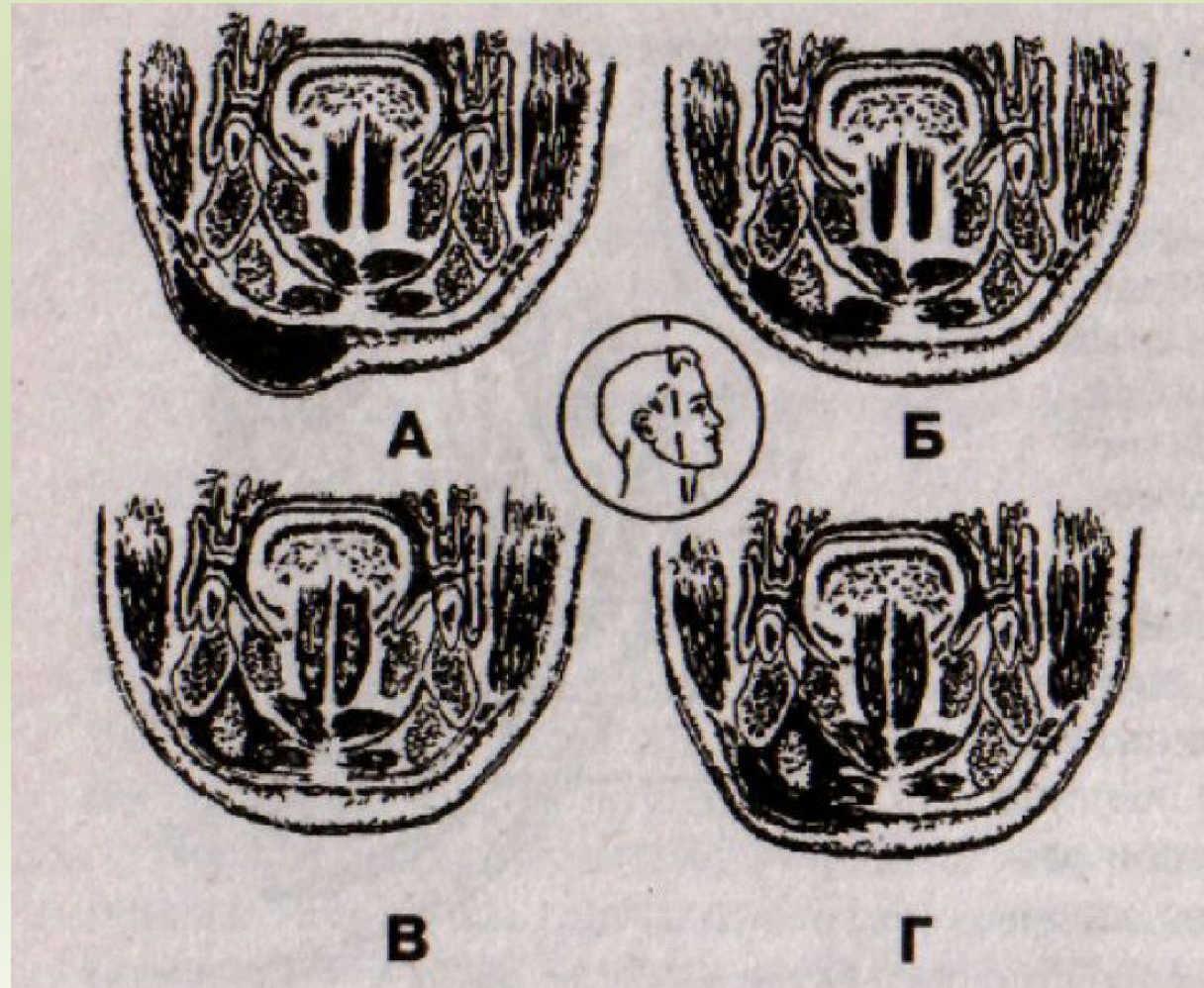
**нижняя** —



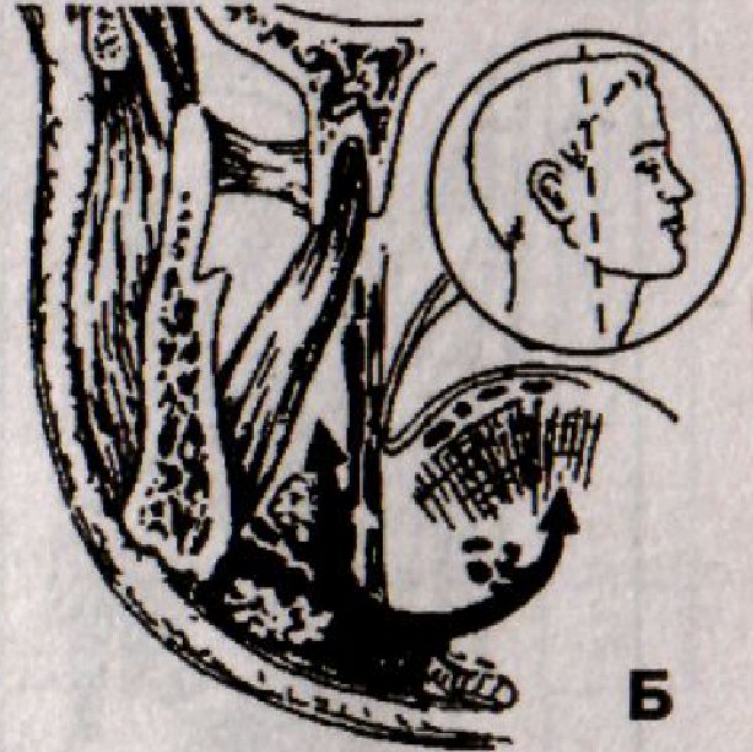

# Локализация гнойно-воспалительного процесса в поднижнечелюстной области

**А** – в подкожно-жировой клетчатке,  
**Б** – под подкожной мышцей (m. platysma),  
**В** – в собственно поднижнечелюстном пространстве,  
**Г** – одновременно в поднижнечелюстном пространстве и подкожно-жировой клетчатке.



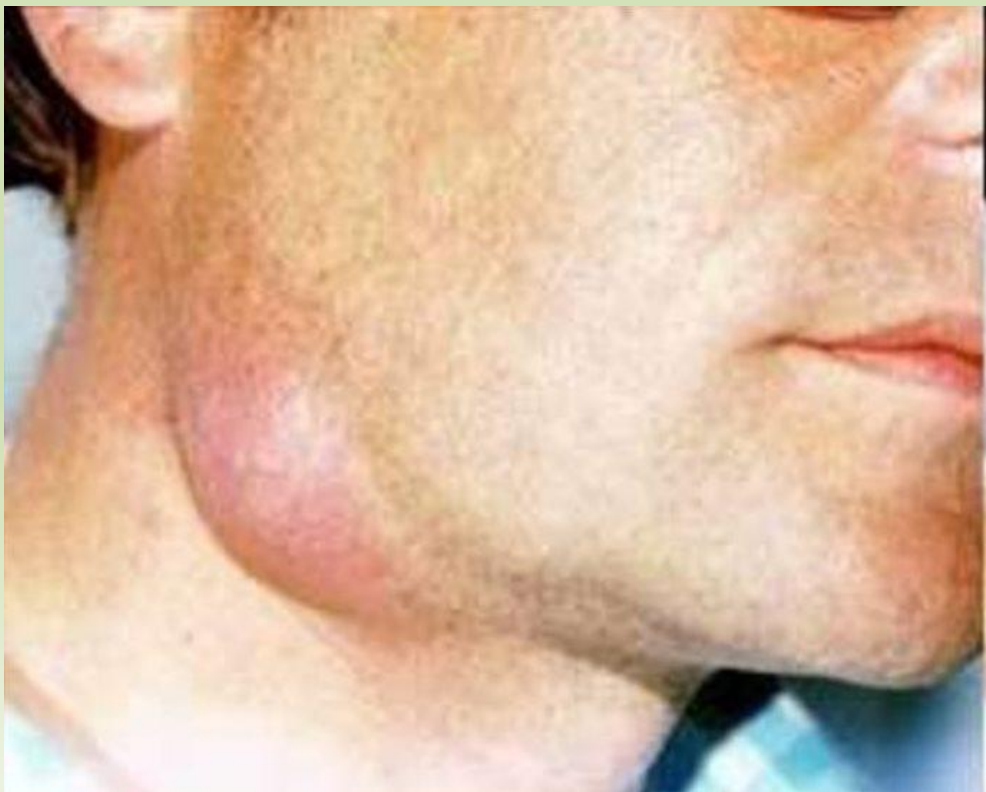# Возможные пути распространения гнойно-воспалительного процесса



А — схема фронтального сечения на уровне V-VI зубов,  
Б - схема фронтального сечения на уровне ветви челюсти.

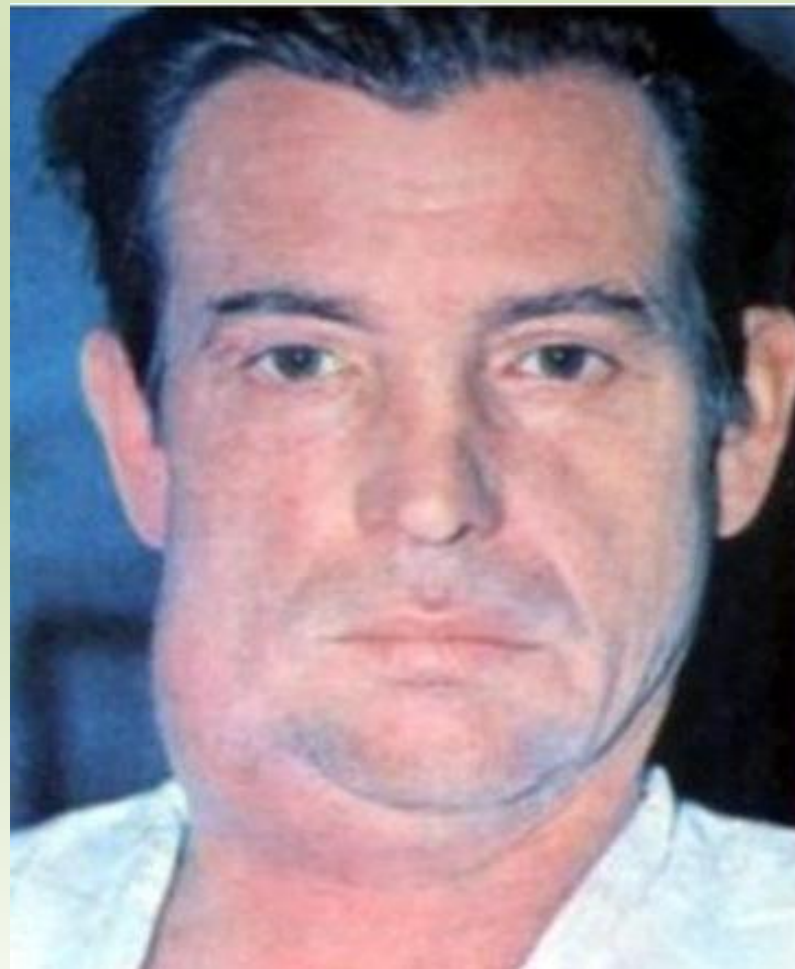
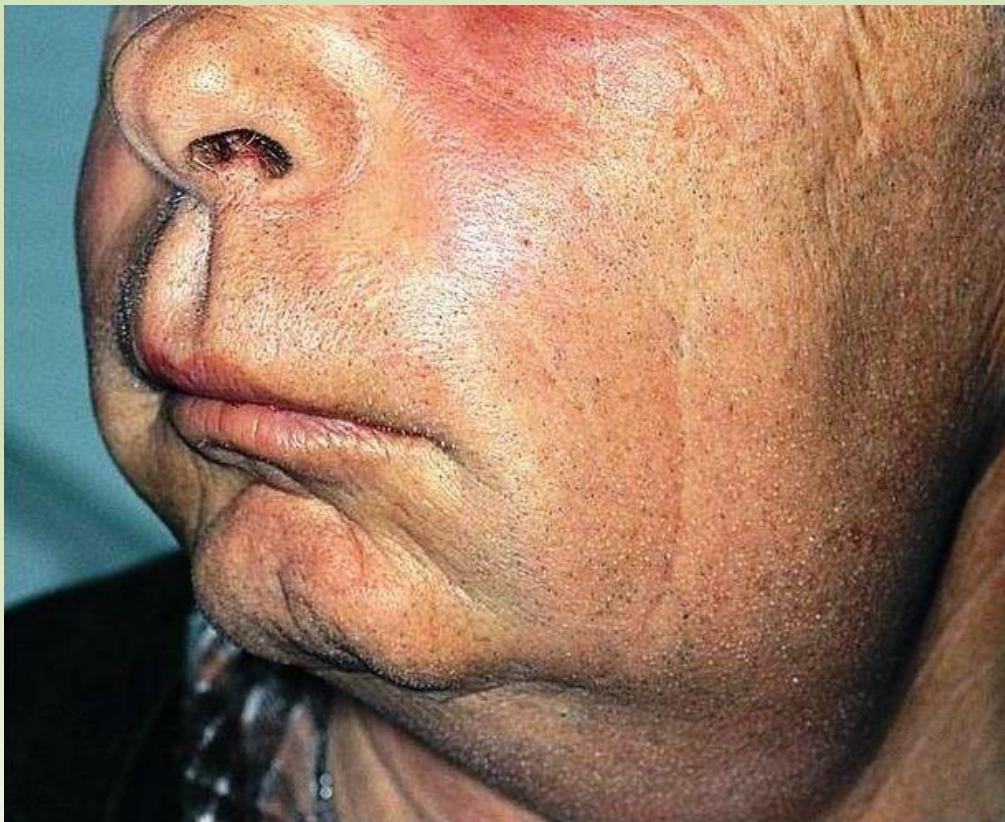

# Абсцесс поднижечелюстной области

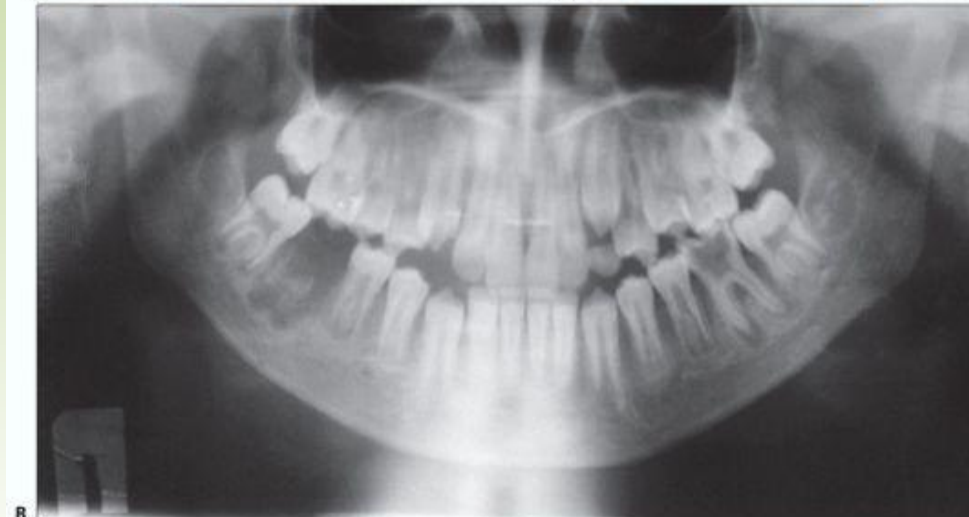
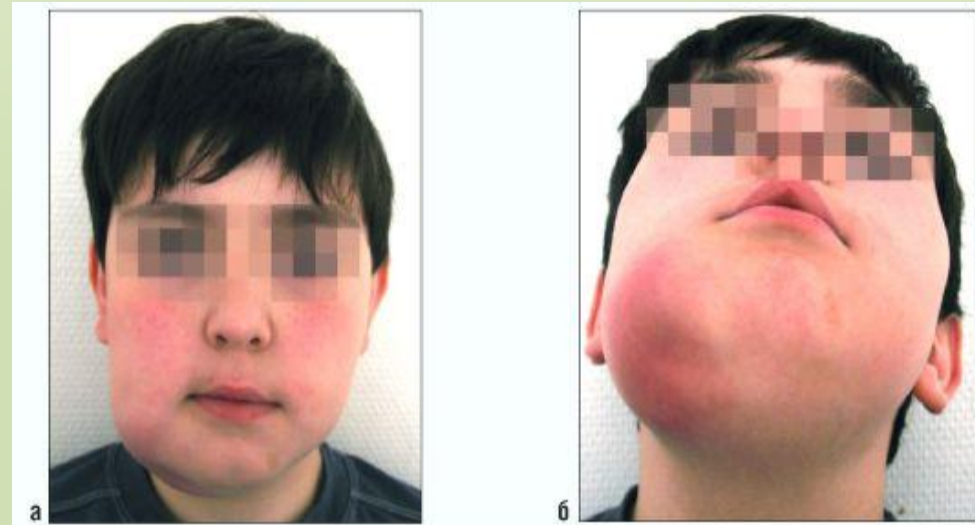


# Флегмона поднижечелюстной области

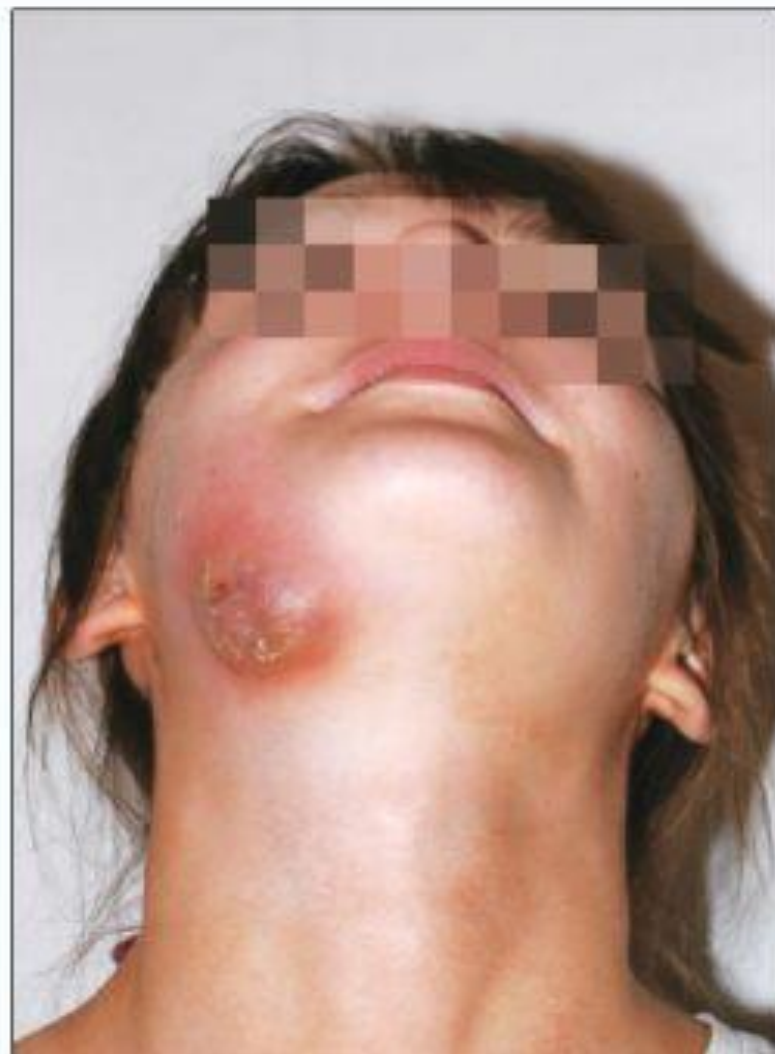
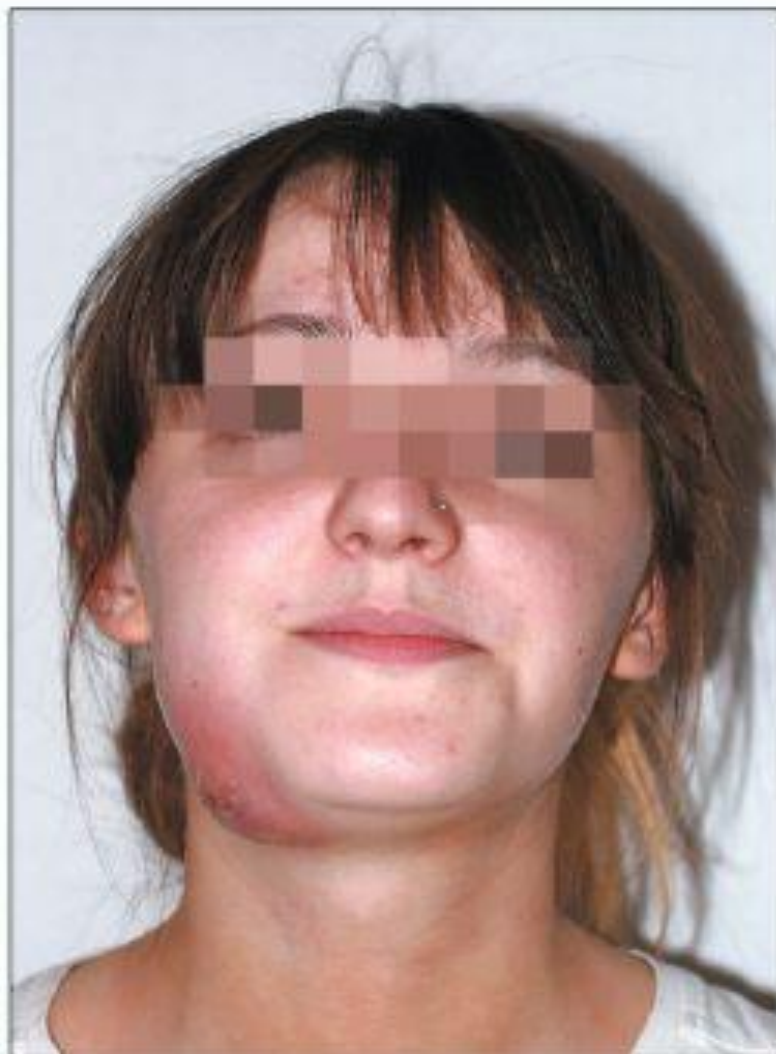
# Флегмона поднижечелюстной области

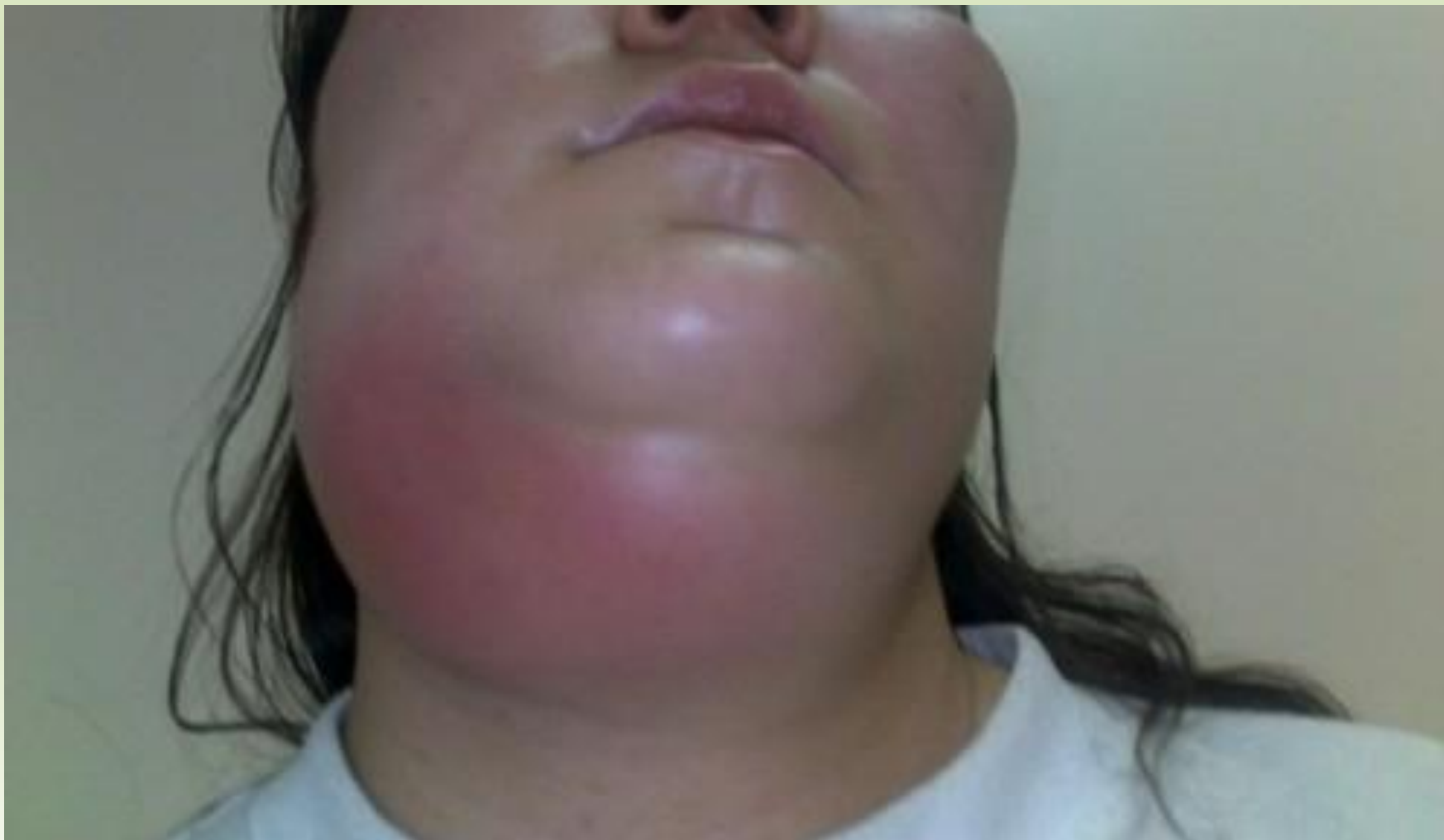



# Флегмона поднижечелюстной области

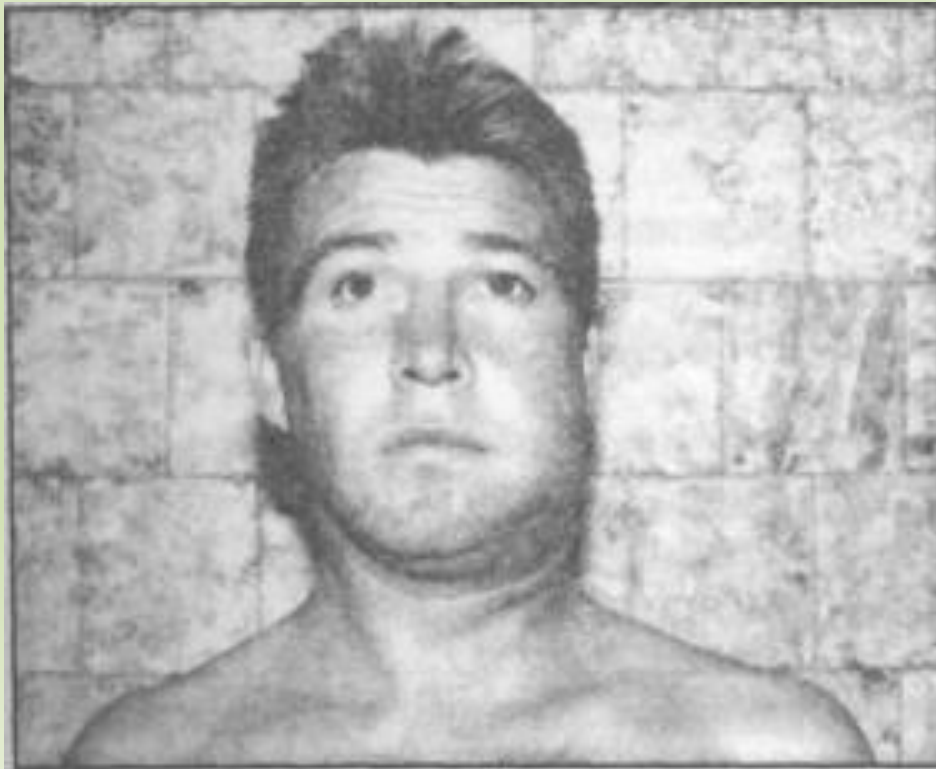

# Флегмона поднижечелюстной области

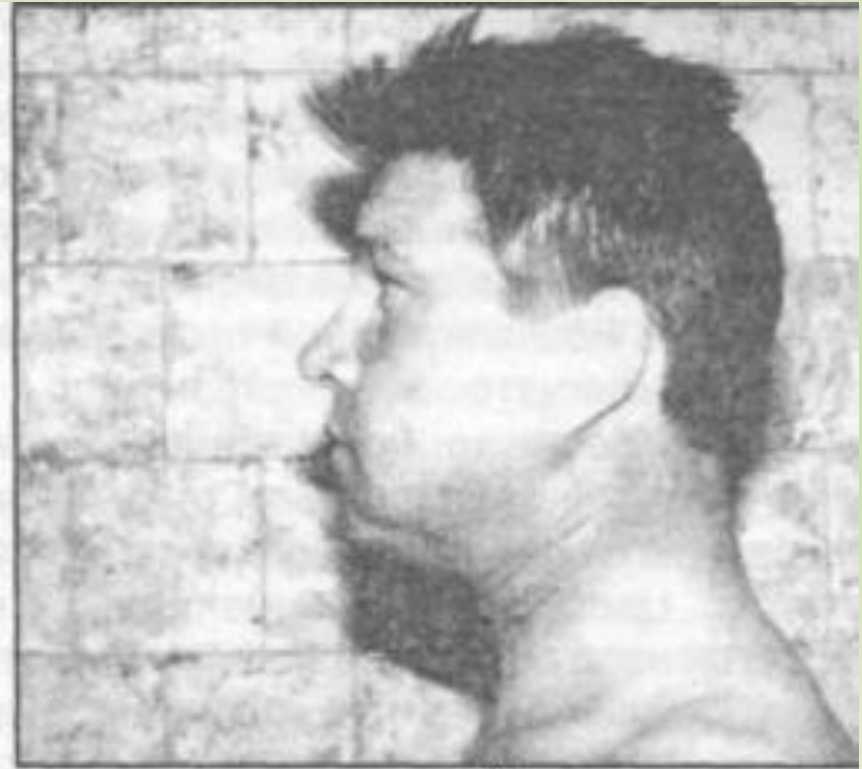



# Флегмона поднижечелюстной области



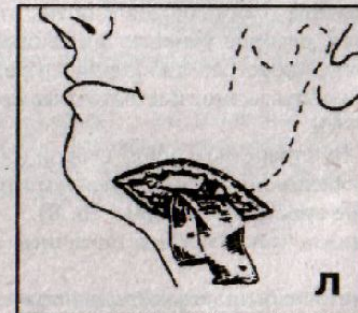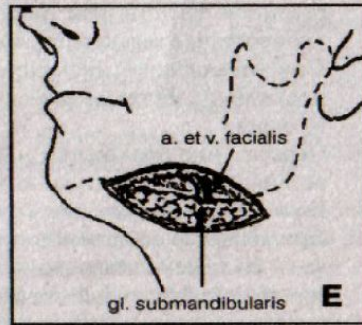
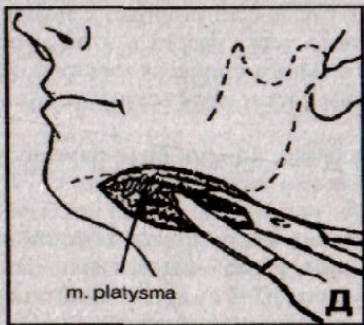
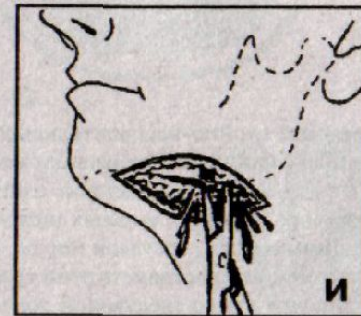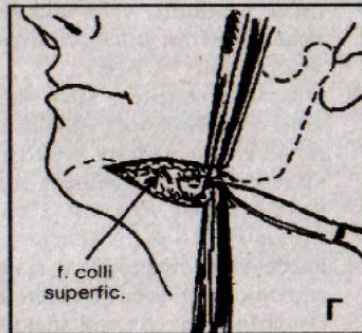
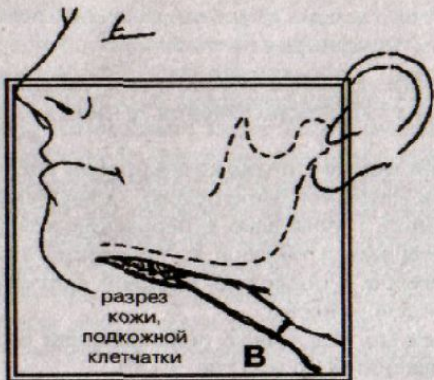
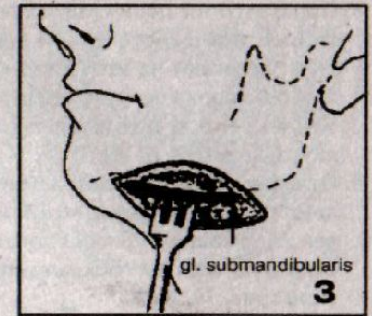
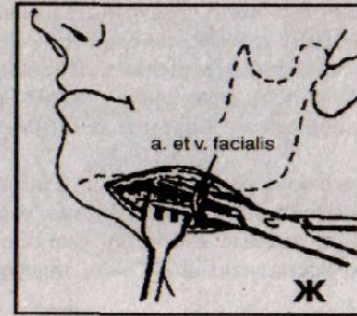
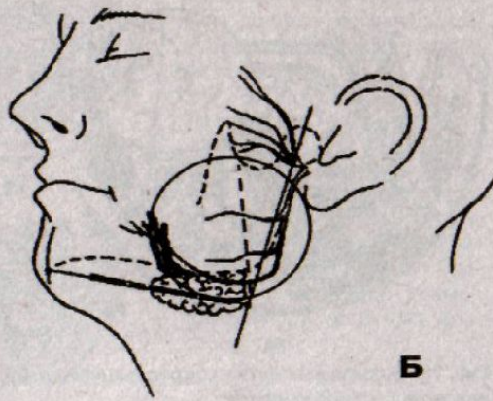
а)



б)

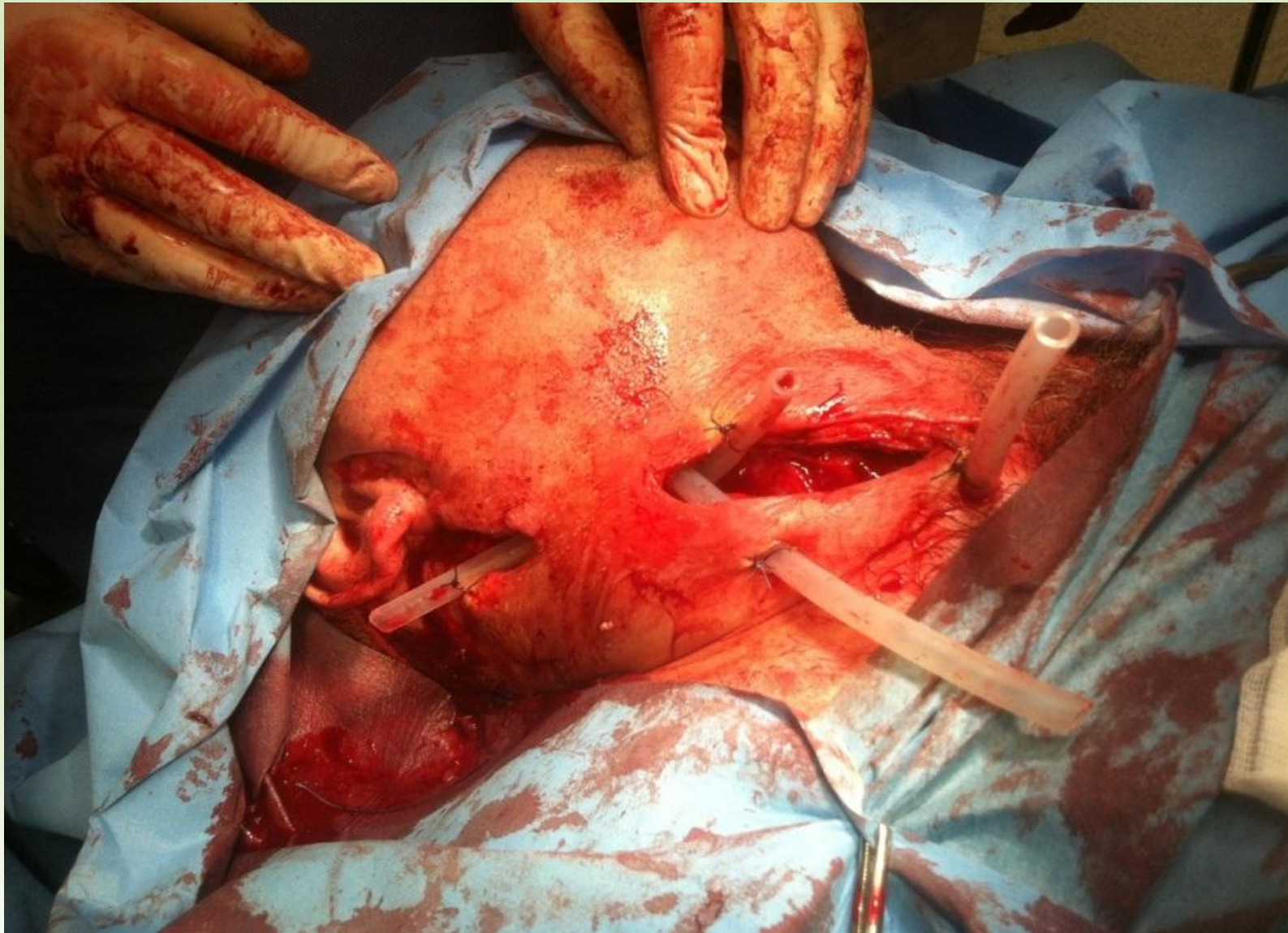**Рис.10.4.7. Внешний вид больного с флегмоной поднижнечелюстной области слева (а - вид спереди, б - вид сбоку).**

# Методика операции вскрытия абсцесса, флегмоны поднижнечелюстной области





# Хирургическая операция вскрытия поднижнечелюстного нагноения мягких тканей



# Диализ постоперационной раны через дренажную трубку

