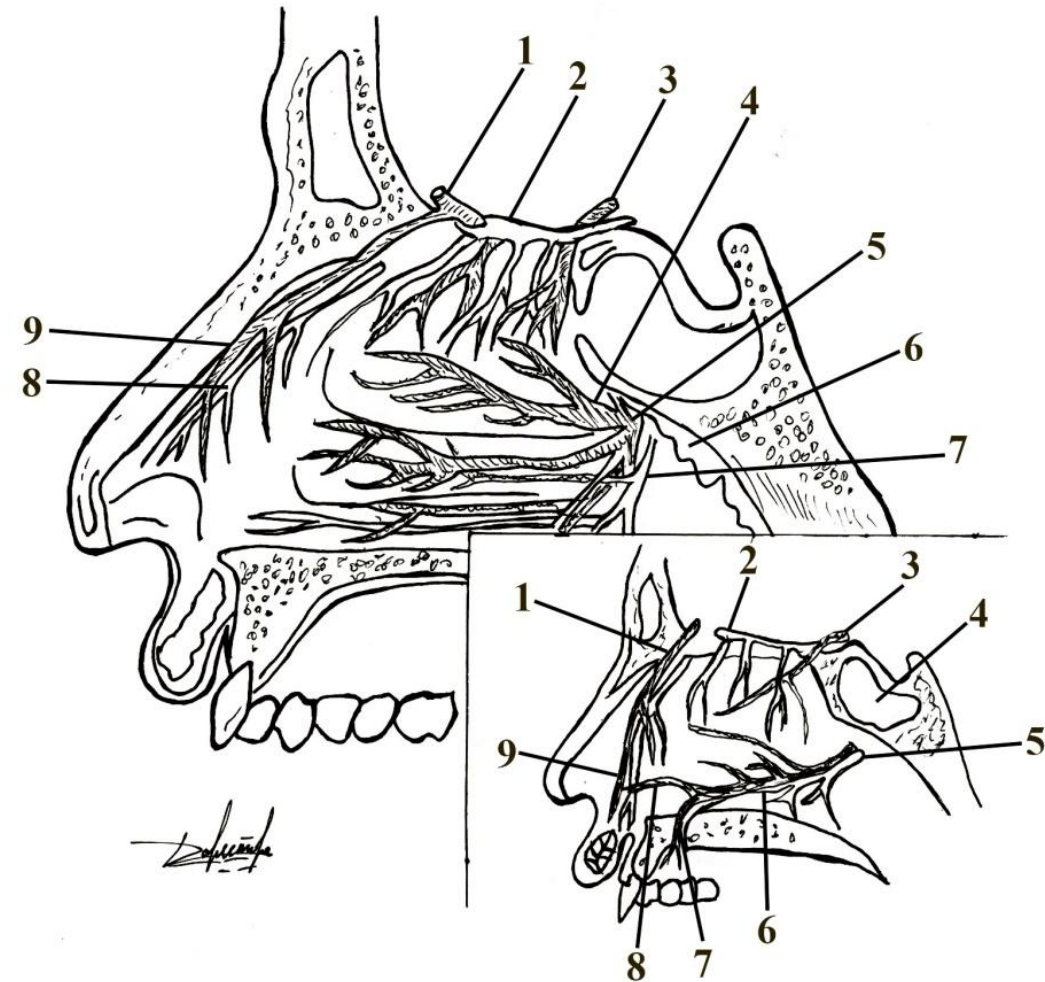
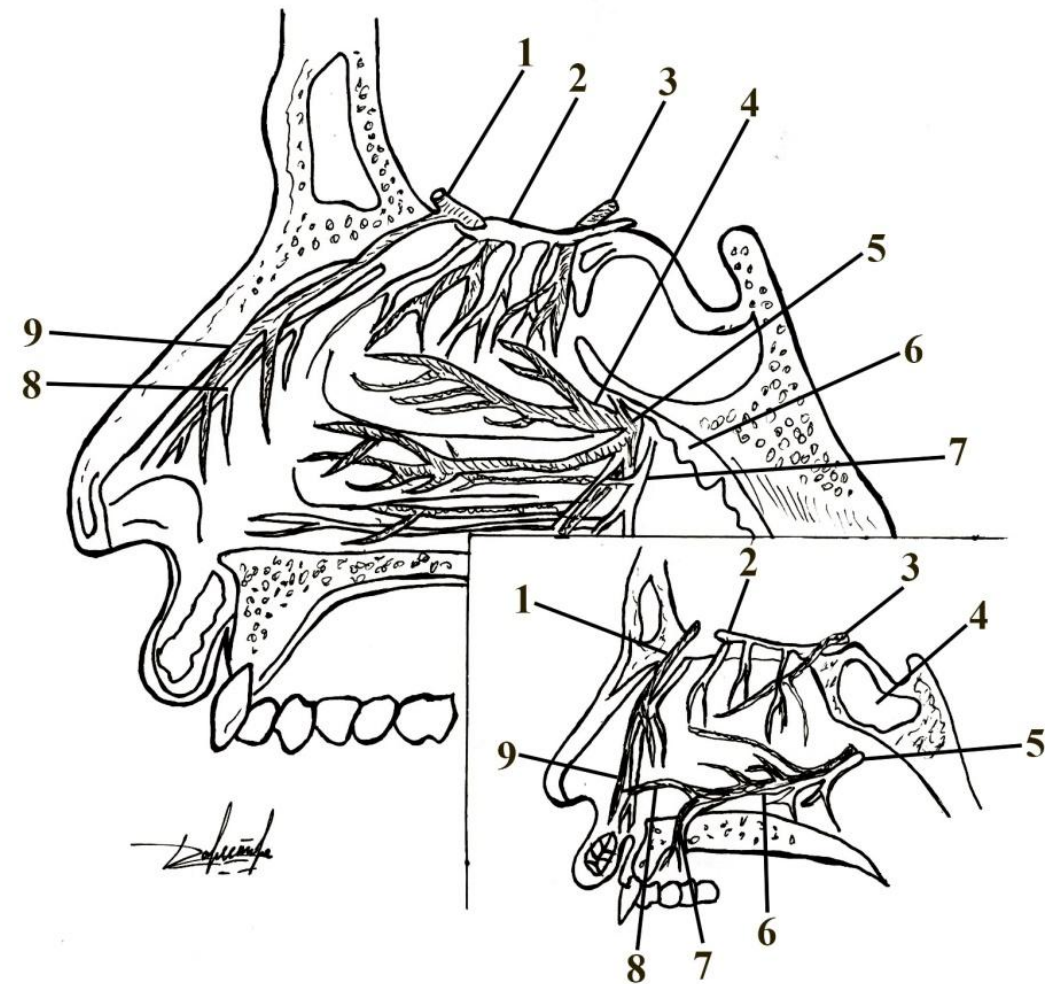


# Артерии и нервы стенок полости носа



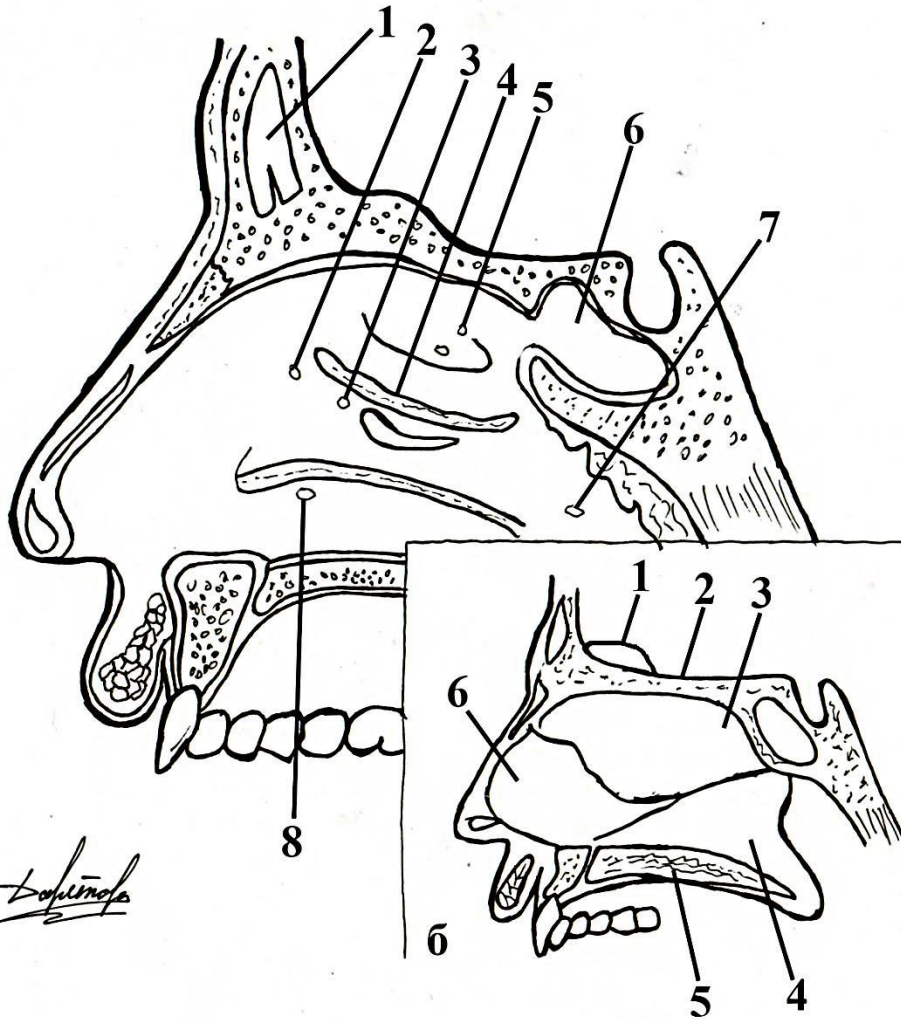
<b>а</b>	<b>боковая стенка:</b>
1	
2	
3	
4	
5	
6	
9	
<b>б</b>	<b>перегородка:</b>
1	
2	
3	
4	
6	
7	
8	
9	

# Артерии и нервы стенок полости носа



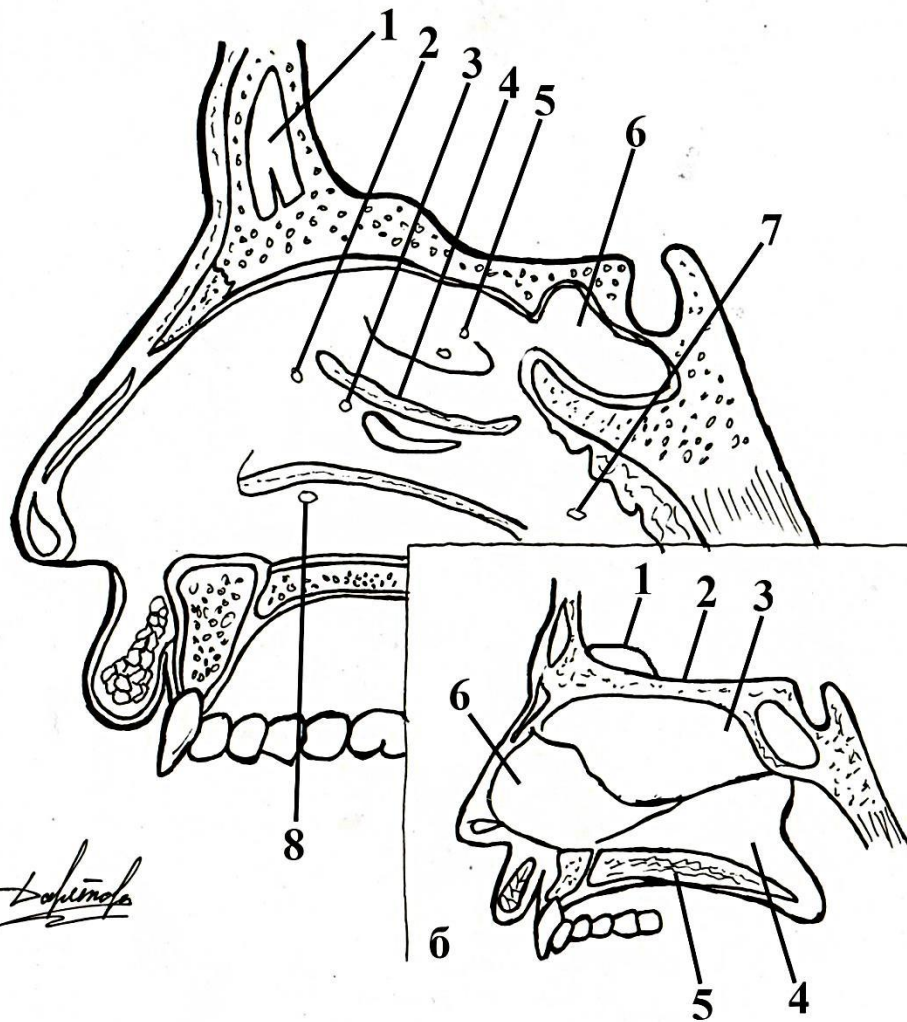
<b>а</b>	<b>боковая стенка:</b>
1	a. ethmoidalis ant.;
2	bulbus olfactorius c rr. olfactorii lateralis;
3	a. ethmoidalis post.;
4	aa. nasales posteriores lat.;
5	a. sphenopalatina;
6	for. ethmoidalis ant. c r.nasalis lat.;
9	aa. nasales ant. lat.
<b>б</b>	<b>перегородка:</b>
1	a. ethmoidalis ant.:
2	bulbus olfactorius c rr. olfactorii med.;
3	a. ethmoidalis post.:
4	a. nasalis post, septi nasi., n. nasopalalinus;
6	r, nasalis med. post.;
7	анастомоз с a. palatina major;
8	анастомоз с a. facialis;
9	r. nasalis med., n.ethmoidalis ant.

# Полость носа



<b>а</b>	<b>наружная стенка полости носа с отверстиями придаточных пазух:</b>
1	
2	
3	
4	
5	
6	
7	
8	
<b>б</b>	<b>носовая перегородка:</b>
1	
2	
3	
4	
5	
6	

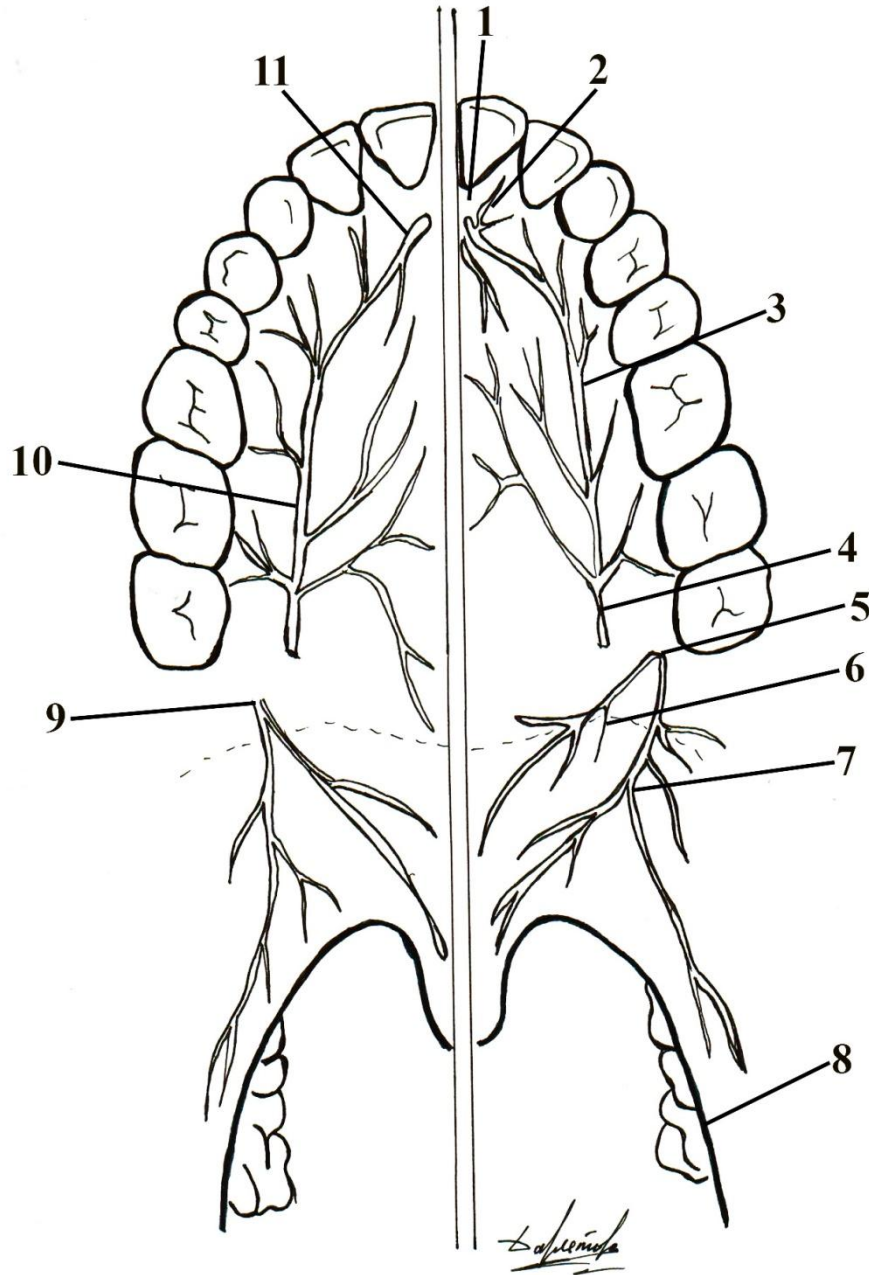
# Полость носа



<b>а</b>	<b>наружная стенка полости носа с отверстиями придаточных пазух:</b>
1	лобная пазуха;
2	отверстие лобной пазухи;
3	отверстие передних ячеек решетчатой кости;
4	отверстие верхнечелюстной пазухи;
5	отверстия задних ячеек решетчатой кости;
6	клиновидная пазуха и ее отверстие;
7	глоточное отверстие слуховой трубы;
8	отверстие носослезного протока;
<b>б</b>	<b>носовая перегородка:</b>
1	crista gali;
2	lamina cribrosa;
3	lamina perpendicularis ossis ethmoidalis,
4	сошник;
5	твердое небо;
6	cartilago septi nasi.

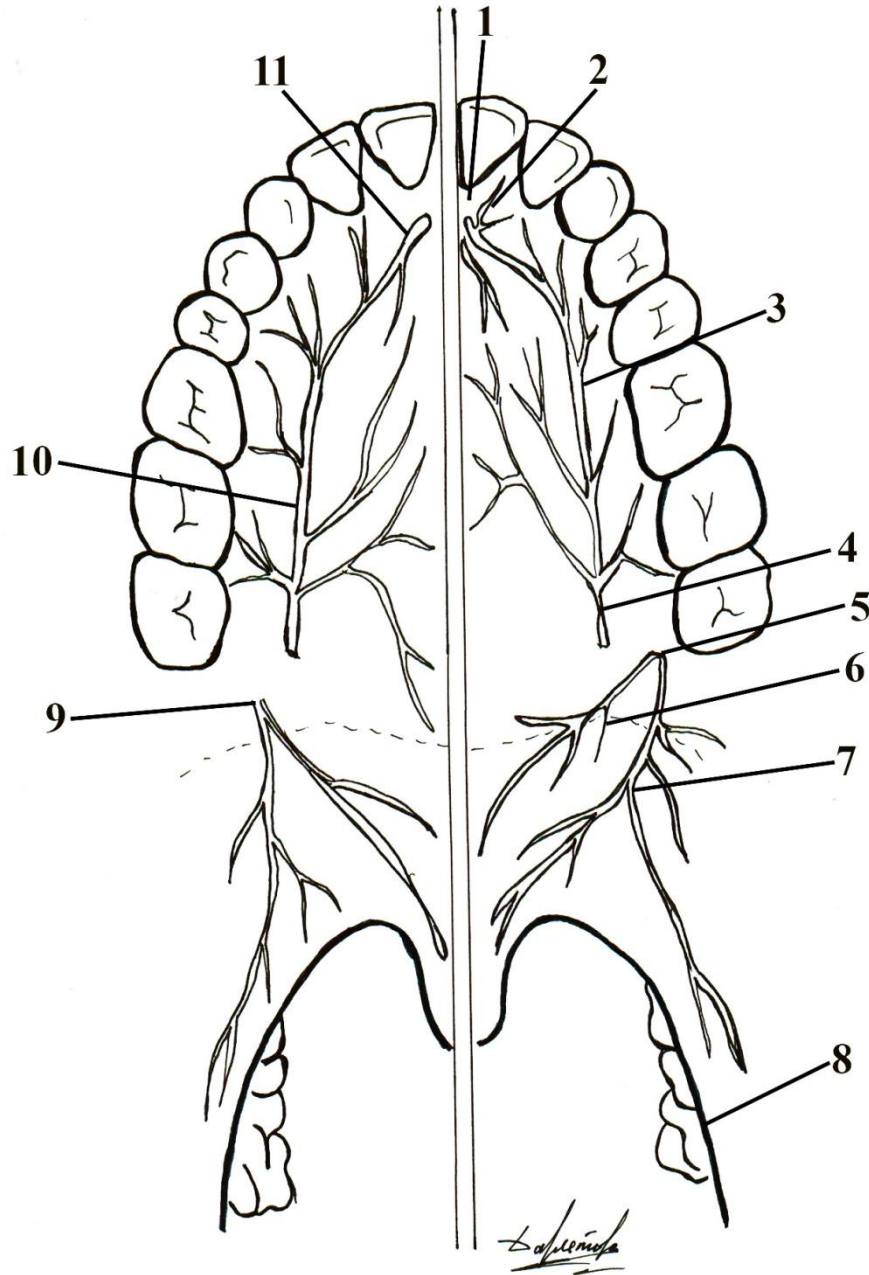


# Кровоснабжение и иннервация нёба



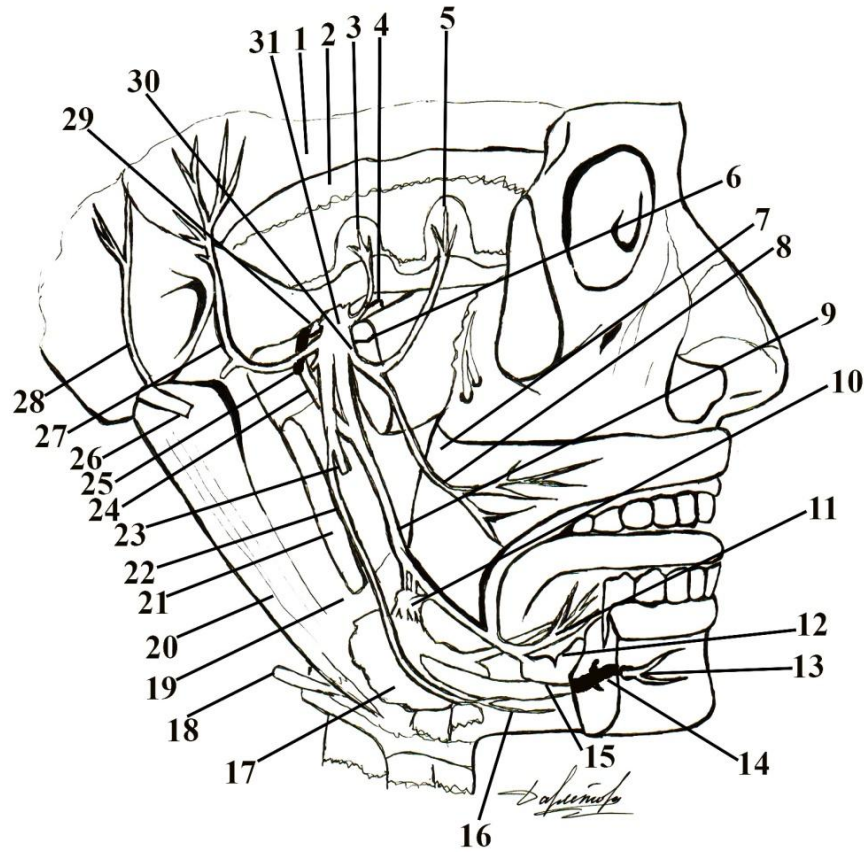
1	
2	
3	
4	
5	
6, 7	
8	
9	
10	
11	

# Кровоснабжение и иннервация нёба



1	резцовое отверстие;
2	носо-нёбный нерв;
3	большой нёбный нерв;
4	большое нёбное отверстие;
5	малое нёбное отверстие;
6, 7	малые нёбные нервы;
8	нёбная миндалина;
9	малые нёбные артерии;
10	большая небная артерия;
11	анастомоз с артерией перегородки носа;

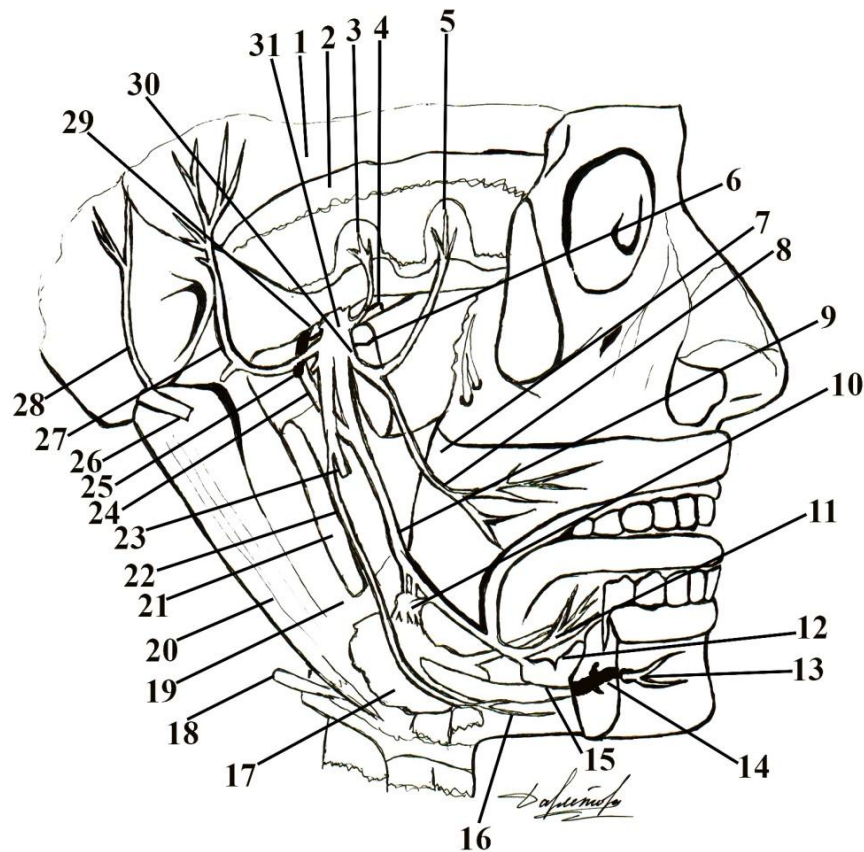
# Топография третьей ветви тройничного нерва



1	
2	
3	
4	
5	
6	
7	
8	
9, 11	
10	
12	
13	
14, 23	
15	
16	

17		25	
18		26	
19		27	
20		28	
21		24	
22		30	
24		31	

# Топография третьей ветви тройничного нерва

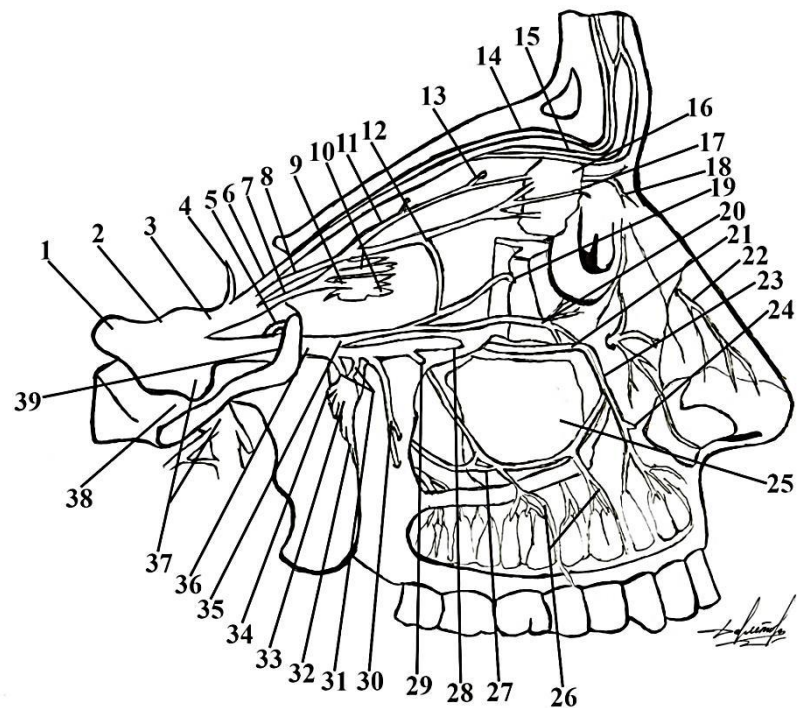


1	глубокий листок височной фасции;
2	височная мышца;
3	задняя ветвь глубокого височного нерва;
4	передняя ветвь глубокого височного нерва;
5	жевательный нерв;
6	латеральные крыловидные нерв и мышца;
7	щечная мышца;
8	щечный нерв;
9, 11	язычный нерв;
10	поднижнечелюстной узел;
12	подъязычная слюнная железа;
13	подбородочный нерв;
14, 23	нижний луночковый нерв;
15	челюстно-подъязычная мышца;
16	переднее брюшко двубрюшной мышцы;

17	поднижнечелюстная слюнная железа;	25	средняя оболочечная артерия;
18	подъязычный нерв;	26	лицевой нерв;
19	шило-подъязычная мышца;	27	ушно-височный нерв;
20	заднее брюшко двубрюшной мышцы;	28	задний ушной нерв;
21	медиальная крыловидная мышца;	24	оболочечная ветвь;
22	челюстно-подъязычный нерв;	30	задняя ветвь;
24	барабанная струна;	31	передняя ветвь;



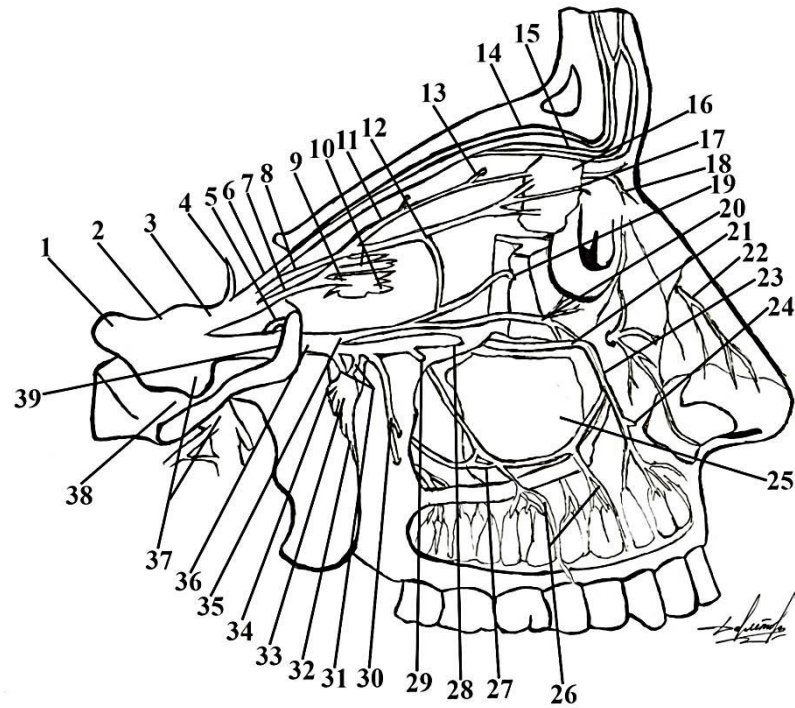
# Топография первой и второй ветвей тройничного нерва



27, 29	
30	
31	
32	
33	
34	
35	
36	
37	
38	
39	

1		11		21, 28	
2		12		22	
3		13		23	
4		14		24	
5		15		25	
6		16		26	
7		17			
8		18			
9		19			
10		20			

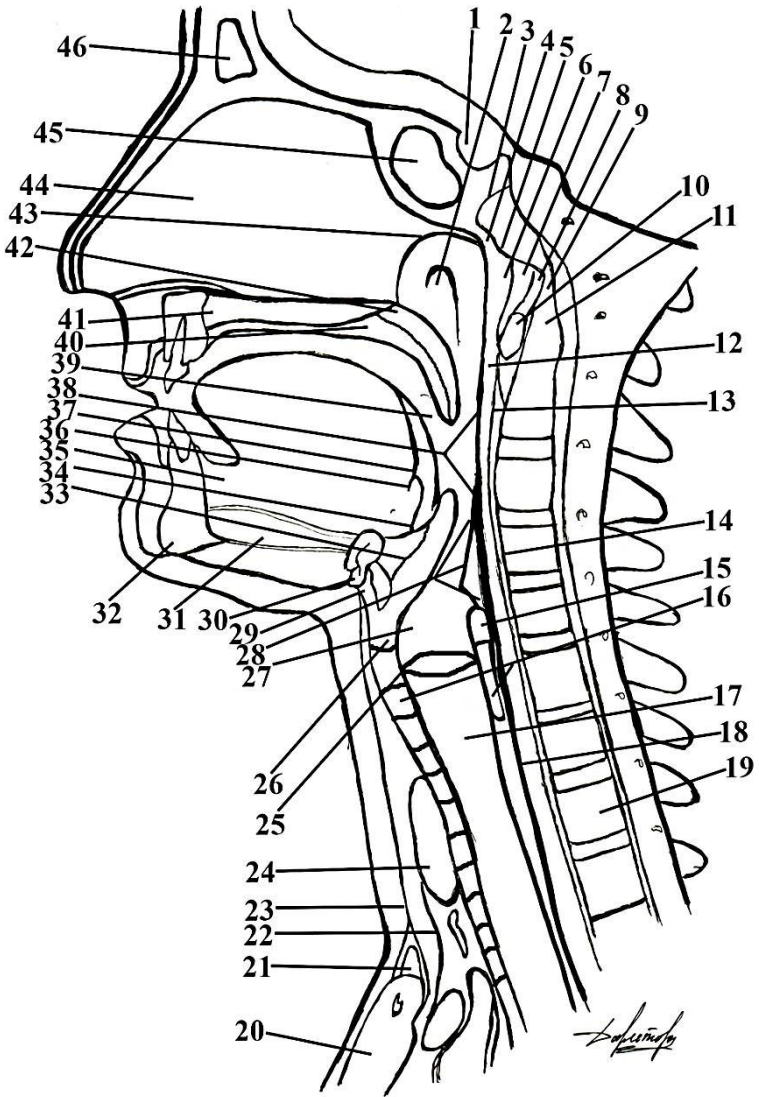
# Топография первой и второй ветвей тройничного нерва



27, 29	верхний средний луночковый нерв;
30	верхний задний луночковый нерв;
31	узловые ветви к крылонебному узлу;
32	небные нервы;
33	крылонебный узел;
34	нерв крыловидного капала;
35	скуловой нерв;
36	верхнечелюстной нерв;
37	нижнечелюстной нерва;
38	овальное отверстие;
39	круглое отверстие.

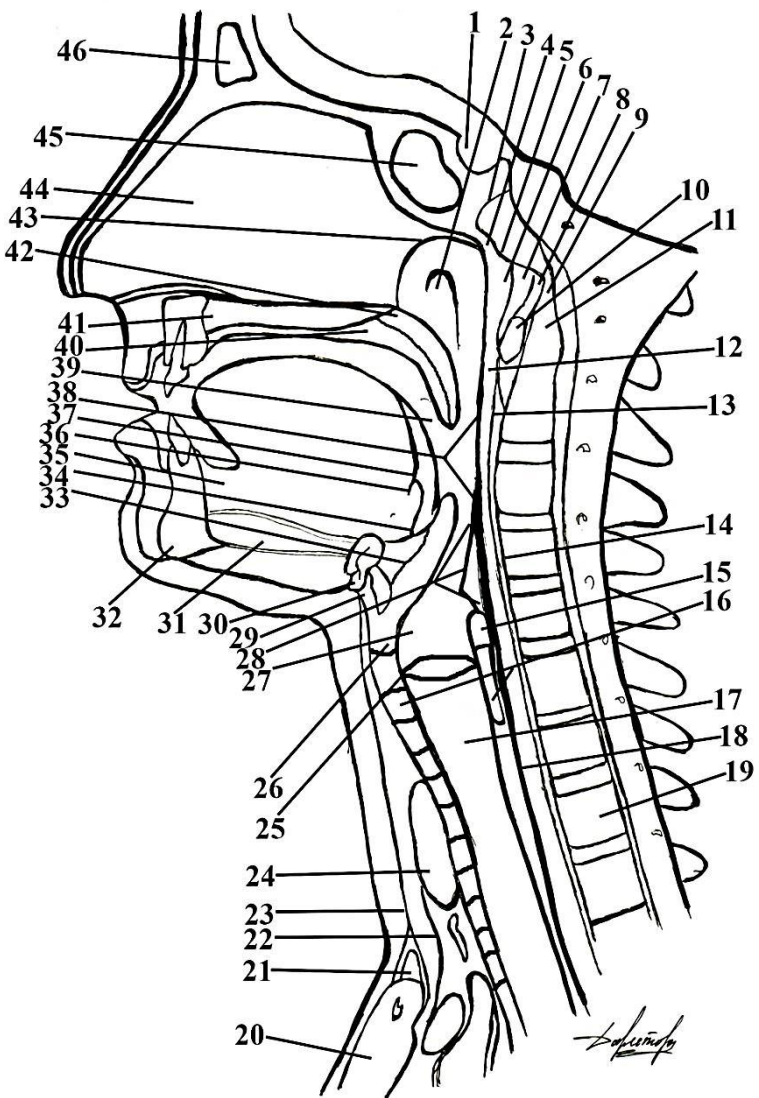
1	тройничный нерв;	11	задний решетчатый нерв;	21, 28	подглазничный нерв;
2	тройничный узел;	12	соединительная ветвь к скуловому нерву;	22	наружная носовая ветвь передней решетчатого нерва;
3	глазной нерв;	13	передний решетчатый нерв;	23	
4	тенториальная ветвь;	14	надглазничный нерв;	24	верхний передний луночковый нерв;
5	оболочечная ветвь;	15	надблоковый нерв;	25	верхнечелюстная пазуха;
6	лобный нерв;	16	слезная железа;	26	
7	носоресничный нерв;	17	кожная ветвь слезного нерва;		верхние зубные ветви;
8	слезный нерв;	18	нодблоковый нерв;		
9	ресничный узел;	19	скуловисочная ветвь;		
10	короткие и длинные ресничные нервы;	20	скулолицевая ветвь;		

# Глотка на сагиттальном разрезе



1		15	
2		16	
3		17	
4		18	
5		19	
6		20	
7		21	
8		22	
9		23	
10		24	
11		25	
12		26	
13		27	
14			

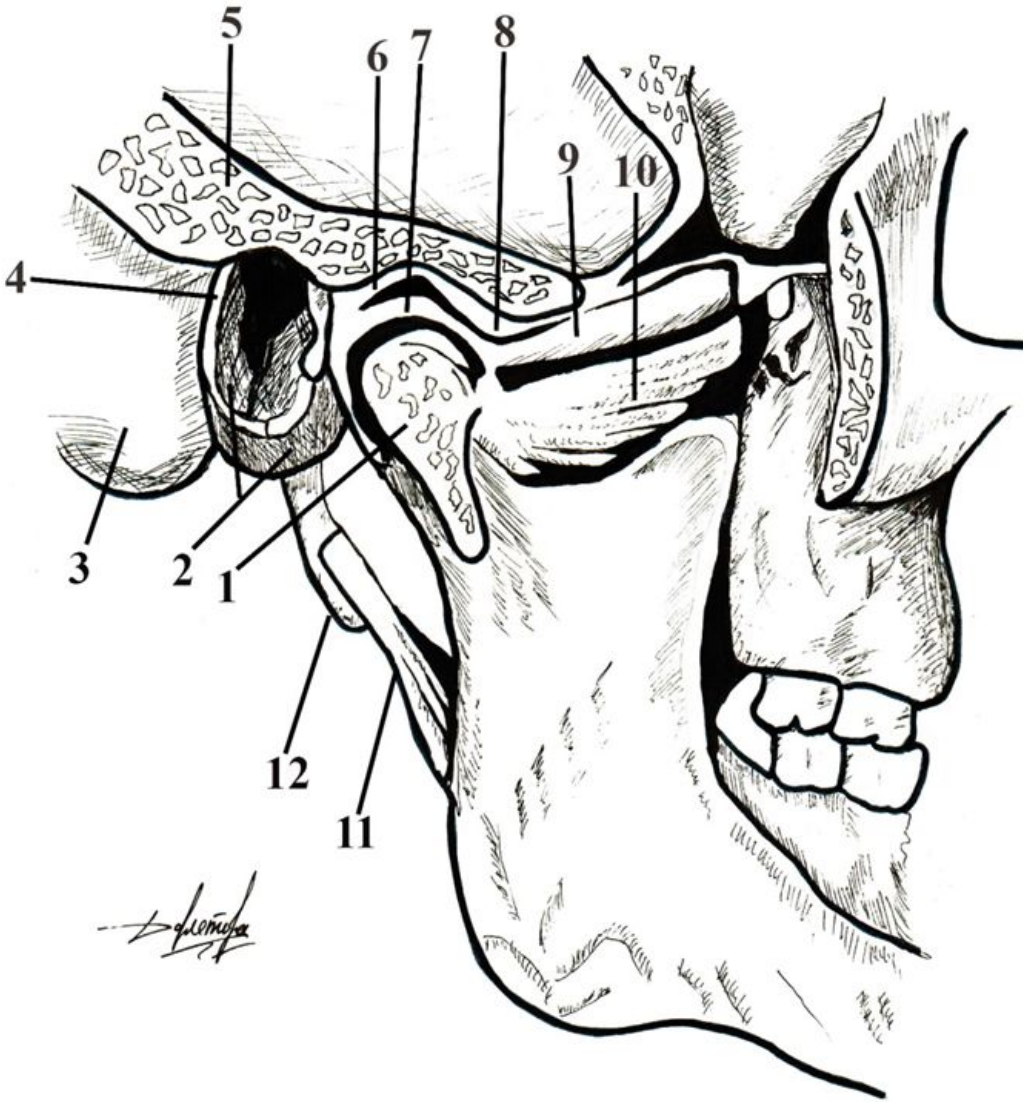
# Глотка на сагиттальном разрезе



1	ямка гипофиза;	14	позадиглоточное пространство;
2	глоточное отверстие слуховой трубы;	15	поперечная черпаловидная мышца;
3	клиновидно-затылочный шов;	16	перстневидный хрящ;
4	глоточная миндалина;	17	трахея;
5	глоточный бугорок клиновидной кости;	18	пищевод;
6	глоточно-основная фасция;	19	тело I грудного позвонка;
7	передняя продольная связка;	20	рукоятка грудины;
8	передняя атланто-затылочная перепонка;	21	надгрудинное клетчаточное пространство;
9	связка верхушки зуба;	22	поверхностный листок фасции шеи;
10	передний бугорок атланта (С I);	23	грудино-щитовидная и грудино-подъязычная мышцы;
11	зуб аксиса (С II);	24	щитовидная железа;
12	верхний констриктор глотки;	25	голосовая связка;
13	щечно-глоточная фасция;	26	щитовидный хрящ;
		27	вход в гортань;

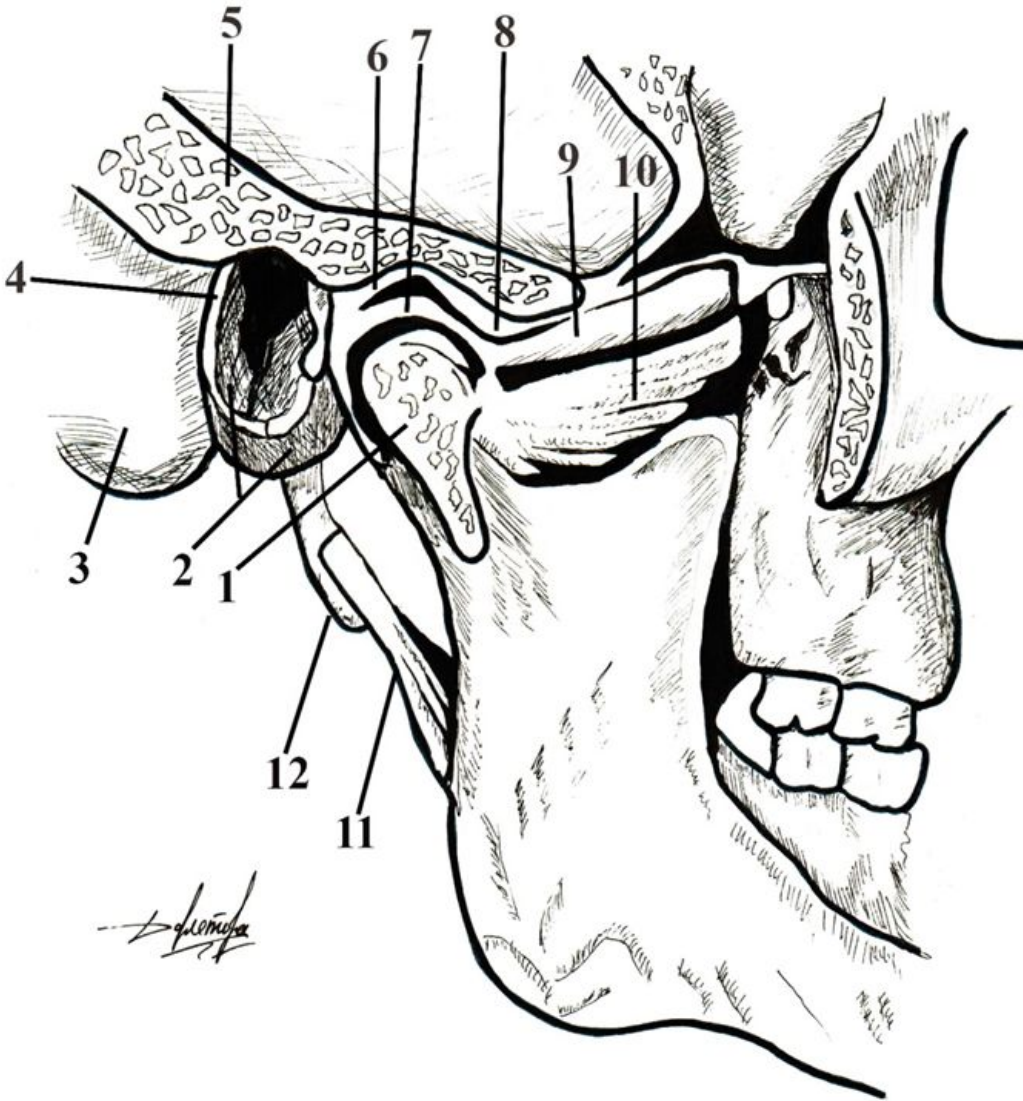


# Височно-нижнечелюстной сустав (сагиттальный распил)



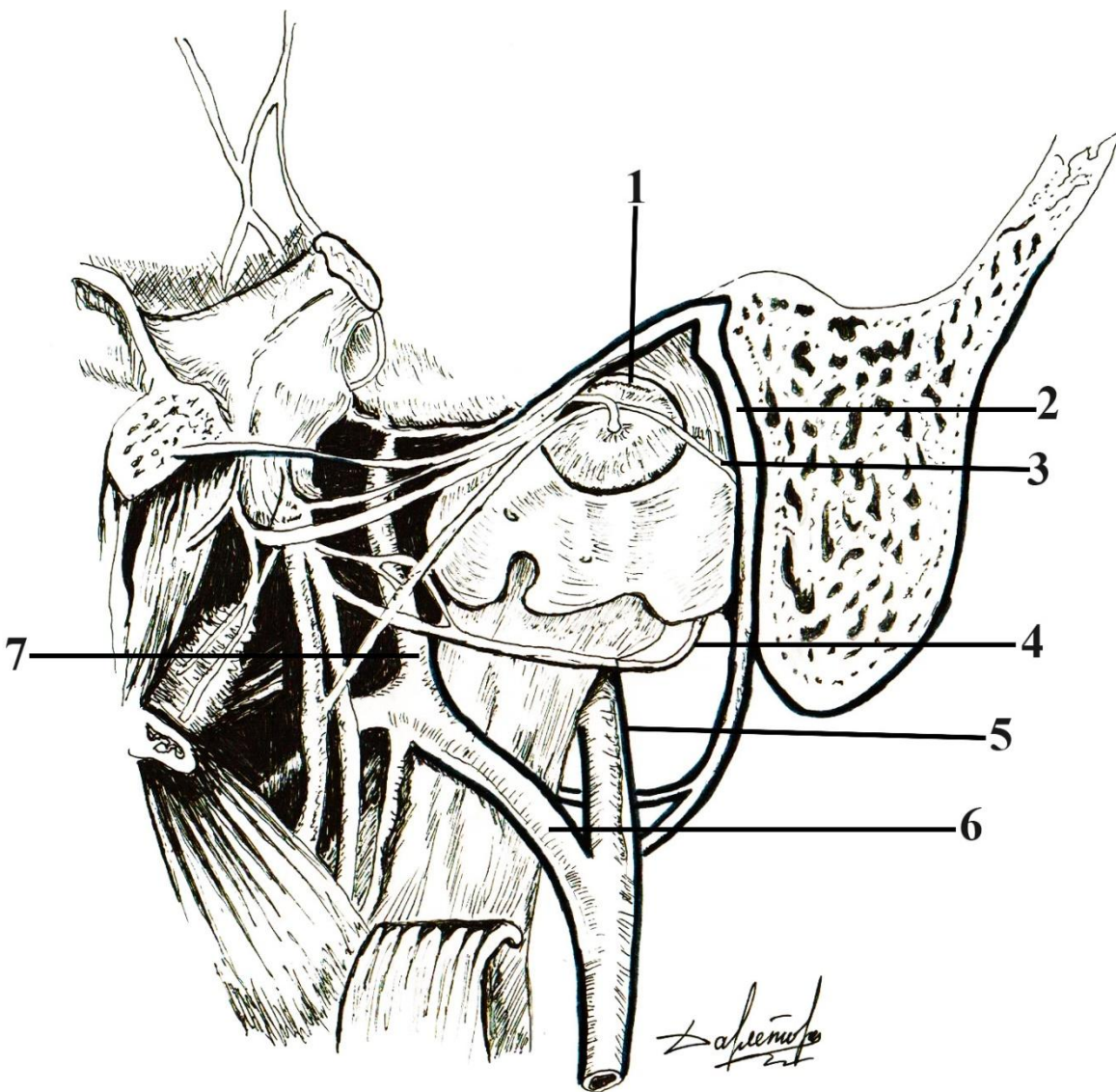
1	
2	
3	
4	
5	
6	
7	
8	
9, 10	
11	
12	

# Височно-нижнечелюстной сустав (сагиттальный распил)



1	processus condilaris;
2	барабанная часть височной кости;
3	сосцевидный отросток;
4	porus et meatus acusticus externus;
5	суставная капсула;
6	нижнечелюстная ямка;
7	суставной диск;
8	суставной бугорок;
9, 10	латеральная крыловидная мышца;
11	шило-нижнечелюстная связка;
12	шиловидный отросток;

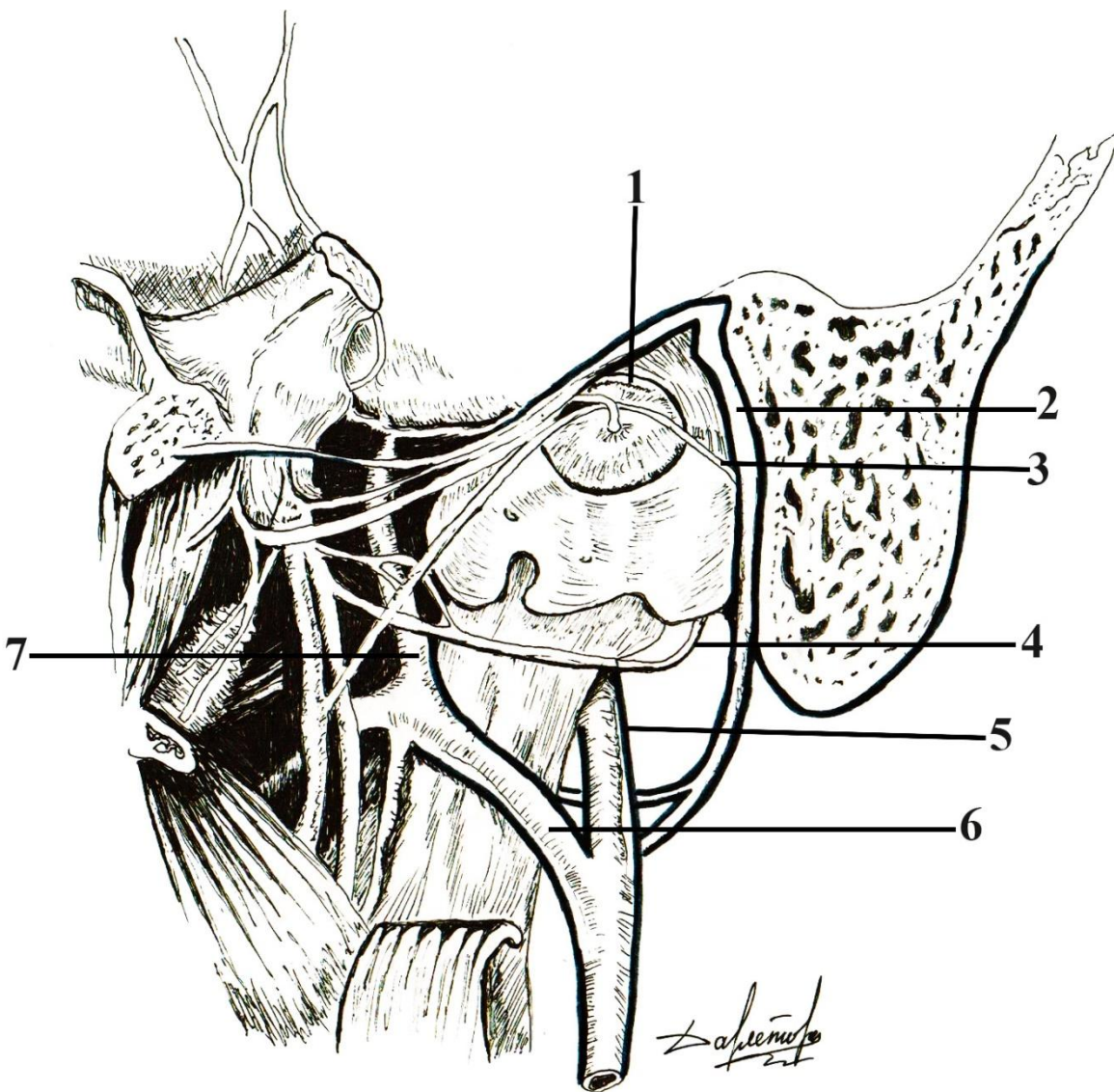
# Топография височно-нижнечелюстного сустава



1	
2	
3	
4	
5	
6	
7	



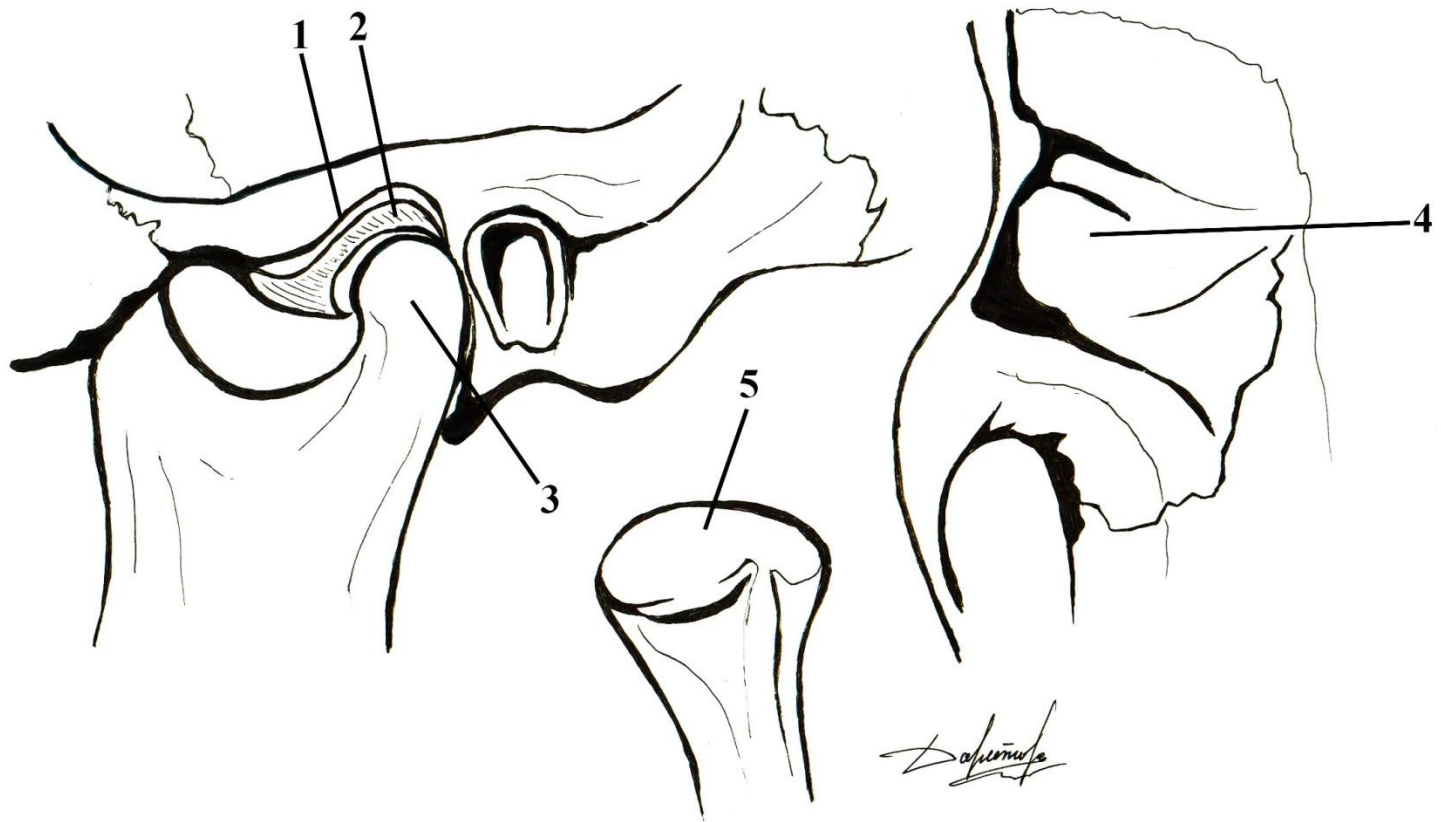
# Топография височно-нижнечелюстного сустава



1	суставная головка;
2	лицевой нерв;
3	барабанная струна;
4	ушно-височный нерв;
5	поверхностная височная артерия;
6	верхнечелюстная артерия;
7	средняя менингеальная артерия

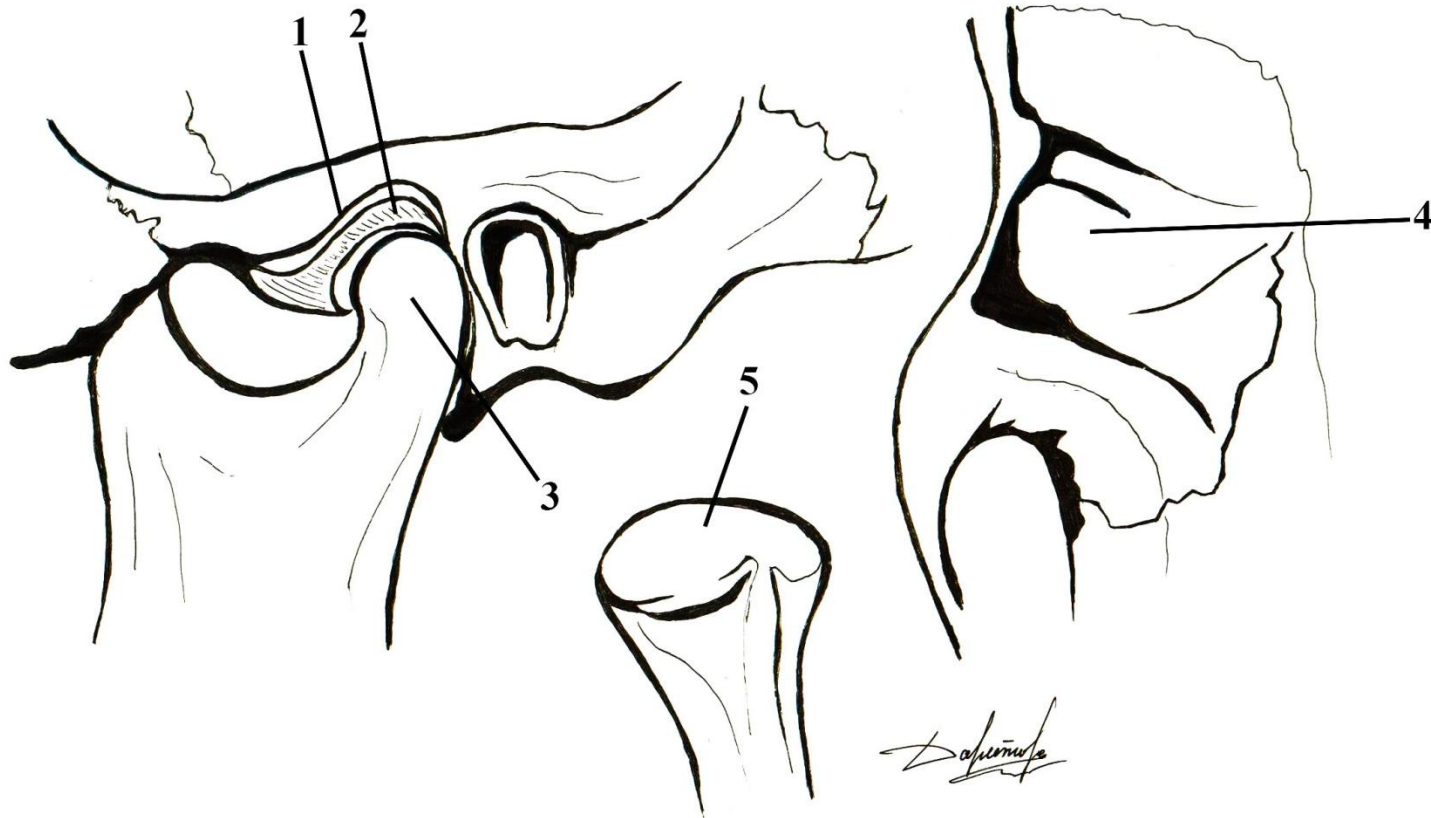


# Овоидная форма мышечкового отростка и глубокая нижнечелюстная ямка;



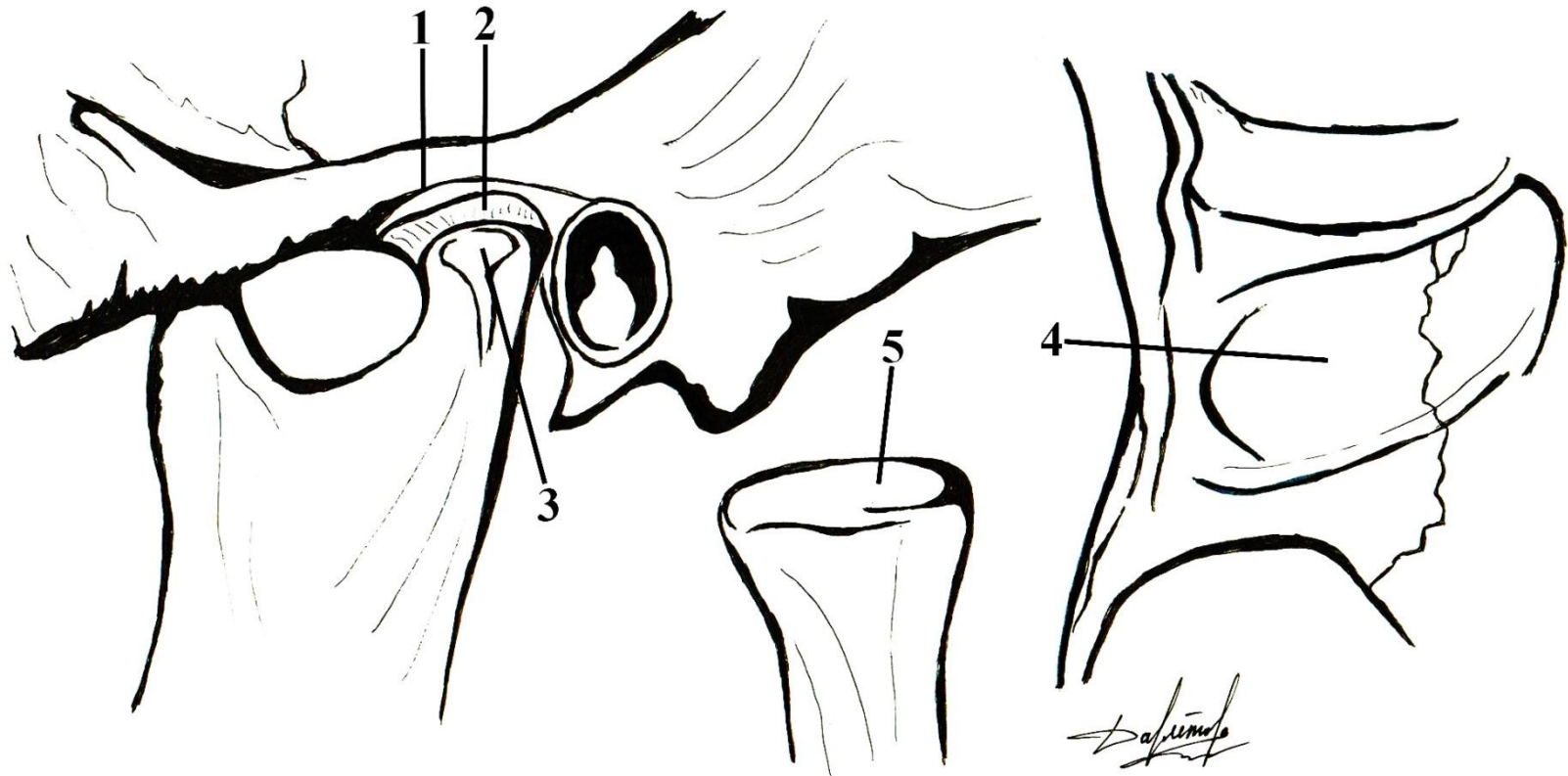
1	
2	
3	
4	
5	

# Овоидная форма мышелкового отростка и глубокая нижнечелюстная ямка;



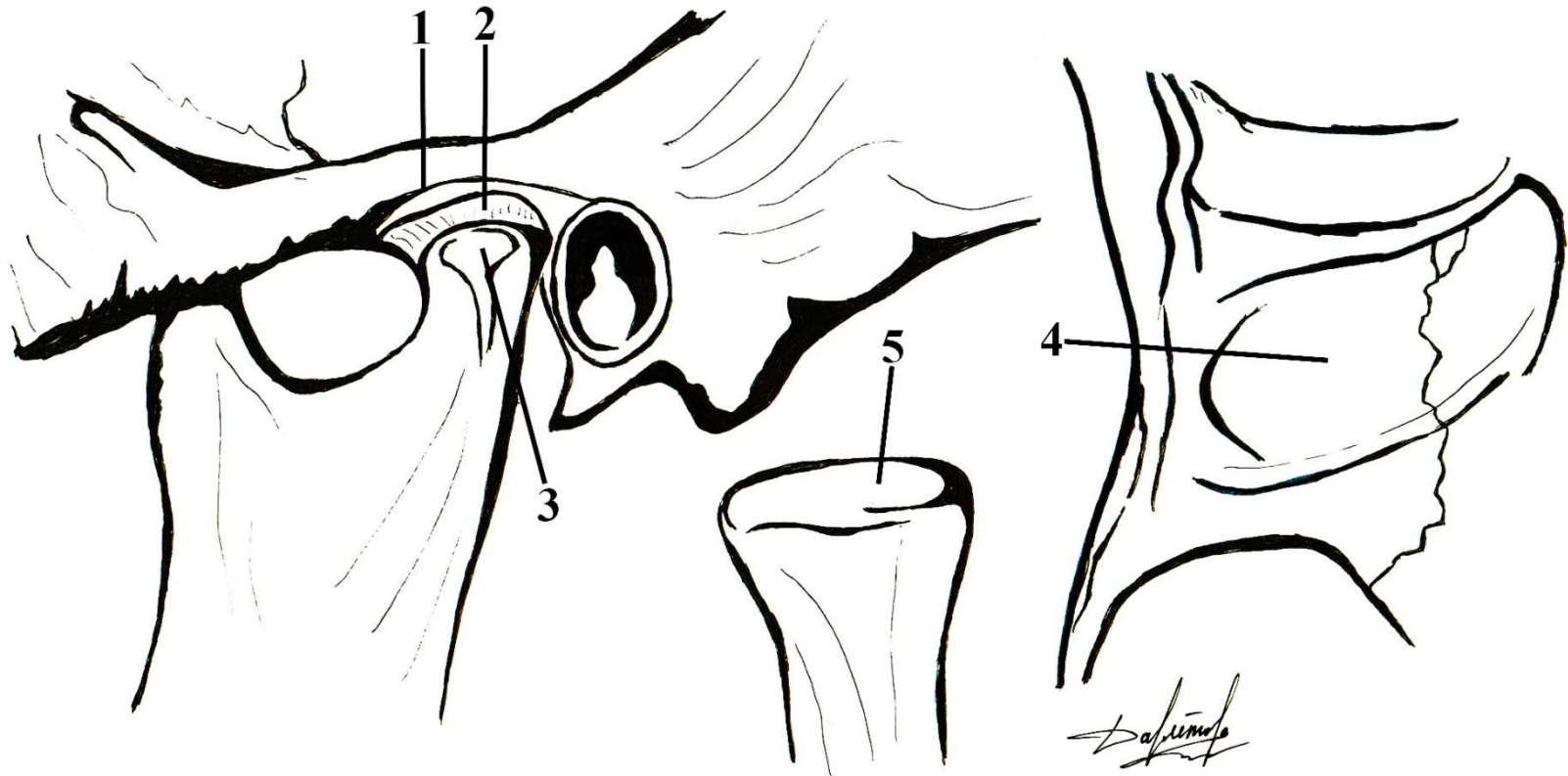
1	нижнечелюстная ямка;
2	суставной диск;
3	мышелковый отросток;
4	нижнечелюстная ямка (вид снизу);
5	изолированный мышелковый отросток;

# Плоская форма мышечкового отростка и нижнечелюстной ямки



1	
2	
3	
4	
5	

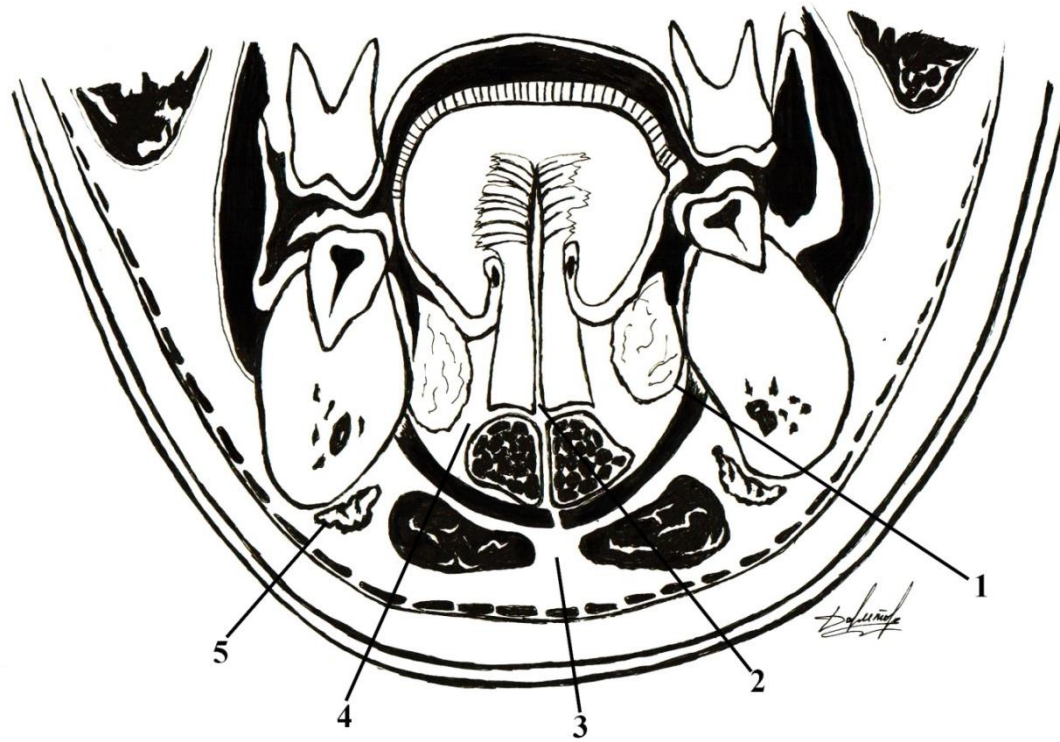
# Плоская форма мышцелкового отростка и нижнечелюстной ямки



1	нижнечелюстная ямка;
2	суставной диск;
3	мышцелковый отросток;
4	нижнечелюстная ямка (вид снизу);
5	изолированный мышцелковый отросток;

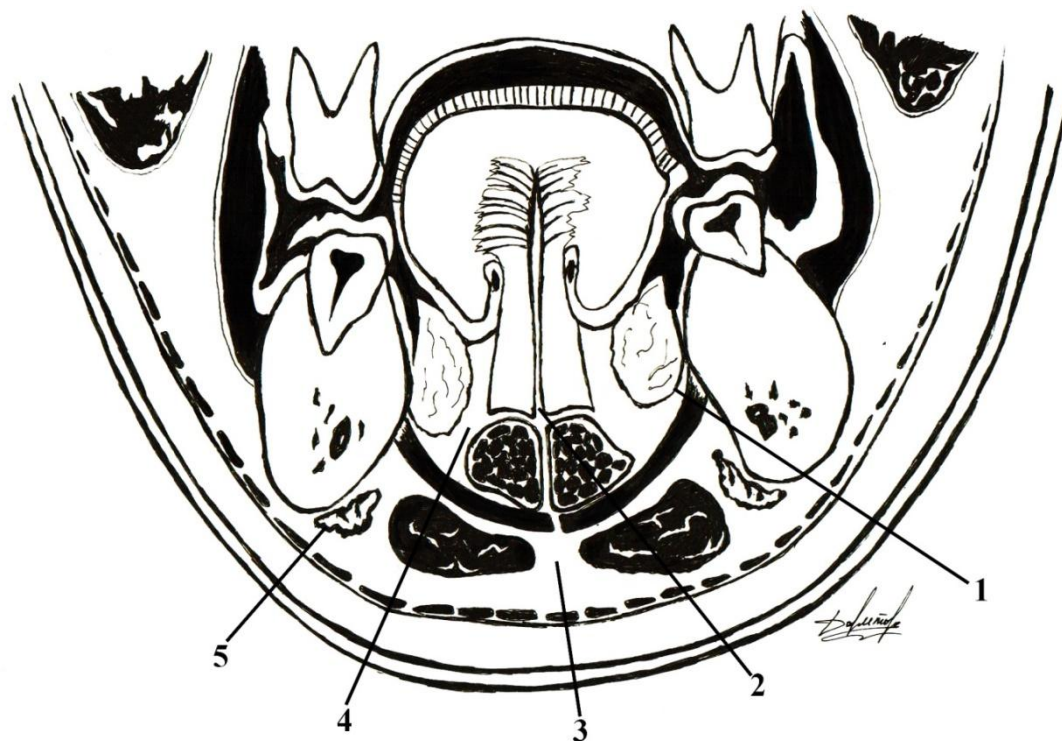


# Фронтальный распил через дно полости рта



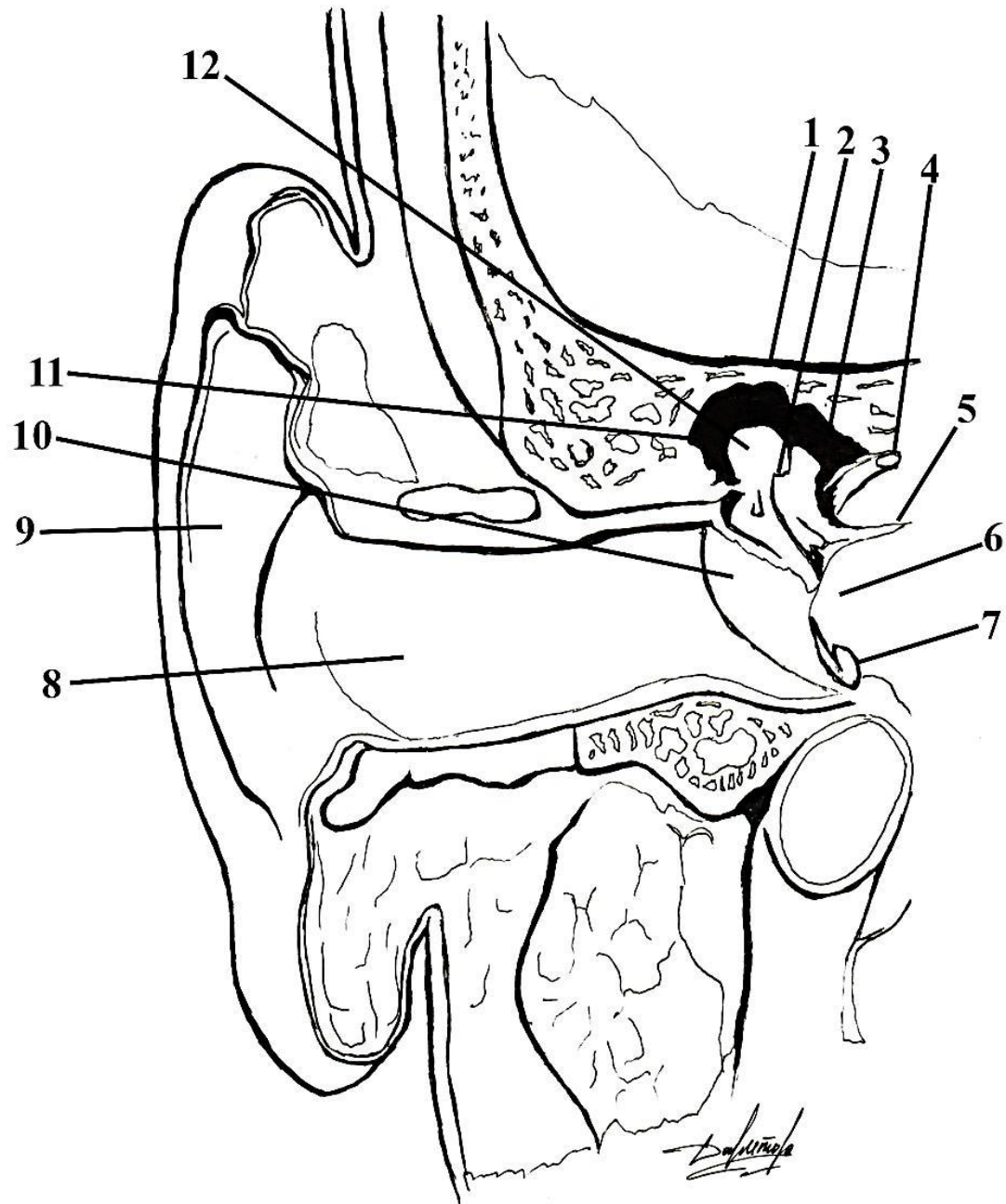
1	
2	
3	
4	
5	

# Фронтальный распил через дно полости рта



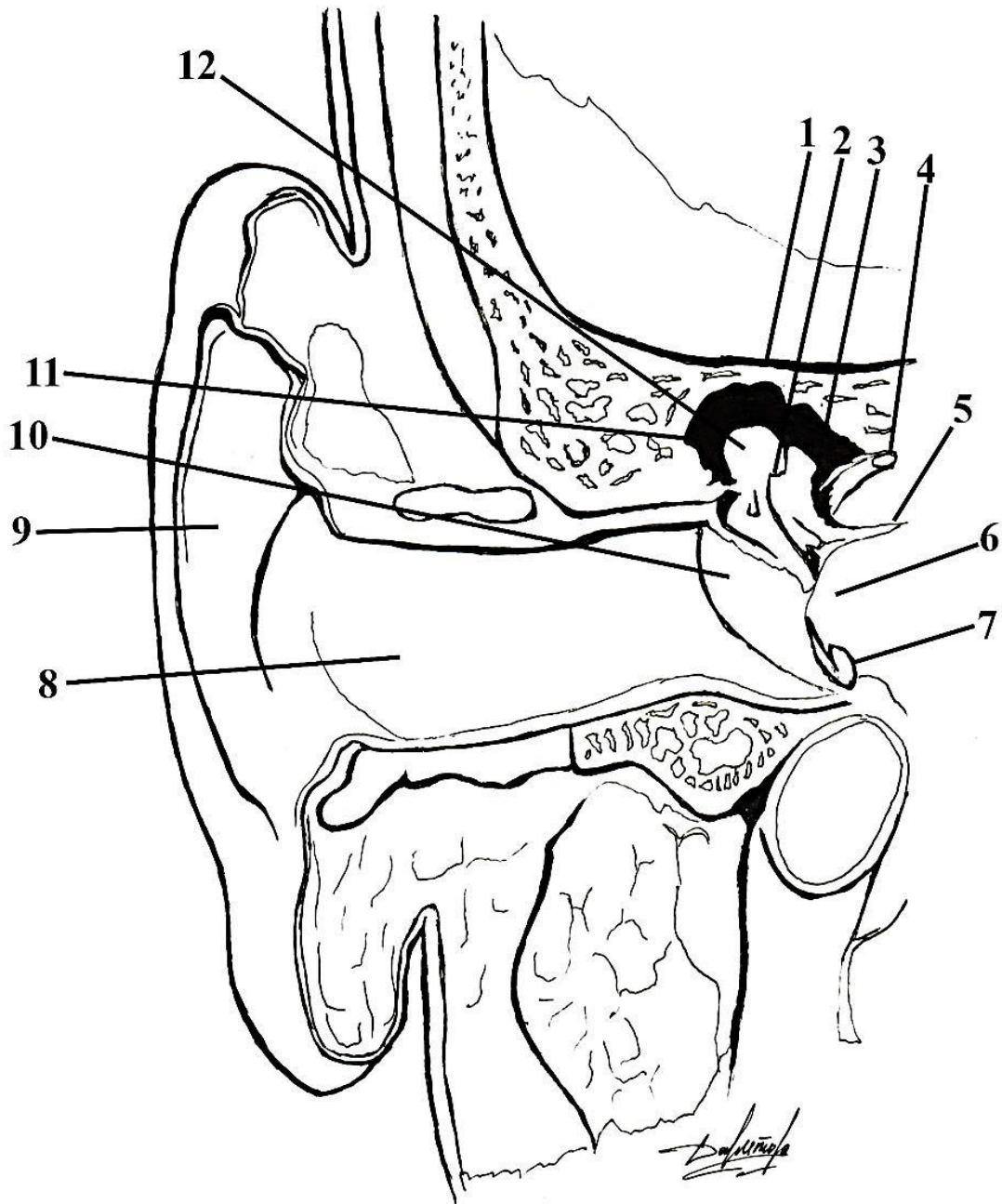
1	парное ложе подъязычных слюнных желез;
2	непарный межмышечный промежуток между подбородочно-язычными мышцами;
3	мышечно-фасциальная щель между передними брюшками двубрюшных мышц и челюстно-подъязычными мышцами;
4	парные межмышечные промежутки между подбородочно-язычными и подбородочно-подъязычными мышцами;
5	парные межфасциальные щели между подкожной мышцей шеи, покрытой поверхностной фасцией, и второй фасций шеи, образующей влагалище поднижнечелюстной железы

# Наружное и среднее ухо



1	
2	
3	
4	
5	
6	
7	
8	
9	
10	
11	
12	

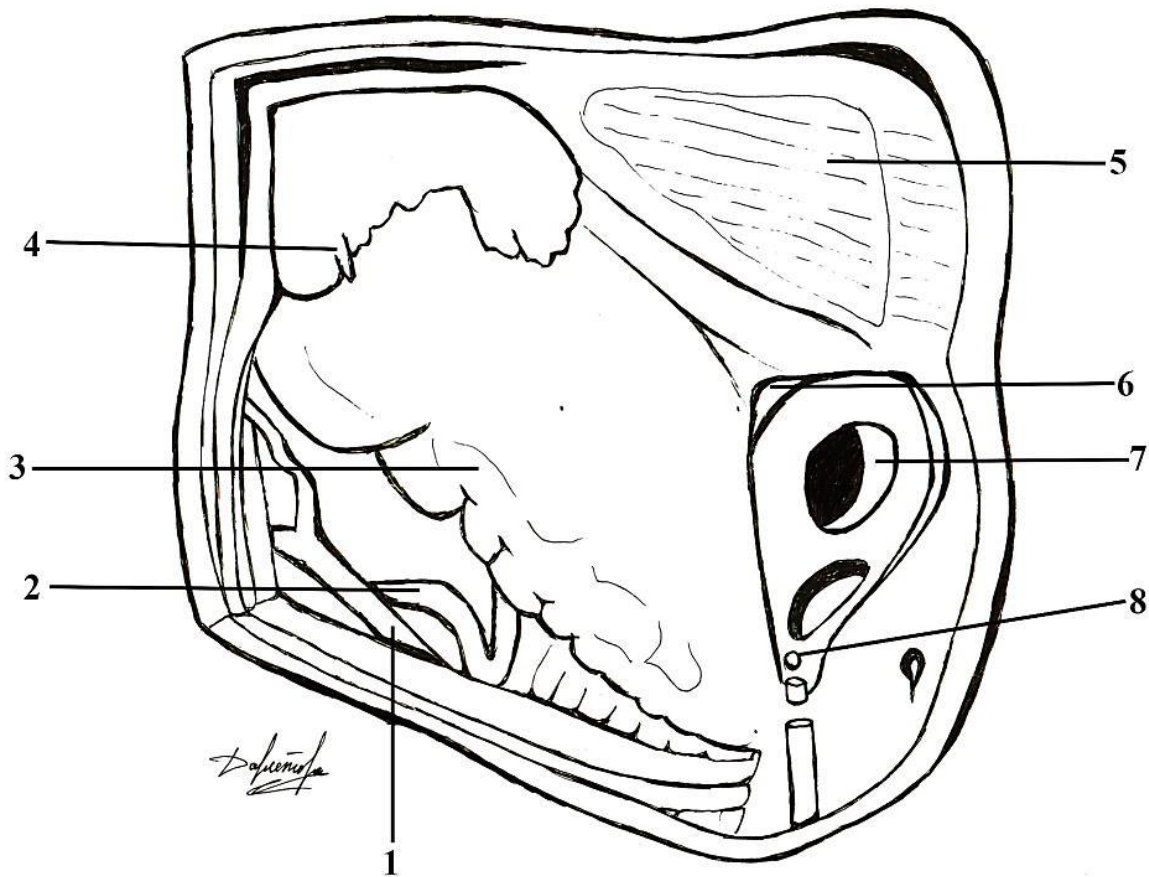
# Наружное и среднее ухо



1	крыша барабанной полости;
2	наковальня;
3	выступ латерального полукружного канала;
4	лицевой нерв;
5	ножки стремени;
6	мыс;
7	барабанная полость;
8	наружный слуховой проход;
9	ушная раковина;
10	барабанная перепонка;
11	надбарабанное углубление;
12	головка молоточка

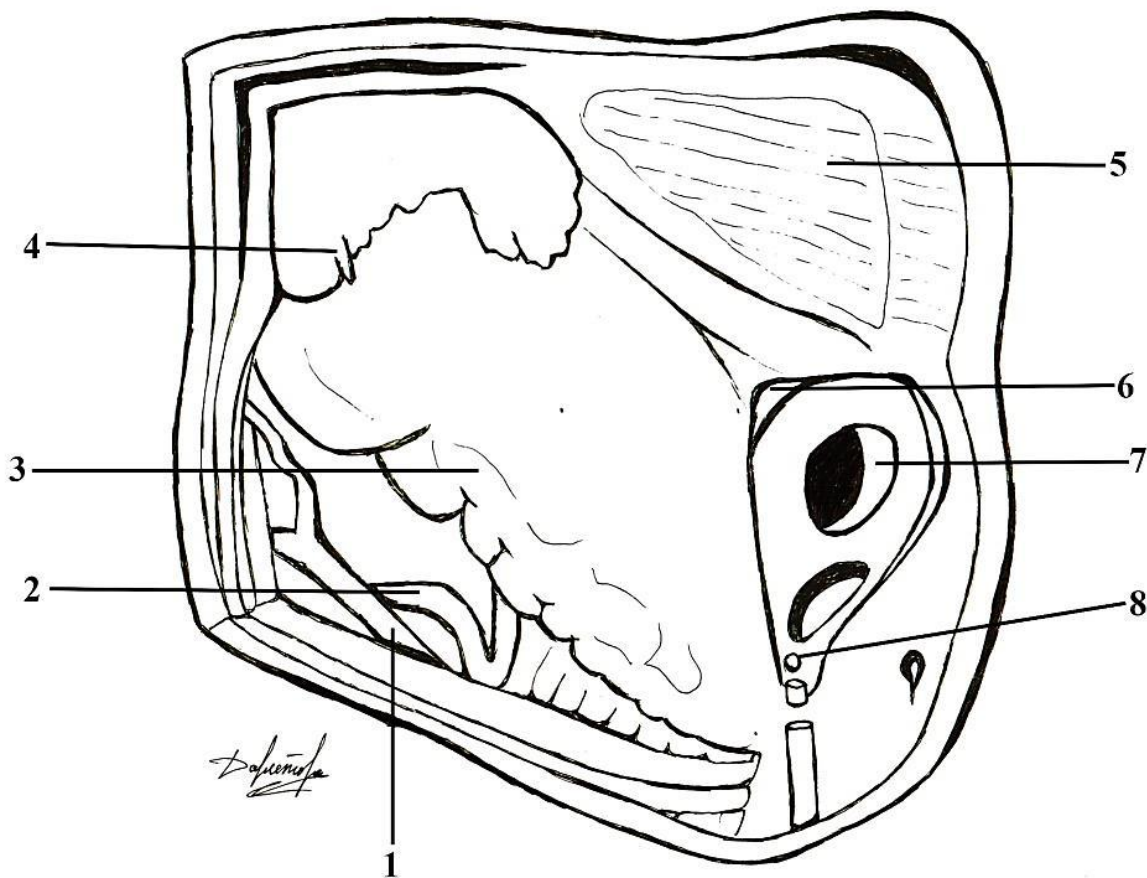


# Область сосцевидного отростка и треугольник Шипо



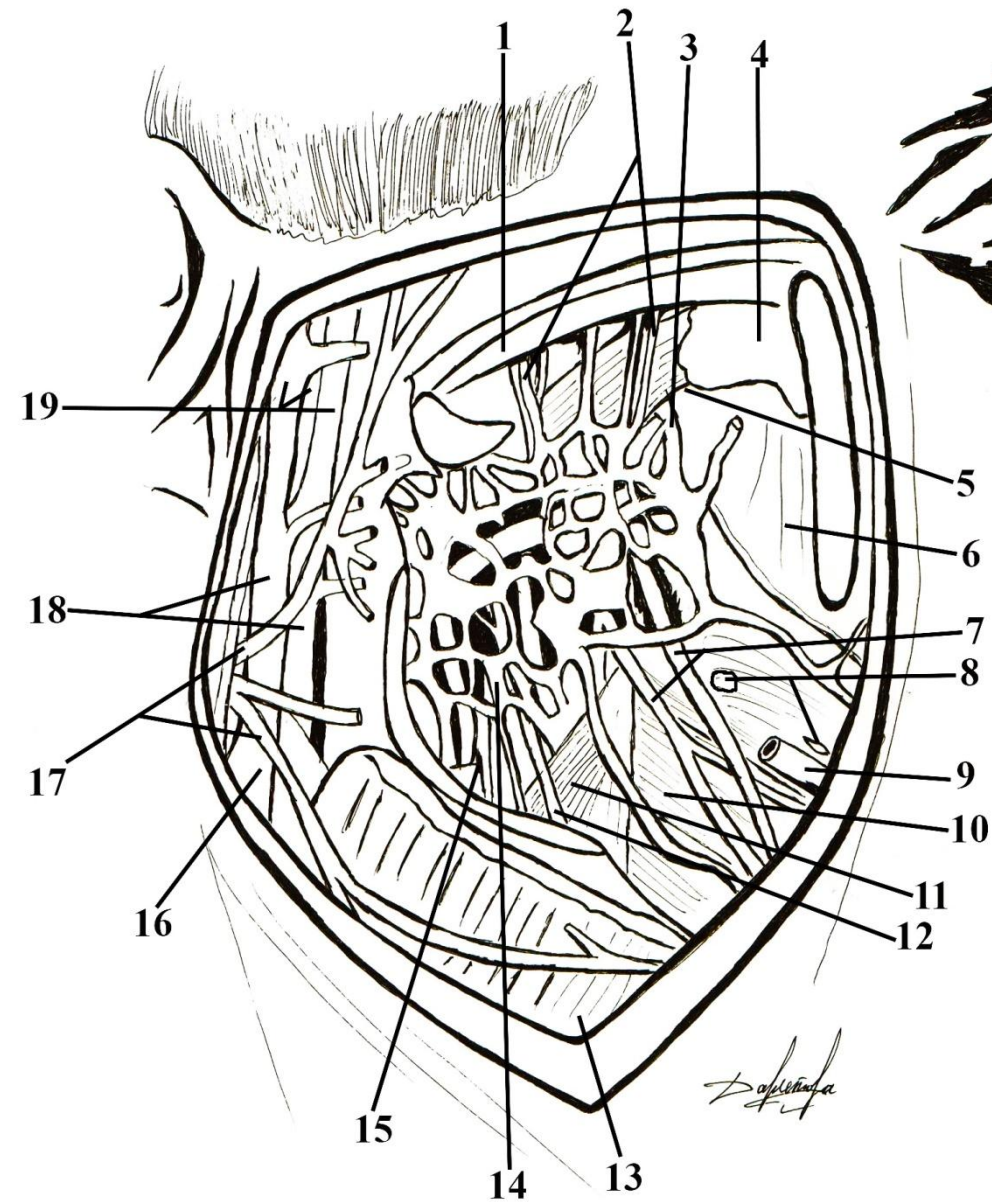
1	
2	
3	
4	
5	
6	
7	
8	

# Область сосцевидного отростка и треугольник Шипо



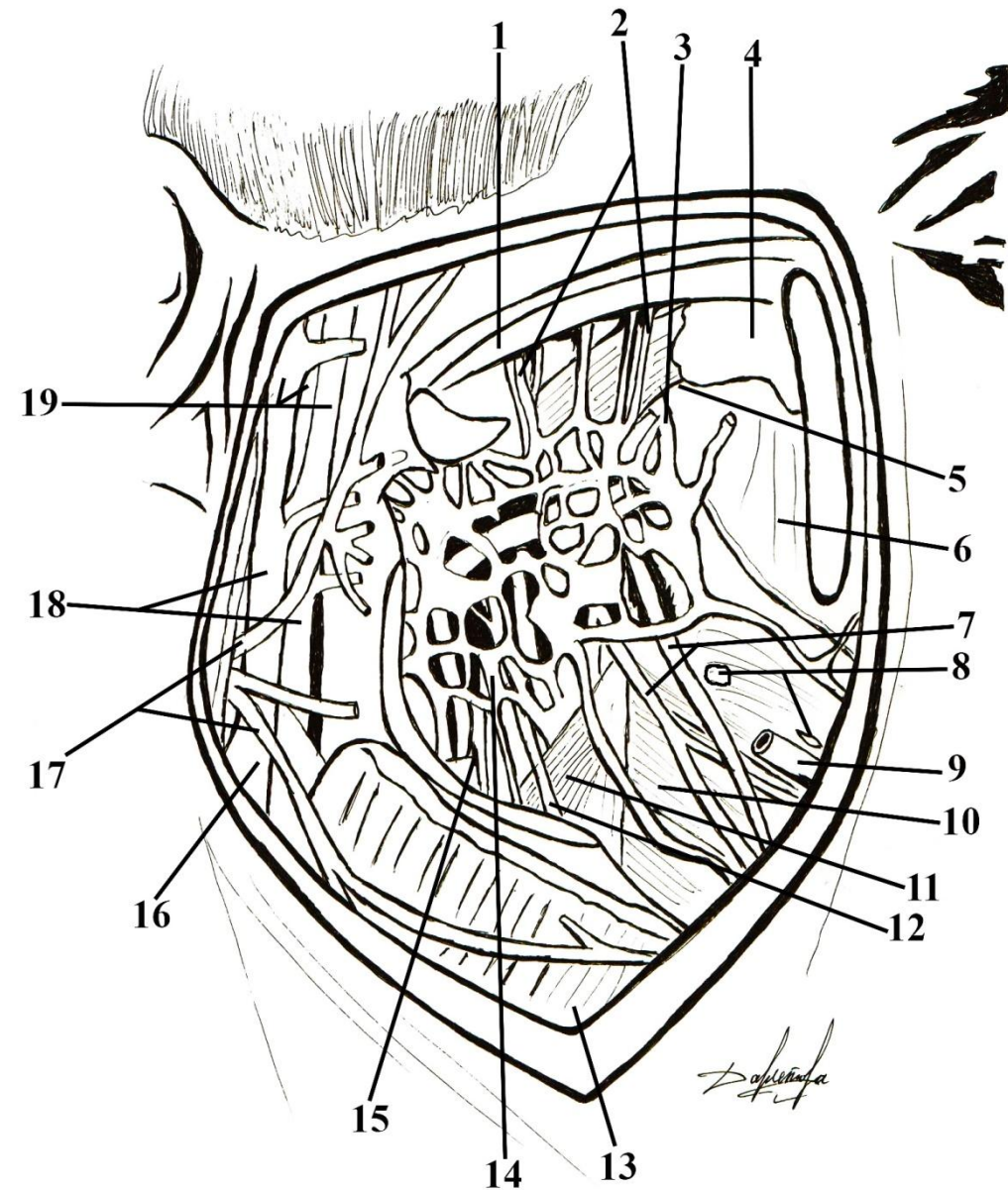
1	затылочная вена;
2	затылочная артерия;
3	сосцевидный отросток;
4	сосцевидная эмиссарная вена;
5	височная мышца;
6	надпроходная ость;
7	наружный слуховой проход;
8	задние ушные артерия и вена;

# Топография глубокой области лица



1	
2	
3	
4	
5	
6	
7	
8	
9	
10	
11	
12	
13	
14	
15	
16	
17	
18	
19	

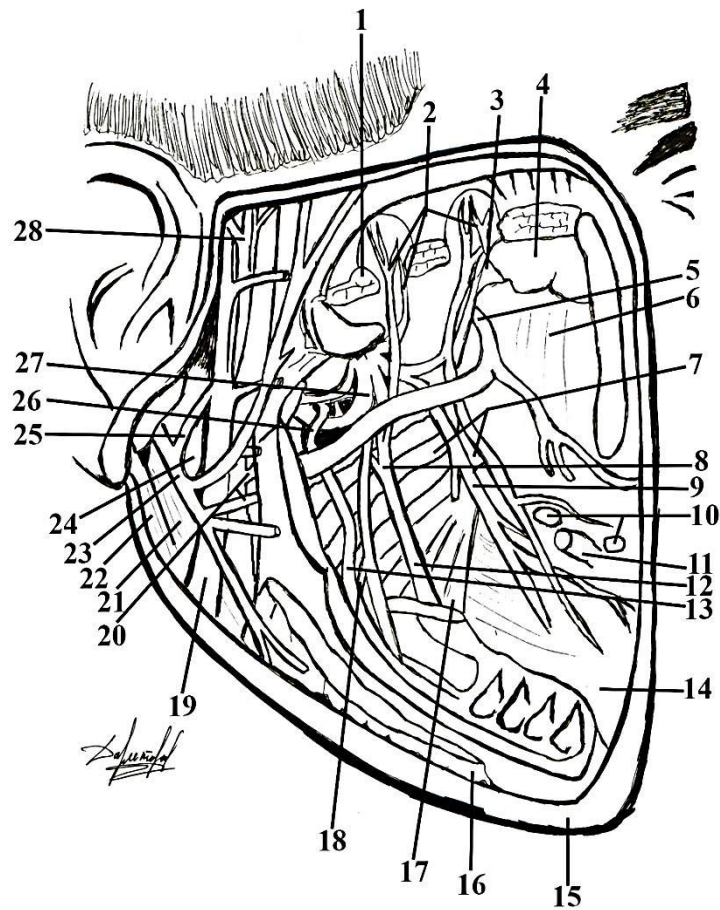
# Топография глубокой области лица



1	височная мышца;
2	глубокие височные артерия, вены, нерв;
3	клиновидно-нёбная артерия;
4	подвисочный гребень клиновидной кости;
5	наружная крыловидная мышца;
6	верхняя челюсть;
7	щечные артерия и нерв;
8	щечные лимфатические узлы;
9	околоушной проток;
10	щечная мышца;
11	внутренняя крыловидная мышца;
12	язычный нерв;
13	жевательная мышца;
14	крыловидное венозное сплетение;
15	нижние альвеолярные артерия и нерв;
16	позадинижнечелюстная вена;
17	лицевой нерв;
18	верхнечелюстные артерия и вена;
19	поверхностные височные артерия и вена, ушно-височный нерв

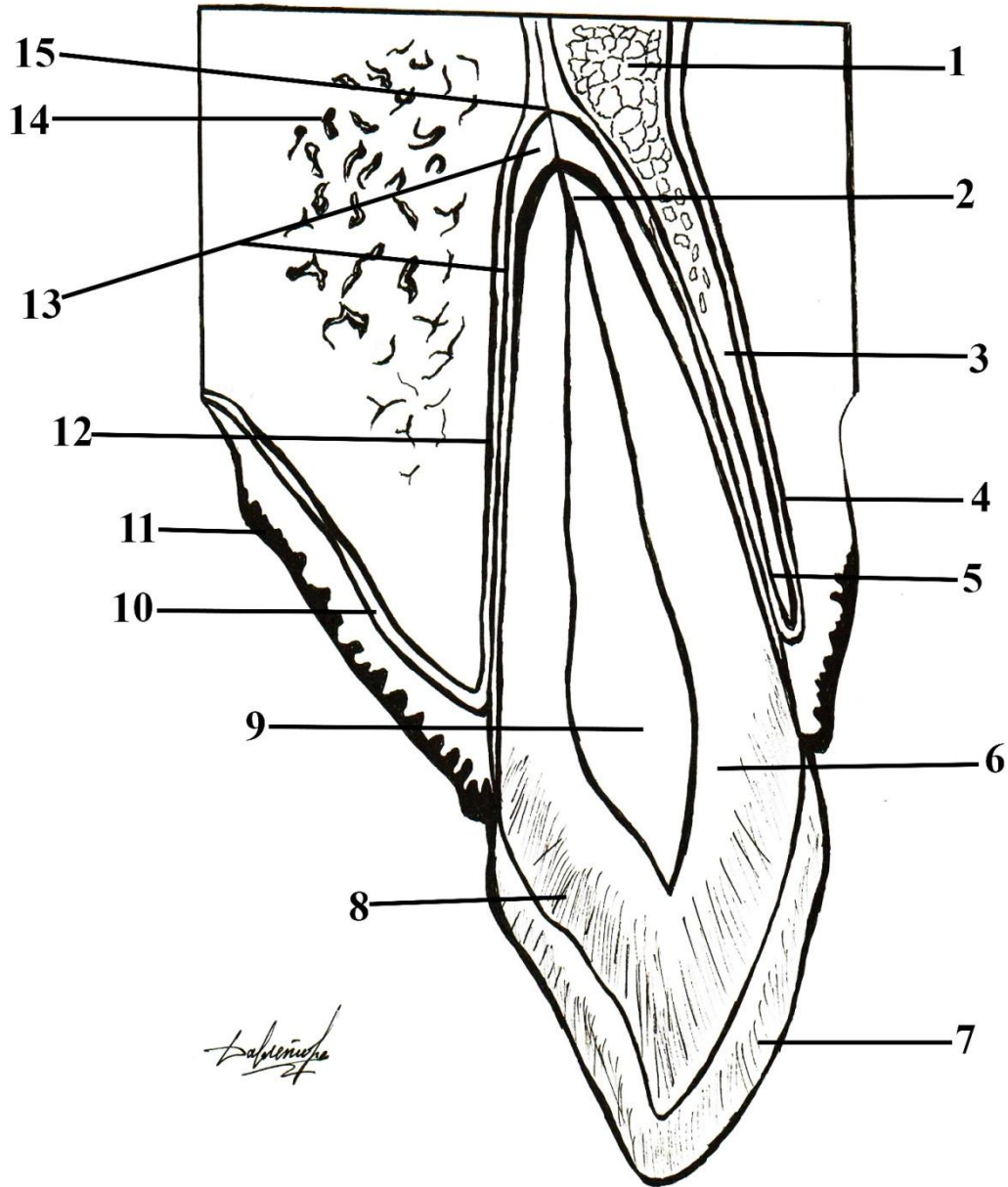


# Глубокая область лица после удаления крыловидного венозного сплетение и наружной крыловидной мышцы



- 1 - височная мышца;
- 2 - глубокие височные артерия, вены, нерв;
- 3 - верхнечелюстной нерв;
- 4 - подвисочный гребень клиновидной кости;
- 5 - клиновидно-нёбная артерия;
- 6 - верхняя челюсть;
- 7 - латеральная пластинка крыловидного отростка клиновидной кости и внутренняя крыловидная мышца;
- 8 - слуховая струна;
- 9 - щечные артерия и нерв;
- 10 - щечные лимфатические узлы;
- 11 - околоушной проток;
- 12 - язычный нерв;
- 13 - нижние альвеолярные артерия и нерв;
- 14 - щечная мышца;
- 15 - подкожная мышца шеи;
- 16 - жевательная мышца;
- 17 - внутренняя крыловидная мышца;
- 18 - челюстно-подъязычная мышца;
- 19 - позадинижнечелюстная вена;
- 20 - верхнечелюстные артерия и вена;
- 21 - заднее брюшко двубрюшной мышцы;
- 22 - грудино-ключично-сосцевидная мышца;
- 23 - лицевой нерв;
- 24 - шилоподъязычная мышца;
- 25 - соединительная ветвь между ушно-височным и лицевым нервами;
- 26 - переднее брюшко двубрюшной мышцы;
- 27 - наружная крыловидная мышца;
- 28 - наружная височная артерия.

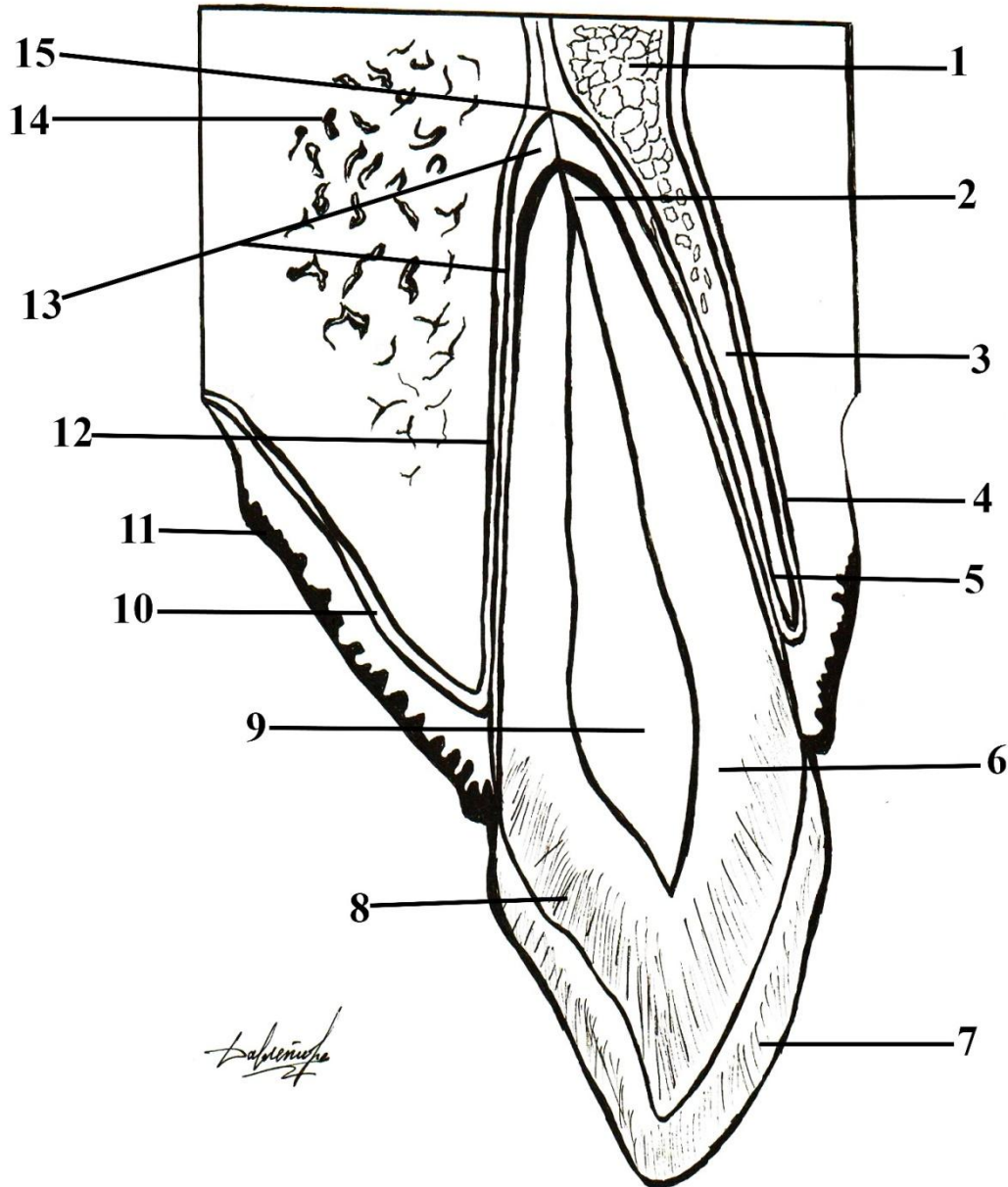
# Анатомия к топография зуба в альвеоле



1,14	
2	
3	
4, 11	
5, 12	
6	
7	
8	
9	
10	
13	
15	

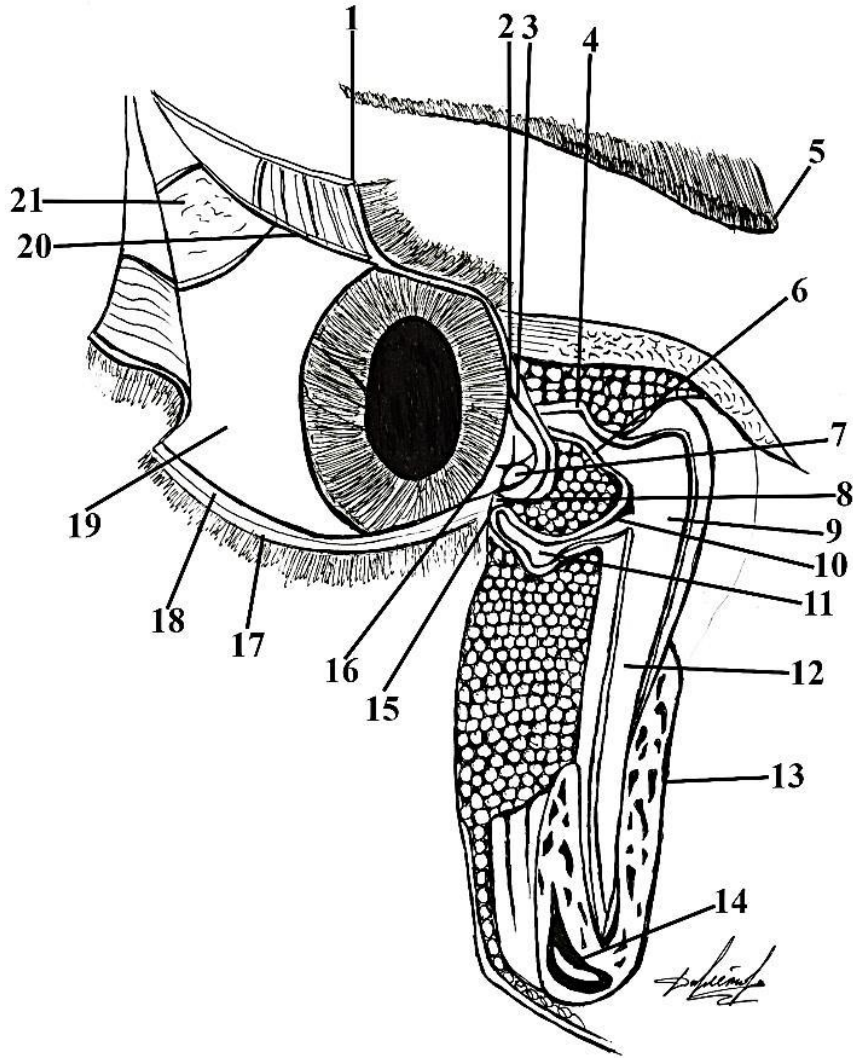
*Савинова*

# Анатомия к топография зуба в альвеоле



1,14	альвеолярный отросток верхней челюсти;
2	канал корня зуба;
3	компактная пластинка лунки зуба;
4, 11	периост верхней челюсти;
5, 12	периост альвеолы;
6	десна;
7	дентин;
8	эмаль зуба;
9	межглобулярные промежутки;
10	пульпа зуба;
13	периодонт;
15	отверстие канала корня зуба;

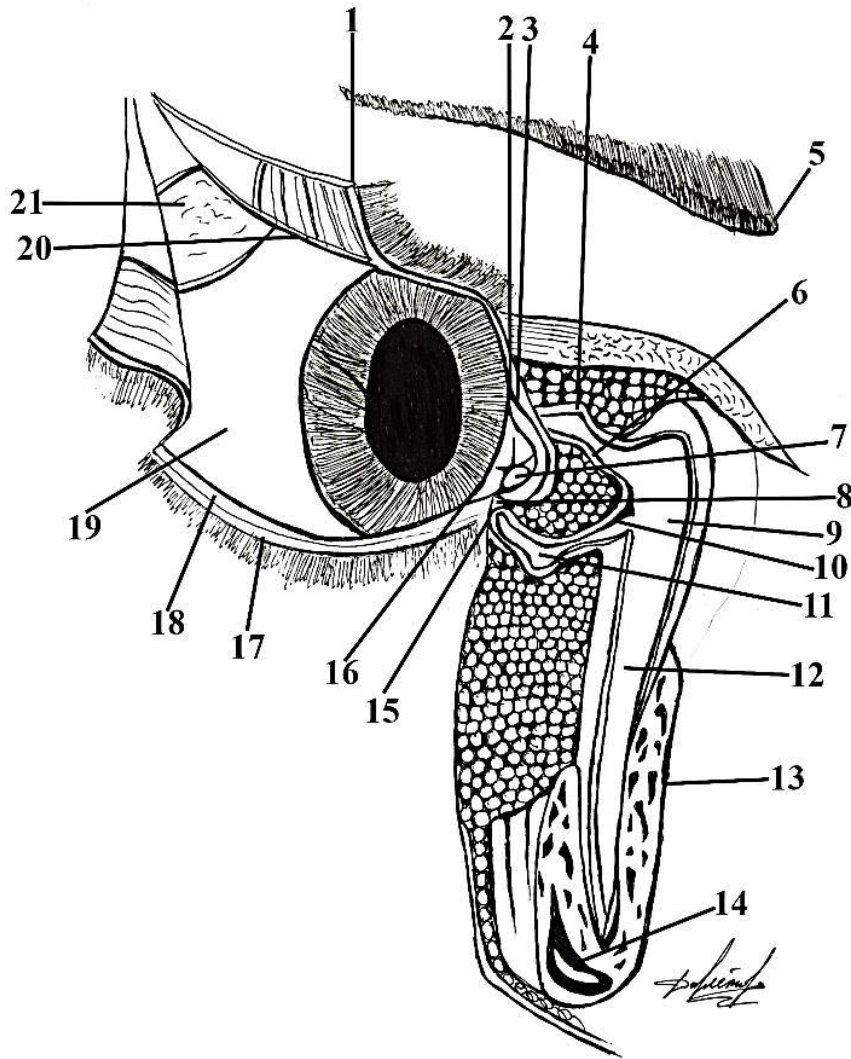
# Слезный аппарат плача



1	
2	
3	
4	
5	
6	
7	
8	
9	
10	
11	
12	
13	
14	
15	
16	
17	
18	
19	
20	
21	

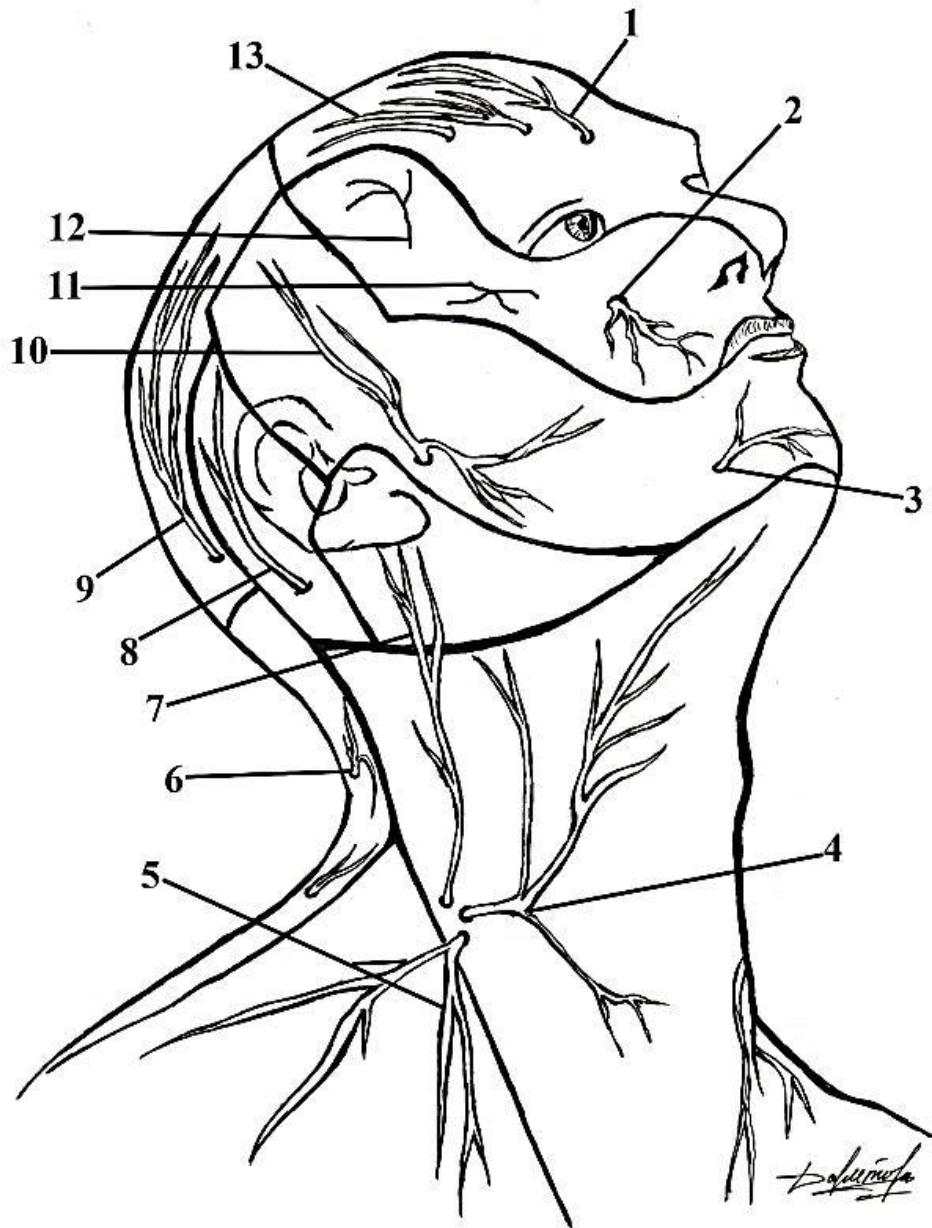


# Слезный аппарат плача



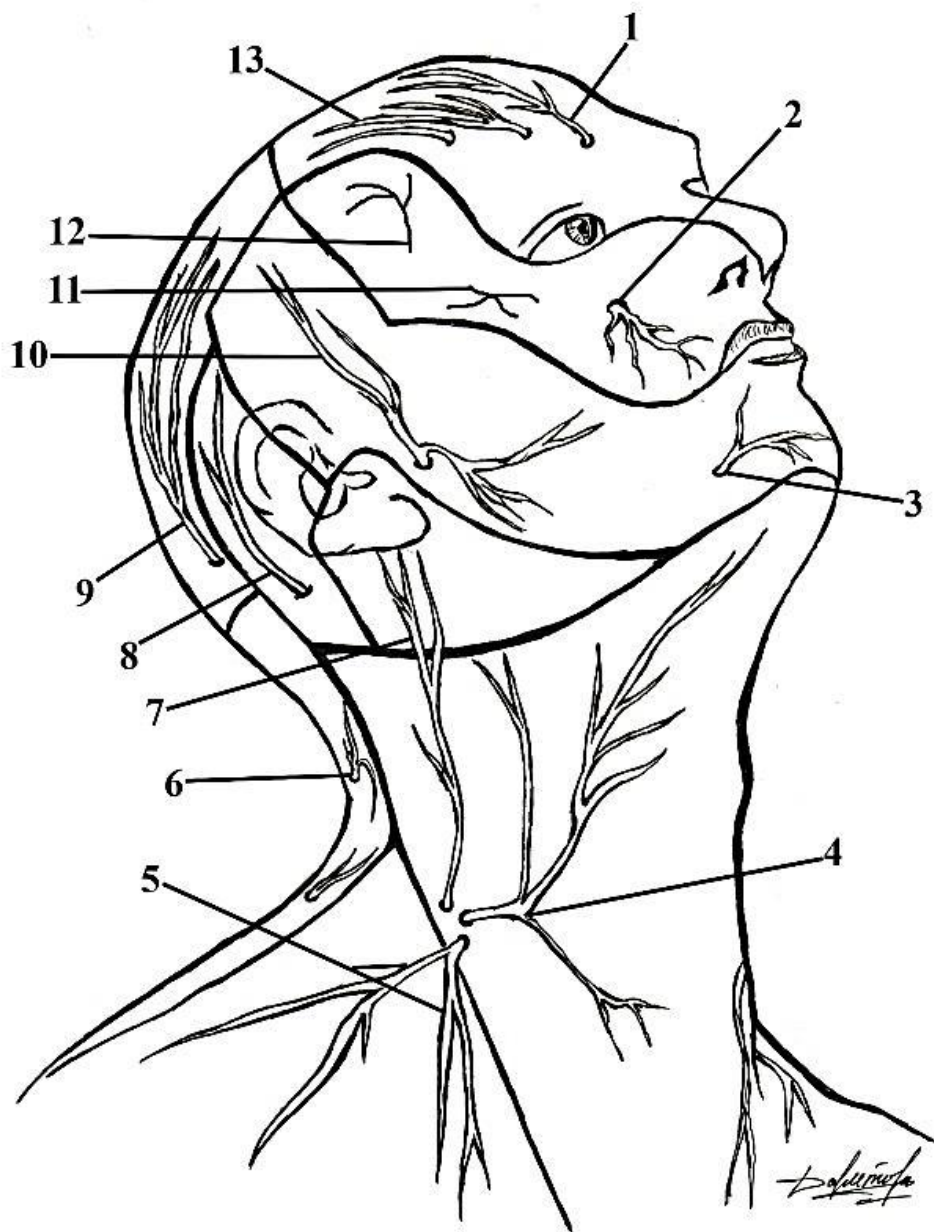
1	верхнее веко;
2	верхний слезный сосочек;
3	верхняя слезная точка;
4	выпячивание верхнего слезного канальца;
5	бровь;
6	верхний слезный каналец;
7	слезное мяско;
8	слезное озеро;
9	слезный мешочек;
10	нижний слезный каналец;
11	выпячивание нижнего слезного канальца;
12	слёзноносовой канал;
13	лобный отросток верхней челюсти;
14	верхнечелюстная пазуха;
15	нижний слезный сосочек;
16	нижняя слезная точка;
17	нижнее веко;
18	нижний свод конъюнктивального мешка;
19	конъюнктива гладкого яблока;
20	верхний свод конъюнктивального мешка;
21	слезная железа;

# Поверхностные нервы головы и шеи



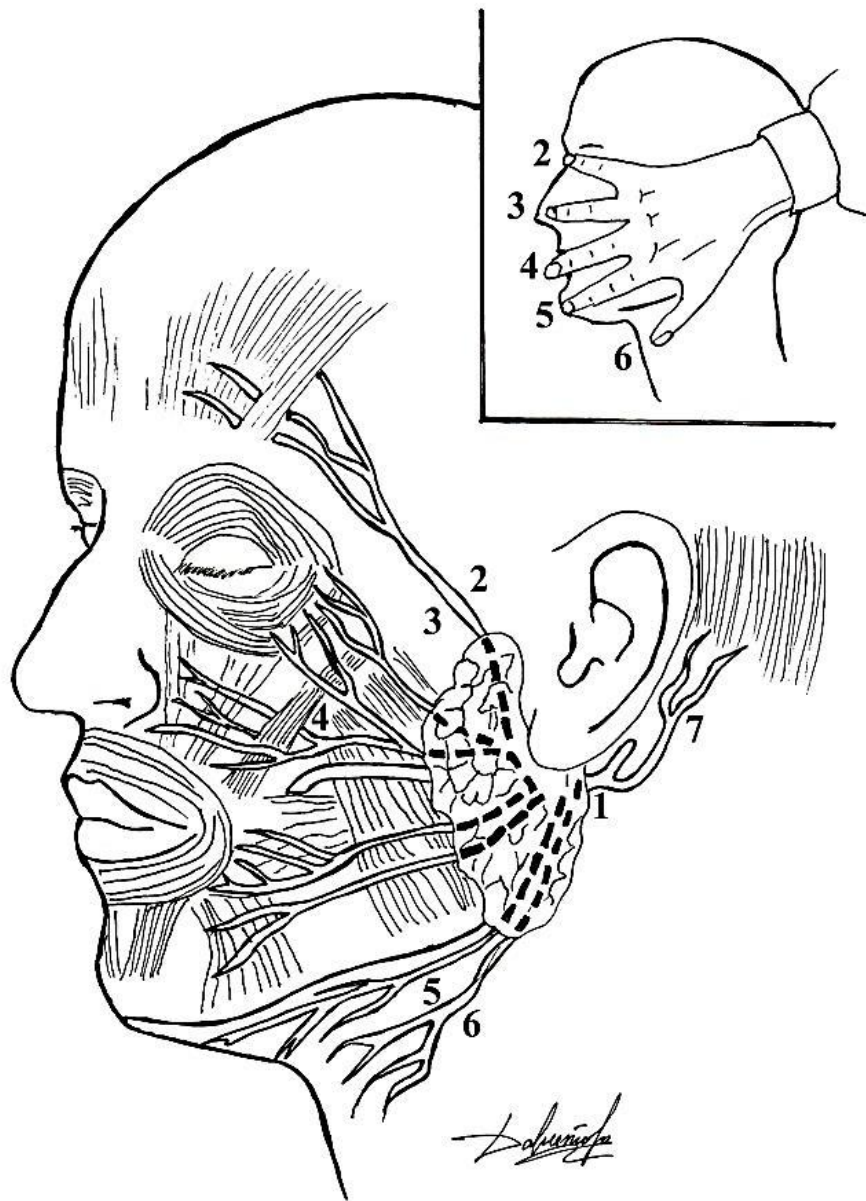
1	
2	
3	
4	
5	
6	
7	
8	
9	
10	
11	
12	
13	

# Поверхностные нервы головы и шеи



1	медиальная ветвь надглазничного нерва;
2	подглазничный нерв;
3	подбородочный нерв;
4	поперечный нерв шеи;
5	надключичные нервы;
6	задние кожные ветви шейных спинномозговых нервов;
7	большой ушной нерв;
8	малый затылочный нерв;
9	большой затылочный нерв;
10	ушно-височный нерв;
11	скуловисочный нерв;
12	скулолицевой нерв;
13	латеральные ветви надглазничного нерва;

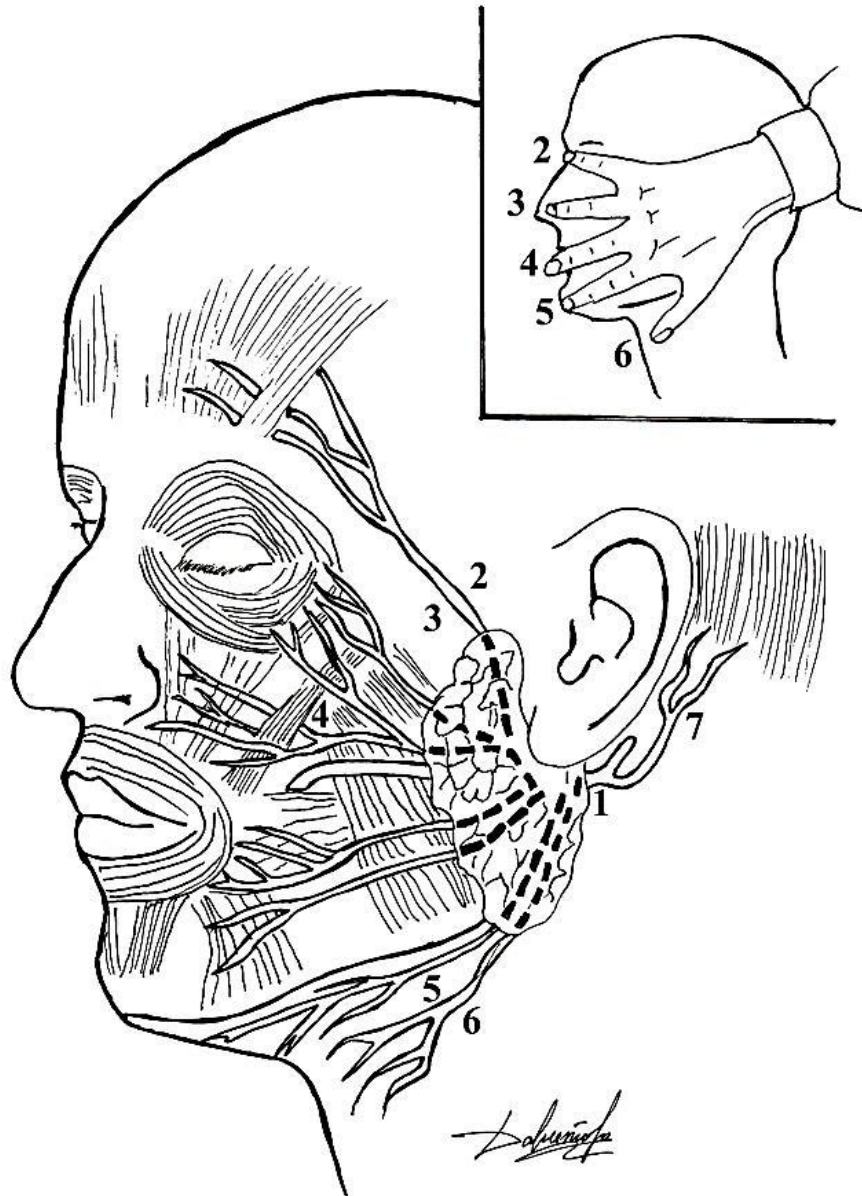
# Топография ветвей лицевого нерва



1	
2	
3	
4	
5	
6	
7	

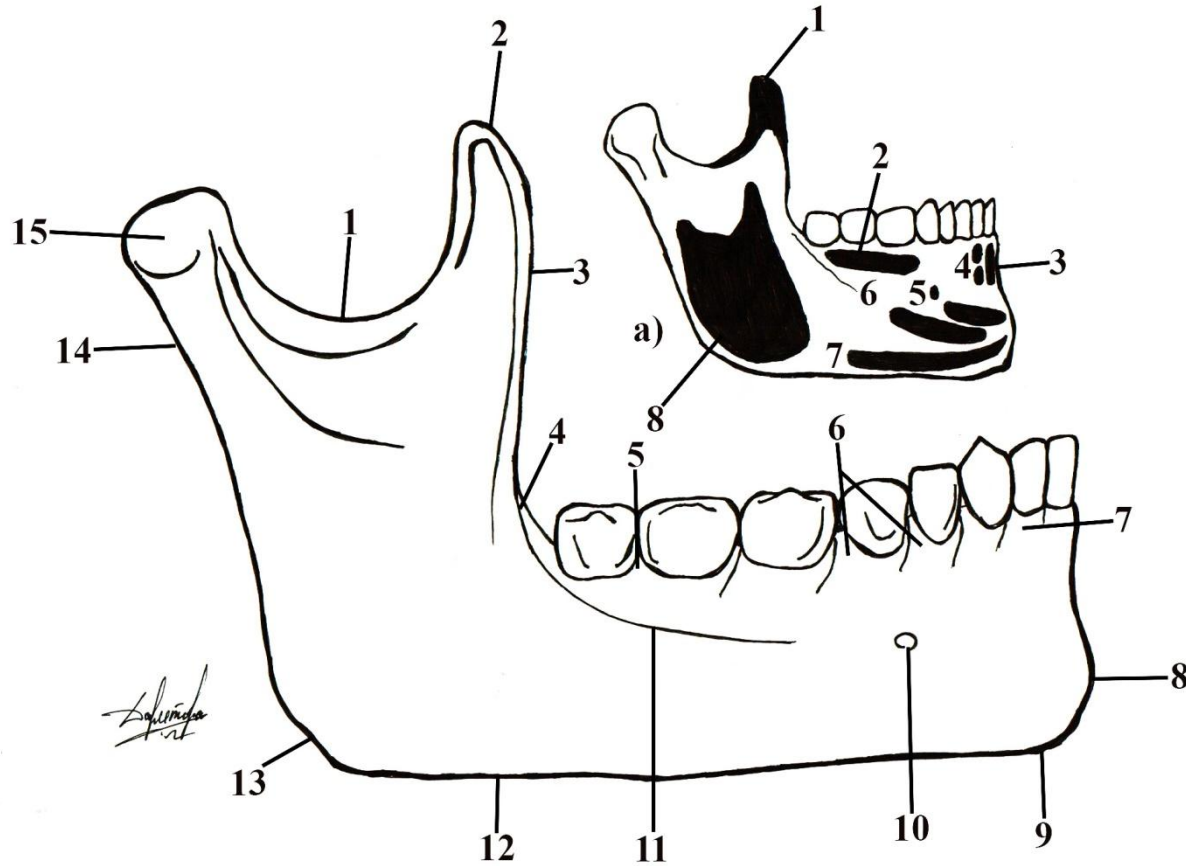


# Топография ветвей лицевого нерва



1	n. facialis;
2	r. temporalis;
3	rr. zygomatici;
4	rr. buccales;
5	r. marginalis;
6	r. colli;
7	n. auricularis posterior

# Наружная поверхность нижней челюсти

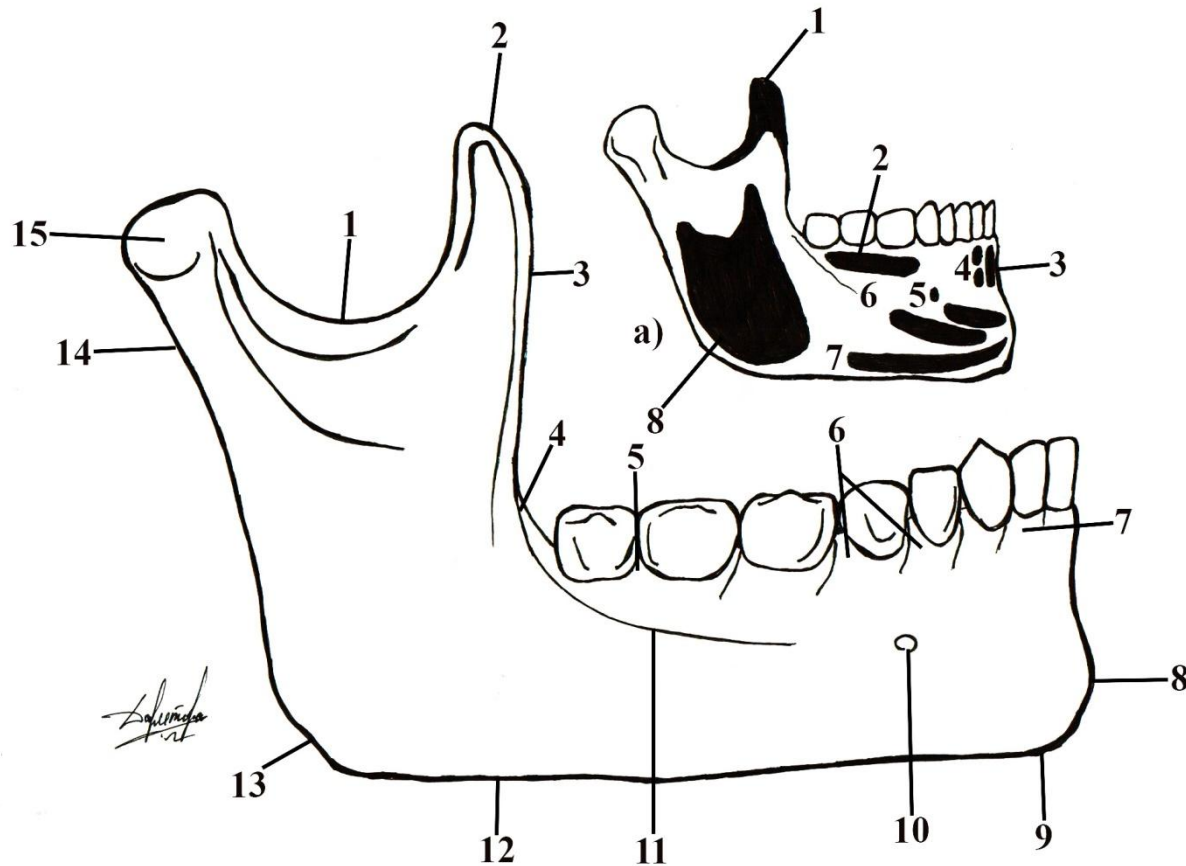


1	
2	
3	
4	
5	
6	
7	
8	
9	
10	
11	
12	
13	
14	
15	

<b>а</b>	<b>места прикрепления мышц:</b>
1	
2	
3	
4	

5	
6	
7	
8	

# Наружная поверхность нижней челюсти

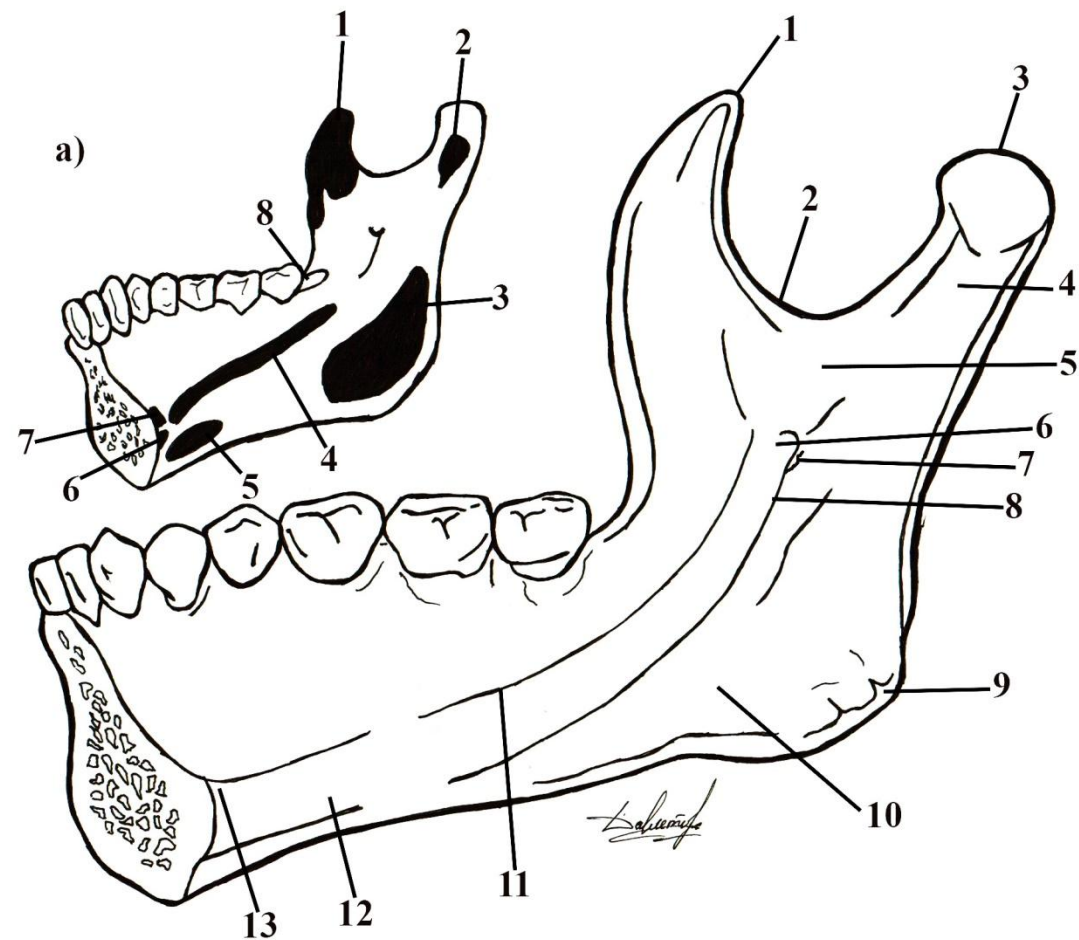


1	вырезка нижней челюсти;
2	венечный отросток;
3	ветвь нижней челюсти;
4	щечный гребень;
5	альвеолярная перегородка;
6	альвеолярное возвышение;
7	альвеолярная дуга;
8	подбородочный выступ;
9	подбородочный бугорок;
10	подбородочное отверстие;
11	косая линия;
12	основание челюсти;
13	угол челюсти;
14	шейка;
15	суставной отросток;

<b>а</b>	<b>места прикрепления мышц:</b>
1	височной;
2	щечной;
3	подбородочная мышца;
4	нижняя резцовая мышца;

5	мышца, опускающая нижнюю губу;
6	мышца, опускающая угол рта;
7	подкожная мышца шеи;
8	жевательная мышца;

# Внутренняя поверхность нижней челюсти



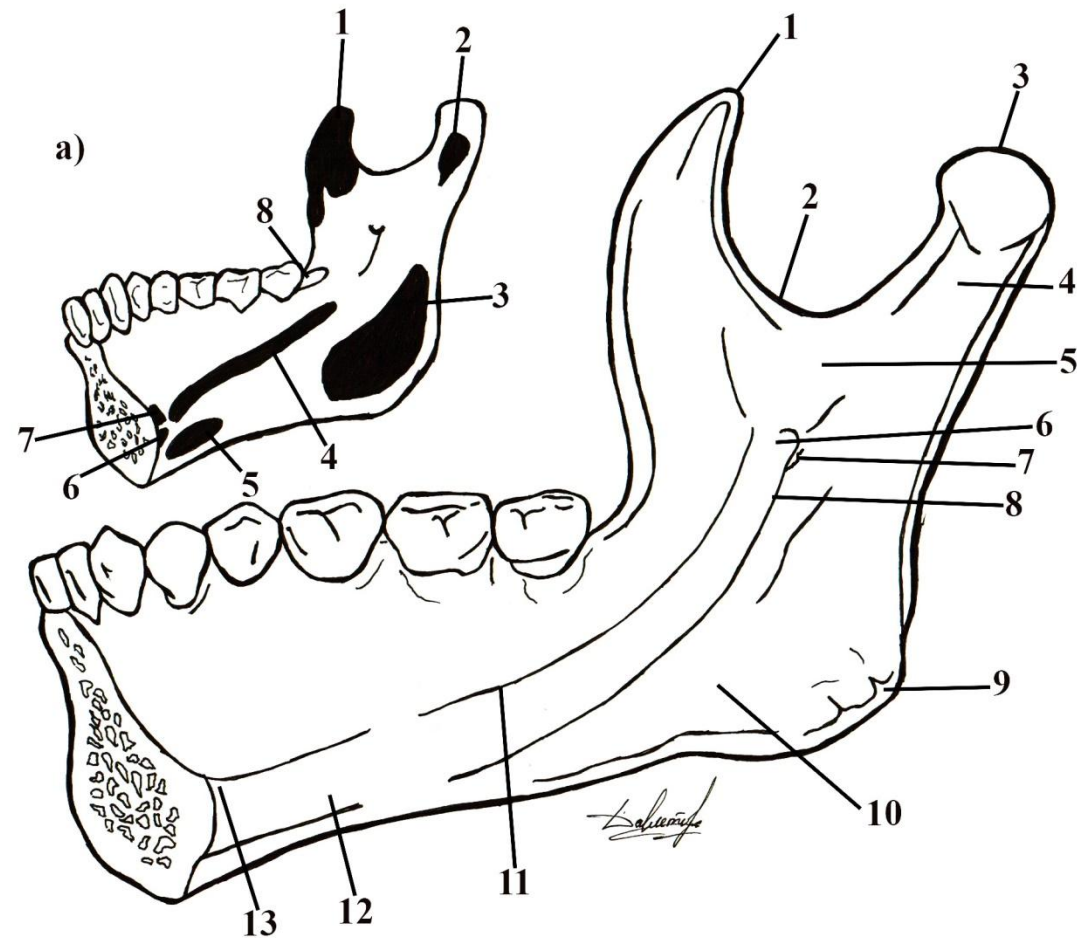
1	
2	
3	
4	
5	
6	
7	
8	
9	
10	
11	
12	
13	

<b>а</b>	<b>места прикрепления мышцы:</b>
1	
2	
3	
4	

5	
6	
7	
8	



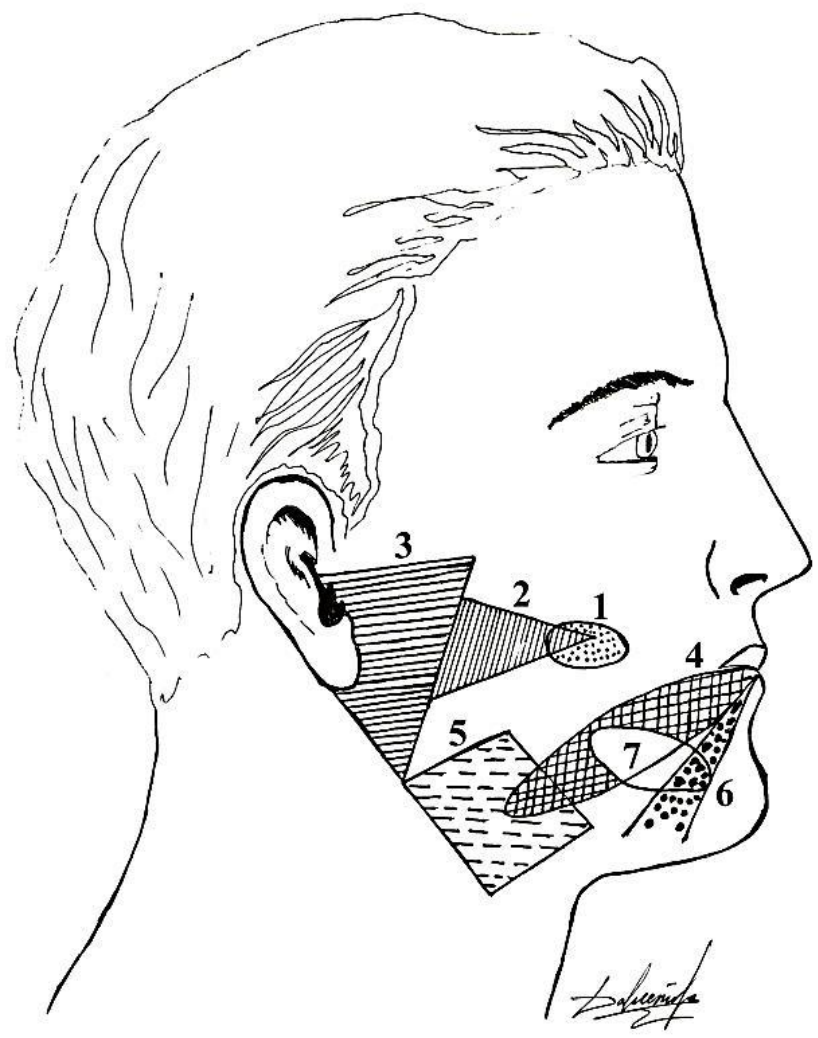
# Внутренняя поверхность нижней челюсти



1	венечный отросток;
2	вырезка нижней челюсти;
3	головка нижней челюсти;
4	крыловидная ямка;
5	ветвь нижней челюсти;
6	язычок;
7	отверстие нижней челюсти;
8	челюстно-подъязычная борозда;
9	угол нижней челюсти;
10	подъязычная ямка;
11	челюстно-подъязычная линия;
12	подбородочный гребень;
13	двубрюшная ямка;

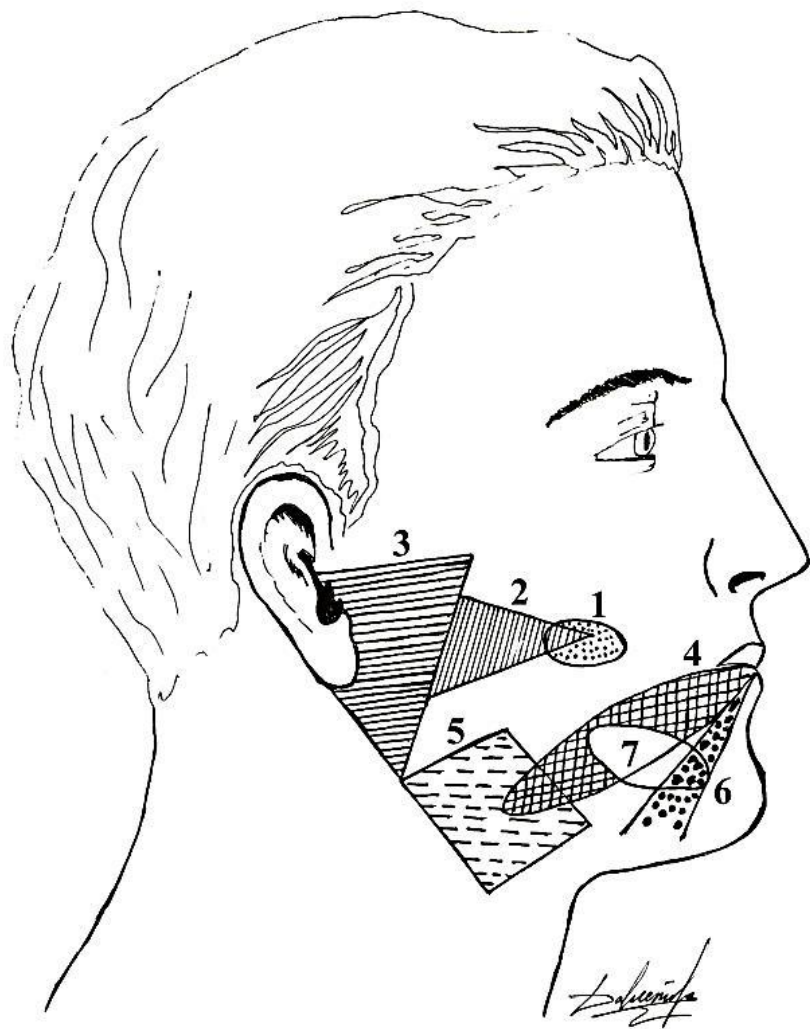
<b>а</b>	<b>места прикрепления мышцы:</b>		
1	височная мышца;	5	двубрюшная мышца;
2	наружная крыловидная мышца;	6	подборочно-подъязычная мышца;
3	внутренняя крыловидная мышца;	7	подборочно-язычная мышца;
4	челюстно-подъязычная мышца;	8	щечная мышца.

# Зоны лица, в пределах которых проецируются слюнные железы и их протоки



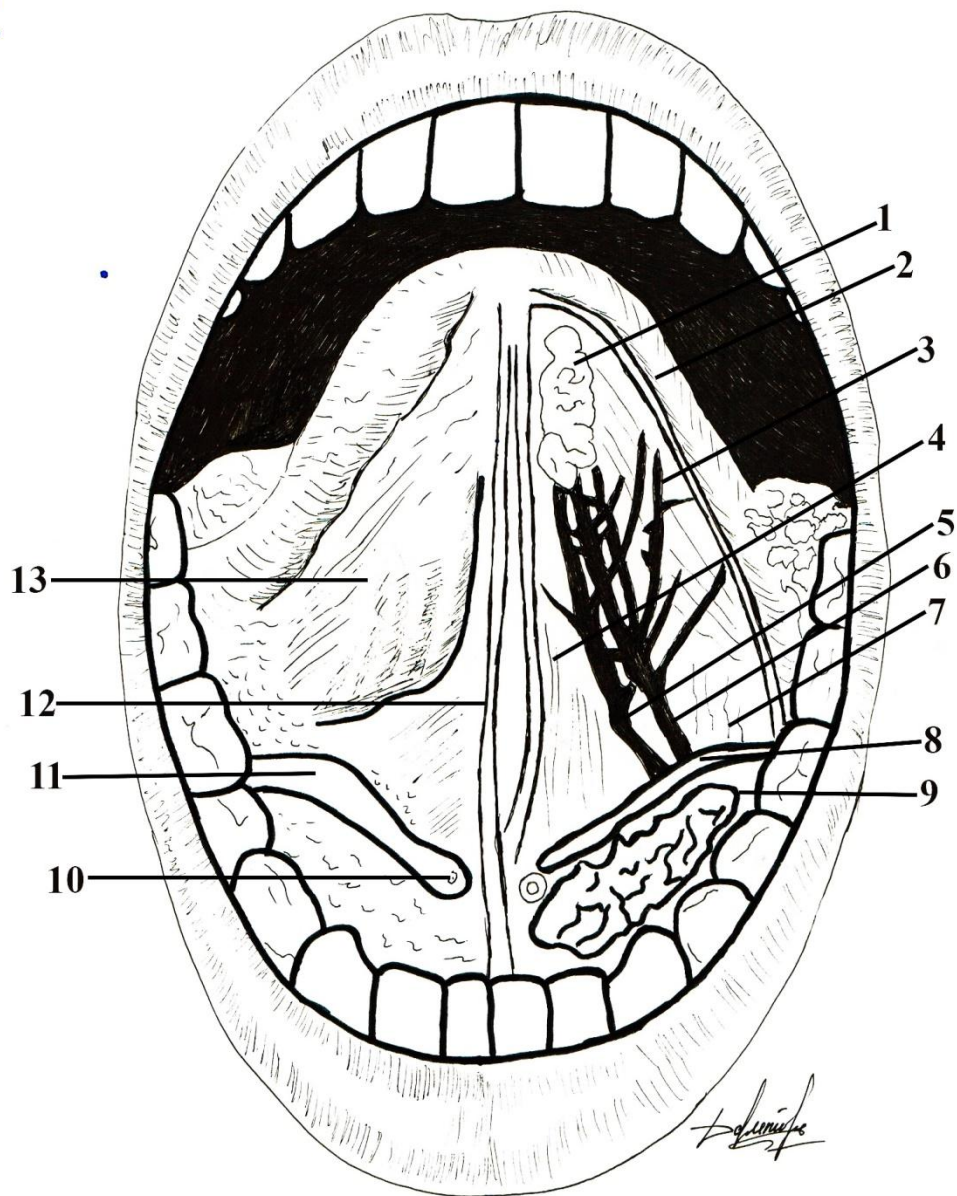
1	
2	
3	
4	
5	
6	
7	

# Зоны лица, в пределах которых проецируются слюнные железы и их протоки



1	проекционная зона выводного отверстия околоушной железы;
2	зона выводного протока околоушной железы;
3	зона околоушной железы;
4	зона выводного протока поднижнечелюстной железы;
5	зона поднижнечелюстной железы;
6	зона основного протока подъязычной железы;
7	зона подъязычной железы;

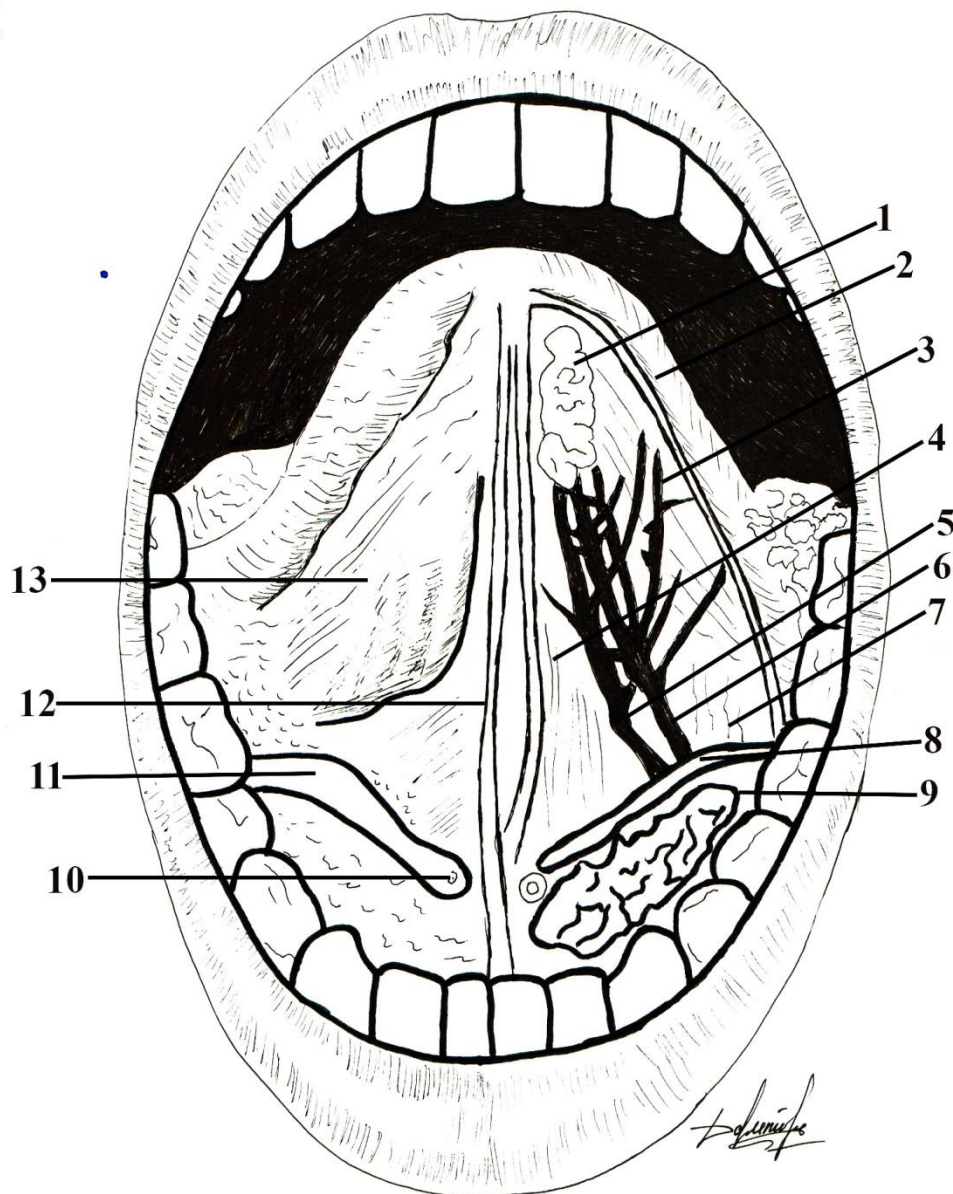
# Нижняя поверхность языка



1	
2	
3	
4	
5	
6	
7	
8	
9	
10	
11	
12	
13	

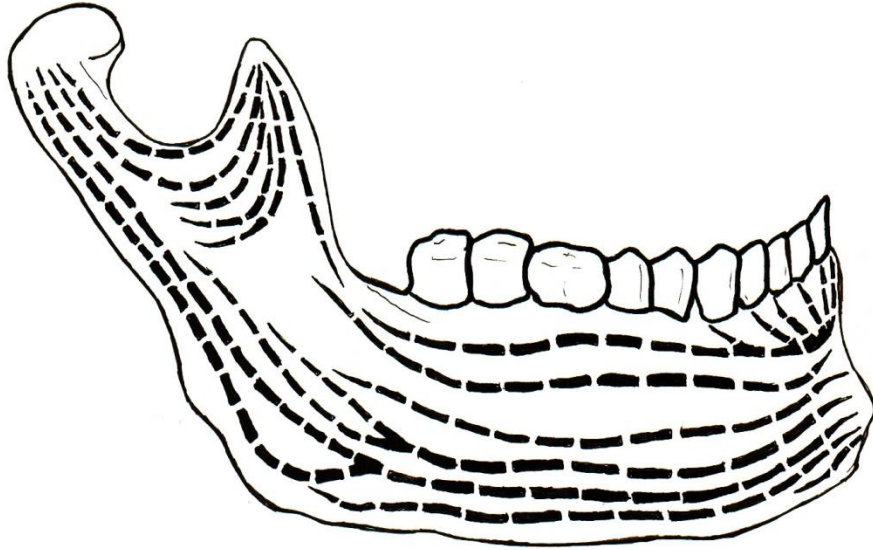


# Нижняя поверхность языка

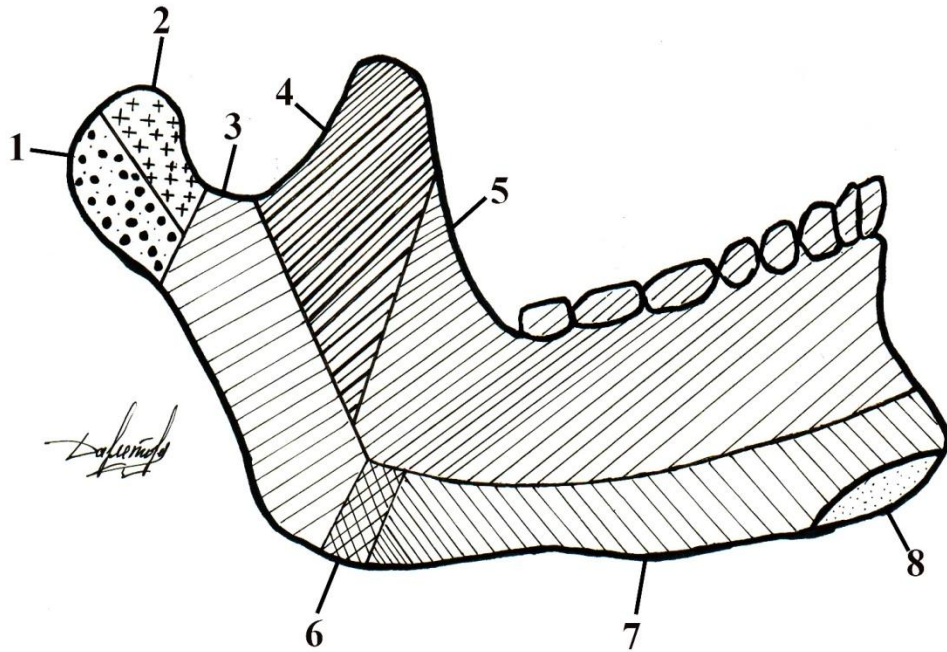


1	язычная железа;
2	край срезанной слизистой оболочки;
3	шилоязычная мышца;
4	подбородочно-язычная мышца;
5	глубокая артерия языка;
6	язычный нерв;
7	нижняя продольная мышца;
8	поднижнечелюстной проток;
9	подъязычная железа;
10	подъязычный сосочек;
11	подъязычная складка;
12	язычная уздечка;
13	бахромчатая складка;

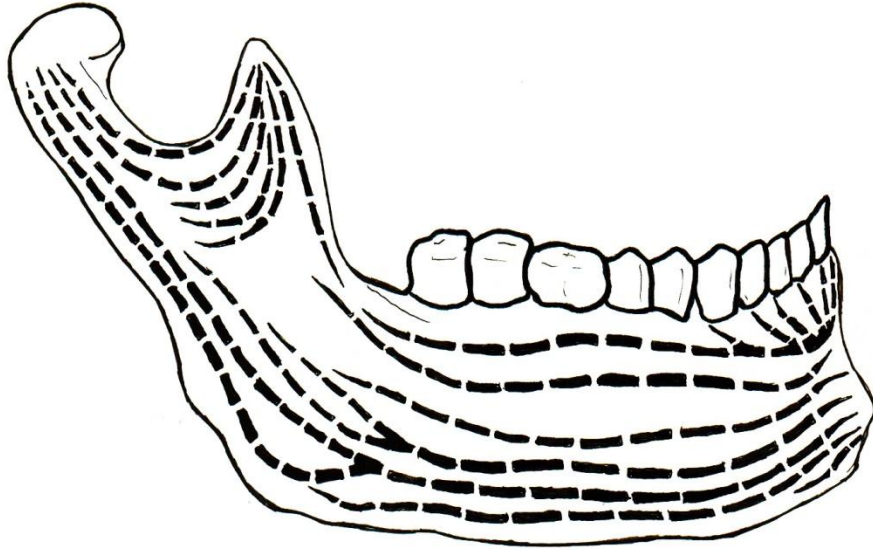
# Схема зон кровоснабжения нижней челюсти



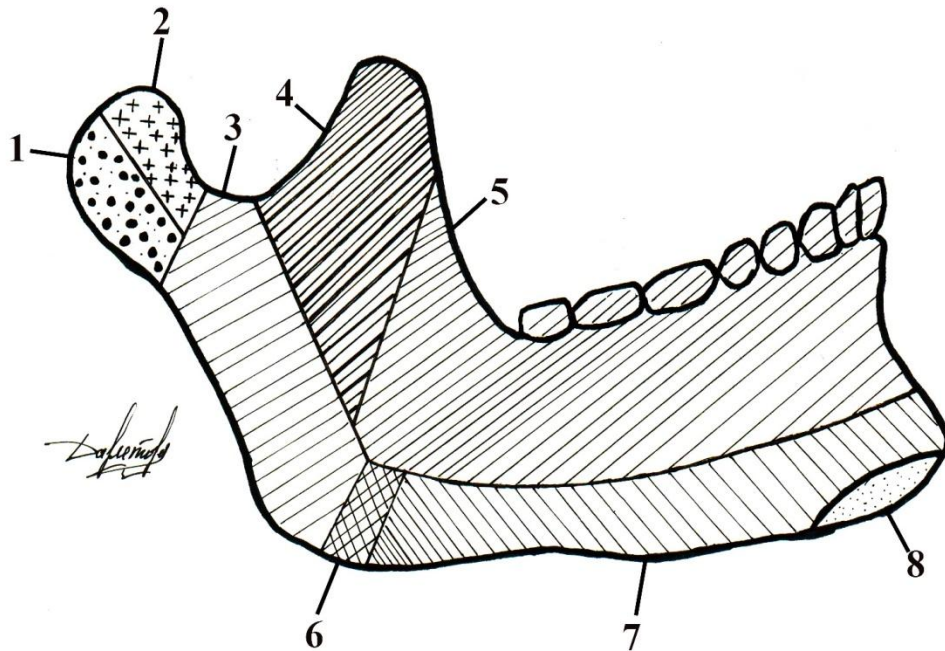
1	
2	
3	
4	
5	
6	
7	
8	



# Схема зон кровоснабжения нижней челюсти

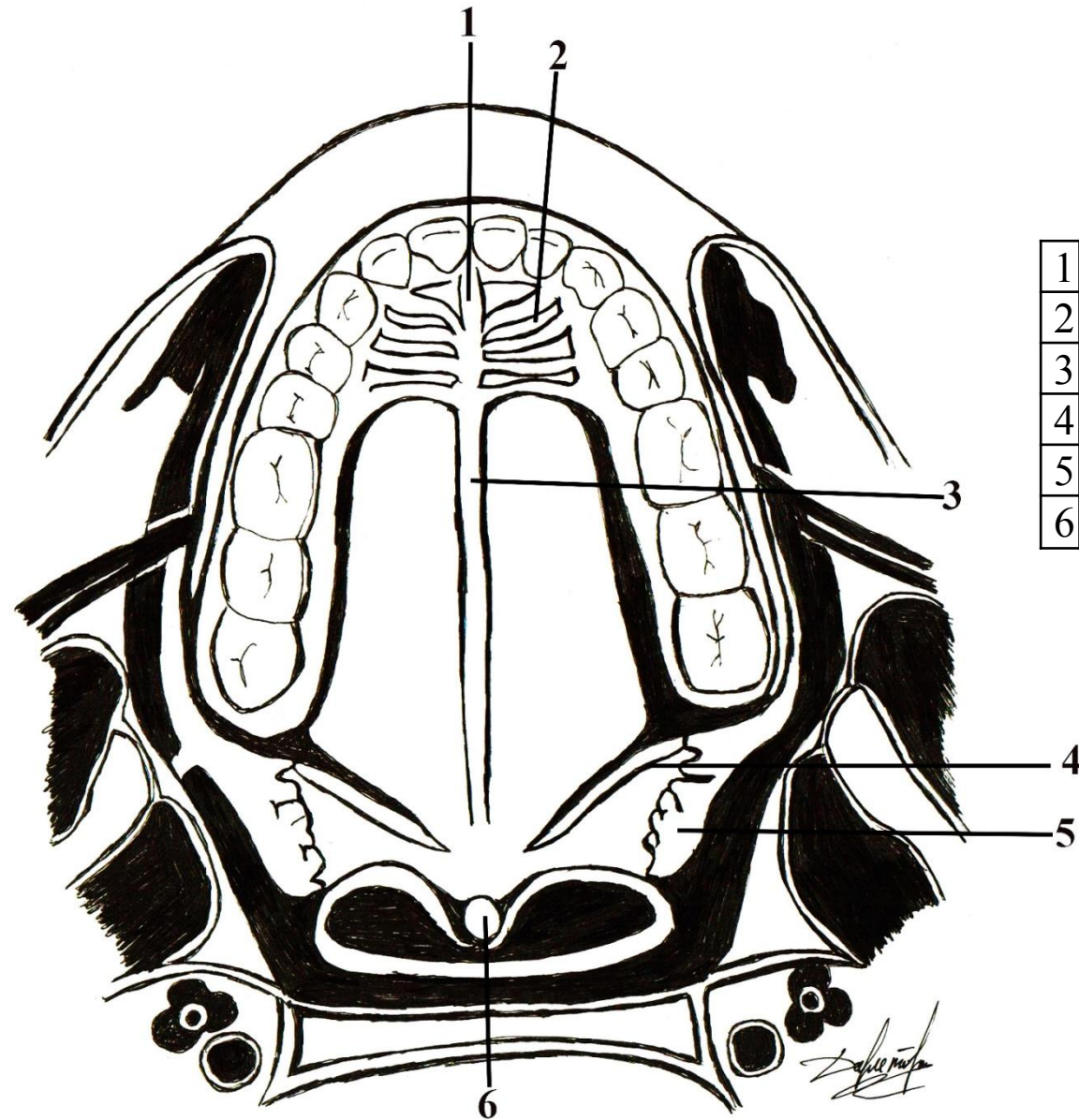


1	верхнечелюстная артерия;
2	крыловидные ветви;
3	поперечная артерия лица;
4	артерия жевательной мышцы;
5	нижняя луночковая артерия;
6	челюстно-подъязычная артерия;
7	лицевая артерия;
8	язычная артерия;





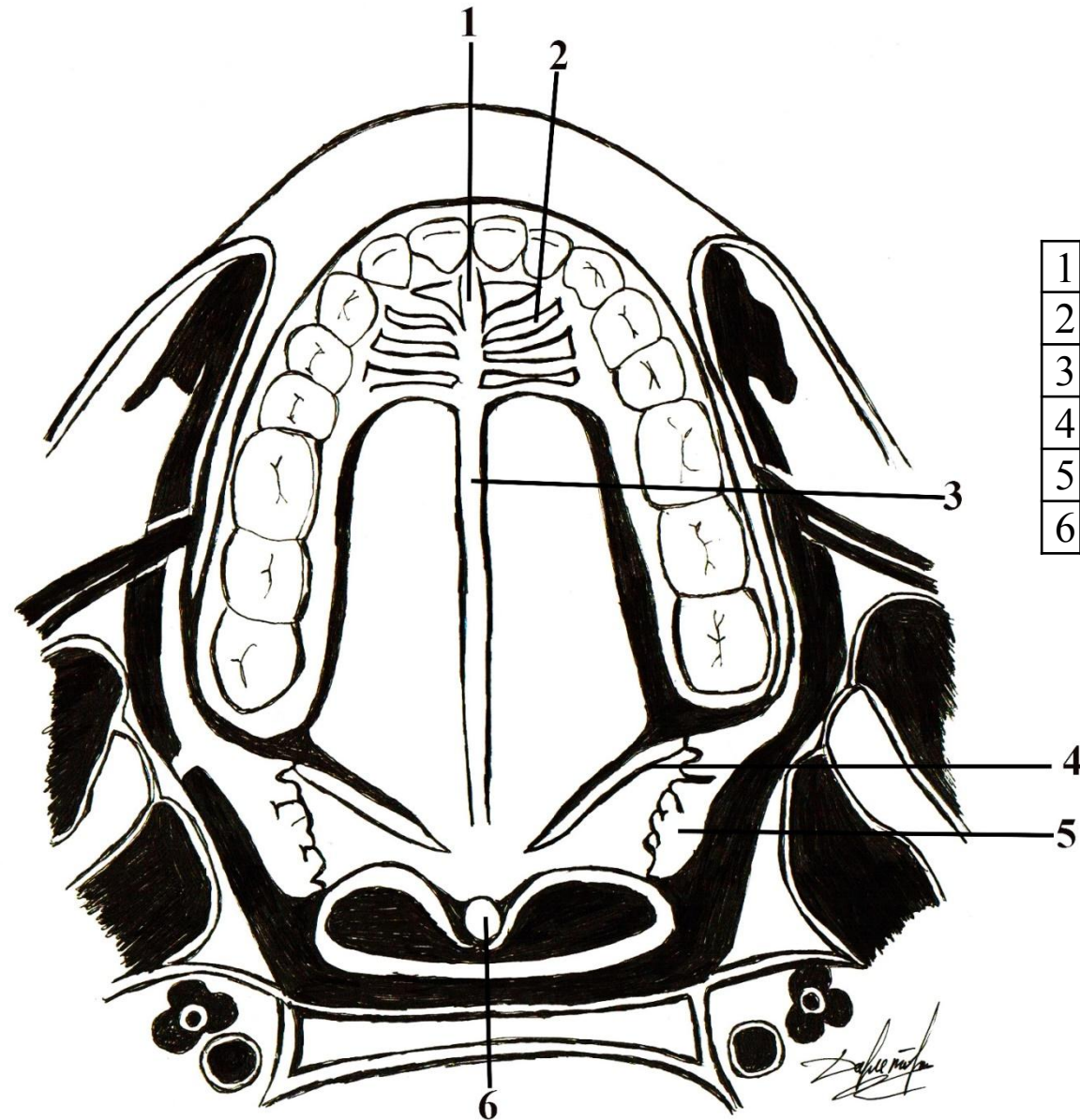
# Твердое и мягкое небо покрытые слизистой оболочкой



1	
2	
3	
4	
5	
6	

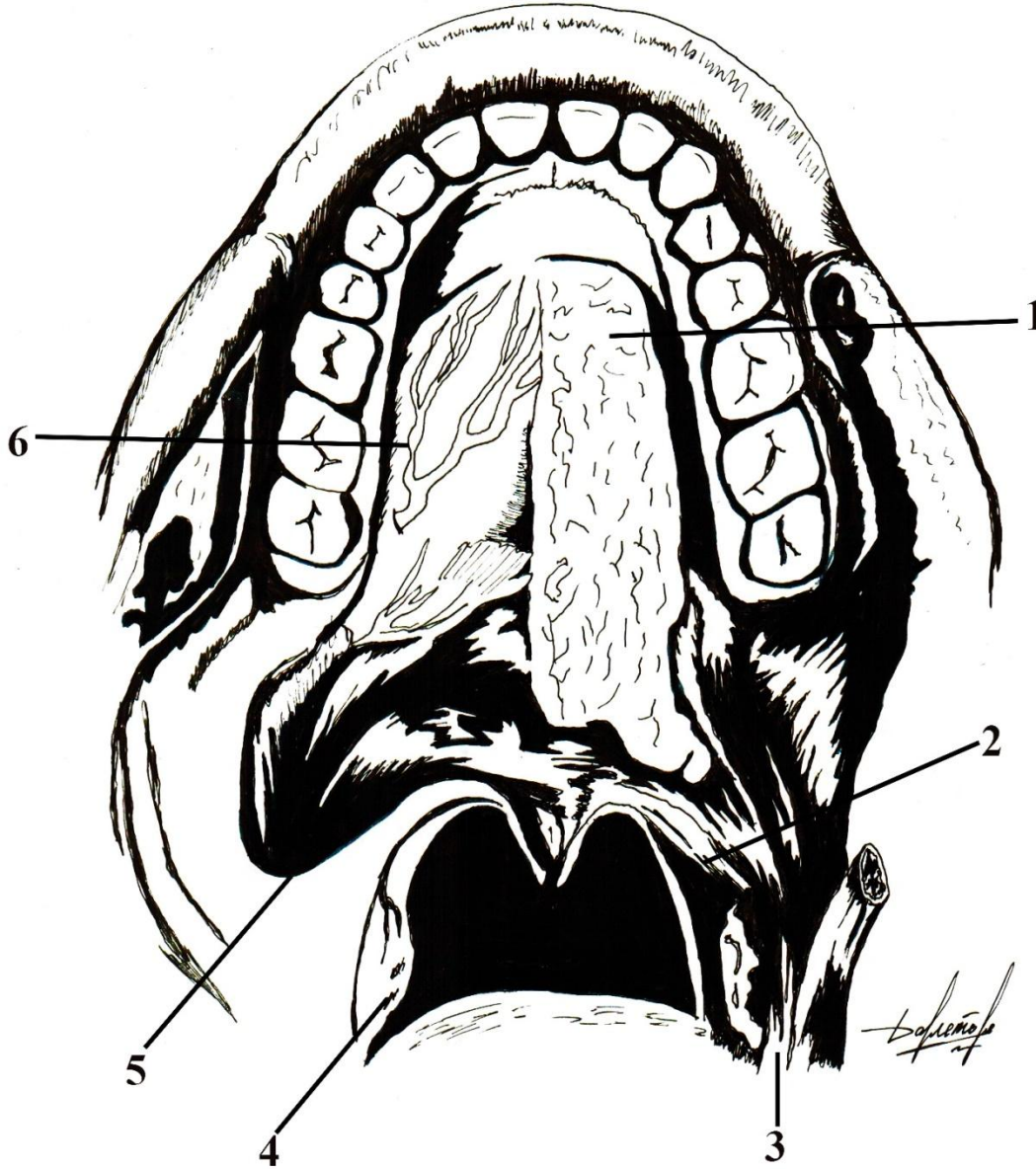


# Твердое и мягкое небо покрытые слизистой оболочкой



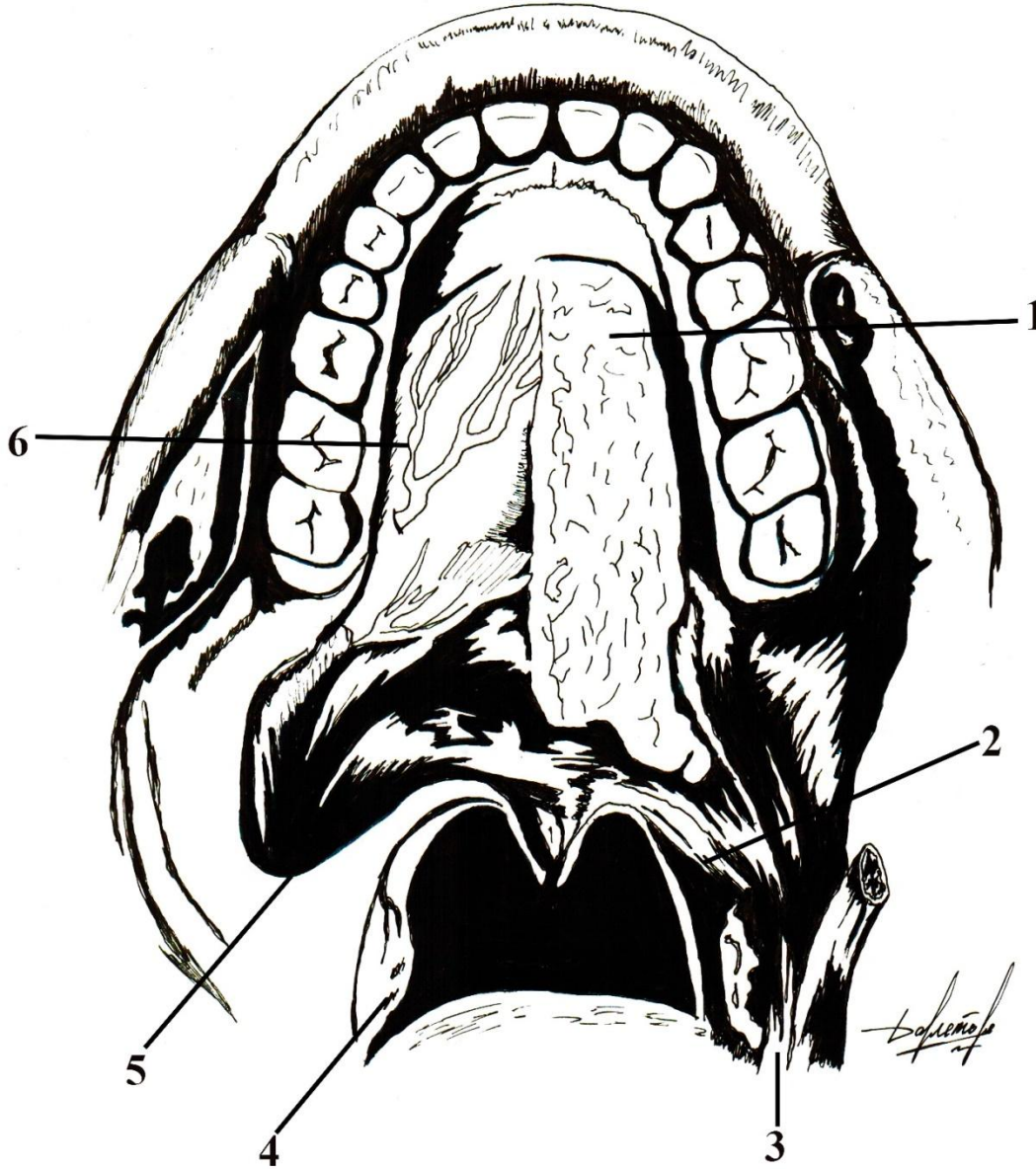
1	резцовый сосочек;
2	поперечные нёбные складки;
3	нёбный шов;
4	устья нёбных желез;
5	нёбная миндалина,
6	язычок;

# Твердое и мягкое небо после снятия слизистой оболочки



1	
2	
3	
4	
5	
6	
7	

# Твердое и мягкое небо после снятия слизистой оболочки



1	нёбные железы;
2	нёбно-глоточная мышца;
3	нёбно-язычная мышца;
4	язычковая мышца;
5	нёбная миндалина,
6	мышца, поднимающая мягкое нёбо;
7	нёбные артерии;