Структурно-функциональный обзор головного мозга

Головной мозг (Encephalon)

Состоит из:

- Мозгового ствола (truncus encephalicus) – продолговатый мозг, мост, средний мозг, промежуточный мозг
- Мозжечка (cerebellum)
- Большого мозга(cerebrum) - полушария конечного мозга

Белое и серое вещество

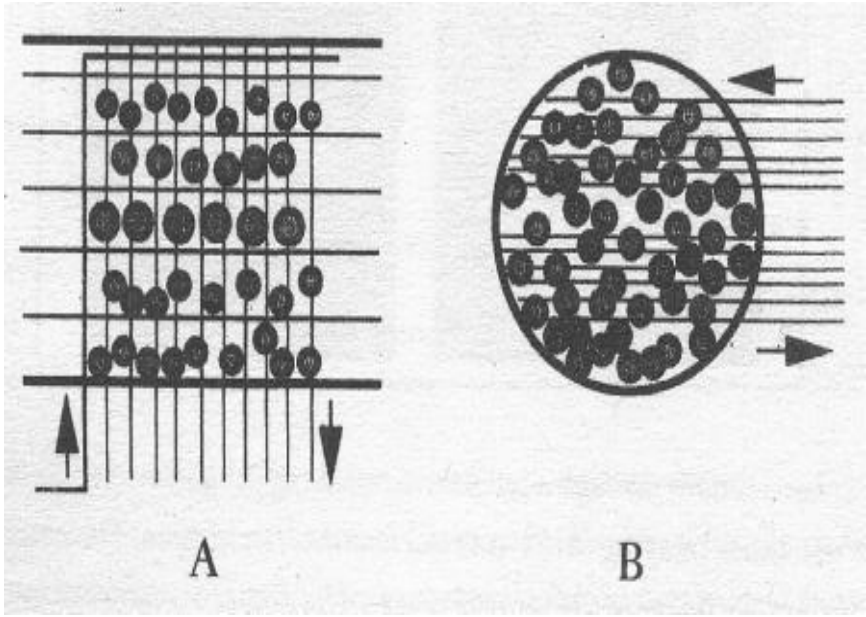

Серое в-во ГМ:

А. Кора – слои нейронов

Б. Ядра – группы н.клеток

Белое в-во : скопление отростков - пучки, тракты, полоски, петли и т.д. (афф. и эфф.)

Черепно-мозговые нервы

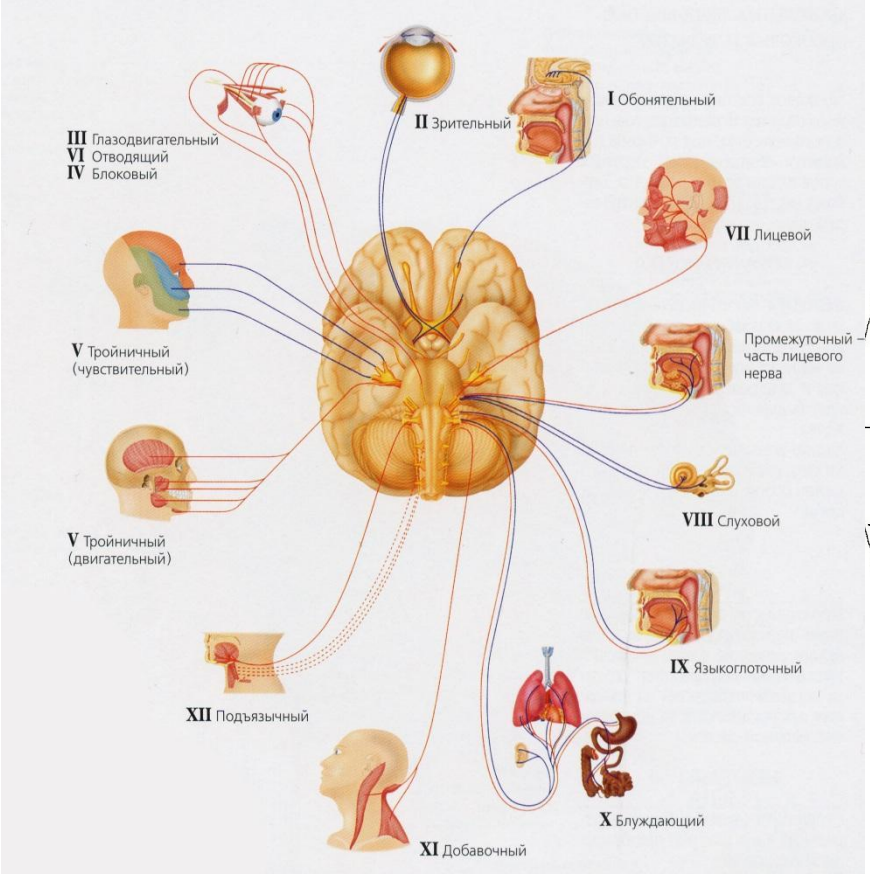

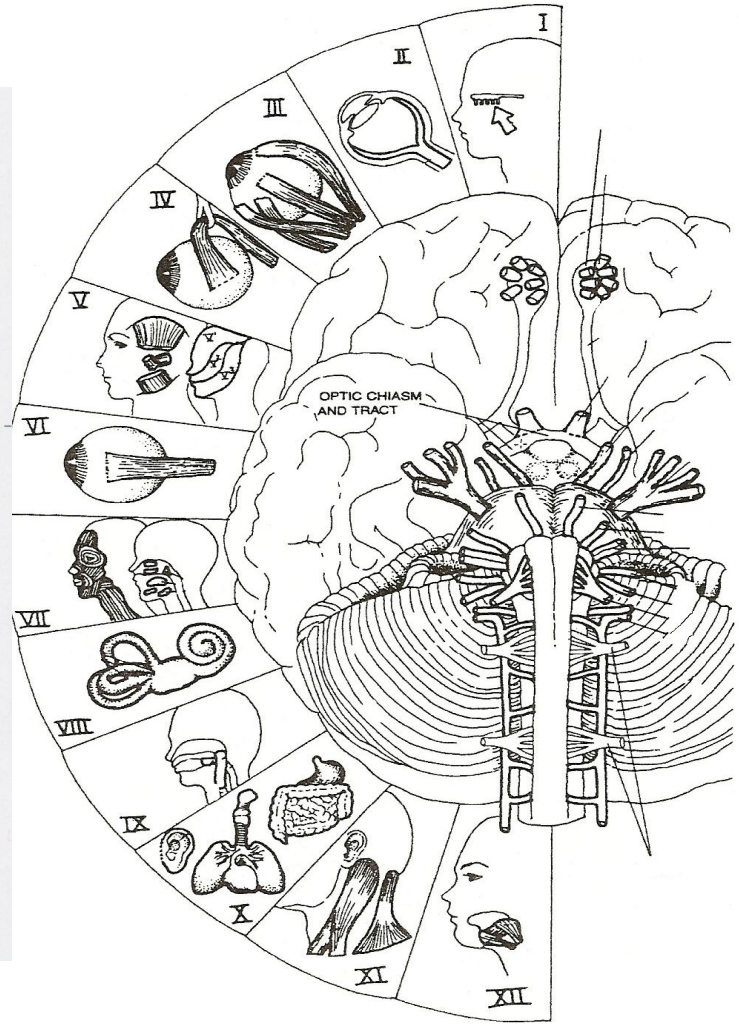

Отделы головного мозга

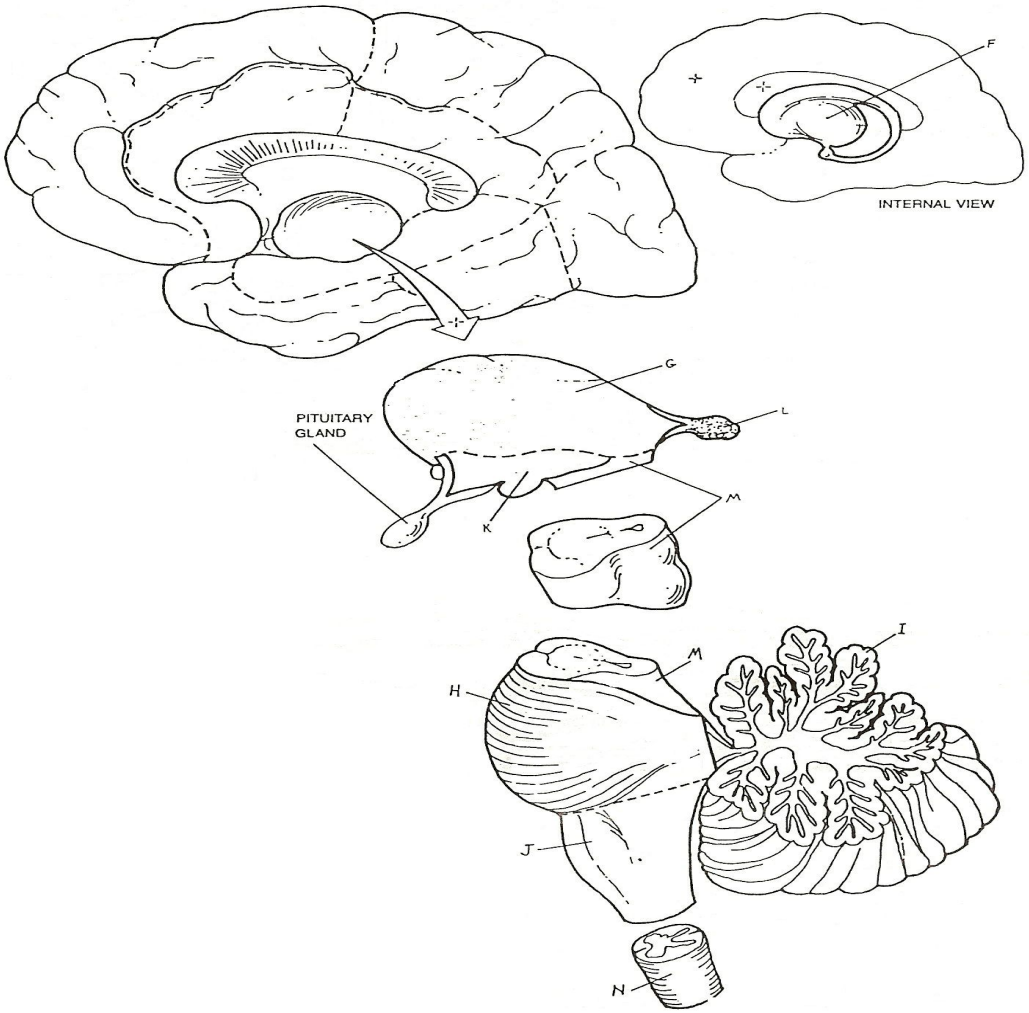

Объемная реконструкция ГМ

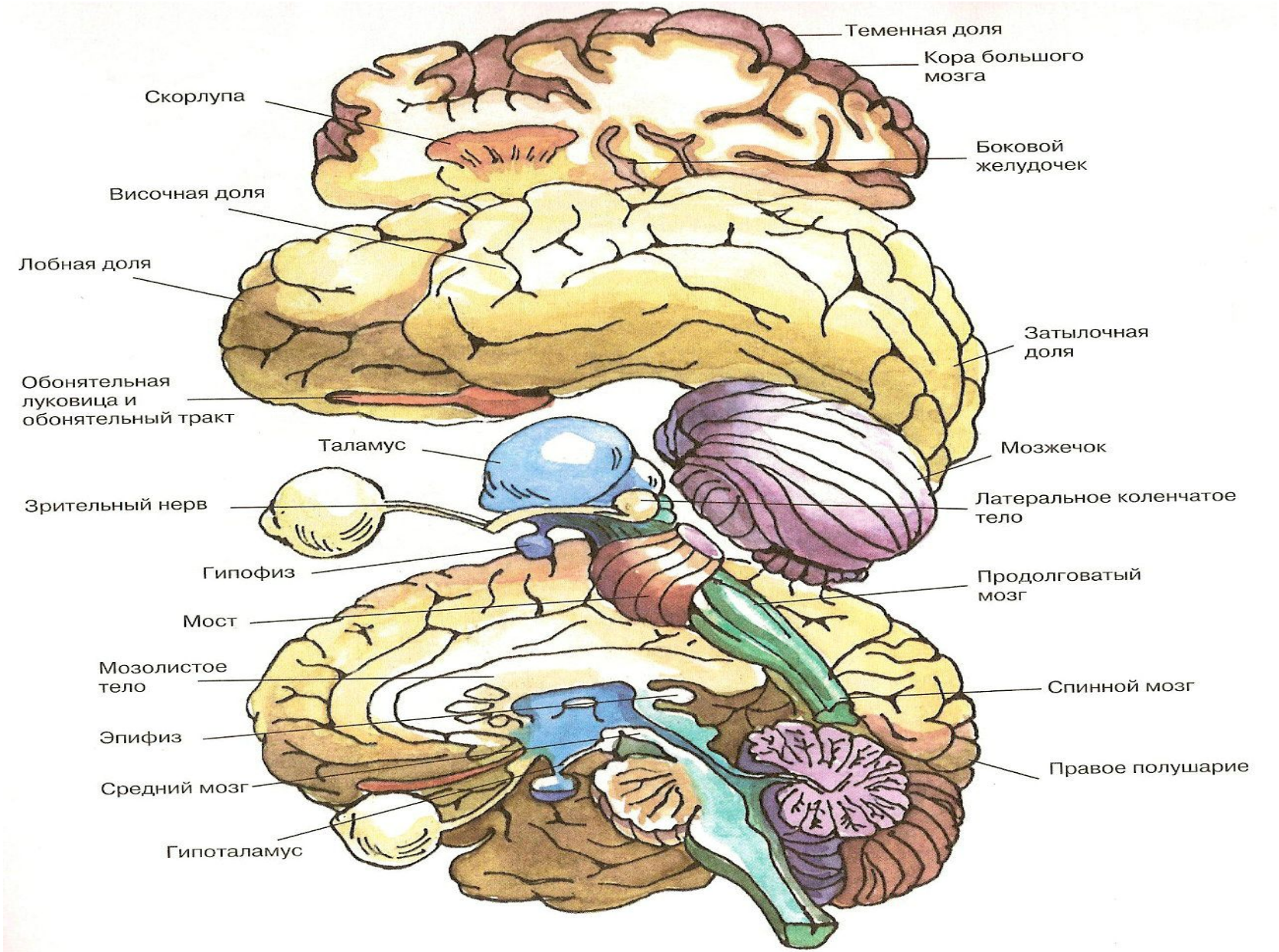

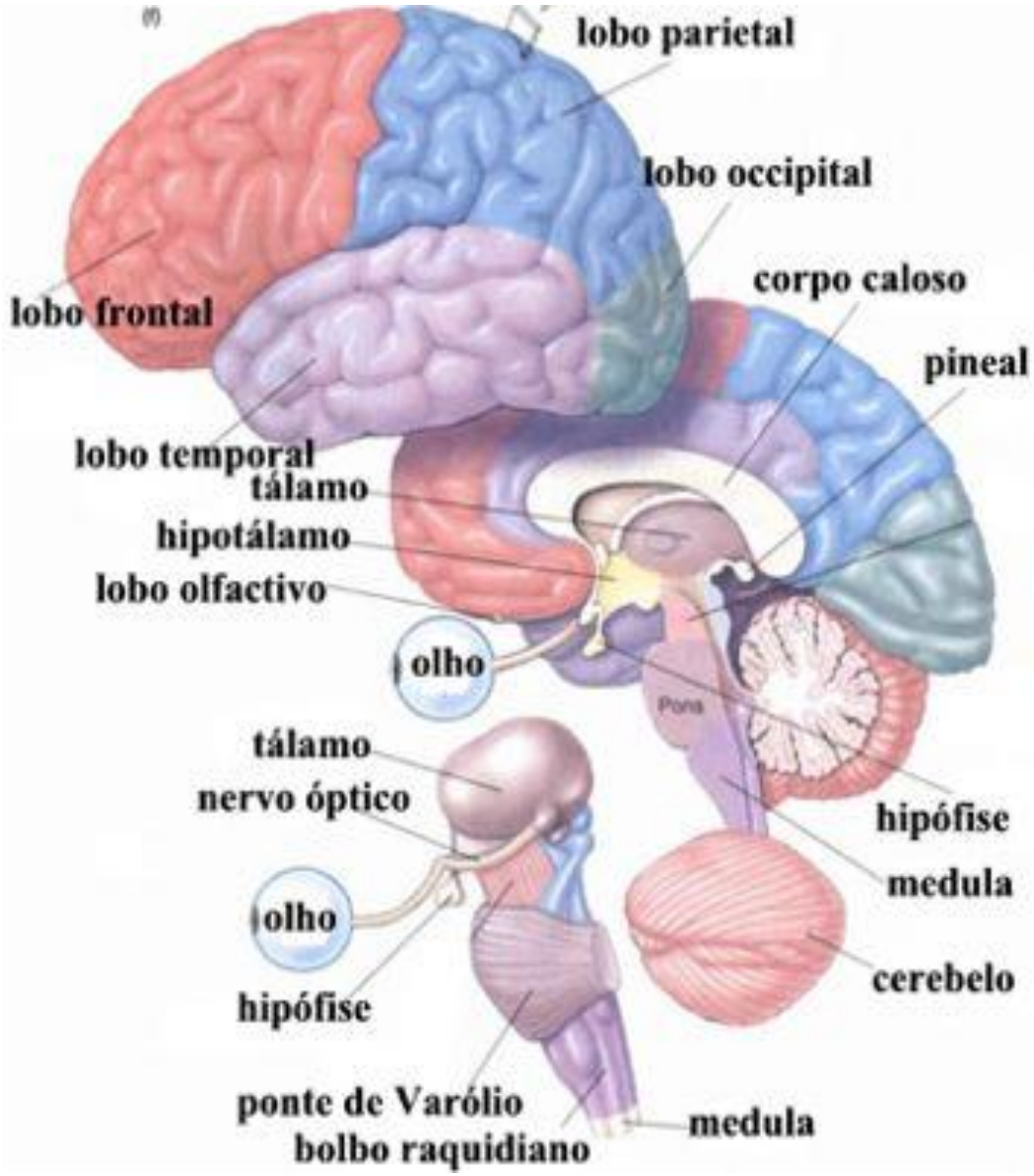
lobo parietal
lobo occipital
corpo caloso
lobo frontal
pineal
lobo temporal
tálamo
hipotálamo
lobo olfactivo
olho
Pons
tálamo
nervo óptico
hipófise
medula
olho
cerebelo
hipófise
ponte de Varólio
medula
bolbo raquidiano

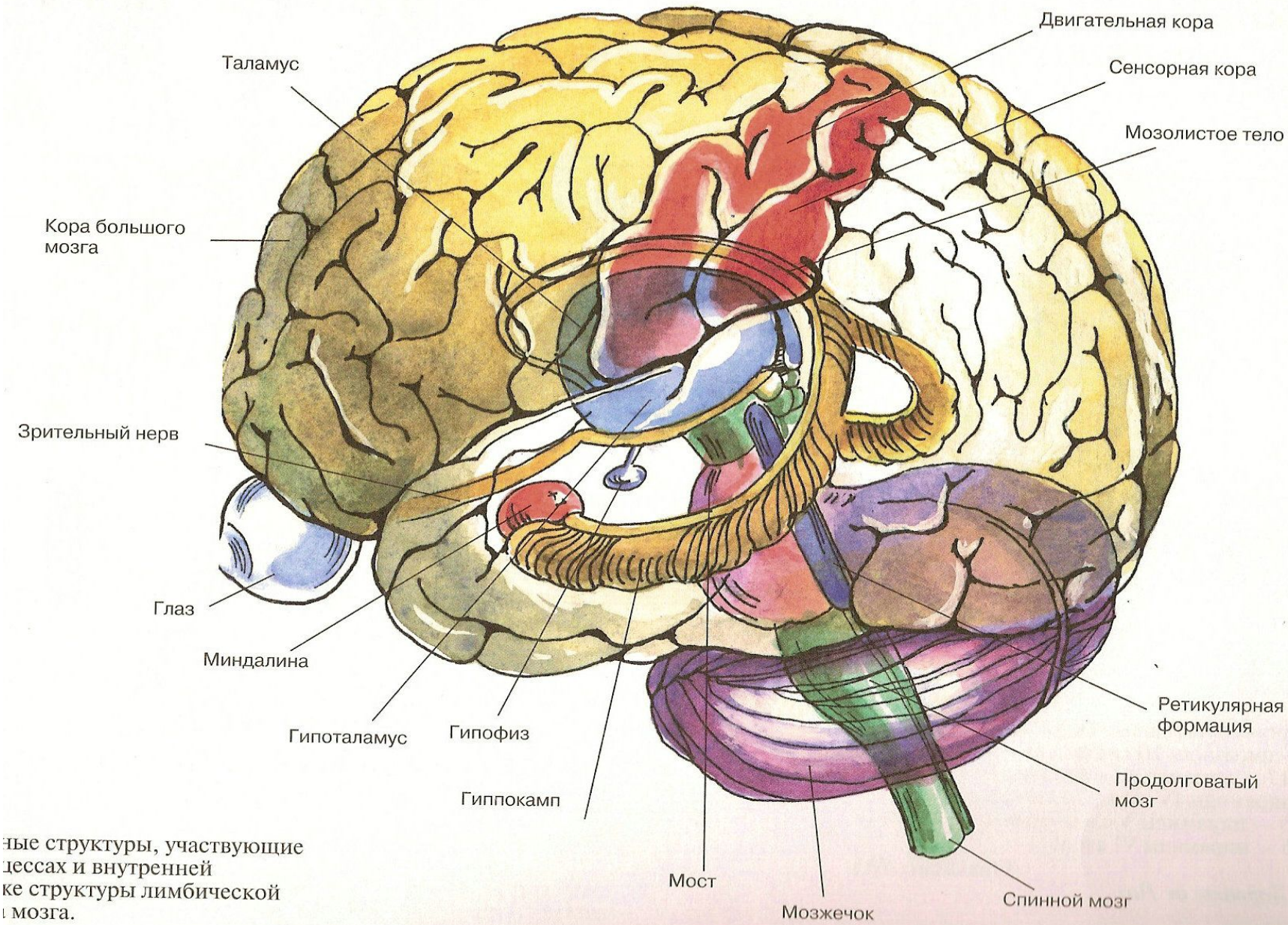

ные структуры, участвующие
цессах и внутренней
ке структуры лимбической
мозга.

Серединный сагиттальный срез

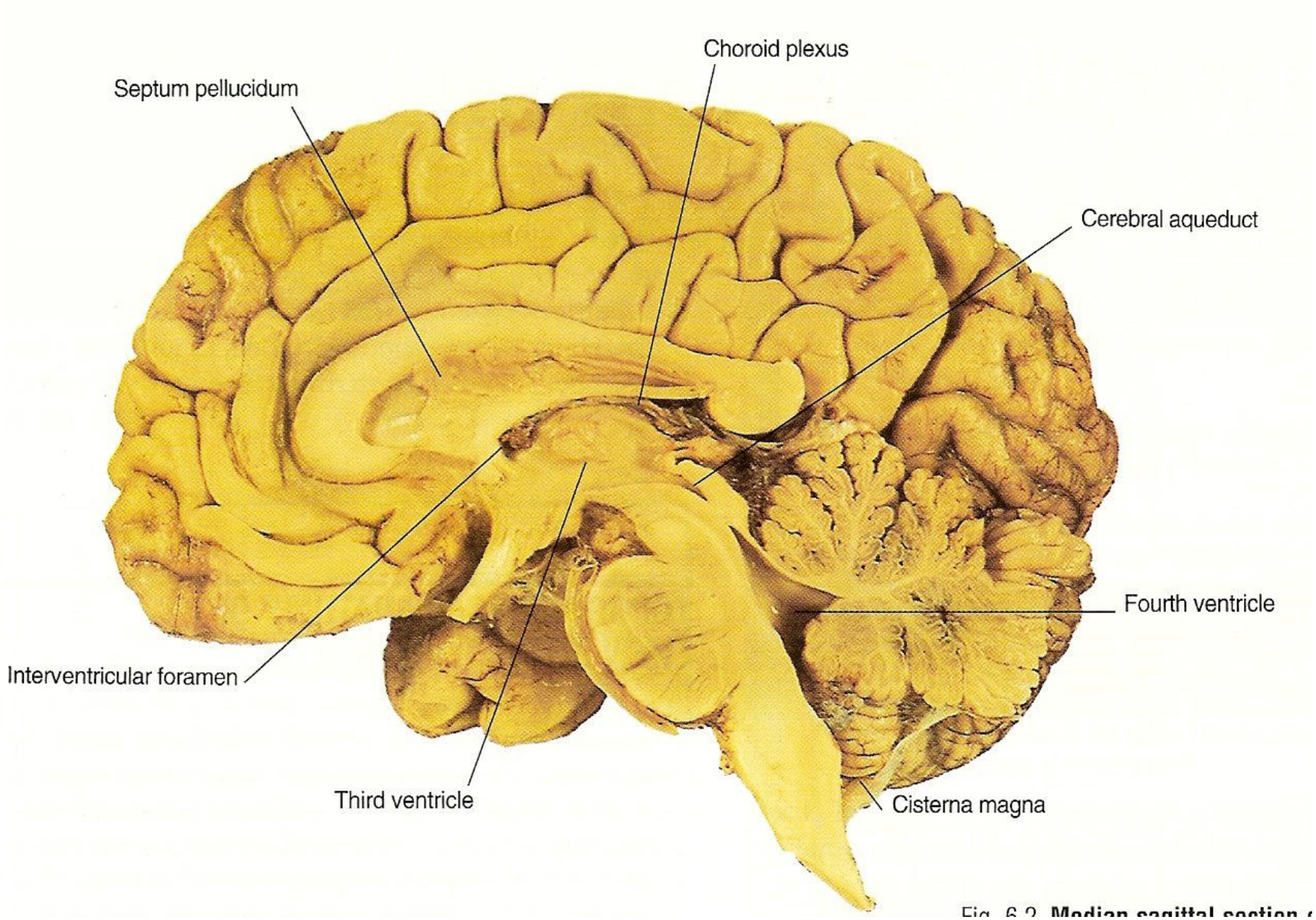

Fig. 6.2 **Median sagittal section**

Вентральная поверхность мозга

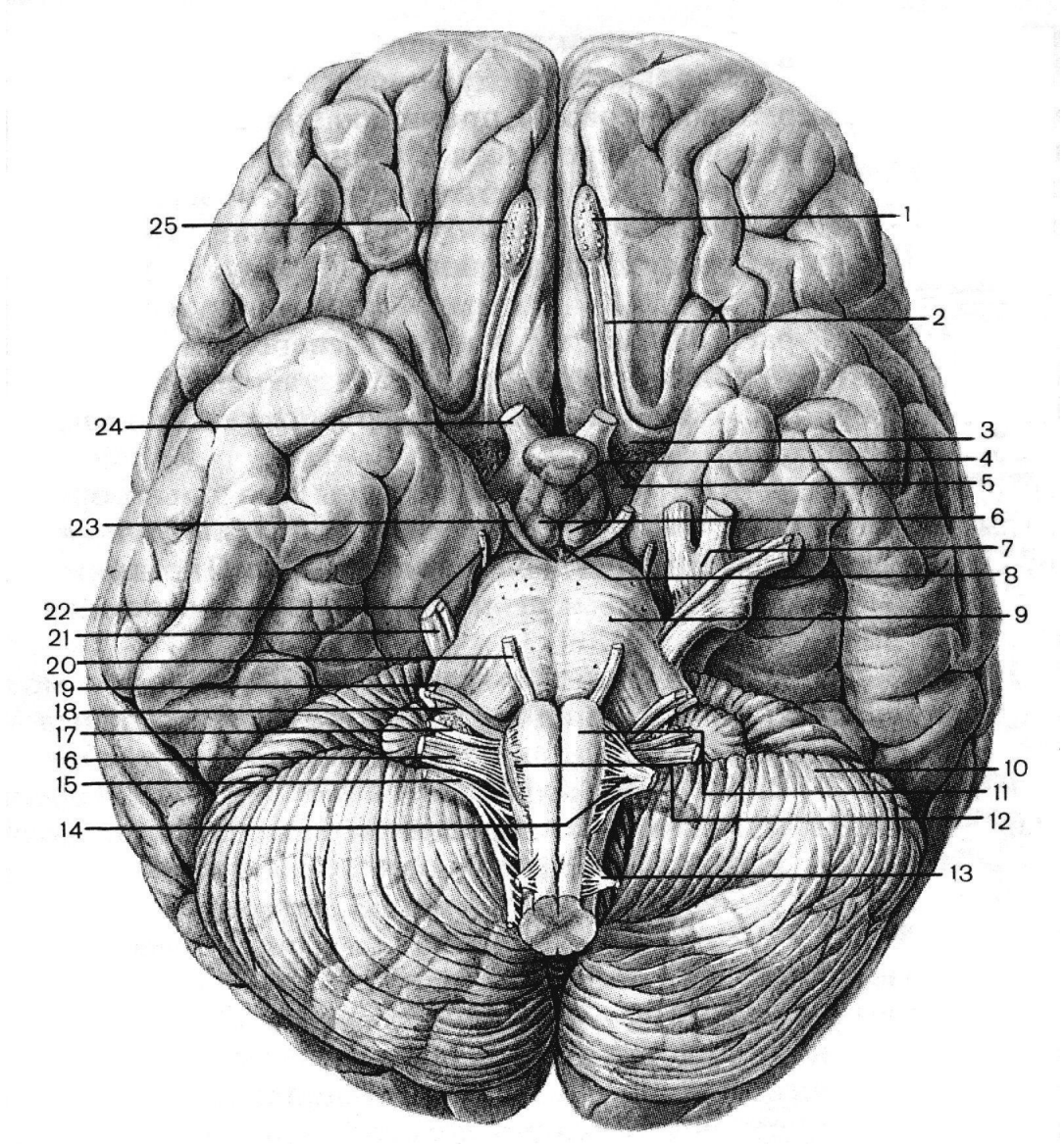

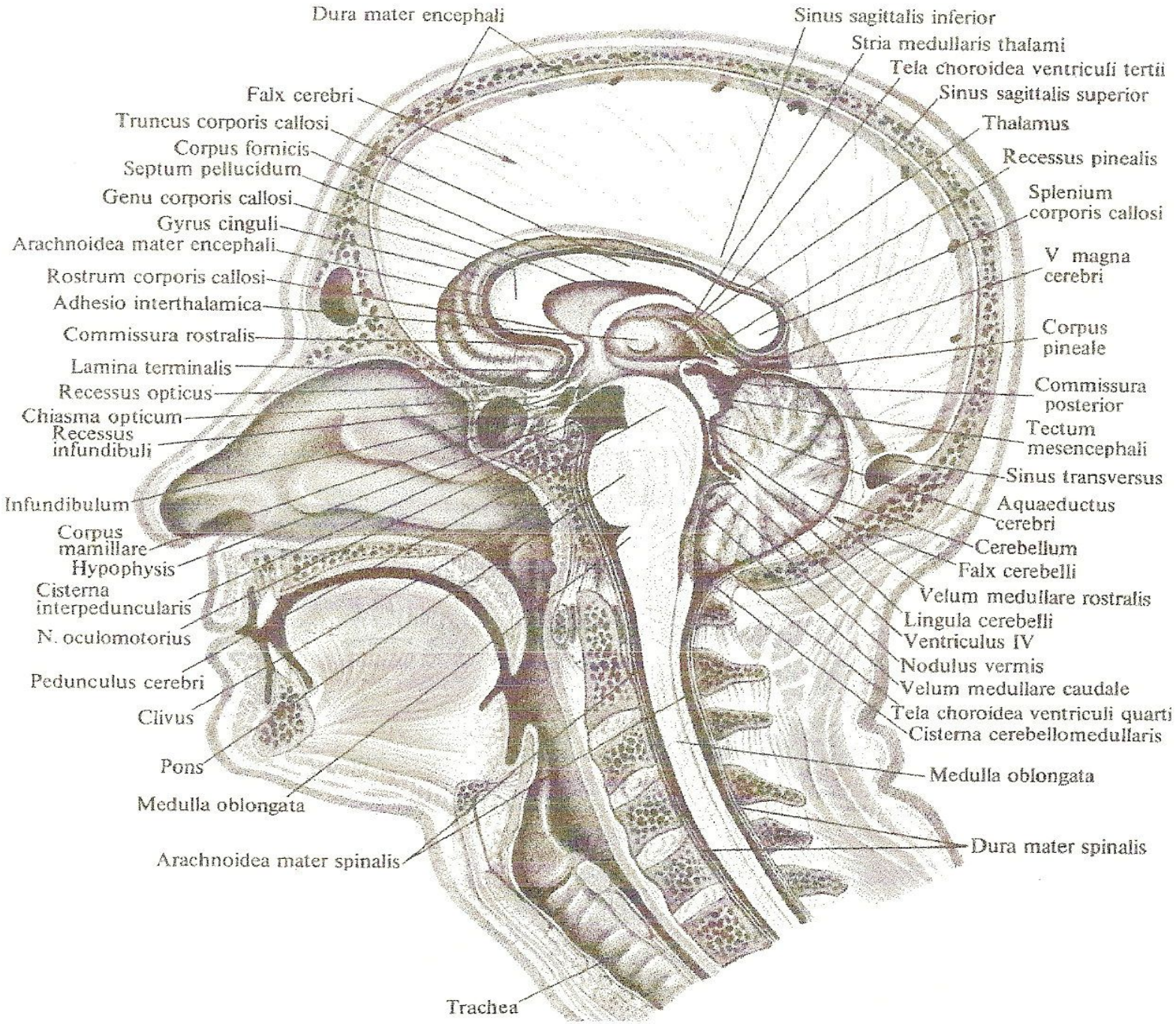
Dura mater encephali
Falx cerebri
Truncus corporis callosi
Corpus fornicis
Septum pellucidum
Genu corporis callosi
Gyrus cinguli
Arachnoidea mater encephali
Rostrum corporis callosi
Adhesio interthalamica
Commissura rostralis
Lamina terminalis
Recessus opticus
Chiasma opticum
Recessus infundibuli
Infundibulum
Corpus mamillare
Hypophysis
Cisterna interpeduncularis
N. oculomotorius
Pedunculus cerebri
Clivus
Pons
Medulla oblongata
Arachnoidea mater spinalis
Trachea
Sinus sagittalis inferior
Stria medullaris thalami
Tela choroidea ventriculi tertii
Sinus sagittalis superior
Thalamus
Recessus pinealis
Splenium corporis callosi
V magna cerebri
Corpus pineale
Commissura posterior
Tectum mesencephali
Sinus transversus
Aquaeductus cerebri
Cerebellum
Falx cerebelli
Velum medullare rostralis
Lingula cerebelli
Ventriculus IV
Nodulus vermis
Velum medullare caudale
Tela choroidea ventriculi quarti
Cisterna cerebellomedullaris
Medulla oblongata
Dura mater spinalis

Таблица 2

Классификация отделов головного мозга

Стадия трех мозговых пузырей	Стадия пяти мозговых пузырей	Полость мозгового пузыря
I. Ромбовидный мозг, *rhombencephalon*	I. **Продолговатый мозг,** *medulla oblongata* (*bulbus cerebri, myelencephalon*)	Четвертый желудочек, *ventriculus quartus*
	II. **Задний мозг,** *metencephalon*: 1. Мост, *pons;* 2. Мозжечок, *cerebellum;* 3. Перешеек ромбовидного мозга, *isthmus rhombencephali*	
II. Средний мозг, *mesencephalon*	III. **Средний мозг,** *mesencephalon:* 1. Пластинка крыши, *lamina tecti;* 2. Ножки мозга, *pedunculi cerebri*	Водопровод мозга, *aqueductus cerebri*
III. Передний мозг, *prosencephalon*	IV. **Промежуточный мозг,** *diencephalon*: 1. Таламический мозг, *thalamencephalon;* 2. Подталамическая область, *hypothalamus*	Третий желудочек, *ventriculus tertius*
	V. **Конечный мозг,** *telencephalon*: 1. Полушария (плащ), *hemispheria cerebrales* (*palium*); 2. Базальные ганглии, *ganglii basales;* 3. Обонятельный мозг, *rhinencephalon*	Боковые желудочки, *ventriculi laterales*

Ствол мозга (truncus encephalicus)

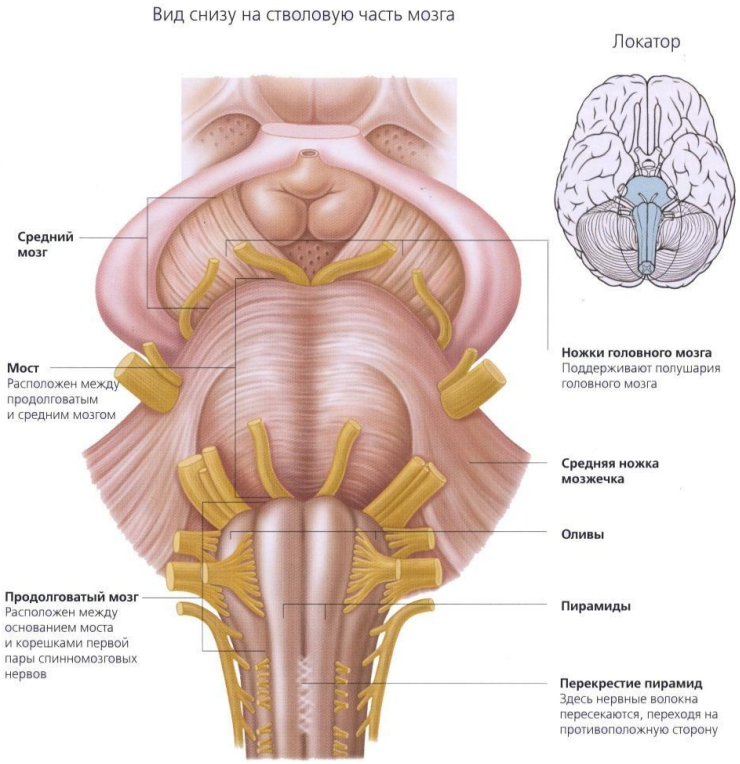

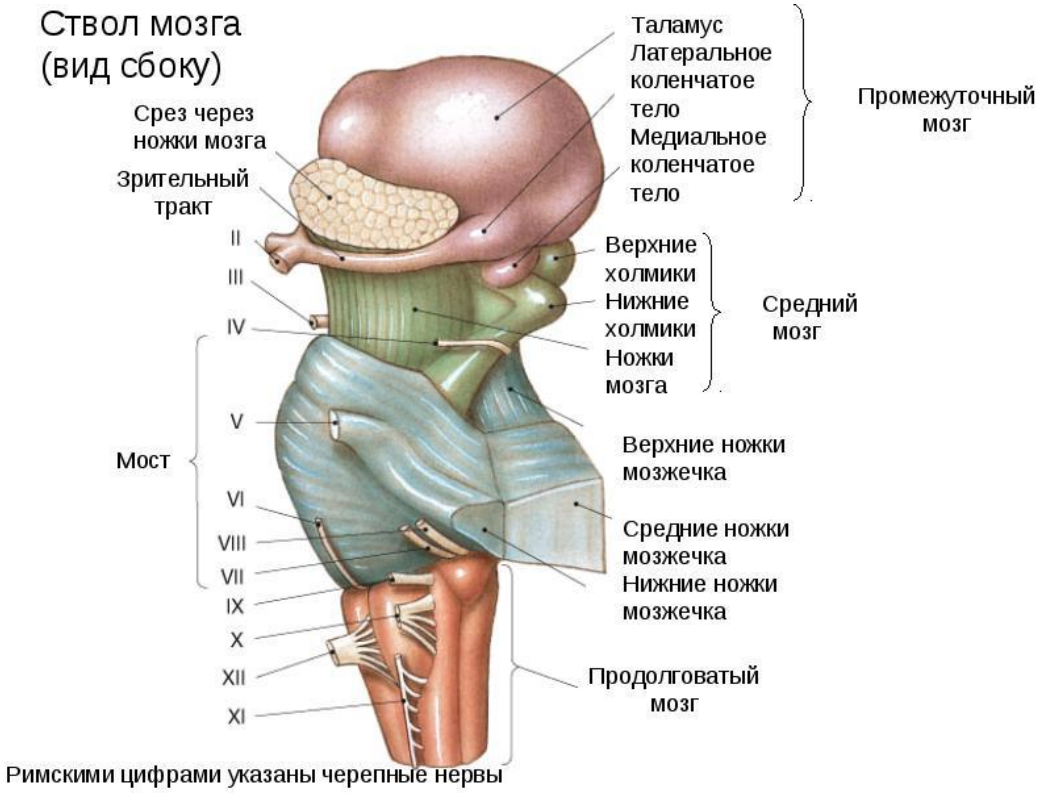

Мозжечок (cerebellum)

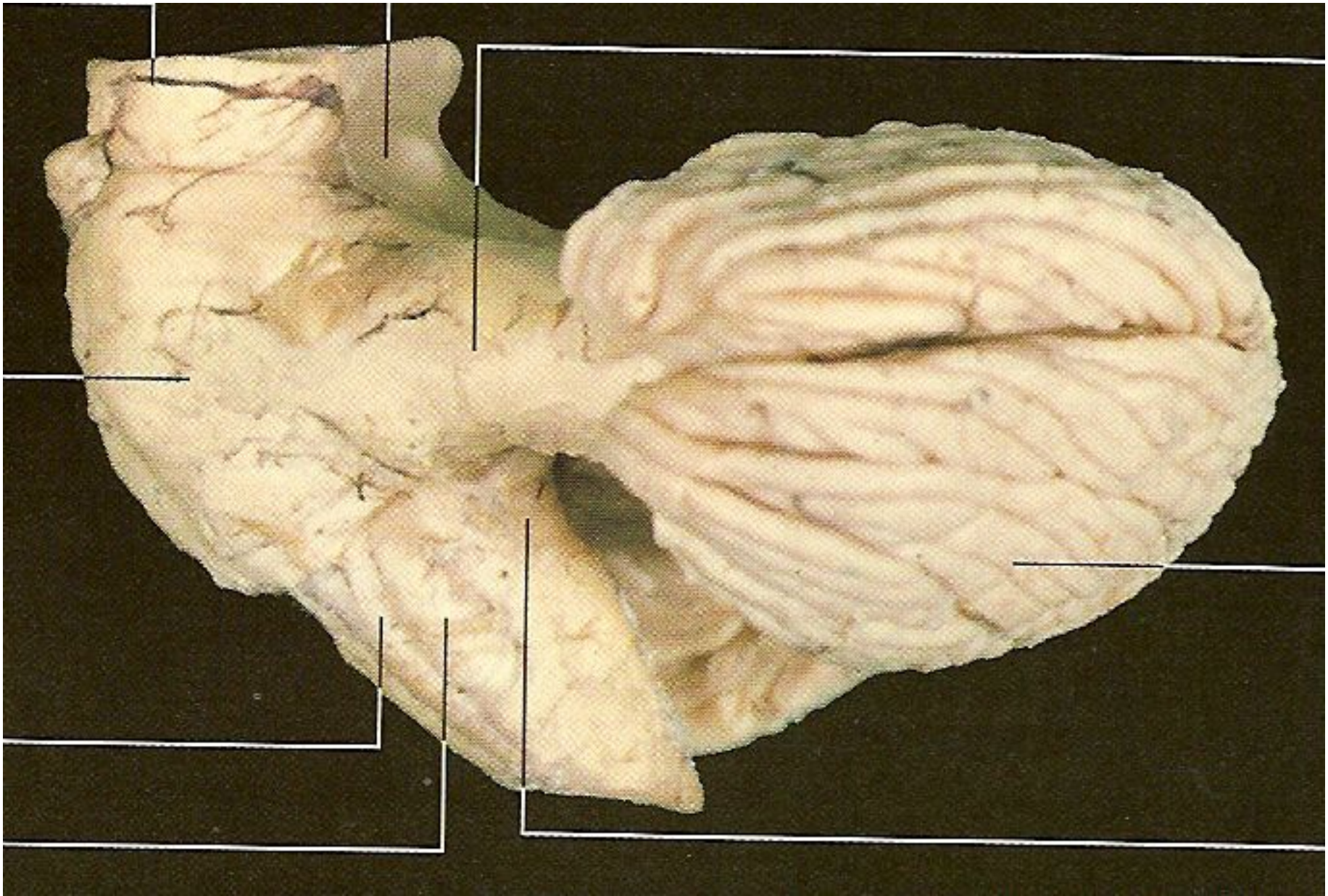

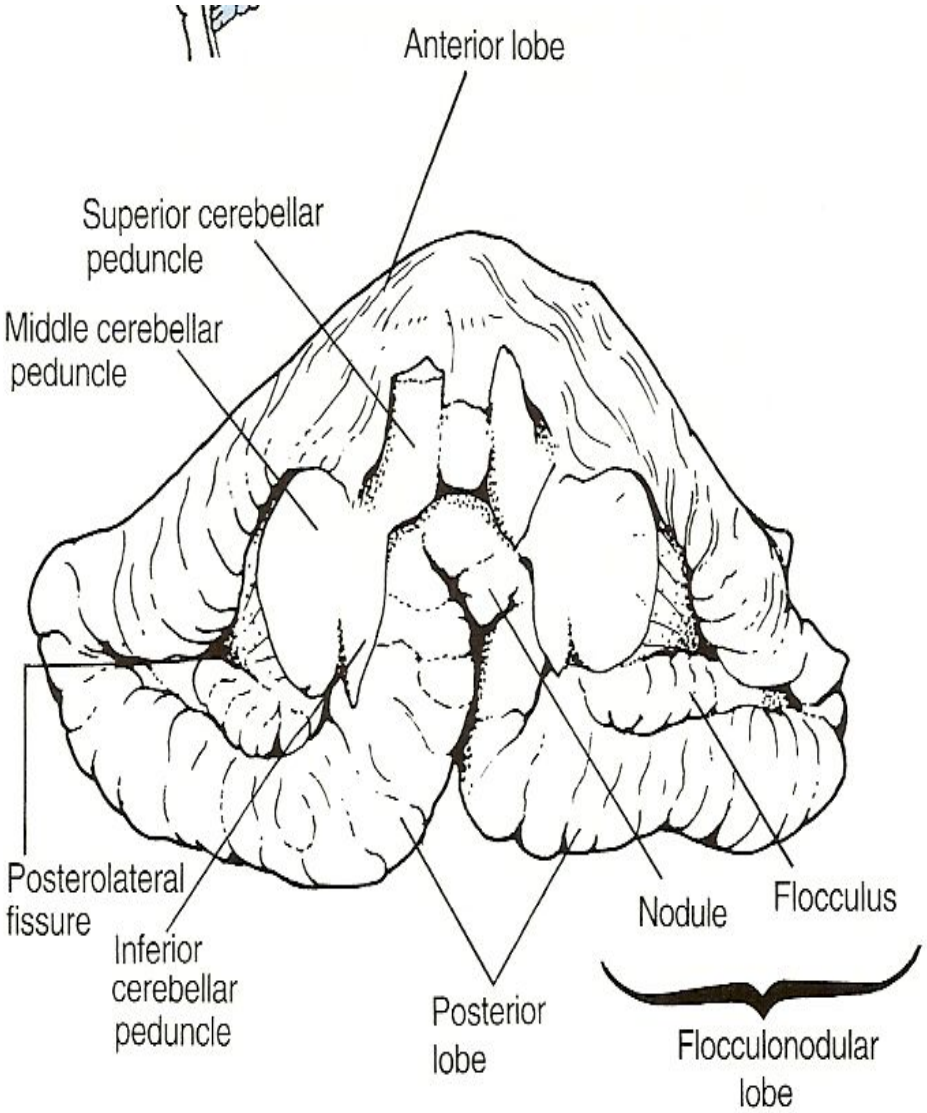

Fig. 11.4 **Anteroinferior aspect of the cerebellum.**

Эволюционно-функциональные части мозжечка

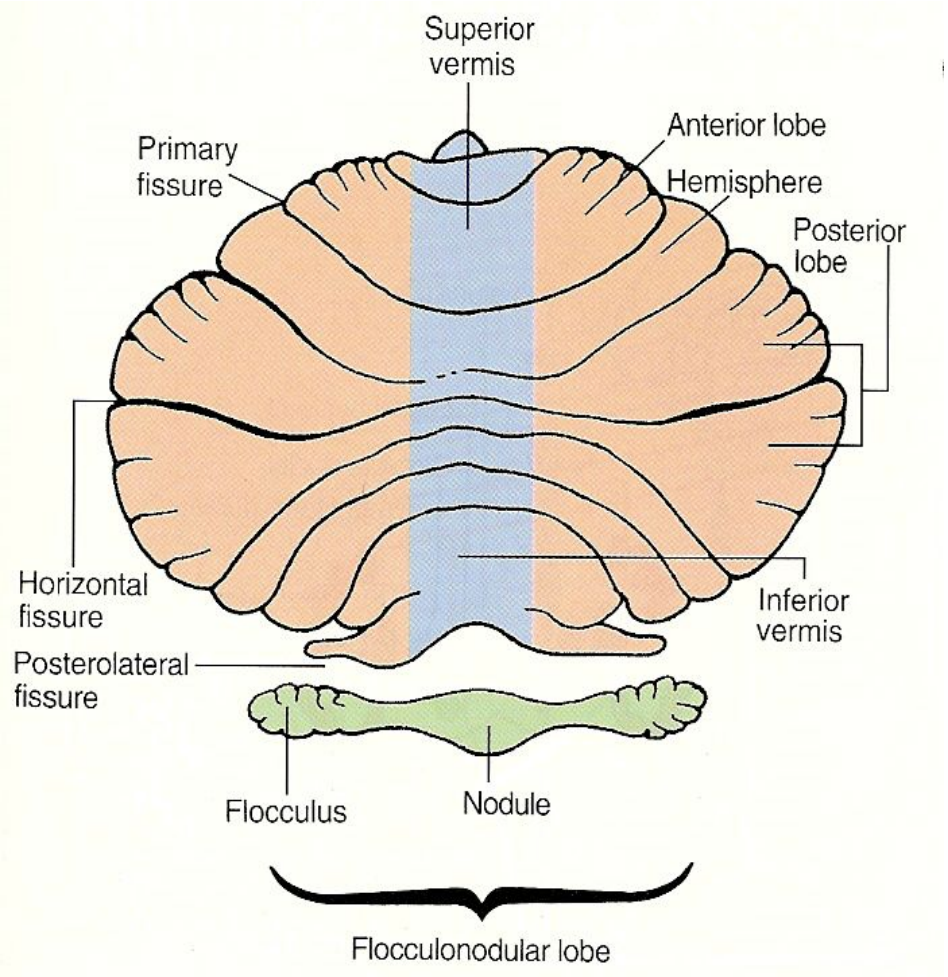

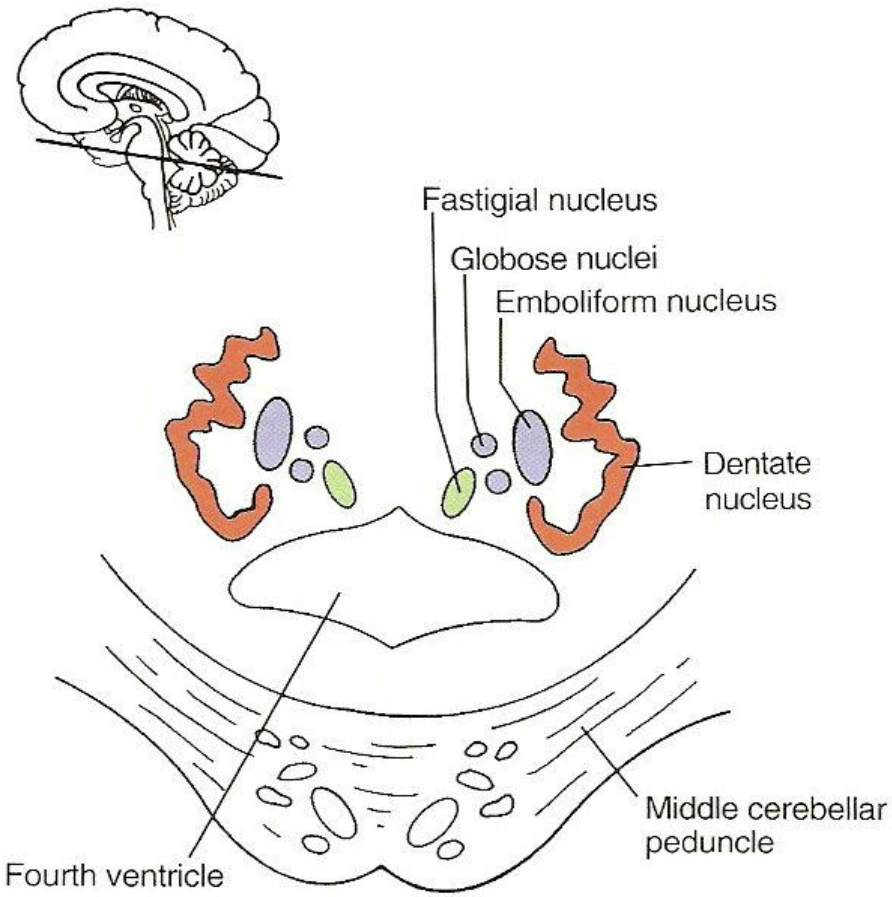

Клеточное строение коры мозжечка

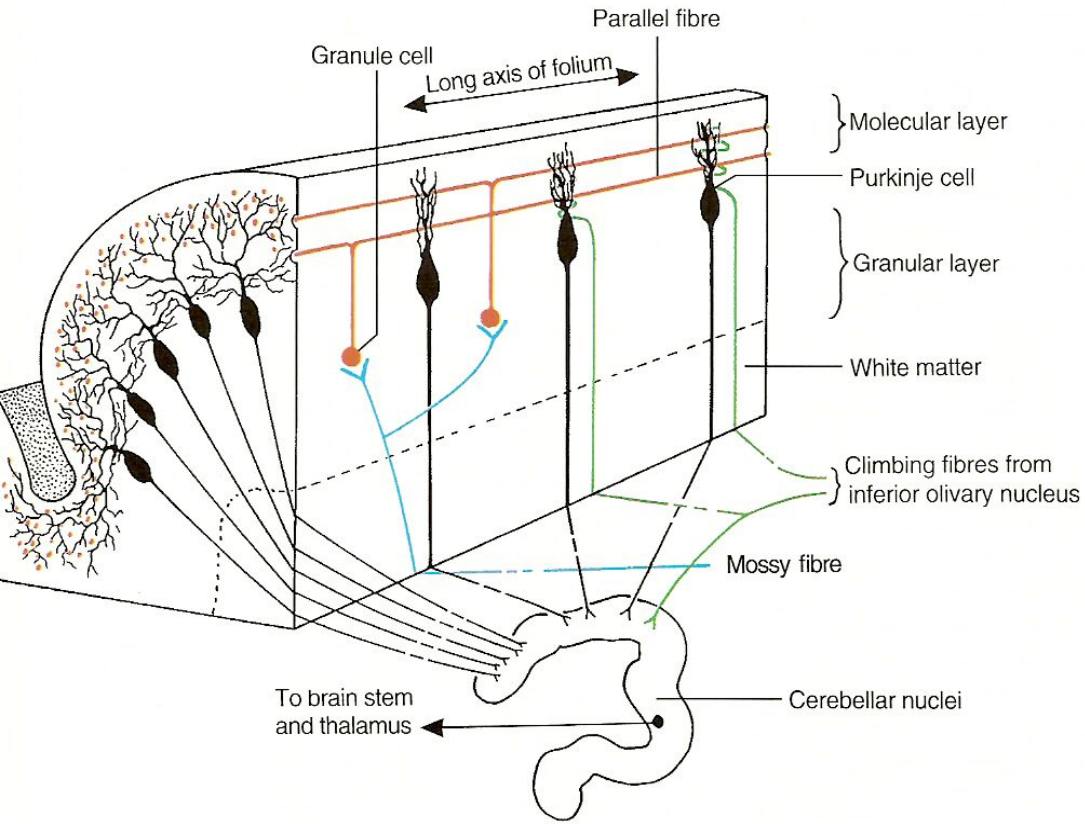

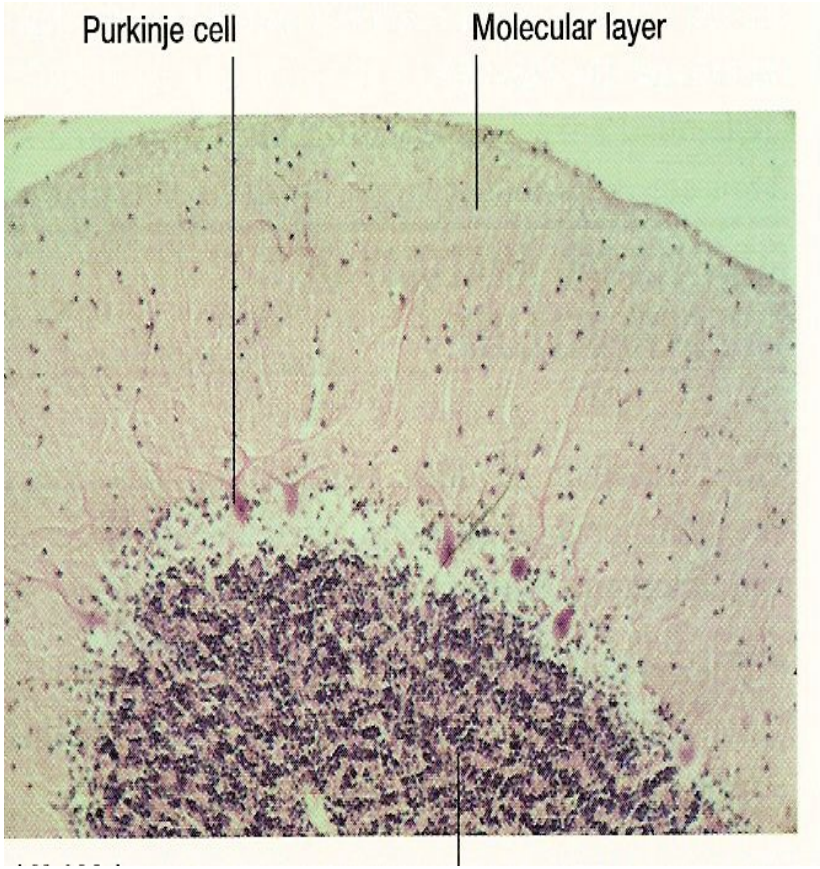

Серединный срез мозжечка

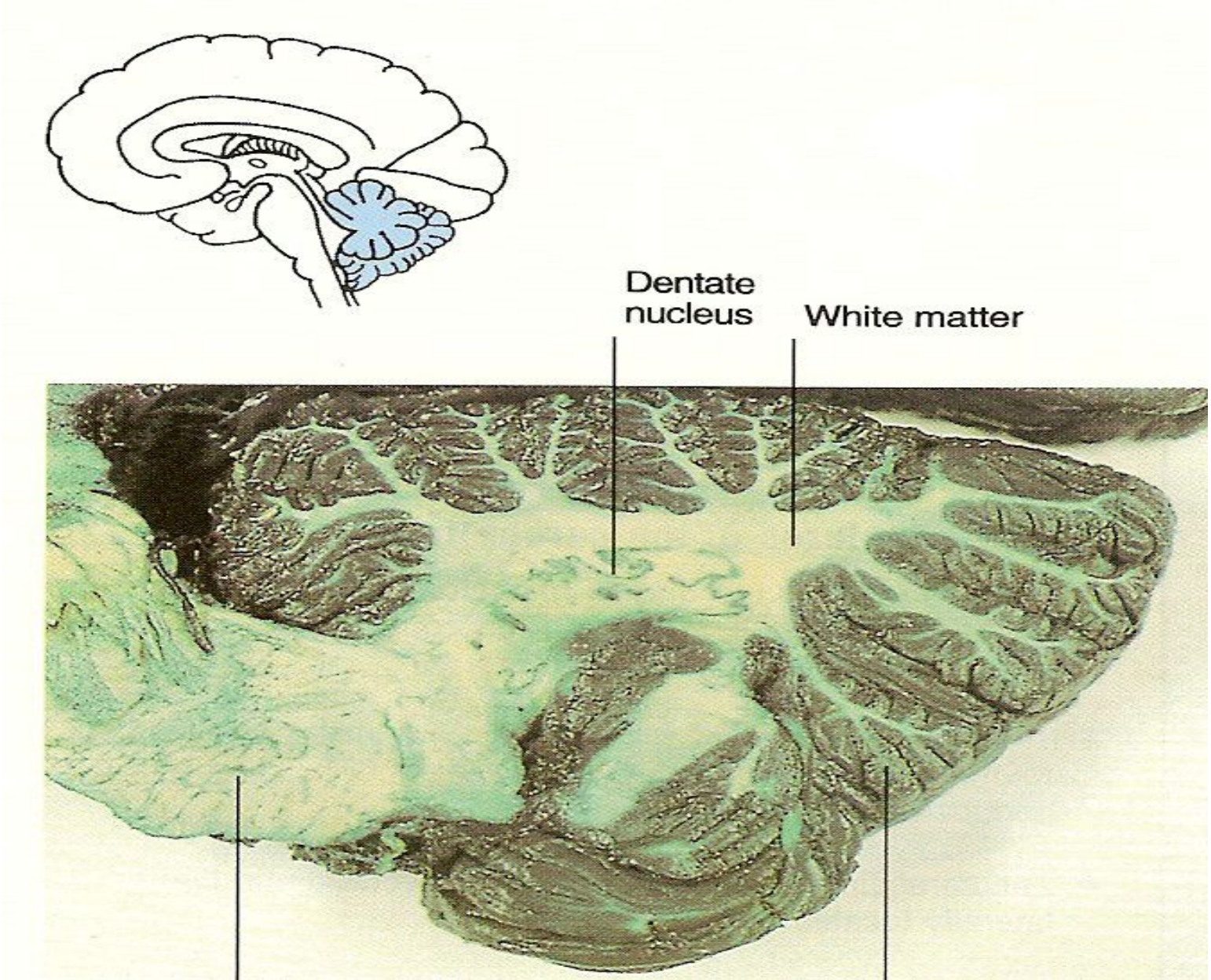

Клеточное строение коры

Система ножек мозжечка

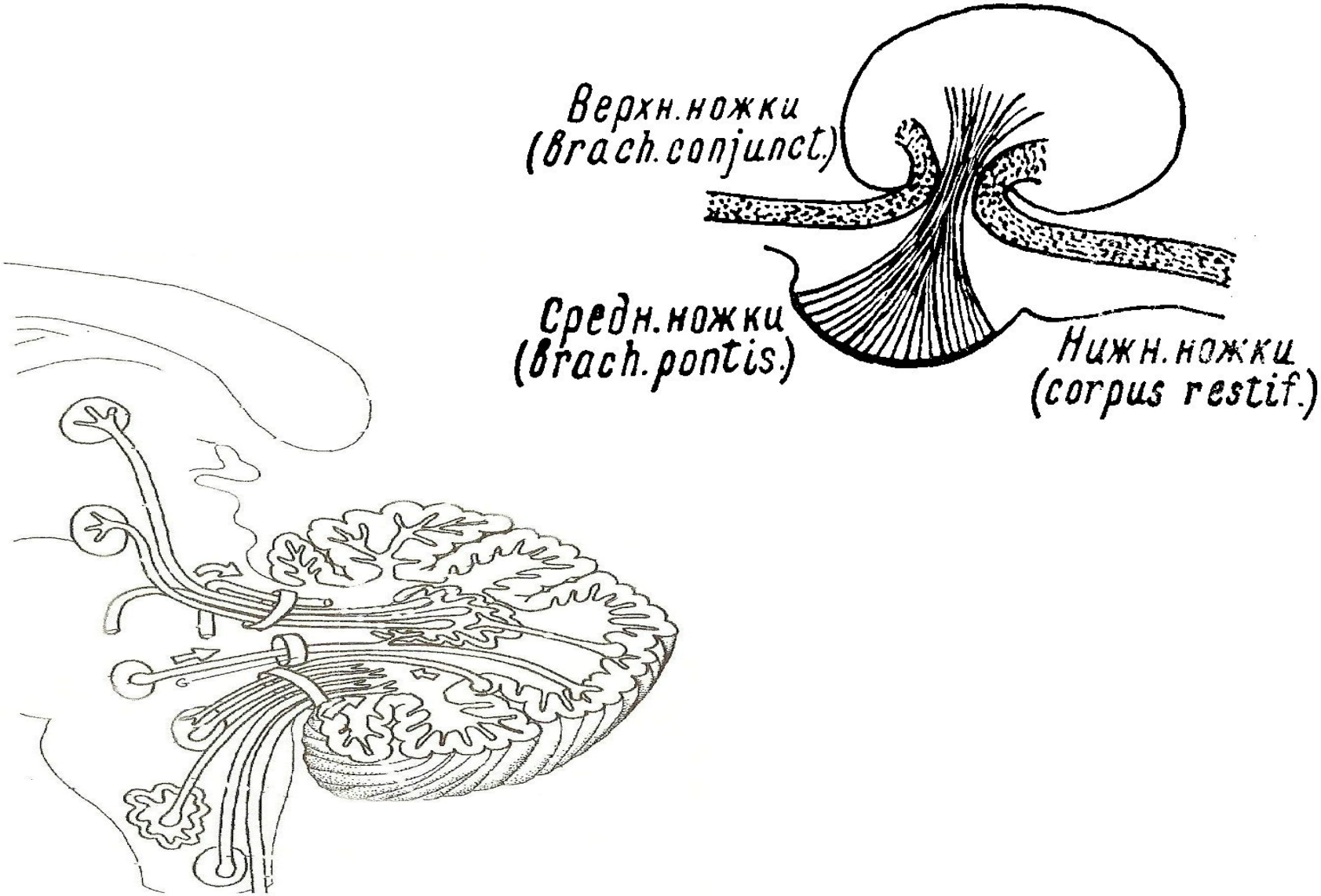

Средний мозг (mesencephalon)

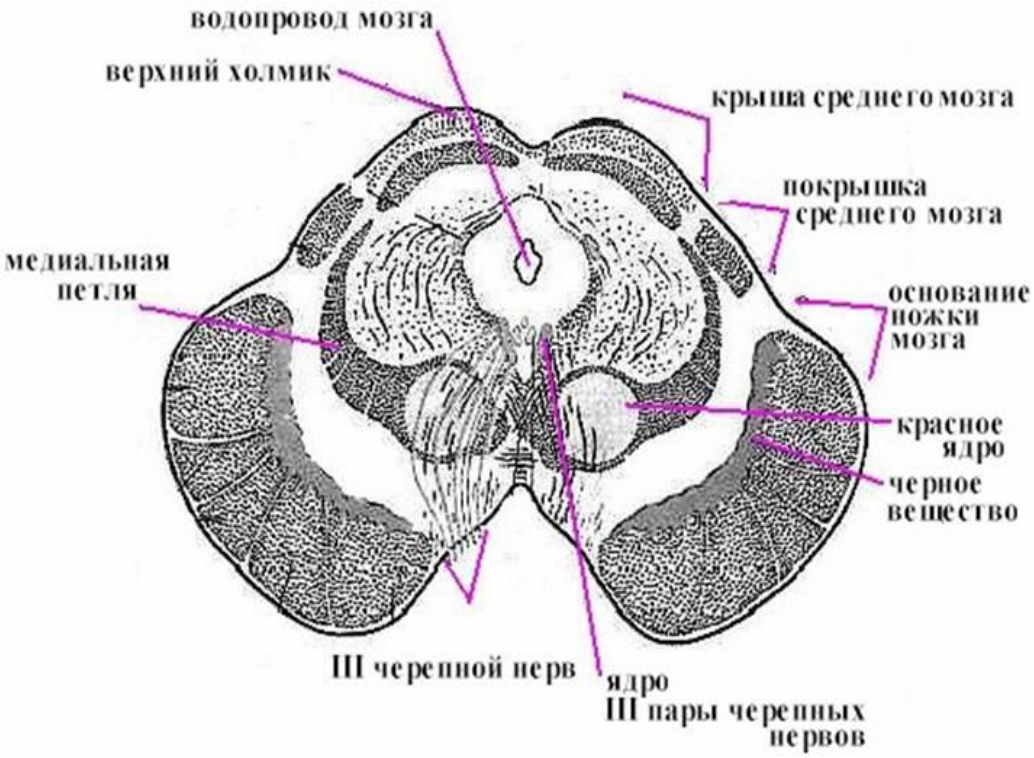

Промежуточный мозг

Группы ядер таламуса

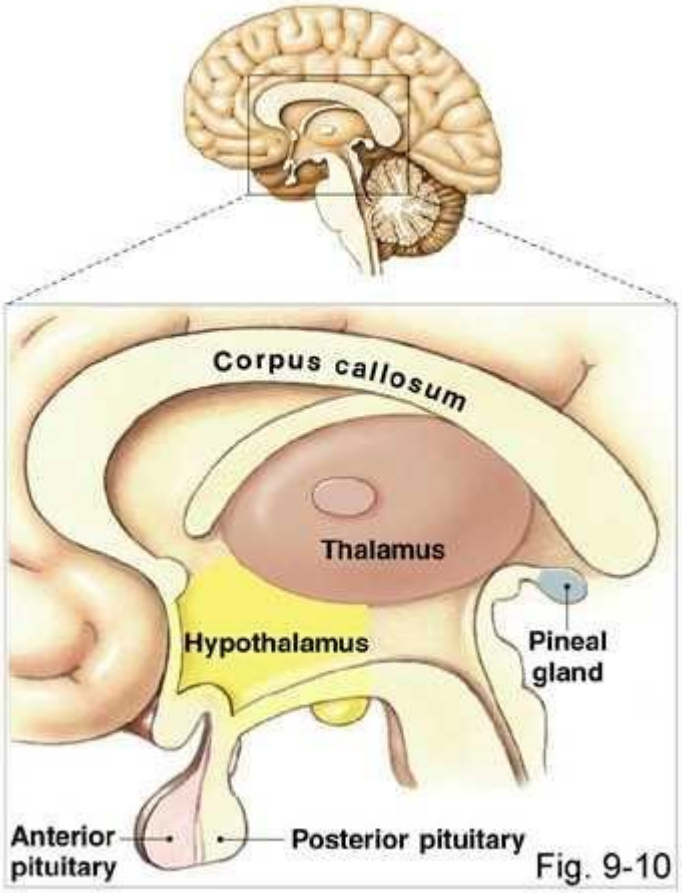

Copyright © 2007 Pearson Education, Inc., publishing as Benjamin Cummings.

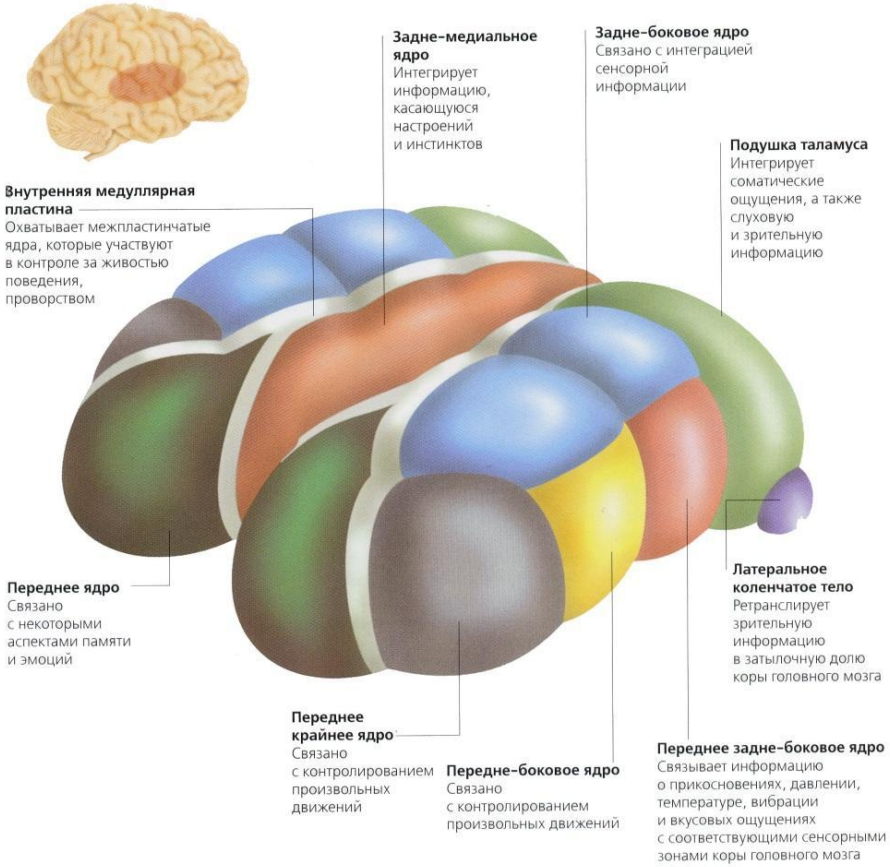

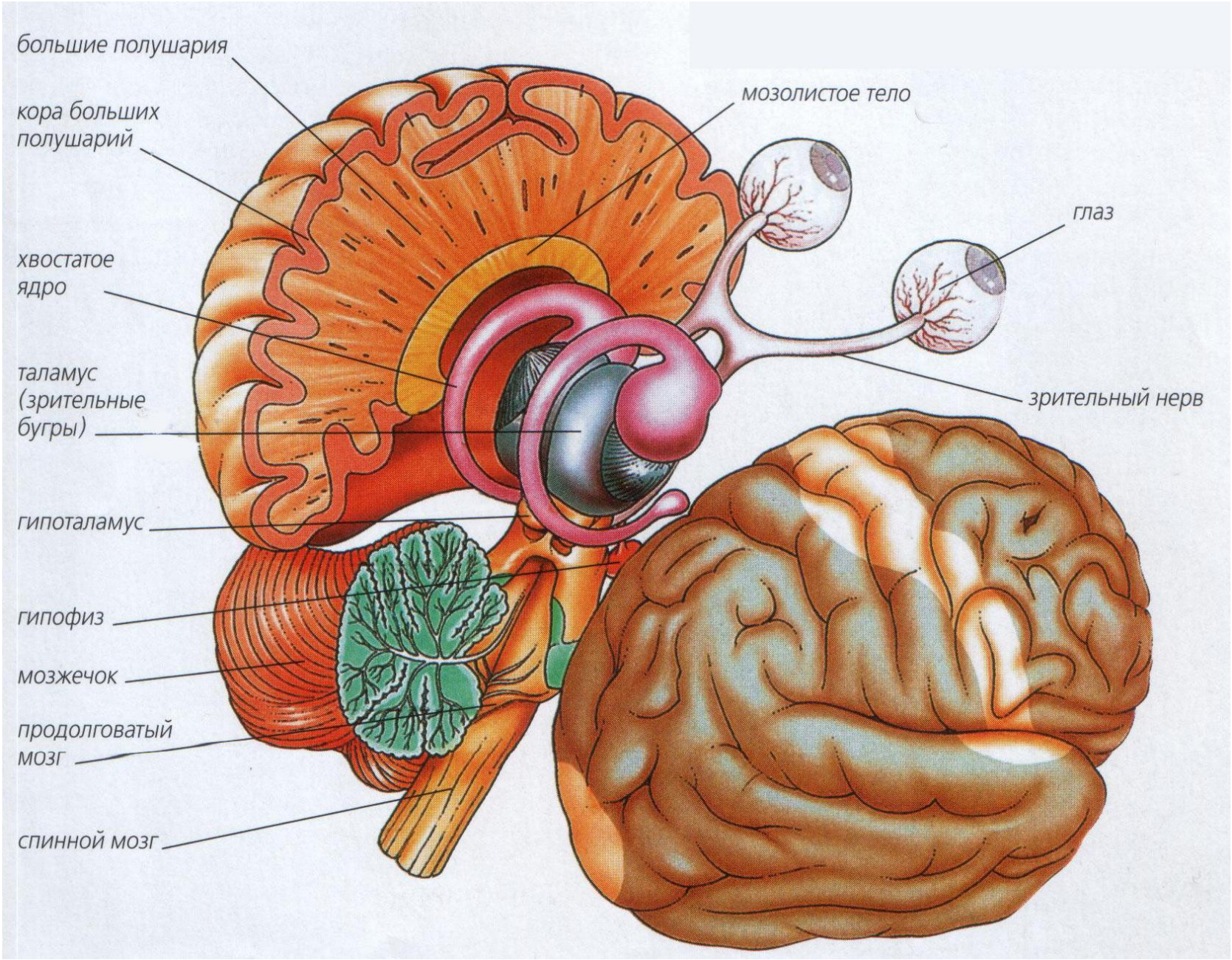
большие полушария
кора больших полушарий
хвостатое ядро
таламус (зрительные бугры)
гипоталамус
гипофиз
мозжечок
продолговатый мозг
спинной мозг
мозолистое тело
глаз
зрительный нерв

Латеральная поверхность

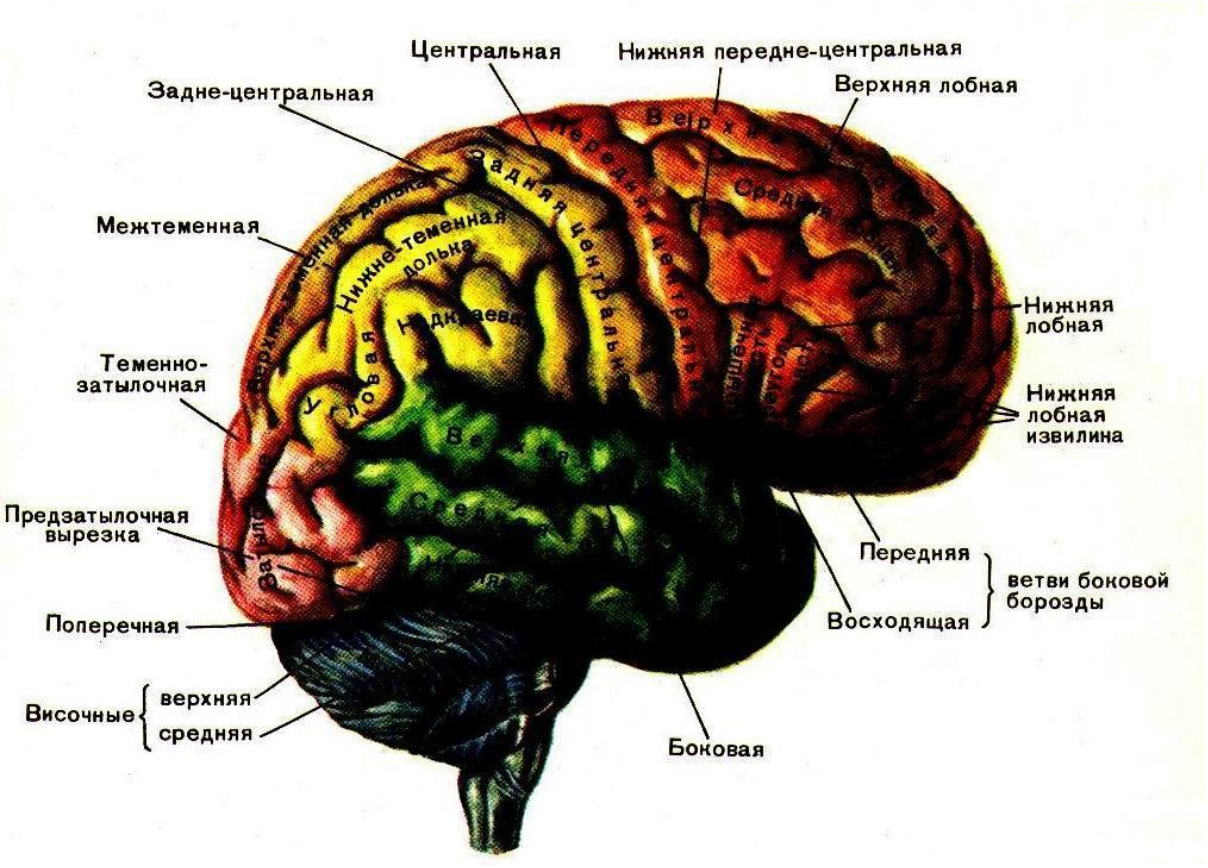

Медиальная поверхность

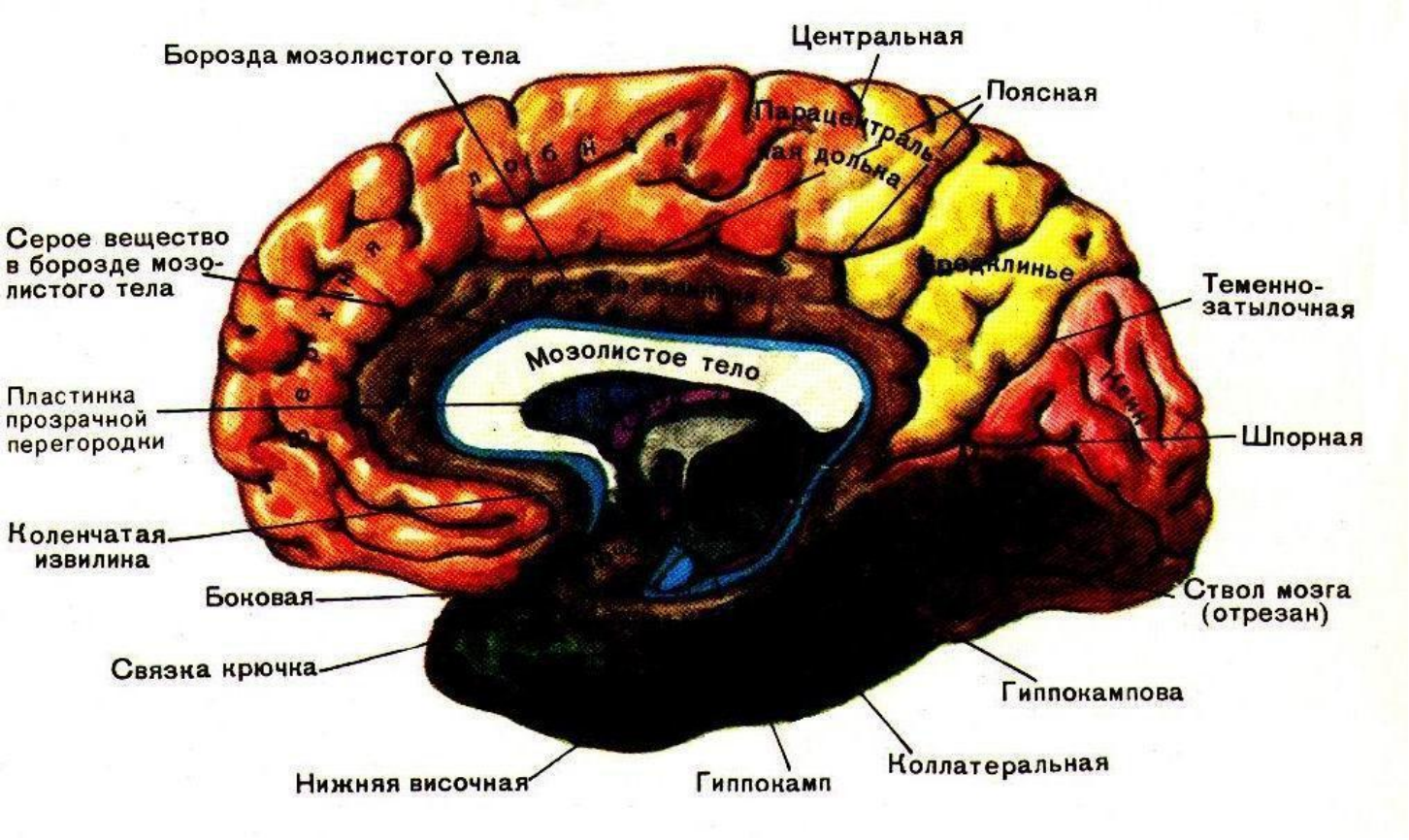

Большие полушария

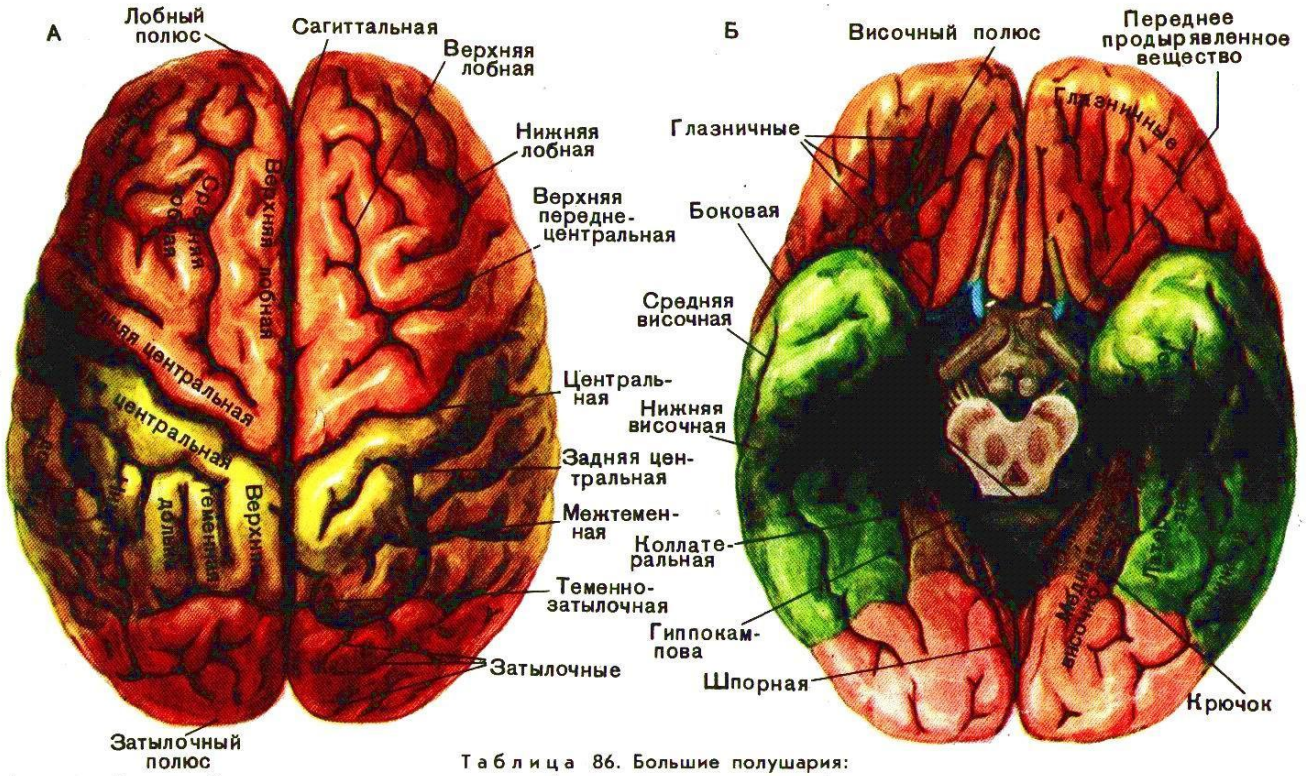

Таблица 86. Большие полушария:

А — сверху; Б — снизу. Светло-коричневым цветом окрашены лобные, светло-зеленым — теменные, красным — затылочные, темно-зеленым — височные, темно-коричневым — краевая доли, серым — ствол мозга, голубым — старая и синим — древняя кора. На рисунках даны названия извилин, а около рисунков — борозд.

Доли и функциональные зоны новой коры

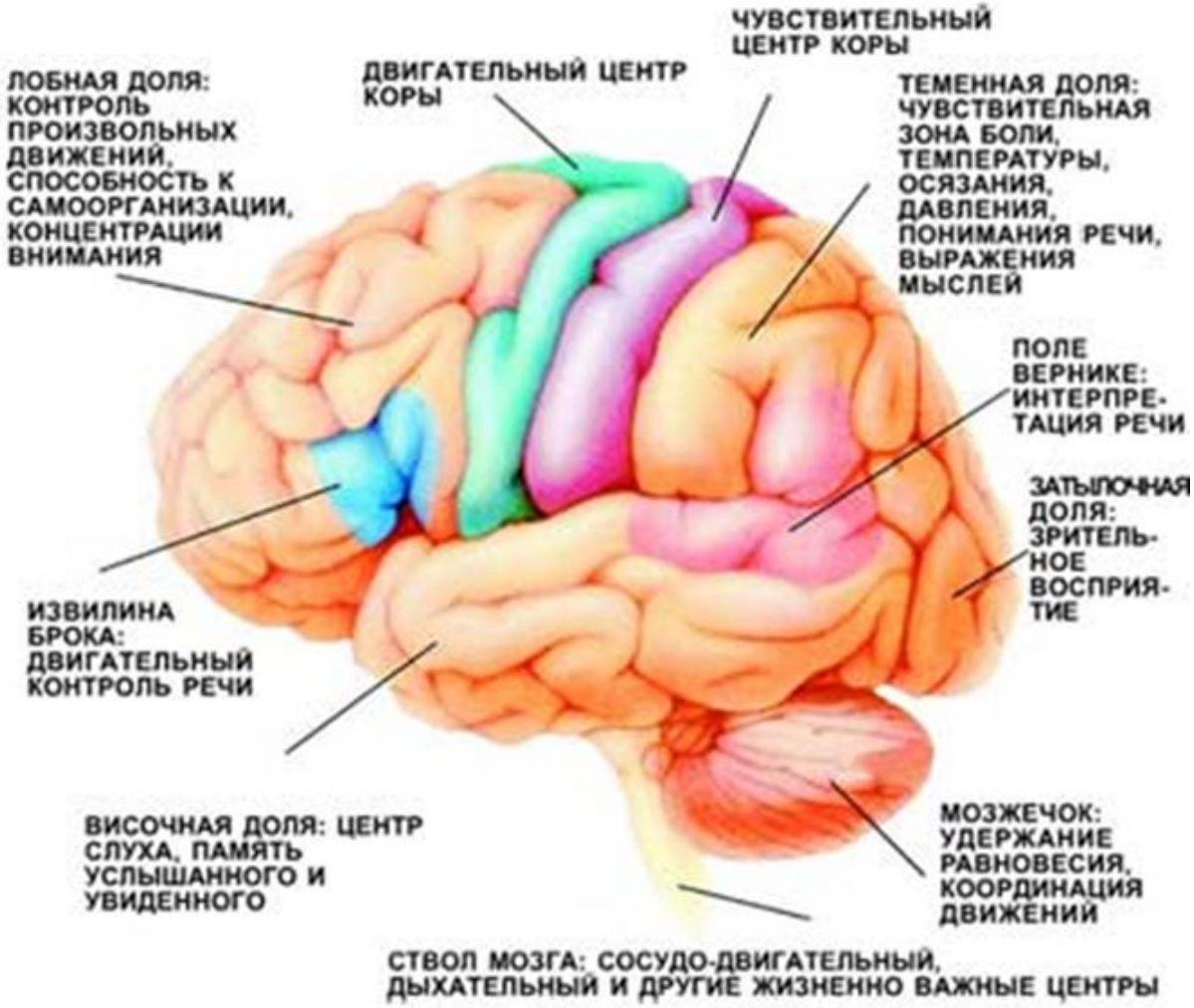

Клеточные слои неокортекса



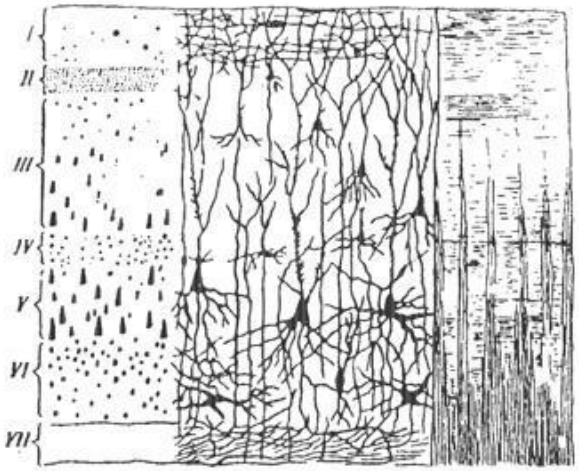

Рис. 169. Цито- и миелоархитектоника коры больших полушарий:
I — молекулярный слой; II — наружный зернистый слой; III — слой малых пирамидных клеток; IV — внутренний зернистый слой; V — слой больших полиморфных клеток; VI — слой полиморфных клеток; VII — белое мозговое вещество

Слои новой коры

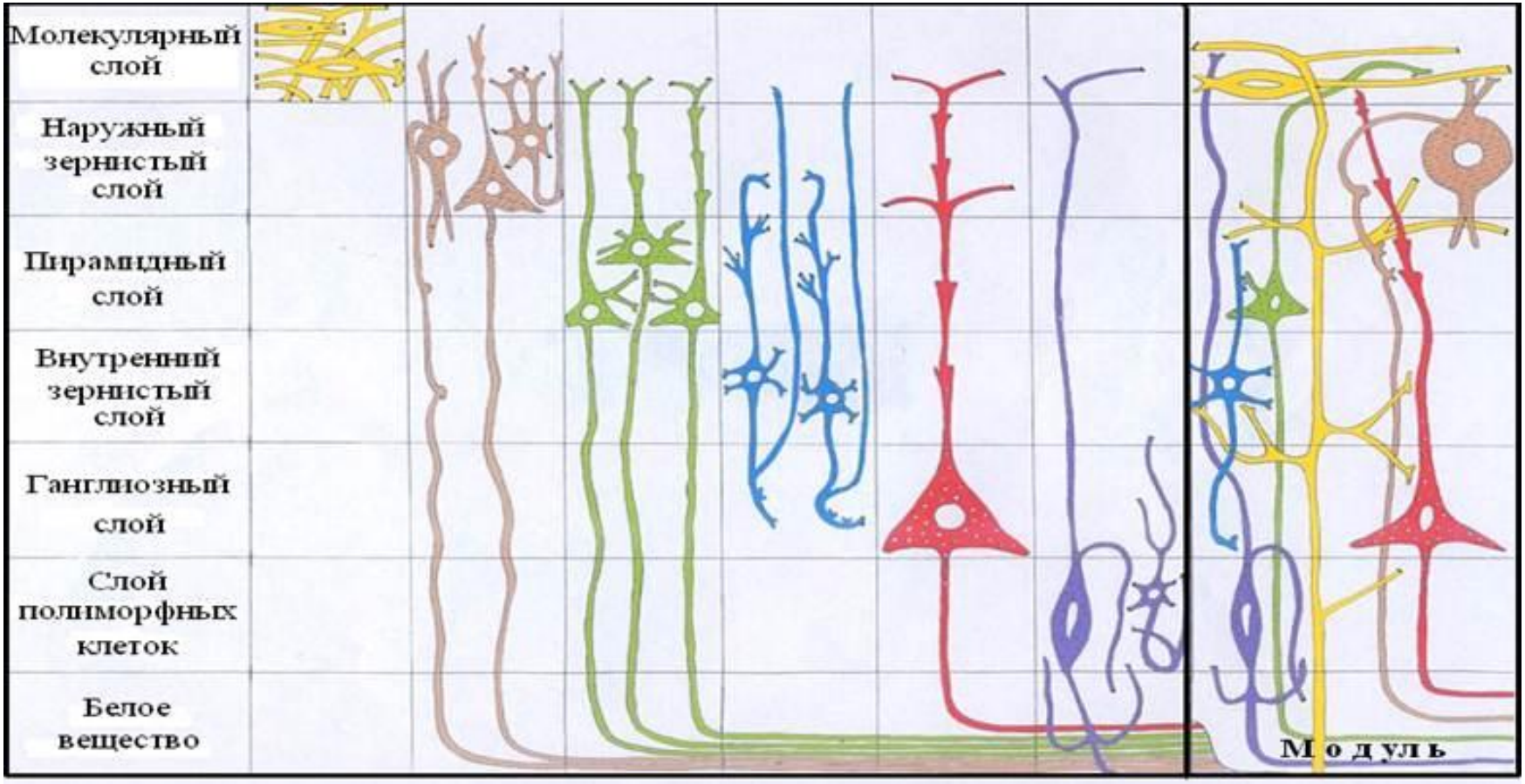
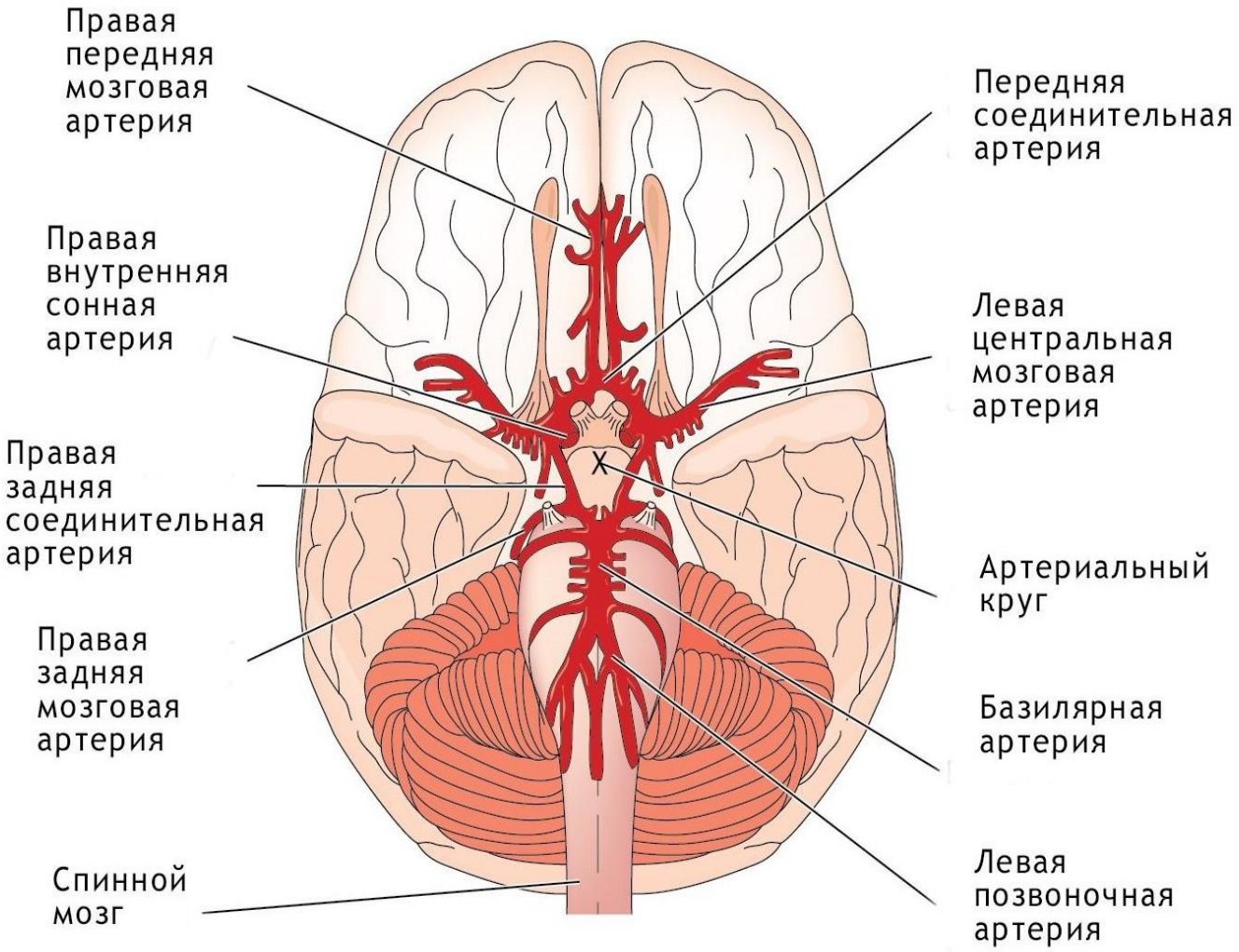
Кровоснабжение головного мозга