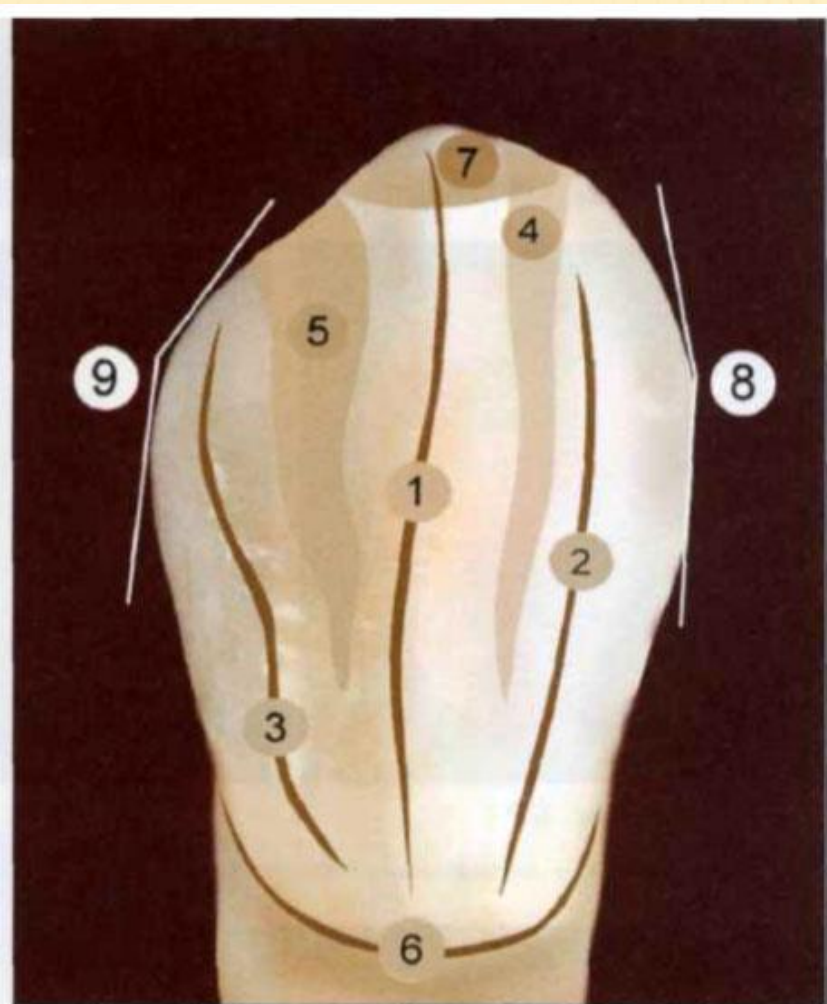


Семинар №6

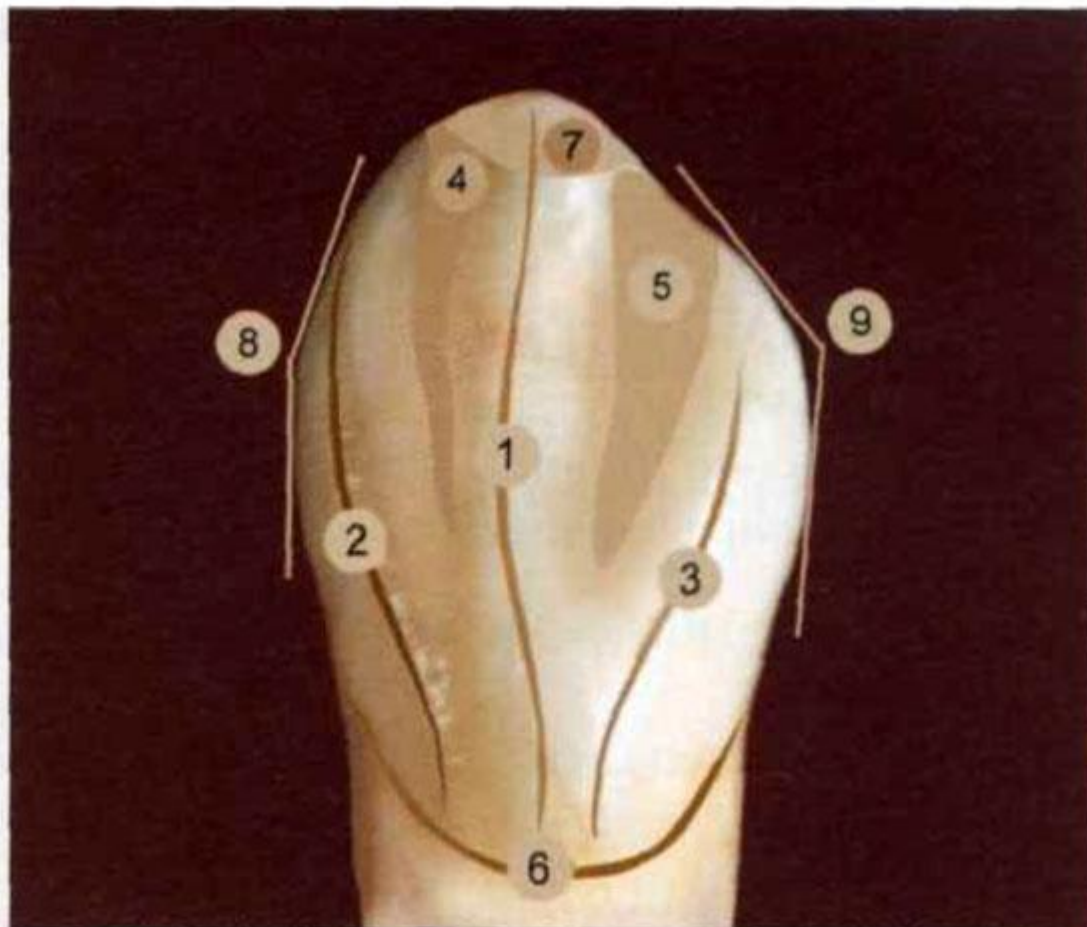
КЛЫК НИЖНЕЙ ЧЕЛЮСТИ

ВЕСТИБУЛЯРНАЯ ПОВЕРХНОСТЬ



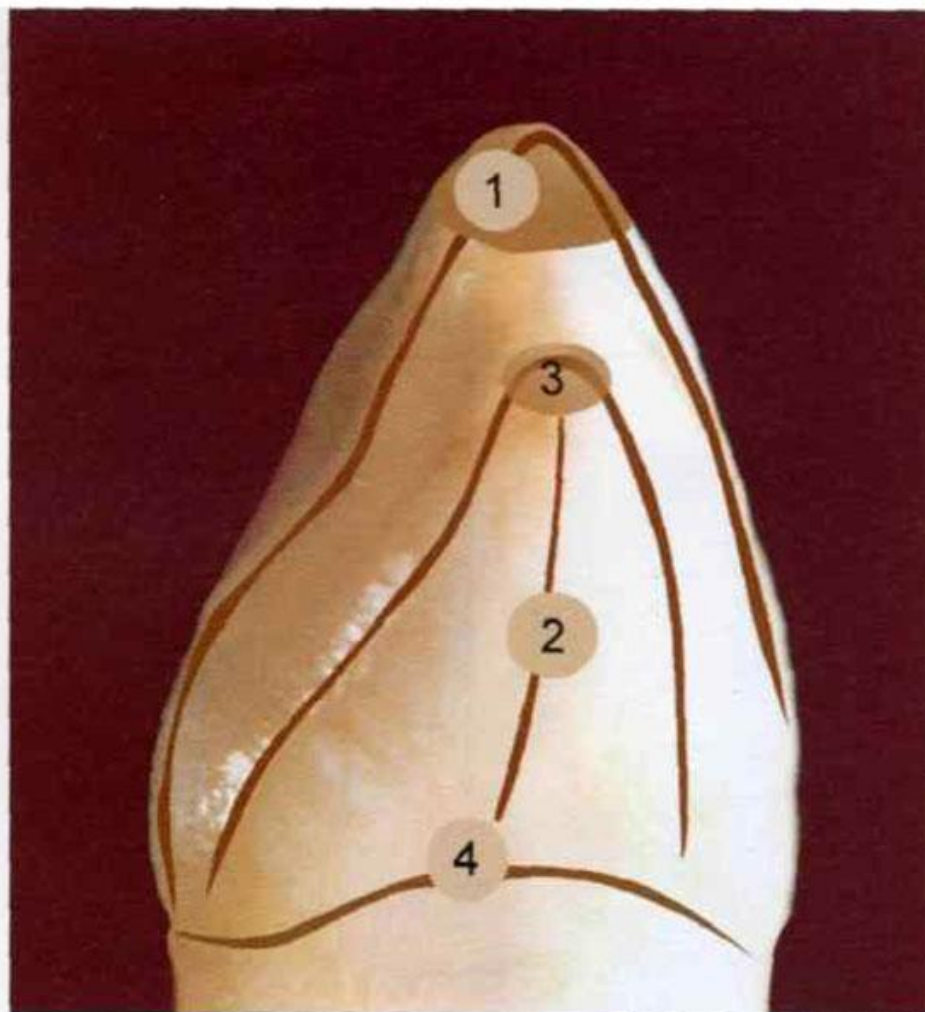1 — продольный валик; 2 — медиальный валик; 3 — дистальный валик; 4 — медиальное углубление; 5 — дистальное углубление; 6 — анатомическая шейка; 7 — рвущий бугор; 8 — медиальный угол; 9 — дистальный угол

НЕБНАЯ ПОВЕРХНОСТЬ



1 — продольный валик; 2 — медиальный валик; 3 — дистальный валик; 4 — медиальное углубление; 5 — дистальное углубление; 6 — анатомическая шейка; 7 — рвущий бугор; 8 — медиальный угол; 9 — дистальный угол

ДИСТАЛЬНАЯ КОНТАКТНАЯ ПОВЕРХНОСТЬ



1 — продольный валик вестибулярной и небной поверхностей; 2 — контактная дистальная поверхность; 3 — дистальная поверхность; 4 — анатомическая шейка