

*Прикладная анатомия
брюшной стенки*

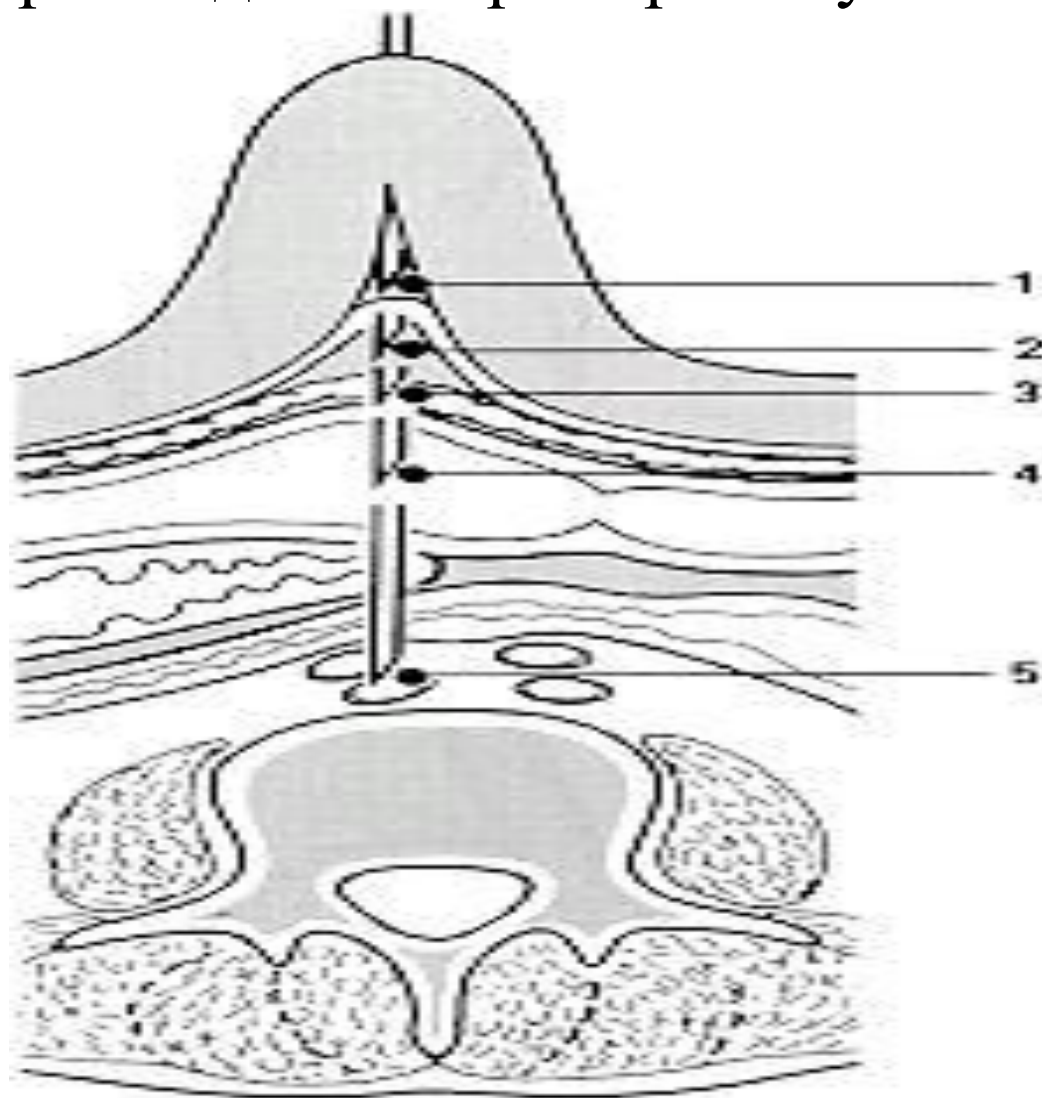
Техника лапароскопии

Лекция 2

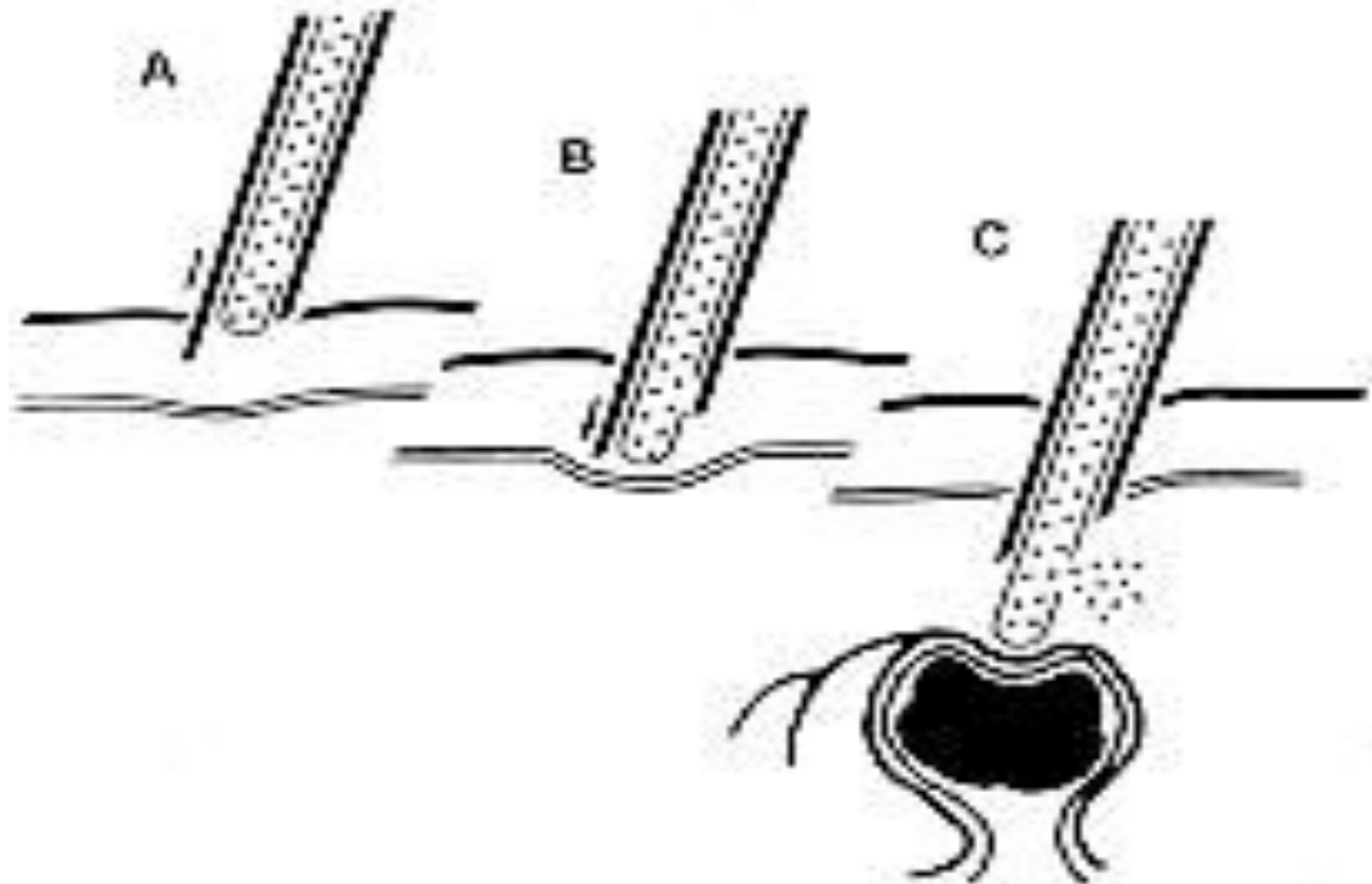
Слои брюшной стенки

- кожа
- подкожная клетчатка
- поверхностная и собственная фасции
- мышцы
- поперечная фасция
- предбрюшинная клетчатка
- брюшина

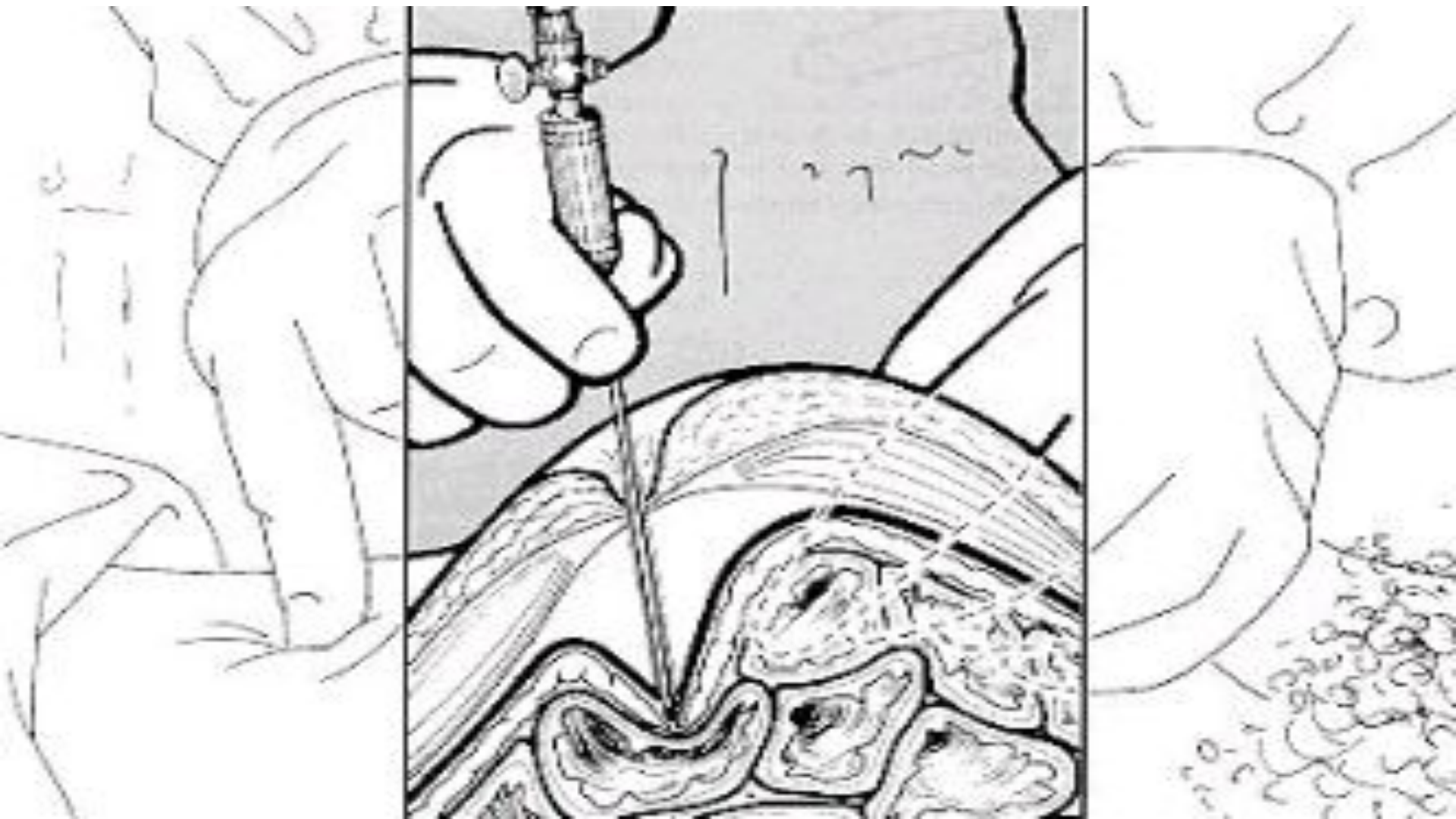Возможные положения конца иглы после ее прохождения через брюшную стенку



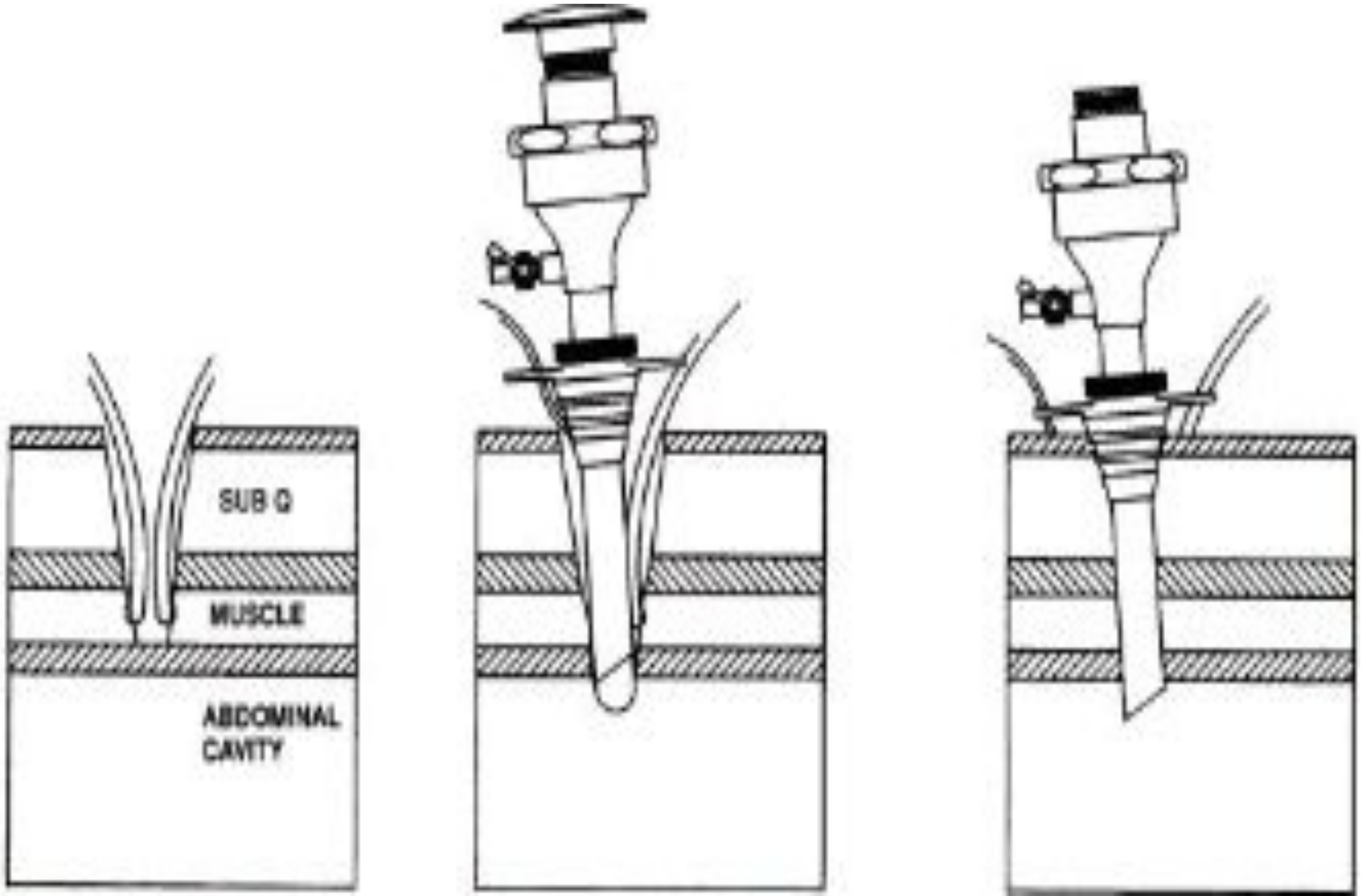
Проведение иглы через слои брюшной стенки



Смещение париетальной брюшины перед ее перфорацией



Введение первого троакара по Хассону



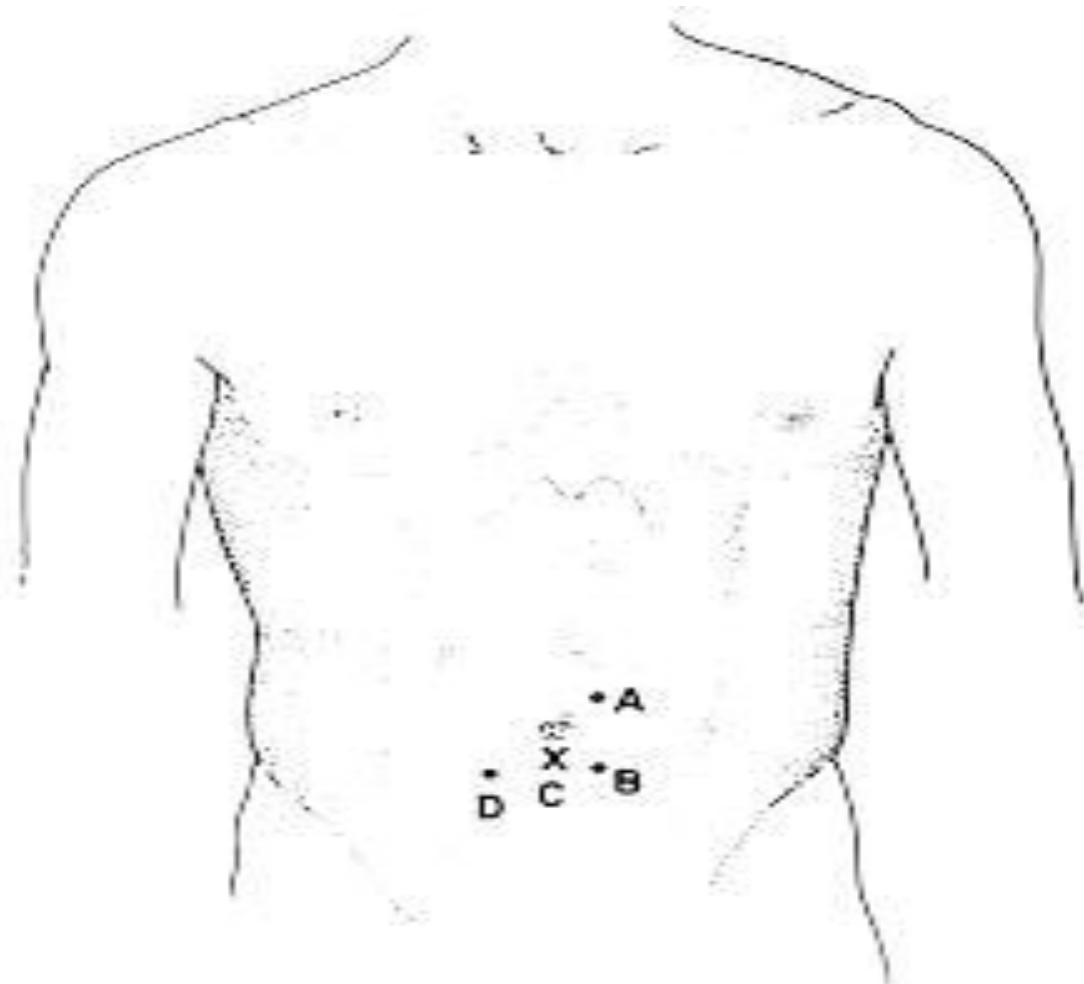
Анатомия сосудов брюшной стенки

- **Верхняя надчревная артерия** является одной из ветвей внутренней грудной артерии. Располагается ближе к наружному краю прямой мышцы живота.
- **Нижняя надчревная артерия** является ветвью наружной подвздошной артерии. Располагается в подчревной области между задним листком влагалища и прямой мышцей живота, в пупочной — на середине расстояния между внутренним и наружным ее краями, а в надчревной — на уровне хрящей IX — X ребер ближе к внутреннему краю.
- В области пупка обе артерии широко анастомозируют друг с другом.

Этапы лапароскопии

- пункция брюшной полости иглой и создание пневмоперитонеума
- введение лапароскопа и осмотр органов брюшной полости
- проведение диагностических лечебных операций
- завершение исследования осмотром брюшной полости, оставлением контрольных дренажей и другими вмешательствами


Типичные точки для наложения пневмоперитонеума



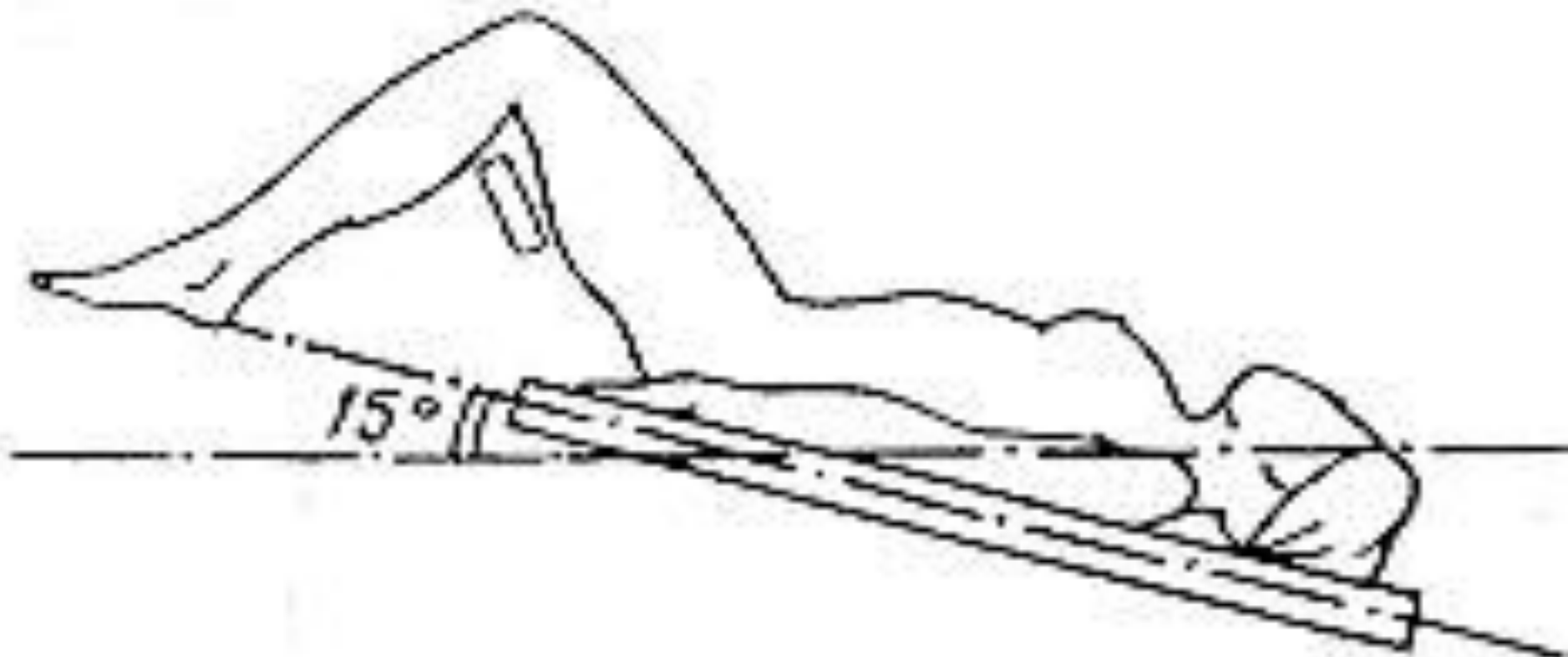
Правила проведения лапароскопии

- Соблюдать последовательность осмотра
- Сочетать панорамный и прицельный осмотры органов
- ревизию брюшной полости и малого таза производить от здоровых органов к больным
- использовать разные положения операционного стола

Боковой наклон операционного стола



Положение Тренделенбурга



Положение Фаулера



Очередность планового осмотра

- **1 сектор** — правый верхний квадрант живота (правая доля печени, желчный пузырь, правая половина диафрагмы с расположенными здесь большим сальником и кишками);
- **2 сектор** левый верхний квадрант живота (левая доля и печени, желудок, левая половина диафрагмы, части большого сальника и кишечника, селезенка);
- **3 сектор** — брюшина левой половины живота;
- **4 сектор** - малый таз с расположенными в нем органами;
- **5 сектор** — брюшина правой половины живота;
- **6 сектор** - основание брюшной полости (тонкая и толстая кишка, большой сальник, червеобразный отросток).

Лапароскопия завершается

- осмотром места пункции
- эвакуацией воздуха через гильзу троакара
- извлечением троакара
- наложением шва на кожный разрез
- наложением асептической повязки