ЛИЦЕВОЙ НЕРВ

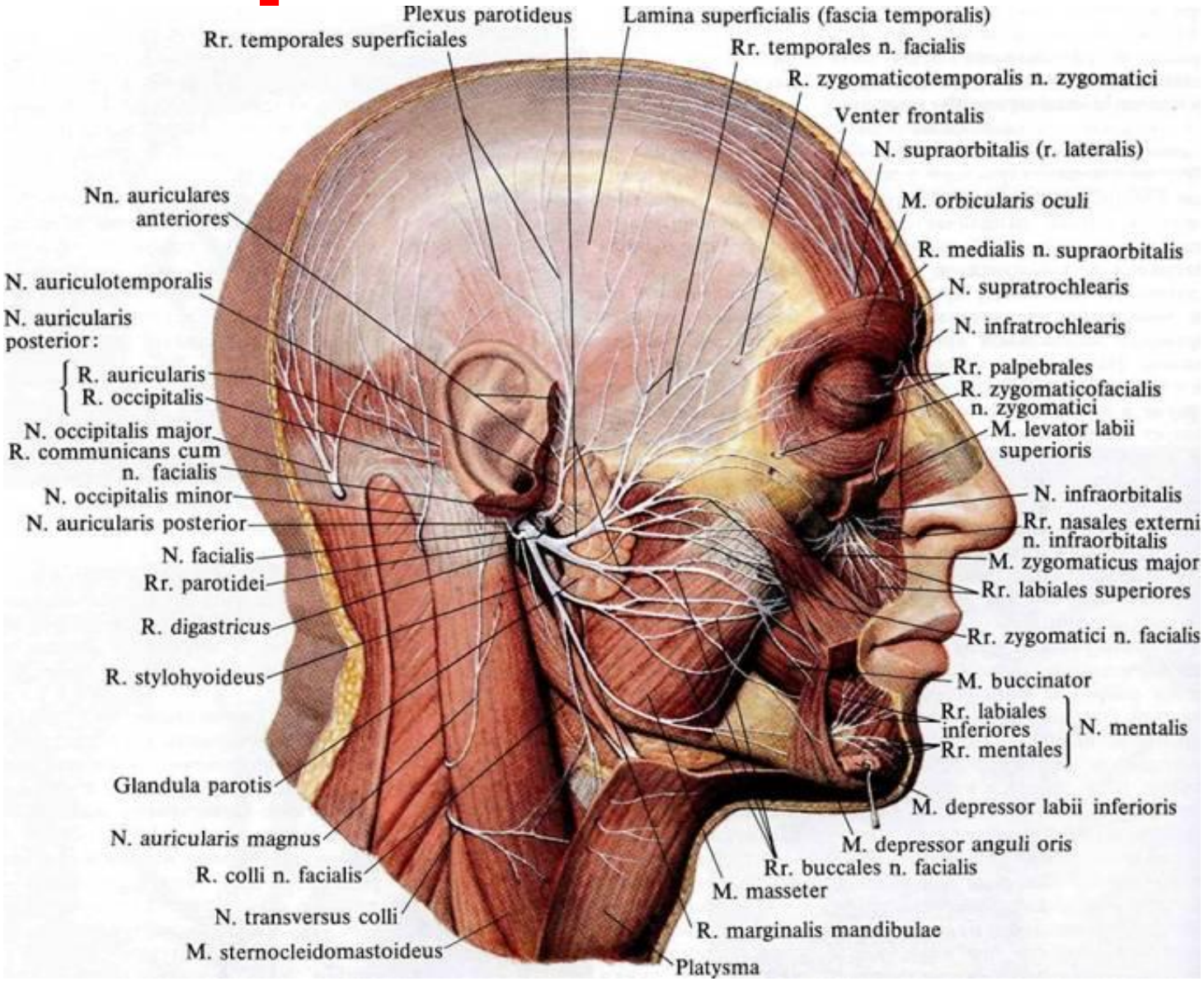

Лицевой нерв – это седьмая пара из двенадцати черепно-мозговых нервов, в состав которой входят двигательные, секреторные и проприоцепивные волокна; он отвечает за работу мимических мышц языка, иннервирует железы наружной секреции и отвечает за ощущения вкуса в области передних 2/3 языка.

Ветви лицевого нерва

1. Височные ветви (лат. Rr.temporales) — задняя, средняя и передняя. Они иннервируют верхнюю и переднюю ушную мышцы, лобное брюшко надчерепной мышцы, круговую мышцу глаза, мышцу, сморщивающую бровь.
2. Скуловые ветви (лат. Rr.zygomatici) — две, иногда три, направляются вперёд и вверх и подходят к скуловым мышцам и к круговой мышце глаза.

Ветви лицевого нерва

3. Щёчные ветви (лат. Rr.buccales) — это три-четыре довольно мощных нерва. Отходят от верхней главной ветви лицевого нерва и посылают свои ветви к следующим мышцам: большой скуловой, мышце смеха, щёчной, поднимающей и опускающей угол рта, круговой мышце рта и носовой. Изредка между симметричными нервными ветвями круговой мышцы глаза и круговой мышцы рта имеются соединительные ветви.

Ветви лицевого нерва

4. Краевая ветвь нижней челюсти (лат. R.marginalis mandibulae) направляясь кпереди, проходит вдоль края нижней челюсти и иннервирует мышцы, опускающие угол рта и нижнюю губу, подбородочную мышцу.

5. Шейная ветвь (лат. R.colli) в виде 2-3 нервов идёт позади угла нижней челюсти, подходит к подкожной мышце, иннервирует её и отдаёт ряд ветвей, соединяющихся с верхней (чувствительной) ветвью шейного сплетения.

Сам лицевой нерв является двигательным, но после присоединения к нему промежуточного нерва (лат. n.intermedius), представленного чувствительными (вкусовыми и секреторными) и двигательными волокнами, приобретает смешанный характер.

Лицевой нерв повторяет все изгибы одноимённого костного канала и, выходя из височной кости через шилососцевидное отверстие (лат. foramen stylomastoideum), ложится в толщу околоушной железы (лат. glandula parotis), где делится на свои основные ветви.

Функции лицевого нерва

Лицевой нерв в основном двигательный, но в составе его ствола проходят чувствительные (вкусовые) и парасимпатические (секреторные) волокна, которые принято рассматривать как составные части промежуточного нерва (лат. n.intermedius) (синонимы - нерва Врисберга, нерва Саполини, XIII черепного нерва).

Соответственно в лицевом нерве проходят волокна от нескольких ядер. Его основная (двигательная) часть в каудальных отделах покрышки варолиевого моста имеет одно двигательное ядро, состоящее из нескольких клеточных групп, каждая из которых обеспечивает иннервацию определённых мимических мышц. Те части ядра лицевого нерва, которые дают начало веточкам для лба и век имеют билатеральную корковую иннервацию.

Мышцы лба представляют прекрасный пример для синергического акта обеих областей; равным образом и круговая мышца глаза при обыкновенных условиях сокращается одновременно справа и слева. Напротив, нижняя часть ядра лицевого нерва, которая отдаёт волокна ко рту и щекам имеет перекрёстную корковую иннервацию; при еде, мимике и т.п. одноимённые мускулы часто функционируют асимметрично. Также следует отметить, что ядро подъязычного нерва принимает участие в иннервации круговой мышцы рта, участка который иннервируют нижние ветви лицевого нерва.

Поэтому парез губ, наблюдающийся рядом с нуклеарным параличом подъязычного нерва не доказывает поражения лицевого нерва, если нет других симптомов паралича.

располагаются в основном в продолговатом мозге и являются общими с языкоглоточным нервом (лат. n.glossopharyngeus). Это верхние части ядра одиночного пути (лат. nucleus tractus solitarii) и верхнего слюноотделительного ядра (лат. nucleus salivatorius superior). К промежуточному нерву относят также расположенные вблизи от двигательного ядра n.facialis скопление парасимпатических клеток, которые обеспечивают иннервацию слёзной железы.

Спасибо за внимание!