Российский национальный исследовательский медицинский университет имени Н.И. Пирогова

Кафедра оториноларингологии лечебного факультета

Заведующий кафедрой- профессор Крюков Андрей Иванович

Куратор СНК- доцент, к.м.н. Кучеров Александр Георгиевич

Тема доклада: Доброкачественное пароксизмальное позиционное головокружение (ДППГ)

Выполнила: студентка 1.6.11 В Лечебного факультета

Тютина Светлана Игоревна

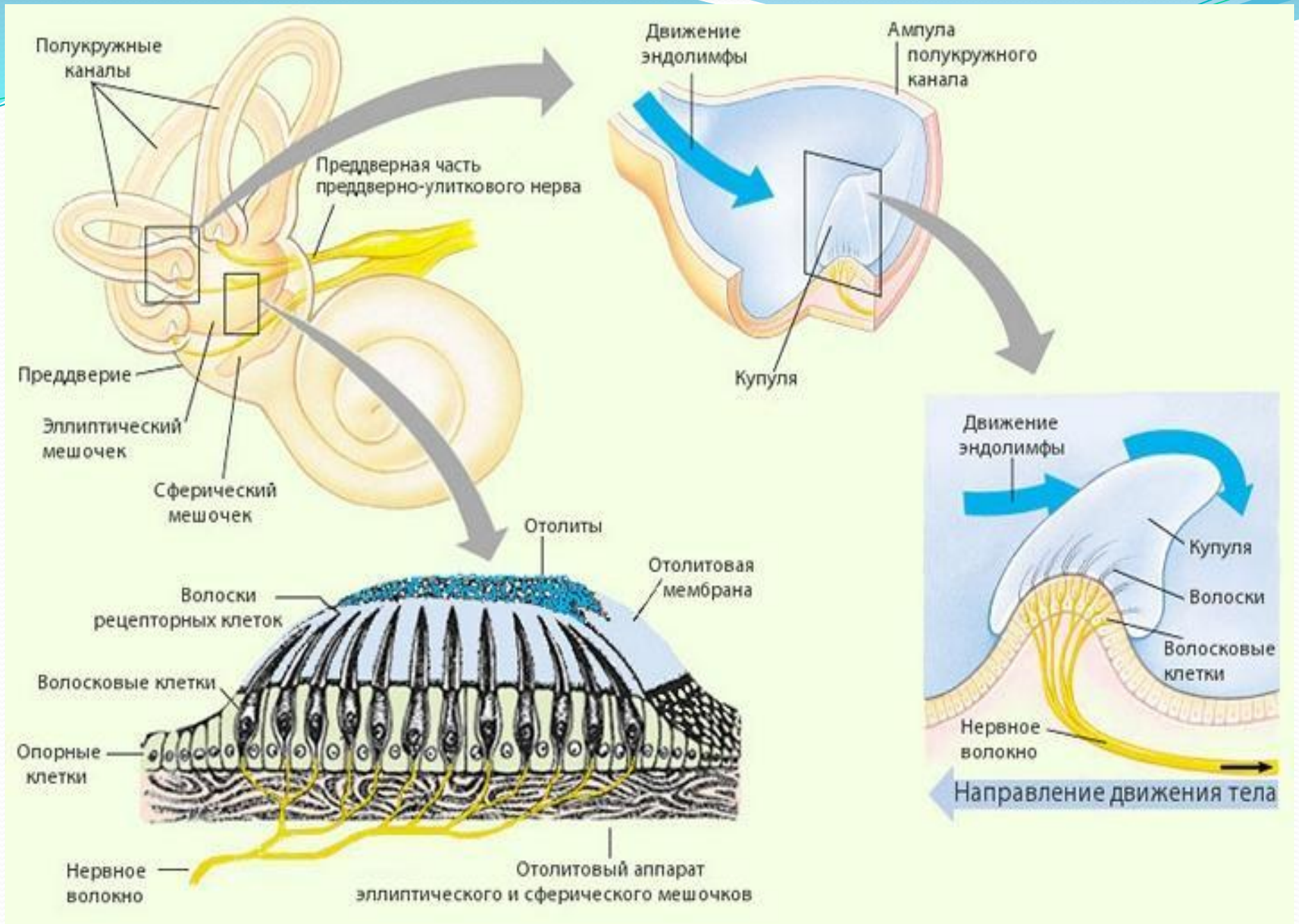
Полукружные каналы
Преддверная часть преддверно-улиткового нерва
Преддверие
Эллиптический мешочек
Сферический мешочек
Движение эндолимфы
Ампула полукружного канала
Купула
Отолиты
Отолитовая мембрана
Волоски рецепторных клеток
Волосковые клетки
Опорные клетки
Нервное волокно
Отолитовый аппарат эллиптического и сферического мешочков
Движение эндолимфы
Купула
Волоски
Волосковые клетки
Нервное волокно
Направление движения тела

Доброкачественное пароксизмальное позиционное головокружение (ДППГ) – это заболевание, проявляющееся кратковременными (менее 1-й минуты) приступами головокружения при изменении положения головы, тела.

Актуальность вопроса :

- является самым распространенным заболеванием периферического отдела вестибулярной системы и самой частой причиной головокружения системного характера.
-Лидирует среди причин головокружения у пожилых
-женщины болеют в 2 раза чаще
-2,4% всех людей хотя бы раз в жизни испытывали приступ ДППГ

Этиология

Травма головы

Длительное вынужденное положение с запрокинутой головой

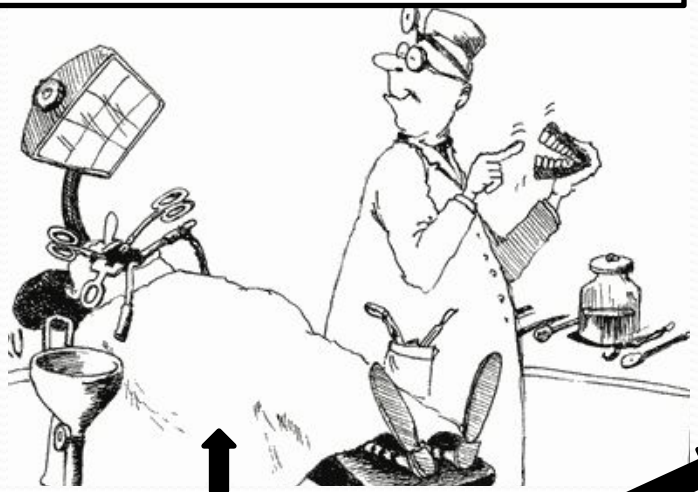

Патология внутреннего уха

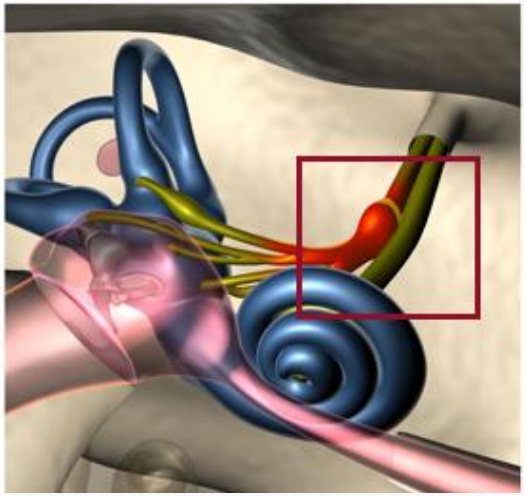

Возрастная дегенерация

Оперативные вмешательства



Патогенез

3

- Отолиты пятна эллиптического мешочка отделяются и попадают в просвет одного или нескольких полукружных каналов.
- Во время смещения фрагментов отолитов в просвете ПК под действием силы тяжести при поворотах головы возникает движение эндолимфы.
- Смещение эндолимфы стимулирует ампулярный рецептор полукружного канала, вызывая возбуждение нервных окончаний
- Приступ головокружения, появление нистагма.
- Перемещение отолитов в каждом конкретном канале вызывает специфический по направлению нистагм.
  ЗПК- вертикальный нистагм вверх с ротаторным компонентом в сторону нижележащего уха
  ГПК-горизонтальный нистагм
  ППК-вертикальный нистагм вниз, иногда со слабым ротаторным компонентом в сторону пораженного уха

Типы ДППГ:

1. Заднего полукружного канала (ЗПК) 85-90%
2. Горизонтального полукружного канала (ГПК) 5-10%
3. Переднего полукружного канала (ППК) менее 5%
4. Сочетанное поражение (чаще всего ЗПК и ГПК)

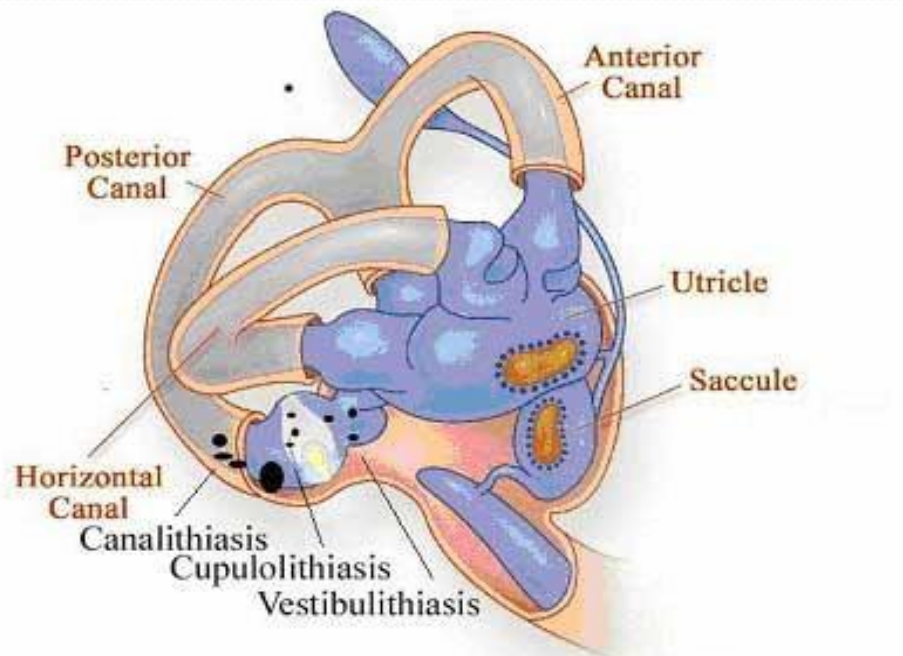

ДППГ:

- Приступ системного головокружения всегда провоцируется изменением положения головы. (повороты с бока на бок, вставание с постели и укладывание в нее, запрокидывание головы и др.)
- Провоцирующий головокружение поворот головы совершается в плоскости канала, содержащего мигрированные отолиты
- приступ головокружения всегда сопровождается появлением специфического по направлению нистагма.
- имеется латентный период между совершенным поворотом головы и возникновением головокружения и нистагма — от 1—3 с, реже длительнее, но не более 30 с (время, необходимое для начала смещения отолитов в просвете канала под действием силы тяжести)
- кратковременность приступа — длительность от десятков секунд до нескольких минут
- повторяемость — приступ головокружения и нистагма вызывается при каждом повторном провоцирующем изменении положения головы
- истощаемость — интенсивность головокружения и нистагма уменьшается при повторном провоцирующем изменении положения головы

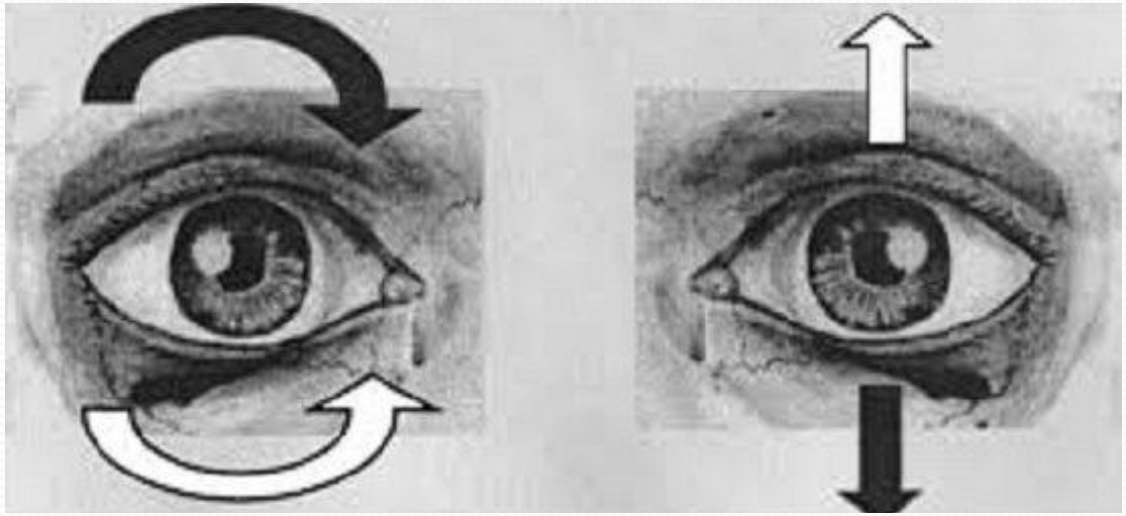





Купулолитиаз правого горизонтального полукружного канала

ДППГ заднего полукружного канала



ДППГ переднего полукружного канала

тесты

- Производятся последовательные наклоны головы, предварительно позиционированной в плоскости одного из полукружных каналов. При этом происходит смещение свободных отолитов под действием силы тяжести в просвете ПК, что вызывает появление нистагма и приступ позиционного вестибулярного головокружения.
- Оценка позиционного нистагма :
  - визуально
  -очки Френзеля (очки большого увеличения (+20 диоптрий) для устранения влияния фиксации взора.)
  -видеонистагмография с одновременной регистрацией результатов проводимого теста и движений глаз пациента

ДППГ при поражении ЗПК
Тест Dix- Hallpike

1. пациент сидит на кушетке, голова повернута в исследуемую сторону на 45°.
2. Поддерживая голову пациента, врач укладывает его на спину, при этом пациент запрокидывает голову назад на 30° ниже горизонтального уровня, сохраняя ее первоначальный поворот на 45°.

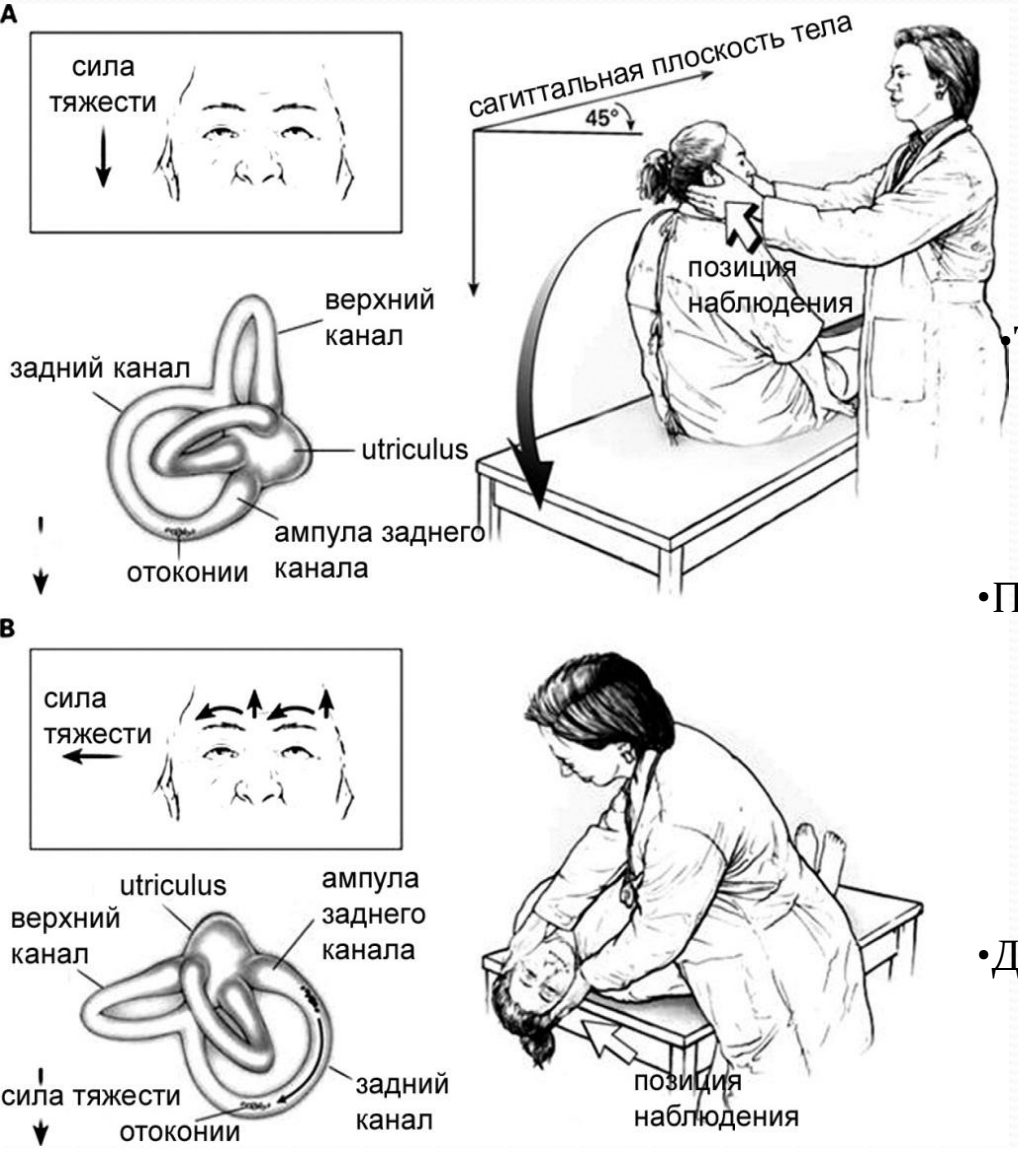

- Тест считается положительным, если в положении лежа после небольшого латентного периода 1—5 с (максимум 30 сек) возникают головокружение и позиционный нистагм.
- После затухания нистагма и головокружения пациента усаживают в исходное положение, не меняя положения головы. При этом в большинстве случаев спустя 1—3 с снова возникают головокружение и нистагм, который полностью меняет направление.
- Для завершения позиционного теста необходимо повторить укладывание пациента с поворотом головы в противоположную сторону.

Тест Dix-Hallpike

тест)

ДППГ при поражении ЗПК

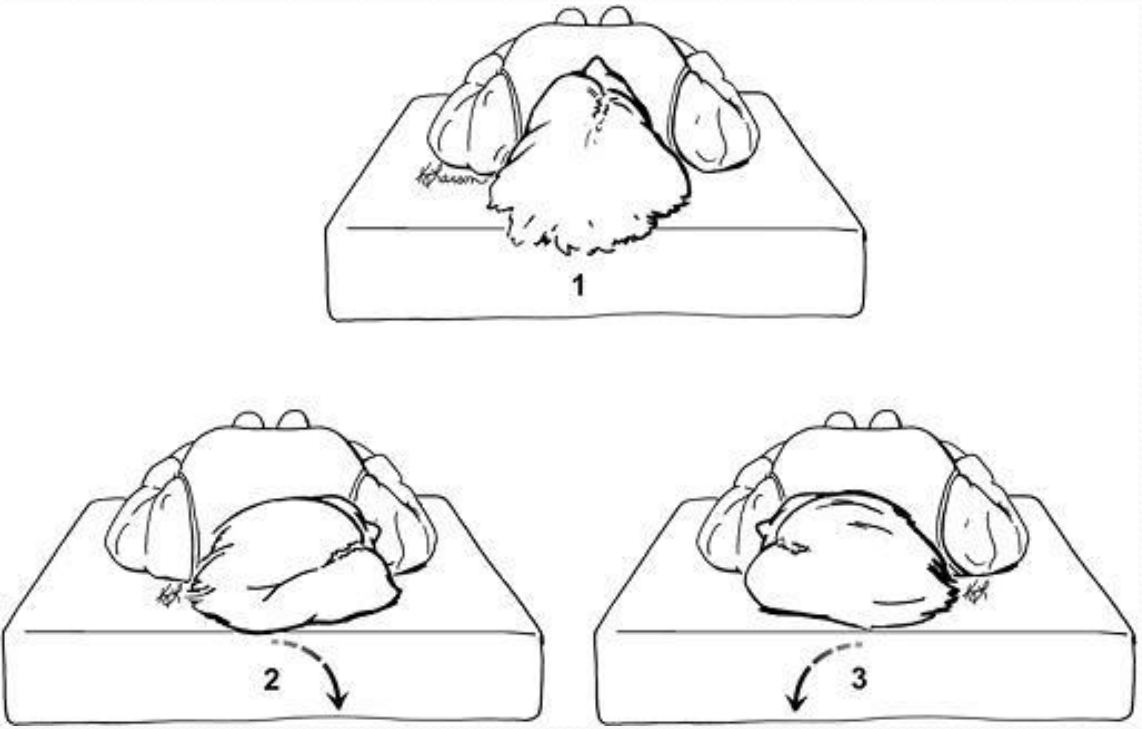

1.Пациент укладывается на спину

2.Врач поворачивает голову пациента в одну из сторон на 90 ^{0} и ожидает появления нистагма

3.Голова возвращается в исходное положение и удерживается в нем до угасания нистагма

4.Процедура повторяется аналогично в противоположную сторону.

- Нистагм будет сильнее и длительнее на той стороне. Где смещение отолитов создает ампулопетальный ток эндолимфы
- Направление нистагма (геотропный или апогеотропный) при повороте головы указывает на канало- либо купулолитиаз

Лечебная тактика:

- Часто ДППГ излечивается самостоятельно до обращения к врачу.
- Использование определенной последовательности поворотов головы (репозиционные маневры), при которых отолиты перемещаются из пораженного канала через его гладкое колено обратно в преддверие лабиринта
- Желательно с использованием очков Френзеля или под контролем видеонистагмографии

Лечение ДППГ ЗПК. Маневр Epley.

1.Поворот головы на 45^0 в сторону поражения

2.Укладывем в этом положении головы на кушетку так, чтобы голова свешивалась вниз на 30^0 (90 сек)

3. Поворот головы в противоположную сторону на 90^0 (90 сек)

4. Поворот головы еще на 90^0 в пол (90 сек)

5.Возвращение в вертикальное положение

Epley.

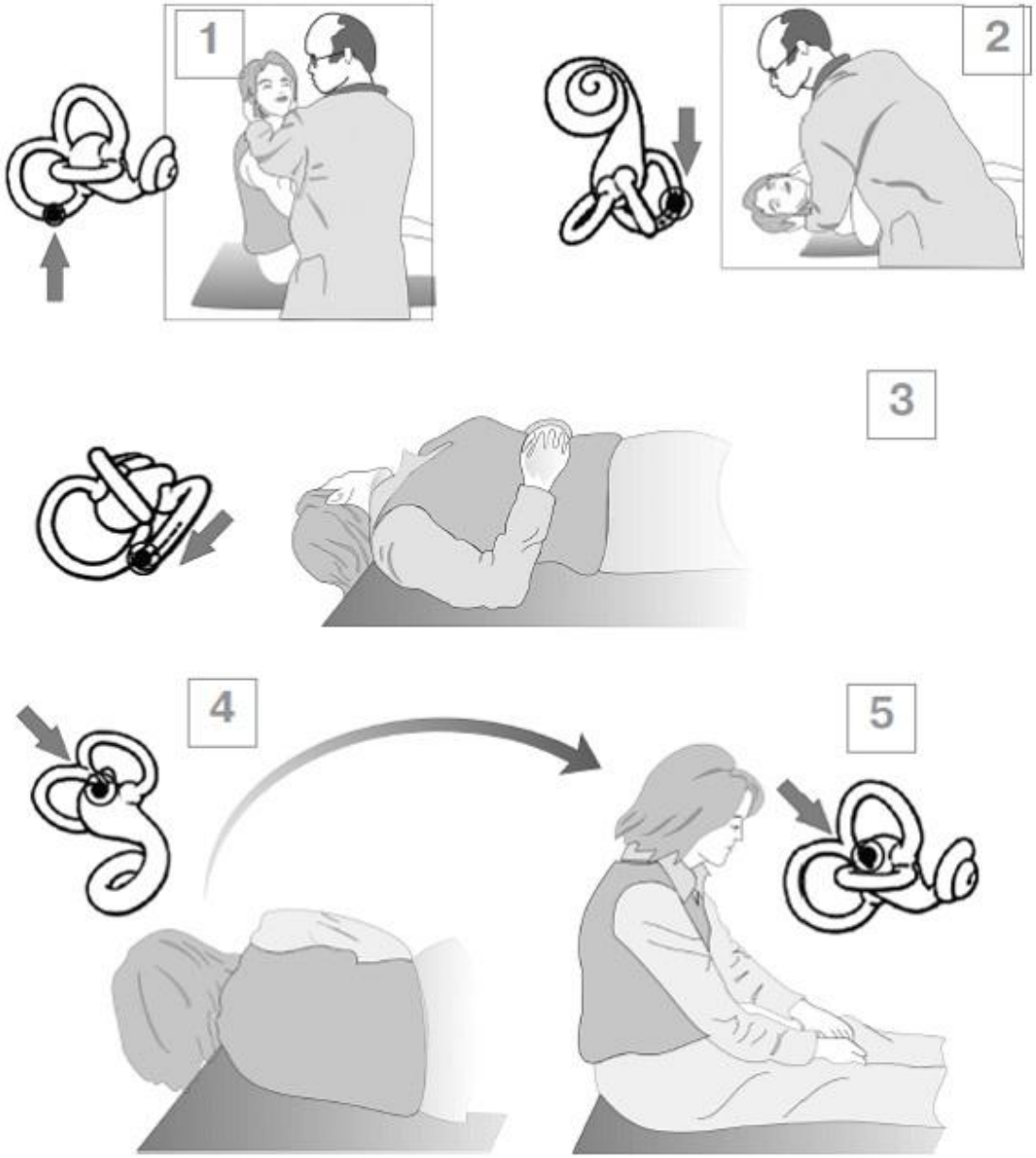

1.Поворот головы на 45^0 в сторону поражения

2.Укладывем в этом положении головы на кушетку так, чтобы голова свешивалась вниз на 30^0 (90 сек)

3. Поворот головы в противоположную сторону на 90^0 (90 сек)

4. Поворот головы еще на 90^0 в пол (90 сек)

5.Возвращение в вертикальное положение

Лечение ДППГ ЗПК. Маневр Semont.

- Голова повернута на 45^0 в сторону непораженного лабиринта
- Пациента быстро укладывают на бок в сторону пораженного лабиринта (90сек)
- Резко укладывают на другой бок таким образом, чтобы голова была повернута вниз и вбок на 45^0 (90 сек)
- Пациент медленно возвращается в положение сидя

Лечение ДППГ ЗПК.Маневр Semont.

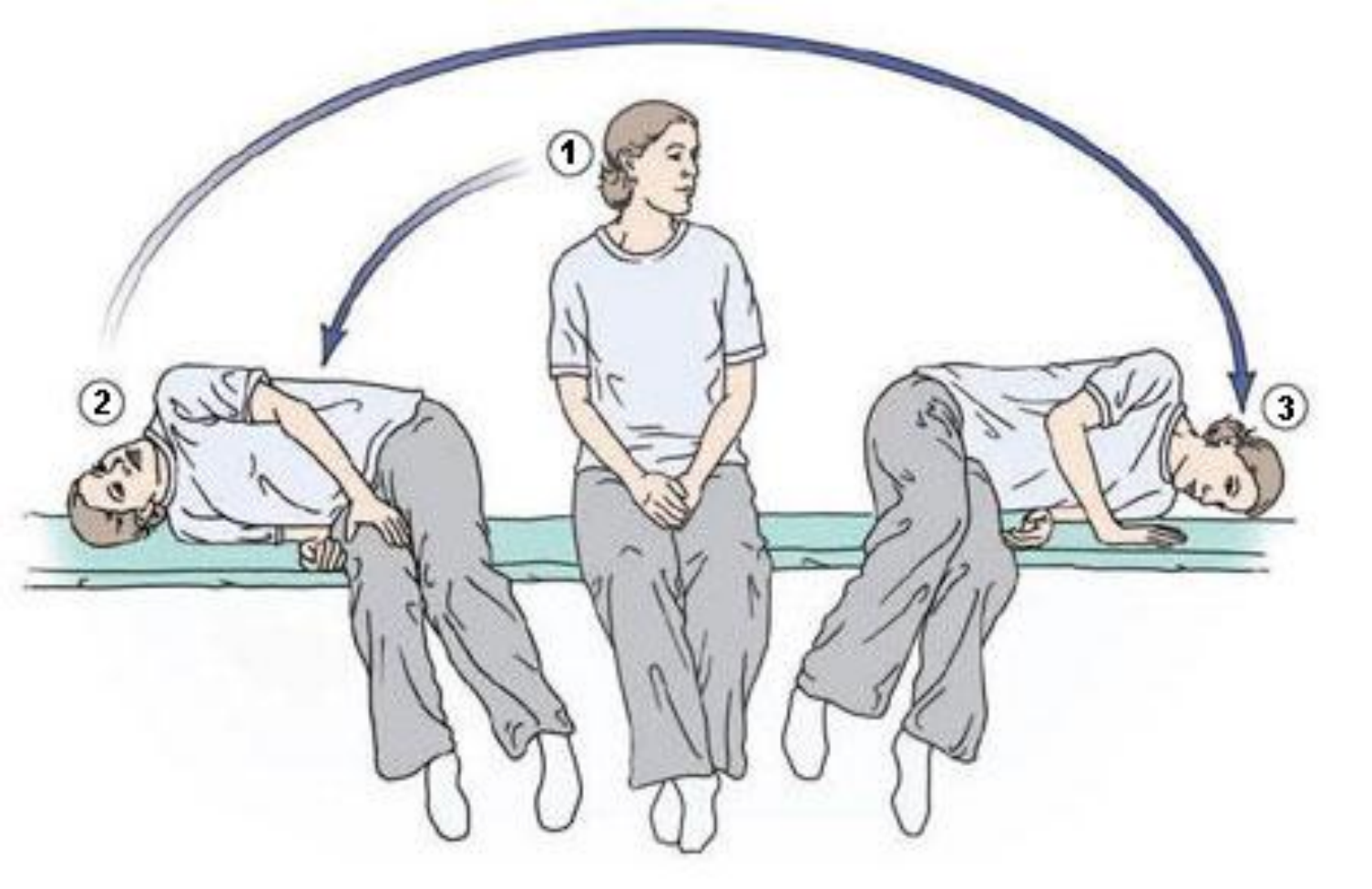

Лечение ДППГ ЗПК

- После репозиции необходимо повторить пробу Dix-Hallpike
- В случае отрицательной пробы дальнейшее лечение не назначается
- Повторный прием через 1 неделю после репозиции
- При подозрении на купулолитиаз ЗПК (отсутствие выраженного латентного периода в пробе Dix-Hallpike) целесообразно начать лечение с маневра Semont

Лечение ДППГ ГПК. Маневр Lempert.

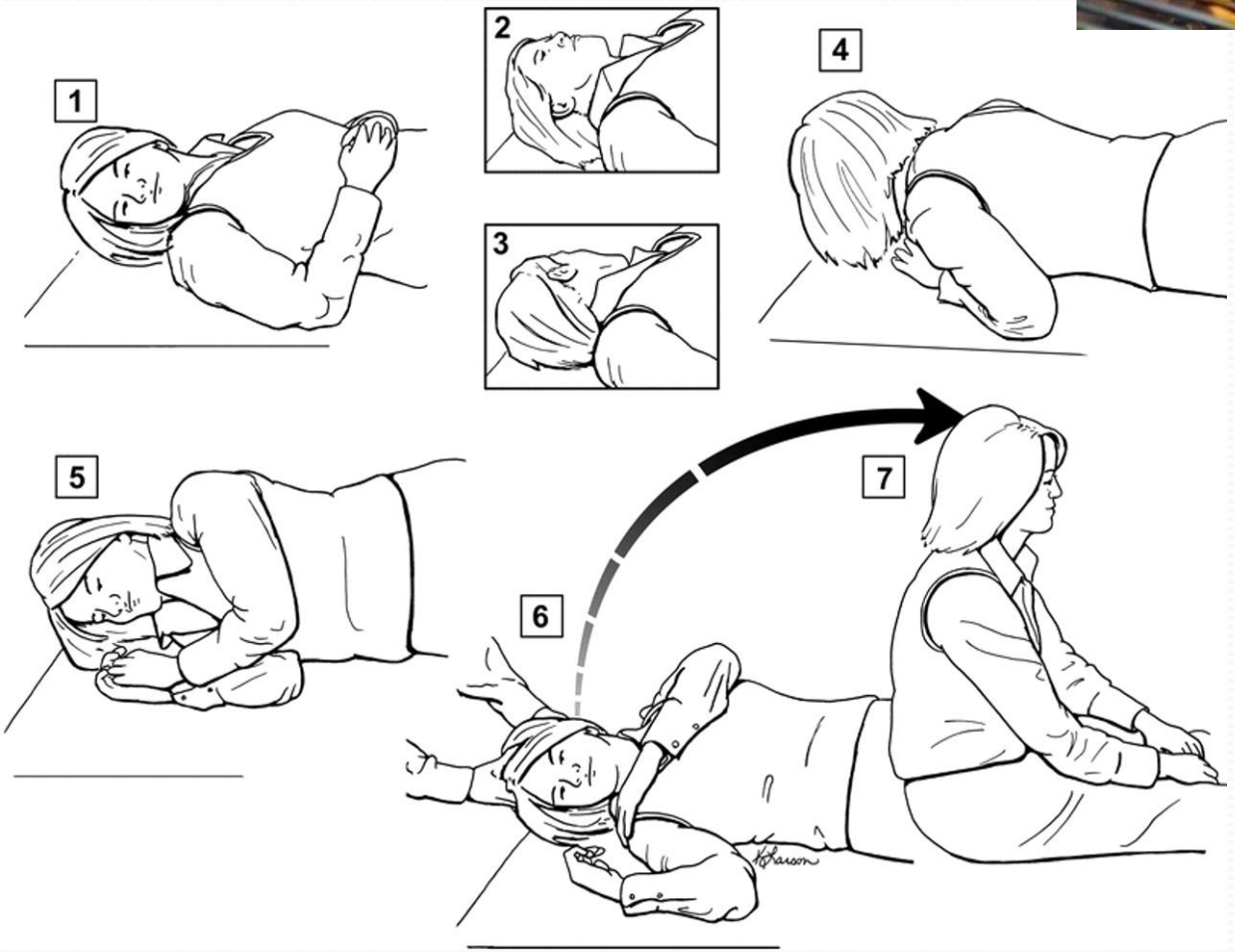

- Поэтапно совершается разворот на 360⁰
- После выполнения маневра следует повторить roll-тест
- пациент проводит следующую ночь лежа на стороне здорового уха

Упражнения на габитурацию Brandt-Daroff

Гипотезы объяснения механизма излечения ДППГ упражнениями Brandt—Daroff:

- движения эндолимфы, вызываемые повторяющимися упражнениями, способствуют растворению отолитов в ней-устраняется причина патологического возбуждения рецепторов
- наступает центральная компенсация, когда высшие нервные центры подавляют патологическую импульсацию пораженной стороны периферического отдела вестибулярного анализатора
- при купулолитиазе в результате упражнений и действия разнонаправленных ускорений отоконии отсоединяются от купулы и попадают обратно в преддверие лабиринта.

Упражнения на габитурацию Brandt-Daroff

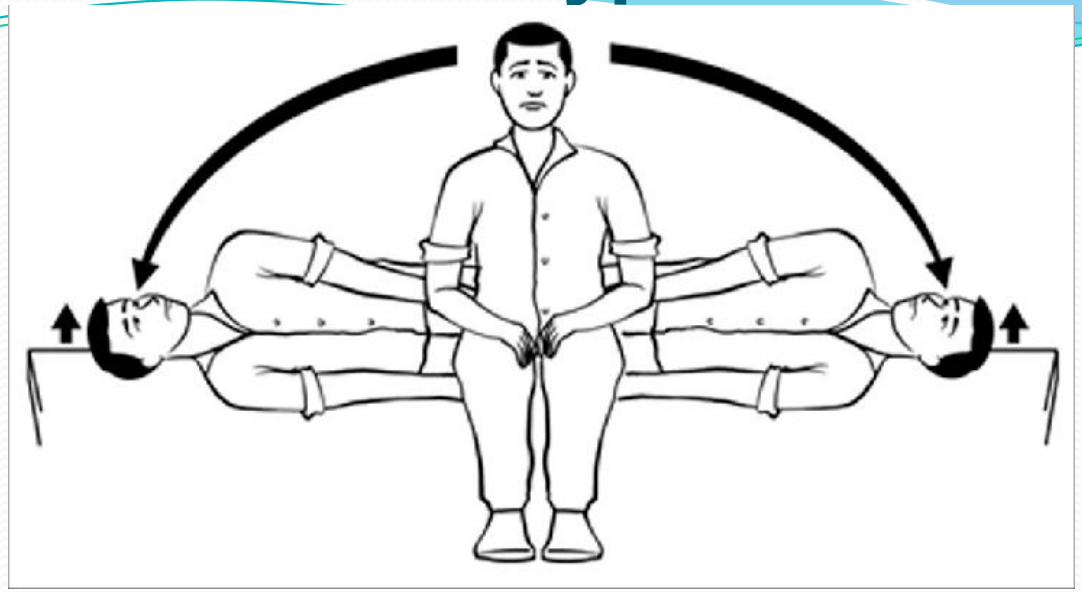

- пациент садится на кушетку и поворачивает голову на 45° в непораженную сторону
- укладывается на бок на пораженную сторону, не меняя поворота головы, и остается в этом положении, пока не прекратится головокружение
- возвращается в исходное положение сидя и сохраняет его последующие 30 с
- поворачивает голову на 45° в пораженную сторону и повторяет описанный маневр, только в другую сторону
- Следует повторять упражнения 3 раза в день по пять циклов за каждый подход

Осложнения репозиционных маневров

- Тошнота, рвота , потеря сознания. (премедикация- вестибулярные супрессанты (диазепам, меклозин)
- заброс отолитов из пораженного в расположенный рядом другой полукружный канал (из ЗПК в ГПК)

Рецидивы ДППГ:

• Рекомендуется повторное проведение диагностического маневра через 1 мес после успешного лечения ДППГ

• Считается, что риск рецидива составляет 15% в течение 1-го года и 37—50% — последующих 5 лет

Хирургическое лечение:

- Селективная вестибулярная нейрэктомия
- Пломбирование пораженного канала с помощью костной стружки
- Селективная лазеродеструкция ампулярных рецепторов

Спасибо за внимание