

Методика исследования

СКТ живота

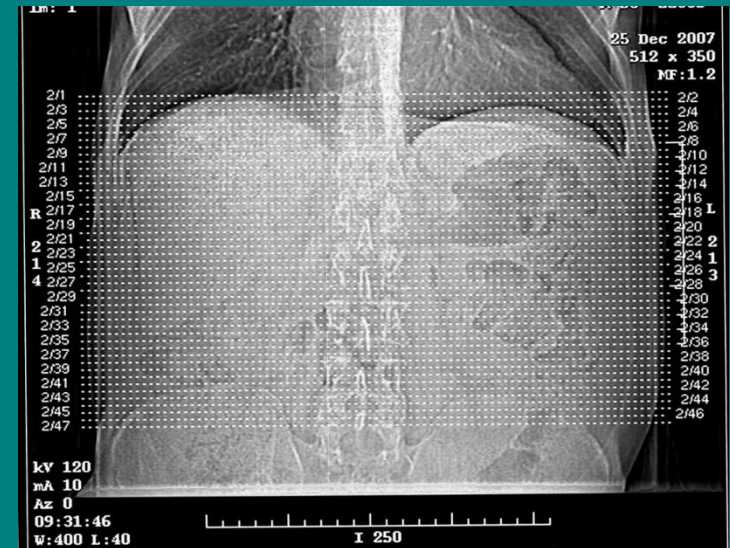Коллимация слоя – 5-10мм

Интервал реконструкции – 5-10мм

Шаг спирали – 1,7-2

Напряжение – 120кВт

Экспозиция – 140mAs



В/в болюсное КУ

Кубитальный катетер

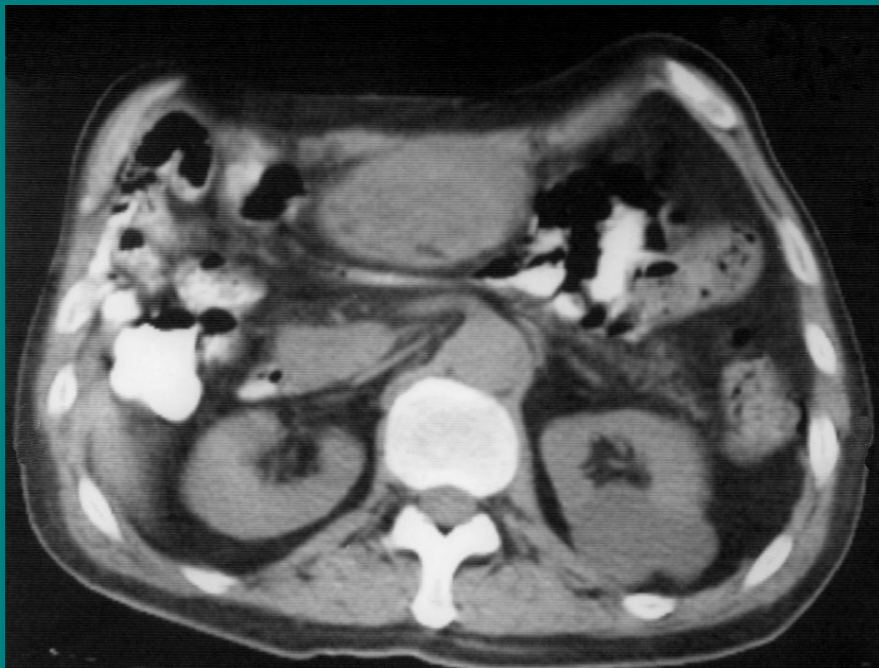Количество контраста - 100 мл

Скорость введения – 2,5-3,5 мл/сек

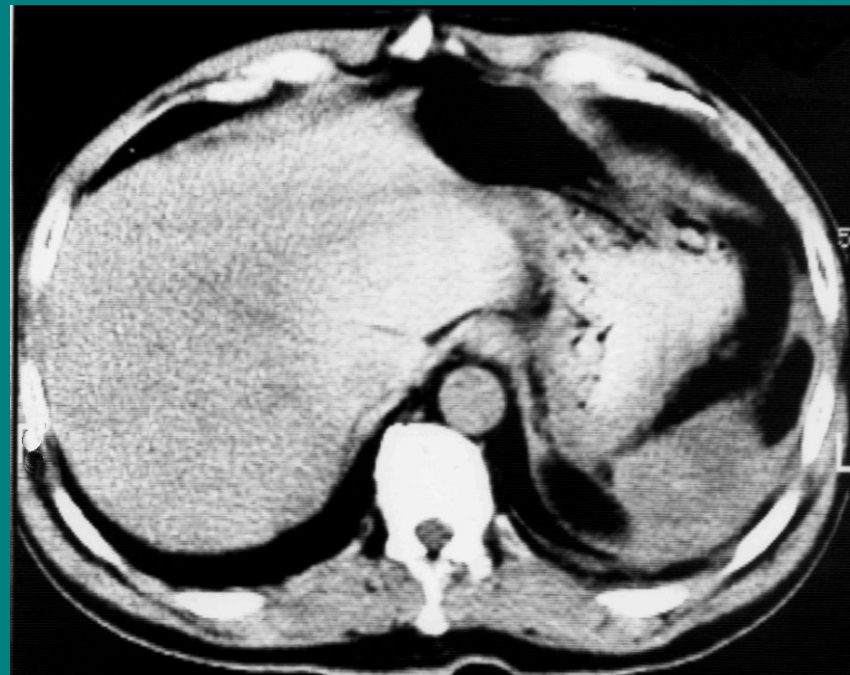Задержки сканирования – 25с,
60с, 180с



Воспалительный инфильтрат брюшной полости

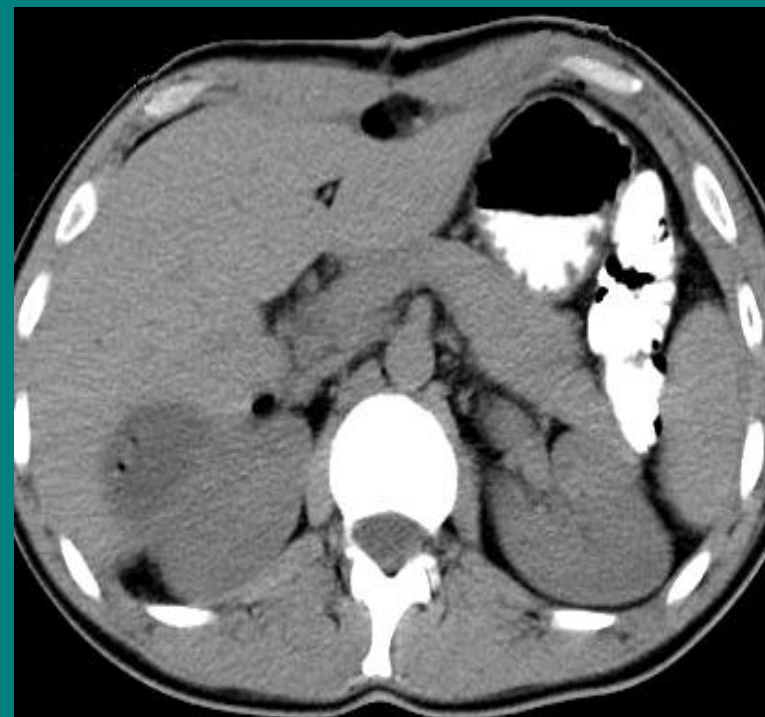
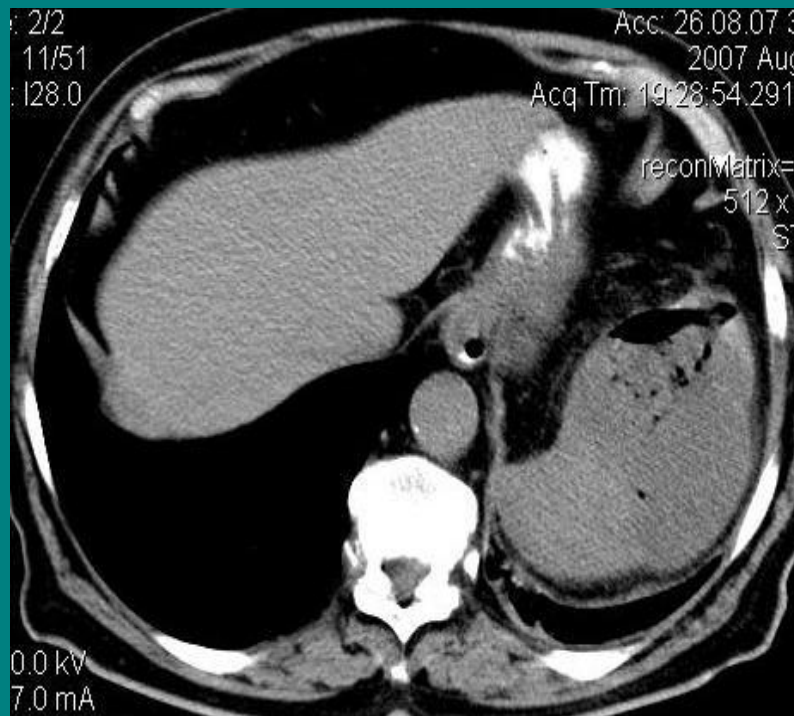


Без признаков абсцедирования



Нагноение инфильтрата

Внутриорганные абсцессы брюшной полости



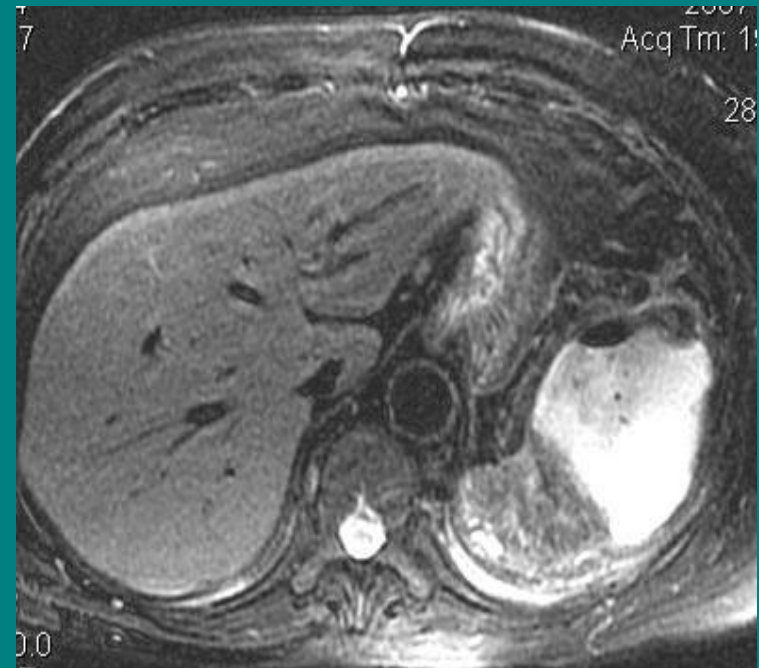
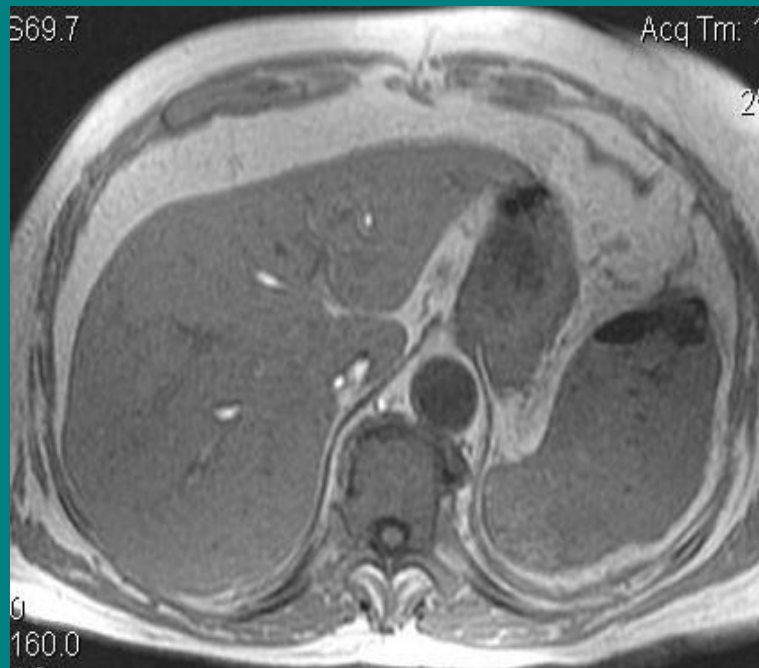Нагноение гематомы селезенки

Нагноение гематомы печени

Внутриорганные абсцессы брюшной полости

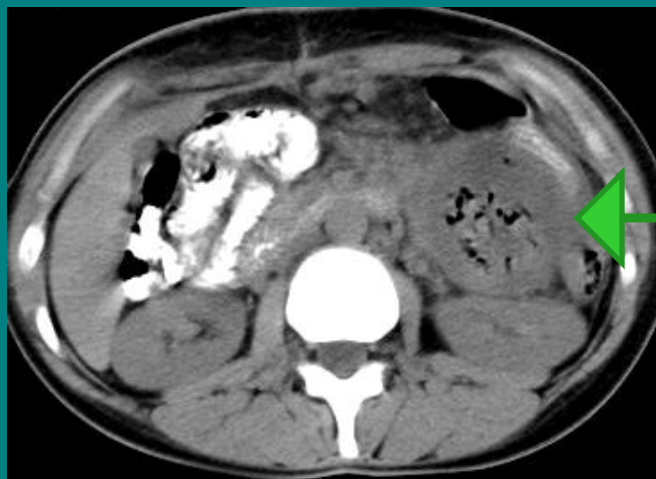МРТ - исследование

T2-ВИ

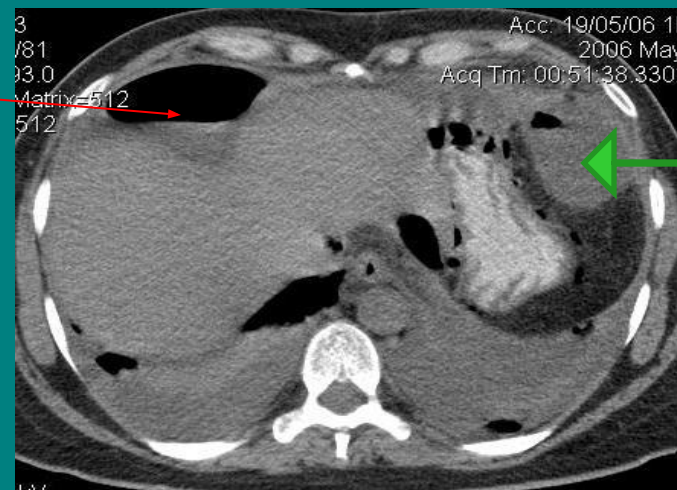


Нагноение гематомы селезенки

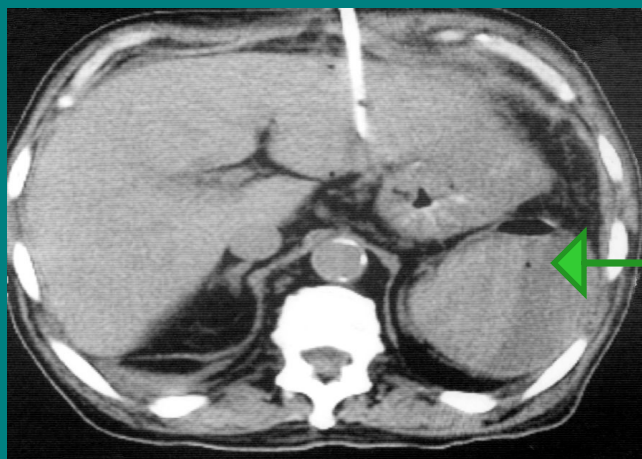
Внеорганные абсцессы брюшной полости



Межкишечный абсцесс

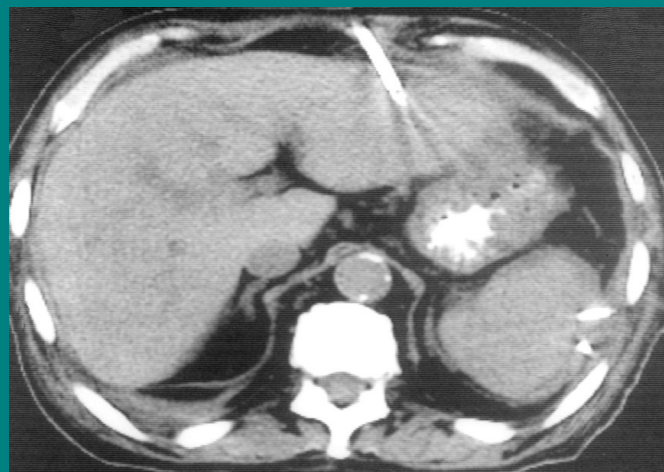


Поддиафрагмальные абсцессы



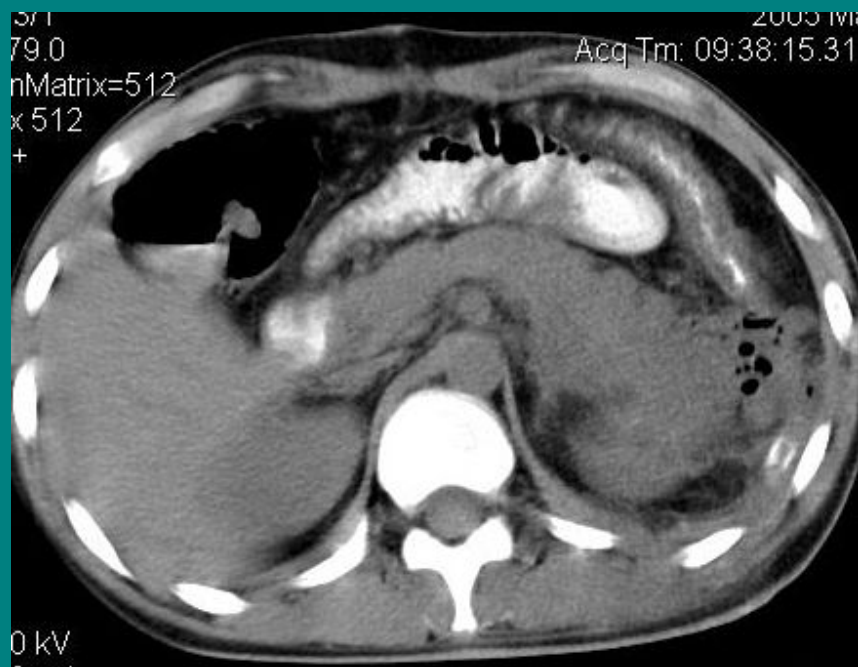До дренирования

Поддиафрагмальный абсцесс

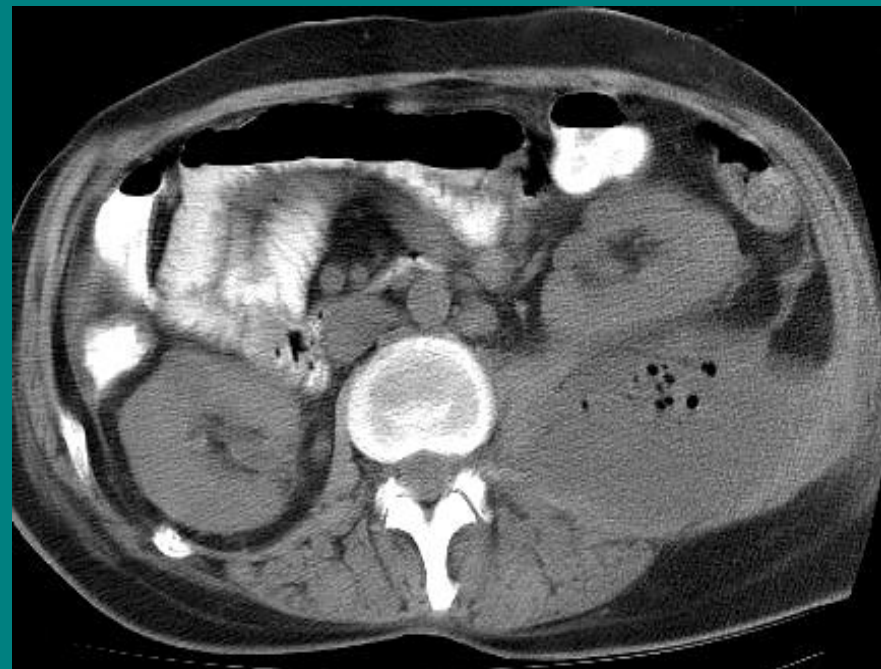


После дренирования

Забрюшинная флегмона



Состояние после операции.
Забрюшинная флегмона



Нагноение забрюшинной гематомы