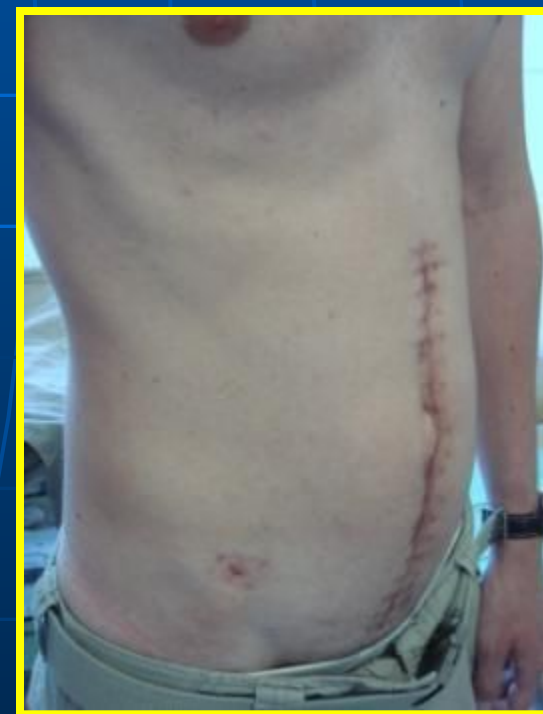
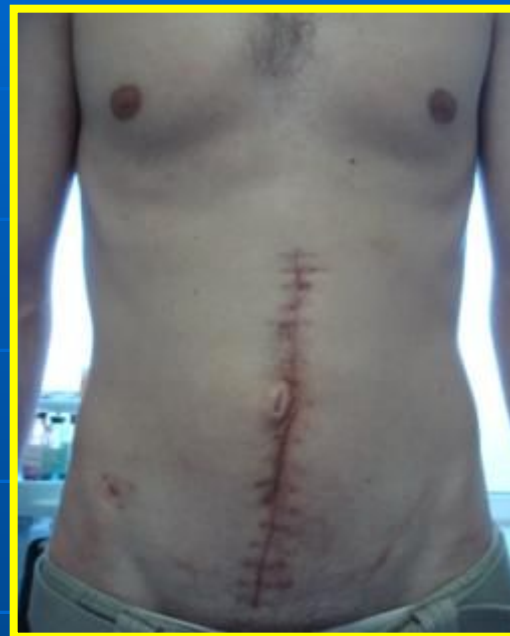
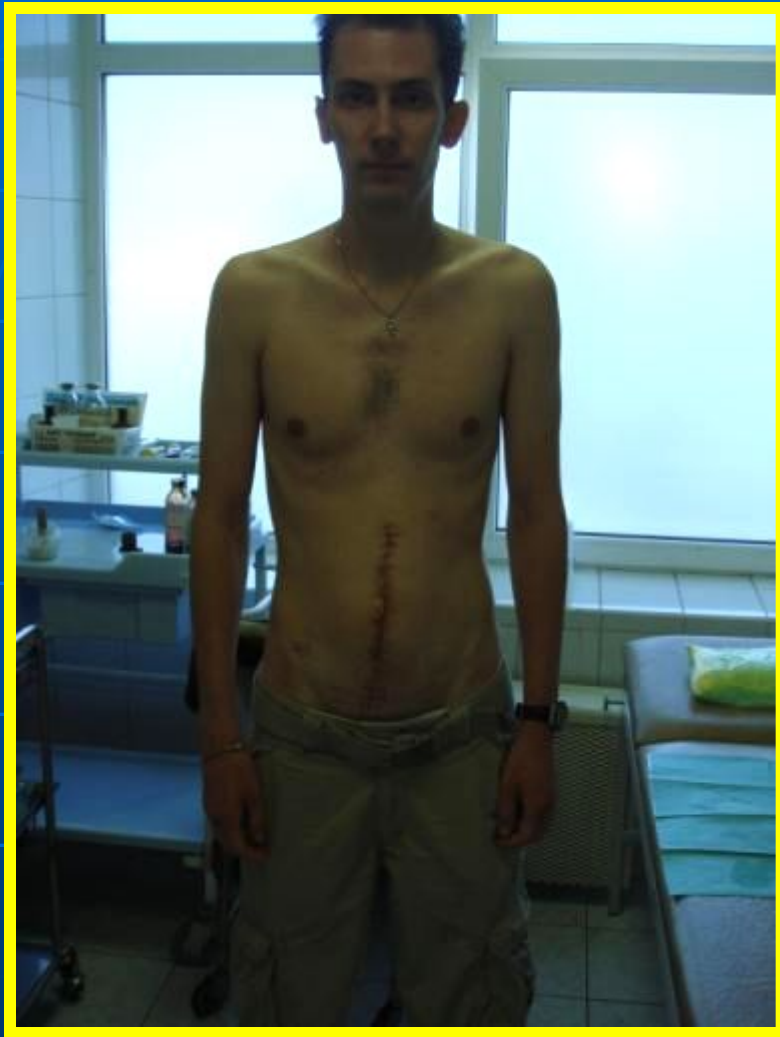

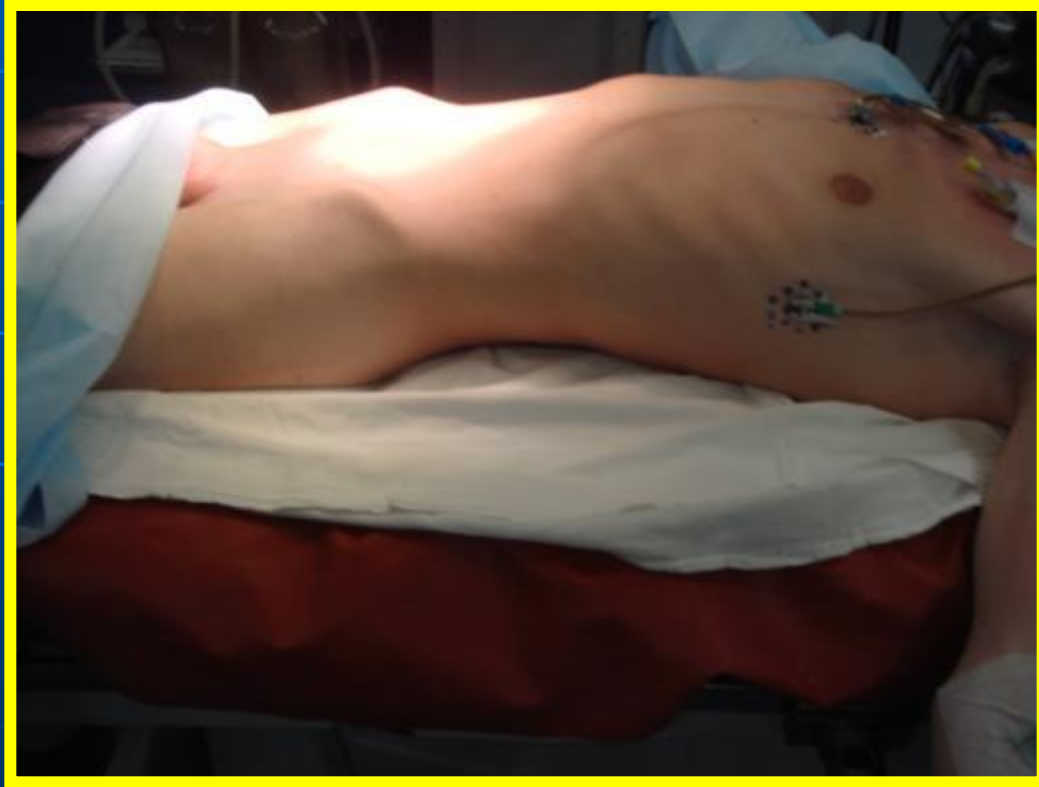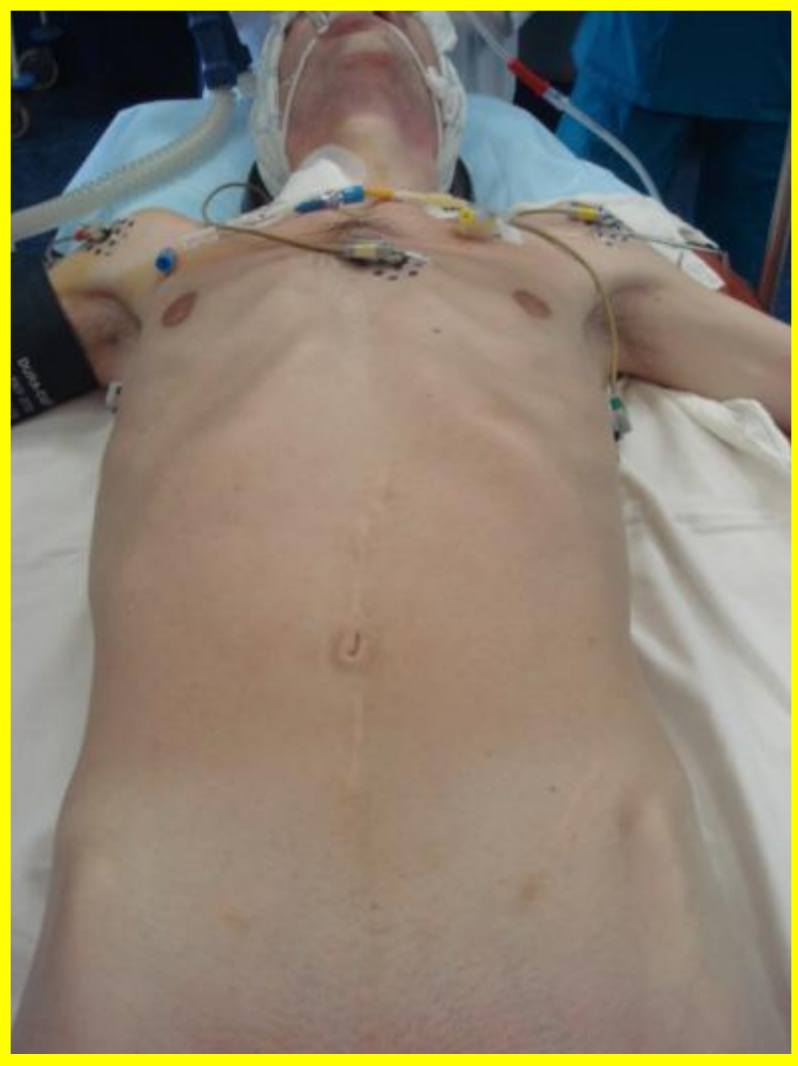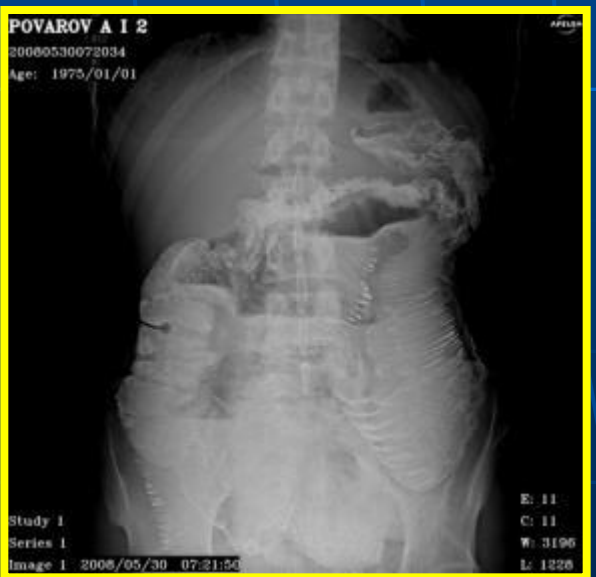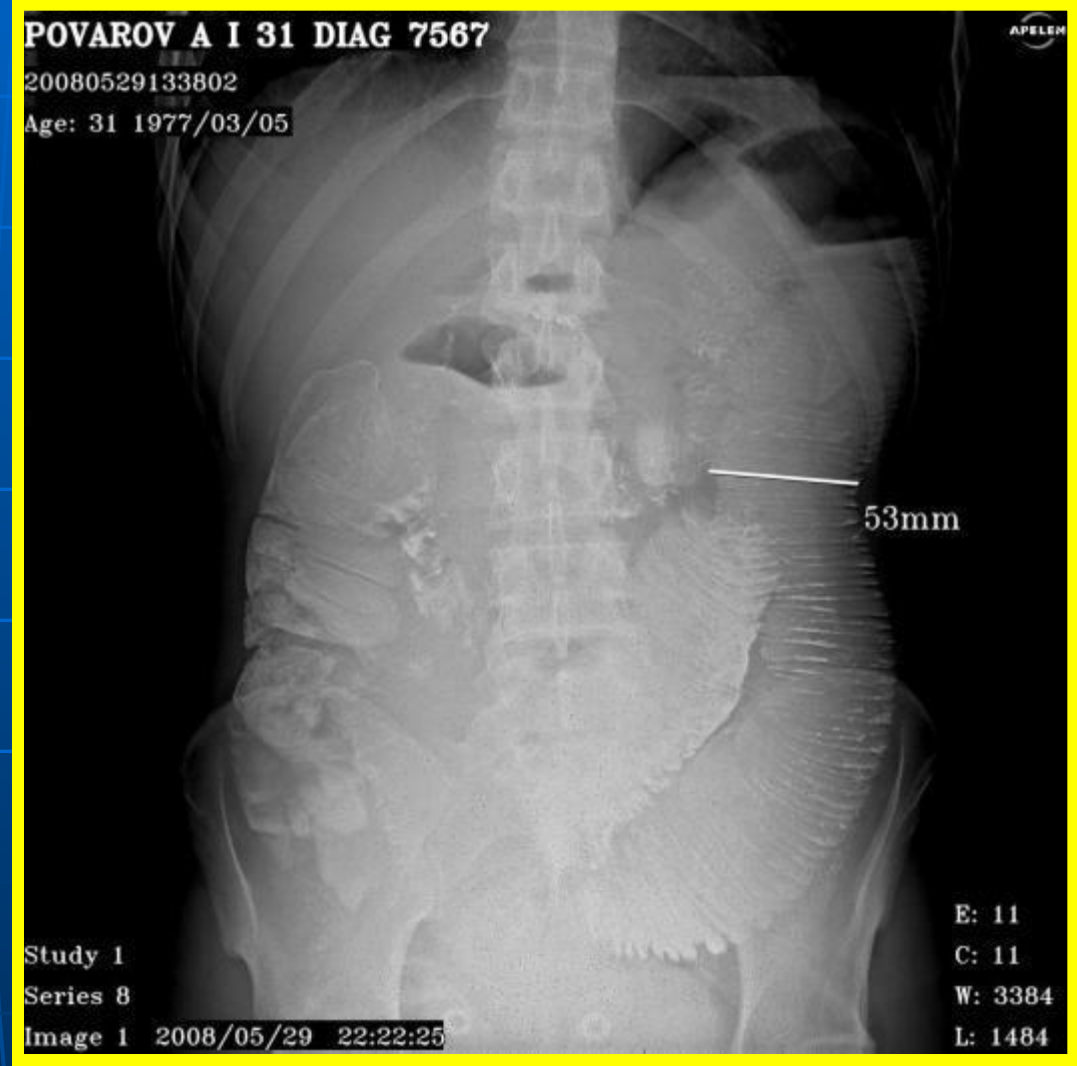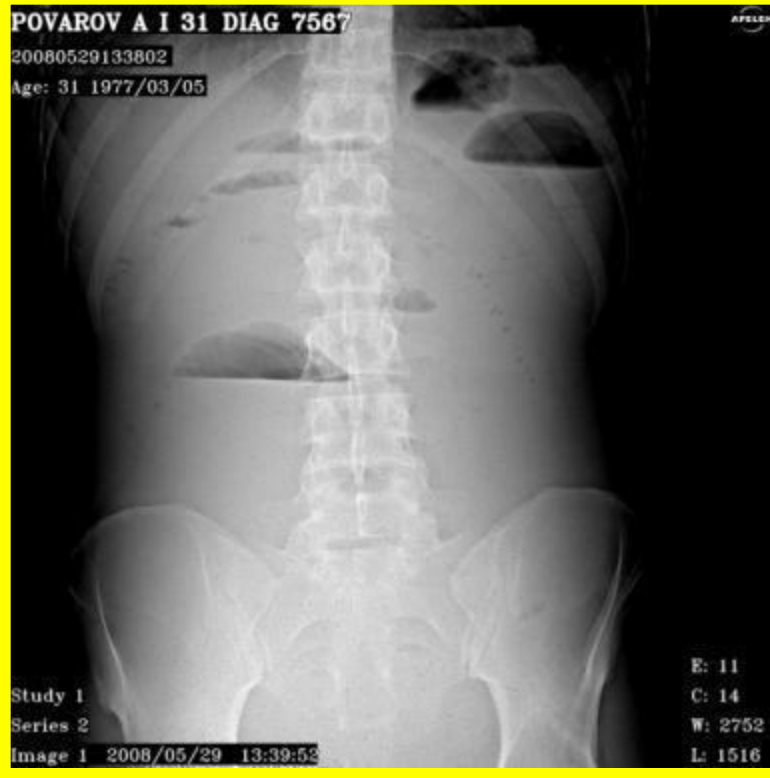**НАЦИОНАЛЬНЫЙ
МЕДИКО-ХИРУРГИЧЕСКИЙ
ЦЕНТР
им. Н.И. ПИРОГОВА**

**Хроническая кишечная непроходимость.
Особенности диагностики и клиники.
Сложные вопросы диагностики и лечебной
тактики.**



ЗА МЕСЯЦ БОЛЬНОЙ
ПОПРАВИЛСЯ НА 10 КГ

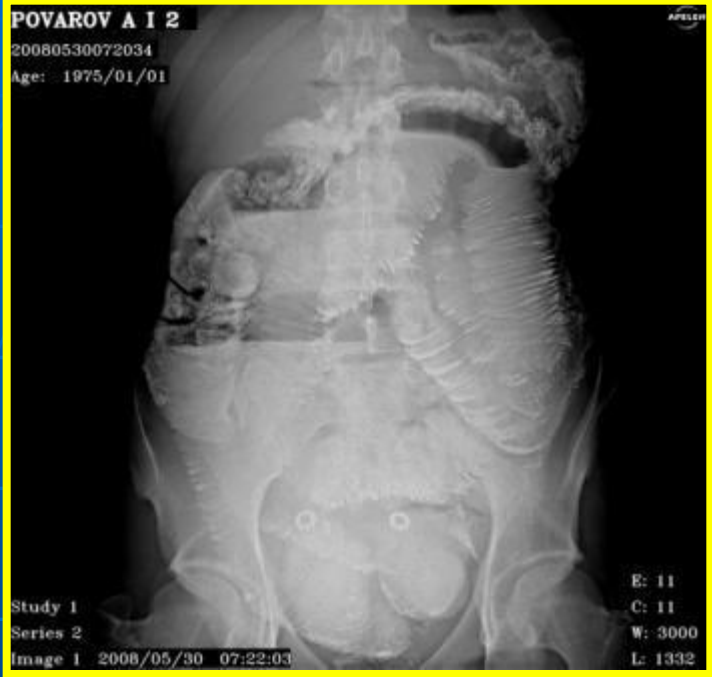



POVAROV A I 2

20080530072034

Age: 1975/01/01

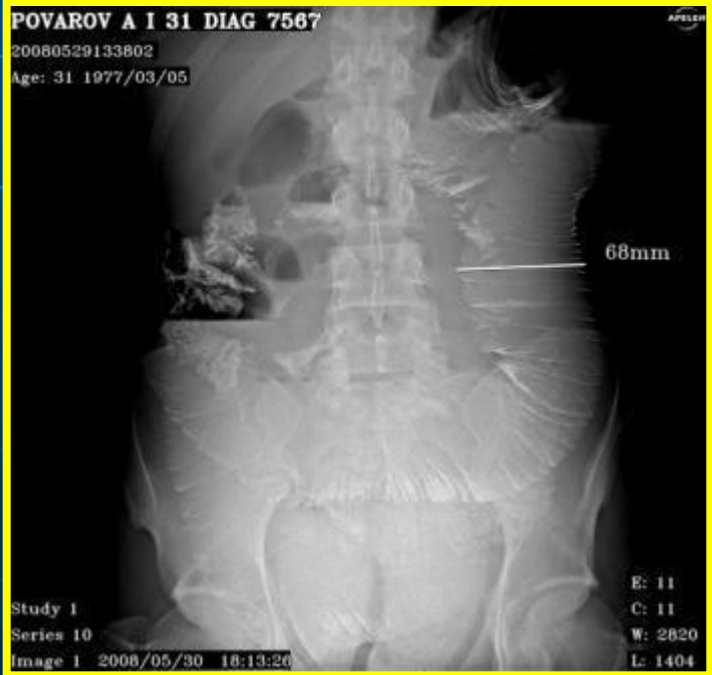

Study 1
Series 2
Image 1 2008/05/30 07:22:03
E: 11
C: 11
W: 3000
L: 1332

POVAROV A I 31 DIAG 7567

20080529133802

Age: 31 1977/03/05

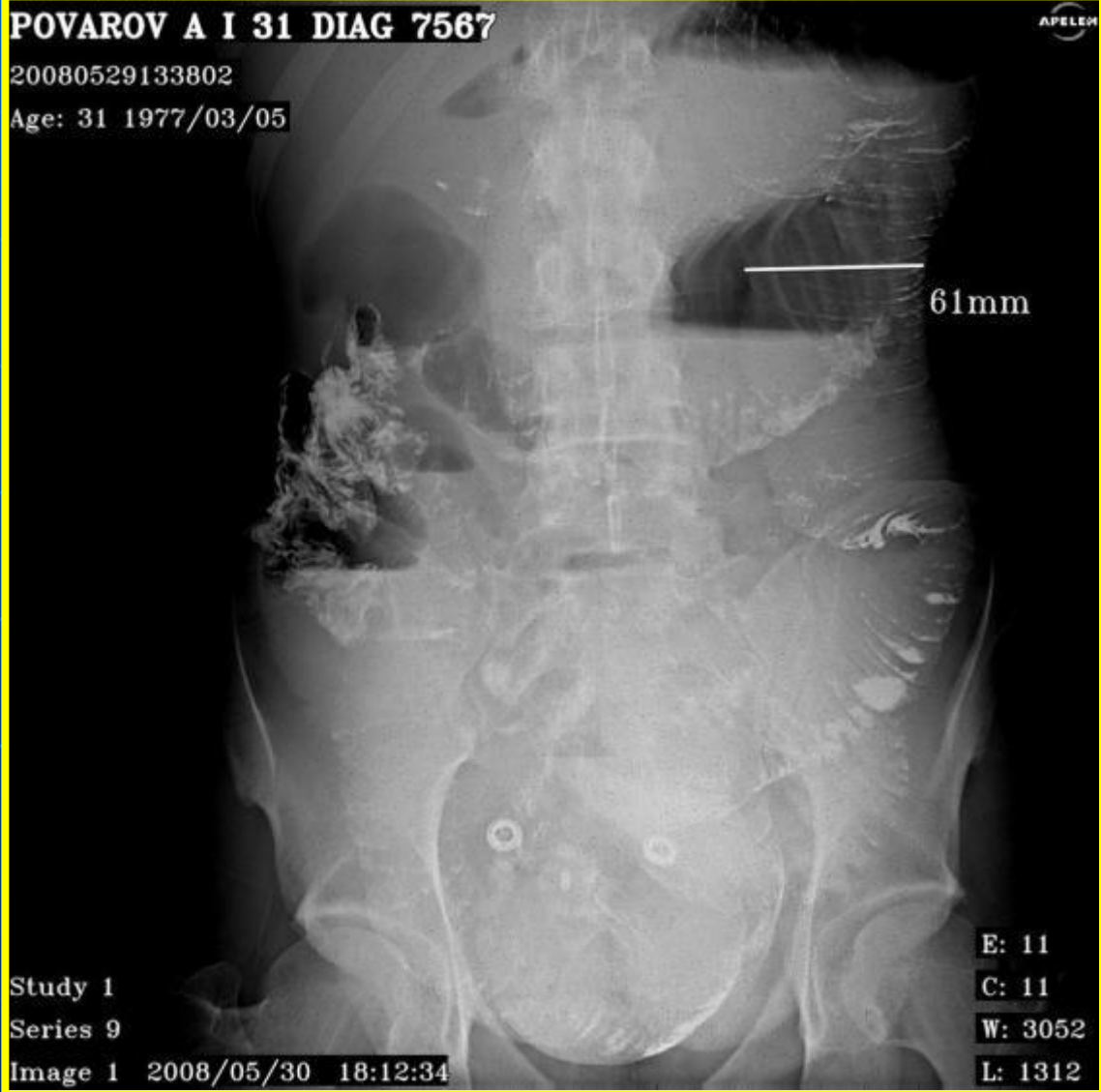

Study 1
Series 10
Image 1 2008/05/30 18:13:26
E: 11
C: 11
W: 2620
L: 1404

POVAROV A I 31 DIAG 7567

20080529133802

Age: 31 1977/03/05



Study 1
Series 9
Image 1 2008/05/30 18:12:34
E: 11
C: 11
W: 3052
L: 1312

НАЦИОНАЛЬНЫЙ
МЕДИКО-ХИРУРГИЧЕСКИЙ
ЦЕНТР
им. Н.И. ПИРОГОВА

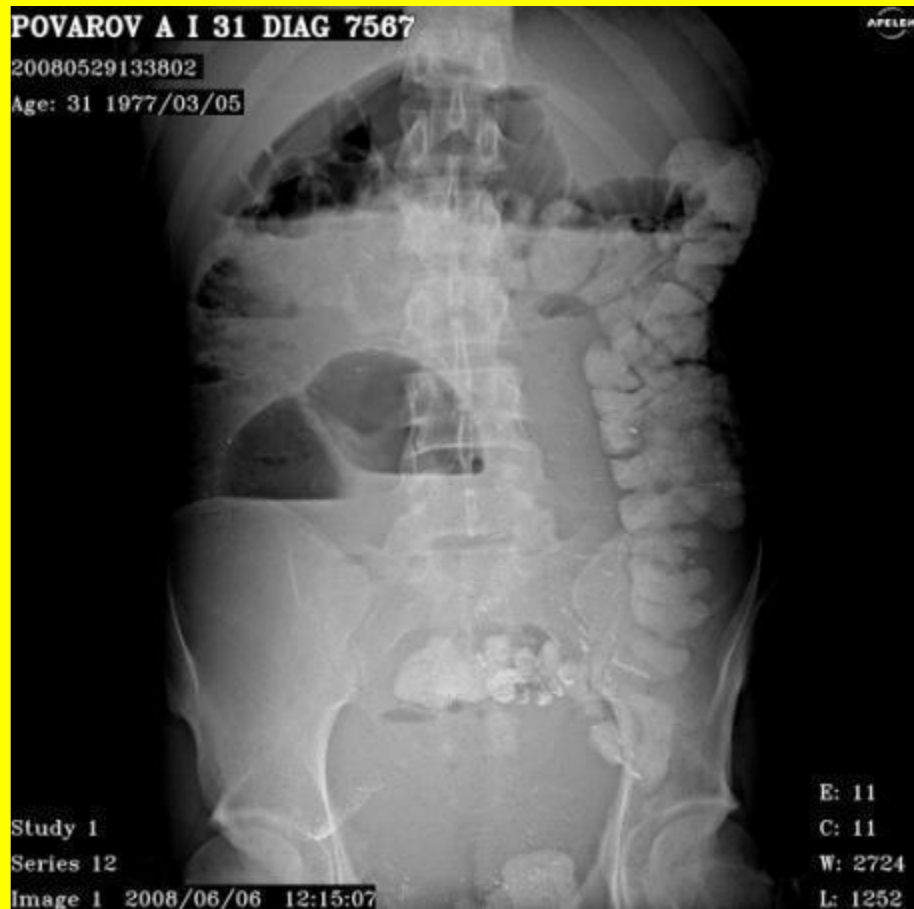

POVAROV A I 31 DIAG 7567

20080529133802

Age: 31 1977/03/05

AFELER



E: 11
C: 11
W: 2724
L: 1252

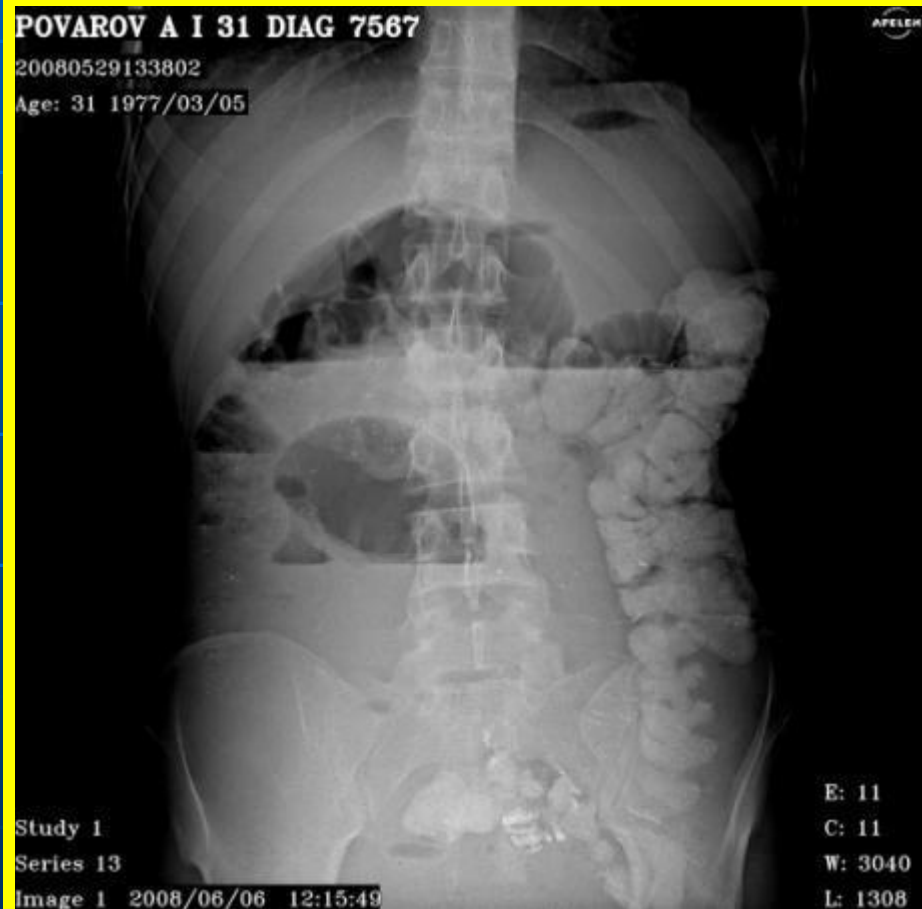Study 1
Series 12
Image 1 2008/06/06 12:15:07

POVAROV A I 31 DIAG 7567

20080529133802

Age: 31 1977/03/05

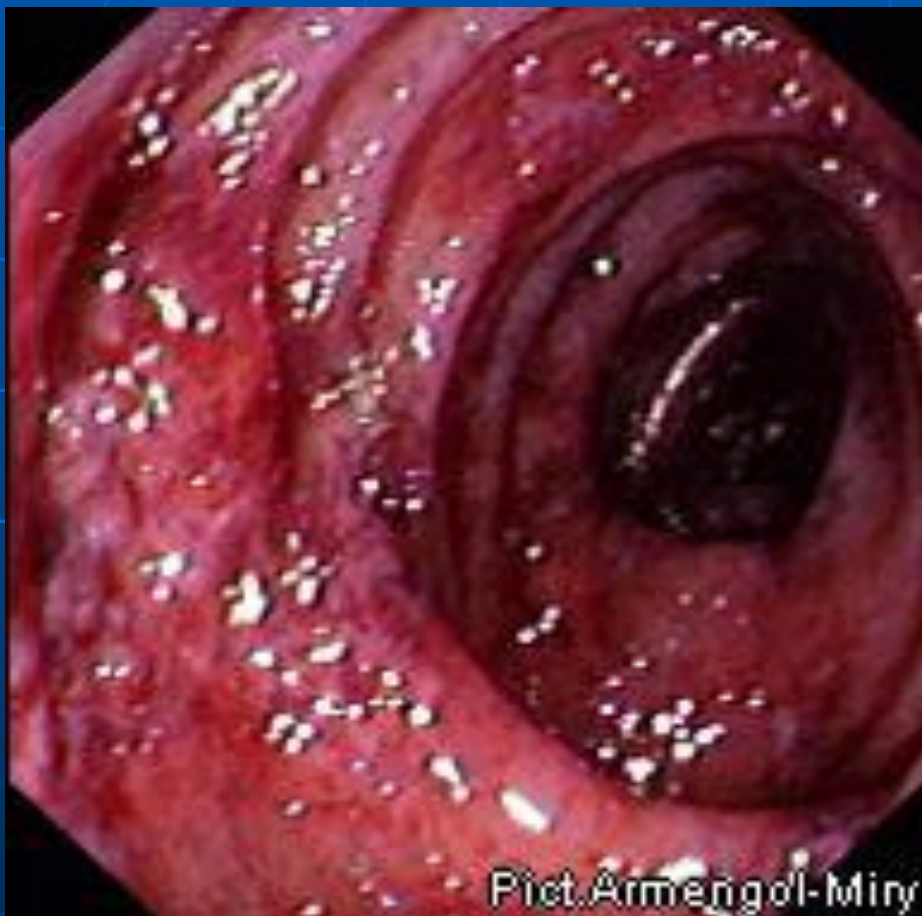AFELER



E: 11
C: 11
W: 3040
L: 1308

Study 1
Series 13
Image 1 2008/06/06 12:15:49

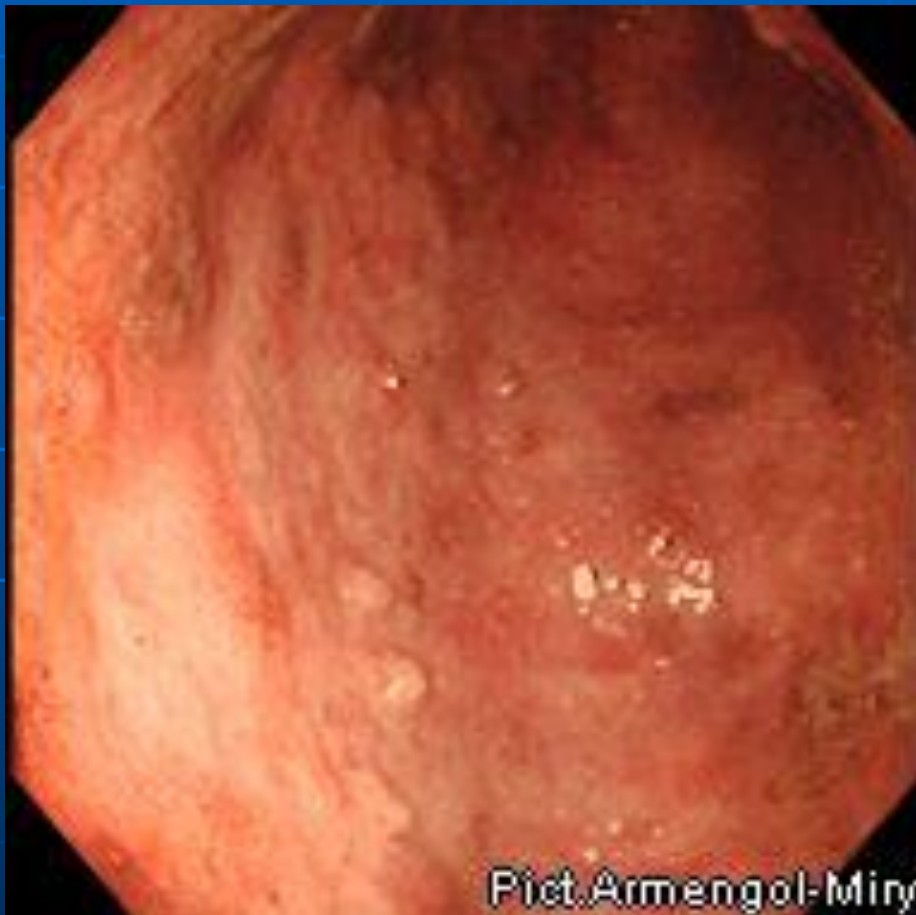**НАЦИОНАЛЬНЫЙ
МЕДИКО-ХИРУРГИЧЕСКИЙ
ЦЕНТР
им. Н.И. ПИРОГОВА**



**Воспаление
оболочки** **слизистой**

**Воспаленная, отечная слизистая
оболочка. Сосудистая сеть
невидна, сосуды инъецированы
(неспецифический язвенный
колит в стадии обострения)**

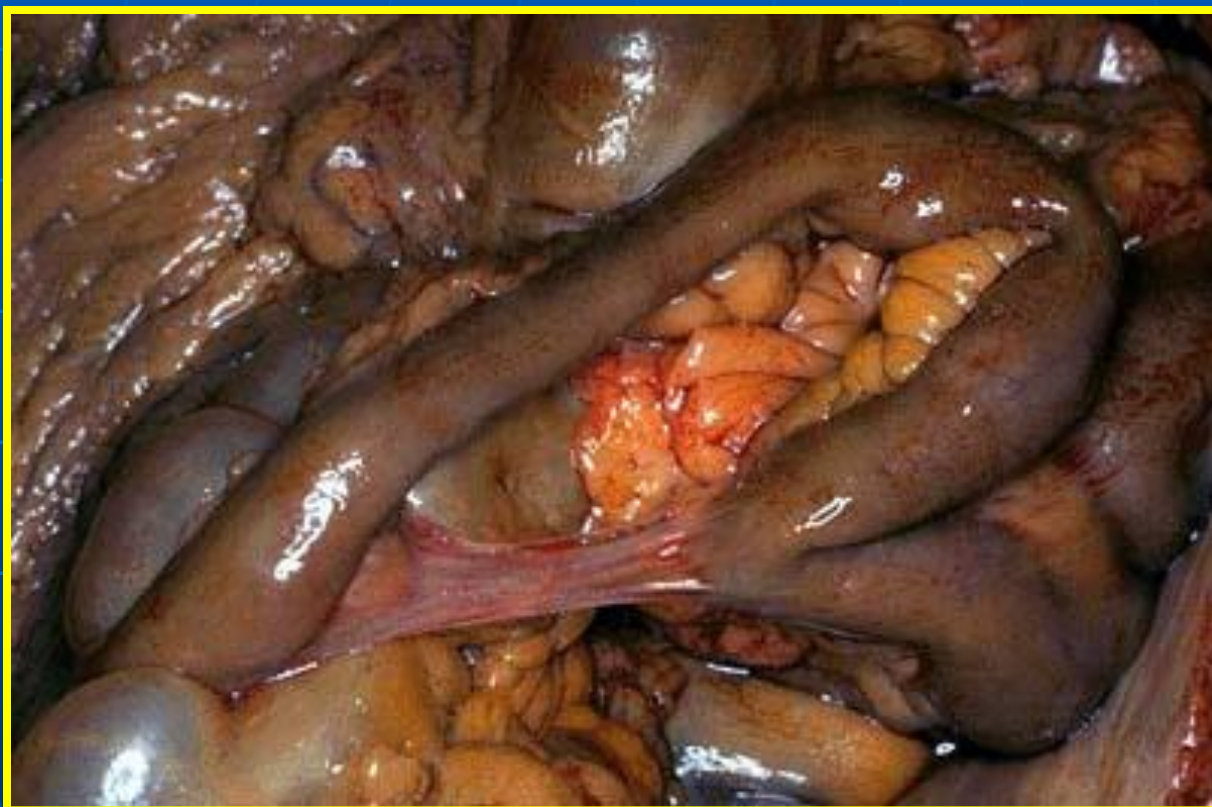**НАЦИОНАЛЬНЫЙ
МЕДИКО-ХИРУРГИЧЕСКИЙ
ЦЕНТР
им. Н.И. ПИРОГОВА**



Воспаление слизистой оболочки

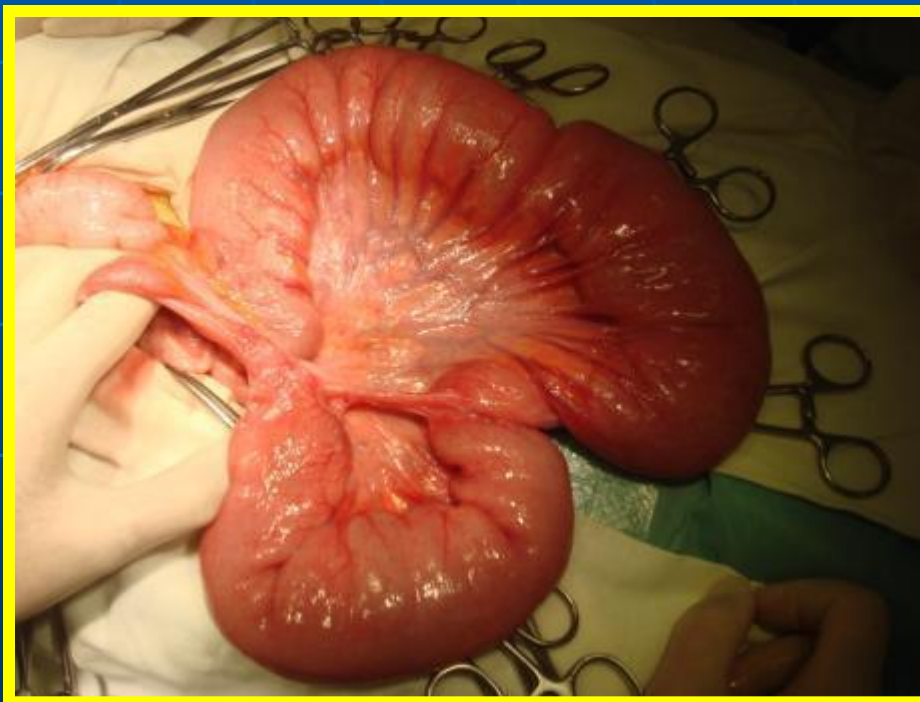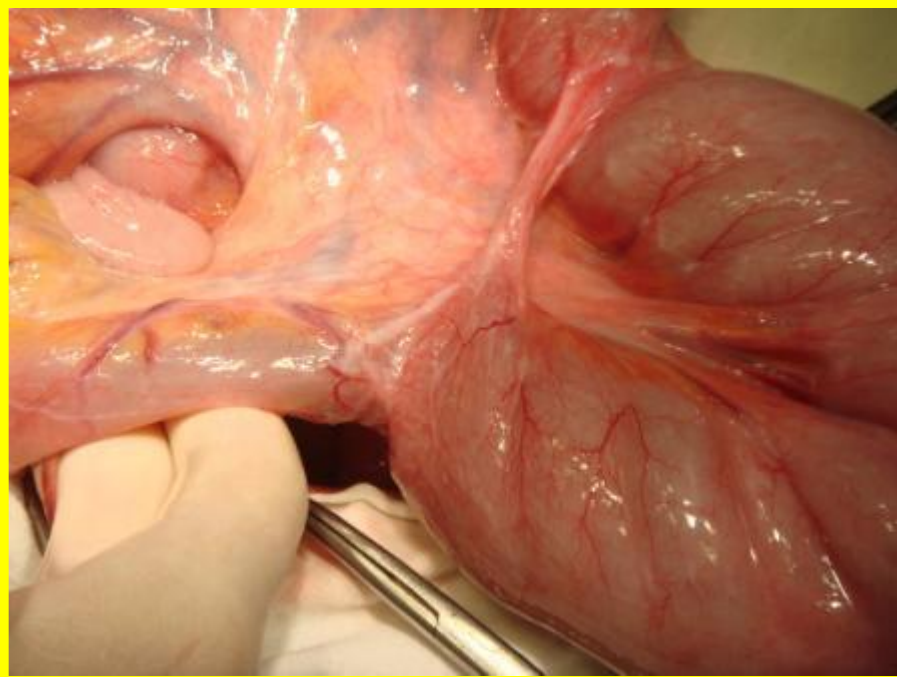
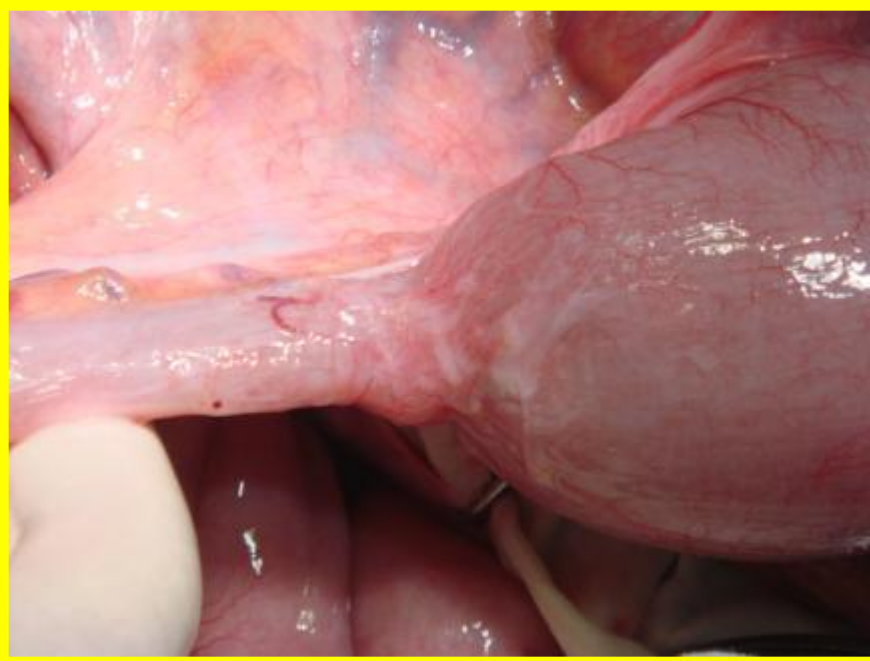
На воспаленной отечной слизистой оболочке видны геморрагии и криптабсцессы. Имеются множественные полиповидные образования (псевдополипоз).

**НАЦИОНАЛЬНЫЙ
МЕДИКО-ХИРУРГИЧЕСКИЙ
ЦЕНТР
им. Н.И. ПИРОГОВА**

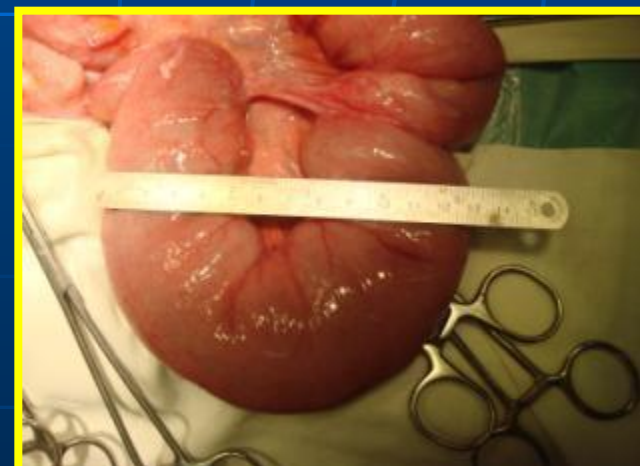
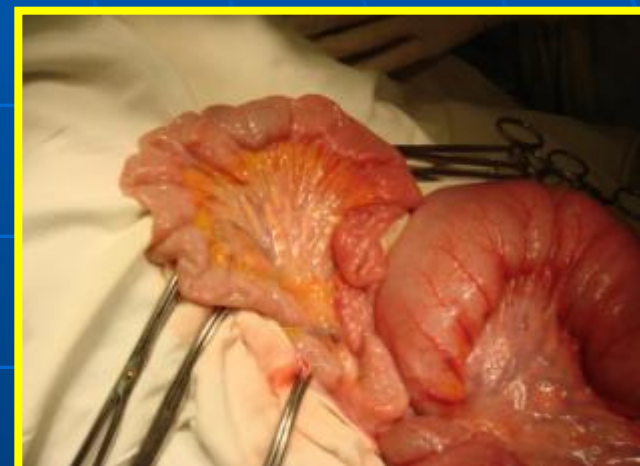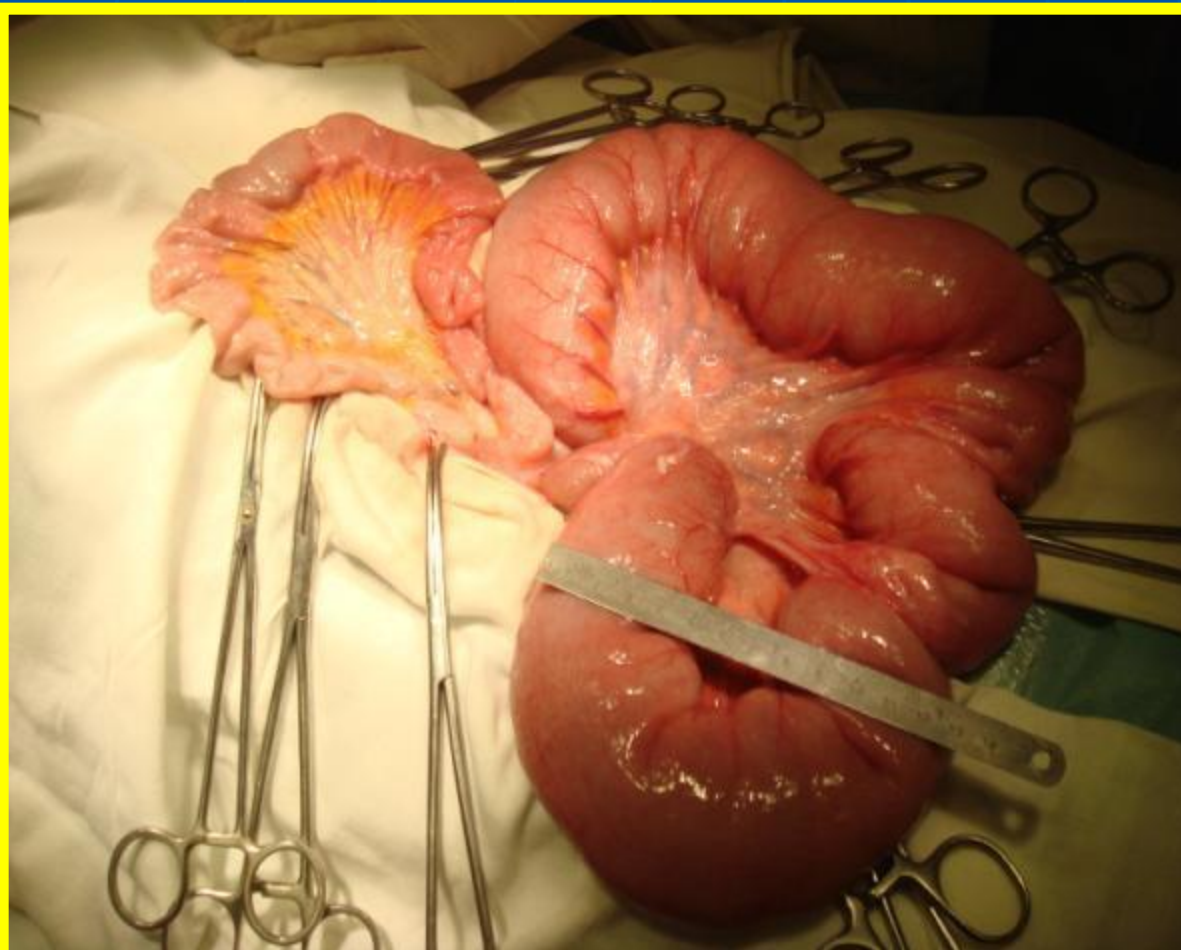


Адгезия между петлями тонкой кишки, например при разлитом перитоните, часто является началом образования спаек.

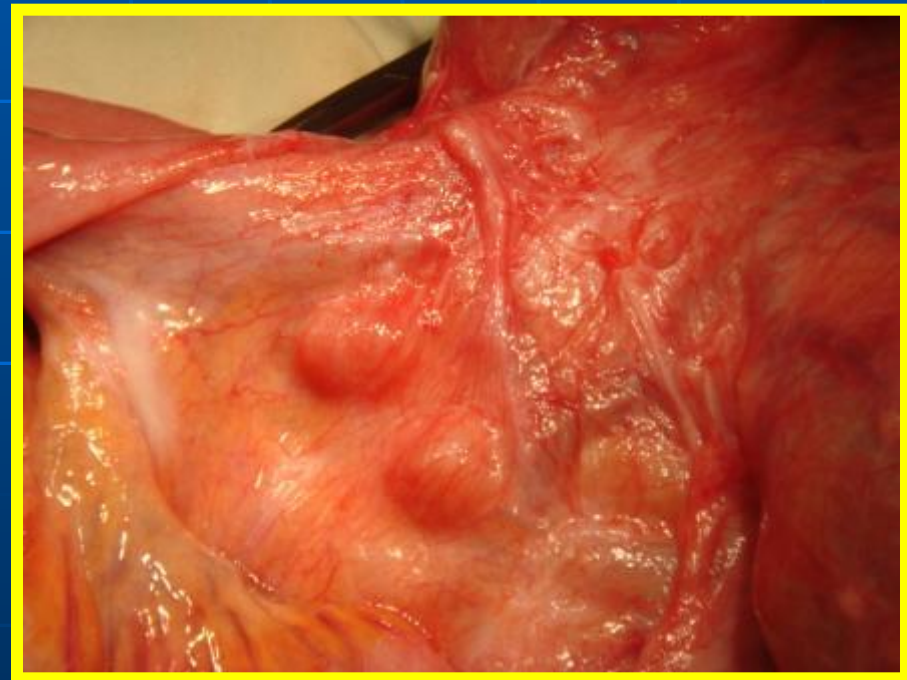
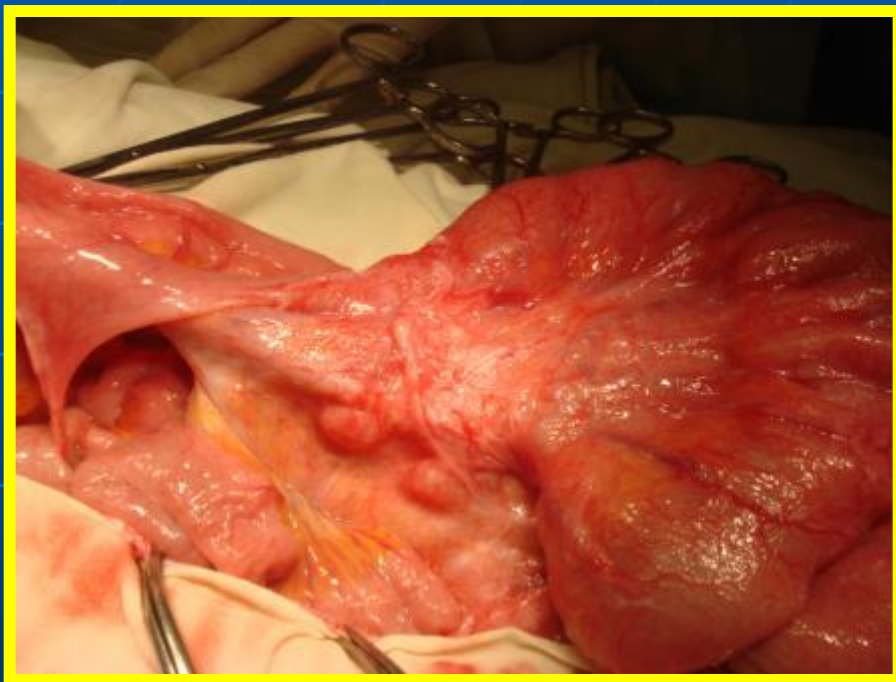
НАЦИОНАЛЬНЫЙ
МЕДИКО-ХИРУРГИЧЕСКИЙ
ЦЕНТР
ИМ. Н.И. ПИРОГОВА



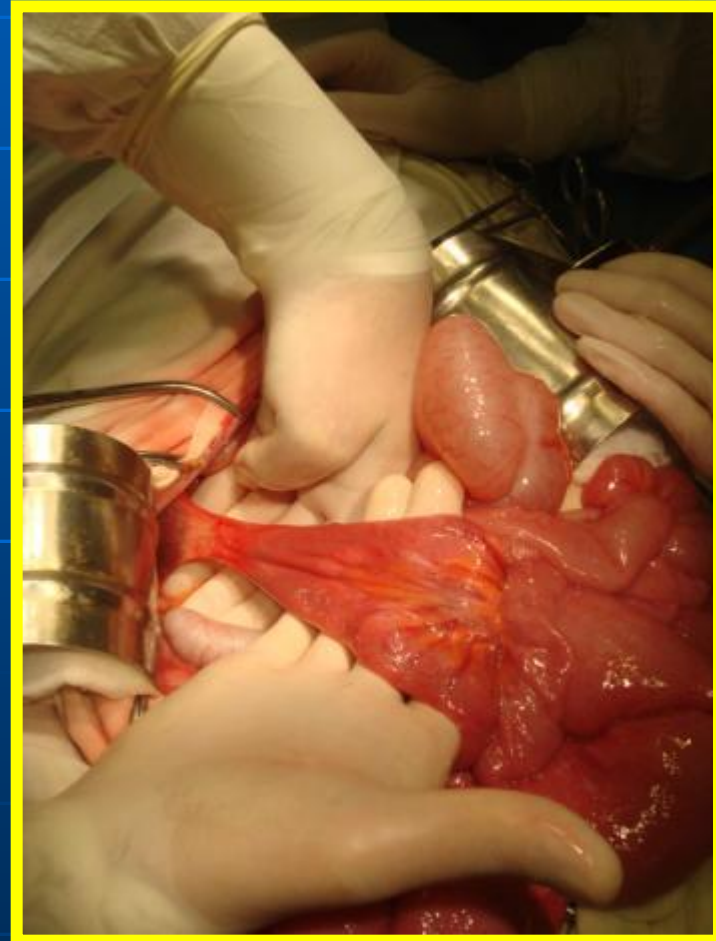
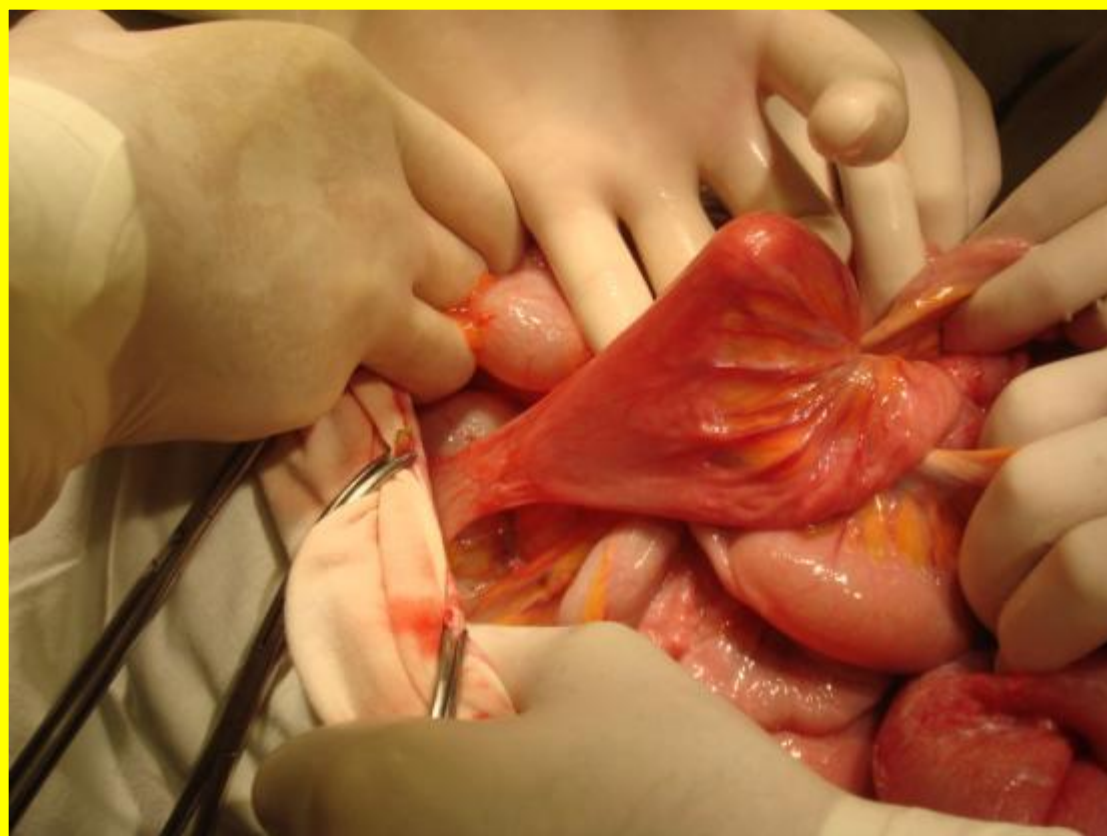НАЦИОНАЛЬНЫЙ
МЕДИКО-ХИРУРГИЧЕСКИЙ
ЦЕНТР
им. Н.И. ПИРОГОВА



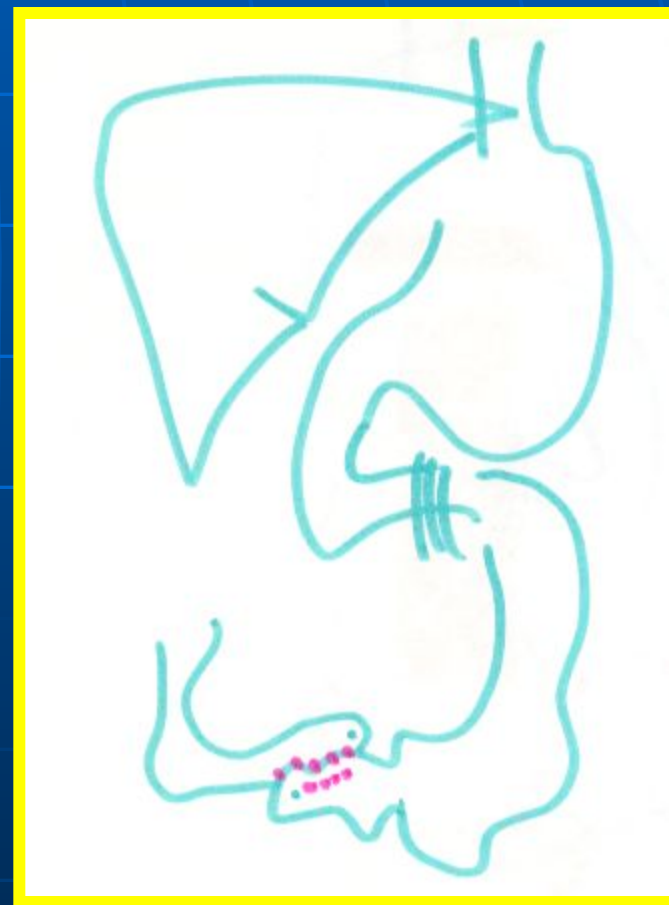
НАЦИОНАЛЬНЫЙ
МЕДИКО-ХИРУРГИЧЕСКИЙ
ЦЕНТР
им. Н.И. ПИРОГОВА



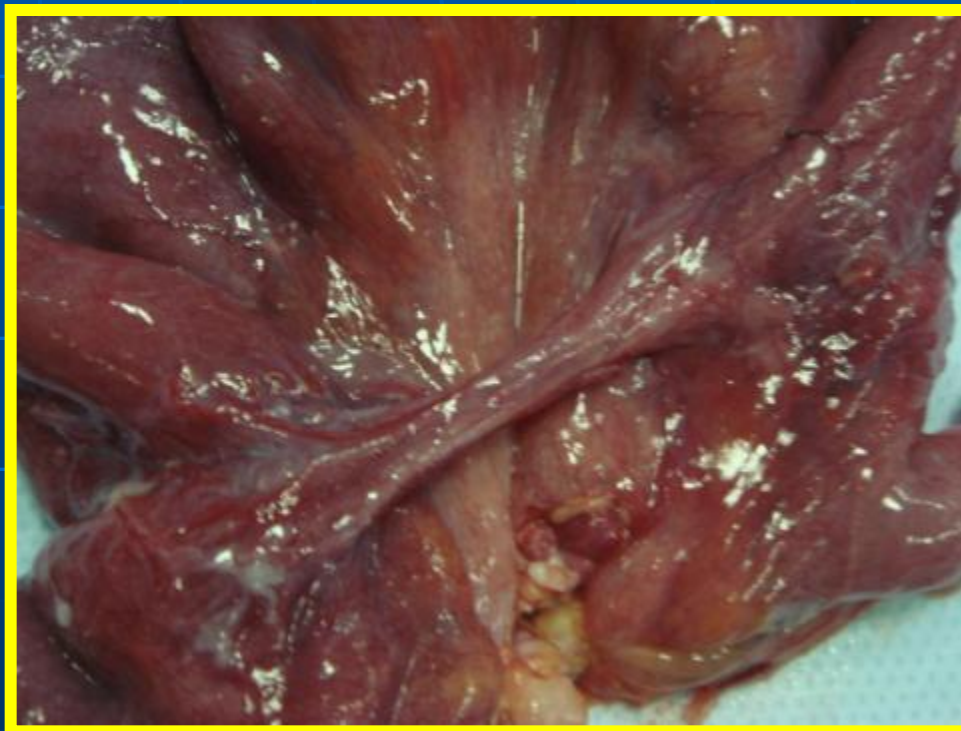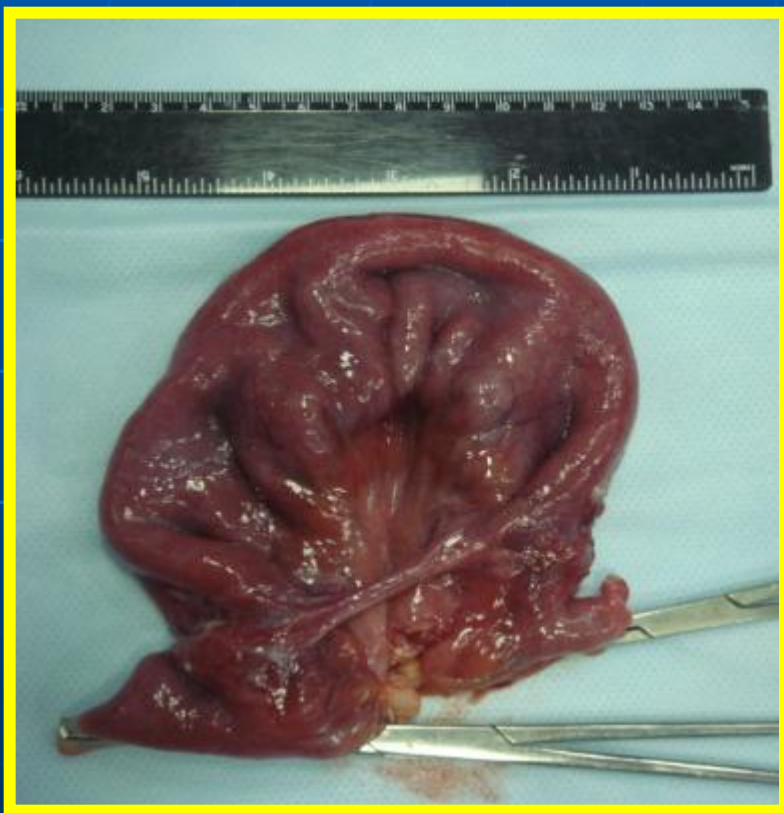НАЦИОНАЛЬНЫЙ
МЕДИКО-ХИРУРГИЧЕСКИЙ
ЦЕНТР
им. Н.И. ПИРОГОВА



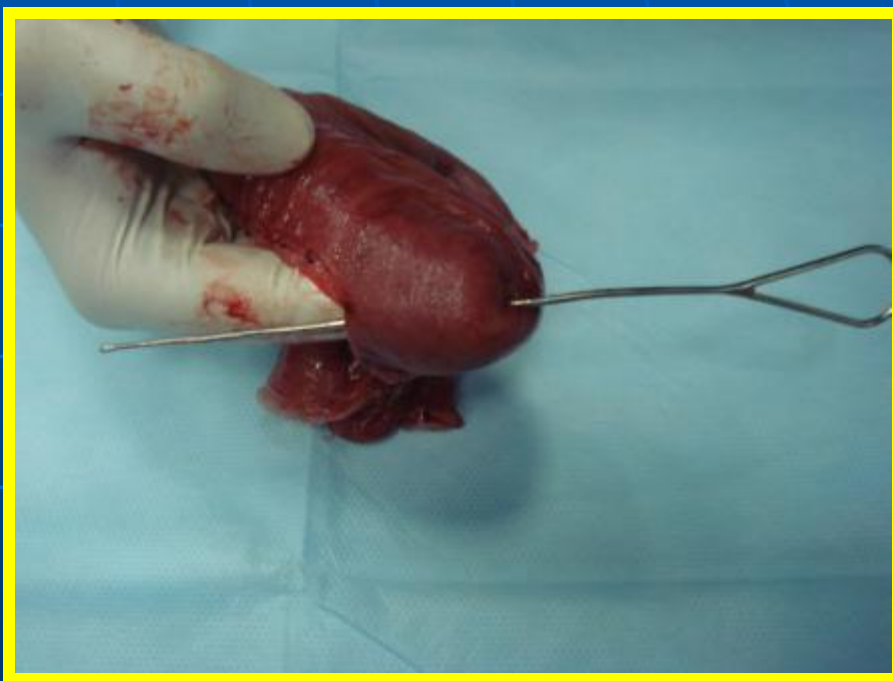
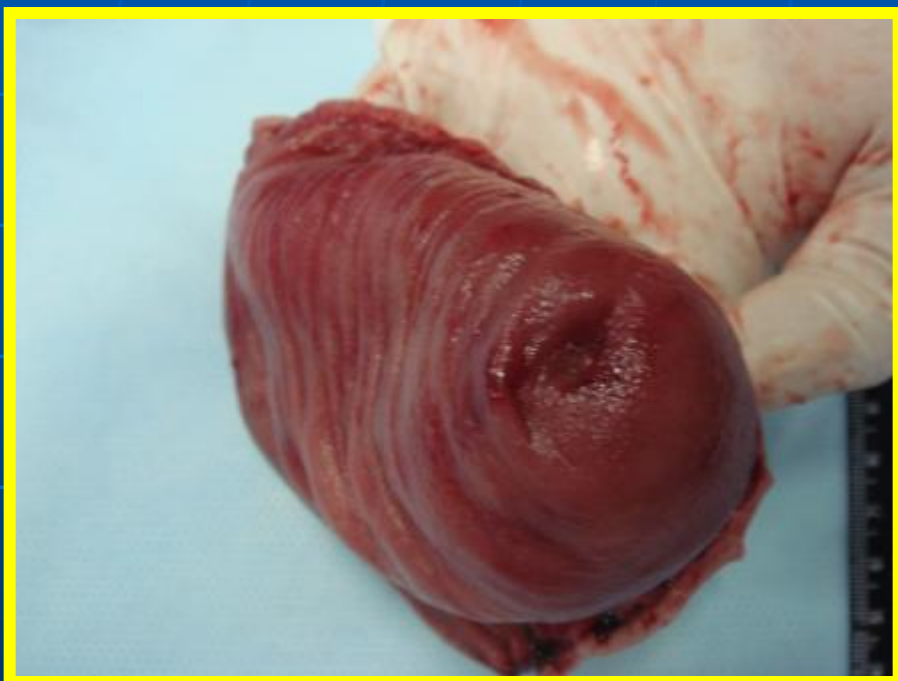
НАЦИОНАЛЬНЫЙ
МЕДИКО-ХИРУРГИЧЕСКИЙ
ЦЕНТР
им. Н.И. ПИРОГОВА

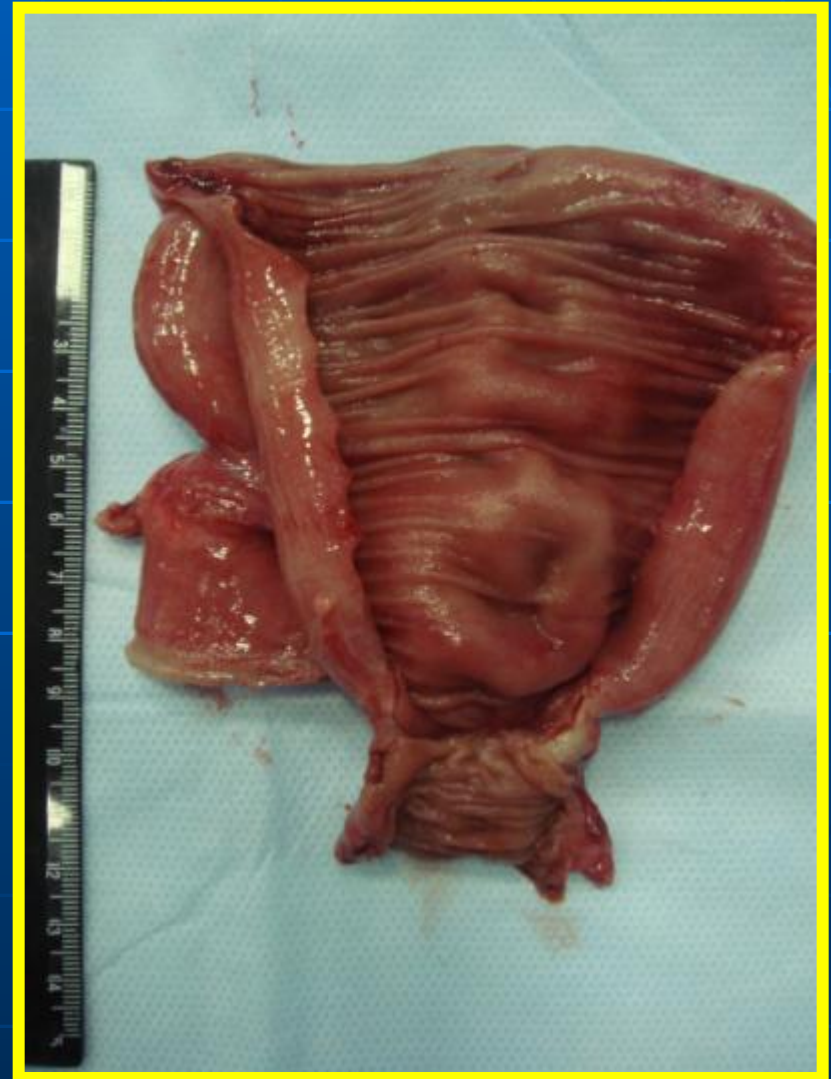
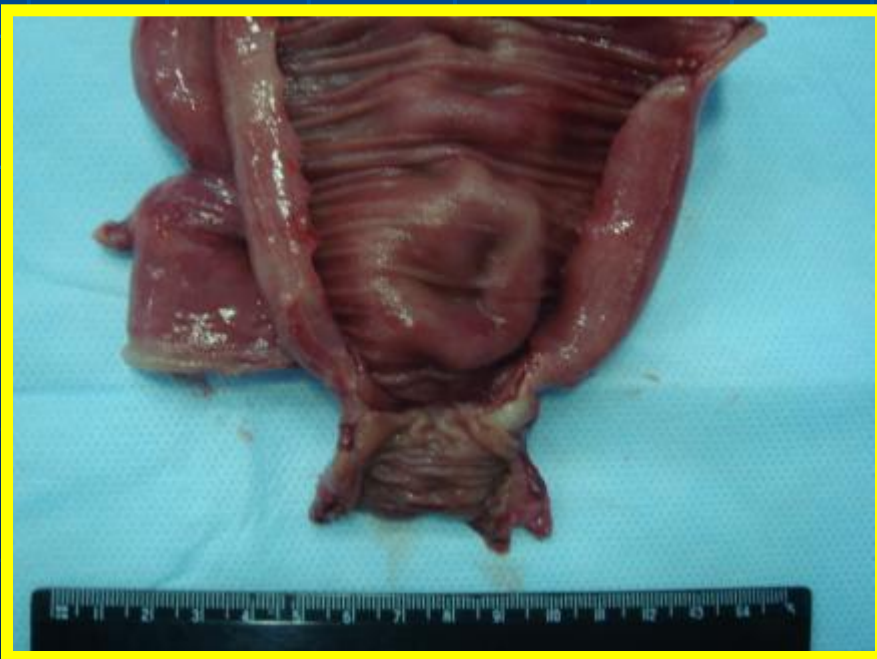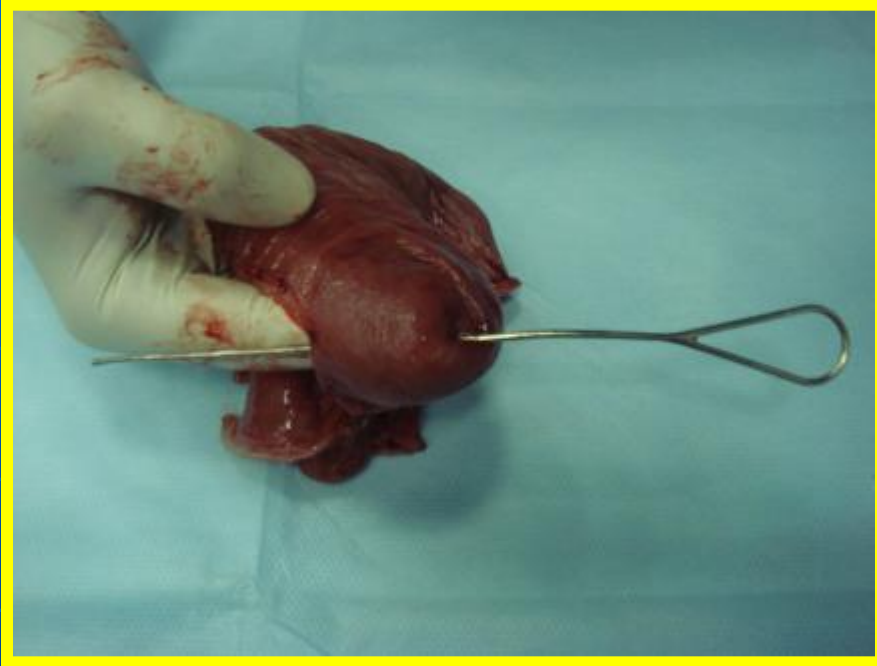


НАЦИОНАЛЬНЫЙ
МЕДИКО-ХИРУРГИЧЕСКИЙ
ЦЕНТР
им. Н.И. ПИРОГОВА

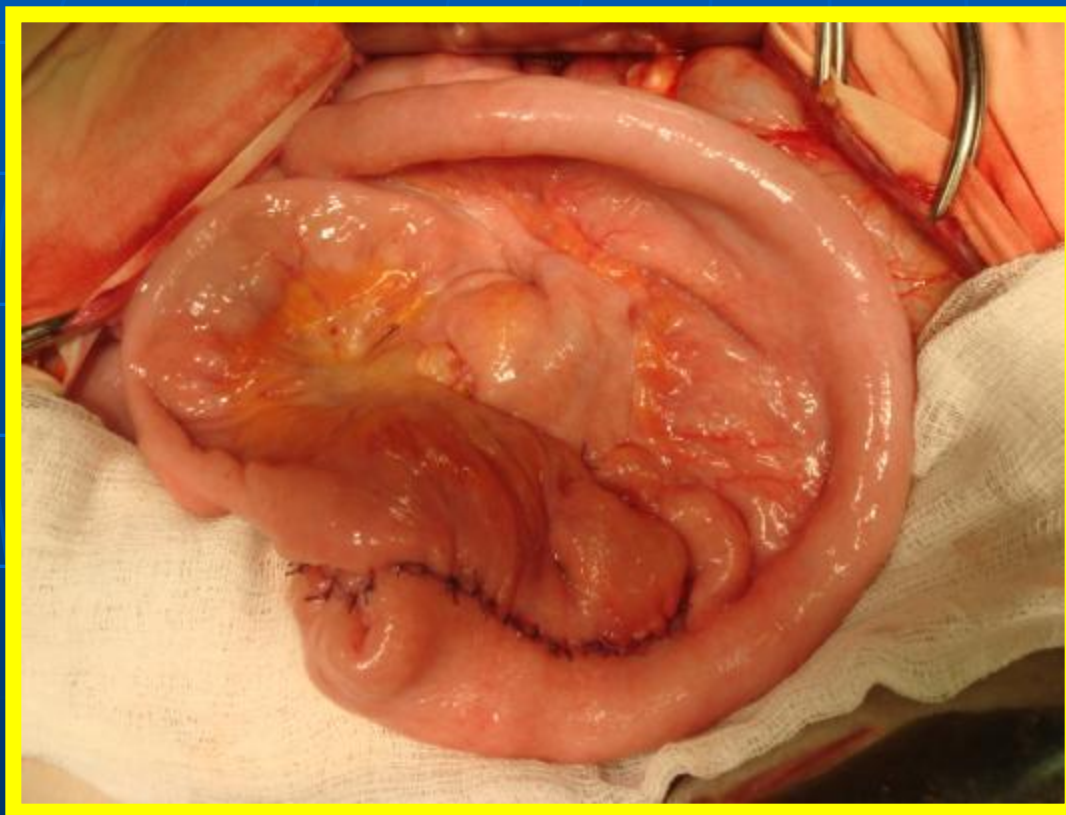


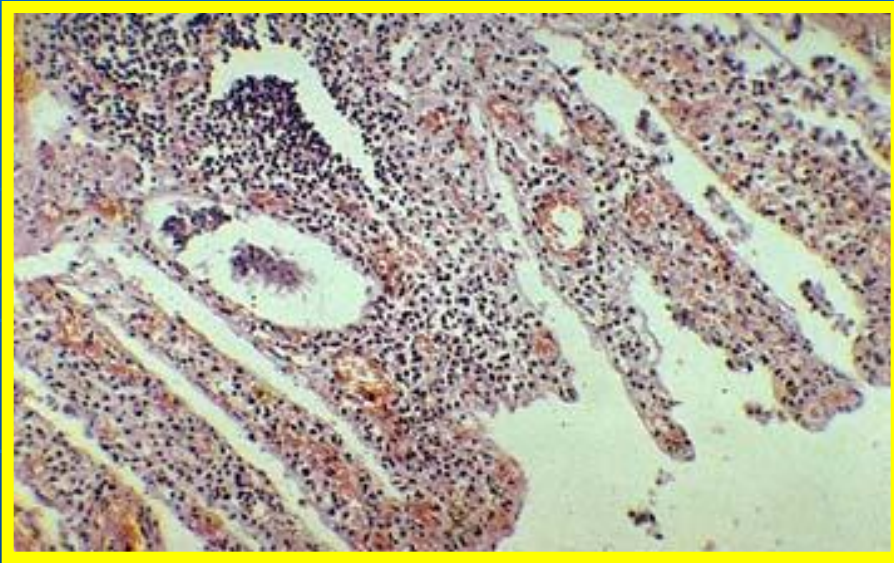
НАЦИОНАЛЬНЫЙ
МЕДИКО-ХИРУРГИЧЕСКИЙ
ЦЕНТР
им. Н.И. ПИРОГОВА



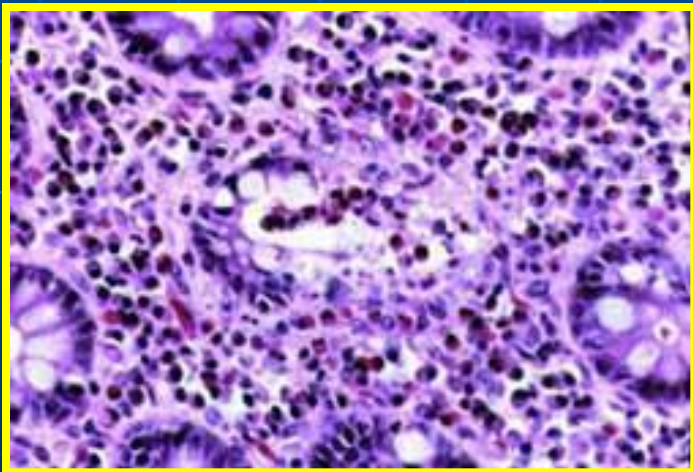


НАЦИОНАЛЬНЫЙ
МЕДИКО-ХИРУРГИЧЕСКИЙ
ЦЕНТР
им. Н.И. ПИРОГОВА

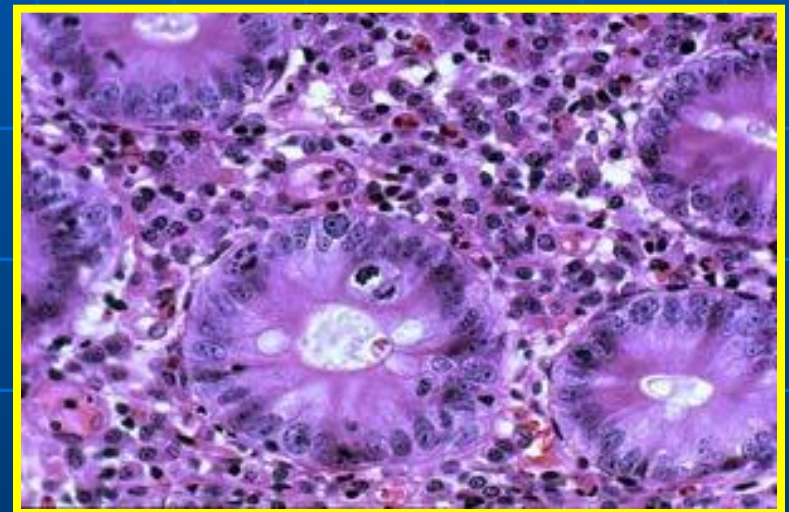




Хронический колит:
собственная пластинка слизистой оболочки, в которой отмечаются кровоизлияния инфильтрирована лимфоцитами, плазматическими клетками, эозинофилами.



Воспалительный инфильтрат в слизистой оболочке толстой кишки



Энтеропатия: отмечаются повышение митотической активности, утрата щеточной каемки и инфильтрация лимфоцитами и плазматическими клетками (микрорепарат).