pneumothorax

Dr. Mustafa Nizar M.Banoun

PNEUMOTHORAX

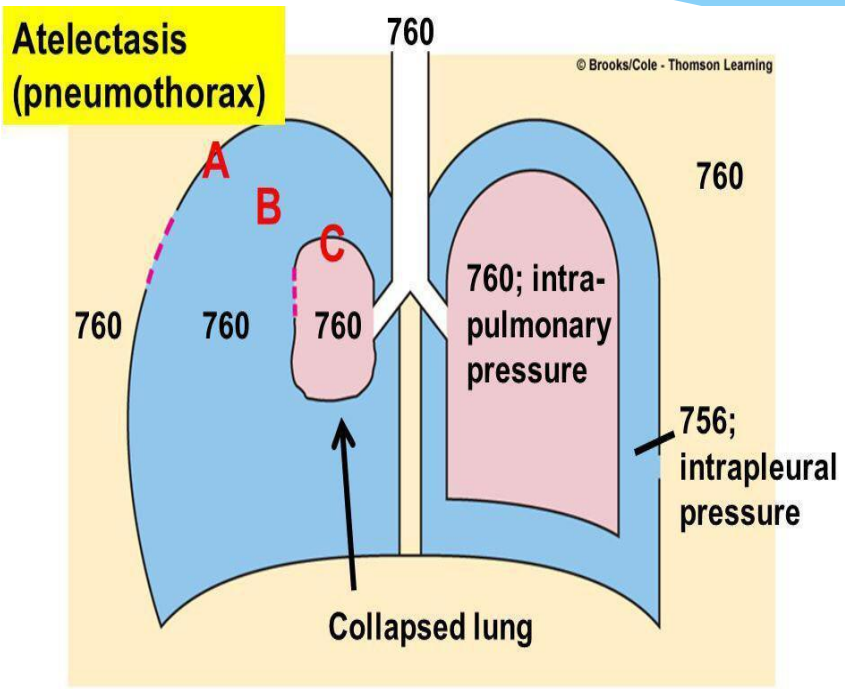

A– Parietal pleura; B—pleural cavity (pleural fluid); C– Visceral pleura

22-82

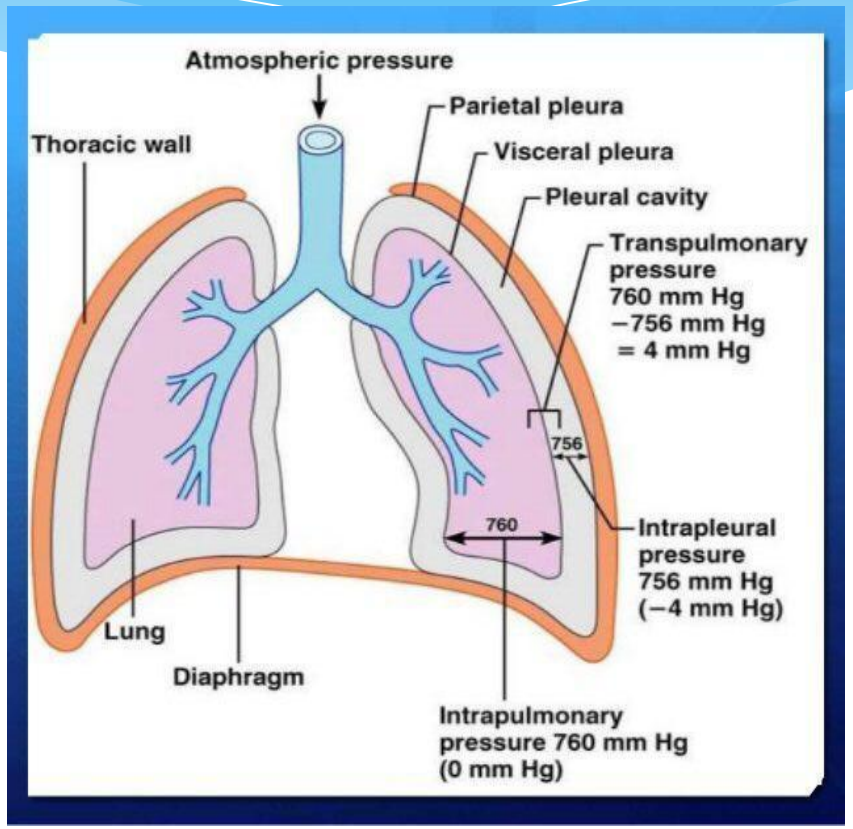

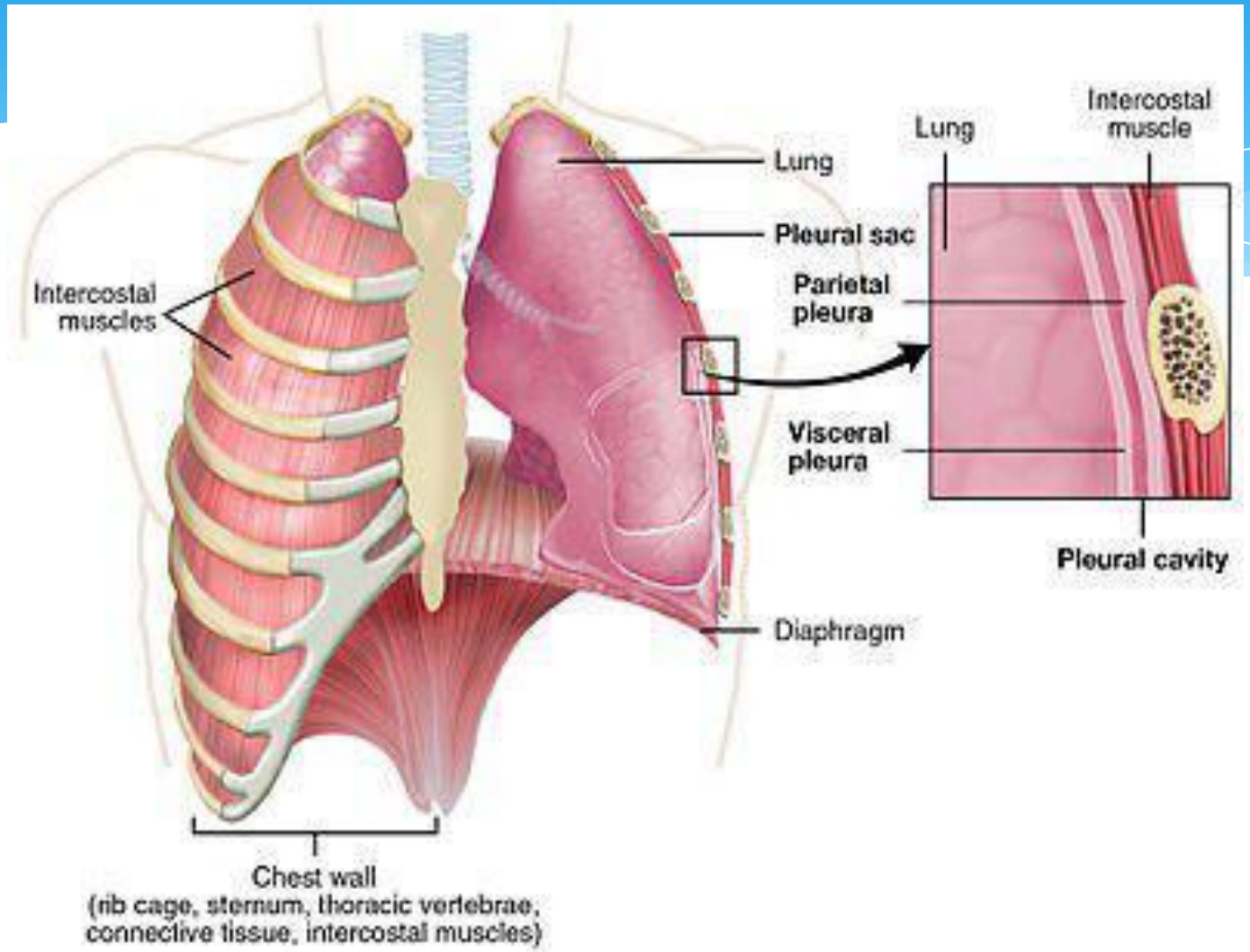
Lung
Pleural sac
Intercostal muscles
Diaphragm
Chest wall
(rib cage, sternum, thoracic vertebrae, connective tissue, intercostal muscles)
Lung
Intercostal muscle
Parietal pleura
Visceral pleura
Pleural cavity

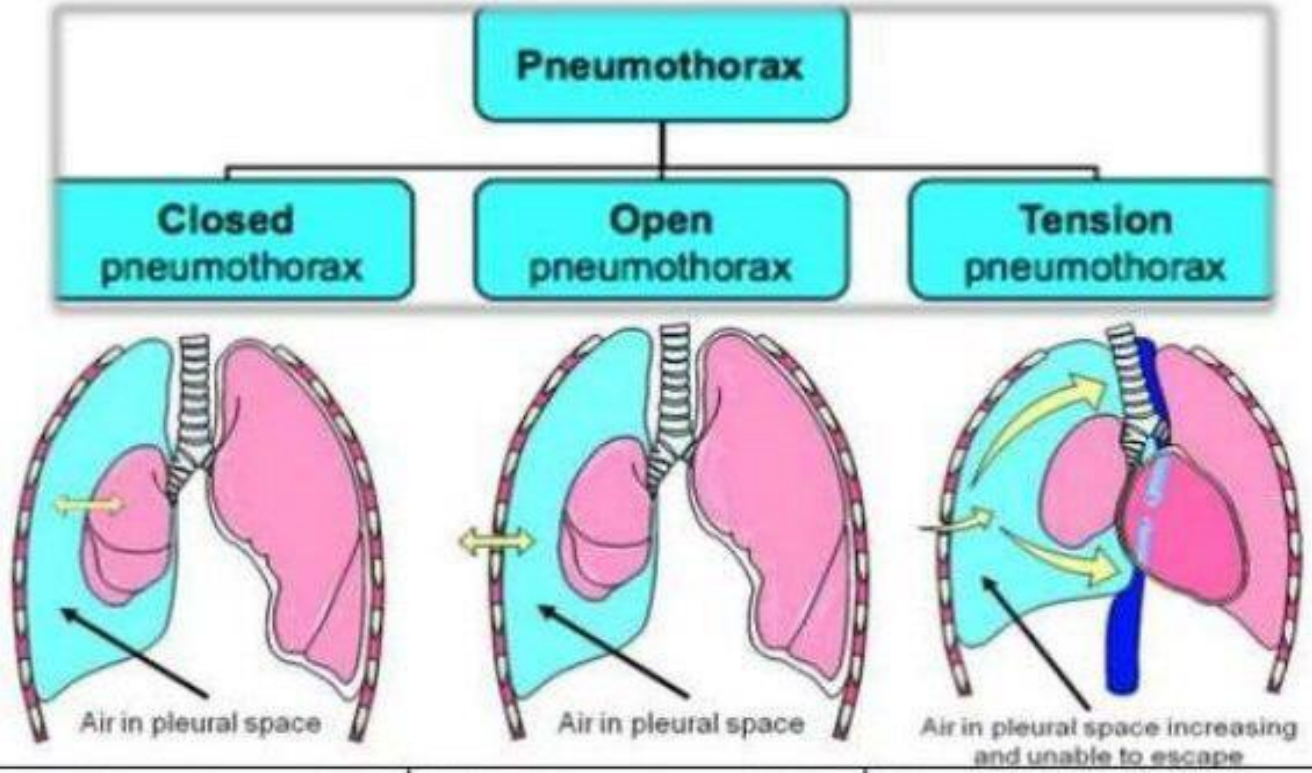

The pleural cavity pressure is < the atmospheric pressure	The pleural cavity pressure is = the atmospheric pressure	The pleural cavity pressure is > the atmospheric pressure

PNEUMOTHORAX
Ätiologie

* Spontan: Ruptur einer od. mehrerer subpleural gelegener Emphysemblasen
  * Abhebung der Pleura visceralis vom Lungenparenchym durch Lungenstrukturveränderung
  * meist apikal = Pneumothorax von innen
  * geschlossener Pneu
* insb. bei Rauchern, Asthmatikern, jugendlichen Sportlern oder auch bei TBC-Kavemen, durchgebrochenem Karzinom, abszedierender Pneumonie, zystischer Fibröse

PNEUMOTHORAX
Ätiologie

* Penetrierendes Thoraxtrauma Durchspießung der Brustwand von außen (offener Pneu)
  oder traumatischer Bronchusriss es entsteht daraus fast immer ein Spannungspneumothorax (Ventilpneumothorax)
* iatrogen: Subclavia-Katheter, Überdruckbeatmung, Pleurapunktion und jede Operation am eröffneten Thorax!

PNEUMOTHORAX
Pathologie

- Durch eine Eröffnung des Pleuraraumes geht der vorhandene Unterdruck durch Druckausgleich zwischen innen und außen verloren Luft im Pleuraraum, die Lunge kollabiert.

PNEUMOTHORAX
Pathologie

* Offener Pneumothorax: Die Lunge kollabiert, durch die Verbindung nach außen. Bei der In- und Exspiration kommt es zum Hin- und Herpendeln des Mediastinums in Richtung der gesunden Seite; ebenso wandert in den Bronchien Luft hin- u. her = sog. Pendelluft

PNEUMOTHORAX
Pathologie

* Spannungpneumothorax:

* Durch den Ventilmechanismus gelangt bei jeder Inspiration Luft in den Pleuraraum, die aber bei Exspiration nicht mehr entweichen kann

PNEUMOTHORAX
Pathologie

- zunehmende intrapleurale Drucksteigerung
- Verlagerung des Mediastinums zur gesunden Seite
- Kompression der noch gesunden Lunge
- Kompression des Herzens mit Behinderung des venösen Rückstroms (Erhöhung des ZVD)

Eine Beatmung des ateminsuffizienten Patienten, insb. mit Überdruck <u>verschlimmert</u> dabei den Zustand durch weitere Kompression.

Spannungspneumothorax

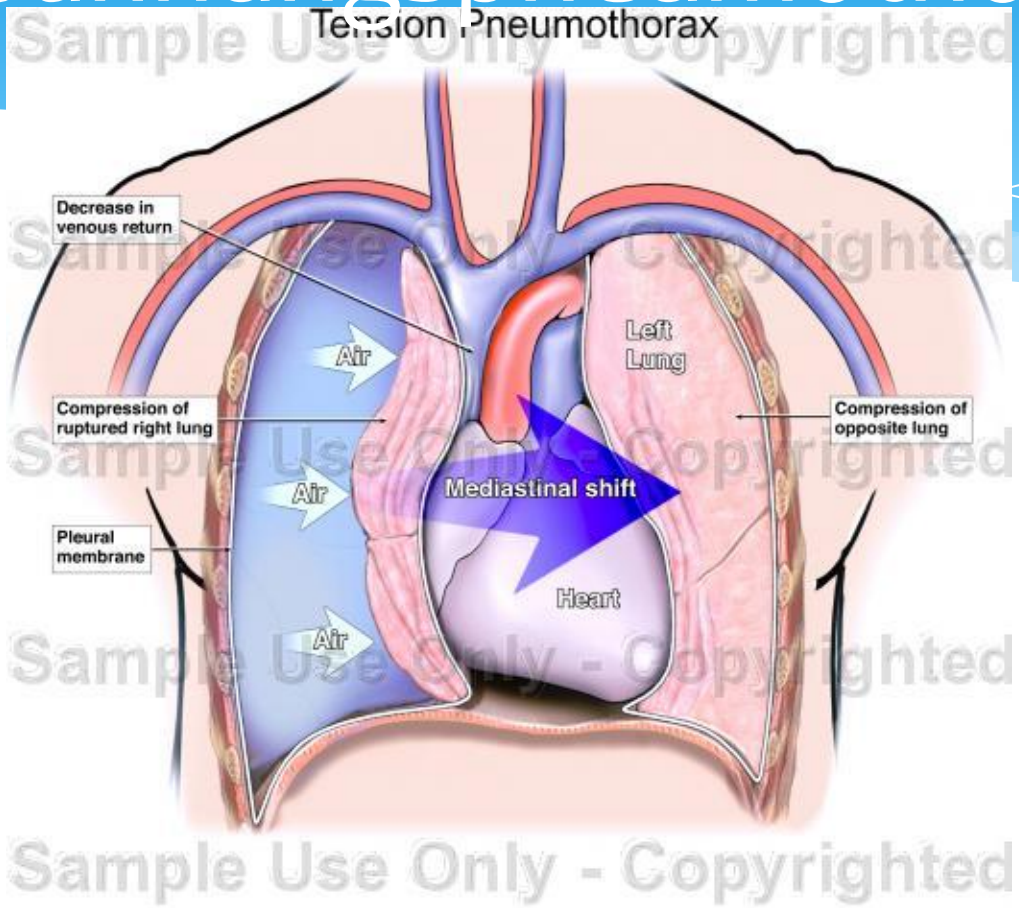

In a tension pneumothorax, air from a ruptured lung enters the pleural cavity without a means of escape. As air pressure builds up, the affected lung is compressed and all of the mediastinal tissues are displaced to the opposite side of the chest.

PNEUMOTHORAX
Einteilung

* Offener Pneumothorax führt zum Mediastinalflattem/-pendeln
* Einfacher, geschlossener Pneumothorax = ohne Verlagerung des Mediastinums
  * Primär = Spontanpneumothorax: minimale Traumen bei degenerativen Veränderungen im Lungengewebe, v.a. Lungenspitze
  * Sekundär: als Folge einer Lungenerkrankung (z.B. Emphysem, Kavernen, Abszesse)
* Spannungspneumothorax/Ventilpneumothorax führt zur Mediastinalverlagerung
  * Innerer: durch Verletzung der Lungenoberfläche
  * Äußerer: durch Verletzung der Thoraxwand

PNEUMOTHORAX
Klinik

* Plötzlich eintretende Atemnot (erst relativ spät!, dann v.a. bei Betastung), Schmerzen im Thorax, Husten (trocken)
* Spannungspneu: zunehmende Atemnot, Zyanose, Schmerzen, Tachykardie, Einflussstauung (deutlich dilatierte Vv.jugulares u. Venen des Zungengrundes), Schockgefahr!
* Evtl. Hautemphysem um die Verletzungsstelle
* Fieber, wenn der Pneumothorax längere Zeit besteht

PNEUMOTHORAX
Diagnose

* Anamnese (Thoraxtrauma, Spontan: Jüngerer Patienten) und klinische Untersuchung: Perkssion hypersonorer Klopfschall, Seitenvergleich!
* Auskultation abgeschwächtes Atemgeräusch (selten ganz fehlend) auf der Seite des Pneumothorax
* Röntgen: Thorax in Exspirationsstellung Lungenkollaps mit "leerem Thorax" (im Bild reicht die Lungengefäßzeichnung nicht bis zur lat. Thoraxwand), Mediastinalverlagerung, die viszerale Pleura ist als Linie abgrenzbar. Nach ausgedehnter Lunge noch CT-Thorax zum Nachweis von Bullae od. Klärung einer anderen Ursachen durchführen.

PNEUMOTHORAX
Diagnose

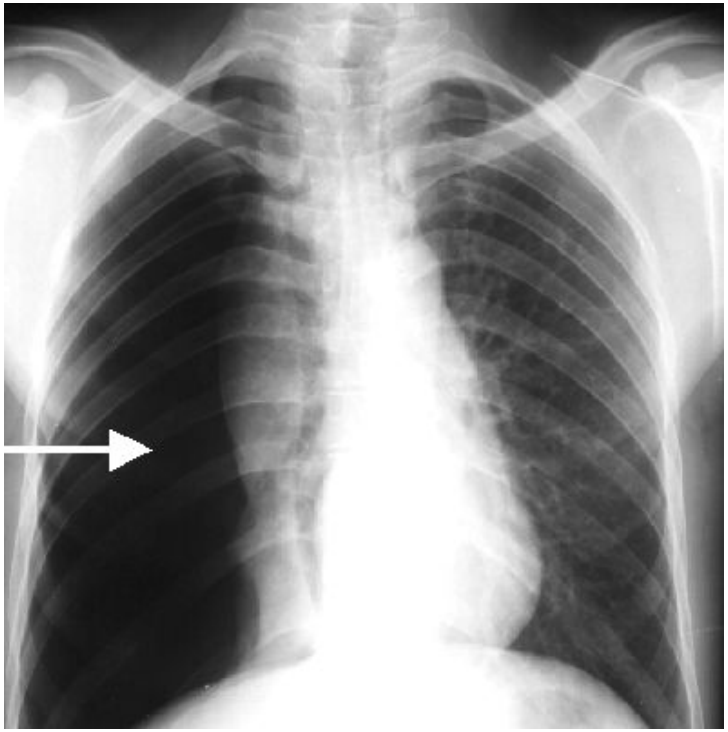

PNEUMOTHORAX
Diagnose

PNEUMOTHORAX
Diagnose

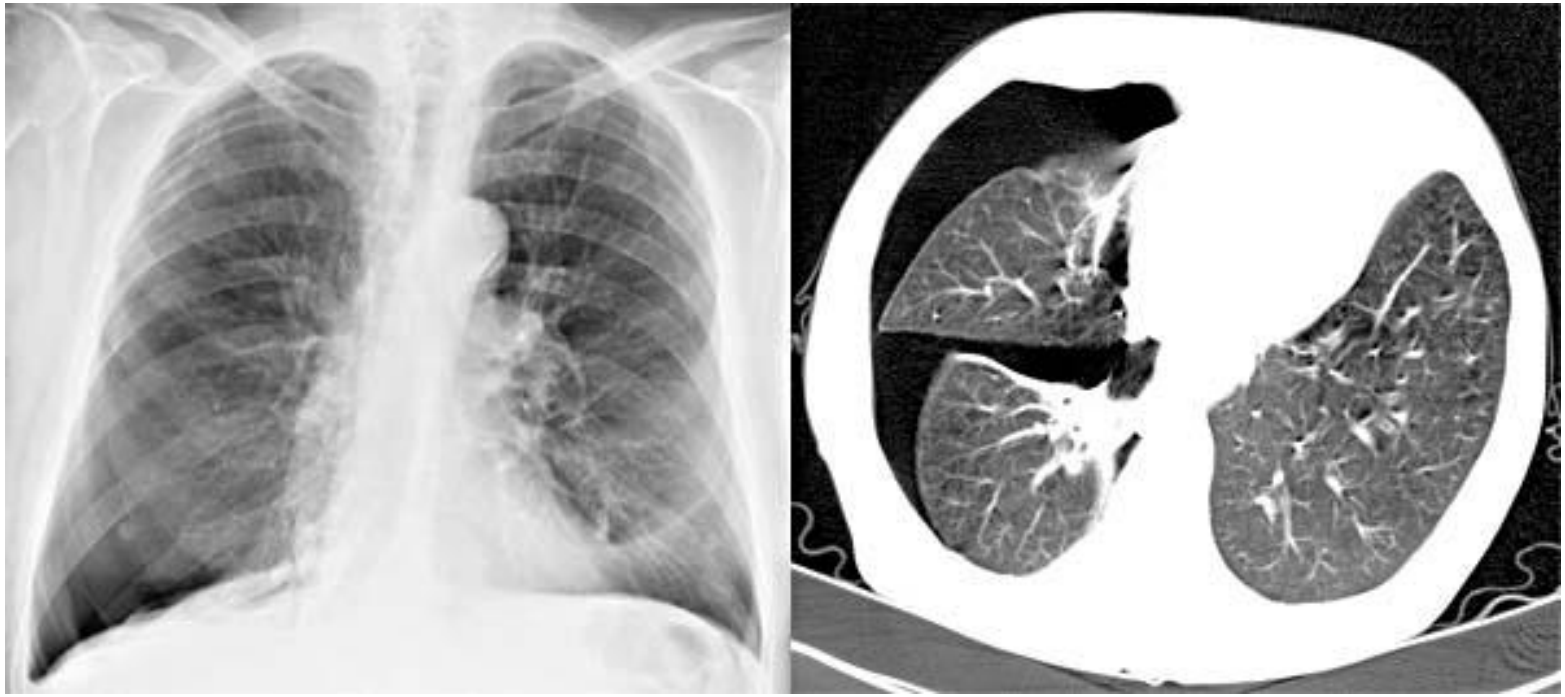

PNEUMOTHORAX
Diagnose

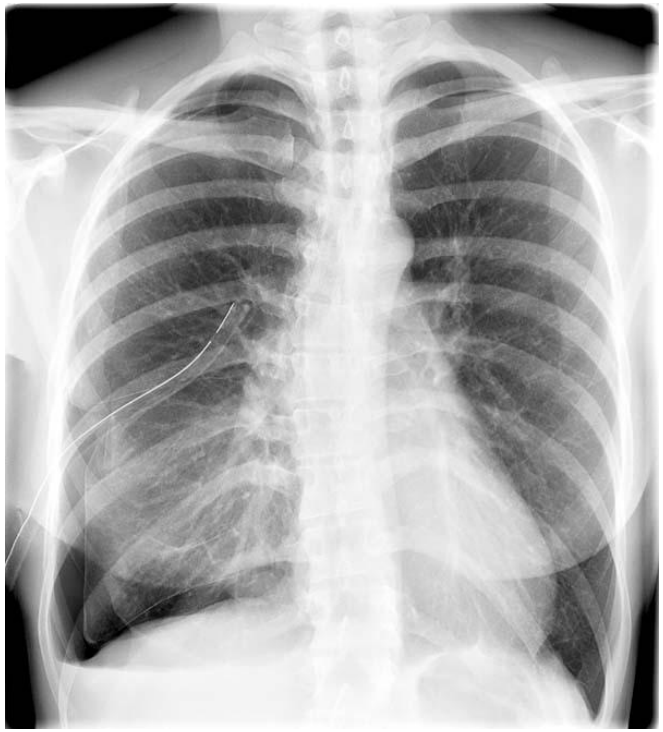

PNEUMOTHORAX
Diagnose

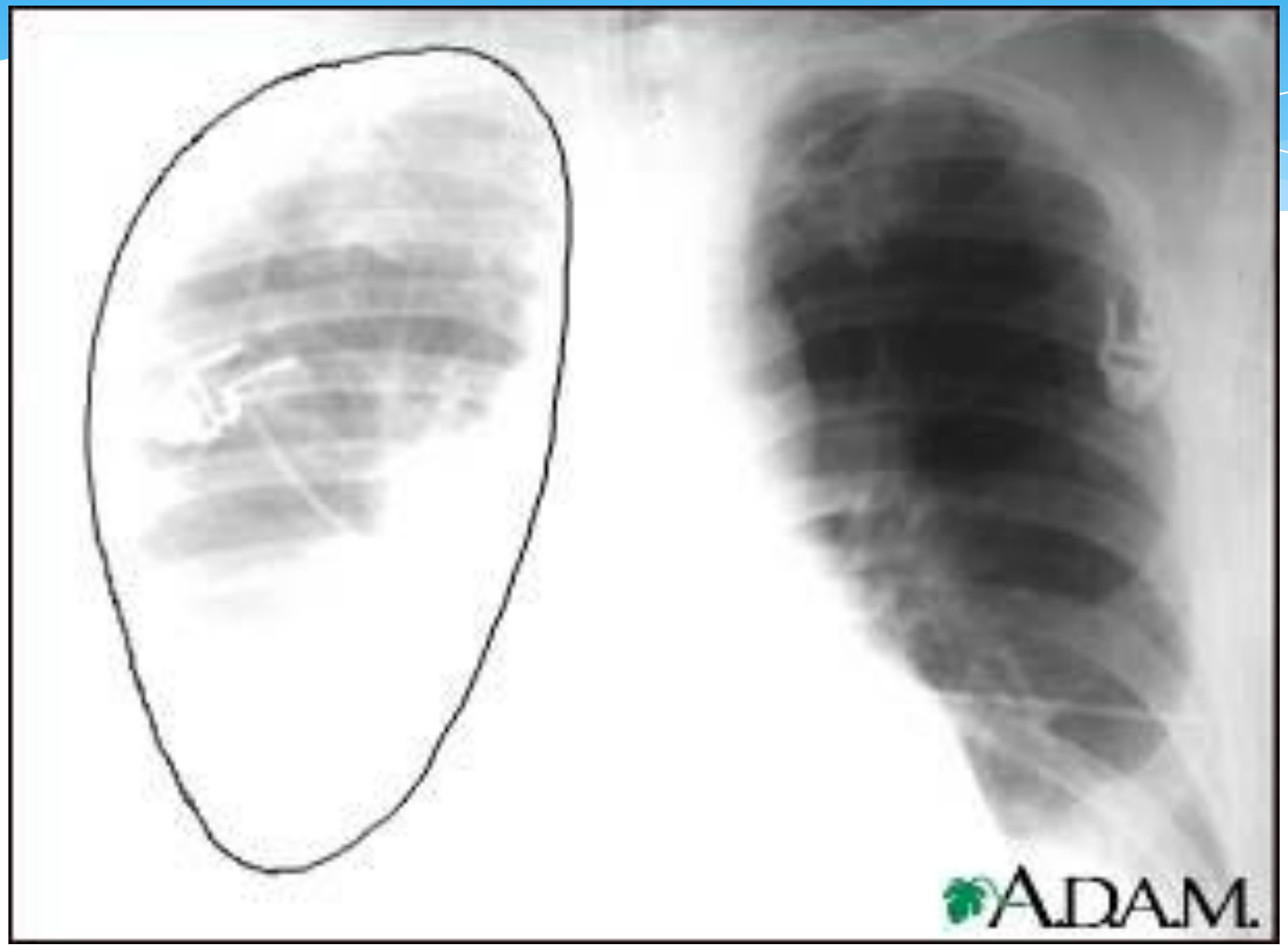

PNEUMOTHORAX
Diagnose

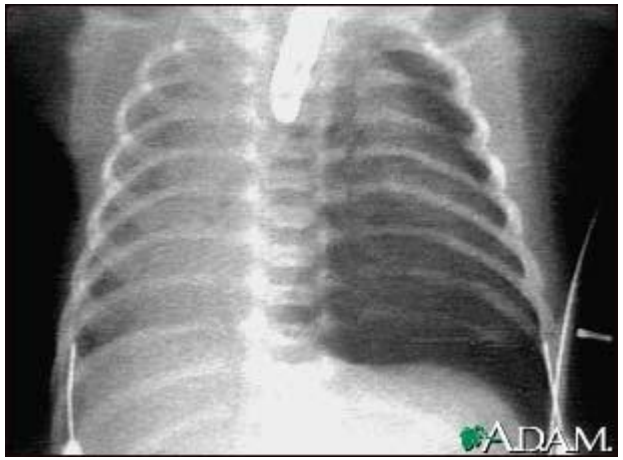

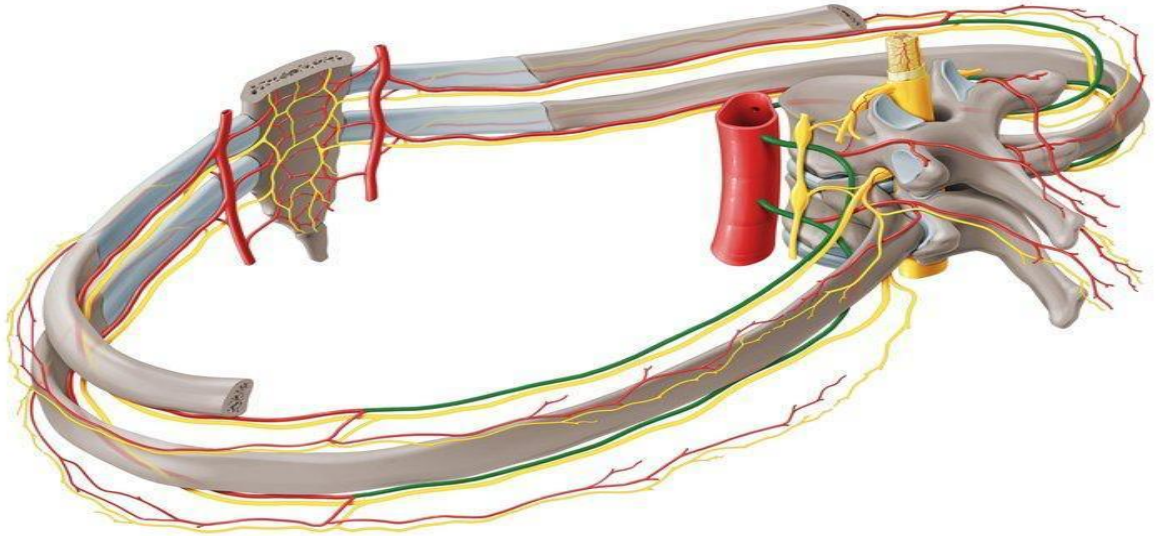

© www.kenhub.com

aspiration

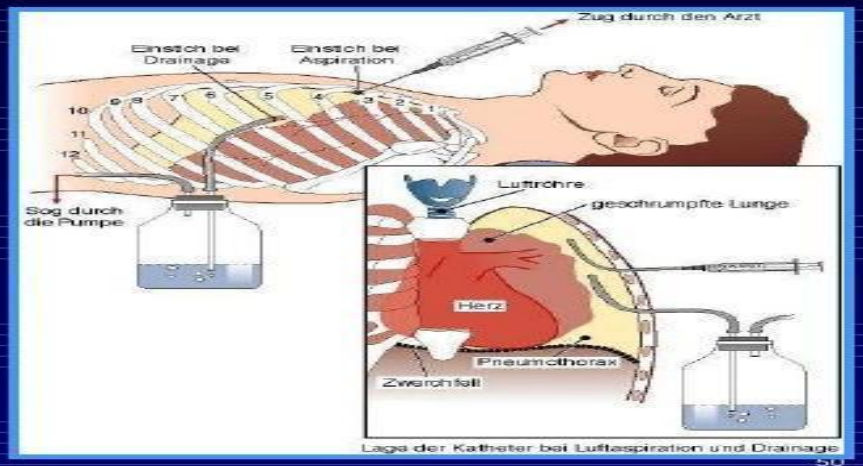

Lage der Katheter bei Luftaspiration und Drainage

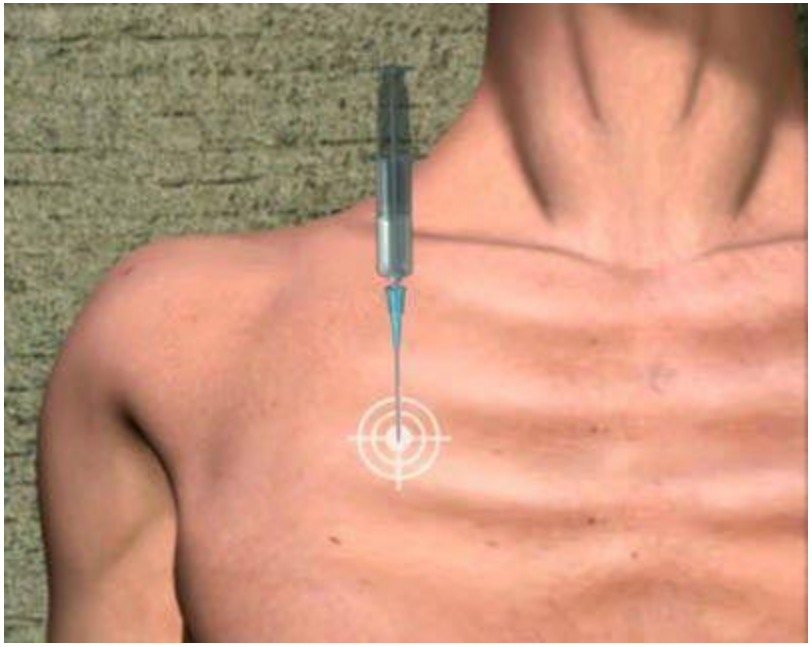

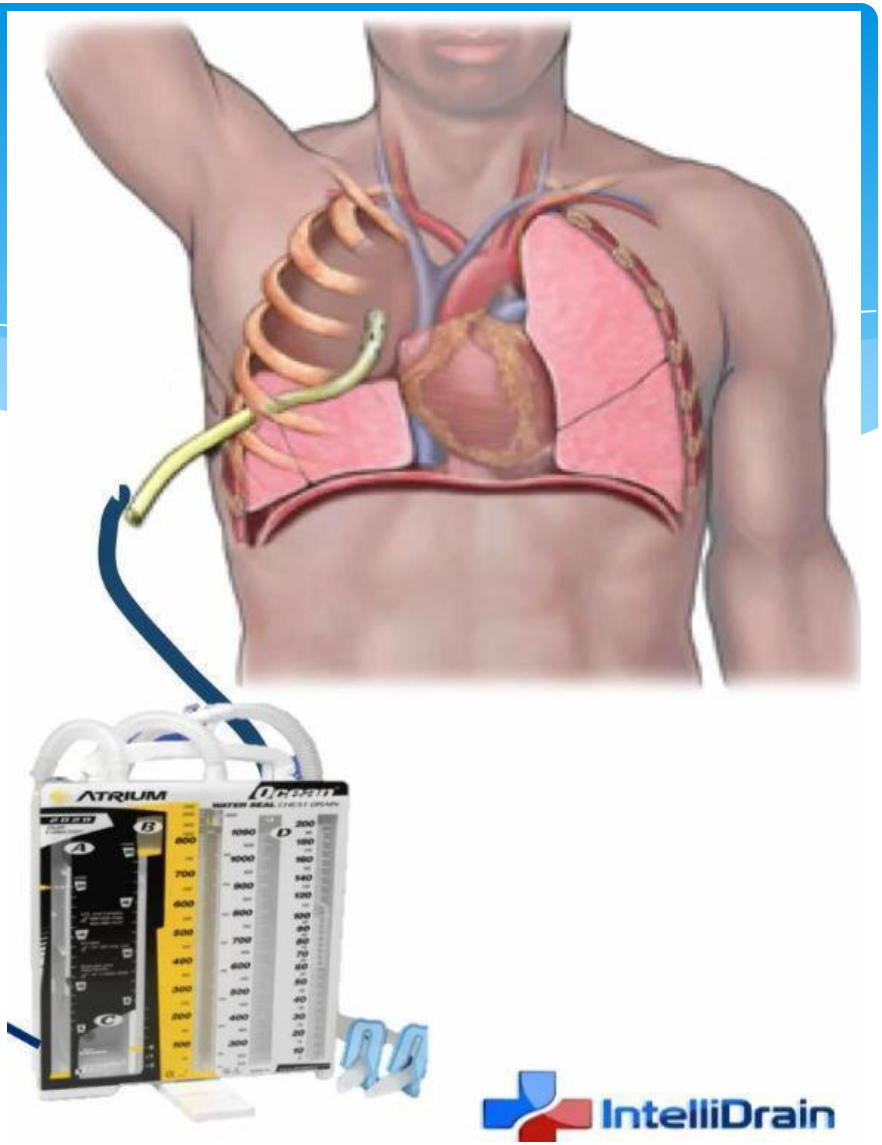
ATRIUM
IntelliDrain

TPAK
Tylek

PNEUMOTHORAX
Therapie: Akute Behandlung

* Offener Pneumothorax: Verschluss der Eintrittspforte mit luftdichtem Verband
* Spannungspneumothorax: unverzügliche Entlastung durch Punktion des Pleuraraumes, z.B. mit großlumiger Kanüle/Braunüle im 2. ICR medioklavikulär (am Rippenknochenoberrand eingehen) oder mit Pleurakanüle nach Matthys (mit einem eingebauten Ventil) / TiEGEL-Kanüle (= Kanüle mit eingeschnittenem Fingerling: Luft kann raus, aber nicht mehr rein). Vor jeglicher Beatmung muss beim Spannungspneumothorax eine Saugdrainage angelegt werden!

Pleura Set "Matthys-Drain"
Pleura set "Matthys-Drain"

GRIBI AG BELP

Ref. Gribi	Ref. Lief.
4PV8581	816 080

Pleura Set "Matthys-Drain"
für Langzeitdrainage
Drainage aus Polyurethan
3-Wege-Hahn
Kanüle stumpf
zur Konnektion der Drainage
Doppelrückschlagventil
Spritze 30 ml
Auffangbeutel 2000 ml
Gebrauchsanweisung
VPE: 20 Stück

Pleura set "Matthys-Drain"
pour longue durée
drainage en polyurethane
robinet à 3 voies
canule mousse
pour la connexion de la drainage
double valve de non retour
seringue 30 ml
poch 2000 ml
mode d'emploi
emballage: 20 pièces

In Ihrem Warenkorb: 0 Artikel, 0,00 EUR

Pneumothorax-Kanüle Gr. 1

Zum Vergrößern bitte das Bild anklicken

steril, Tiegel-Ventil

Größe 1

Alibaba

Silikon Schließen Wunde Saugdrainage Einheit - Buy Schließe...

Visit

PNEUMOTHORAX
Therapie: Akute Behandlung

* Bei allen Pneumothoraces Anlegen einer Pleurasaugdrainage: Hautdesinfektion, Lokalanästhesie, Stichinzision der Haut (diese wird 1-2 ICR tiefer durchgeführt als die Durchtrittstelle des Trokars in den Pleuraraum , um eine Abdichtung zu gewährleisten), über einen Trokar Einführen des Katheters in den Pleuraraum

PNEUMOTHORAX
Therapie: Akute Behandlung

Cave: Interkostalgefäße befinden sich an der Unterseite der Costae, daher Trokar immer an der Oberseite der Rippen entlangführen

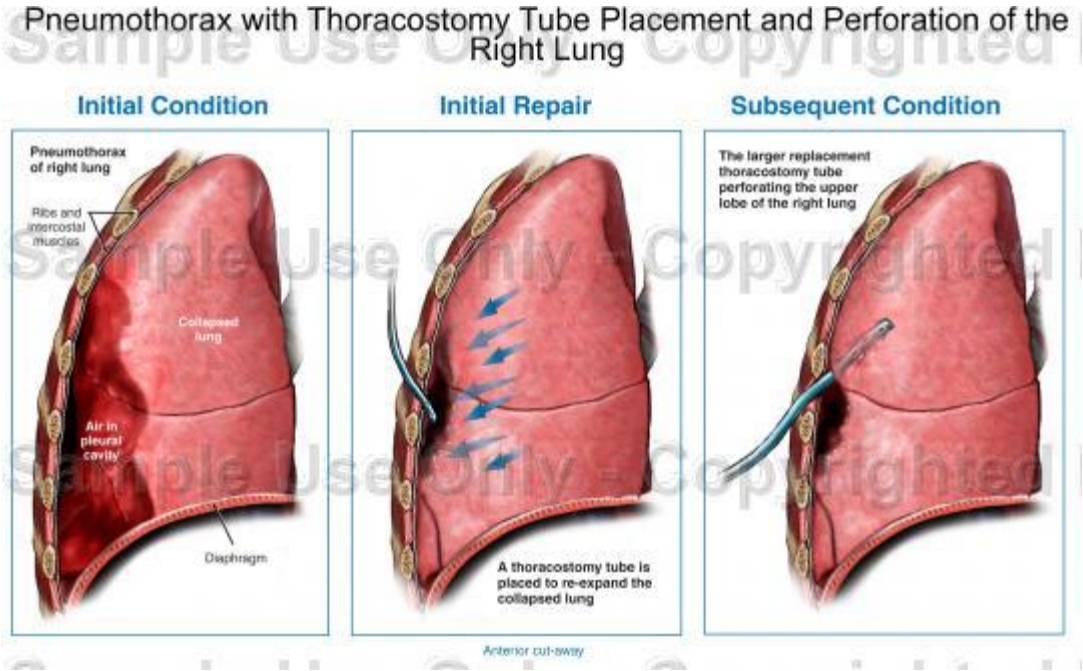
Pneumothorax with Thoracostomy Tube Placement and Perforation of the Right Lung
Initial Condition
Initial Repair
Subsequent Condition
Pneumothorax of right lung
Ribs and intercostal muscles
Collapsed lung
Air in pleural cavity
Diaphragm
A thoracostomy tube is placed to re-expand the collapsed lung
The larger replacement thoracostomy tube perforating the upper lobe of the right lung
Anterior cut-away

PNEUMOTHORAX
Therapie: Akute Behandlung

* Als Durchtrittsstellen sind gebräuchlich:
  * 4 ICR hintere Axillarlinie (BüLAU-Saugdrainage) und intrapleural hochschieben des Katheters bis ca. in die Höhe des 1 -2. ICR
  * 2 ICR Medioklavikularlinie (MONALDi-Lage)
* Exakter Wundverschluss u. Fixation der Drainage, Anschluss des Sogs (ca. -20 cmH2O), Rö-Thorax zur Kontrolle der Katheterlage
  * Spontaner Pneumothorax durch Emphysemblasenruptur: Saugdrainage, bzw. Heimlich-Ventil (Luft kann raus, aber nicht hinein) für 5-7 Tage.

Pneumothorax

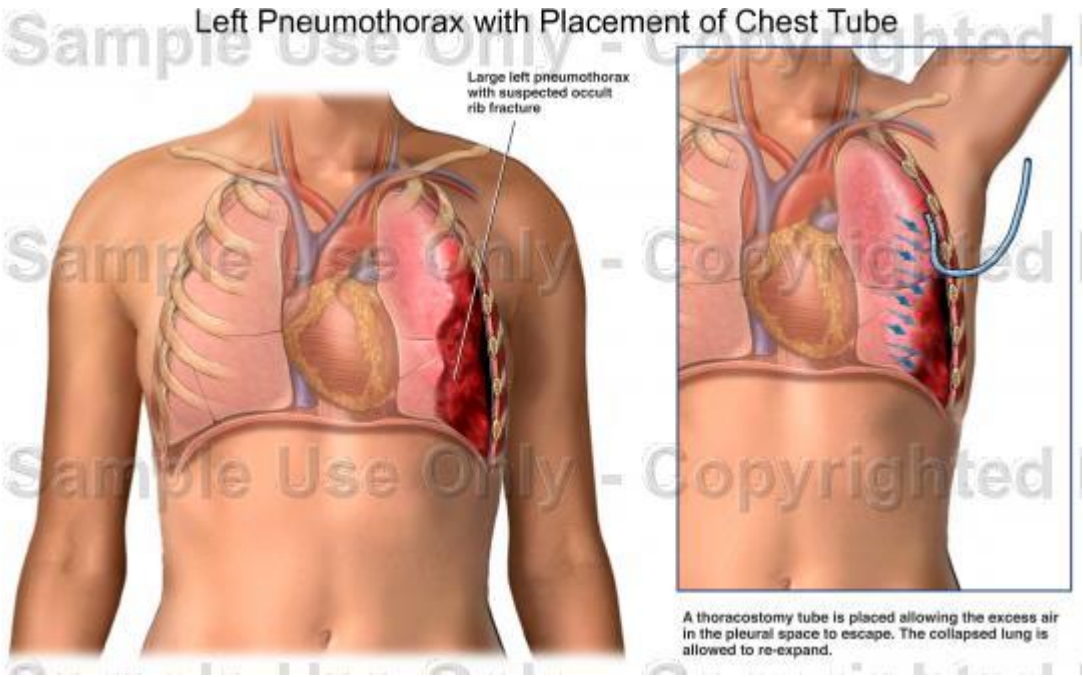

Büleau Drainage

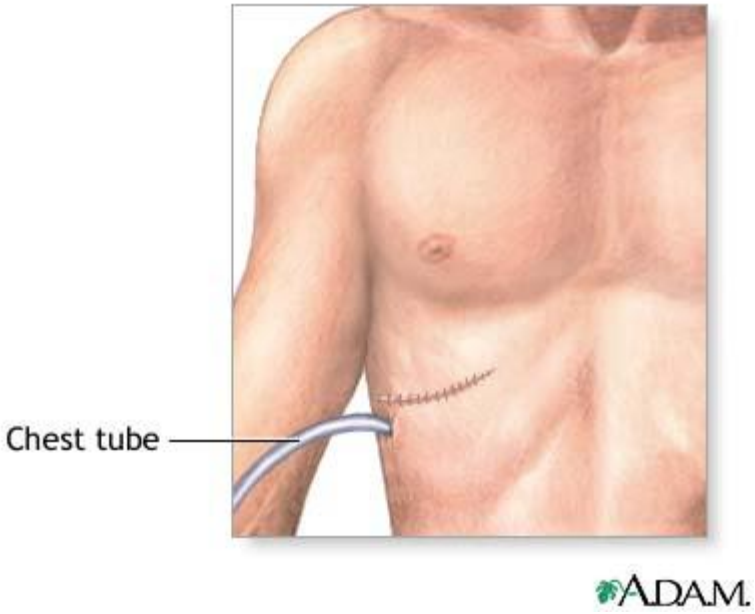

PNEUMOTHORAX
Therapie: Akute Behandlung

* Fibrinpleurodese (Verkleben der Pleurablätter) bei Versagen der Saugdrainagentherapie, bzw. bei rezidivierendem Spontanpneumothorax.
* Sehr kleine spontane Pneumothoraces (Mantelpneu) resorbieren sich von selbst und müssen nur kontrolliert werden.

PNEUMOTHORAX
Therapie: Operativ

* Indikation große bronchopleurale Fistel (Pneu mit Saugdrainage nicht zu beheben), Bronchusruptur, Rupturen von Aorta od. Ösophagus
* Rupturen der Bronchien: Thorakotomie und Übernähen der Fistel/Ruptur oder Lungensegmentresektion, Versorgung von Mitverletzungen, z.B. einer Ösophagusruptur

PNEUMOTHORAX
Therapie : Operativ

* Bei rezidivierendem Spontanpneumothorax oder fehlender Rückbildung trotz Saugdrainage innerhalb v. 7 Tagen offene parietale Pleuraresektion (führt zum Verkleben der Lungenoberfläche mit der Thoraxwand). Auch als thorakoskopische (minimal invasive Chirurgie) Op mit endoskopischer Ausschneidung der Emphysemblasen an der Lungenspitze (mit spez. Klammergeräten = Endo-GIA) und partieller (apikaler) Pleuraresektion oder Pleurodese (= Verklebung) durch Koagulation der apikalen Pleura mit dem Argon-Laser oder endoskopischer Fibrinklebung mit guten Ergebnissen möglich (zumindest für Blebs = makroskopisch nicht sichtbare Blasen od. Bullae bis 1 cm Größe)

Pneumothorax

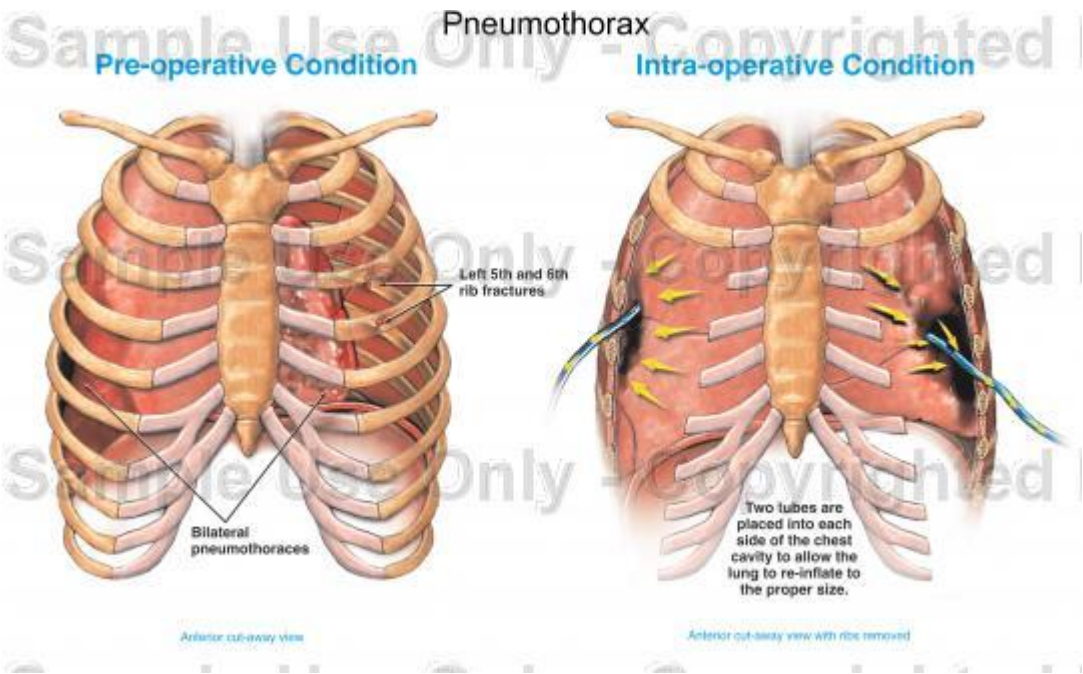

PNEUMOTHORAX
Komplikation

* Respiratorische Insuffizienz, Spannungspneu: zusätzlich kardiale Insuffizienz Entwicklung eines Schocks mit ernster Prognose
* Pleurainfiltrat: Seropneumothorax Vernarbung, Fibrothorax
* Rezidive bei Emphysemblasen

PNEUMOTHORAX
Komplikation OP

* Interkostal-Nerven/Gefäß-Verletzung durch den Kathetertrokar
* Infektion und Keimverschleppung
* Bronchusanschluss der Drainage (fehlende Sogwirkung)

PNEUMOTHORAX
DD

* Hämatothorax bei Rippenserienfrakturen => Ther: Pleurapunktion (8.ICR hintere Axillarlinie)
* Instabiler Thorax mit paradoxer Atmung bei Rippenserienfrakturen

Vielen Dank
für Ihre
Aufmerksamkeit!