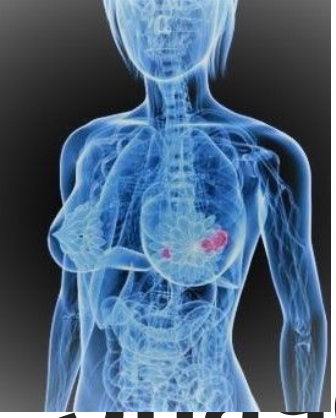

Значение ПЭТ/КТ в выявлении регионарного метастатического поражения при раке молочной железы

к.м.н. КАЛАНТАЕВ Д.Б., к.м.н. АФАНАСЬЕВА Н.Г., к.м.н. ВАЖЕНИНА Д.А.,
к.м.н. ЗОТОВА А.С., ЧИРКОВА М.С., СУББОТИН.А.С., БОГАТЕНКОВ К.А., ТРОФИМЧУК Л.Ю.
ГБУЗ ЧЕЛЯБИНСКИЙ ОБЛАСТНОЙ КЛИНИЧЕСКИЙ ЦЕНТР ОНКОЛОГИИ И ЯДЕРНОЙ МЕДИЦИНЫ
ПЭТ-ЦЕНТР

Г.МОСКВА, 2018

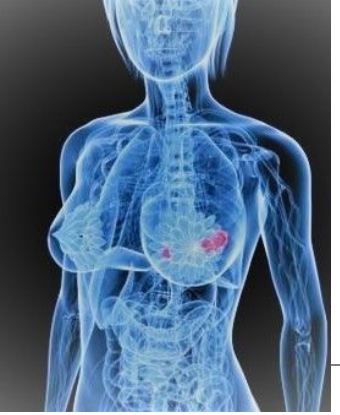

Рак молочной железы (РМЖ) является наиболее распространенной формой злокачественных опухолей среди женщин. В структуре заболеваемости РМЖ в 2017г составил 18,4% (в 2016г- 18,3%) и занимает одну из лидирующих позиций. Прирост заболеваемости РМЖ составил 2,9%. В России ежегодно регистрируется более 45 тысяч новых случаев рака молочной железы*

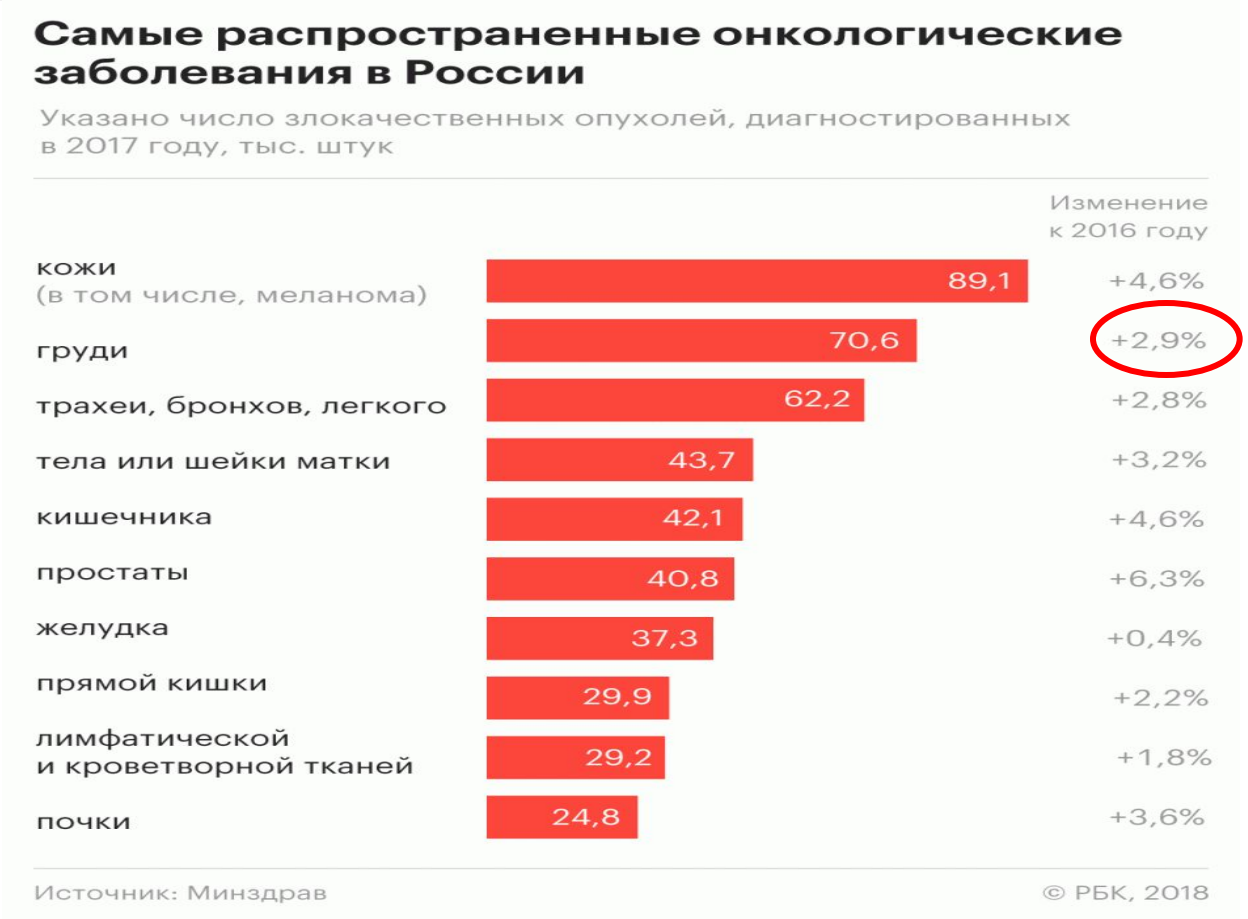

Неуклонно возрастает и число больных раком молочной железы, находящихся на учете и в Челябинской области- в 2017г их число составило 14959 человек

*Под ред. А.Д. Каприна, В.В. Старинского, Г.В. Петровой «Состояние онкологической помощи населению России в 2017 году»

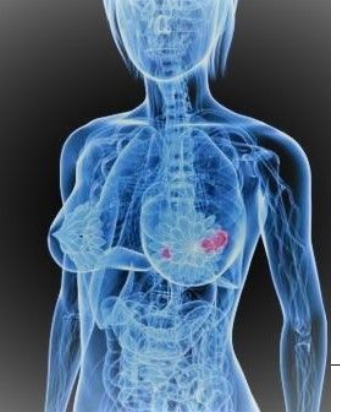

Своевременная диагностика поражения регионарных лимфатических узлов имеет важное значение для определения прогноза и выбора оптимальной лечебной тактики, что обусловливает необходимость поиска оптимальных диагностических методов выявления их поражения, в том числе и среди методик молекулярной визуализации*

***ИСМАГИЛОВ А.Х.**[1], **АСНИНА Н.Г.**[2], **МОШУРОВ И.П.**[3], **АЗАРОВ Г.А.**[3] ПРОГНОЗИРОВАНИЕ МЕТАСТАТИЧЕСКОГО ПОРАЖЕНИЯ РЕГИОНАРНЫХ ЛИМФАТИЧЕСКИХ УЗЛОВ У БОЛЬНЫХ РАКОМ МОЛОЧНОЙ ЖЕЛЕЗЫ ОПУХОЛИ ЖЕНСКОЙ РЕПРОДУКТИВНОЙ СИСТЕМЫ
Издательство: Издательский дом "АБВ-пресс" (Москва) ISSN: 2016-4098e ISSN: 2016 -8627

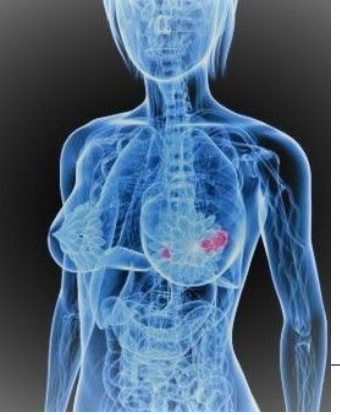

УЗИ для диагностики метастазов в лимфоузлы отличается достаточно высокой чувствительностью (82-93%), но низкой специфичностью в определении именно метастатического их поражения (78-82%)*

*Криворотько П.В., Дашян Г.А., Палтуев Р.М., Зернов К.Ю., Бессонов А.А. и др. Биопсия сигнальных лимфатических узлов при раке молочной железы. Злокачественные опухоли 2016; 4 (спецвып.1)

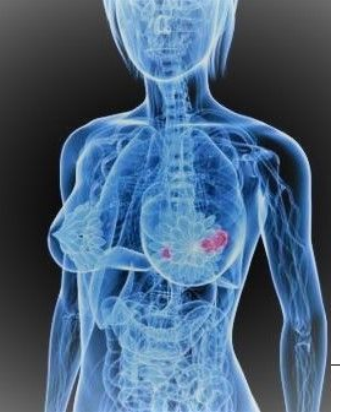

Ведущие онкологические сообщества (NCCN, ESMO, RUSSCO) относят применение ПЭТ-КТ с целью выявления регионарного метастазирования в качестве рутинного метода в разряд дополнительных, отмечая большую его информативность в выявлении отдаленных метастазов

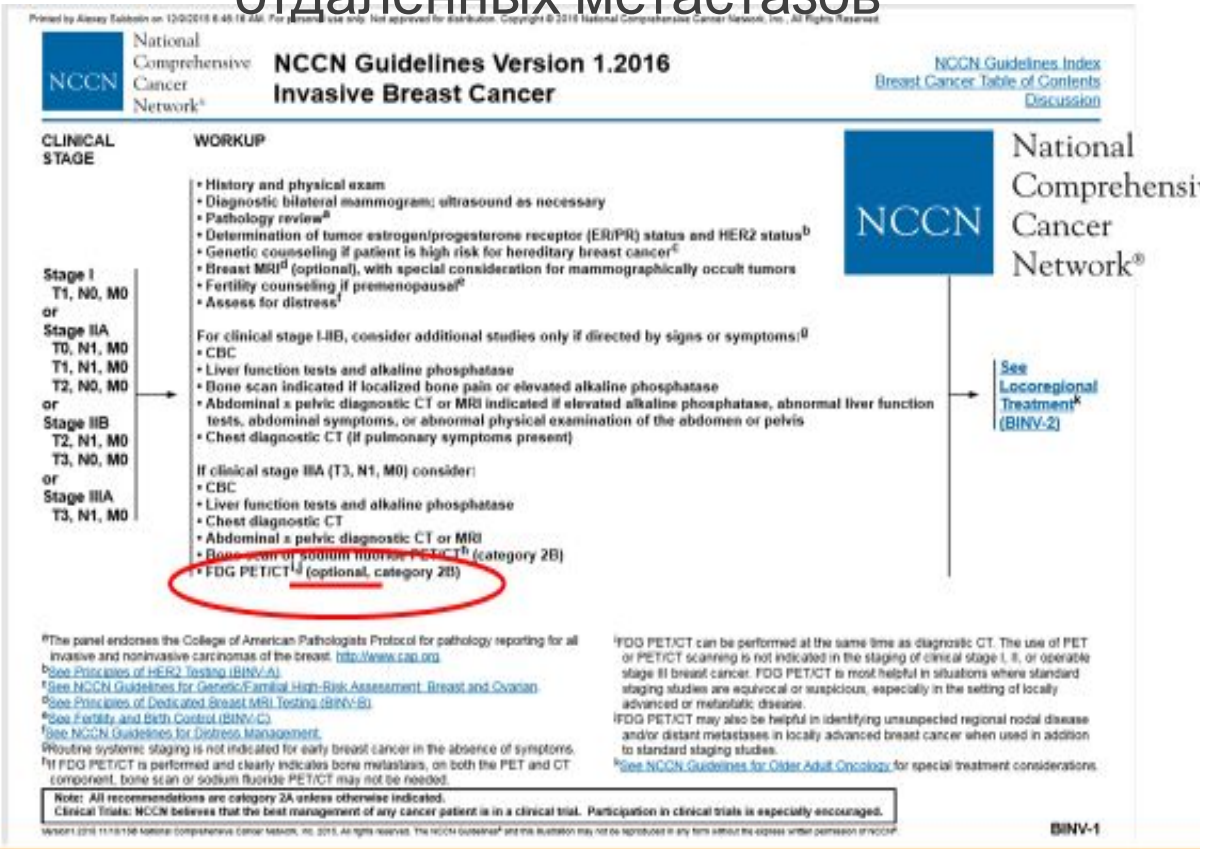

Printed by Alexey Eaibekin on 12/3/2016 6:46:18 AM. For personal use only. Not approved for distribution. Copyright © 2016 National Comprehensive Cancer Network, Inc., All Rights Reserved.

NCCN National Comprehensive Cancer Network®

NCCN Guidelines Version 1.2016
Invasive Breast Cancer

NCCN Guidelines Index
Breast Cancer Table of Contents
Discussion

CLINICAL STAGE

Stage I T1, N0, M0
or
Stage IIA T0, N1, M0; T1, N1, M0; T2, N0, M0
or
Stage IIB T2, N1, M0; T3, N0, M0
or
Stage IIIA T3, N1, M0

WORKUP

- History and physical exam
- Diagnostic bilateral mammogram; ultrasound as necessary
- Pathology review[a]
- Determination of tumor estrogen/progesterone receptor (ER/PR) status and HER2 status[b]
- Genetic counseling if patient is high risk for hereditary breast cancer[c]
- Breast MRI[d] (optional), with special consideration for mammographically occult tumors
- Fertility counseling if premenopausal[e]
- Assess for distress[f]

For clinical stage I-IIB, consider additional studies only if directed by signs or symptoms:[g]
- CBC
- Liver function tests and alkaline phosphatase
- Bone scan indicated if localized bone pain or elevated alkaline phosphatase
- Abdominal ± pelvic diagnostic CT or MRI indicated if elevated alkaline phosphatase, abnormal liver function tests, abdominal symptoms, or abnormal physical examination of the abdomen or pelvis
- Chest diagnostic CT (if pulmonary symptoms present)

If clinical stage IIIA (T3, N1, M0) consider:
- CBC
- Liver function tests and alkaline phosphatase
- Chest diagnostic CT
- Abdominal ± pelvic diagnostic CT or MRI
- Bone scan or sodium fluoride PET/CT[h] (category 2B)
- FDG PET/CT[i,j] (optional, category 2B)

See Locoregional Treatment[k] (BINV-2)

[a]The panel endorses the College of American Pathologists Protocol for pathology reporting for all invasive and noninvasive carcinomas of the breast. http://www.cap.org
[b]See Principles of HER2 Testing (BINV-A)
[c]See NCCN Guidelines for Genetic/Familial High-Risk Assessment: Breast and Ovarian
[d]See Principles of Dedicated Breast MRI Testing (BINV-B)
[e]See Fertility and Birth Control (BINV-C)
[f]See NCCN Guidelines for Distress Management
[g]Routine systemic staging is not indicated for early breast cancer in the absence of symptoms.
[h]If FDG PET/CT is performed and clearly indicates bone metastasis, on both the PET and CT component, bone scan or sodium fluoride PET/CT may not be needed.
[i]FDG PET/CT can be performed at the same time as diagnostic CT. The use of PET or PET/CT scanning is not indicated in the staging of clinical stage I, II, or operable stage III breast cancer. FDG PET/CT is most helpful in situations where standard staging studies are equivocal or suspicious, especially in the setting of locally advanced or metastatic disease.
[j]FDG PET/CT may also be helpful in identifying unsuspected regional nodal disease and/or distant metastases in locally advanced breast cancer when used in addition to standard staging studies.
[k]See NCCN Guidelines for Older Adult Oncology for special treatment considerations.

Note: All recommendations are category 2A unless otherwise indicated.
Clinical Trials: NCCN believes that the best management of any cancer patient is in a clinical trial. Participation in clinical trials is especially encouraged.

Version 1.2016 11/18/15 National Comprehensive Cancer Network, Inc. 2015, All rights reserved. The NCCN Guidelines® and this illustration may not be reproduced in any form without the express written permission of NCCN®.

BINV-1

RUSSCO

2. РАННИЙ (ПЕРВИЧНО ОПЕРАБЕЛЬНЫЙ) И МЕСТНОРАСПРОСТРАНЕННЫЙ (ПЕРВИЧНО НЕОПЕРАБЕЛЬНЫЙ) РАК МОЛОЧНОЙ ЖЕЛЕЗЫ

2.1. Диагностика

Диагноз РМЖ основывается на данных осмотра, результатах инструментальных методов обследования и патоморфологическом заключении. Первичное обследование должно быть проведено до всех видов лечебных воздействий и включает в себя:

- **сбор анамнеза и осмотр**; осмотр включает бимануальную пальпацию молочных желез и лимфоузлов регионарных зон, а также выявление симптомов, подозрительных в отношении отдаленных метастазов;
- **общий анализ крови с подсчетом лейкоцитарной формулы и количества тромбоцитов**;
- **биохимический анализ крови с определением показателей функции печени, почек, уровня щелочной фосфатазы, кальция, глюкозы**;
- **билатеральную маммографию + УЗИ молочных желез и регионарных зон**; МРТ молочных желез – по показаниям[1];
- **R-графию органов грудной клетки**; КТ/МРТ органов грудной клетки – по показаниям[2];
- **УЗИ органов брюшной полости и малого таза**, КТ/МРТ органов брюшной полости и малого таза с контрастированием – по показаниям[2];
- радиоизотопное исследование скелета + рентгенографию и/или КТ/МРТ зон накопления радиофармпрепарата – по показаниям[2];
- **биопсию опухоли с патоморфологическим исследованием опухолевой ткани**;
- **определение в опухолевой ткани рецепторов эстрогенов (РЭ) и прогестерона (РП), HER2 и Ki67**;
- **оценку функции яичников** (см. раздел 2.2.1.3, критерии менопаузы);
- консультацию медицинского генетика; **определение мутаций BRCA1/2 показано**:
  - при отягощенном наследственном анамнезе;
  - пациенткам моложе 40 лет;
  - пациенткам моложе 50 лет с тройным негативным фенотипом РМЖ.

Патоморфологический диагноз устанавливается с помощью биопсии, которая должна быть выполнена до всех видов лечебных воздействий. Биопсия опухоли может не выполняться, если на первом этапе планируется оперативное лечение; в этом случае

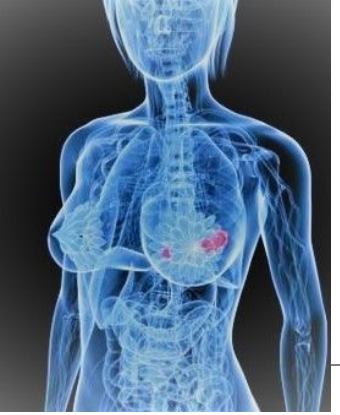

Таким образом, остается неоднозначной эффективность применения ПЭТ/КТ-исследования в оценке регионарного метастазирования рака молочной железы

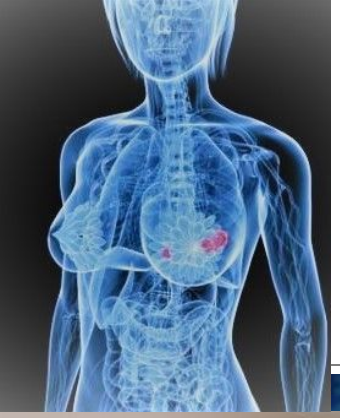

Цель исследования- сравнить информативность ПЭТ/КТ и УЗИ в выявлении регионарных метастазов рака молочной железы

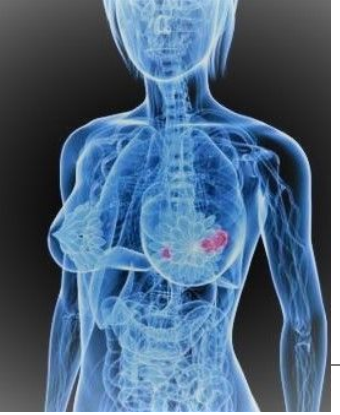

Метастазирование рака молочной железы

- Гематогенный путь метастазирования- гематогенные метастазы обнаруживаются в лёгких, костях, печени, почках и др.

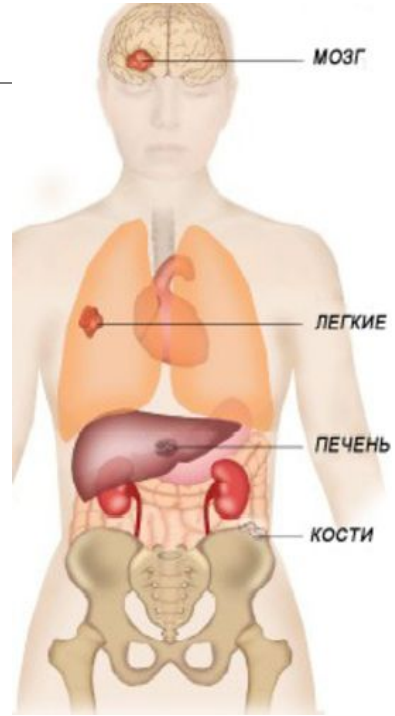

- Лимфогенный путь метастазирования- первые метастазы рака молочной железы лимфогенные – появляются в регионарных лимфатических узлах: подмышечных, передних грудных, подключичных, надключичиных, парастернальных и др.

Пути лимфогенного метастазирования рак молочной железы

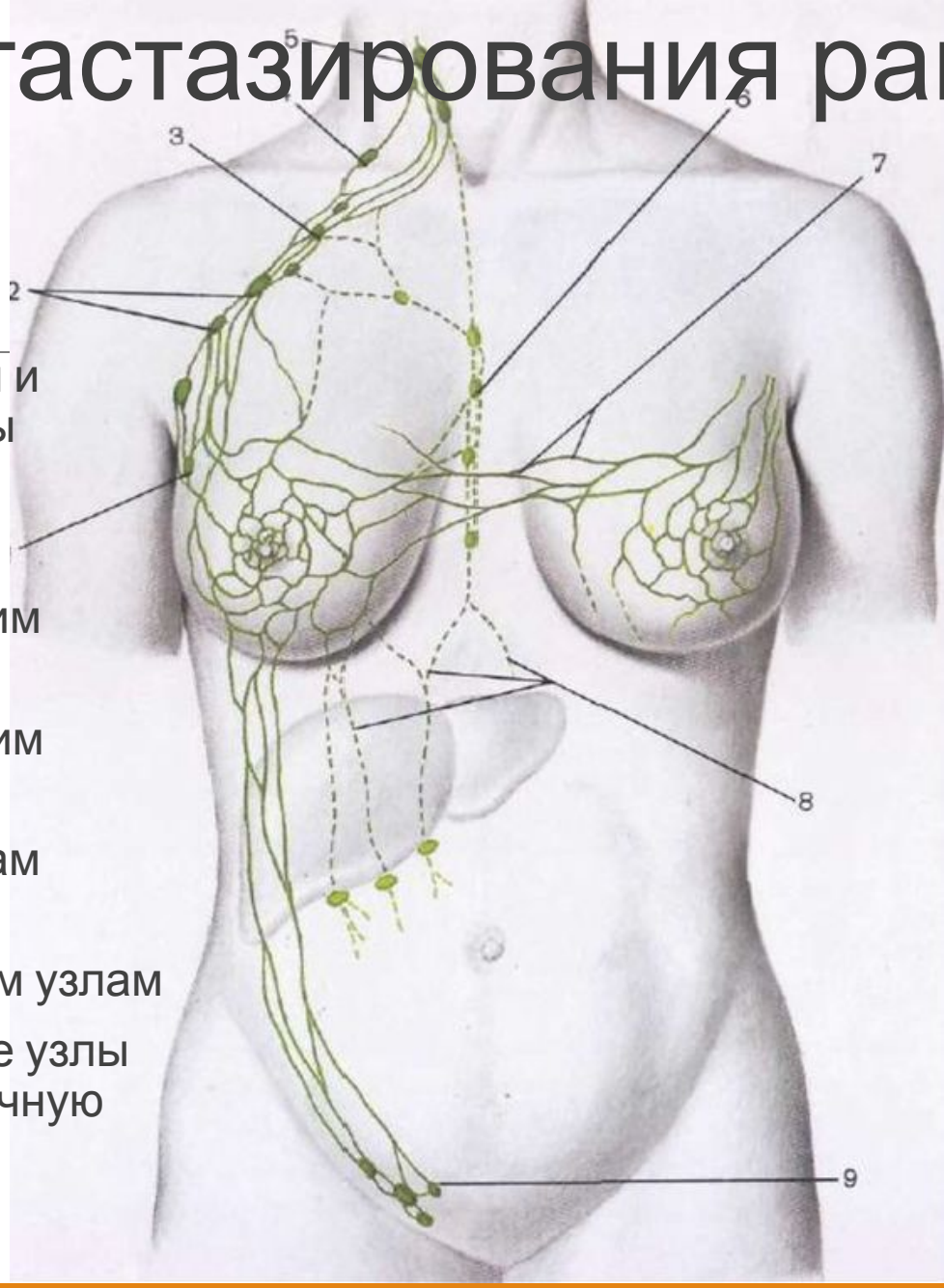

1. Пекторальный путь- к парамаммарным лимфоузлам и далее- к лимфатическим узлам подмышечной впадины

2. Транспекторальный путь- к центральным (верхним) подмышечным лимфатическим узлам

3. Подключичный путь- к подключичным лимфатическим узлам

4. Надключичный путь- к надключичным лимфатическим узлам

5. Нижне-шейный путь- к шейным лимфатическим узлам

6 . Парастернальный и ретростернальный пути- к парастернальным и медиастинальным лимфатическим узлам

7. Перекрестный путь- в подмышечные лимфатические узлы противоположной стороны и в противоположную молочную железу

8. По лимфатическим путям Герота- к эпигастральным лимфатическим узлам и узлам брюшной полости

9. Внутрикожный- по брюшной стенке к паховым лимфоузлам

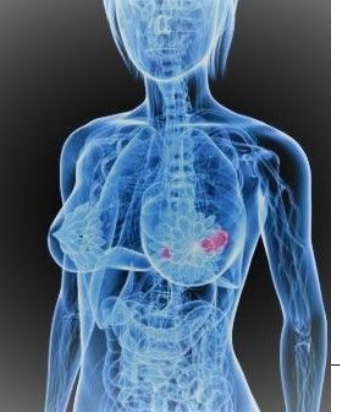

Материалы и методы

Обследованы 156 женщин, прооперированные в ОООМЖ ЧОКЦО И ЯМ в 2017-2018г с диагнозом рак молочной железы

Возраст- 30-76 лет (средний возраст – 51,1)

Стадия: I - III C

Проведена ПЭТ-КТ с РФП F18-ФДГ (стандартная методика «Все тело»)

В остальном обследованы согласно стандартам

Возрастные группы больных раком молочной железы

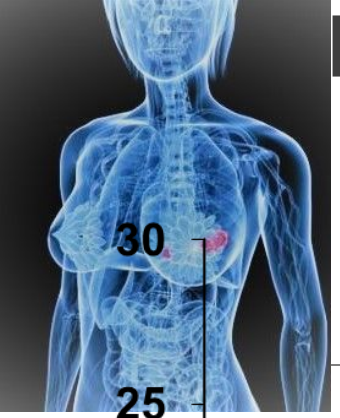

Количество пациенток- 156

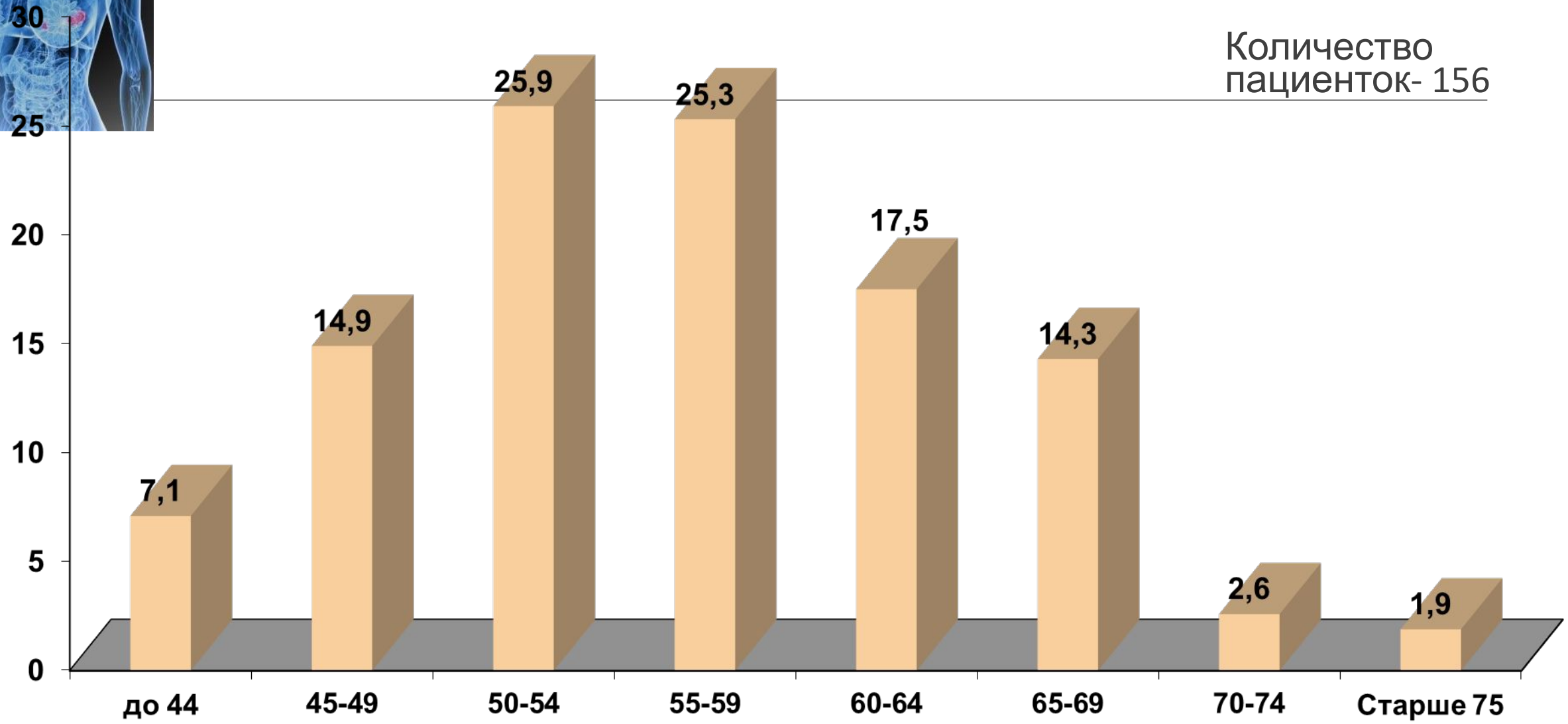

средний возраст- 51,1 лет

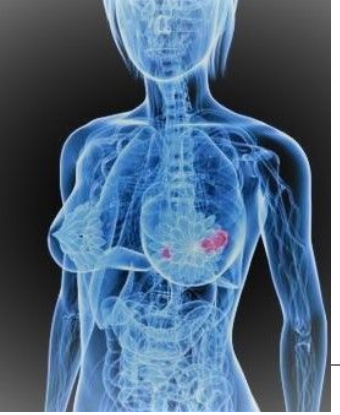

Распределение пациенток по стадиям заболевания РМЖ

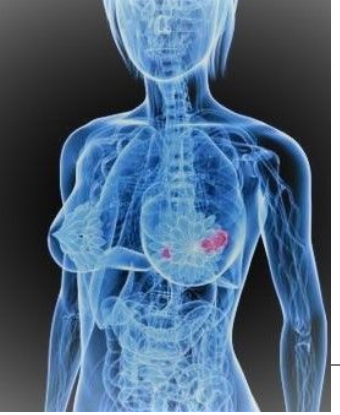

Локализация первичных опухолей молочной железы

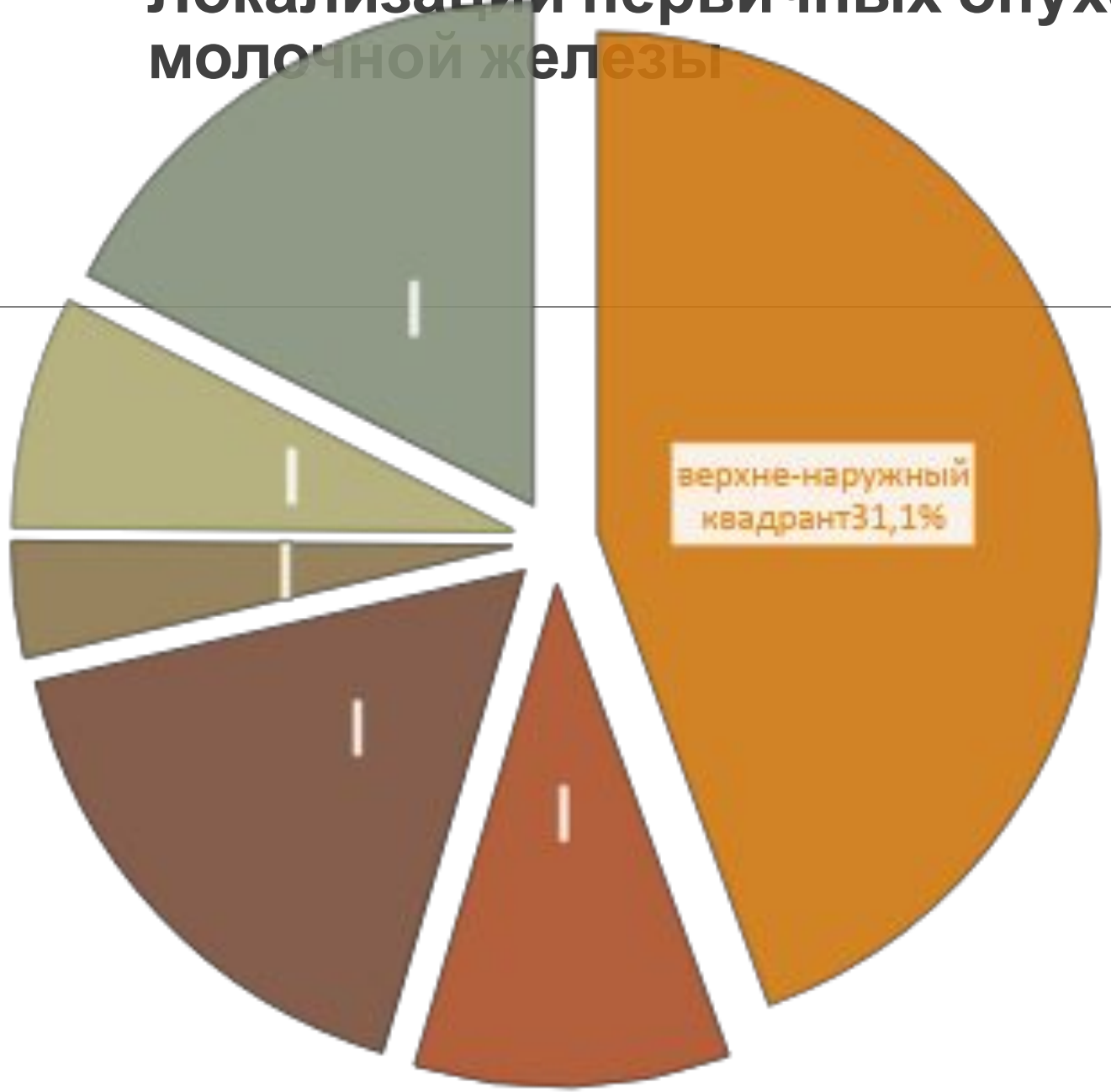

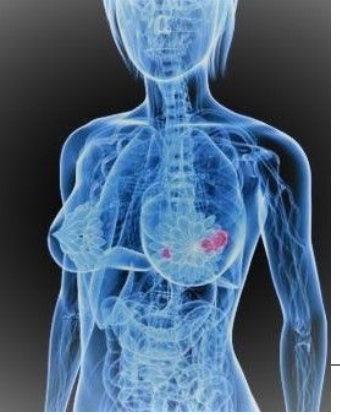

Распределение больных РМЖ по гистологическому строению опухоли

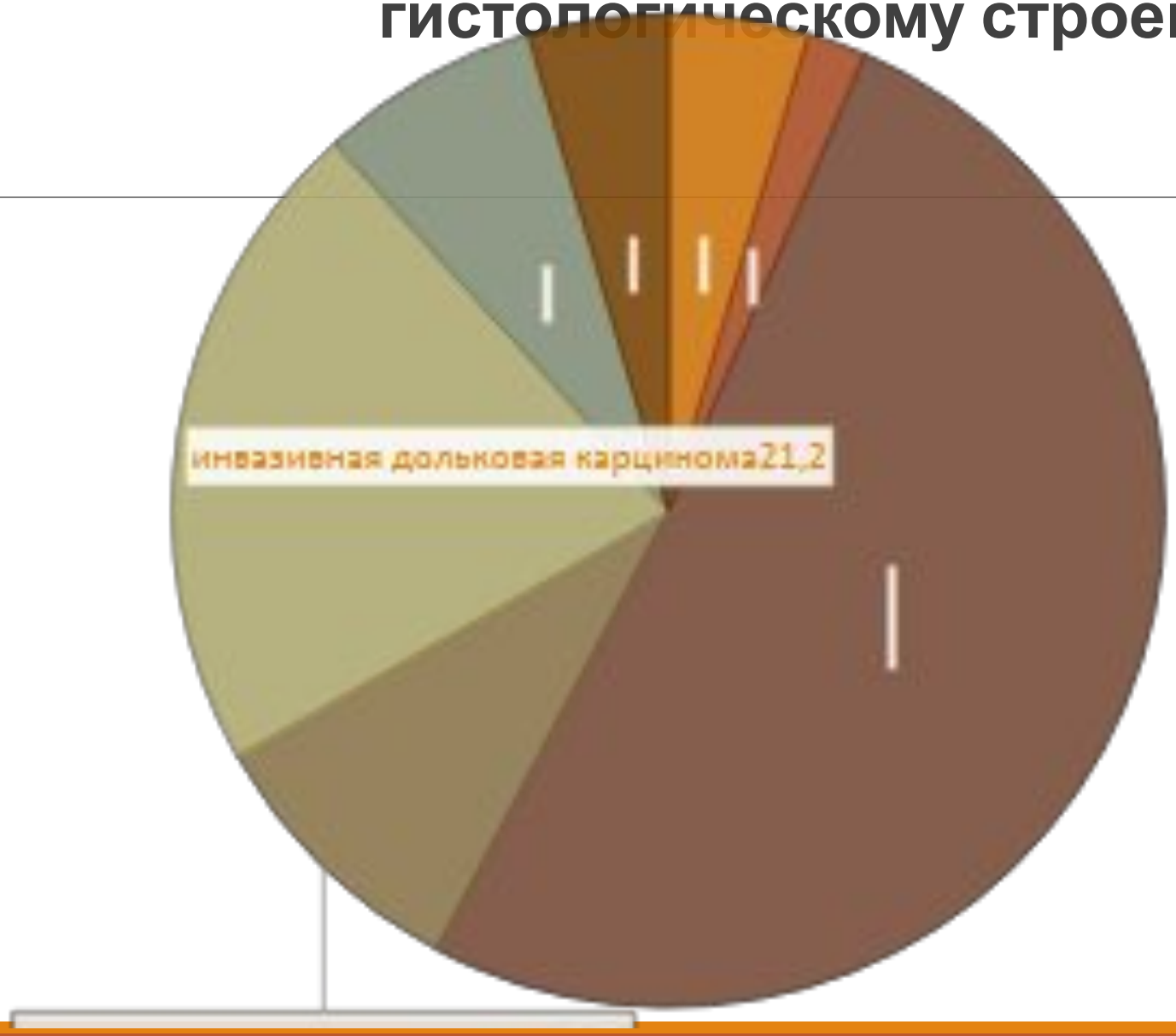

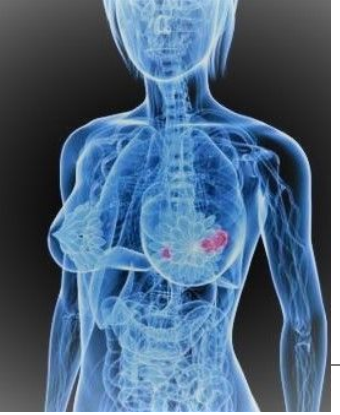

Хирургическое лечение РМЖ

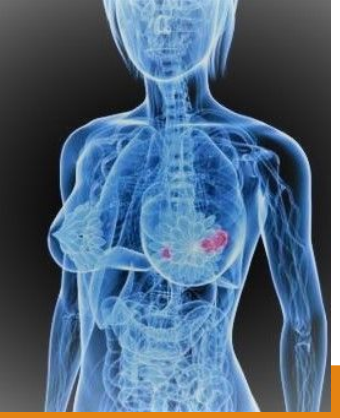

Структура вторичного поражения лимфоузлов при РМЖ по данным ПЭТ, УЗИ в зависимости от размеров первичной опухоли (134 женщин из 156 - 86%)

	< 2 см (47 пациенток)		2-5 см (97 пациенток)	
	ПЭТ	УЗИ	ПЭТ	УЗИ
Подмышечная область на стороне первичного очага	47	47	87	87
Околоключичная область на стороне первичного очага	12	12	23	23
Парастернальная область	1	0	6	1
Подмышечная область с контрлатеральной стороны	1	1	12	12
ВСЕГО случаев выявления пораженных лимфоузлов	61 1 случай преимущественного выявления	60	128 5 случаев преимущественн ого выявления	122

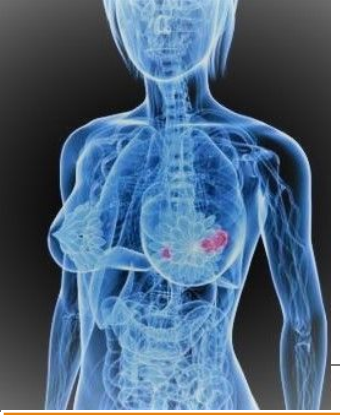

Выявленные метастатически измененны лимфоузлы (общее число больных- n=13

Группы лимфоузлов/метод	ПЭТ/КТ	Разница в выявлении	УЗИ
Аксиллярные на стороне первичного очага	81,3% (n=109)	1,5%	79,8% (n=107)
Аксиллярные с контрлатеральной стороны	5,2% (n=7)	2,3%	2,9% (n=4)
Параклавикулярные	13,4% (n=18)	6,7%	6,7% (n=9)
Парастернальные	5,9% (n=8)	5,9%	0,7% (n=1)
Сочетанное поражение	68,6% (n=92)	2,2%	66,4% (n=89)

Наибольшая эффективность достигнута применением ПЭТ/КТ в выявлении параклавикулярных и парастернальных лимфоузлов- 6,7% и 5,9% соответственно

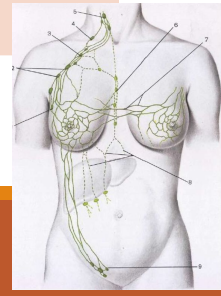

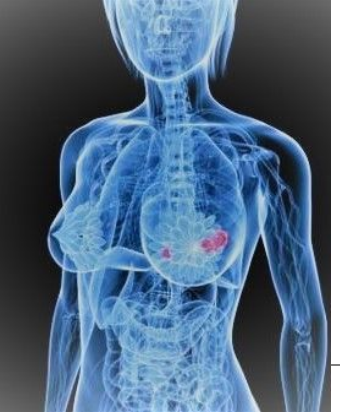

Распределение частоты поражения лимфоузлов по стадиям рака молочной железы

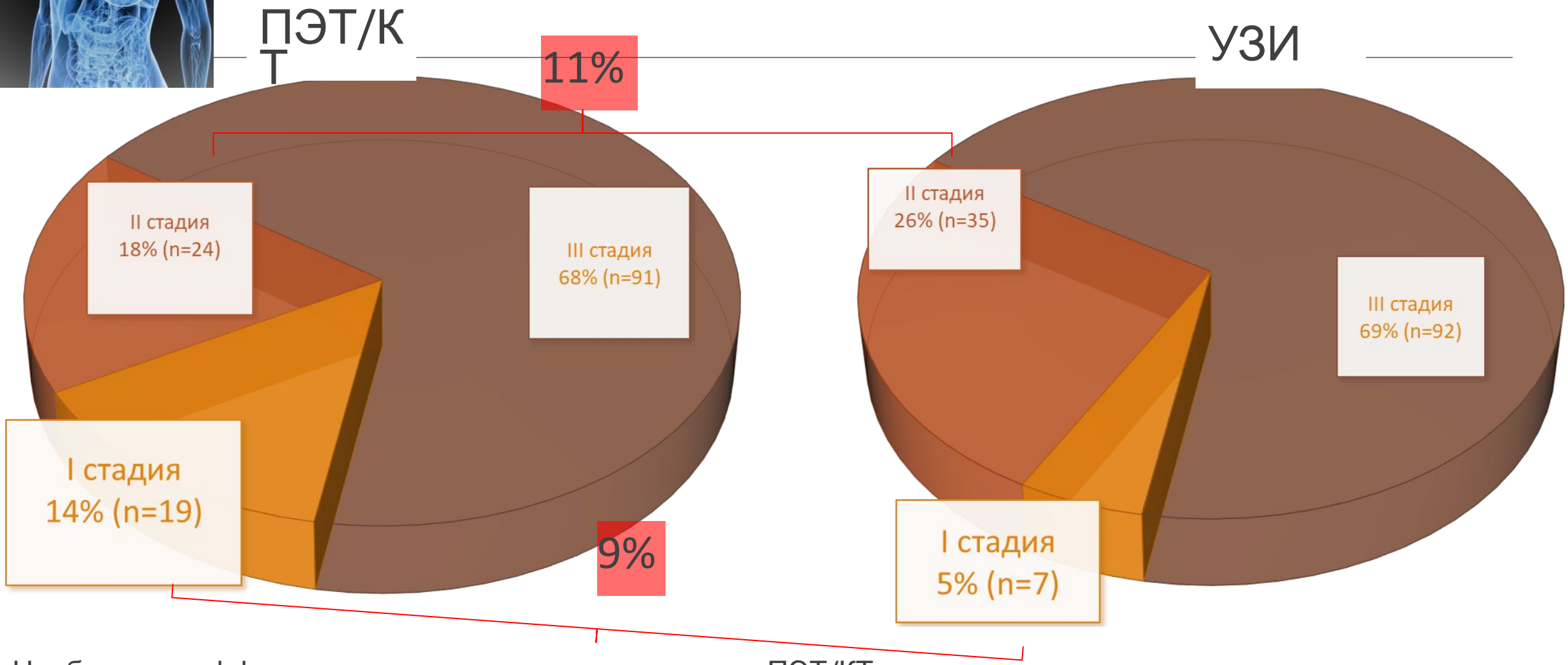

Наибольшая эффективность достигнута применением ПЭТ/КТ в выявлении пораженных лимфоузлов на I и II стадиях заболевания- преимущество ПЭТ/КТ- 9% и 11% соответственно.

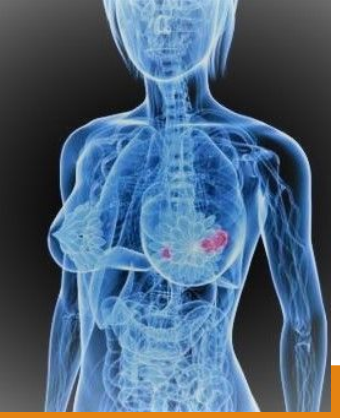

Структура вторичного поражения лимфоузлов при РМЖ по данным ПЭТ, УЗИ в зависимости от размеров первичной опухоли (134 женщин из 156 - 86%)

	< 2 см (47 пациенток)		2-5 см (97 пациенток)	
	ПЭТ	УЗИ	ПЭТ	УЗИ
Подмышечная область на стороне первичного очага	47	47	87	87
Околоключичная область на стороне первичного очага	12	12	23	23
Парастернальная область	1	0	6	1
Подмышечная область с контрлатеральной стороны	1	1	12	12
ВСЕГО случаев выявления пораженных лимфоузлов	61 1 случай преимущественного выявления	60	128 5 случаев преимущественн ого выявления	122

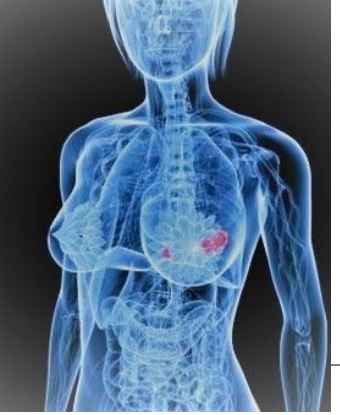

Интенсивность распределения РФП (SUVmax) в первичной опухоли и в метастатических лимфоузлах

	Первичная опухоль	Вторично измененные лимфоузлы
Интенсивность метаболизма (SUVmax)	4,8 - 21,1	1,8-8,2
Интенсивность метаболизма (SUVmax-среднее значение)	9,2±2,4	5,3±1,8

Уровень метаболической активности первичного очага превышал метаболическую активность в проекции метастатических образований в среднем в 2,3±0,7 раза.

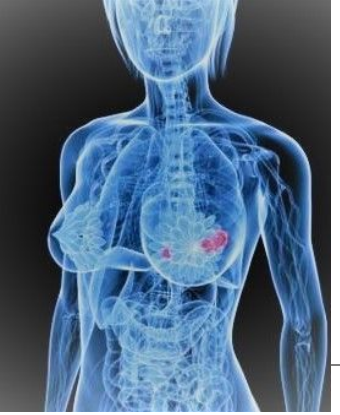

Сравнение выявляемости метастатических лимфоузлов различных размеров по данным ПЭТ/КТ и УЗИ

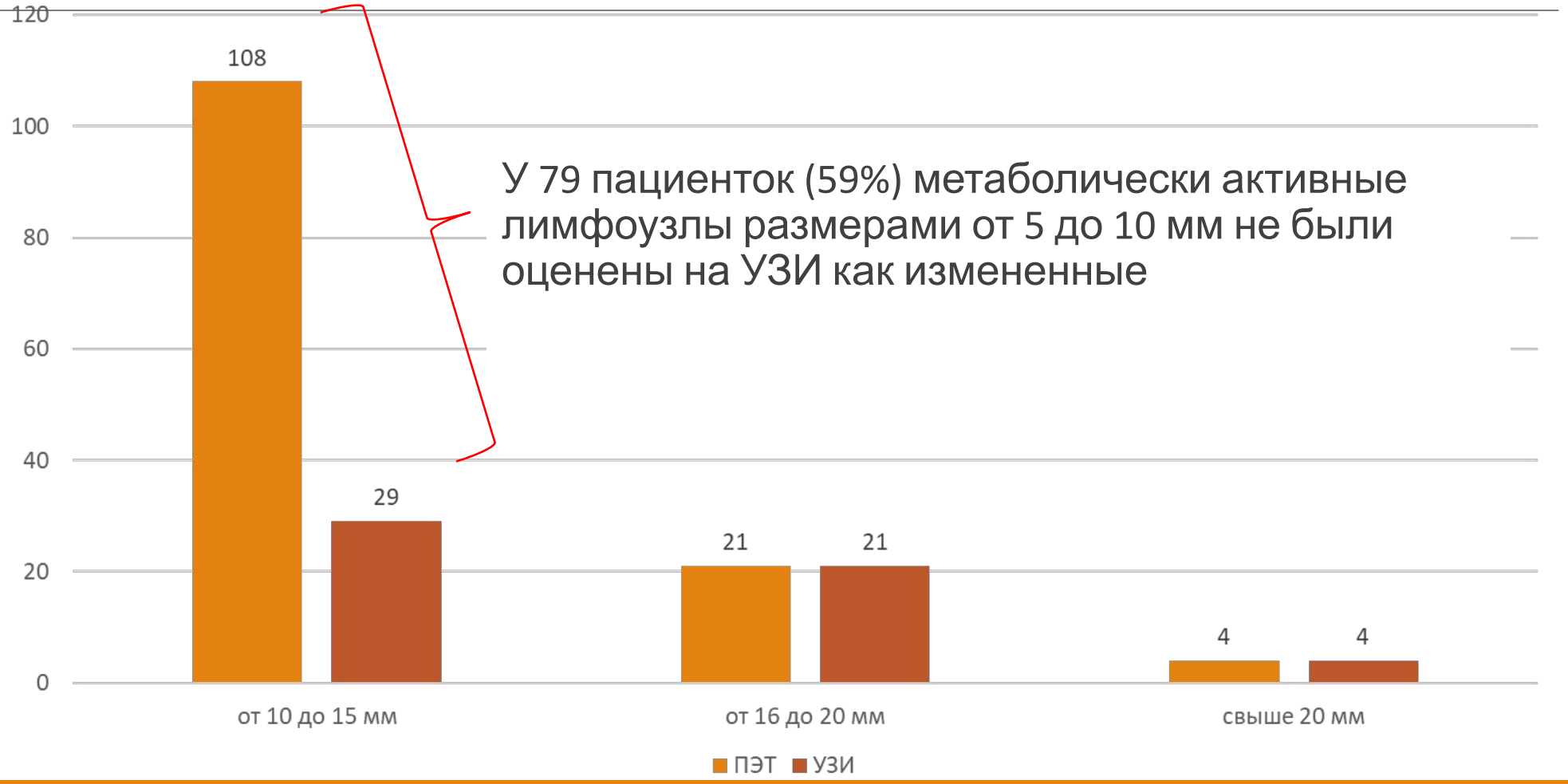

У 79 пациенток (59%) метаболически активные лимфоузлы размерами от 5 до 10 мм не были оценены на УЗИ как измененные

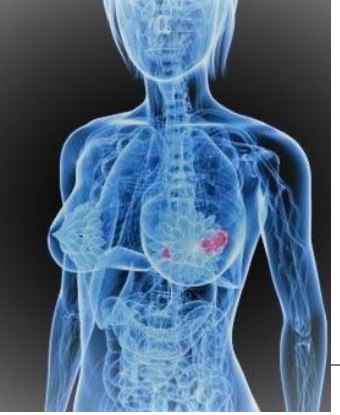

Зависимость удельного веса атипичных клеток в лимфоузле и уровня метаболической активности

Интенсивность распределения РФП (SUVmax)	Характер процесса	Удельный вес атипичных клеток в лимфоузле
до 2,9	воспаление	не определяются
3,0-4,9	вторичные изменения	умеренный
от 5,0	вторичные изменения	подавляющий

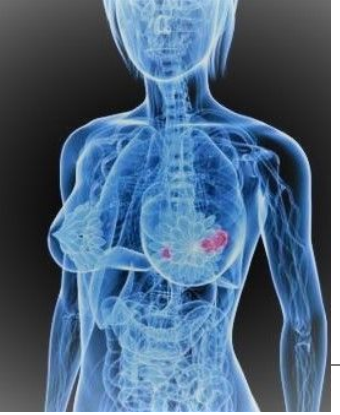

Разница в оценке размеров метастатического лимфоузла

Среднее отклонение в оценке размеров метастатического лимфоузла по ПЭТ/КТ составило 4,5 мм (медиана 3 мм)

Среднее отклонение в оценке размеров метастатического лимфоузла по УЗИ составило 5,6 мм (медиана 4 мм)

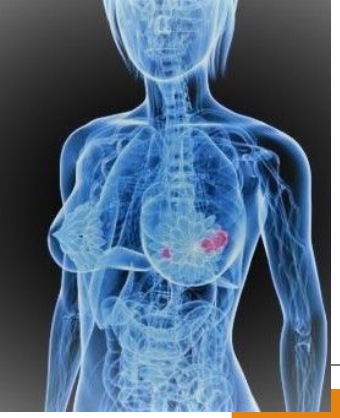

Ложные результаты

n	ПЭТ/КТ	УЗИ	ПЭТ/КТ+УЗИ
Ложно-положительные результаты	10,2% n=16 (воспалительные изменения)	8,9% n=14 (воспалительные изменения)	7,1% n=11
Ложно отрицательные результаты	3,8% n=6 (малый размер образований)	5,7% n=9	4,5% n=7

Сравнение информативности ПЭТ/КТ и УЗИ

	ПЭТ/КТ	УЗИ
Чувствительность	96,1%	71,4%
Специфичность	98,5%	85,7%
Точность	97,3%	75,8%
Прогностичность положительного результата	56,3%	58,8%
Прогностичность отрицательного результата	81%	80%

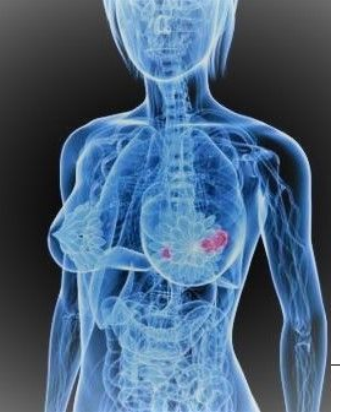

Пациент 3. 31 год. Рак левой молочной железы.

SUVmax 6,2

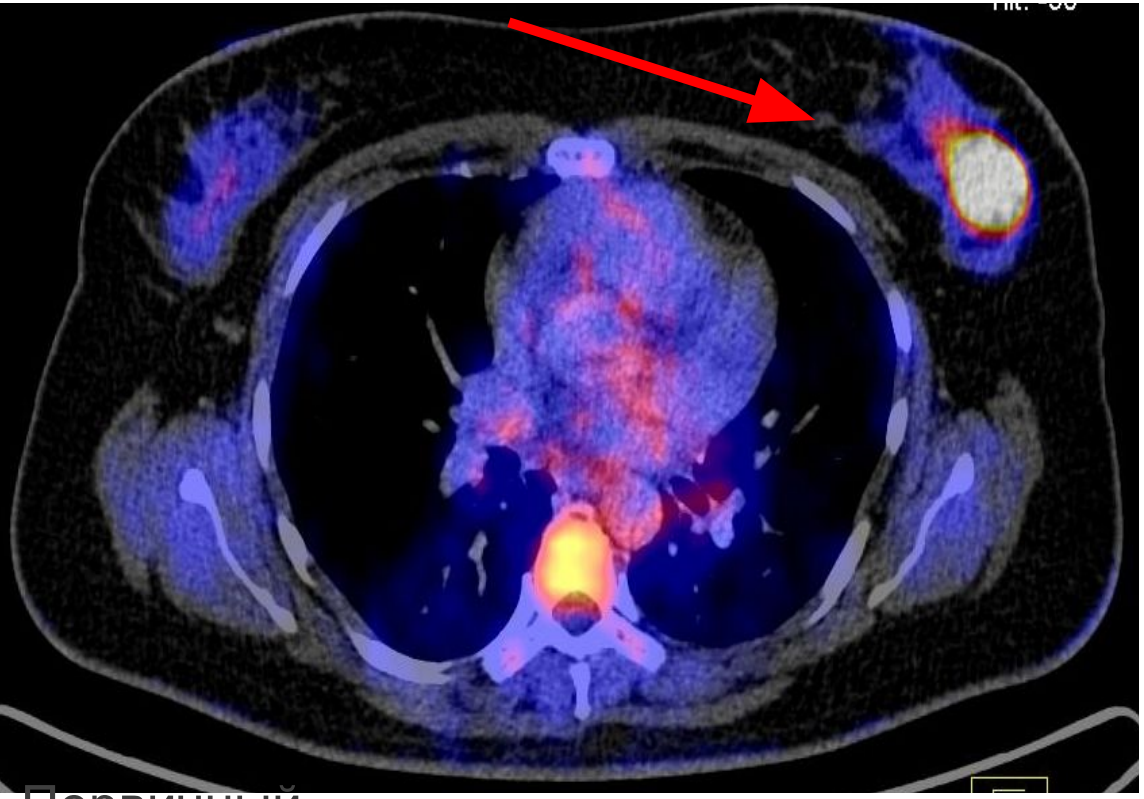

Первичный очаг

SUVmax 4,9

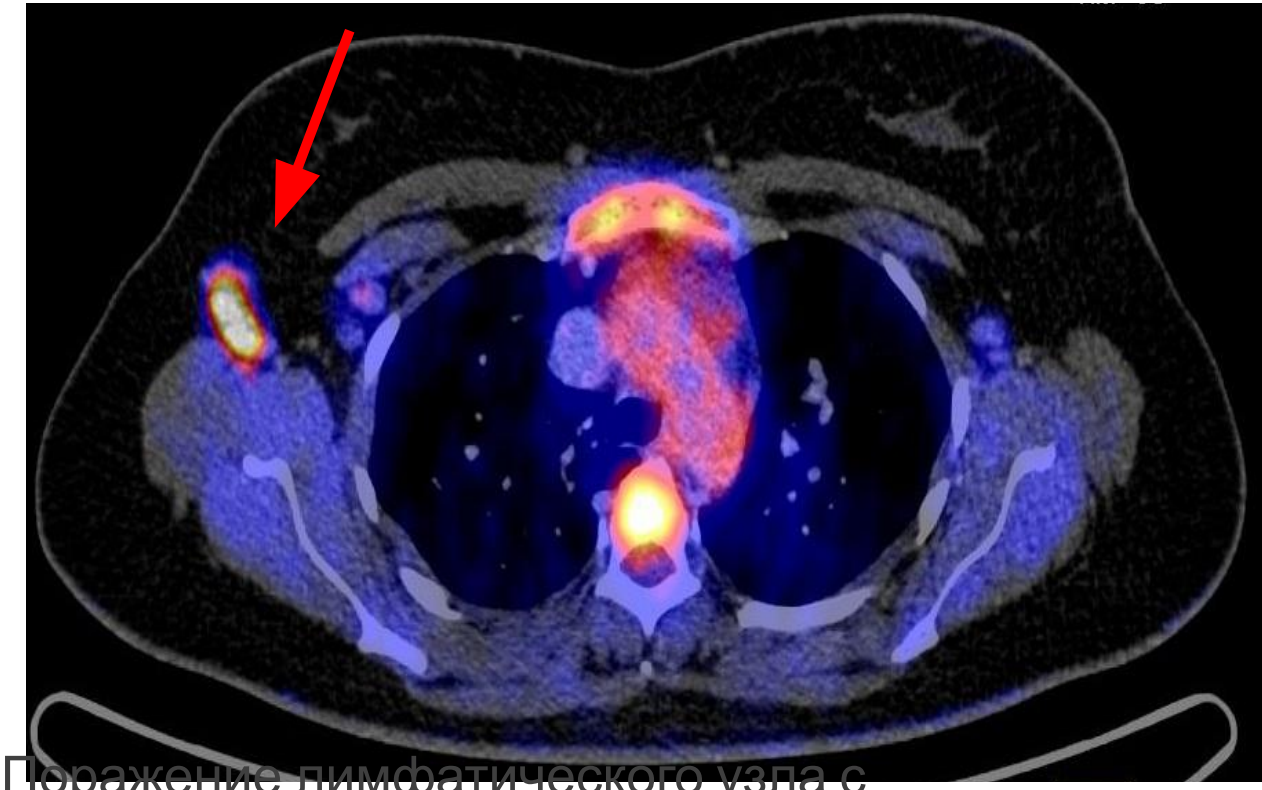

Поражение лимфатического узла с контрлатеральной от основного образования стороны

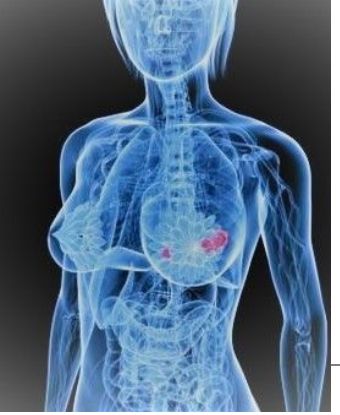

Пациент Ф. 47 лет. Рак левой молочной железы.

SUVmax 7,6

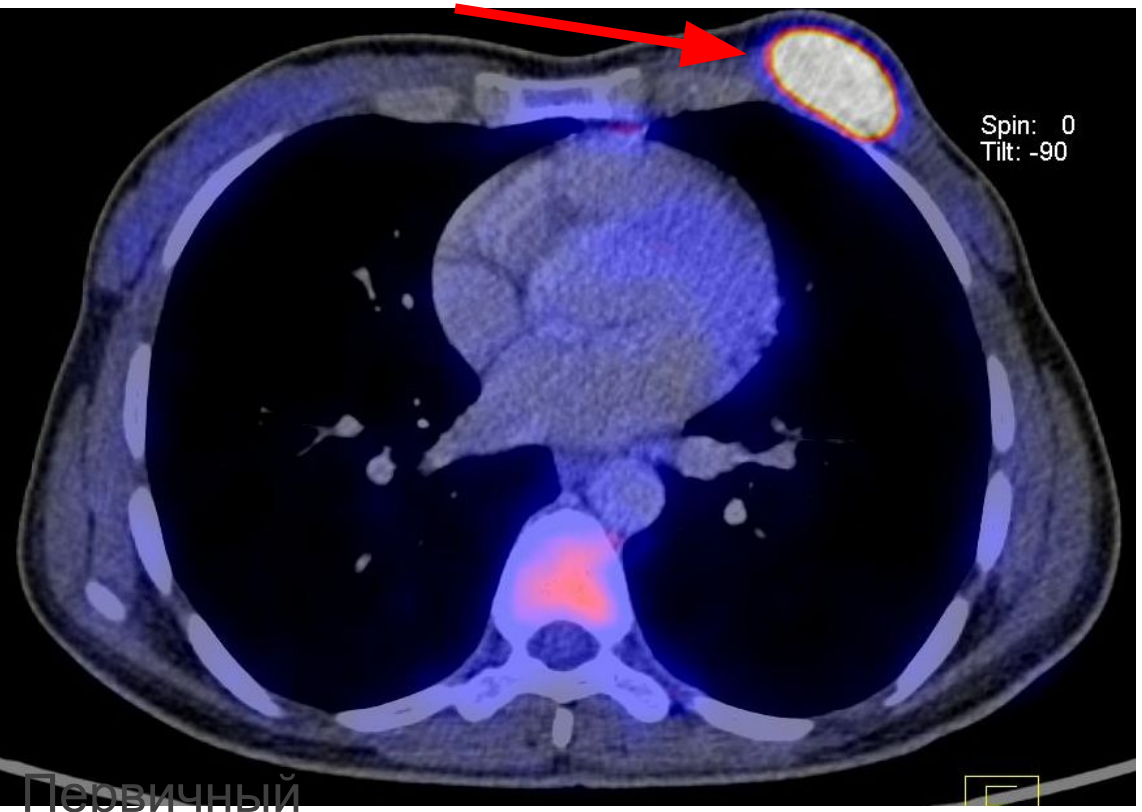

Первичный очаг

SUVmax 4,9 SUVmax 3,8 SUVmax 5,3

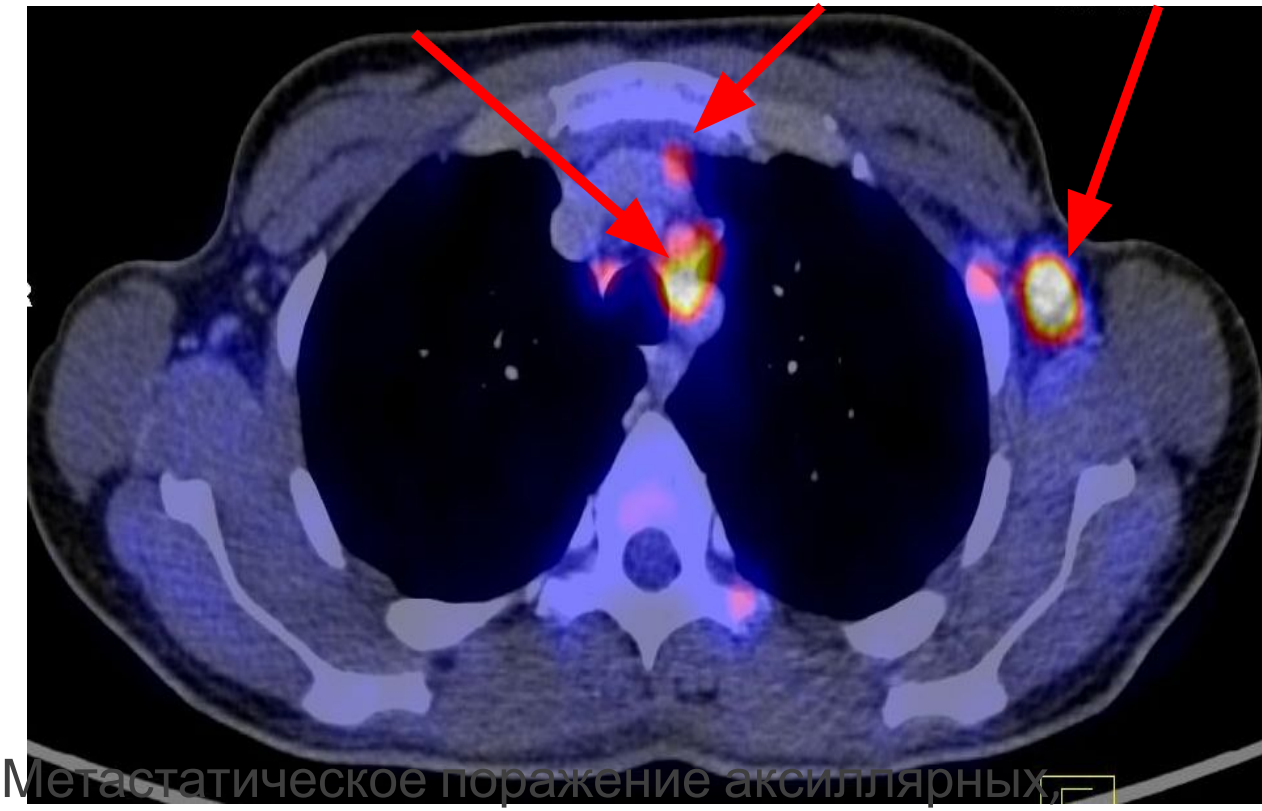

Метастатическое поражение аксиллярных, парастернальных и медиастинальных лимфоузлов

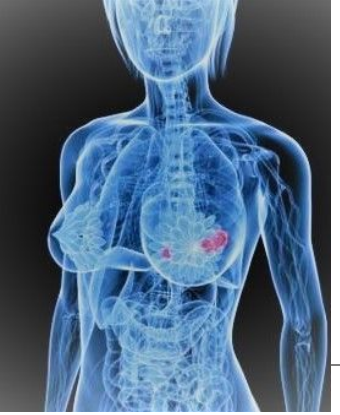

Пациент М. 28 лет. Мультицентричный рак правой молочной железы.

SUVmax 5,3

SUVmax 9,2

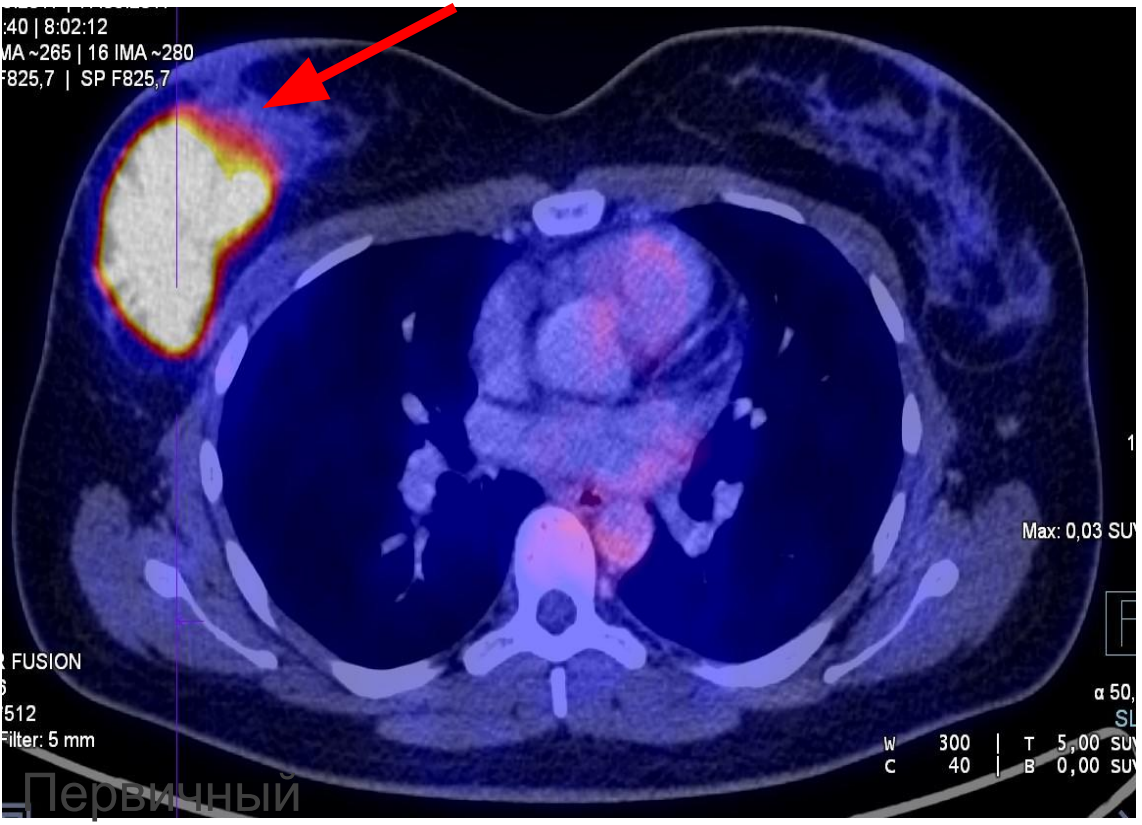

Первичный очаг

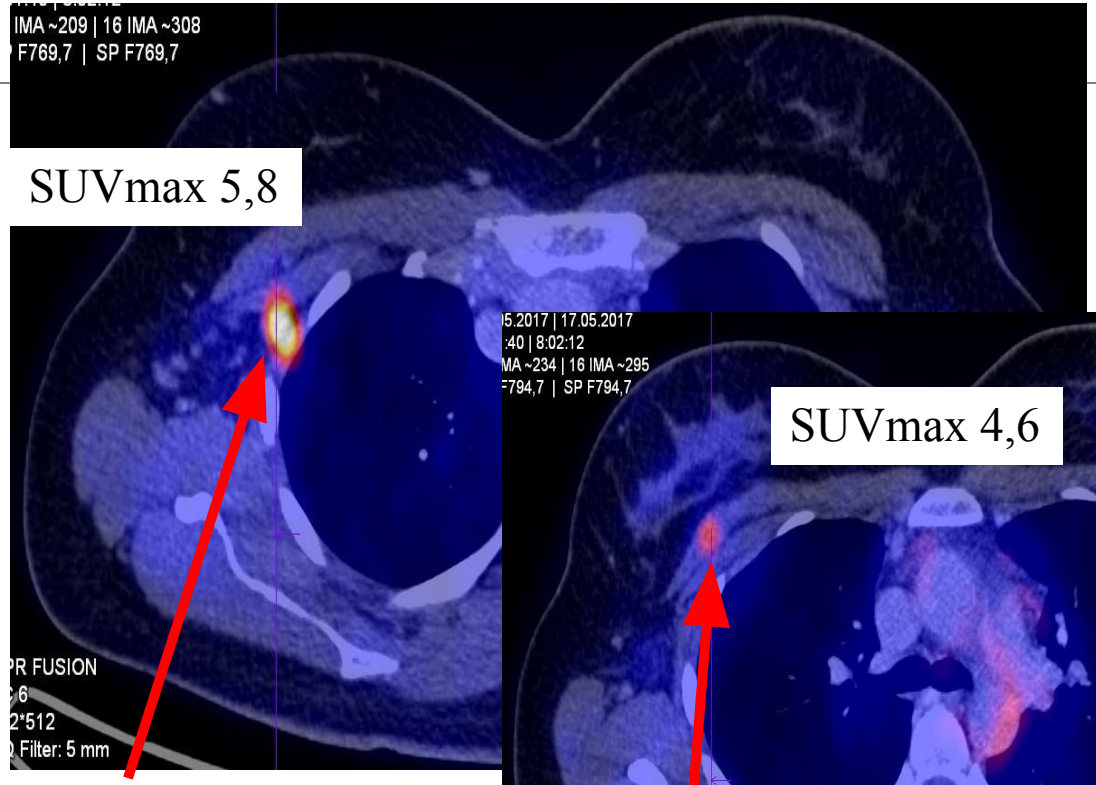

SUVmax 5,8

Вторичное поражение ретропекторальных лимфоузлов

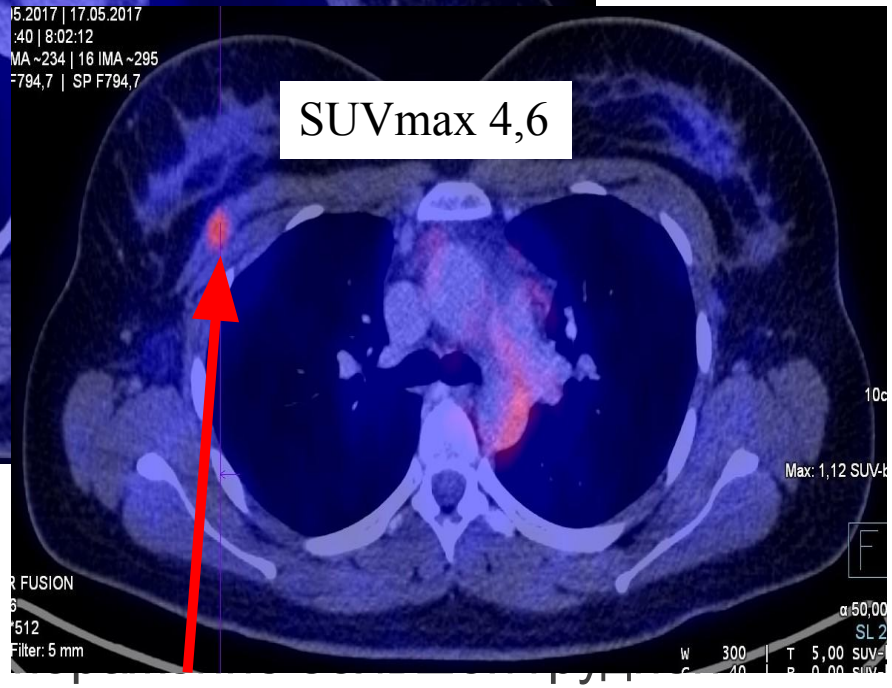

SUVmax 4,6

Вторичное мышцы

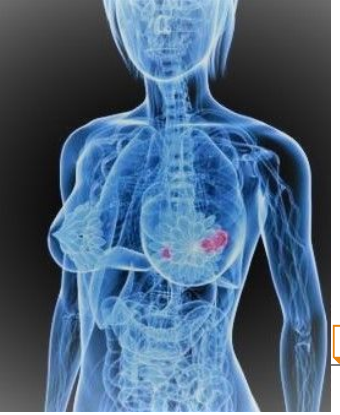

Выводы

- Метастатически измененные регионарные лимфатические узлы были выявлены в 78% случаев.
- Наибольшее число лимфоузлов было выявлено при III стадии заболевания
- Эффективность ПЭТ/КТ превышает УЗИ в выявлении параклавикулярных и парастернальных лимфоузлов на 6,7% и 5,9% соответственно
- Наибольшая эффективность достигнута применением ПЭТ/КТ в выявлении пораженных лимфоузлов на I и II стадиях заболевания- преимущество ПЭТ/КТ- 9% и 11% соответственно
- Значение SUVmax до 3,0 свидетельствовало о воспалительном характере повышения метаболической активности, более SUVmax до 5,0- о вторичном поражении лимфоузлов
- Специфичность ПЭТ/КТ в выявлении аксиллярных лимфоузлов на стороне первичного очага- 98,5%, с контрлатеральной от первичного очага стороны- 96,2%

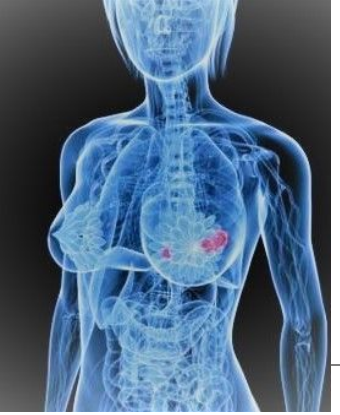

Благодарю за внимание!