Министерство образования науки Российской федерации Федеральное государственное бюджетное образовательное учреждение высшего профессионального образования
“Петрозаводский государственный университет” (ПетрГУ)
Медицинский институт Лечебный факультет

Презентация

на тему:

Флюорография

Работу выполнил

Студент 71308 группа

3 курса очного отделения

Мамметкурбанов Ресул

9 апрель 2021 г.

Петрозаводск 2021 г.

Флюорография - исследование, заключающееся в фотографировании флюоресцентного экрана, на который спроецировано рентгенологическое изображение.

ФЛЮОРОГРАФИЯ (лат. fluor течение, поток + греч. grapho писать, изображать)

синонимы:

- радиофлюорография,
- рентгенофлюорография,
- рентгенофотография,
- фоторентгенография

- метод рентгенологического исследования, заключающийся в фотографировании рентгеновского изображения исследуемого объекта со светящегося экрана на фотографическую (флюорографическую) пленку.

Флюорограф

специальный рентгеновский аппарат, снабженный флюоресцентным экраном, фотокамерой и механизмом автоматического перемещения пленки.

Флюорограф

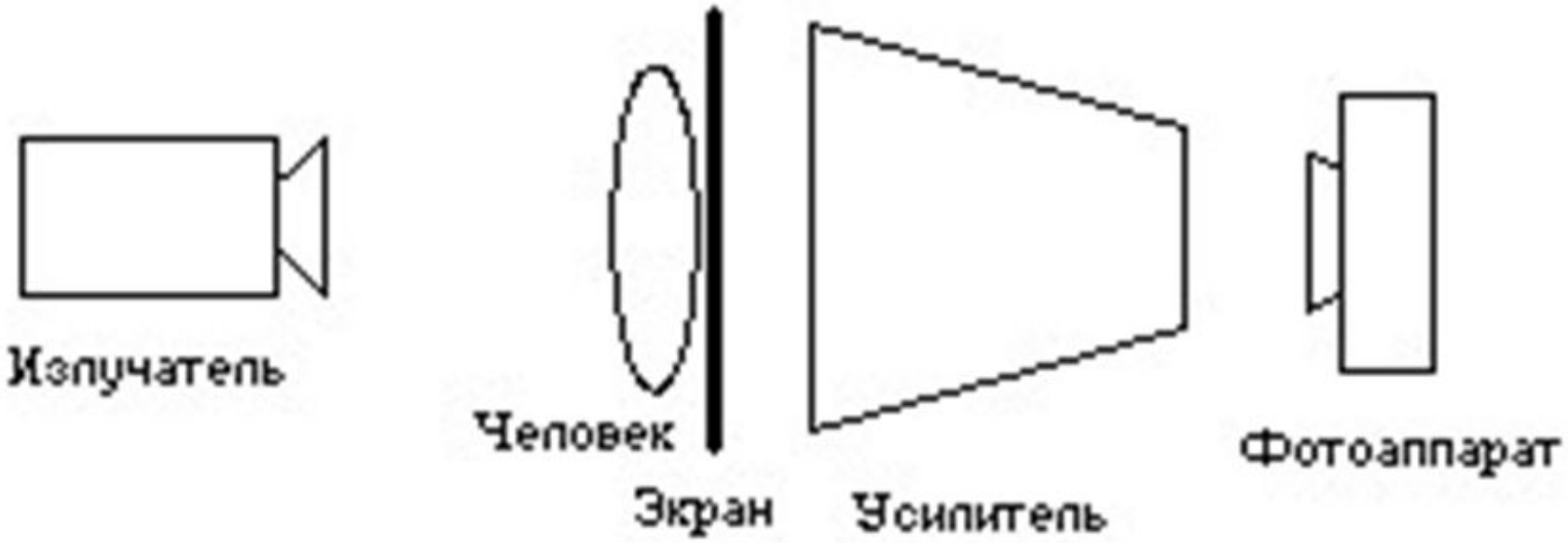

Флюорография

Наша ситуация:

- туберкулез, рак легких. Нет другого пути, кроме массовой флюорографии,
- физически и морально устаревший парк флюорографов,
- высокие дозы при обследованиях,
- недостаток средств для обновления парка,
- в то же время - богатые традиции, школа, опыт в области практической флюорографии.

Выход из положения – воссоздание флюорографической службы на качественно новом уровне.

Технически:

а) Применение современных флюорографов с высокими диагностическими возможностями и низкими дозами облучения.

б) Создание медицинской компьютерной сети для архивирования и консультаций.

в) Постепенное внедрение компьютерной диагностики.

Требования к современному флюорографу

1. Высокое качество снимка, определяющее его диагностические возможности.
2. Низкие дозы облучения пациентов (т.к. производится массовое периодическое обследование здоровых людей). Желательно иметь настолько низкие дозы, чтобы можно было смотреть ***все*** категории населения.
3. Цифровой способ получения изображения, позволяющий реализовать оперативную диагностику, удобное архивирование, пересылку снимков для консультаций.
4. Высокая надежность.
5. Приемлемая цена.

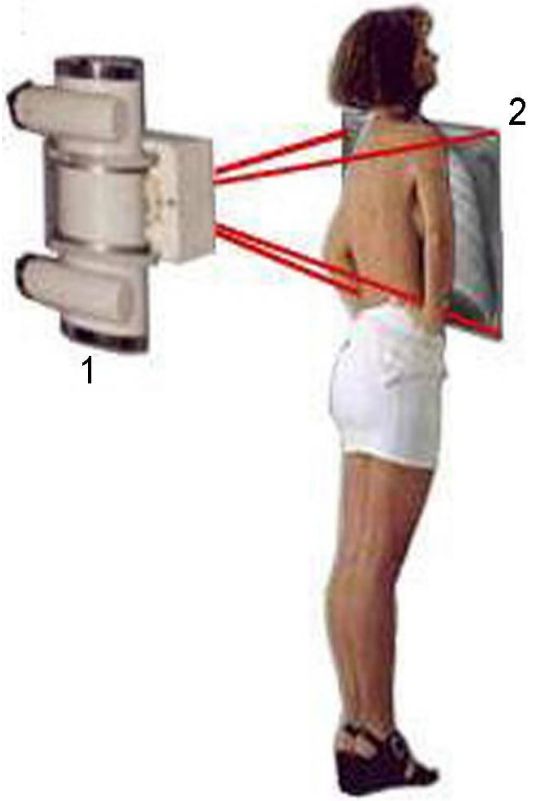

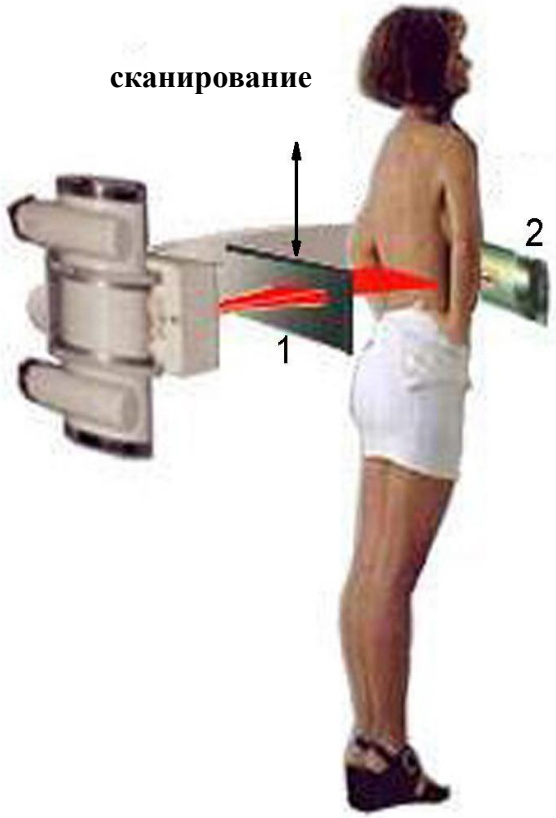

Схематичное изображение двухкоординатного традиционного метода:
1 – рентгеновская трубка,
2 – двухкоординатный детектор

Схематичное изображение сканирующего метода
1 – коллиматор
2 – однокоординатный детектор

На первый взгляд, традиционный метод получения снимка с двумерным (плоским) детектором кажется более простым и целесообразным. Но это только на первый взгляд.

Влияние рассеянного излучения

Вид сбоку

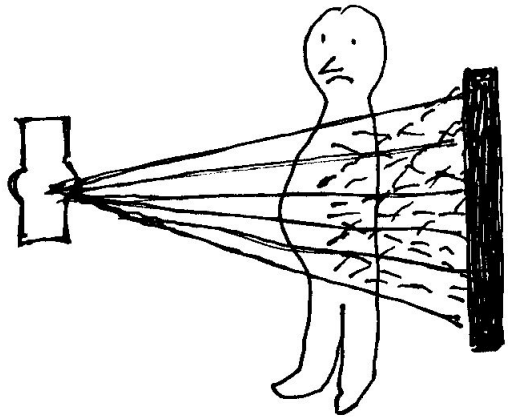

Традиционный метод
с плоским детектором

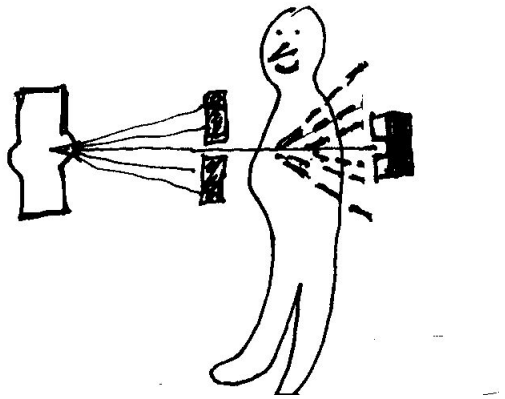

Сканер. Детектор с входным
окном в виде узкой щели

прямое (полезное излучение)

рассеянное излучение

Характеристики флюорографа ФМЦ – НП –О

Размеры снимка (макс), мм (устанавливаются врачом)	410 х 1200
Разрешение, п.л./мм	2 (2,5)*
Контрастная чувствительность, % при дозе 100 мкР в плоскости приемника	0,5
Скорость сканирования, см/с	7 (14)*
Динамический диапазон	1000
Доза при прямом снимке грудной клетки, мкЗв	3 ÷ 5
Макс. напряжение на трубке, кВ	120
Производительность, снимков/час	60

( )* - в близком будущем

Государственное бюджетное учреждение здравоохранения города Москвы «Детская городская клиническая больница №
Департамента здравоохранения города Москвы
ОГРН
г. Москва,
ТЕЛ.:

Справка № 123

Флюорография

От «01» января 2015 г.

Ф.И.О. Иванов Иван Иванович

Дата рождения 01 января 1980 г.

Дата предоставления 01.01.2015 г.

Заключение Органы грудной клетки без видимой патологии

М.П.

ВРАЧ

СПАСИБО ЗА ВНИМАНИЕ