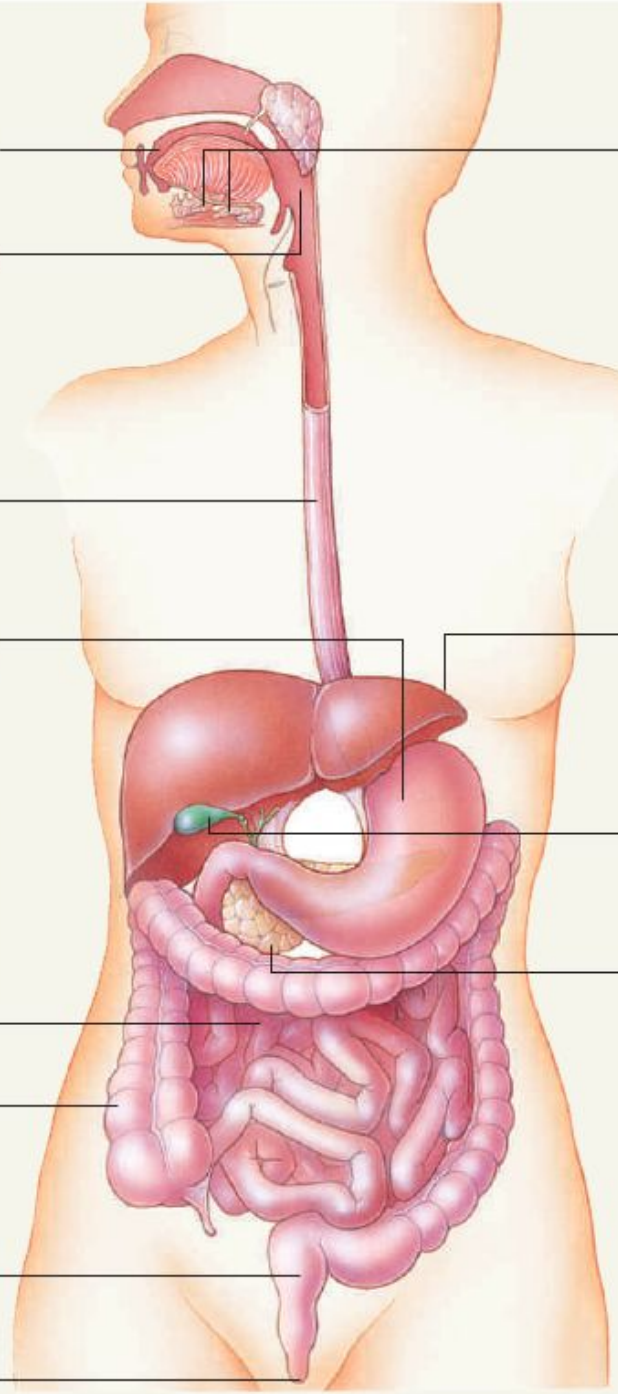

Major Organs

Mouth
Oral cavity. Its teeth break food into smaller bits. Tongue mixes food with saliva.

Pharynx (throat)
Entrance to the gut and respiratory system. Action of the epiglottis keeps food from entering the trachea.

Esophagus
Muscular tube through which food moves to the stomach.

Stomach
J-shaped muscular sac that receives food and mixes it with gastric fluid secreted by cells in its lining.

Small Intestine
Longest tube of the gut. Its first part receives secretions from the liver, gallbladder, and pancreas. These secretions help complete the process of digestion. Most water and products of digestion are absorbed across the highly folded wall of this organ.

Large Intestine (colon)
Wider than the small intestine, but shorter. It absorbs most remaining water, thus concentrating any undigested waste and forming the feces.

Rectum
Expandable sac that stores feces.

Anus
Opening through which feces are expelled from the body.

Accessory Organs

Salivary Glands
Produce and secrete saliva, which moistens food and begins the process of carbohydrate digestion.

Liver
Produces bile, which aids digestion and absorption of fats.

Gallbladder
Stores and concentrates bile, then secretes it into the small intestine.

Pancreas
Secretes enzymes and bicarbonate (a buffer) into the small intestine.

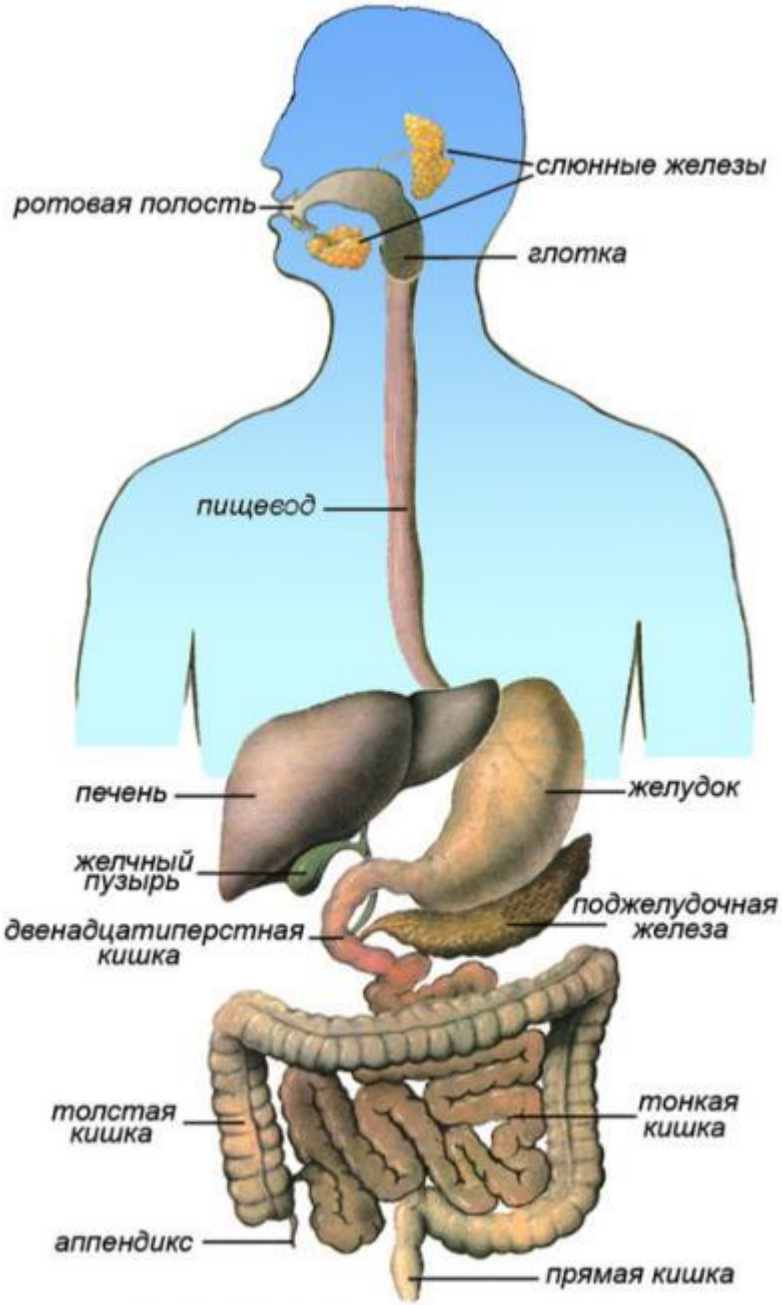

СТРОЕНИЕ ПИЩЕВАРИТЕЛЬНОЙ СИСТЕМЫ

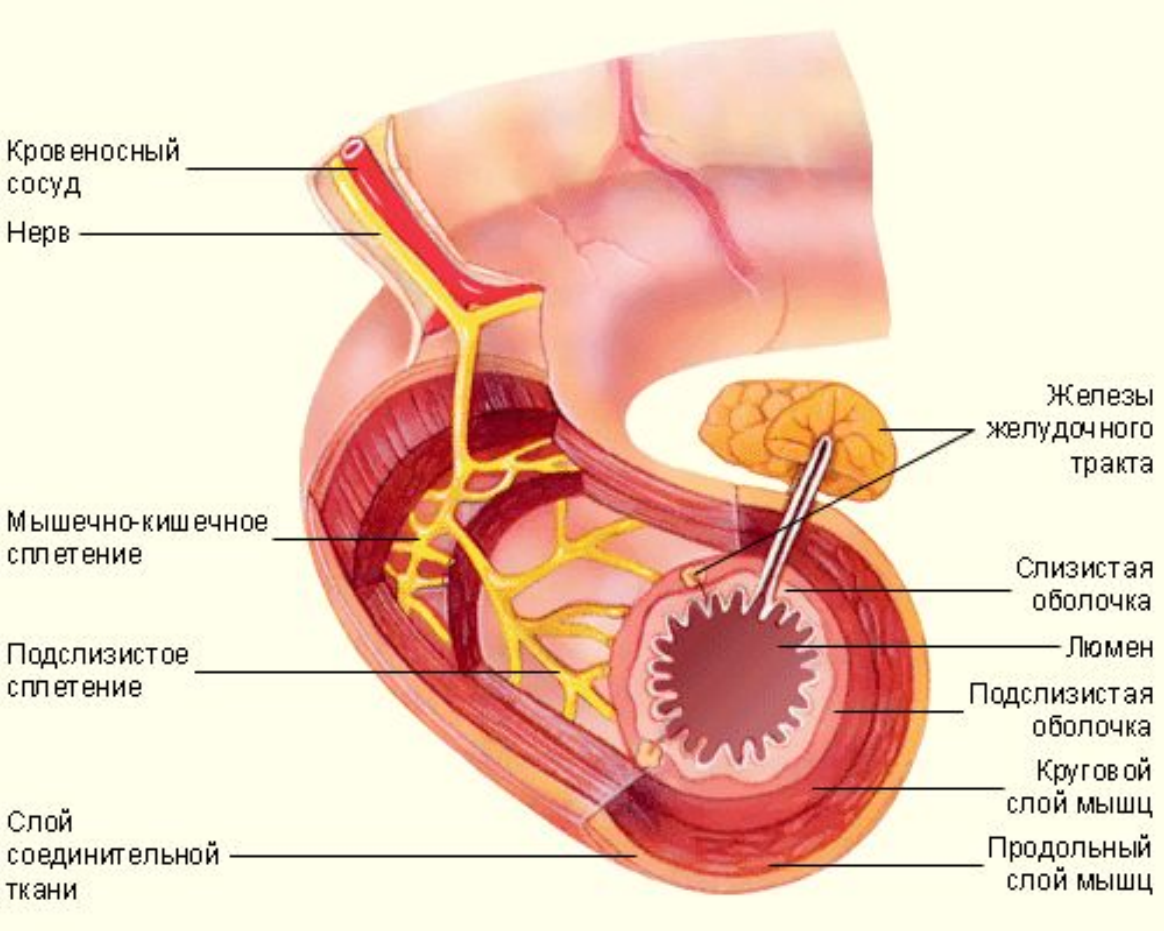
Кровеносный сосуд
Нерв
Мышечно-кишечное сплетение
Подслизистое сплетение
Слой соединительной ткани
Железы желудочного тракта
Слизистая оболочка
Люмен
Подслизистая оболочка
Круговой слой мышц
Продольный слой мышц

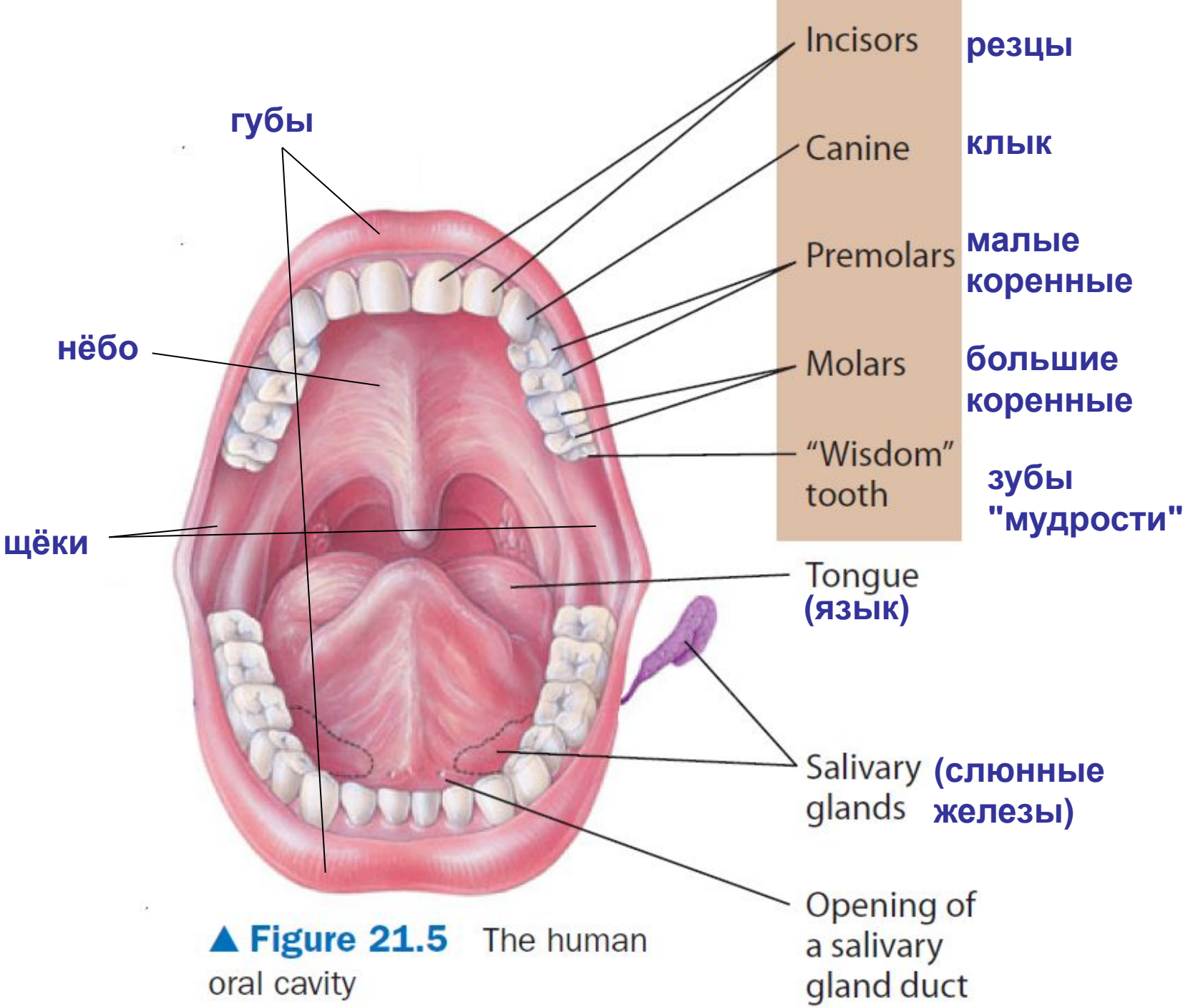

▲ **Figure 21.5** The human oral cavity

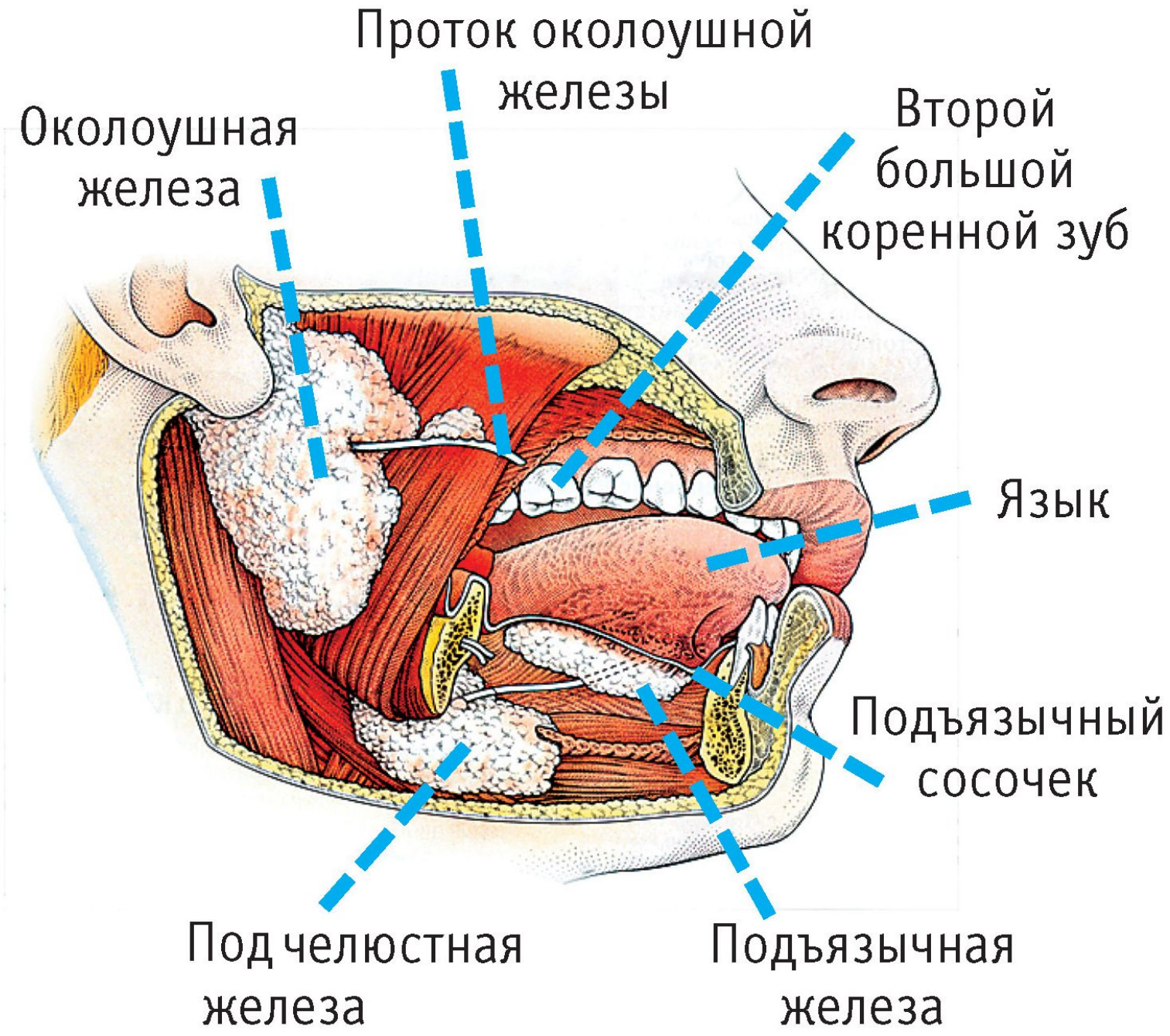
Проток околоушной железы
Околоушная железа
Второй большой коренной зуб
Язык
Подъязычный сосочек
Под челюстная железа
Подъязычная железа

Вкусовые зоны языка

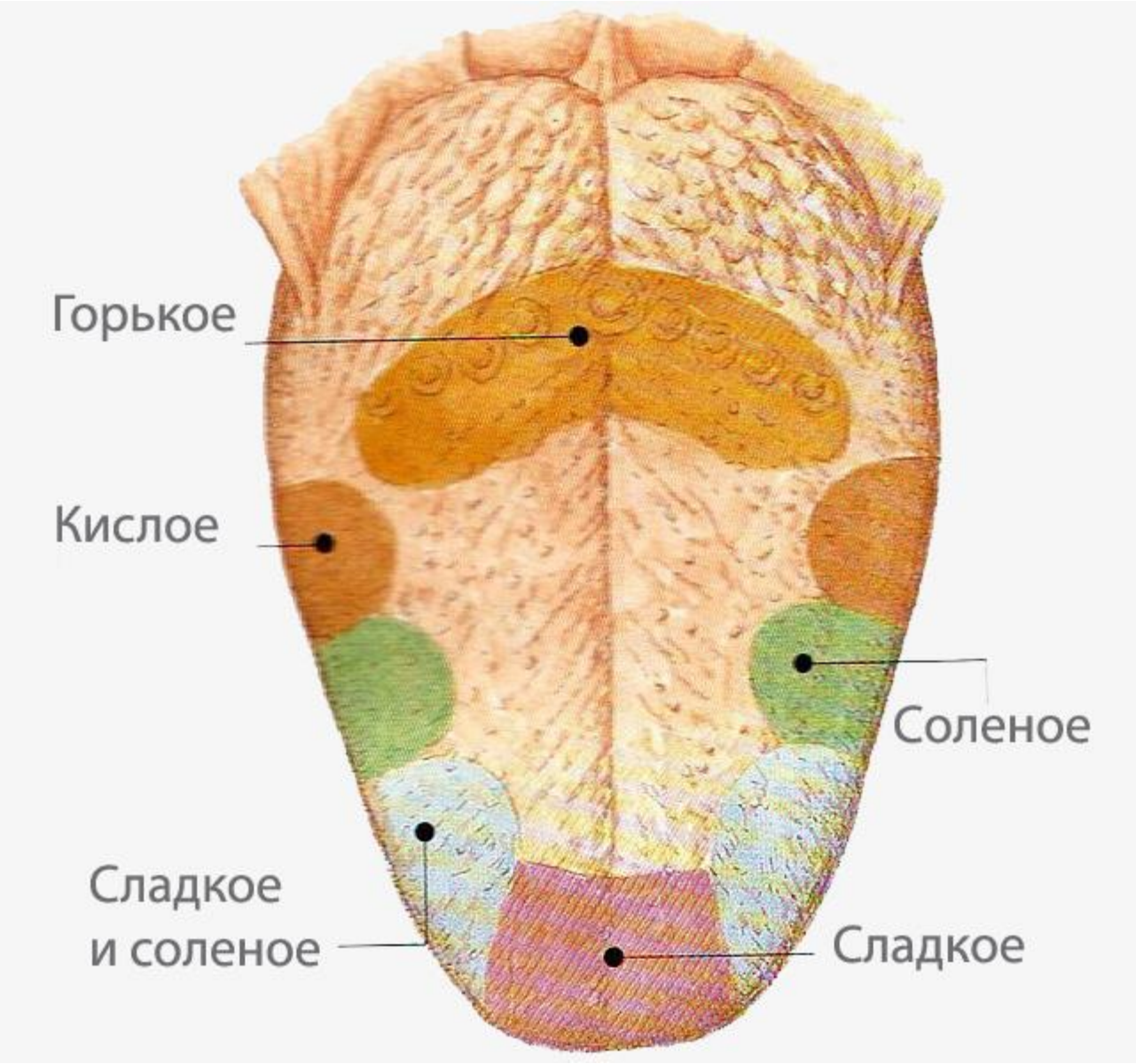

Внешнее строение зуба

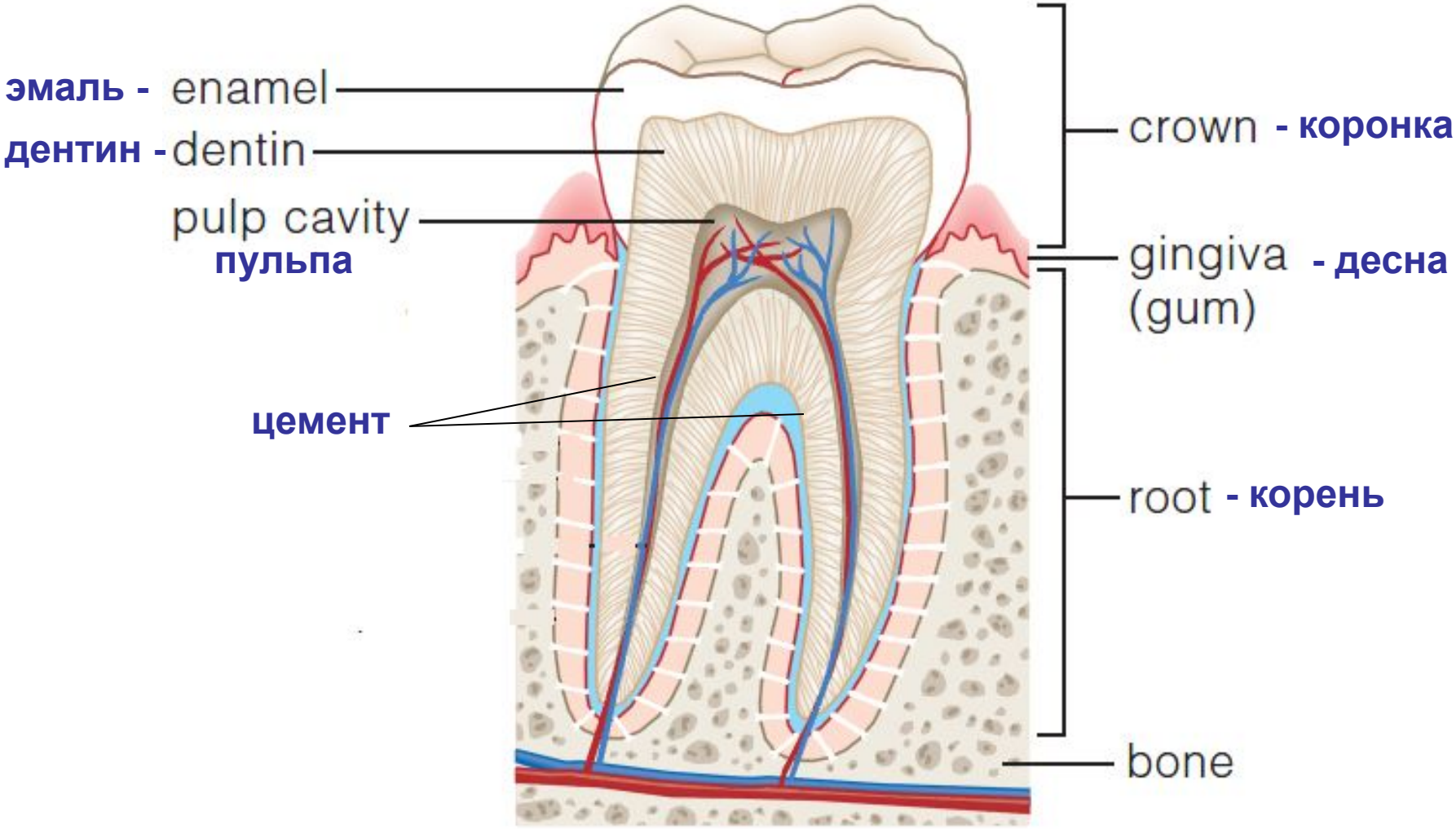
эмаль - enamel
дентин - dentin
pulp cavity
пульпа
цемент
crown - коронка
gingiva - десна
(gum)
root - корень
bone

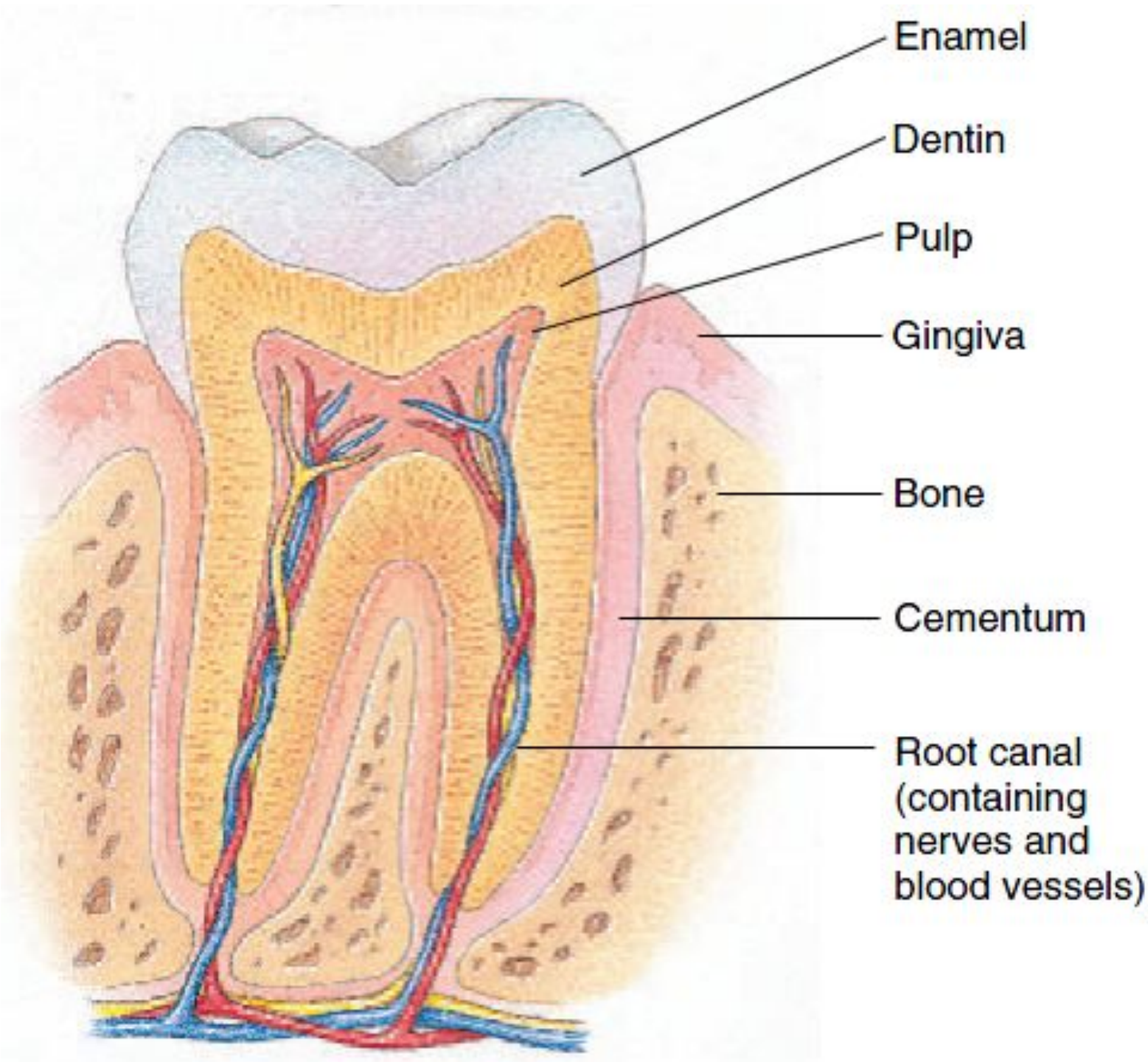
Enamel
Dentin
Pulp
Gingiva
Bone
Cementum
Root canal
(containing
nerves and
blood vessels)

Зубная формула молочных зубов

у взрослого:

3	2	1	2	2	1	2	3
3	2	1	2	2	1	2	3

у ребенка:

2	0	1	2	2	1	0	2
2	0	1	2	2	1	0	2

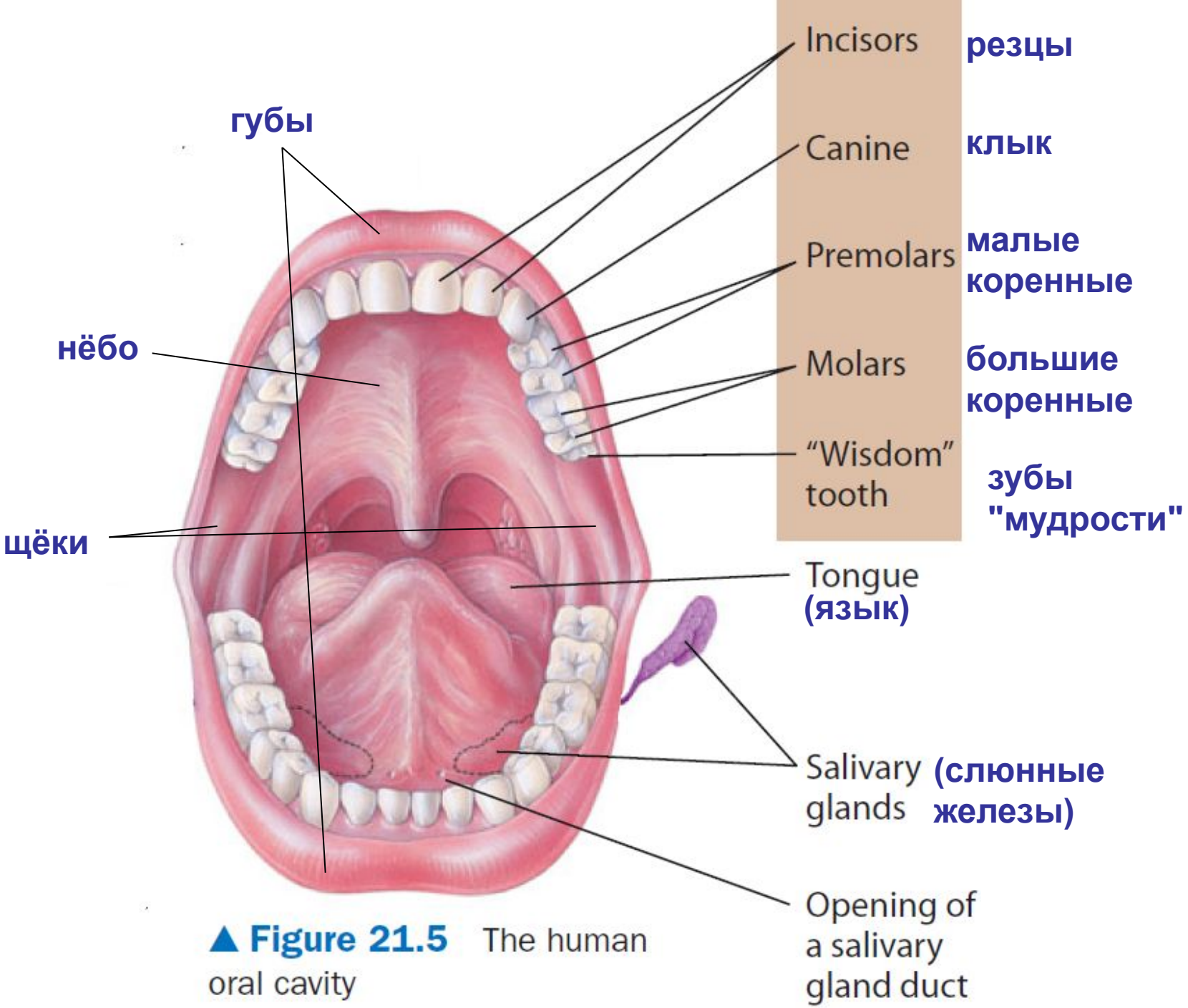

▲ **Figure 21.5** The human oral cavity

Корневая структура зубов

Процесс глотания

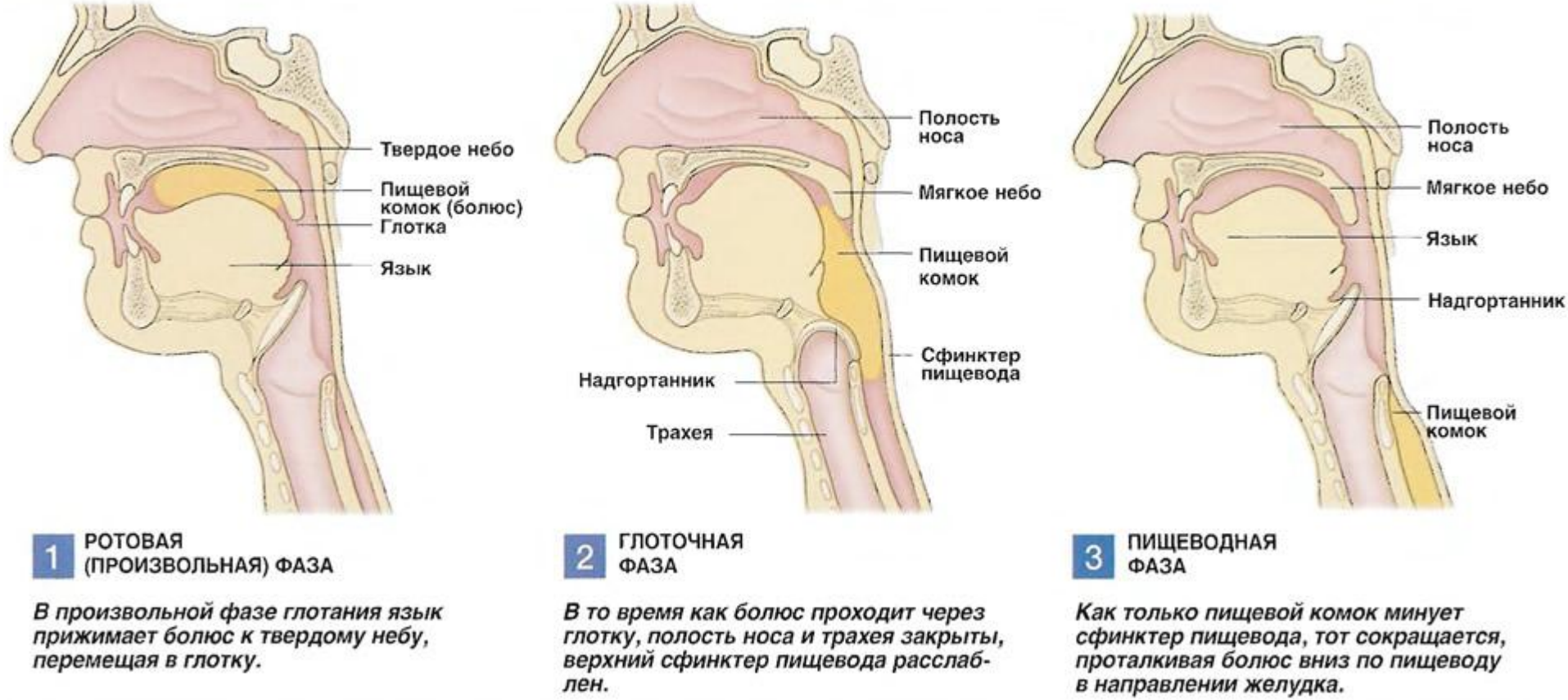

Глотание состоит из трех фаз. Первая фаза глотания, ротовая -произвольная (то есть выполняется сознательно). Две остальные - глоточная и пищеводная - рефлекторные. Когда жевание завершено, язык надавливает на твердое небо, и пища перемещается в заднюю часть ротовой полости. Там из нее формируется пищевой комок (болюс), который произвольными сокращениями языка перемещается на корень языка. Раздражение его рецепторов вызывает рефлекторное сокращение мышц, приподнимающих мягкое небо. Оно препятствует попаданию пищи в полость носа, в то время как язык не дает ей вернуться в ротовую полость. Движениями языка болюс проталкивается в глотку. В то же время надгортанник перекрывает вход в трахею и мышцы глотки выдавливают пищевой комок в пищевод.

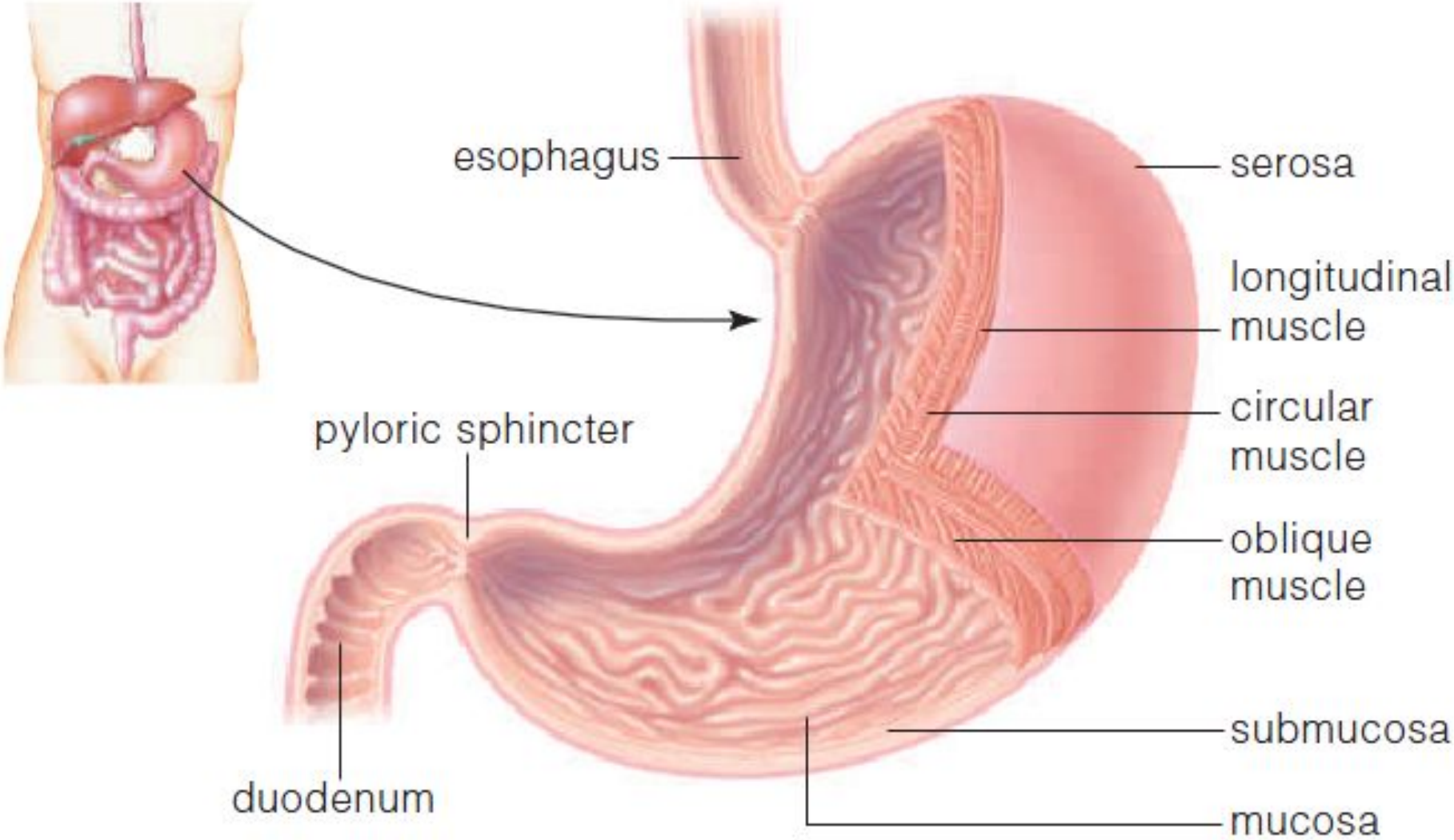
esophagus
serosa
longitudinal muscle
circular muscle
oblique muscle
pyloric sphincter
submucosa
duodenum
mucosa

Пищеварение в желудке

Перетирание пищевого комочка в кашицу	Мышечные слои желудка: Продольный – наружный Круговой – средний Косой -внутренний
Уничтожение бактерий	Жел. сок (лизоцим, соляная кислота)
Расщепление белков до пептидов	Жел. сок (пепсин)
Расщепление жиров молока	Жел. сок (липаза)
Продвижение пищи в кишечник	Сфинктер

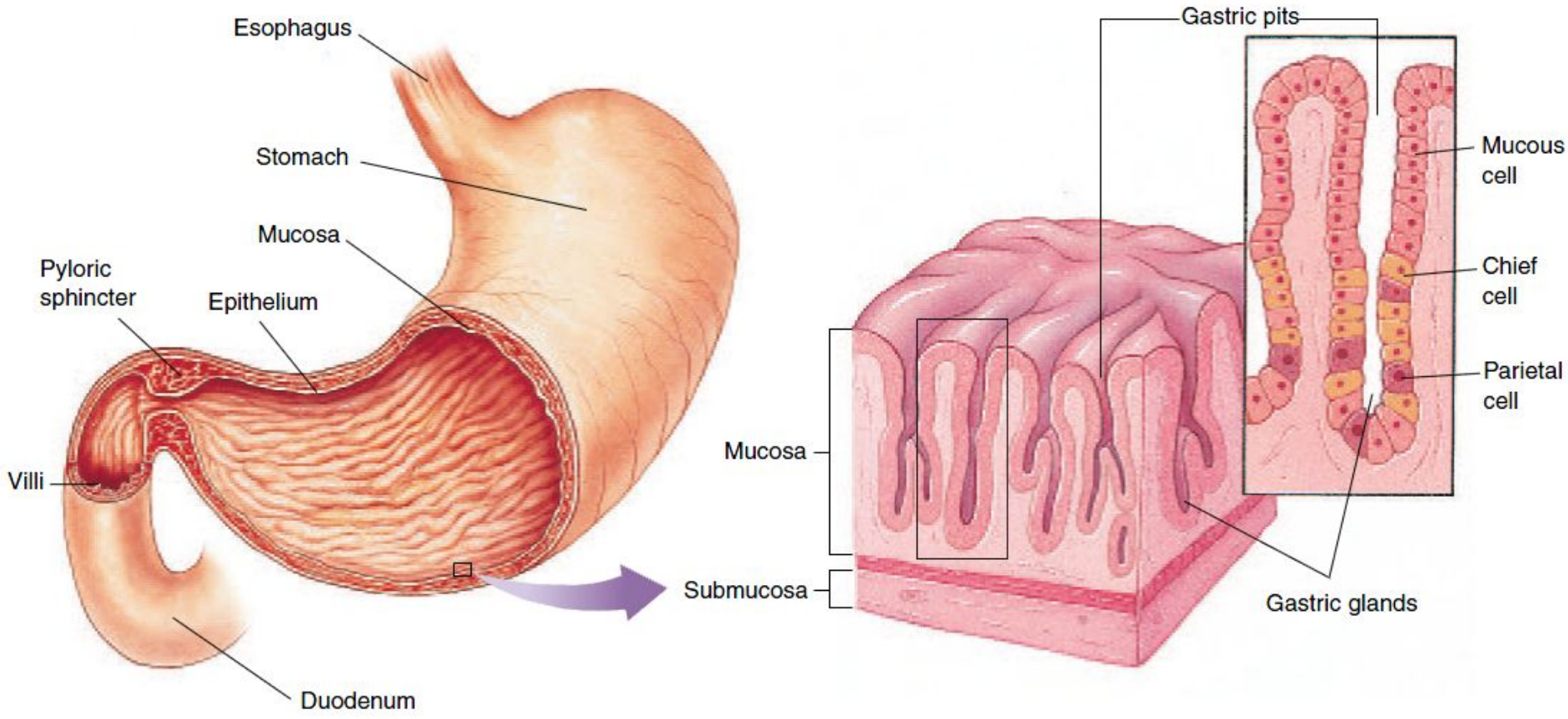
Esophagus
Stomach
Mucosa
Pyloric sphincter
Epithelium
Villi
Duodenum
Gastric pits
Mucous cell
Chief cell
Parietal cell
Mucosa
Submucosa
Gastric glands

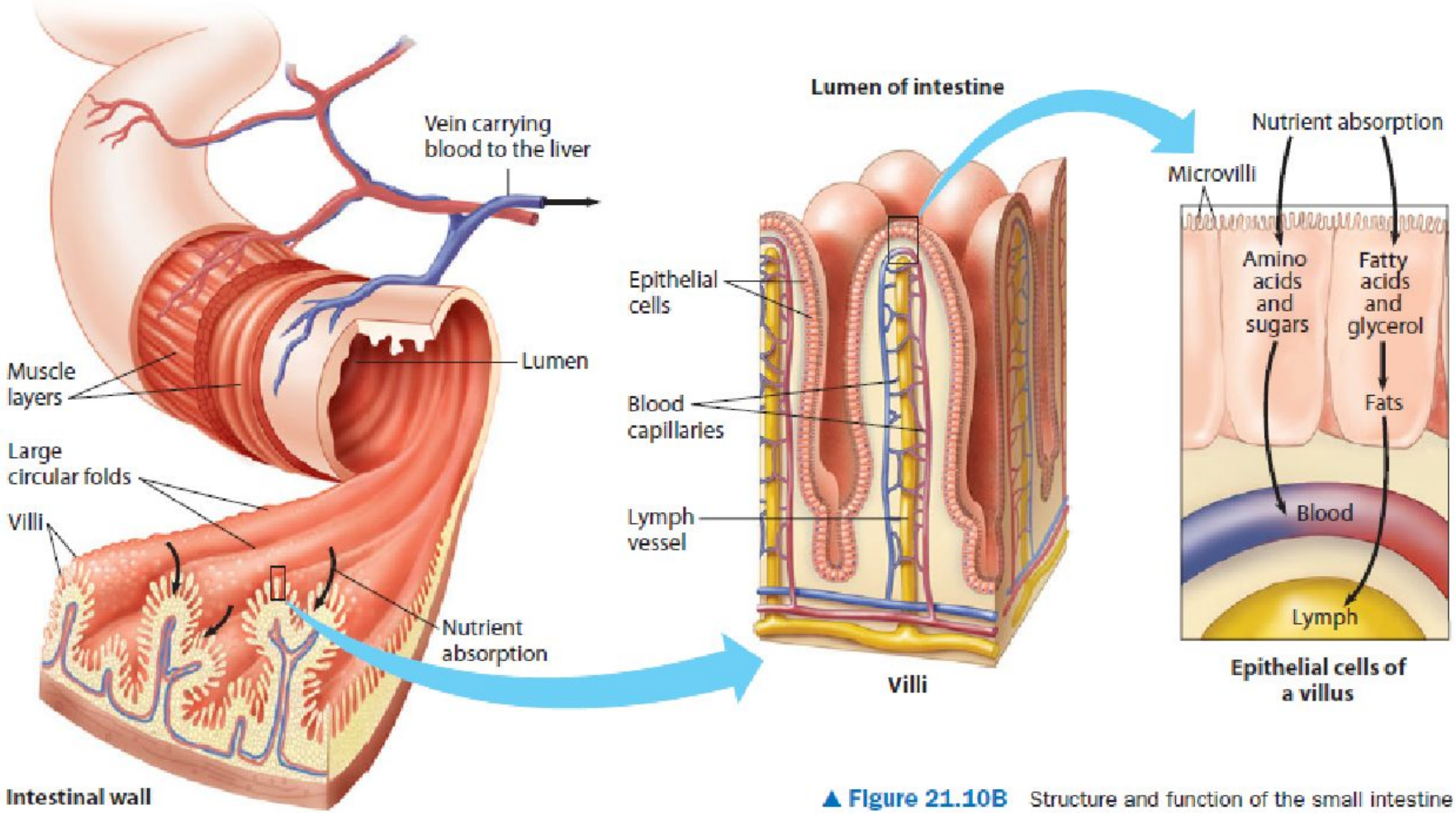

▲ **Figure 21.10B** Structure and function of the small intestine