Анатомия

Лекция

Придатки глаза

Ткани и структуры, окружающие глаз, называются придатками глаза.

- Орбита и её содержимое (жировая клетчатка, фасции, экстраокулярные мышцы, сосуды, нервы)
- Веки.
- Слезный аппарат.

Размеры орбиты

Ширина 4,0 см

Высота 3,5 см

Длина (медиальная стенка) 4,5 см

Расстояние от заднего полюса глаза до вершины орбиты 1,8 мм

Анатомия орбиты

Канал зрительного нерва

Верхняя глазничная щель

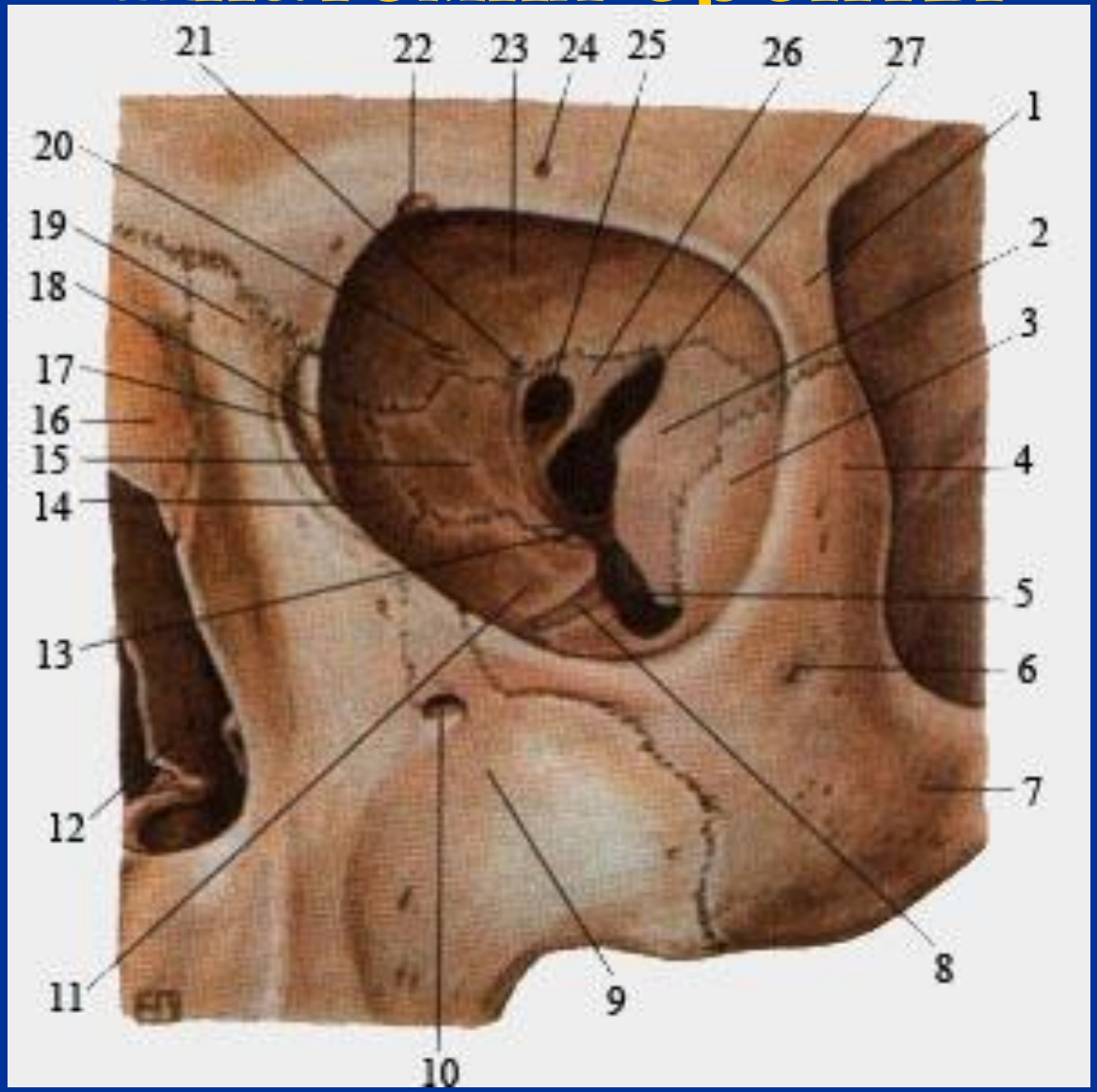

Нижняя глазничная щель

Инфра-орбитальная борозда

Верхняя стенка орбиты

- Лобная кость, малое крыло основной кости
- Отделяет орбиту от передней черепной ямки и фронтального синуса
- Важные ориентиры: ямка слезной железы, блок, надглазничное отверстие (нерв)

Латеральная стенка глазницы

- Скуловая кость, большое крыло основной кости
- Отделяет орбиту от височной ямки
- Находится на уровне экватора глаза

Медиальная стенка орбиты

- Решетчатая, основная, слезная кости, верхняя челюсть
- Отделяет орбиту от решетчатой пазухи
- Ямка слезного мешка, слезно – носовой канал, решетчатые отверстия

Нижняя стенка

- Скуловая, небная кости, верхняя челюсть
- Отделяет орбиту от гайморовой пазухи
- Инфраорбитальная борозда (нерв, сосуды)

Отверстия орбиты

- Канал зрительного нерва
  зрительный нерв, глазничная артерия
- Верхняя глазничная щель (большое и малое крыло основной кости)
  глазодвигательные нервы (III, IV, VI), I ветвь тройничного нерва, верхняя глазничная вена
- Нижняя глазничная щель (основная, небная, верхняя челюсть), II ветвь тройничного нерва, нижняя глазничная вена

Содержимое орбиты

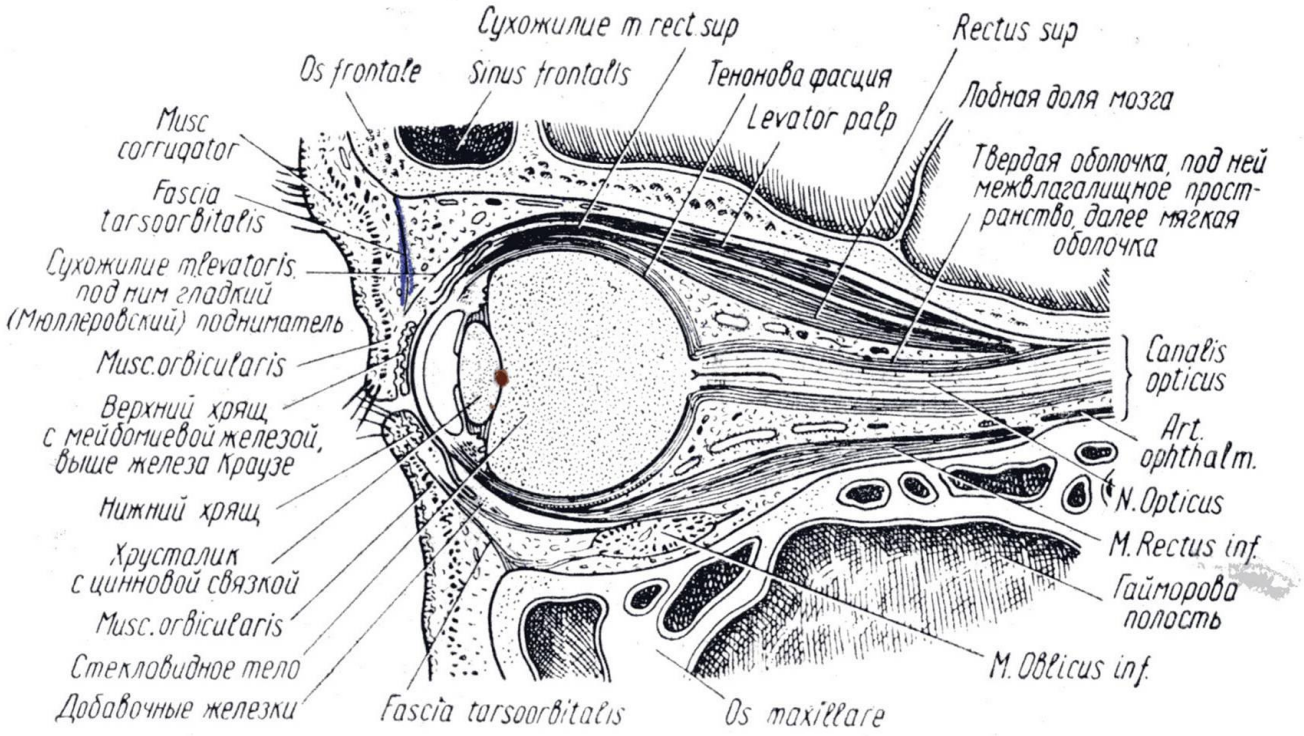

Рис. 4. Вертикальный разрез через орбиту (содержимое орбиты).

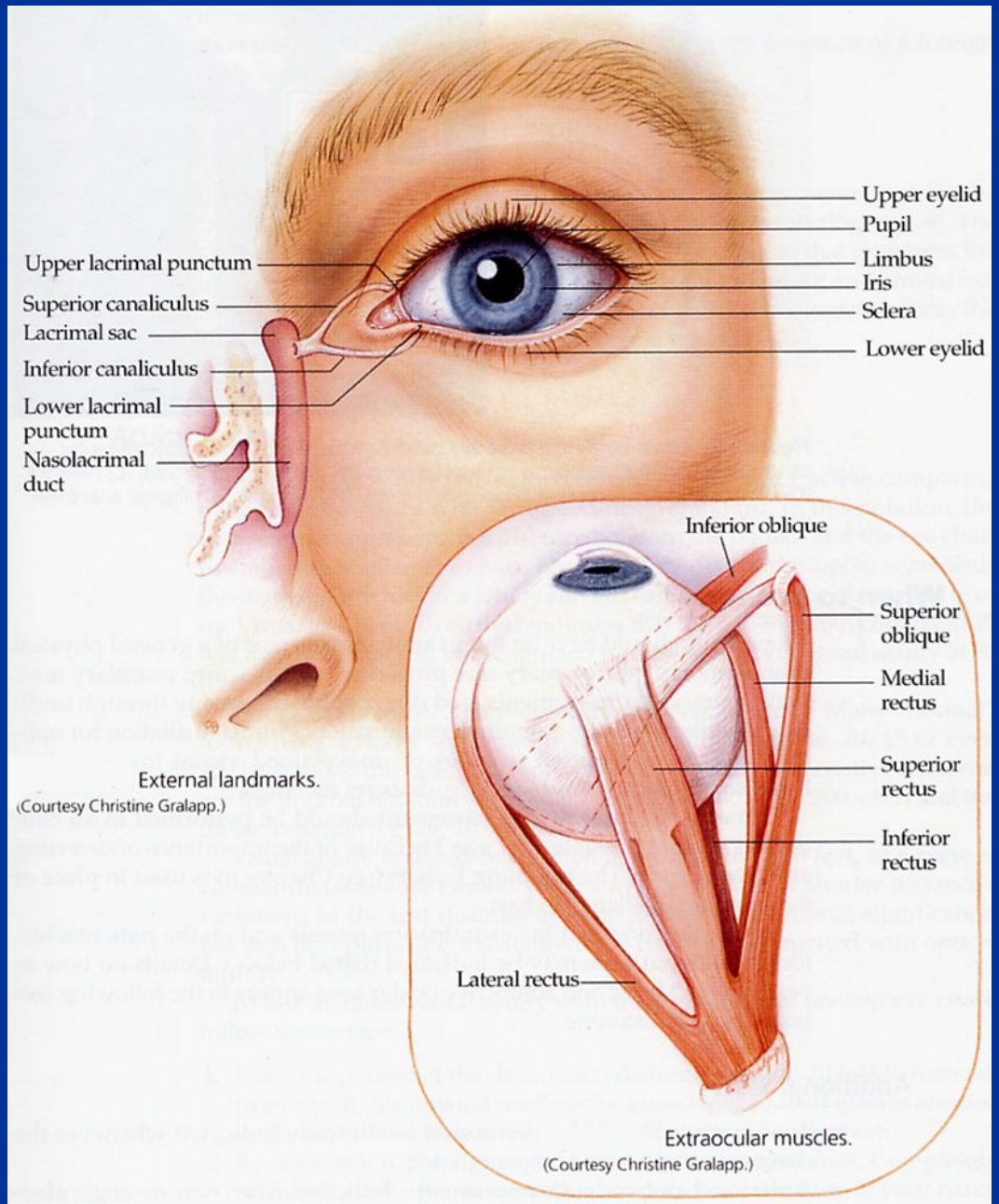

External landmarks.
(Courtesy Christine Gralapp.)

Extraocular muscles.
(Courtesy Christine Gralapp.)

Экстраокулярные мышцы

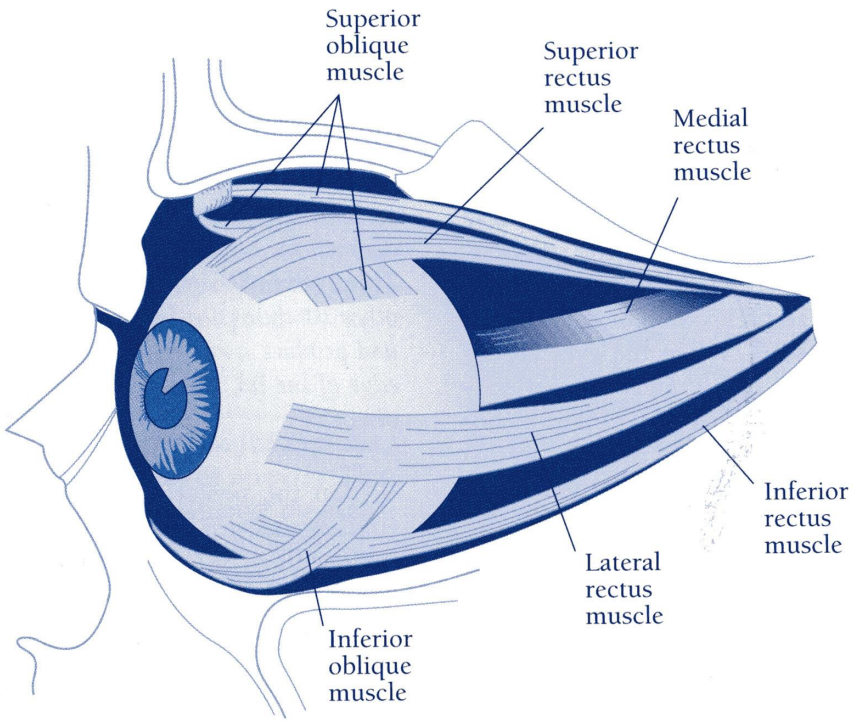

Figure 2.3 The extraocular muscles.

Функции мышц

- Медиальная прямая-аддукция
- Латеральная прямая-абдукция
- Верхняя прямая – вверх и кнутри
- Нижняя прямая – вниз и кнутри
- Верхняя косая – книзу и кнаружи
- Нижняя косая – кверху и кнаружи

Физиологическое действие мышц

- Отводящие – наружная прямая, косые.
- Приводящие – внутренняя, верхняя и нижняя прямые.
- Подниматели – верхняя прямая, нижняя косая
- Опускатели – нижняя прямая, верхняя косая.

Кровоснабжение орбиты, век

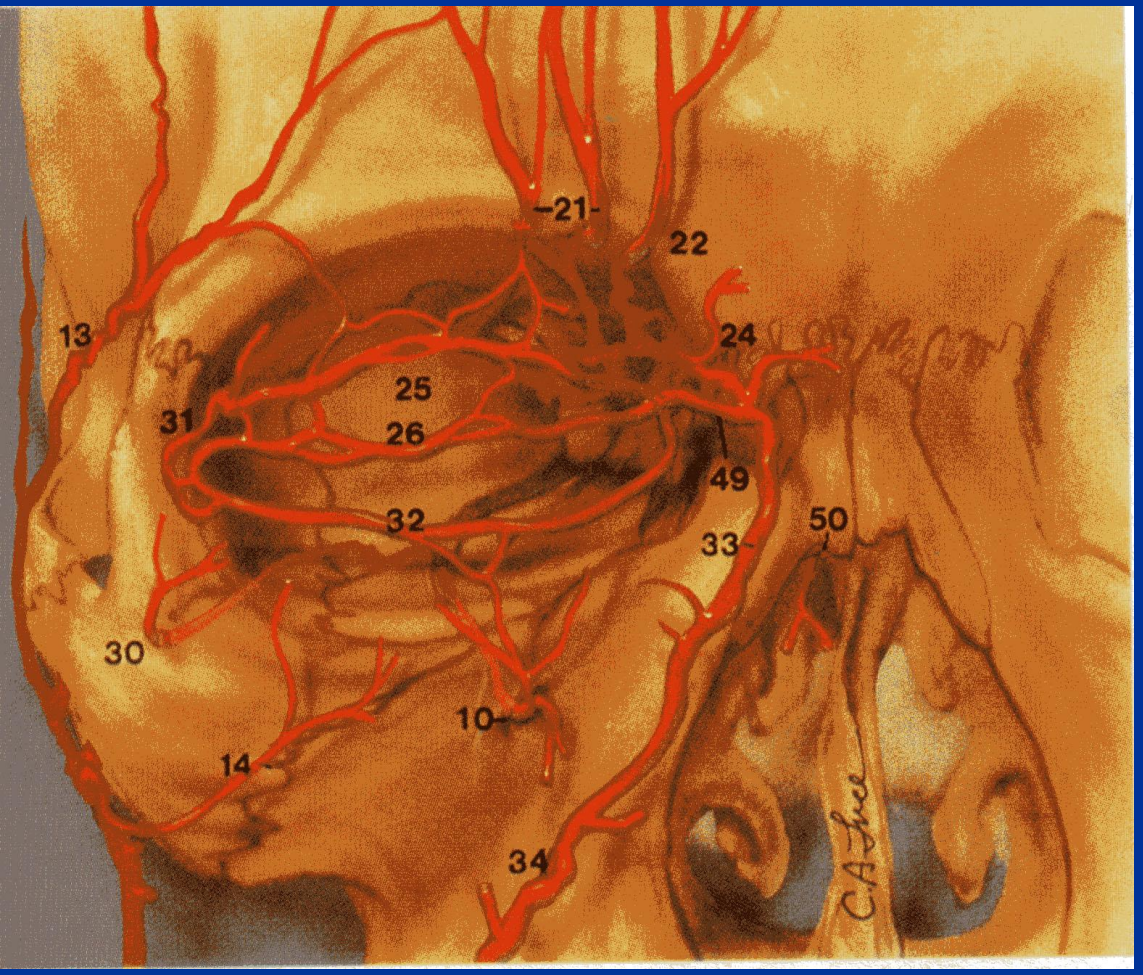

Глазничная артерия

- Центральная артерия сетчатки
- Мышечные ветви
- Цилиарные артерии

Лицевая артерия

Верхнечелюстная артерия

Иннервация

- Чувствительная: I, II ветви тройничного нерва
- Двигательная: глазодвигательный, отводящий, блоковый, лицевой
- Парасимпатическая иннервация обеспечивает аккомодацию, миоз, стимуляцию слёзных желез. Проникает в глаз после синапса с цилиарным узлом, как короткие цилиарные нервы
- Симпатическая иннервация обеспечивает мидриаз, вазоконстрикцию, стимуляцию потовых желез

Симптомы заболеваний орбиты

- **Смещение глазного яблока (экзофтальмометр)**
- **Нарушение подвижности глазного яблока**
- **Двоение**

Экзофтальм, энофтальм

Двухсторонний экзофтальм
Эндокринная экзофтальмопатия

Энофтальм

Односторонний экзофтальм

Строение век

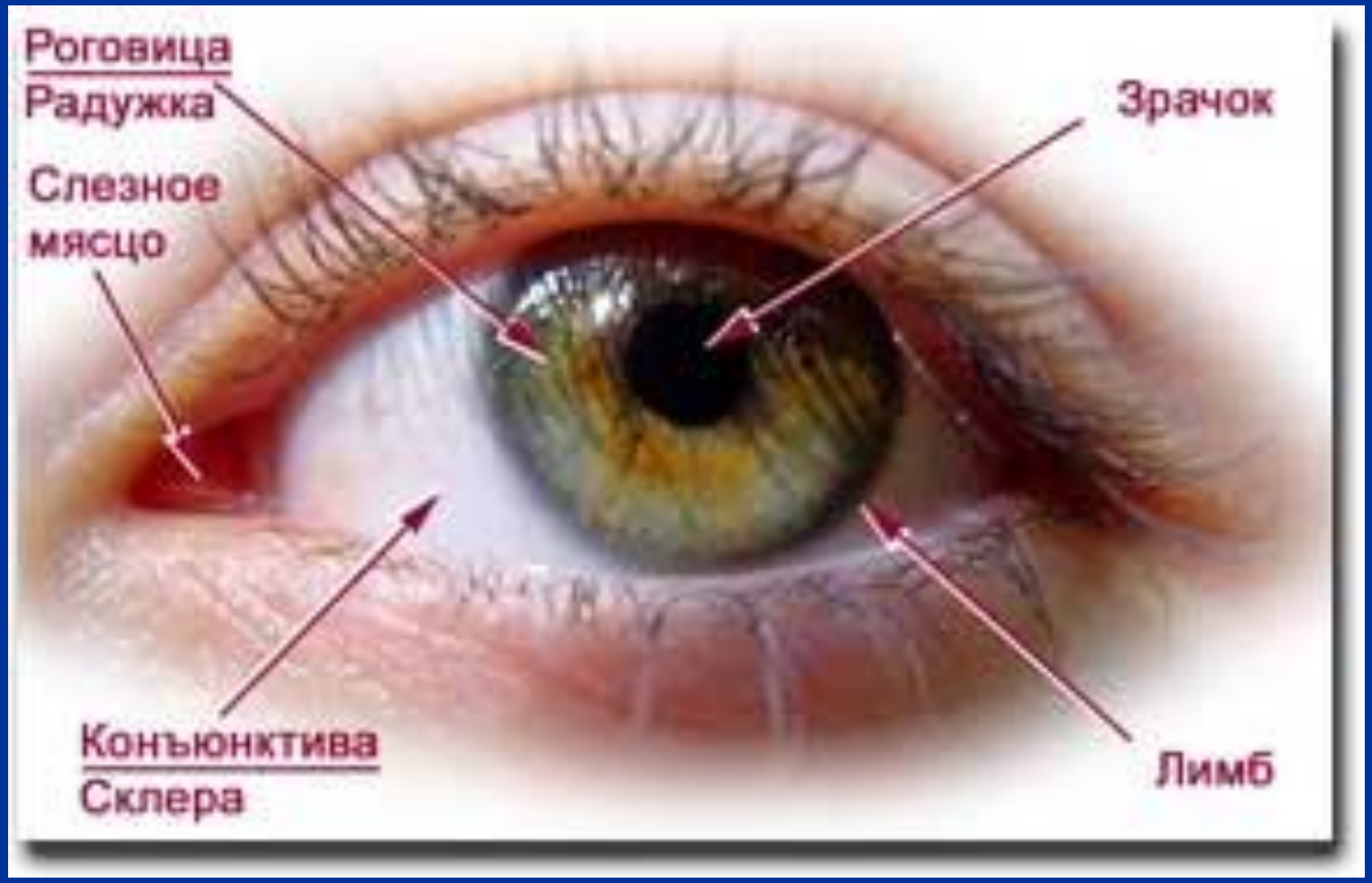

Глазная щель

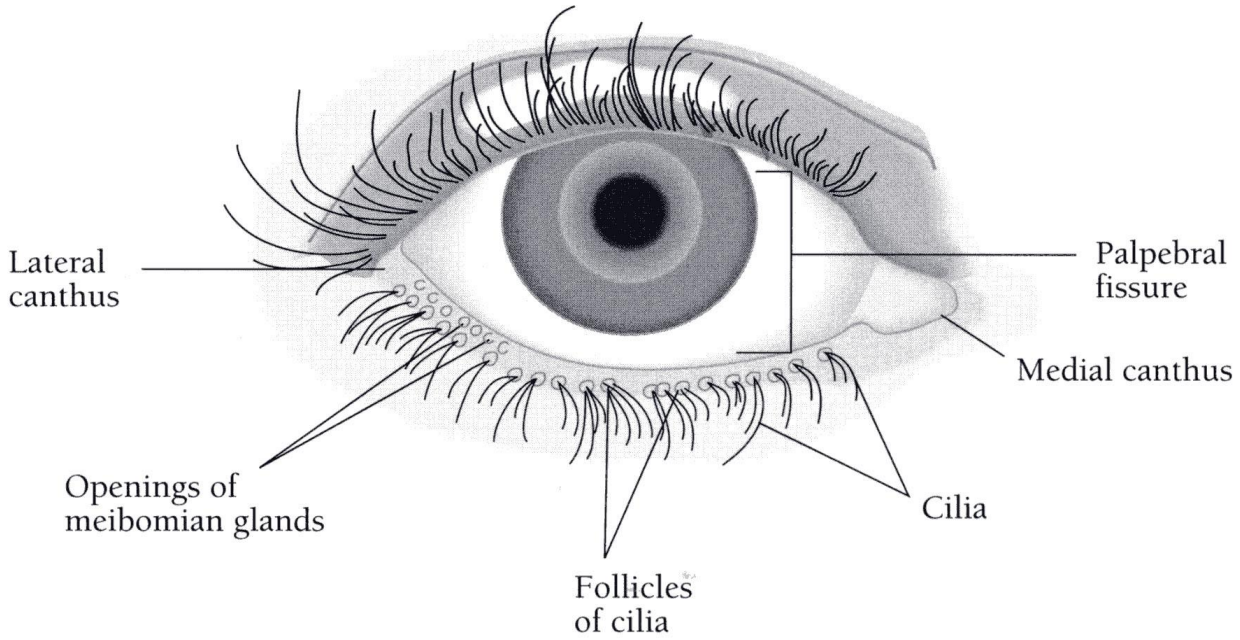

Figure 2.4 The external eyelids.

Строение века

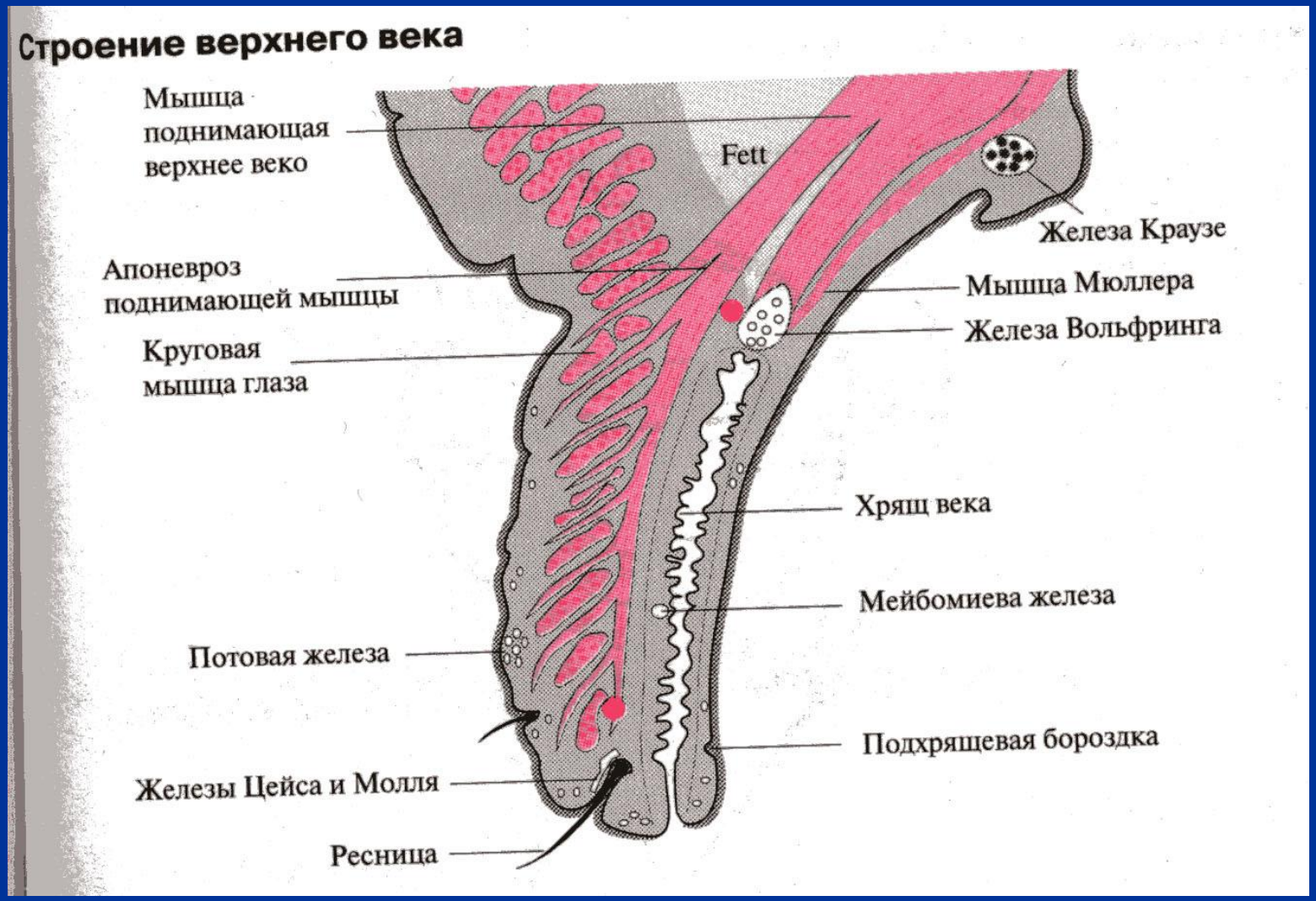

Мышцы век

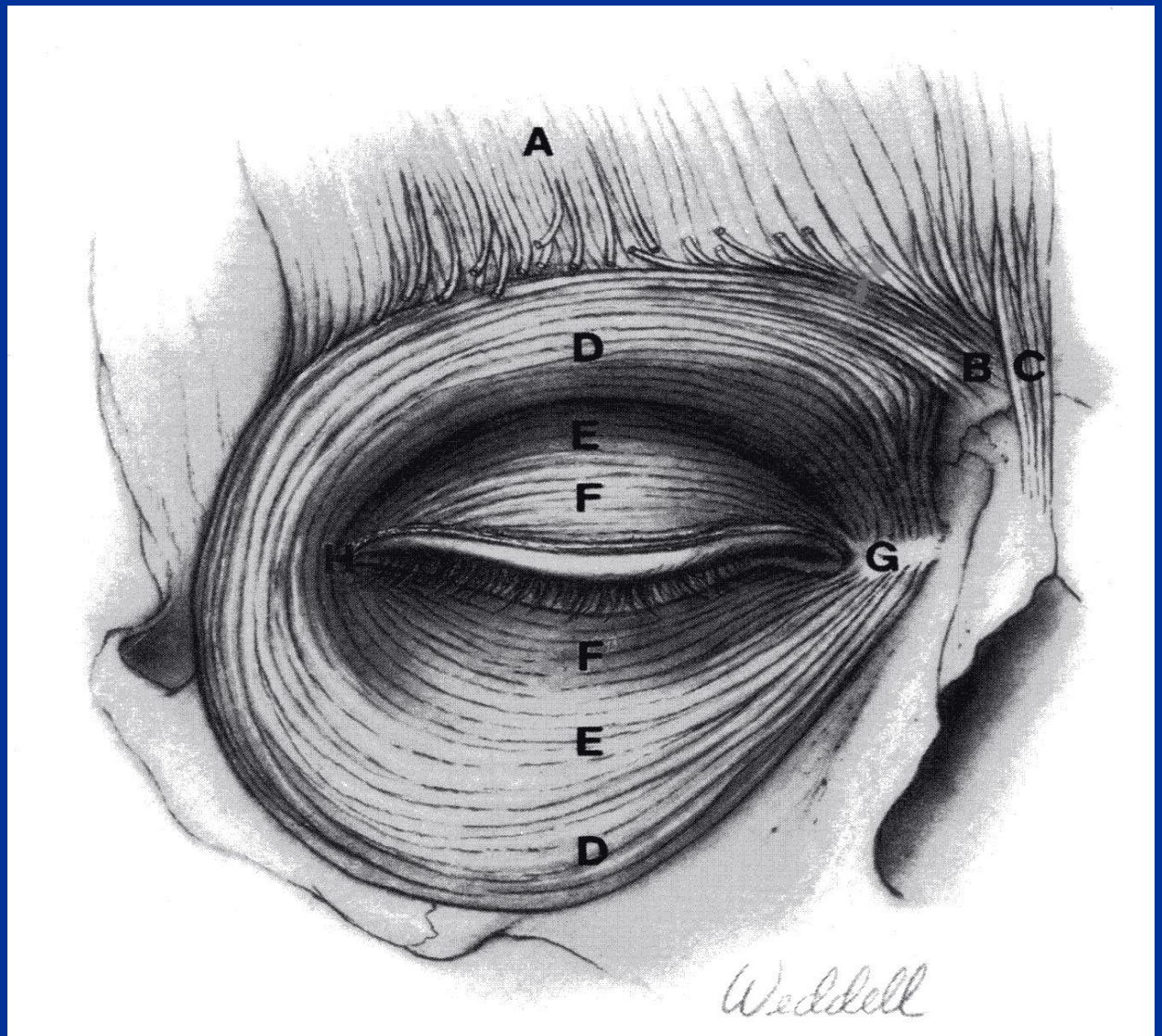

Орбитальная часть

Пальпебральная часть

Кровоснабжение век

- Глазничная артерия
- Верхнечелюстная артерия

- Венозный отток – угловая, слезная, наружная височная вены (анастамозы с лицевой и верхней глазничной веной)
- Лимфатический отток – от верхнего века в предушные лимф. узлы, от нижнего века в нижнечелюстные лимф.узлы

Иннервация век

- Чувствительная – верхнее веко - I ветвь тройничного нерва, нижнее веко- II ветвь тройничного нерва
- Двигательная иннервация – лицевой нерв, глазодвигательный

ЗАБОЛЕВАНИЯ ВЕК

- Ячмень –воспаление сальной или потовой железы в фолликулах ресниц по внешнему краю века

Заболевания век

- Халязион-воспаление мейбомиевой железы

наружный

внутренний

Заболевания век

- Блефарит

Конъюнктива

- Слизистая оболочка, состоящая из многослойного неороговевающего эпителия
- Содержит добавочные слезные железы, бокаловидные клетки, выделяющие слизь
- Чувствительная иннервация I и II ветви тройничного нерва

Особенности кровоснабжения конъюнктивы

- Задние конъюктивальные сосуды из хрящевой дуги (поверхностная инъекция)
- Передние конъюктивальные сосуды из передних цилиарных артерий (перикорнеальная инъекция)
- Лимфоотток из височной половины в предушные лимф. узлы, из носовой половины в подчелюстные лимф. узлы

Виды иньекций

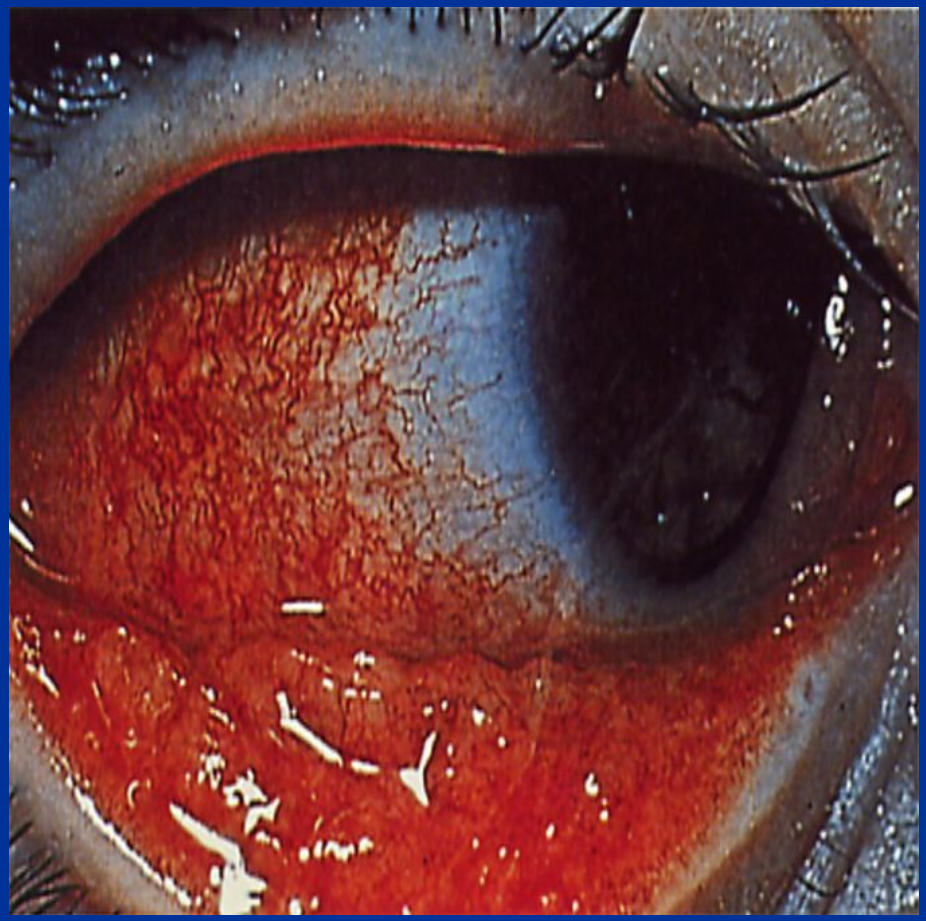

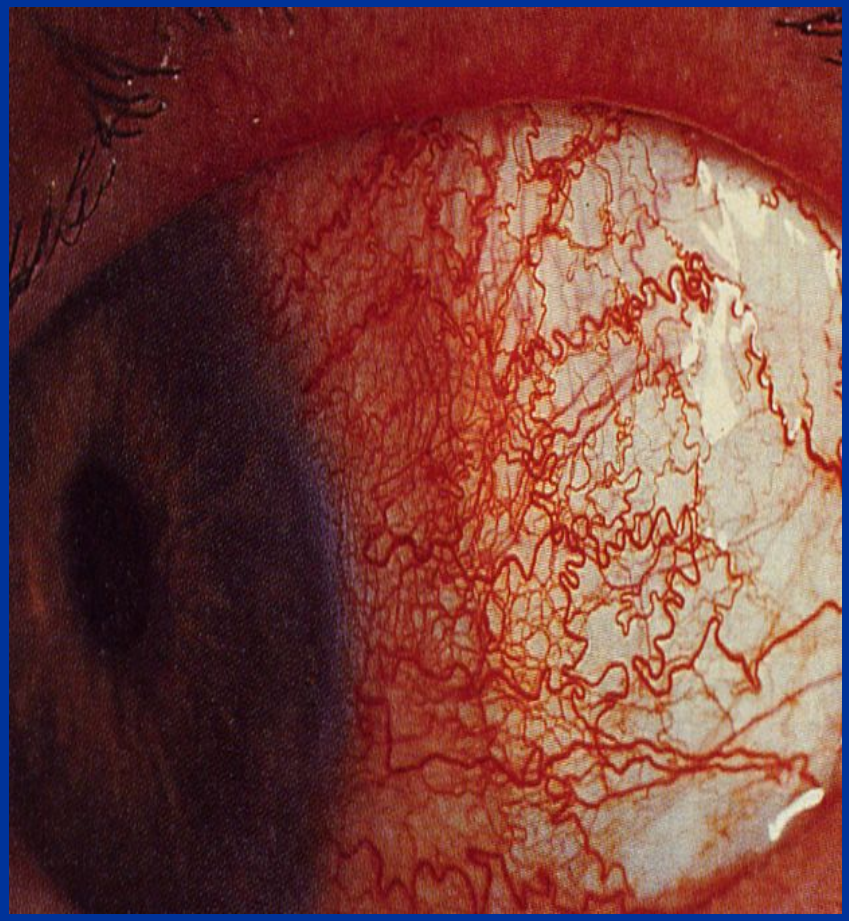

Слезный аппарат

Слезная железа

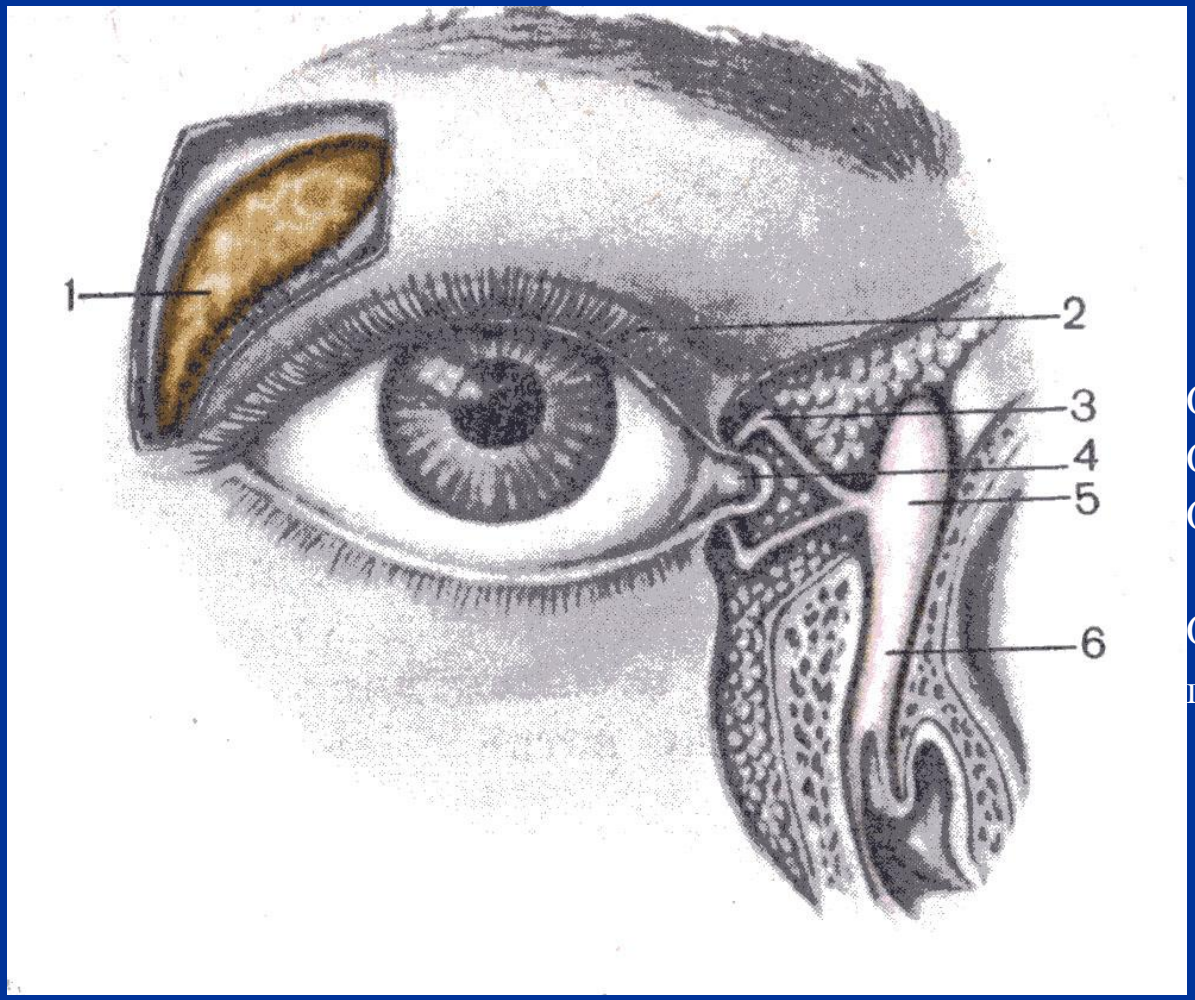

Слезный каналец
Слезное озеро
Слезный мешок

Слезно-носовой проток

Железы участвующие в образовании слез

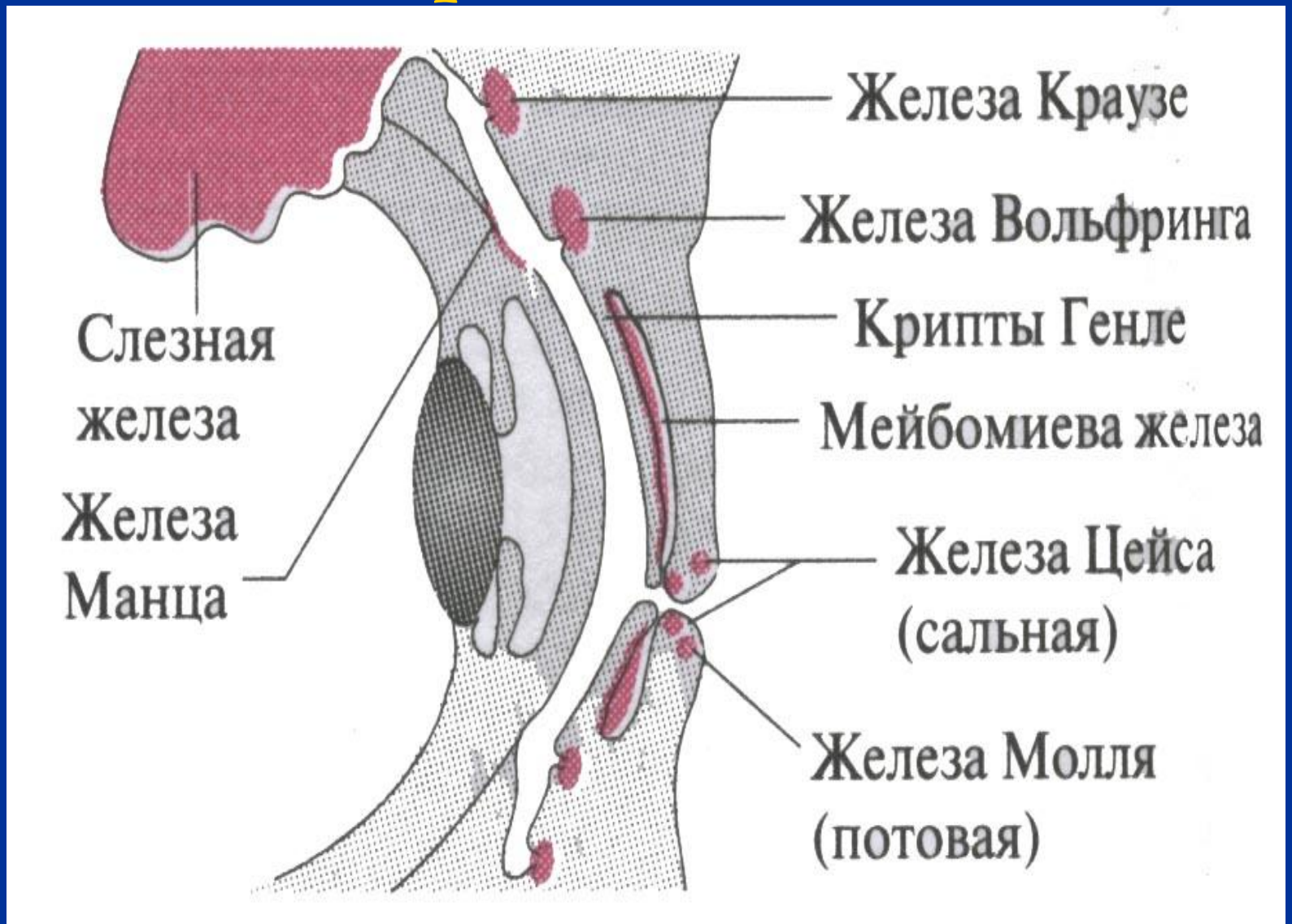

Структура прекорнеальной слезной пленки



Липидный слой 0,04-04 мкм, 0,5-1% СП

Водный слой ~7мкм, 98% СП

Муциновый слой 0,02-0,05 мкм, 0,5% СП