УЛЬТРАЗВУКОВАЯ ДИАГНОСТИКА В ГИНЕКОЛОГИИ

Ультразвук-это звуковые колебания, лежащие выше порога восприятия органа слуха человека

- Пьезоэффект, благодаря которому получают ультразвуковые колебания, был открыт в 1881 году братьями Кюри.
- Попытки использования ультразвука в целях медицинской диагностики привели к появлению в 1937 году одномерной эхоэнцефалографии. Однако лишь в начале пятидесятых годов прошлого века удалось получить ультразвуковое изображение внутренних органов и тканей человека. С этого момента ультразвуковая диагностика стала широко применяться в лучевой диагностике многих заболеваний и повреждений внутренних органов.

Биофизика ультразвука

- С точки зрения физики ультразвука ткани человеческого тела близки по своим свойствам жидкой среде, поэтому давление на них ультразвуковой волны может быть описано как сила, действующая на жидкость.
- Изменение давления в среде может происходить перпендикулярно в плоскости вибрации источника ультразвука. В этом случае волну называют **продольной**. В ультразвуковой диагностики основную информацию несут преимущественно продольные волны.

Характеристика звуковых волн

- Звуковые волны являются механическими по своей природе, так как в основе их лежит смещение частиц упругой среды от точки равновесия. Именно за счет упругости и происходит передача звуковой энергии через ткань.
- Упругость – это возможность объекта после сжатия или растяжения вновь приобретать свой размер и форму. Скорость распространения ультразвука зависит прежде всего от упругости и от плотности ткани. Чем больше плотность материала, тем медленнее должны распространяться в нем (при одинаковой упругости) ультразвуковые волны.

Скорость распространения звука в различных тканях организма человека

Материал	Скорость звука (мс*с-1)
Мягкие ткани	1540
Головной мозг	1541
Жир	1450
Печень	1549
Почка	1561
Мышцы	1585
Кости черепа	4080

Лучевая безопасность ультразвукового исследования

- Распространение ультразвука в биологических средах сопровождается механическим, термическим, и физико-химическими эффектами. В результате поглощения ультразвука тканями акустическая энергия превращается в тепловую. Другим видом механического действия является кавитация, которая приводит к разрывам в месте прохождения ультразвуковой волны.
- Все эти явления происходят при воздействии на биологические ткани ультразвука высокой интенсивности, и в известных условиях они желательны, например, в физиотерапевтической практике. При диагностике эти эффекты не возникают в результате использования ультразвука небольшой интенсивности – не более 50 мВт*см ^{2}. Конструктивно приборы для ультразвуковой медицинской диагностики надежно защищают пациента от возможного вредного воздействия звуковой энергии.

Метод УЗИ широко распространён, безопасен, высокоинформативен, необременителен, экономичен, может быть использован многократно.

Цель:

Выявление различных заболеваний органов репродуктивной системы.

Показания:

- Подозрение на наличие различной гинекологической патологии
- ургентные состояния
- контроль лечения
- скрининговые исследования.

Противопоказания:

- Для проведения исследования противопоказаний нет.

Методика УЗИ

- Обязательно необходимо хорошее наполнение мочевого пузыря. В связи с этим пациентке рекомендуется воздержаться от мочеиспускания за 3 - 4 ч. до исследования или же за 1,5 - 2 ч. выпить 3 - 4 стакана воды. Наполненный мочевой пузырь облегчает исследование матки, так как приподнимает ее и выводит в центральное положение, оттесняет петли кишечника, а так же является хорошей акустической средой для исследования органов малого таза.
- УЗИ проводят в горизонтальном положении больной на спине. На кожу передней поверхности живота наносят любое контрастное вещество. Сканирование полипозиционное, но производится обязательно в двух плоскостях (продольной и поперечной) в зависимости от положения датчика. Начинают исследование с продольного сканирования (положение датчика в сагиттальной плоскости) вертикально над лоном. Затем датчик перемещают в различных плоскостях до горизонтального положения над лонным сочленением (поперечное сканирование).

Нормальная эхографическая анатомия органов малого таза у женщин

- *Матка*: располагается как бы в геометрическом центре таза, несколько ближе к передней, чем к задней стенке. На продольных сканограммах – грушевидное, а на поперечных – овоидное образование, имеющее средний уровень эхогенности. Внутреннее строение матки довольно однородно и представлено множеством небольших линейных и точечных структур.
- Размеры матки у лиц детородного возраста колеблются в широких пределах (40-59мм) в среднем 52мм, толщина тела - 38мм (30-42), ширина тела 51мм (46-62), длина шейки матки колеблется от 20 до35мм.
- Есть зависимость размеров и от менструального цикла: наименьшие - в конце пролиферативной и начале секреторной фазы, а наибольшие непосредственно перед менструацией.
-

Основные принципы и методика эхографического исследования матки

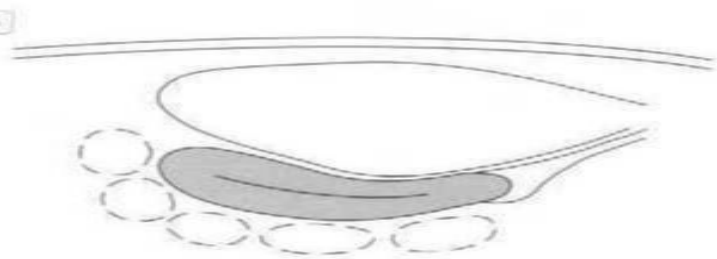

Рис. 1. Трансабдоминальное продольное сканирование матки: а – эхограмма, б – схема.

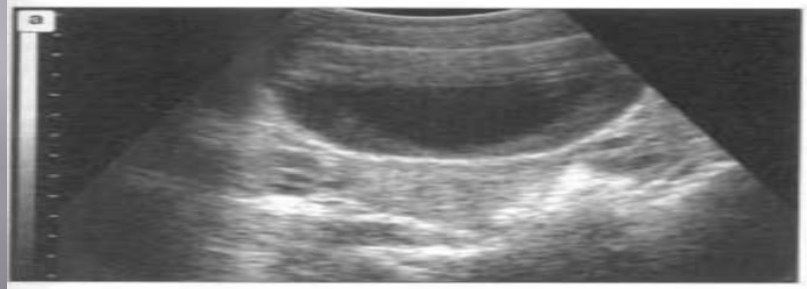

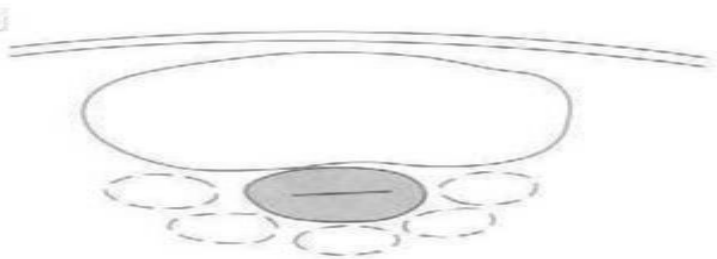

Рис. 2. Трансабдоминальное поперечное сканирование матки. а – эхограмма, б – схема.

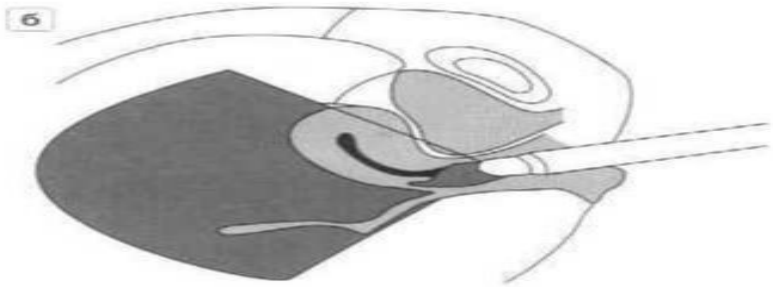

Рис. 3. Трансвагинальное продольное сканирование матки. а – эхограмма, б – схема.

Определение размеров матки

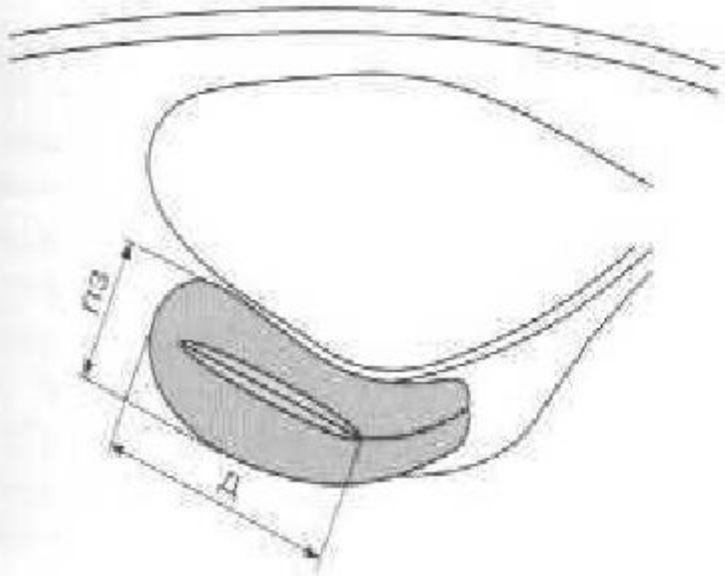

Рис. 6. *Схема измерения длины (д) и передне-заднего размера (пз) тела матки.*

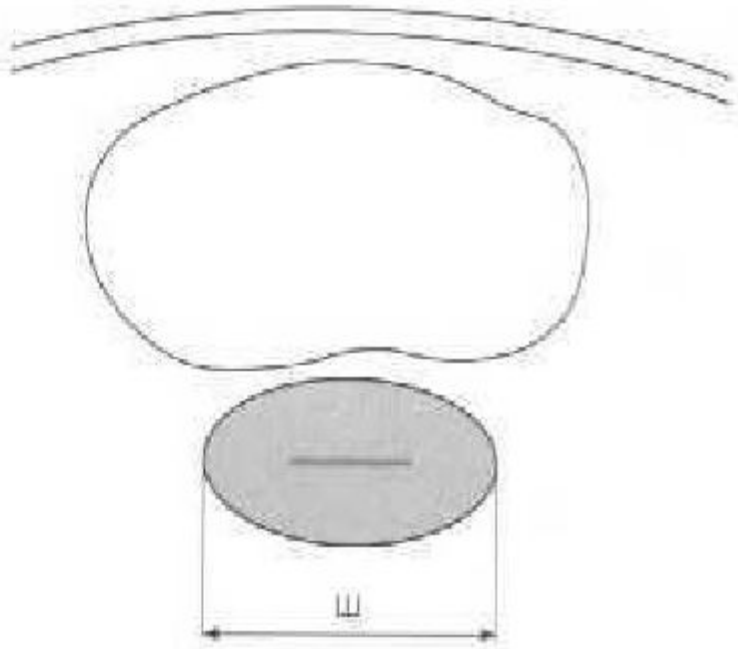

Рис. 7. *Схема измерения ширины (ш) тела матки.*

Таблица 2. *Размеры тела матки (мм) у женщин репродуктивного возраста в зависимости от предшествующих беременностей и родов [7]*

Группа пациенток	Длина	Передне-задний размер	Ширина
Не имевшие беременностей	45 ± 3	34 ± 1	46 ± 4
Имевшие беременности, но не рожавшие	51 ± 3	37 ± 1	50 ± 5
Рожавшие	58 ± 3	40 ± 2	54 ± 6

Таблица 3. *Изменение размеров матки (мм) в постменопаузальном периоде*

Показатель	Длительность постменопаузального периода			
	до 1 года	2–6 лет	7–13 лет	14–25 лет
Длина	58 (40–70)	56 (32–72)	54 (35–69)	51 (33–67)
Передне-задний размер	31 (18–36)	30 (15–44)	28 (13–38)	26 (14–36)
Ширина	42 (27–54)	41 (26–54)	39 (24–54)	37 (25–54)

Эхологические изменения эндометрия

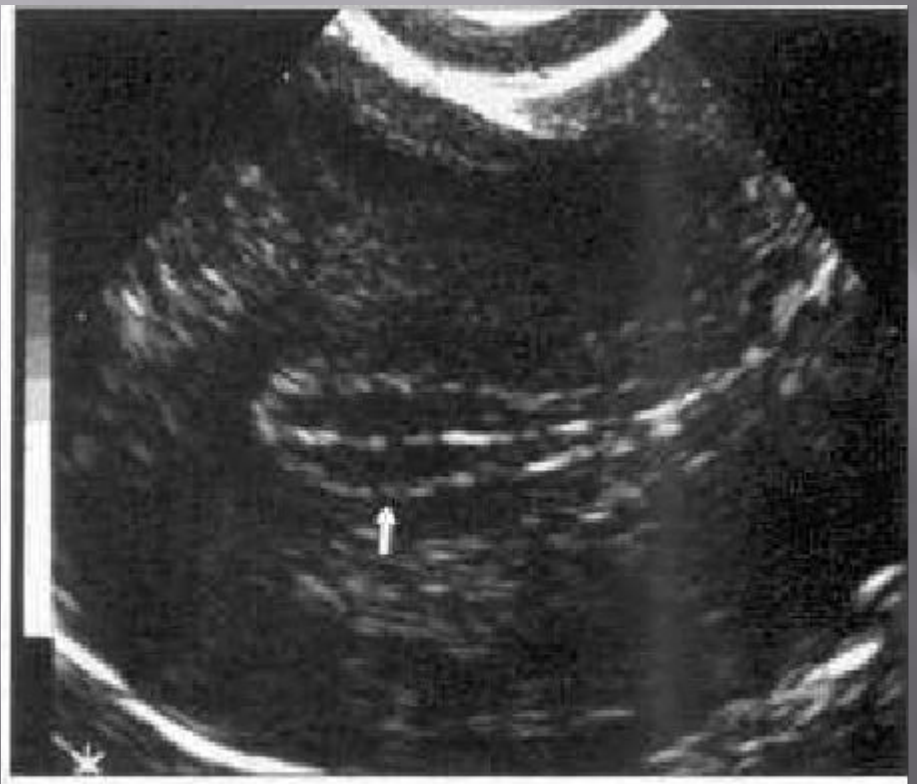

Рис. 9. *Трансвагинальное продольное сканирование матки. Эндометрий (стрелка) соответствует периовуляторной фазе.*

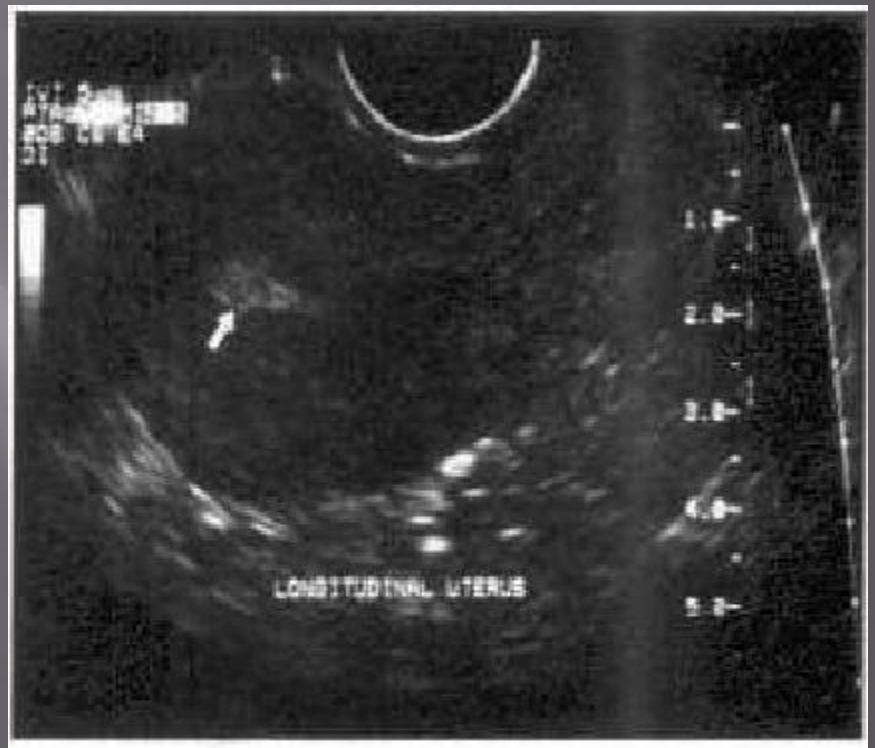

Рис. 10. *Трансвагинальное продольное сканирование матки. Эндометрий (стрелка) соответствует секреторной фазе менструального цикла.*

Ультразвуковая визуализация внутриматочных контрацептивов

Рис. 12. Трансвагинальное продольное сканирование матки. Стрелками указаны фрагменты петли Липпса.

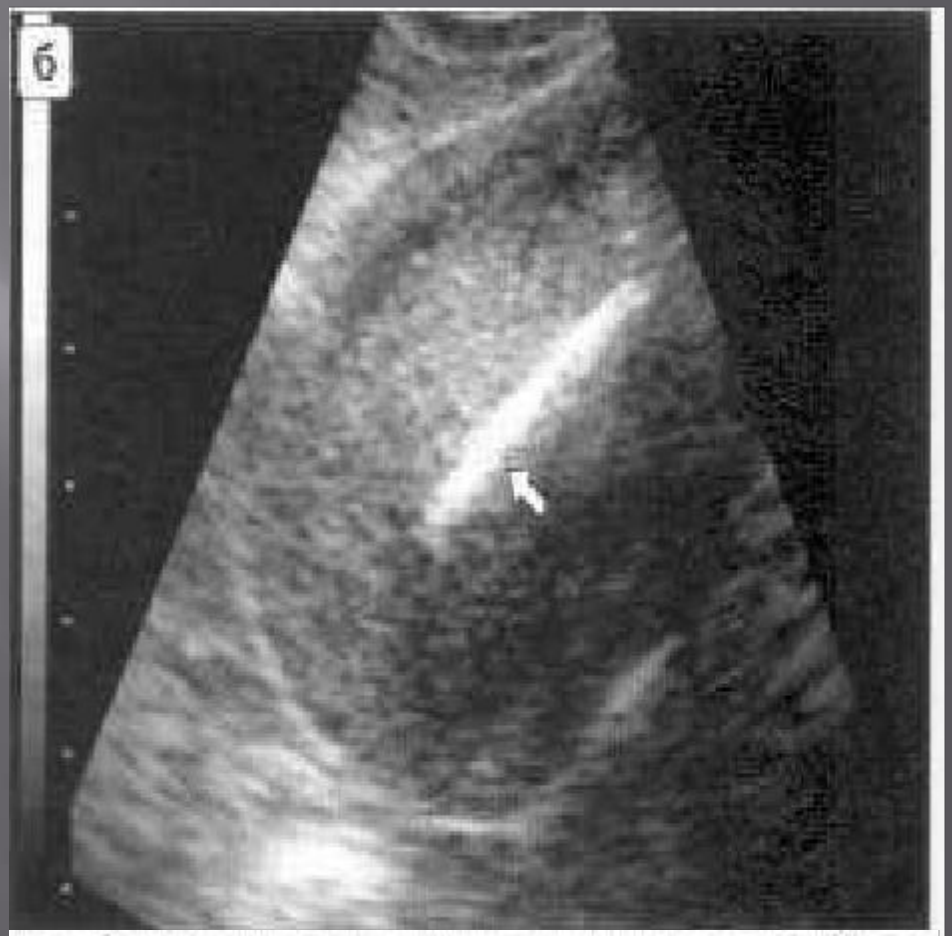

Рис. 13. ВМК типа Cu T в полости матки (указан стрелкой) при

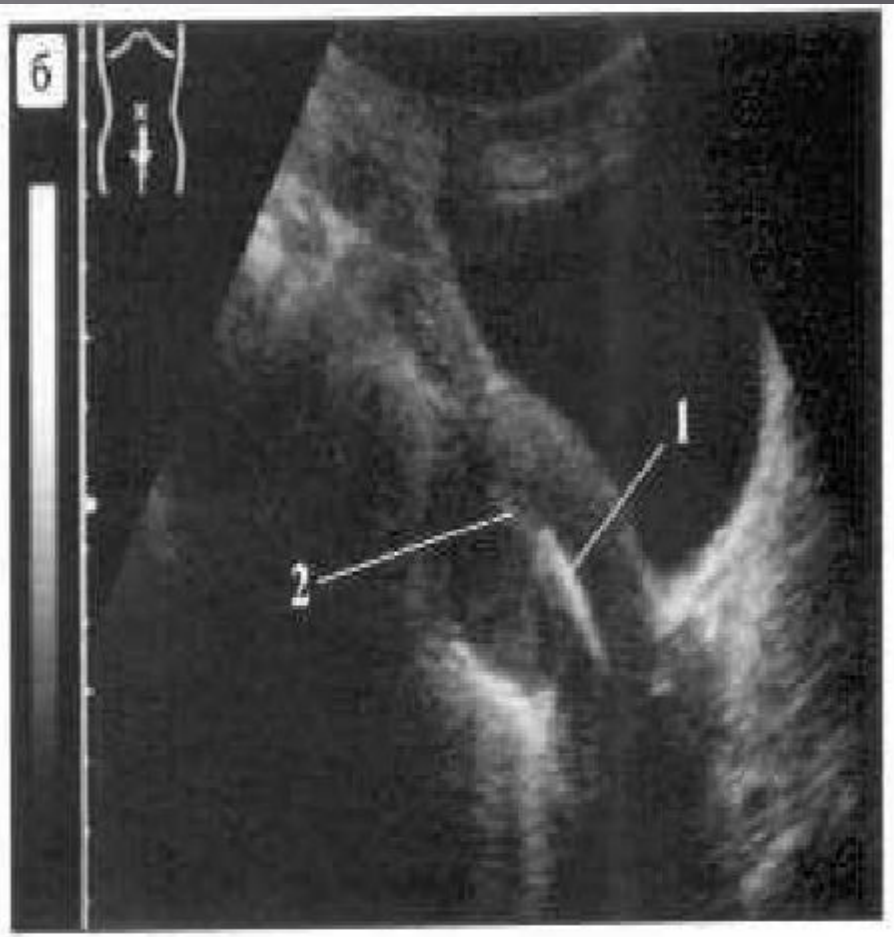

Рис. 15. Трансвагинальное (а) и трансабдоминальное (б) продольное сканирование матки при низком расположении ВМК: 1 – ВМК, 2 - участок М-эхо в области дна матки, свободный от ВМК.

Ультразвуковая диагностика пороков развития матки

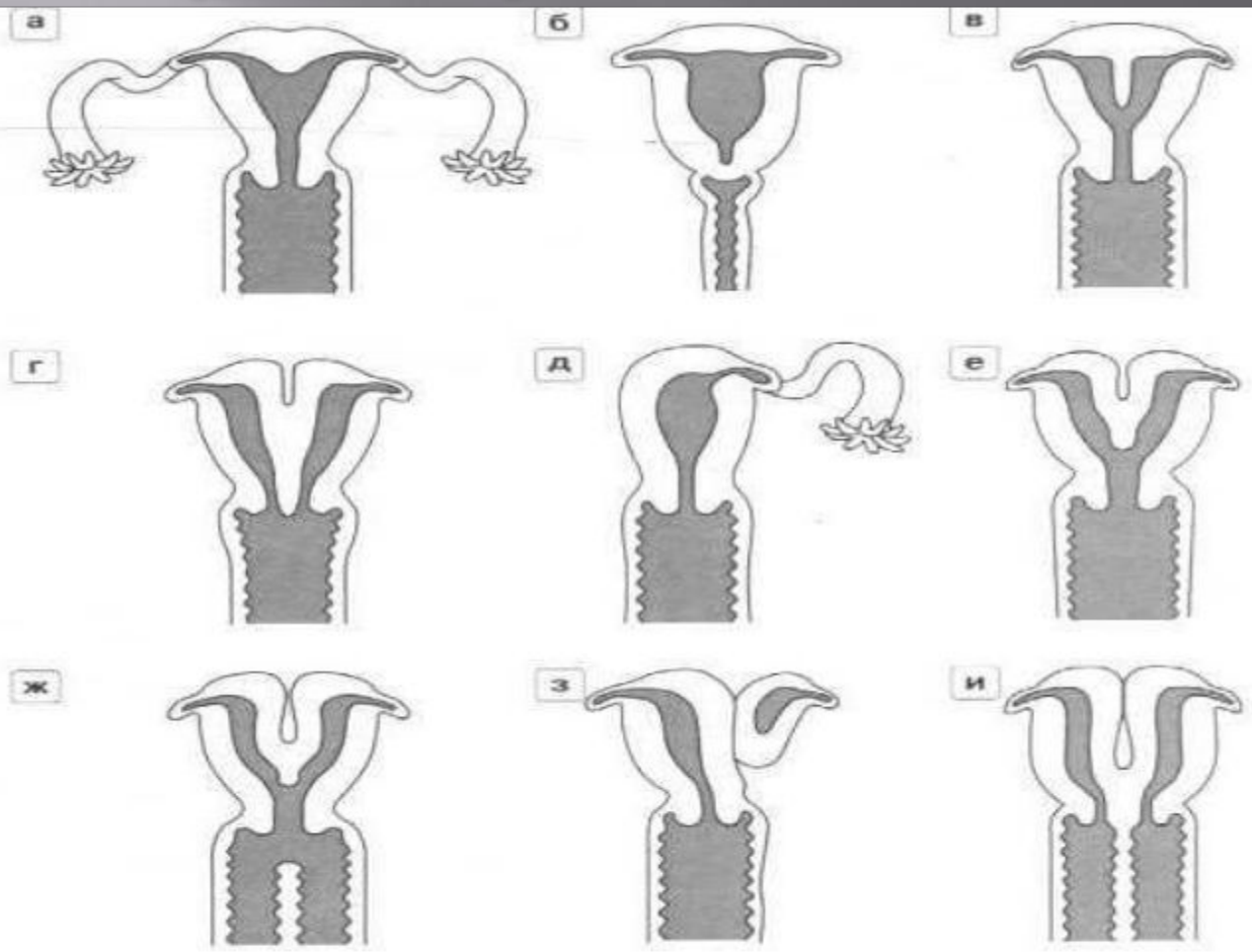

Рис. 28. *Основные варианты пороков развития матки. а – седловидная матка, б – атрезия шейки и влагалища, в – неполная внутриматочная перегородка, г – двурогая матка с двумя цервикальными каналами и одним влагалищем, д – однорогая матка, е – двурогая матка с одним цервикальным каналом и одним влагалищем, ж – двурогая матка с одним цервикальным каналом и двумя влагалищами, з – двурогая матка с рудиментарным рогом, и – удвоение матки и влагалища.*

Рис. 32. Трансабдоминальное поперечное сканирование двурогой матки при слиянии на уровне средней трети. Стрелками указаны М-эхо маточных рогов.

Рис. 34. Трансабдоминальное поперечное сканирование. Стрелками указаны две отдельно расположенные матки.

Ультразвуковая диагностика заболевания миометрия

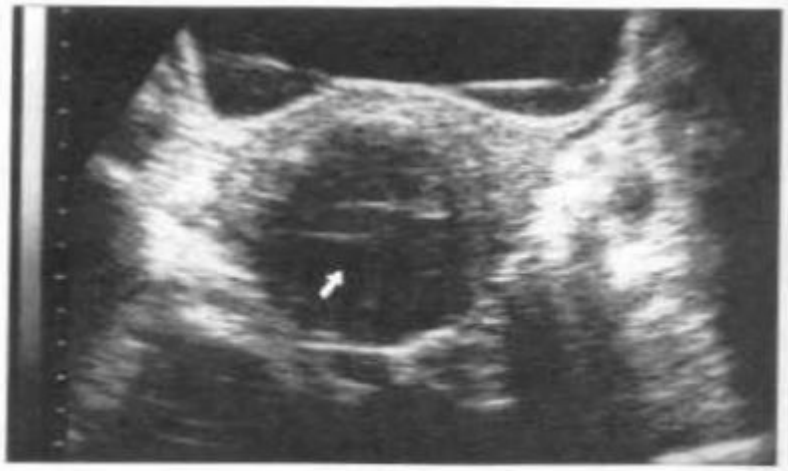

Рис. 44. *Трансабдоминальное поперечное сканирование матки. Стрелкой указан интерстициальный миоматозный узел.*

Рис. 47. *Трансвагинальное продольное сканирование матки: 1 – матка, 2 – интерстициальный миоматозный узел диаметром 10 мм.*

Рис. 46. *Трансвагинальное поперечное сканирование матки: 1 – матка, 2 – М-эхо, 3 – субмукозный миоматозный узел.*

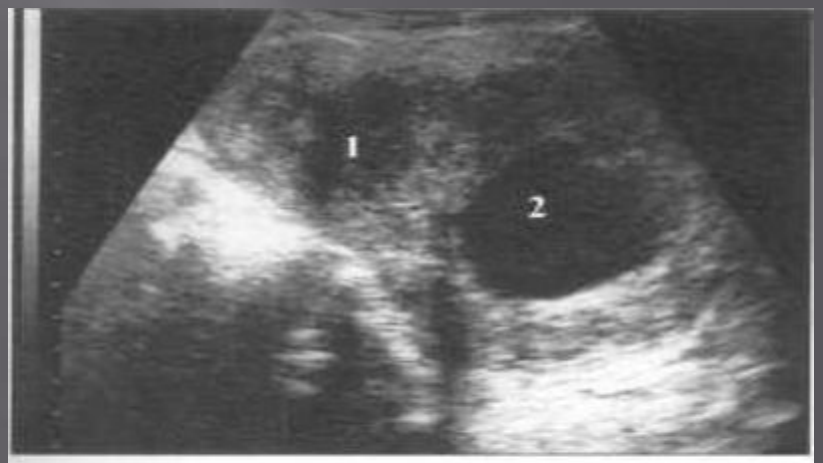

Рис. 49. *Трансабдоминальное поперечное сканирование матки: 1 – матка, 2 – субсерозный миоматозный узел больших размеров с зоной некроза в центре.*

Рис. 66. Трансвагинальное продольное сканирование матки: 1 – М-эхо, 2 – субмукозный миоматозный узел.

Рис. 69. Трансвагинальное продольное сканирование матки: 1 – матка, 2 – полипы эндометрия.

Внутренний эндометриоз

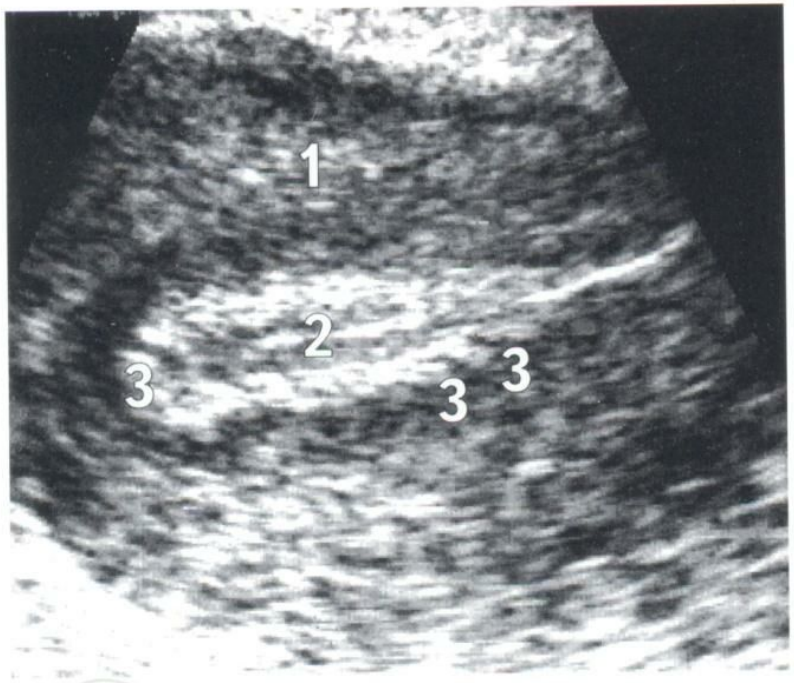

Рис.1. Первая степень распространенности внутреннего эндометриоза. Продольное ТВ-сканирование. 1 - матка, 2 - эндометрий, 3 - эндометриоидные гетеротопии.

Fig.1. Internal endometriosis: I stage.Sagittal TV view. 1 - uterus, 2 - endometrium, 3 - endometrioid heterotopias.

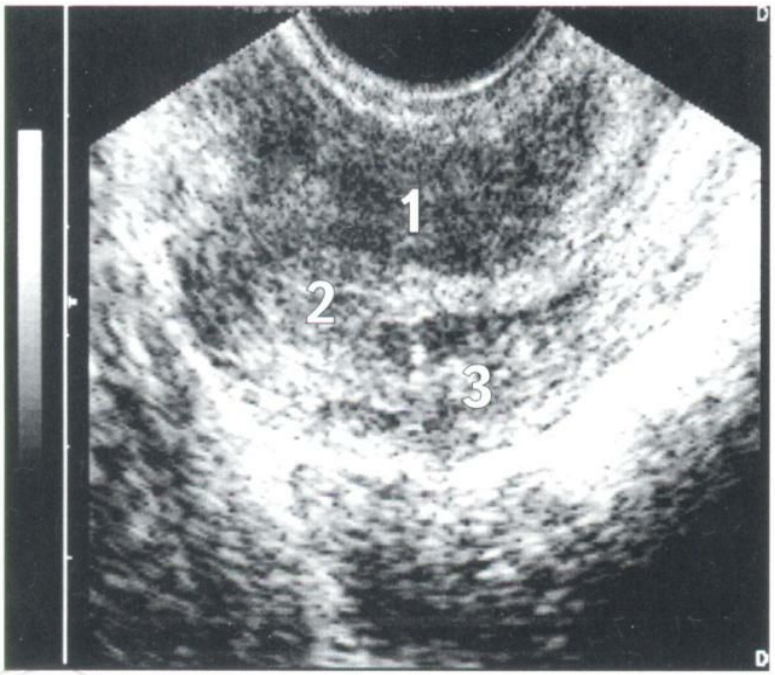

Рис.4. Первая степень распространенности внутреннего эндометриоза. Продольное ТВ-сканирование. 1 - матка, 2 - эндометрий, 3 - неравномерность толщины базального слоя эндометрия.

Fig.4. Internal endometriosis: I stage. Sagittal TV view. 1 - uterus, 2 - endometrium, 3 - unequal thickness of basal layer of endometrium.

Рис.12. Вторая степень распространенности внутреннего эндометриоза. Продольное ТВ-сканирование. 1 - матка, 2 - эндометрий, 3 - эндометриоз.

Fig.12.Internal endometriosis: II stage.Transverse TV view. 1 - uterus, 2 -endometrium, 3 - endometriosis.

Рис.15. Вторая степень распространенности внутреннего эндометриоза. Продольное ТВ-сканирование. 1 - матка, 2 - эндометрий, 3 - эндометриоз.

Fig.15. Internal endometriosis: II stage. Sagittal TV view. 1 - uterus, 2 - endometrium, 3 - endometriosis.

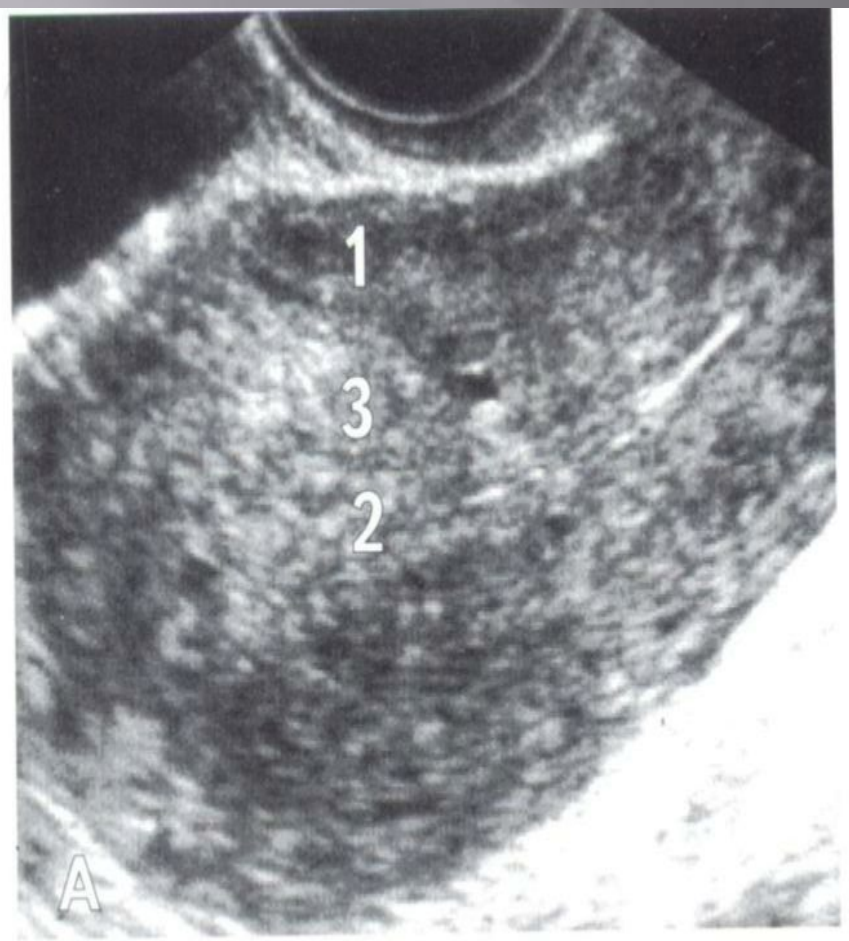

А - Продольное ТВ-сканирование.
A- Sagittal TV view.

Рис.19. Внутренний эндометриоз III степени распространенности. 1 - матка, 2 - эндометрий, 3 - эндометриоз.

А- Продольное ТА-сканирование.
A- Sagittal TA view.

Рис.21. Внутренний эндометриоз III степени распространенности. 1 - мочевой пузырь, 2 - эндометрий, 3 - эндометриоз.

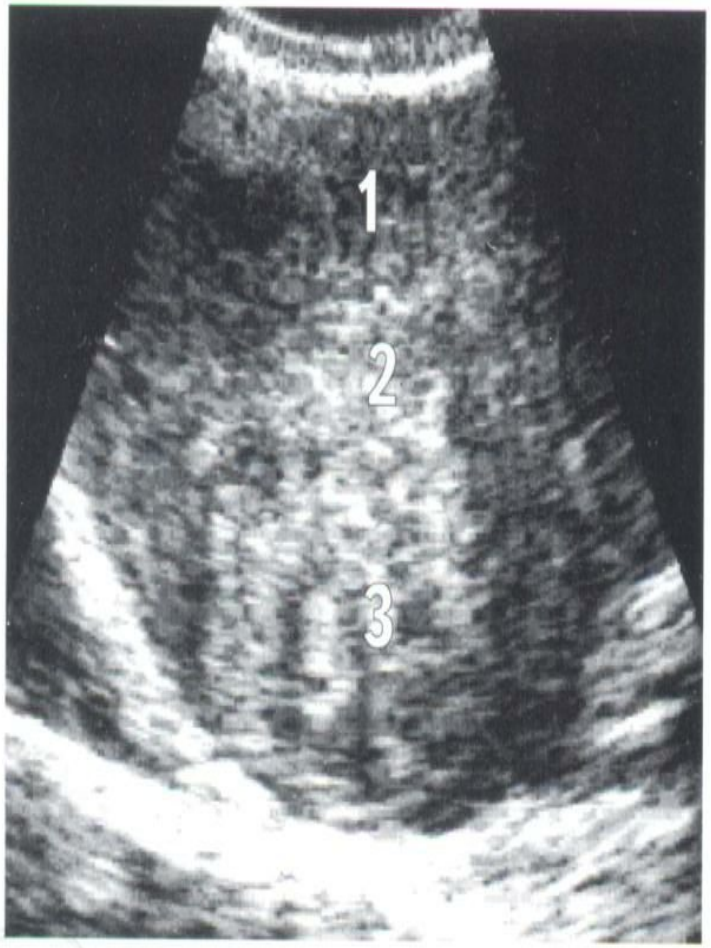

Рис.35.Узловая форма внутреннего эндометриоза. Продольное ТВ-сканирование. 1 - матка, 2 - эндометрий, 3 - узел.

Рис. 93. Трансвагинальное поперечное сканирование матки при очаговой форме внутреннего эндометриоза. Видна зона повышенной эхогенности неоднородной структуры. Стрелками указан неровный контур.

Таблица 8. *Балльная система ультразвуковой диагностики внутреннего эндометриоза [93]*

Эхографический параметр	Баллы
I. Толщина миометрия	
Максимальная толщина миометрия на уровне тела матки >28 мм	1
Максимальная толщина миометрия в области дна матки >22 мм	1
Отношение толщины миометрия передней и задней стенки матки >1,4	1
II. Структура миометрия	
Кистозные структуры, похожие на пчелиные соты	1
Аномальные гиперэхогенные зоны без четких контуров	1
III. Контур патологического очага	
не виден	1
прерывистый	1
видны наружные питающие артерии	–1
IV. Допплеровские данные	
индекс резистентности <0,43	–1
максимальная скорость кровотока >23,4 см/с	–1

Ретроцервикальный эндометриоз

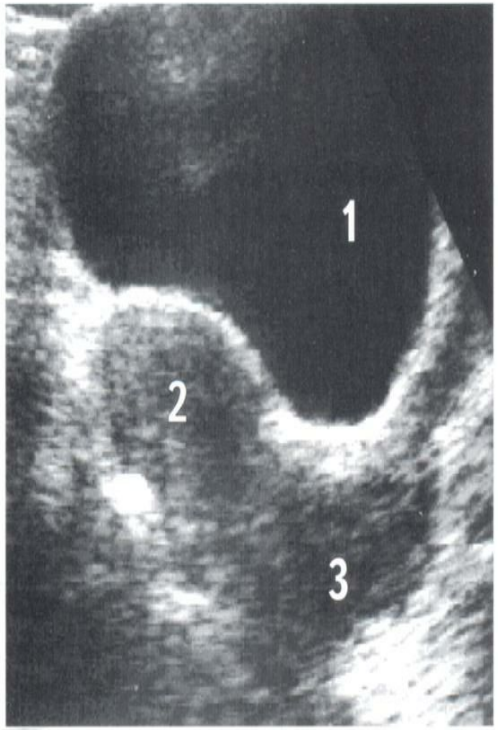

Рис.44. Ретроцервикальный эндометриоз. Продольное ТА-сканирование. 1 - мочевой пузырь, 2 - матка, 3- эндометриоз.

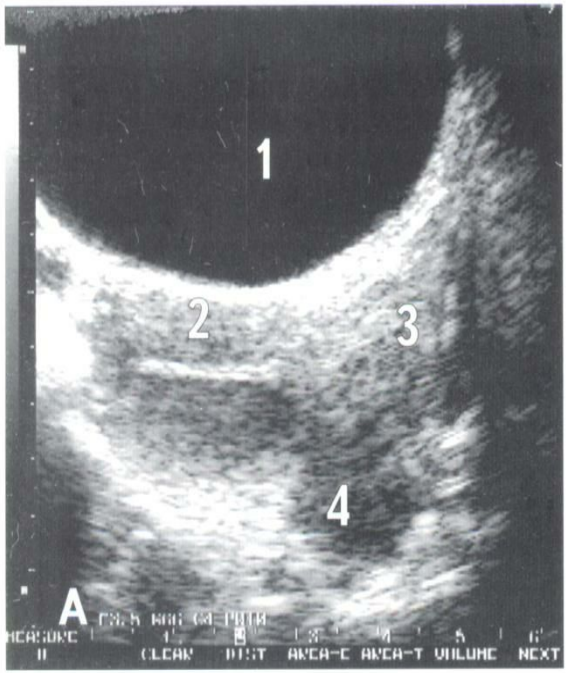

A - Продольное ТА-сканирование.
A - Sagittal TA view.

Рис.45. Ретроцервикальный эндометриоз. 1 - мочевой пузырь, 2 - матка, 3 - шейка матки, 4 - эндометриоз.

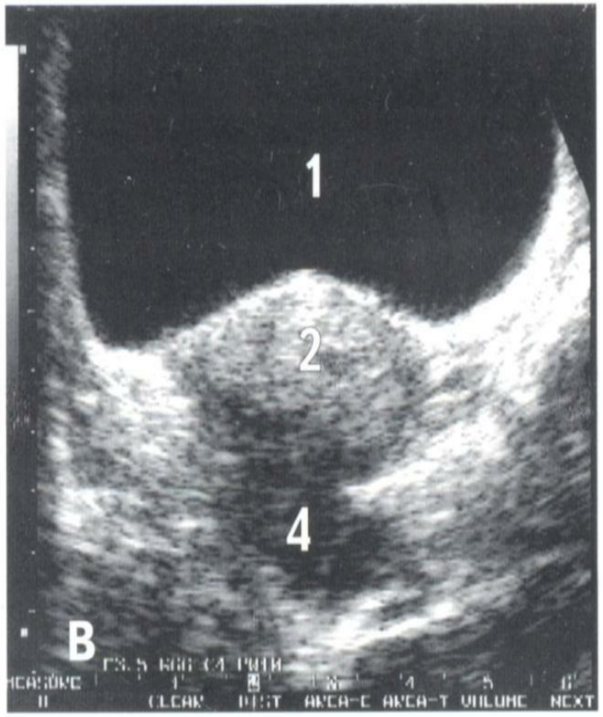

B - Поперечное ТА-сканирование.
B - Transverse TA view.

Ультразвуковая диагностика гиперпластических и опухолевых процессов эндометрия

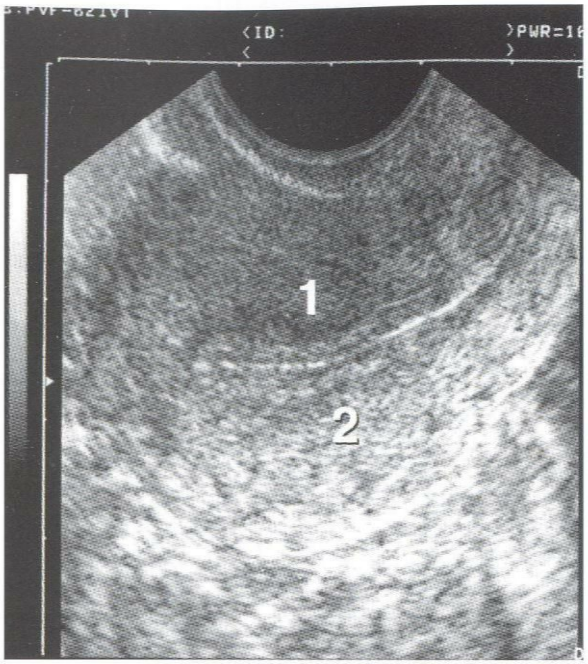

Рис. 4. Матка и эндометрий на 5 день менструального цикла. *А - Продольное ТВ-сканирование.* 1 - матка, 2 - эндометрий

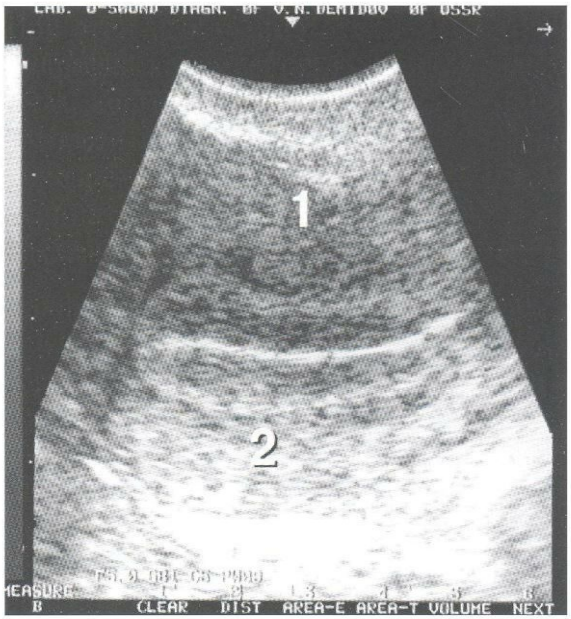

Рис. 6. Матка и эндометрий на 14 день менструального цикла. *Продольное ТВ-сканирование.* 1 - матка, 2 - эндометрий

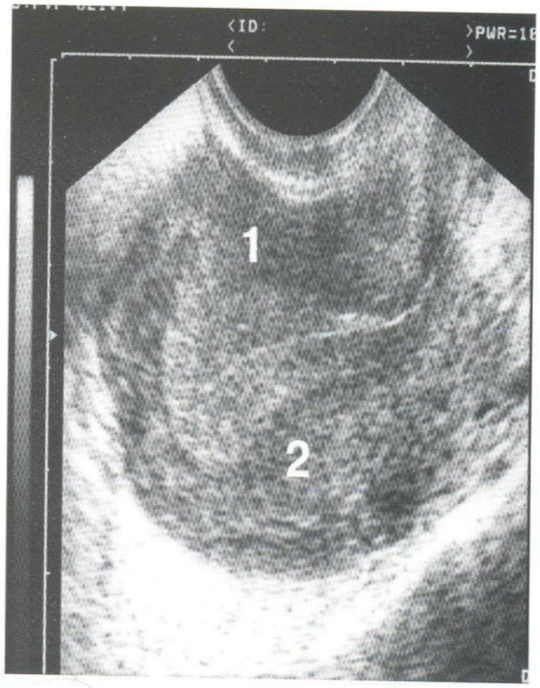

Рис. 9. Матка и эндометрий на 25 день менструального цикла. *А - Продольное ТВ-сканирование.*1 - матка, 2 - эндометрий

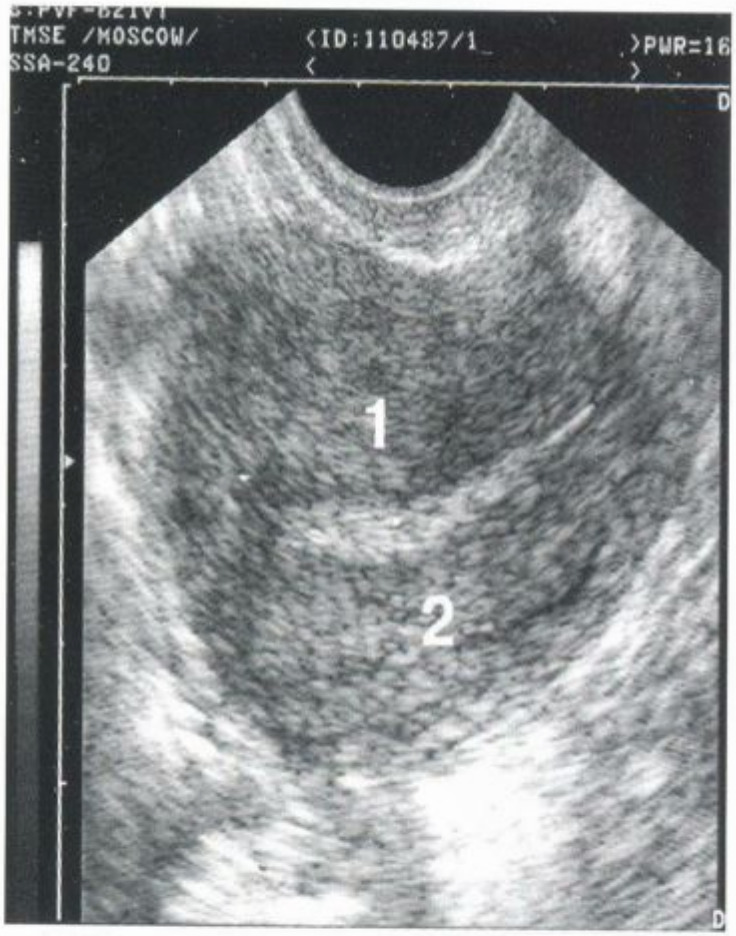

Рис. 108. Железисто-кистозная гиперплазия эндометрия. *Продольное ТВ-сканирование.* 1 - матка, 2 - гиперплазия

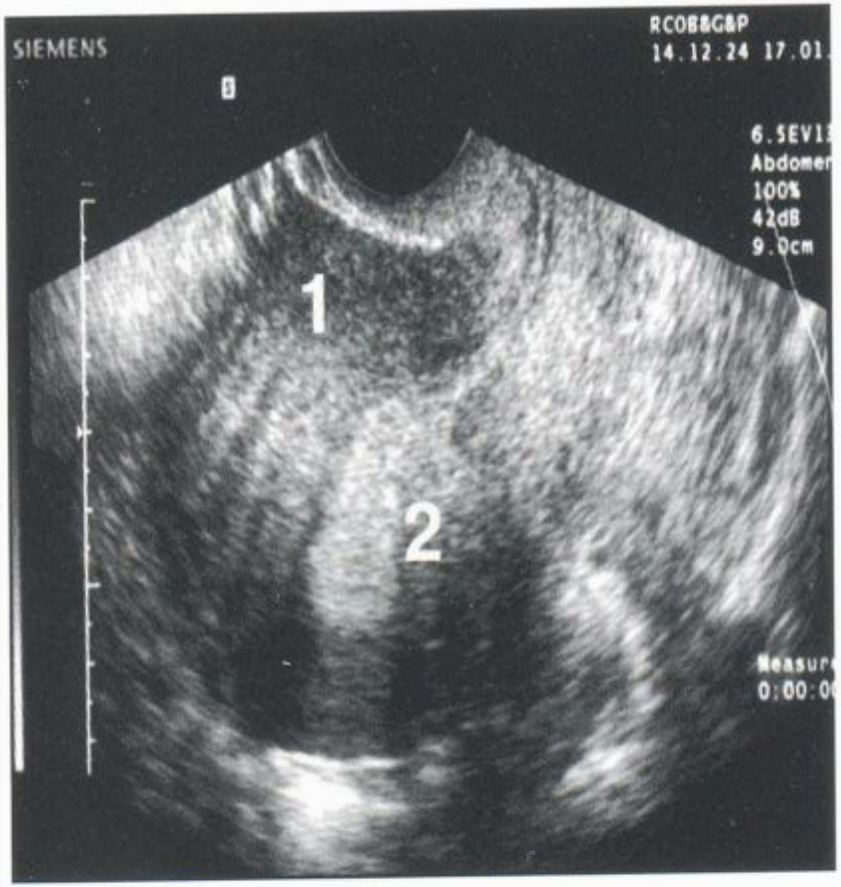

Рис. 110. Железисто-кистозная гиперплазия эндометрия. *Продольное ТВ-сканирование.* 1 - матка, 2 – гиперплазированный эндометрий

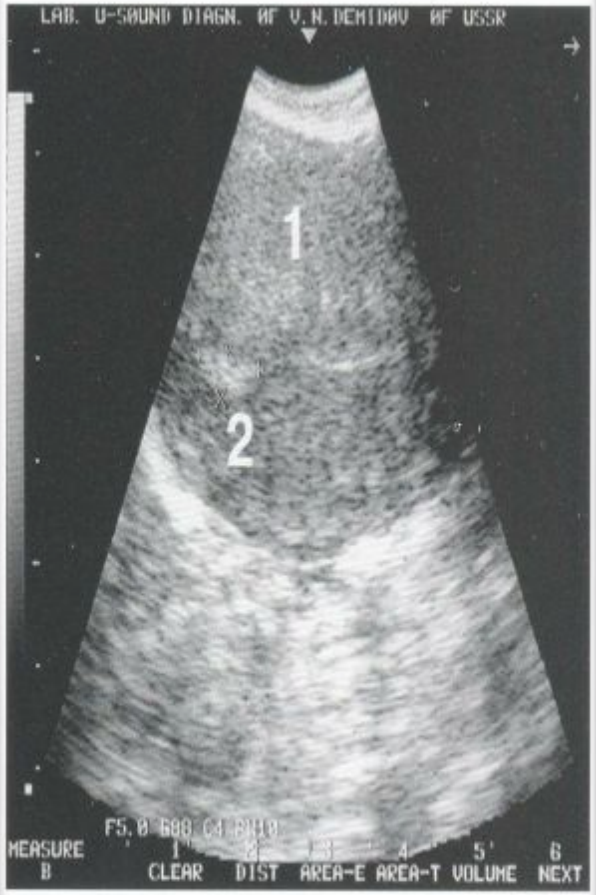

Рис. 119. Железисто-кистозный полип эндометрия. *Поперечное ТВ-сканирование.* 1 - матка, 2 - полип

Рис. 124. Железисто-кистозный полип эндометрия. *Поперечное ТВ-сканирование.* 1 - матка, 2 - расширенная полость матки, 3 - полип

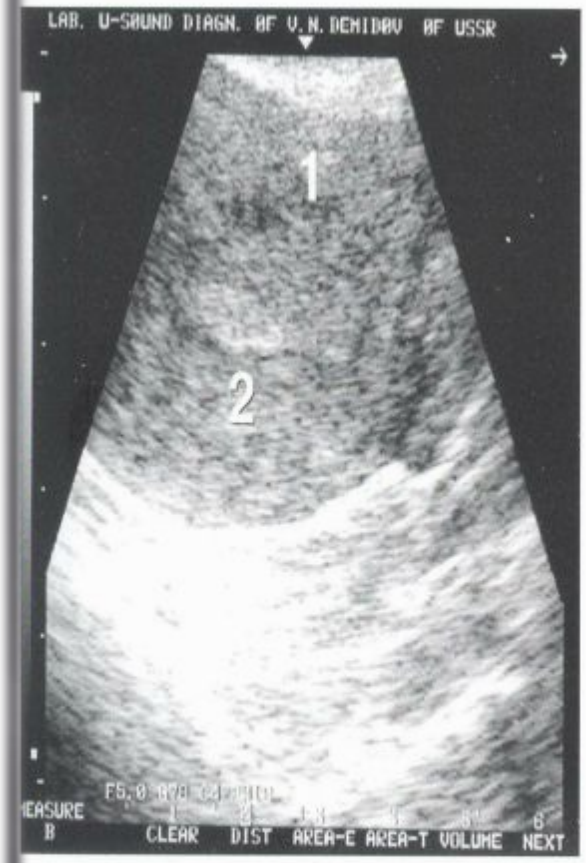

Рис. 126. Железисто-фиброзный полип эндометрия. *Продольное ТВ-сканирование.* 1 - матка, 2 - полип

Рис. 170. Аденокарцинома эндометрия. *Поперечное ТВ-сканирование.* 1 - матка, 2 - опухоль

Рис. 174. Аденокарцинома эндометрия. *А - Продольное ТВ-сканирование.* 1 - матка, 2 - опухоль

Хронический эндометрит

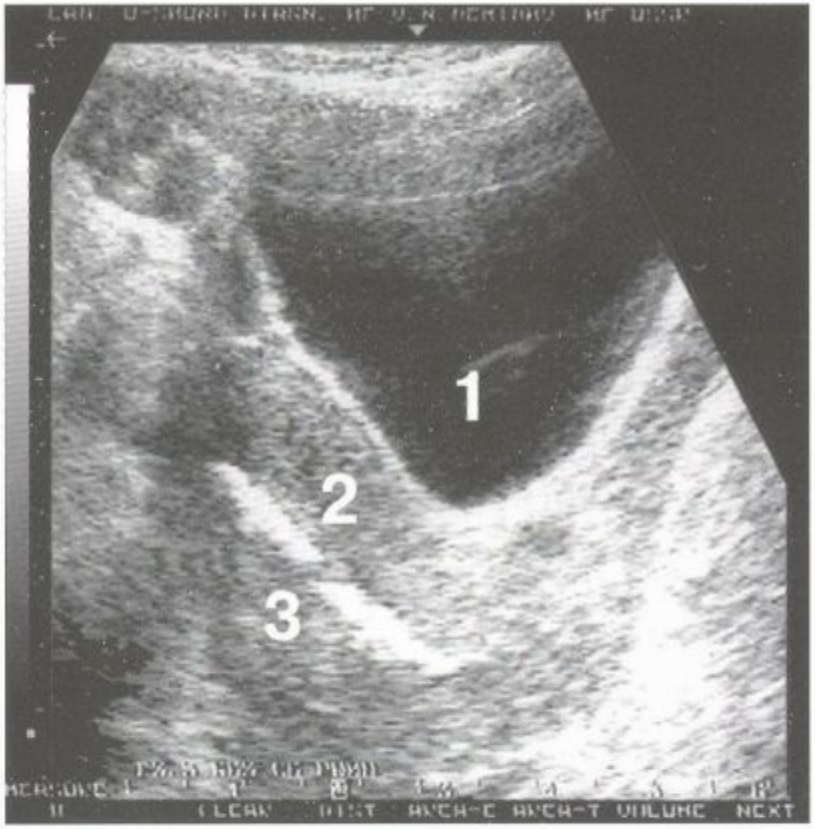

Рис. 25. Хронический эндометрит. *А - Продольное ТА-сканирование.* 1 - мочевой пузырь, 2 - матка, 3 - газ в полости матки

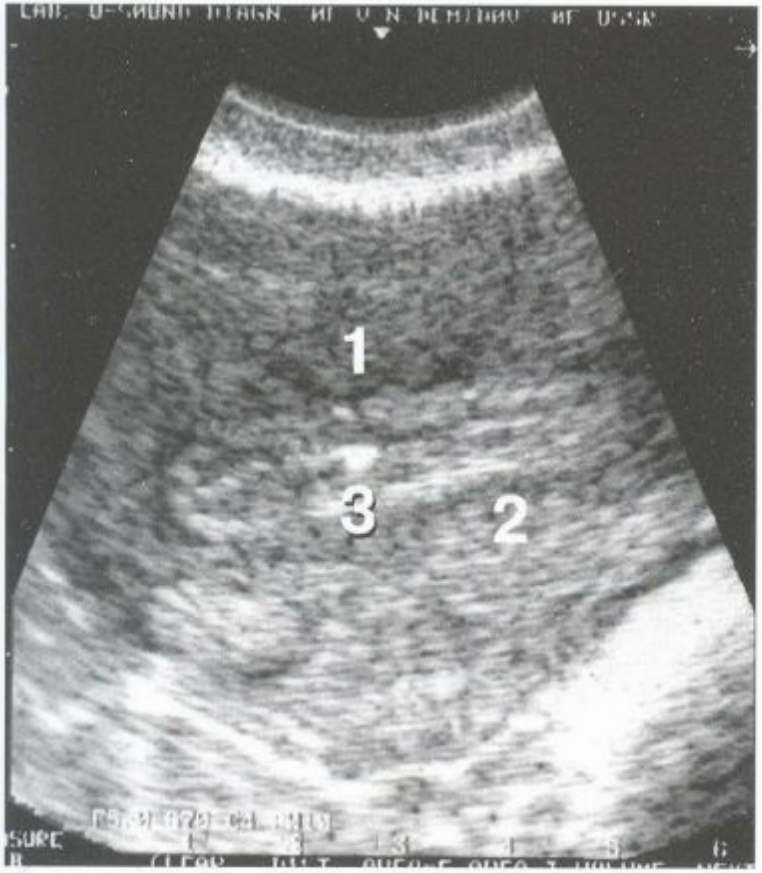

Рис. 26. Хронический эндометрит. *Поперечное ТВ-сканирование.* 1 - матка, 2 - эндометрий, 3 - газ в полости матки

Ультразвуковое исследование яичников

Рис. 2. Трансвагинальное исследование. 1 – яичник, 2 – внутренняя подвздошная вена

Рис. 4. Фолликулярный аппарат яичника женщины репродуктивного возраста. Трансвагинальное исследование: 1 – фолликулы

Ультразвуковая диагностика доминантного фолликула

Таблица 1. *Прогностические признаки овуляции*

- Наличие доминантного фолликула диаметром более 17 мм;
- выявление в доминантном фолликуле яйценосного бугорка;
- двойной контур вокруг доминантного фолликула;
- фрагментарное утолщение, неровность внутреннего контура доминантного фолликула

Поликистозные яичники

Таблица 2. *Дифференциально-диагностические признаки поликистозных яичников (ПКЯ)*

Признак	Первичные ПКЯ	Вторичные ПКЯ (надпочечниковая форма)	Вторичные ПКЯ (гипоталамическая форма)
Увеличение яичников	выраженное двустороннее	невыраженное асимметричное	выраженное двустороннее
Ожирение	универсальное	отсутствует	специфическое
Бесплодие первичное	характерно	нехарактерно	н характерно
Бесплодие вторичное	нехарактерно	характерно	характерно
Начало заболевания	с менархе	постепенное	резкое
Диэнцефальные нарушения	нехарактерны	нехарактерны	характерны
Вирилизация	нехарактерна	характерна нерезко выраженная	нехарактерна
Дексаметазоновая проба	отрицательная	положительная	отрицательная
Гиперплазия эндометрия	характерна	редко	характерна
Лечение	стимуляция овуляции	глюкокортикоиды	диета

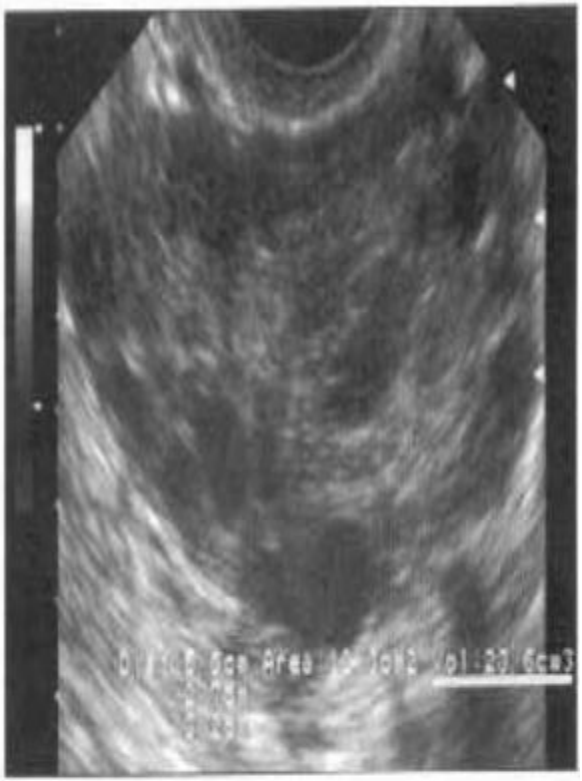

Рис. 31. *Увеличенный яичник при поликистозе. Трансвагинальное исследование.*

Рис. 32. *Поликистозный яичник округлой формы. Трансвагинальное исследование.*

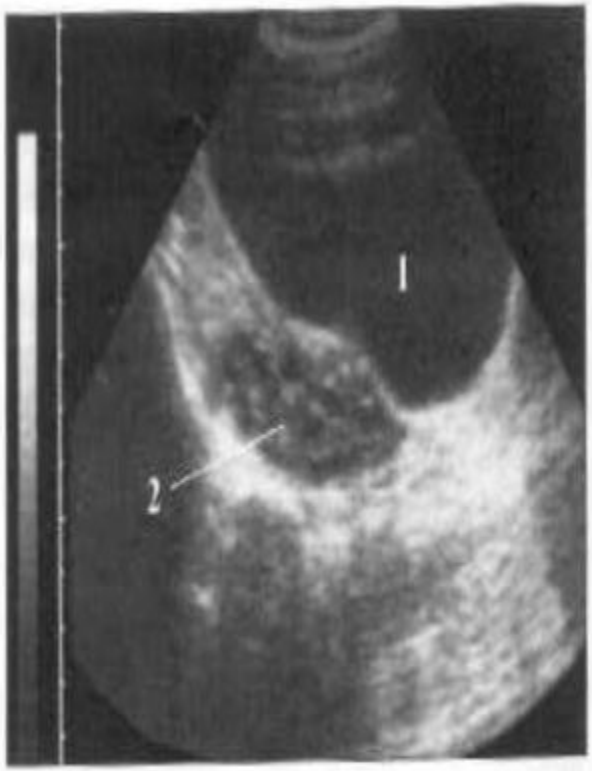

Рис. 33. *Поликистозный яичник продолговатой формы. Трансабдоминальное исследование. 1 – мочевой пузырь, 2 – яичник.*

Ультразвуковая диагностика опухолевидных образований яичников.

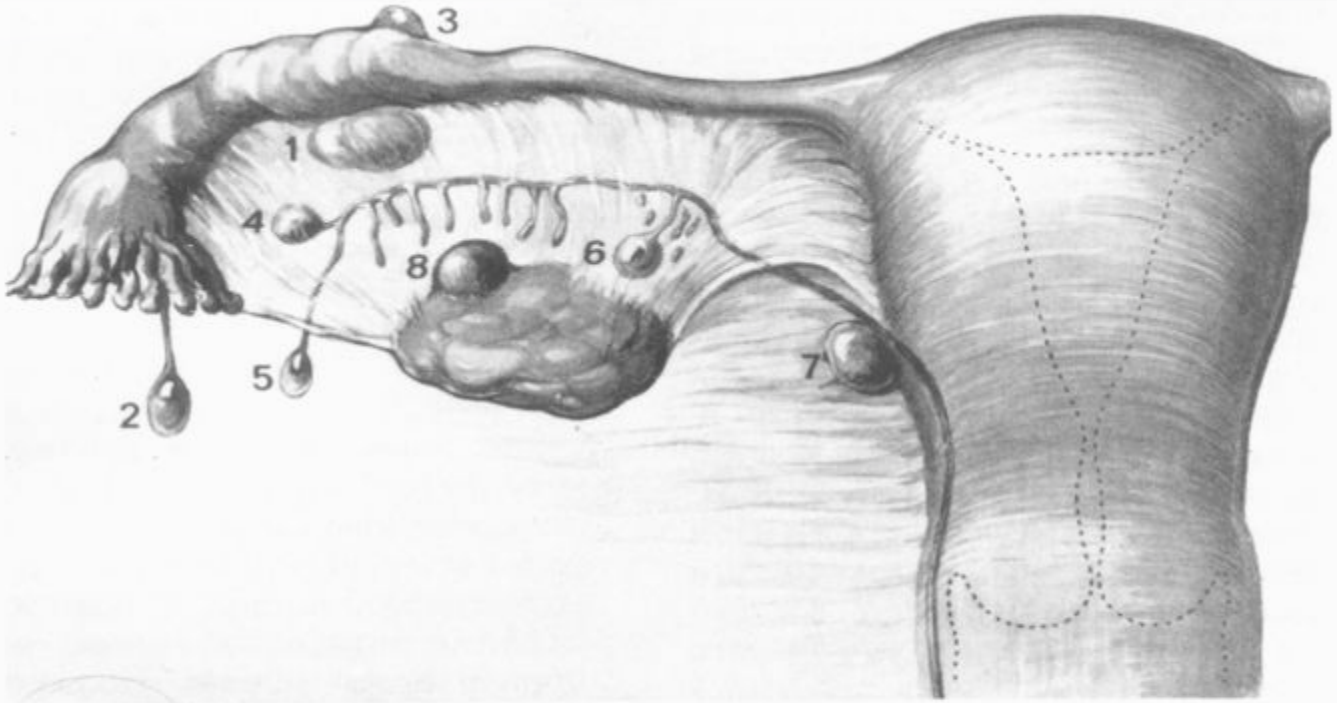

Рис. 1. ТОПОГРАФИЯ КИСТ ВНУТРЕННИХ ПОЛОВЫХ ОРГАНОВ У ЖЕНЩИН

1 - Параовариальная киста (парамезонефрального происхождения (тип I)
2 - Гидатида Моргани (парамезонефрального происхождения)
3 - Субсерозная киста Мюллера (парамезонефрального происхождения)
4 - Параовариальная киста (мезонефрального происхождения (тип II)
5 - Киста Кобельта
6 - Киста параофорона
7 - Киста Гартнерова хода
8 - Киста сети яичника

Кисты яичников.

- Фолликулярные - 83%
- Кисты желтого тела - 5%
- Эндометриоидные - 10%
- Текалютеиновые - 2%

Фолликулярные кисты.

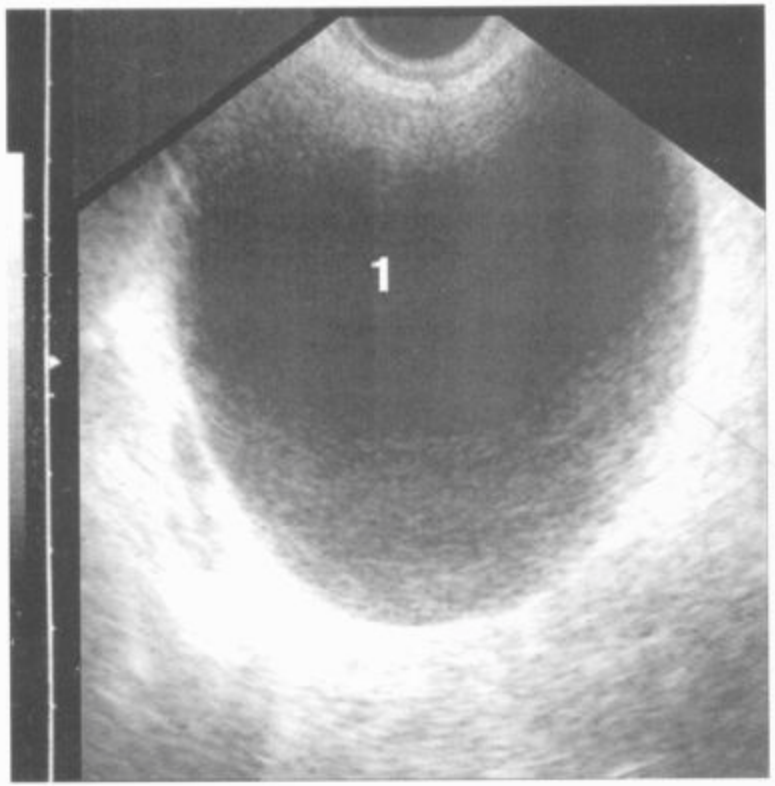

Рис. 2. ФОЛЛИКУЛЯРНАЯ КИСТА.
Поперечное ТВ-сканирование.
1 - киста
FOLLICULAR CYST.
Transverse TV view.
1 - cyst

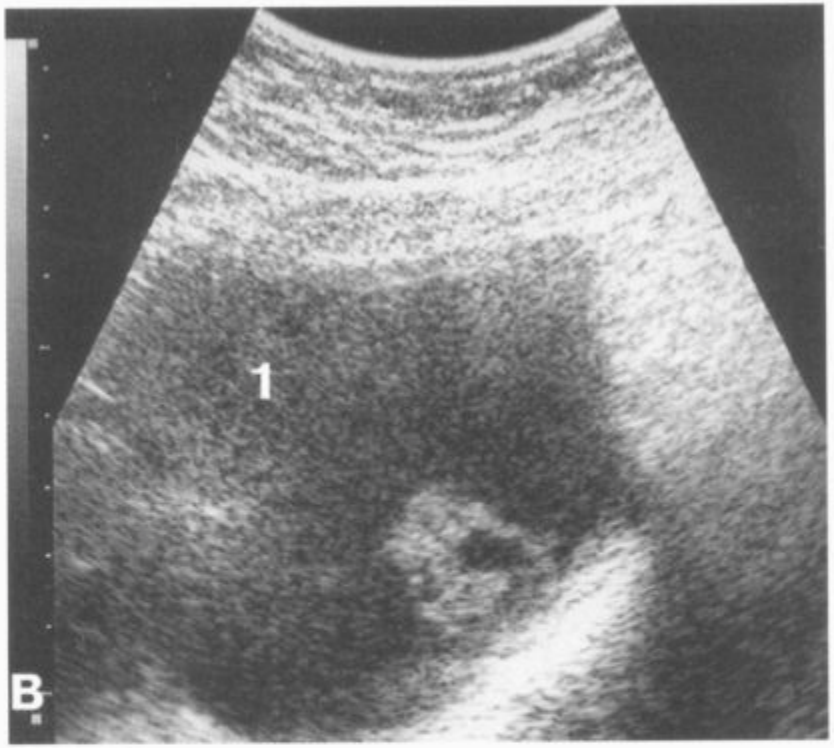

Рис. 6В. ФОЛЛИКУЛЯРНАЯ КИСТА С КРОВОИЗЛИЯНИЕМ.
В - Поперечное ТВ-сканирование. 1 - киста
FOLLICULAR CYST.
B - Transverse TV view. 1 - cyst

Киста желтого тела.

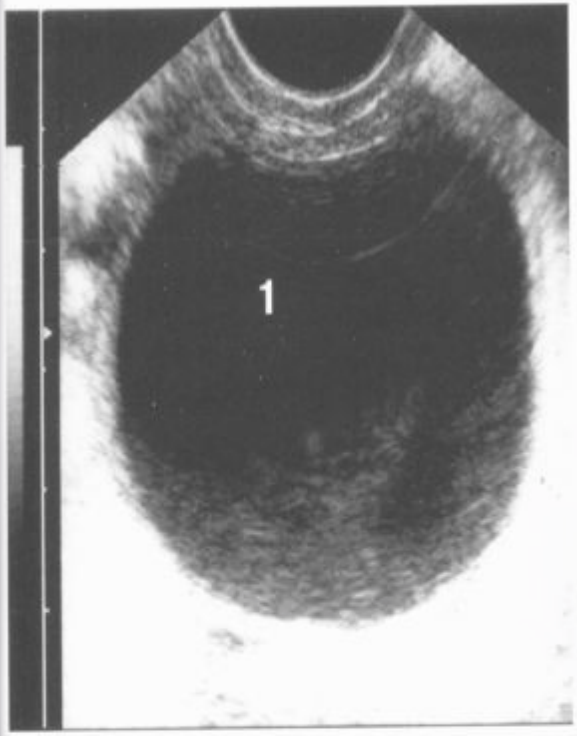

Рис. 7. КИСТА ЖЕЛТОГО ТЕЛА.
Продольное ТВ-сканирование.
1 - киста
CORPUS LUTEUM CYST.
Sagittal TV view.
1 - cyst

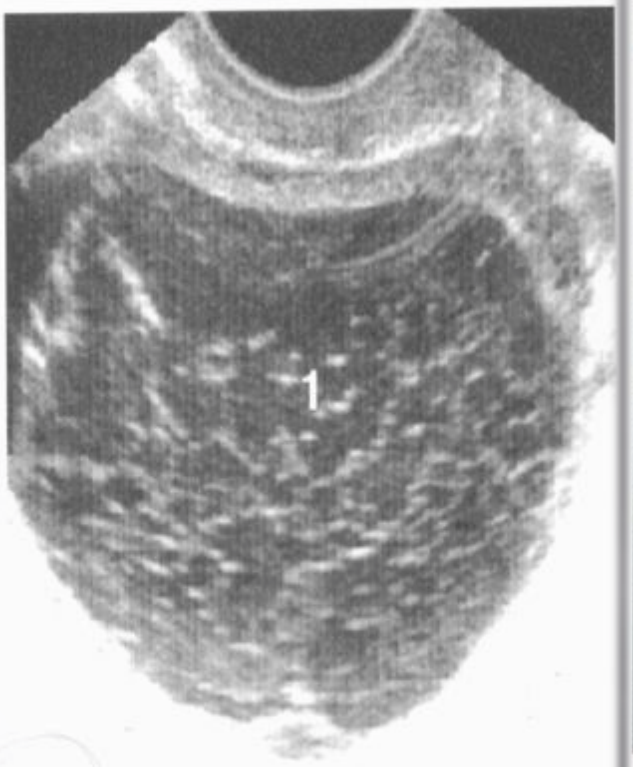

Рис. 10. КИСТА ЖЕЛТОГО ТЕЛА.
Продольное ТВ-сканирование.
1 - киста
CORPUS LUTEUM CYST.
Sagittal TV view.
1 - cyst

Рис. 19. КИСТА ЖЕЛТОГО ТЕЛА.
Продольное ТВ-сканирование.
1 - киста
CORPUS LUTEUM CYST.
Sagittal TV view.
1 - cyst

Эндометриоидные кисты.

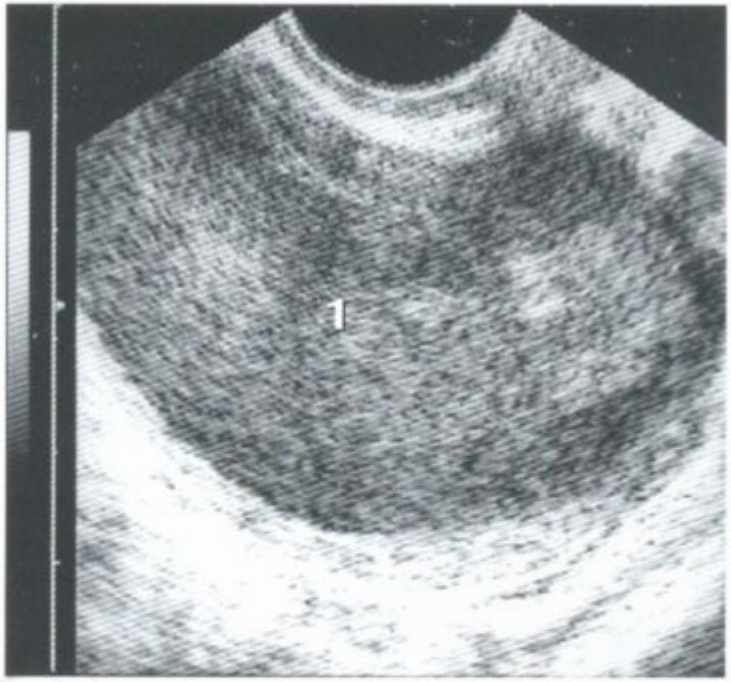

Рис. 63. ЭНДОМЕТРИОИДНАЯ КИСТА.
Продольное ТВ-сканирование.
1 - киста
ENDOMETRIOID CYST.
Saggital TV view.
1 - cyst

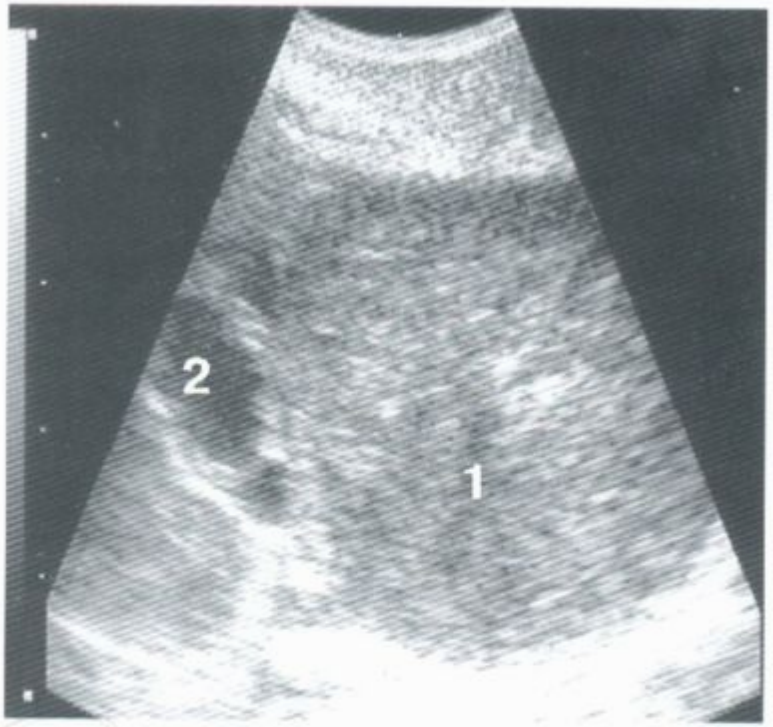

Рис. 55. ЭНДОМЕТРИОИДНАЯ КИСТА.
Продольное ТВ-сканирование.
1 - киста, 2 - ткань яичника
ENDOMETRIOID CYST.
Saggital TV view.

Текалютеиновые кисты.

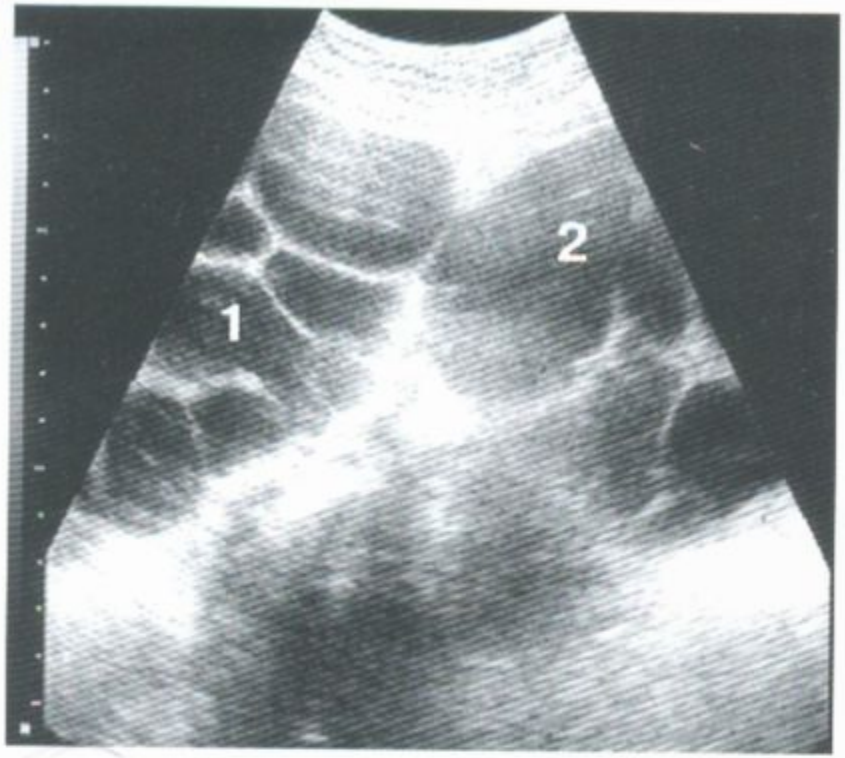

Рис. 43. ДВУХСТОРОННИЕ ТЕКАЛЮТЕИНОВЫЕ КИСТЫ.

Поперечное ТВ-сканирование.

1 - киста правого яичника, 2 - киста левого яичника.

BILATERAL THECALUTEAL CYST.

Transverse TV view.

1 - cyst of the right ovary, 2 - cyst of the left ovary.

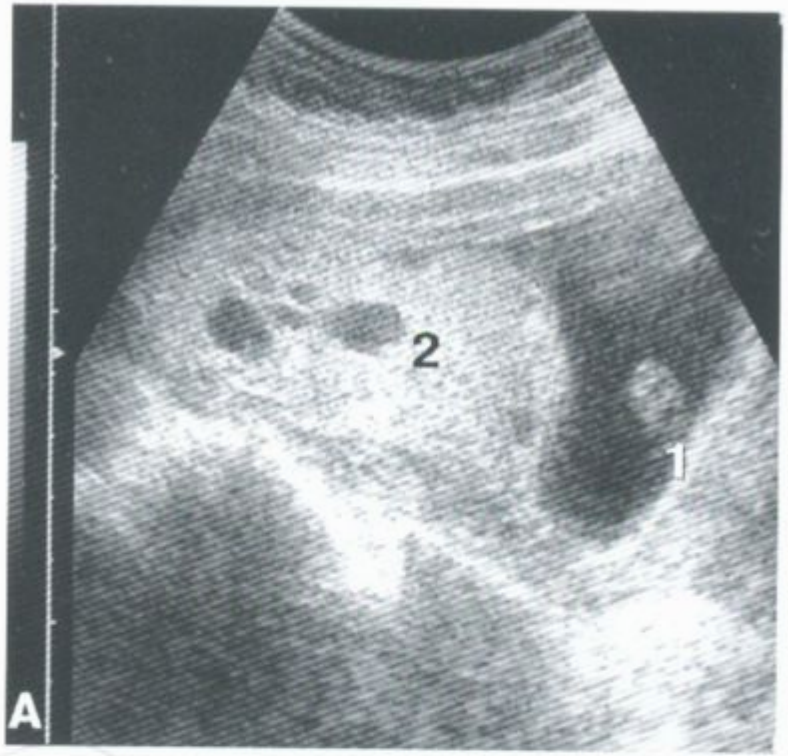

Рис. 44А. БЕРЕМЕННОСТЬ 8 НЕДЕЛЬ. ПУЗЫРНЫЙ ЗАНОС. ДВУХСТРОННИЕ ТЕКАЛЮТЕИНОВЫЕ КИСТЫ.

Продольное ТА-сканирование. 1 - плод, 2 - пузырный занос

BILATERAL THECALUTEAL CYST. PREGNANCY 8 WKS. HYDATIDIFORM MOLE.

Sagittal TA view. 1 - fetus, 2 - hydatidiform mole

Кисты придатков матки. Параовариальные кисты.

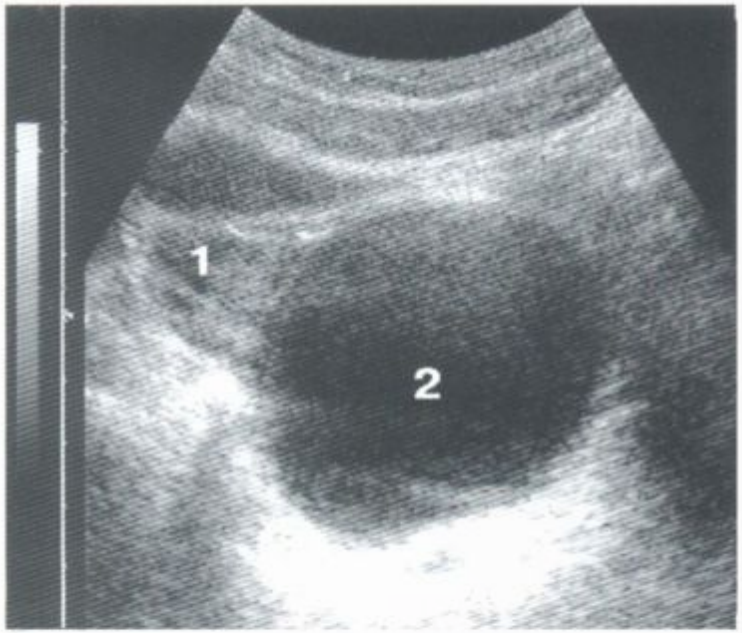

Рис. 83. ПАРАОВАРИАЛЬНАЯ КИСТА.
Поперечное ТВ-сканирование.
1 - яичник, 2 - киста
PARAOVARIAN CYST.
Transverse TV view.
1 - ovary, 2 - cyst

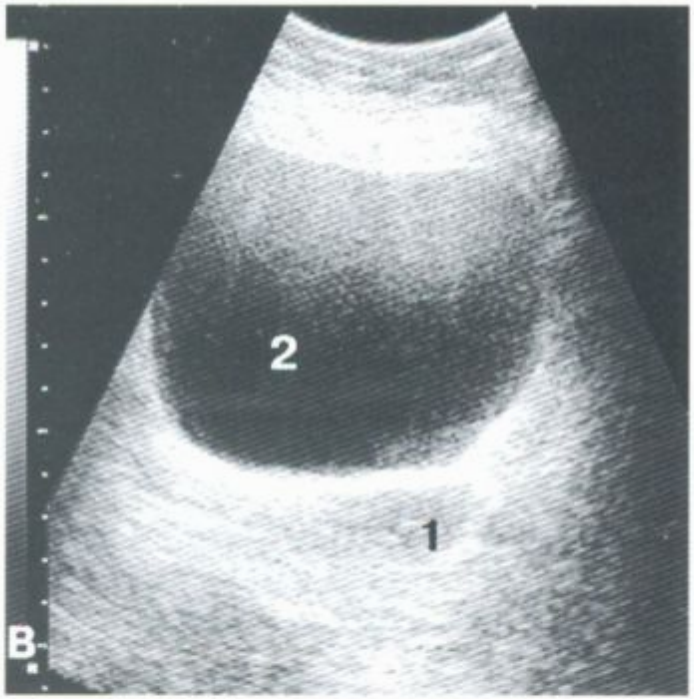

Рис. 78В. ПАРАОВАРИАЛЬНАЯ КИСТА.
Поперечное ТА-сканирование. 1 - матка, 2 - киста
PARAOVARIAN CYST.

Доброкачественные опухоли яичников. Тератомы яичников. Зрелые и незрелые

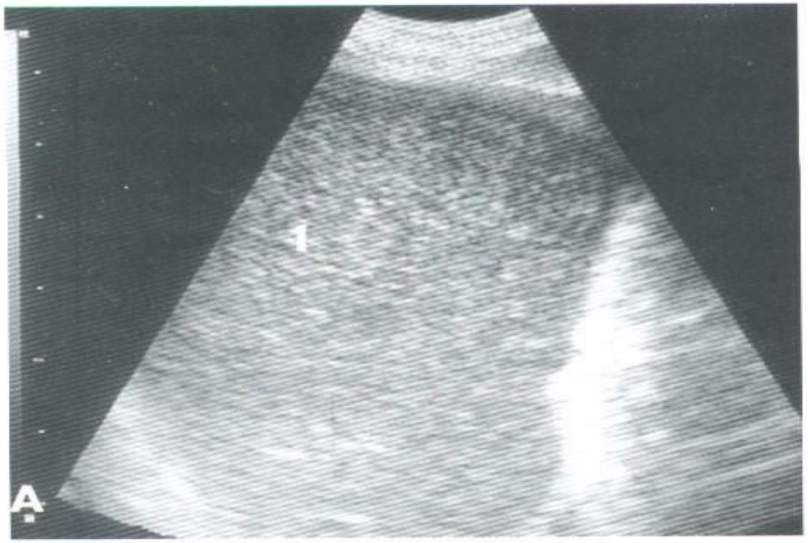

Рис. 100А. ЗРЕЛАЯ ТЕРАТОМА ЯИЧНИКА.
А - Поперечное ТВ-сканирование.
1 - тератома
MATURE OVARIAN TERATOMA
A - Sagittal TV view
1 - teratoma

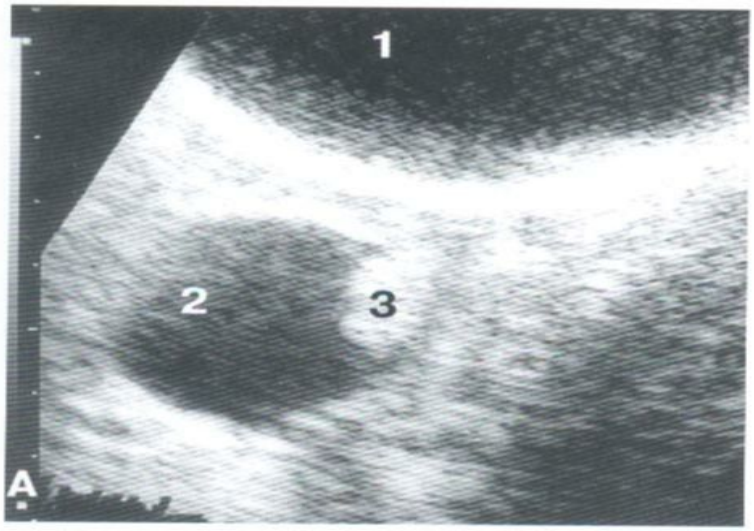

Рис. 93А. ЗРЕЛАЯ ТЕРАТОМА ЯИЧНИКА.
А - Поперечное ТА-сканирование.
1 - мочевой пузырь, 2 - тератома, 3 - дермоидный бугорок
MATURE OVARIAN TERATOMA
A - Transverse TA view
1 - bladder, 2 - teratoma, 3 - dermoid

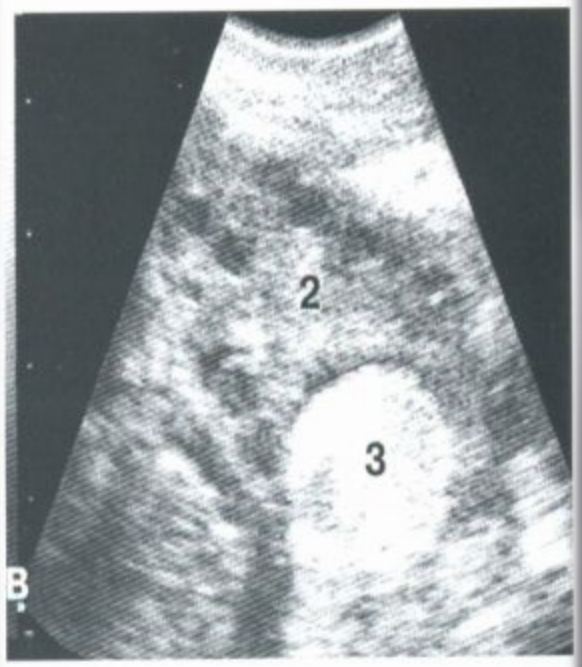

Рис. 106В. ЗРЕЛАЯ ТЕРАТОМА ЯИЧНИКА.
В - Поперечное ТВ-сканирование.
2 - ткань яичника, 3 - тератома
MATURE OVARIAN TERATOMA
B - Transverse TV view
2 - ovarian tissue, 3 - teratoma

Рис. 108. ЗРЕЛАЯ ТЕРАТОМА ЯИЧНИКА.
Поперечное ТВ-сканирование.
1 - тератома
MATURE OVARIAN TERATOMA
Transverse TV view
1 - teratoma

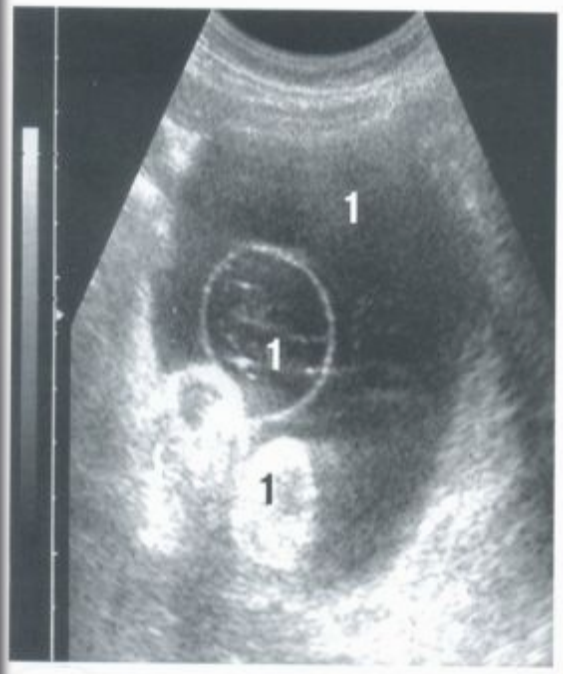

Рис. 120. ЗРЕЛАЯ ТЕРАТОМА ЯИЧНИКА.
Продольное ТВ-сканирование.
1 - тератома
MATURE TERATOMA OF THE OVARY
Sagittal TV view
1 - teratoma

Цистоденомы яичников.
- серозная
- муцинозная

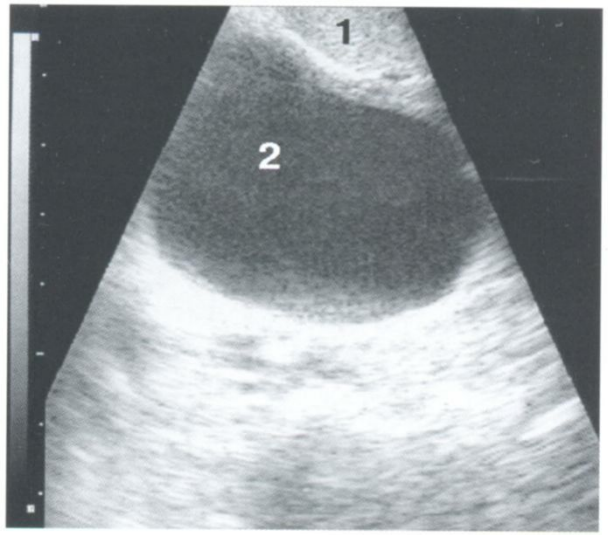

Рис. 143. СЕРОЗНАЯ ЦИСТАДЕНОМА ЯИЧНИКА.
Поперечное ТВ-сканирование.
1 - матка, 2 - опухоль
SEROUS CYSTADENOMA OF THE OVARY
Transverse TV view
1 - uterus, 2 - tumor

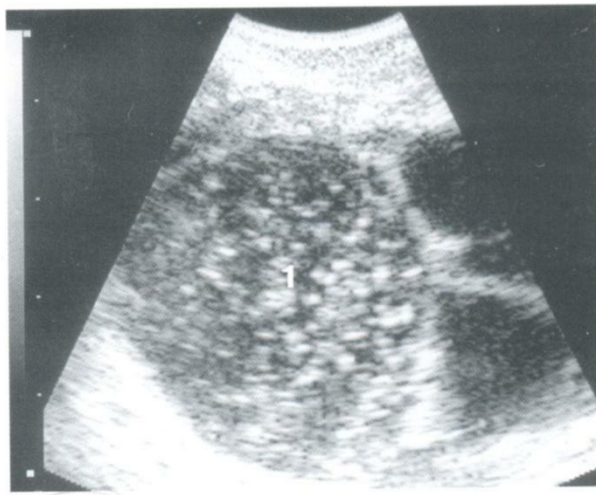

Рис. 154. МНОГОКАМЕРНАЯ СЕРОЗНАЯ ЦИСТАДЕНОМА ЯИЧНИКА.
Поперечное ТВ-сканирование.
1 - опухоль
MULTICHAMBER SEROUS CYSTADENOMA OF THE OVARY
Transverse TV view
1 - tumor

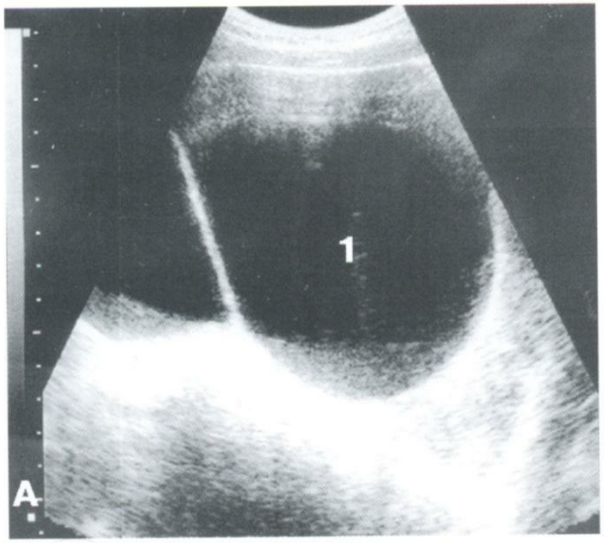

Рис. 155А. ДВУХКАМЕРНАЯ СЕРОЗНАЯ ЦИСТАДЕНОМА ЯИЧНИКА.
А - Поперечное ТА-сканирование. 1 - опухоль
TWO-CHAMBER SEROUS CYSTADENOMA OF THE OVARY
A - Transverse TA view. 1 - tumor

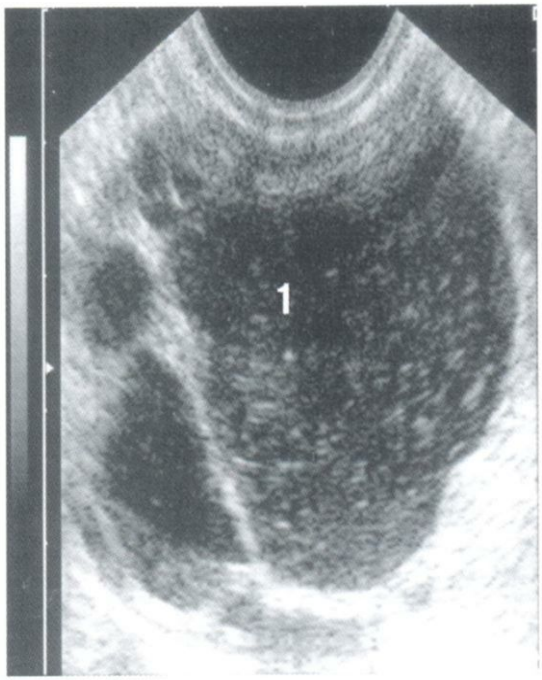

Рис. 174. МУЦИНОЗНАЯ ЦИСТАДЕНОМА ЯИЧНИКА.

Продольное ТВ-сканирование.

1 - опухоль

MULTICHAMBER MUCINOUS CYSTADENOMA OF THE OVARY

Sagittal TV view

1 - tumor

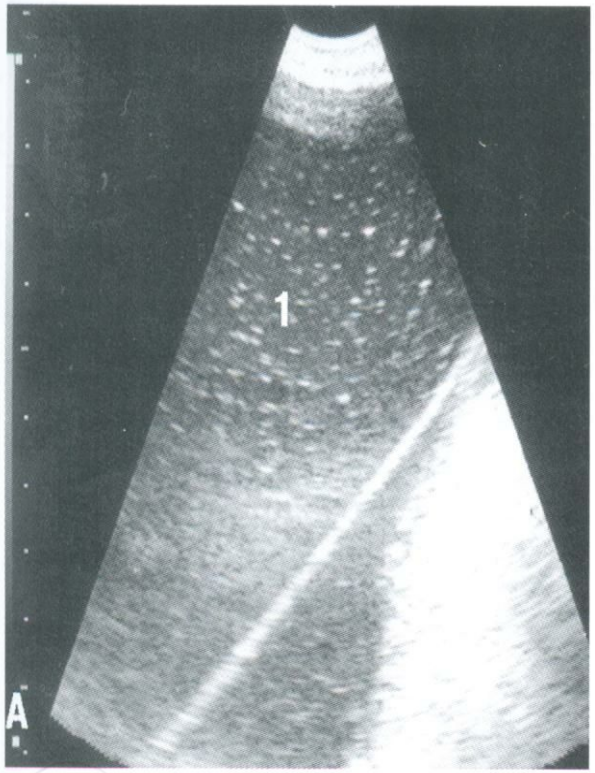

Рис. 175А. МУЦИНОЗНАЯ ЦИСТАДЕНОМА ЯИЧНИКА.

А - Продольное ТВ-сканирование. 1 - опухоль

MUCINOUS CYSTADENOMA OF THE OVARY

A - Sagittal TV view. 1 - tumor

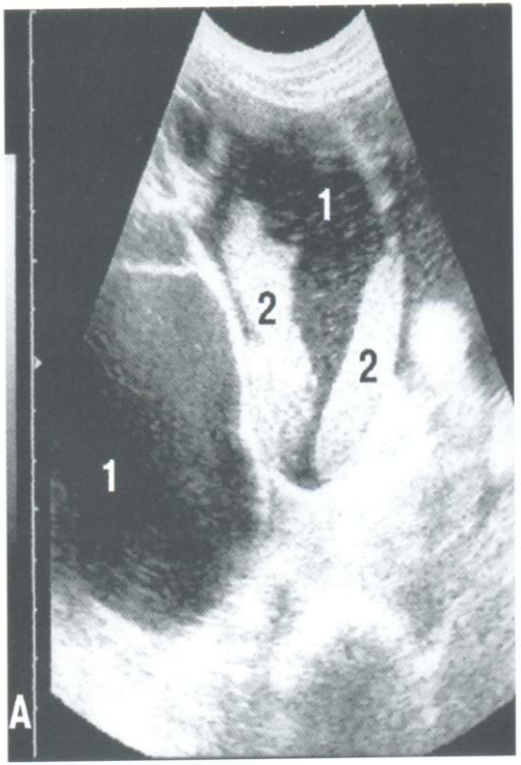

Рис. 191А. МУЦИНОЗНАЯ ЦИСТАДЕНОМА ЯИЧНИКА. АСЦИТ.

Поперечное ТА-сканирование

слева в нижнем полюсе опухоли.

1 - опухоль, 2 - компактно расположенная смещаемая взвесь

MUCINOUS CYSTADENOMA OF THE OVARY

Рак яичников.

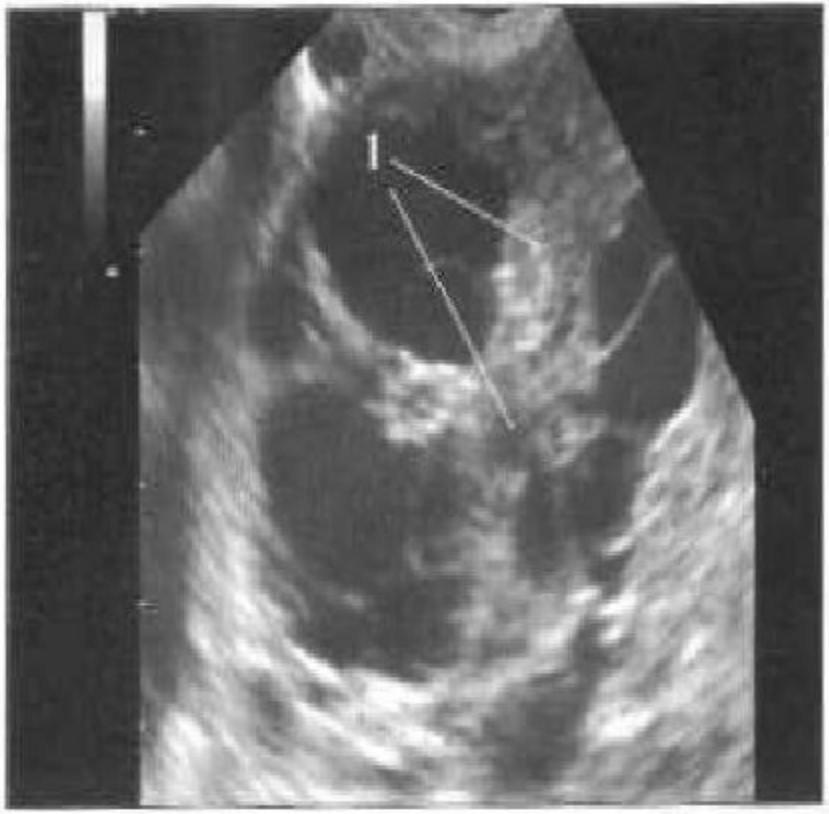

Рис. 75. Эхографические признаки рака яичника. Трансвагинальное исследование: 1 – неравномерно утолщенные перегородки.

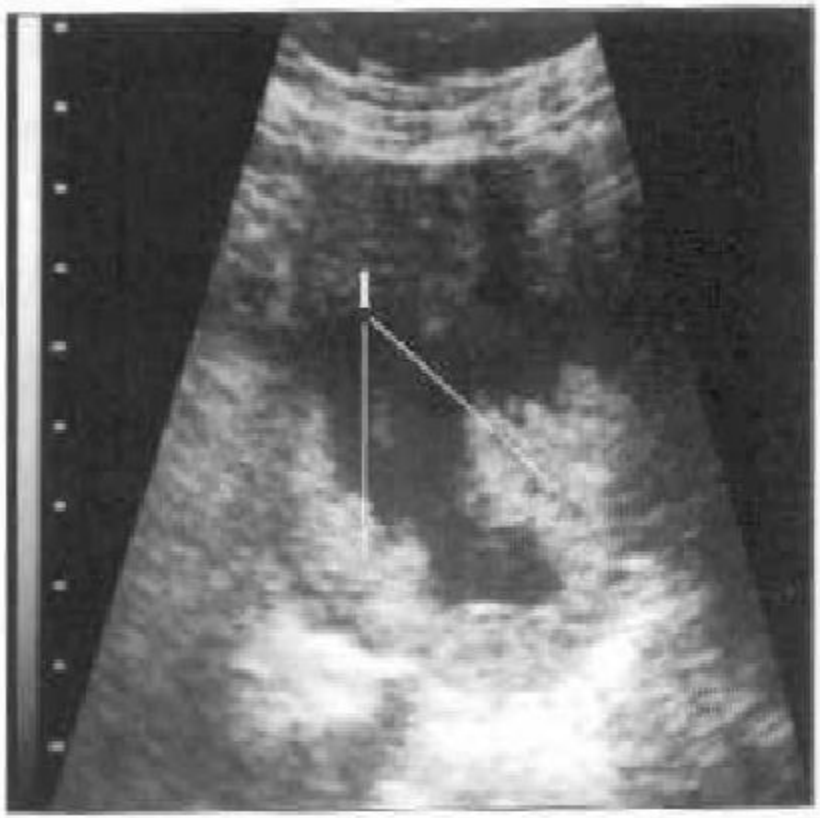

Рис. 76. Эхографические признаки рака яичника. Трансвагинальное исследование: 1 – эхогенные пристеночные структуры.

Ультразвуковое исследование маточных труб. Внематочная беременность.

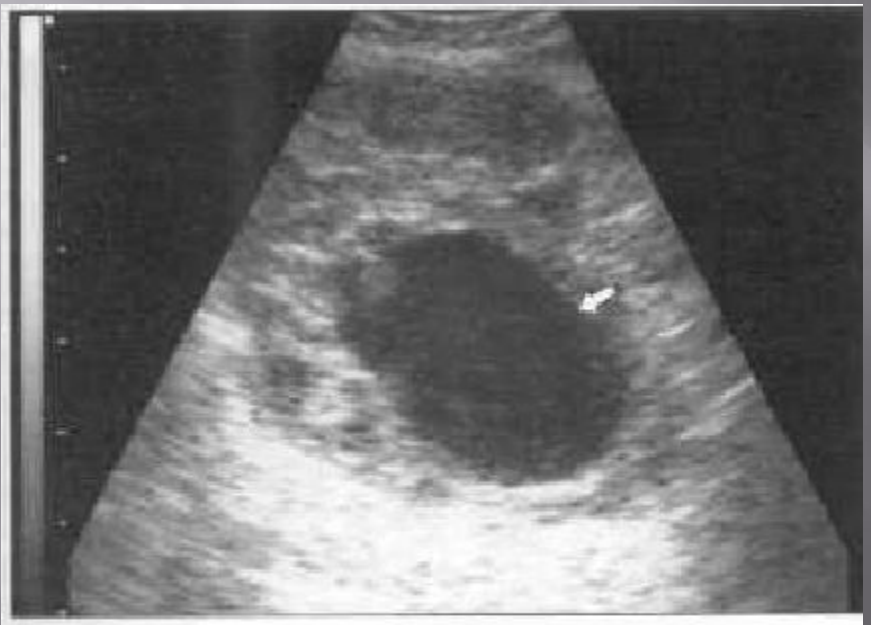

Рис. 41. *Трансвагинальное сканирование. Отчетливо видно плодное яйцо (стрелка) в просвете маточной трубы.*

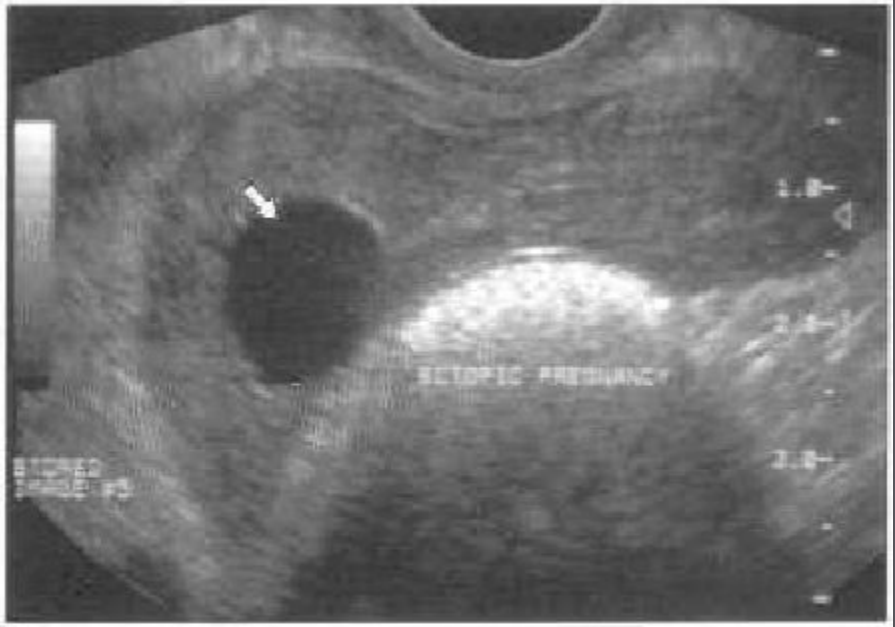

Рис. 43. *Трансвагинальное сканирование. Прогрессирующая правосторонняя трубная беременность. Стрелкой указано плодное яйцо в просвете маточной трубы.*

Ультразвуковая диагностика воспалительных заболеваний маточных труб

Рис. 26. Трансабдоминальные эхограммы гидросальпинкса (стрелка) больших размеров при поперечном (а) и продольном (б) сканиро-

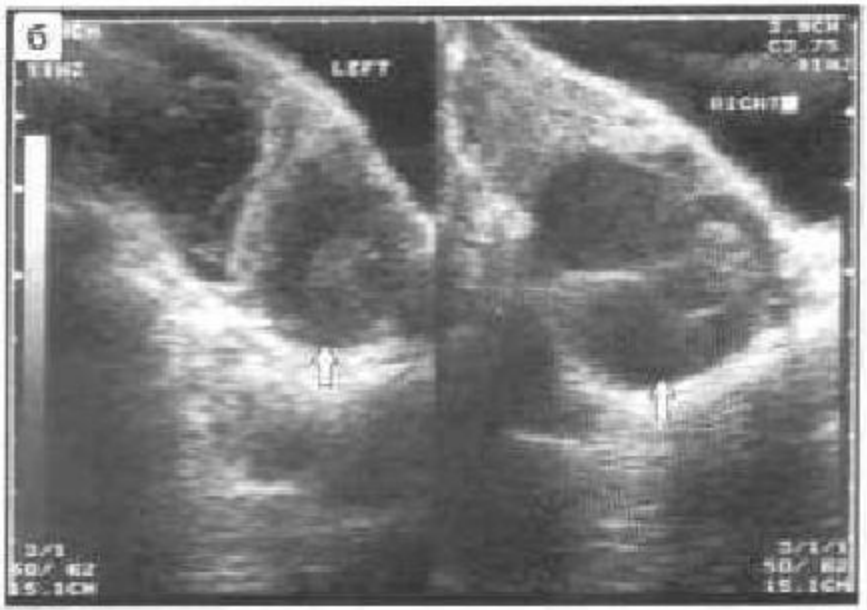

Рис. 29. Трансабдоминальные эхограммы при двустороннем пиосальпинксе (стрелки). а – поперечное сканирование. б – продольное сканирование левого (слева) и правого (справа) сактосальпинкса.

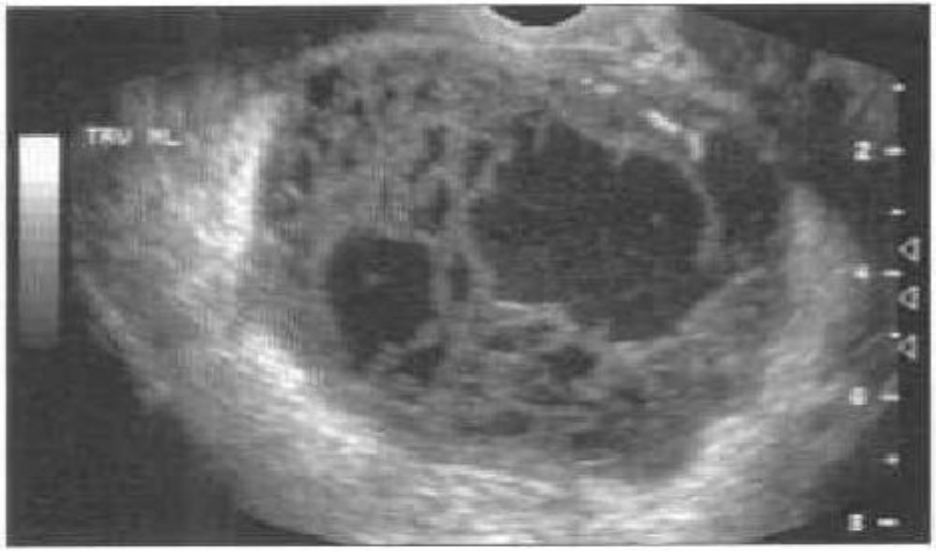

Рис. 32. Трансвагинальная эхограмма просвета маточной трубы при тубоовариальном абсцессе.