Речевой аппарат

Выполнила:
студентка 2 курса
группы Ла 16-1
Желудкова Эльвира

Новокузнецк, 2018

Речевой аппарат – совокупность и взаимодействие органов человека, необходимых для производства речи;

Речевой аппарат состоит из двух тесно связанных между собой частей: центрального (регулирующего) речевого аппарата и периферического (исполняющего) речевого аппарата

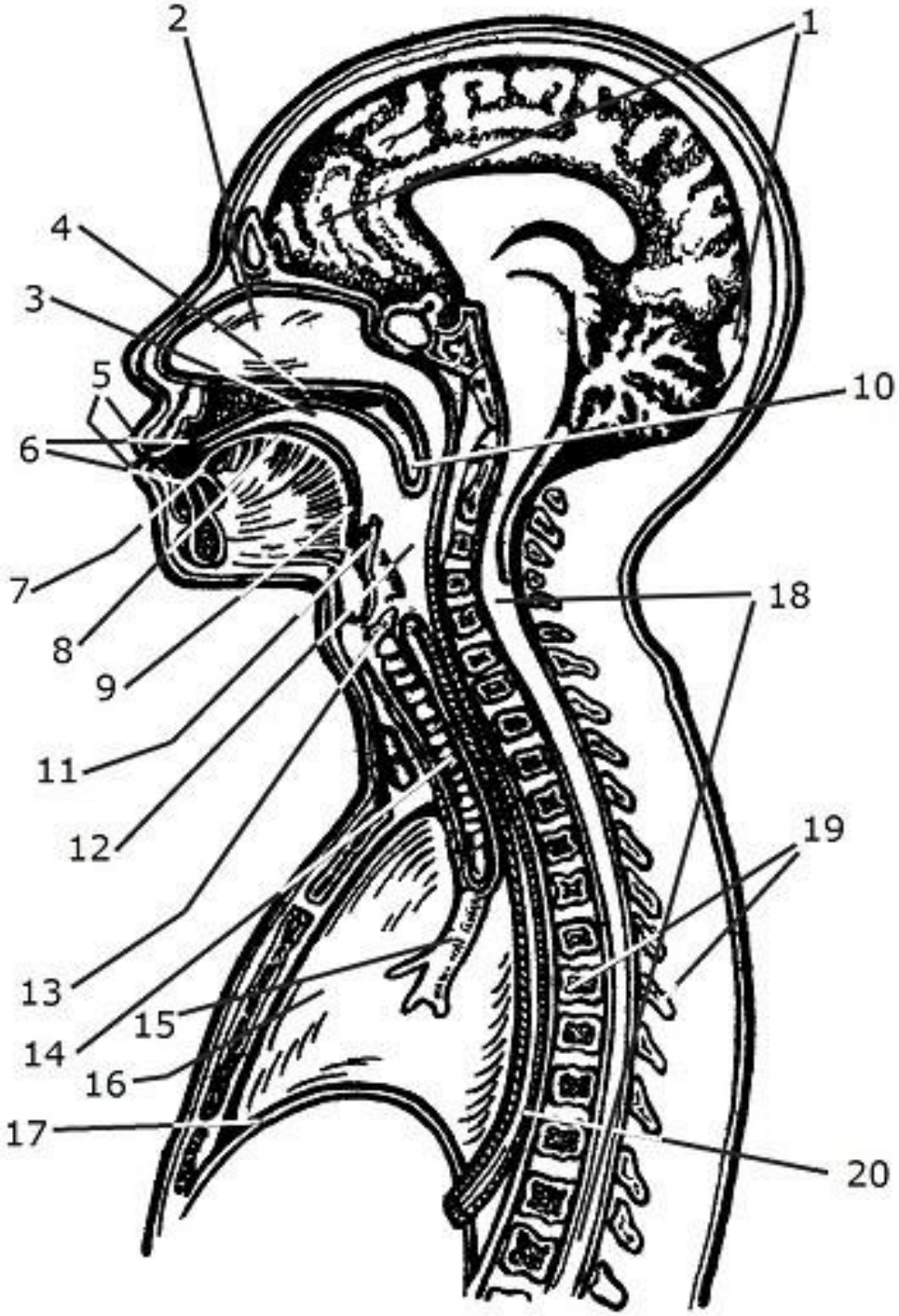

Строение речевого аппарата:

1 - головной мозг
2 - носовая полость
3 - ротовая полость
4 - твёрдое нёбо
5 - губы
6 - резцы
7 - кончик языка
8 - спинка языка
9 - корень языка
10 - мягкое нёбо
11 - надгортанник
12 - глотка
13 - гортань
14 - трахея
15 - правый бронх
16 - правое легкое
17 - диафрагма
18 - спинной мозг
19 - позвоночник
20 - пищевод

Vashgolos7.ru

Центральный речевой аппарат

находится в головном мозге и состоит из:

- коры головного мозга (преимущественного левого полушария);
- подкорковых узлов;
- проводящих путей;
- ядер ствола (прежде всего продолговатого мозга);
- нервов, идущих к дыхательным, голосовым и артикуляторным мышца (регулирующего) речевого аппарата и периферического (исполняющего) речевого аппарат

Периферический речевой аппарат:

дыхательный отдел
(грудная клетка с бронхами и трахеей)

артикуляционный отдел
(язык, губы, зубы, нёбо (твёрдое/мягкое), альвеолы)

голосовой отдел
(гортань, находящиеся в ней голосовые складки, надгортанник)

Артикуляционный отдел периферического речевого аппарата:

активные органы (язык, губы, мягкое нёбо, нижняя челюсть, - принимают непосредственное участие в образовании голоса)

пассивные органы (зубы, носовая полость, твёрдое нёбо, альвеолы, гортань, глотка, - оказывают огромное влияние на технику речи

Спасибо за внимание!