ЗЛОКАЧЕСТВЕННЫЕ НОВООБРАЗОВАНИЯ ПИЩЕВОДА

Выполнила: студентка 4 курса
Салимова Алиса Викторовна
Научный руководитель:
Домрачев Сергей Анатольевич

Table 1 | Estimated new oesophageal cancer cases and deaths due to oesophageal cancer around the world in 2008[1]

Region	Estimated numbers (thousands)								
	Men			Women			Both sexes		
	Cases	Deaths	5-year prevalence data	Cases	Deaths	5-year prevalence data	Cases	Deaths	5-year prevalence data
World	326	276	335	155	130	146	481	406	481
More-developed regions	63	52	85	17	14	21	80	66	106
Less-developed regions	262	223	250	137	115	124	399	338	374
WHO Africa region (AFRO)	15	15	15	8	8	8	23	23	23
WHO Americas region (PAHO)	26	23	31	9	7	10	35	30	41
WHO East Mediterranean region (EMRO)	8	8	7	7	6	6	15	14	13
WHO Europe region (EURO)	37	32	38	14	12	13	51	44	51
WHO South-East Asia region (SEARO)	39	26	25	27	24	18	66	60	43
WHO Western Pacific region (WPRO)	197	159	217	88	70	88	285	229	305
IARC membership (22 countries)	88	75	98	37	31	32	125	106	130
USA	12	11	16	3	3	4	15	14	20
China	175	143	177	83	67	80	258	210	257
India	28	26	14	19	16	10	47	42	24
European Union (EU-27)	24	21	27	8	7	8	32	28	35

Permission obtained from IARC © Ferlay, J. *et al. GLOBOCAN 2008* [online], http://globocan.iarc.fr/factsheets/cancers/oesophagus.asp.

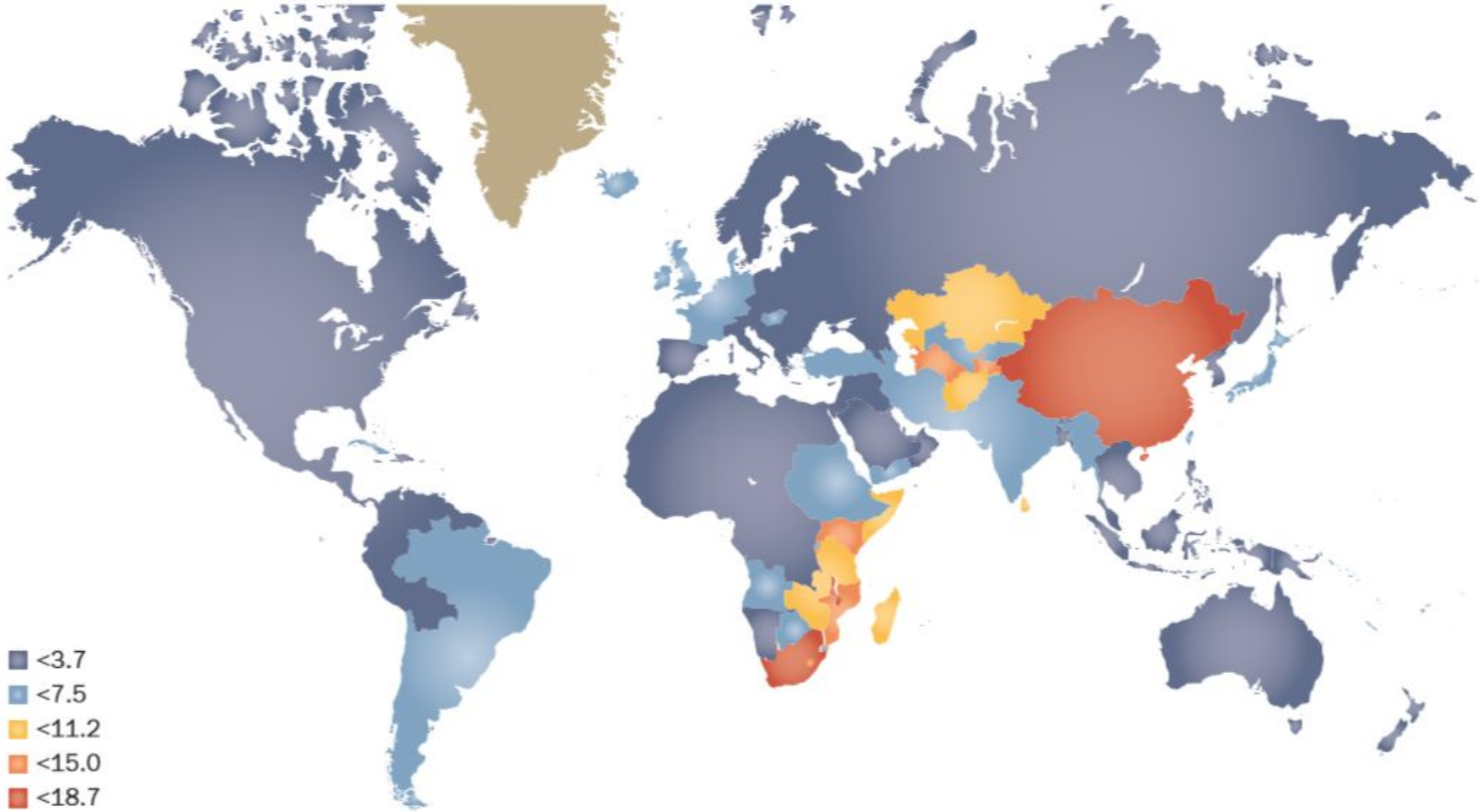

Figure 1 | Estimated age-standardized incidence rate of oesophageal cancer worldwide (both sexes, all ages). The world map shows the different incidences of oesophageal cancer in the world. Countries in red have the highest incidence rate. Note the 'oesophageal cancer belt' stretching from central Asia to North-Central China.[177]

Ожирение

- **Факторы риска**

Питание

- H. Pylori
- Курение
- Алкоголь
- Пищевод Барретта

Химические ожоги

Классификация

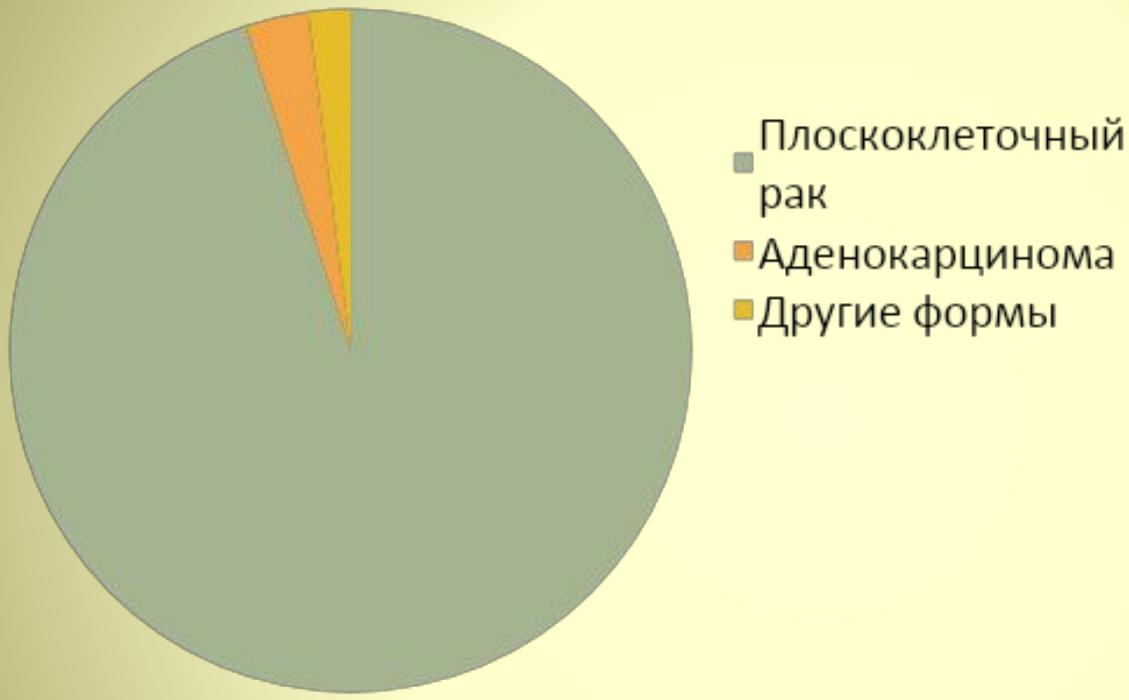

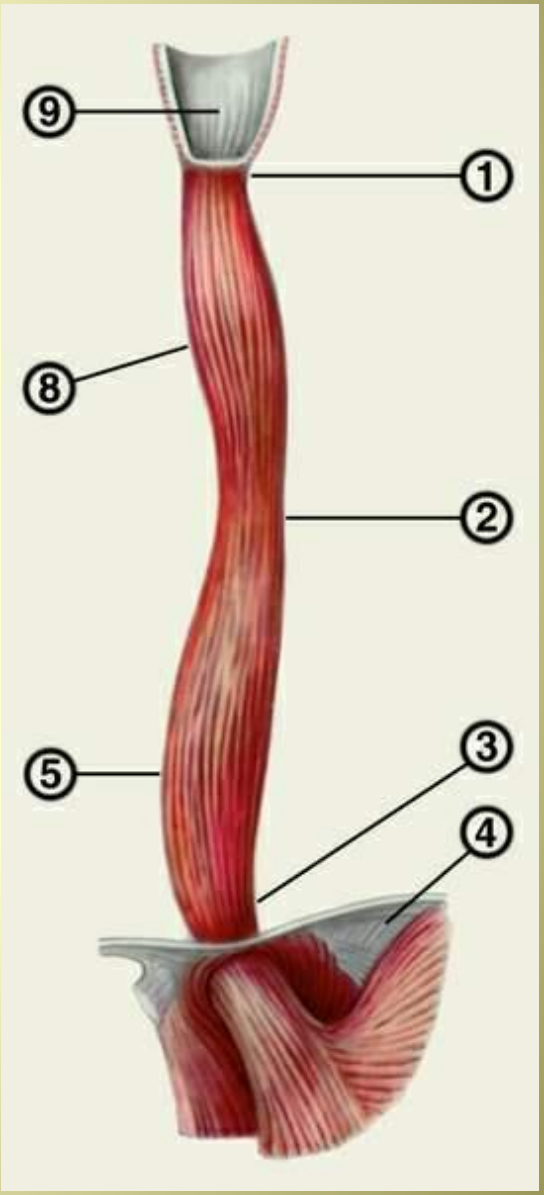

Таблица 1 — Стадии рака пищевода

Стадия	T	N	M	G	Локализация
0	is	0	0	1	Любая
IA	1	0	0	1	Любая
IB	1	0	0	2-3	Любая
IB	2-3	0	0	1	Нижнегрудной отдел
IIA	2-3	0	0	1	Верхнегрудной и среднегрудной отделы
IIA	2-3	0	0	2-3	Нижнегрудной отдел
IIB	2-3	0	0	2-3	Верхнегрудной и среднегрудной отделы
IIB	1-2	1	0	Любая	Любая
IIIA	1-2	2	0	Любая	Любая
IIIA	3	1	0	Любая	Любая
IIIA	4a	0	0	Любая	Любая
IIIB	3	2	0	Любая	Любая
IIIC	4a	1-2	0	Любая	Любая
Стадия	**T**	**N**	**M**	**G**	**Локализация**
IIIC	4b	Любая	0	Любая	Любая
IIIC	Любая	3	0	Любая	Любая
IV	Любая	Любая	1	Любая	Любая

Классификация TNM

Стадирование

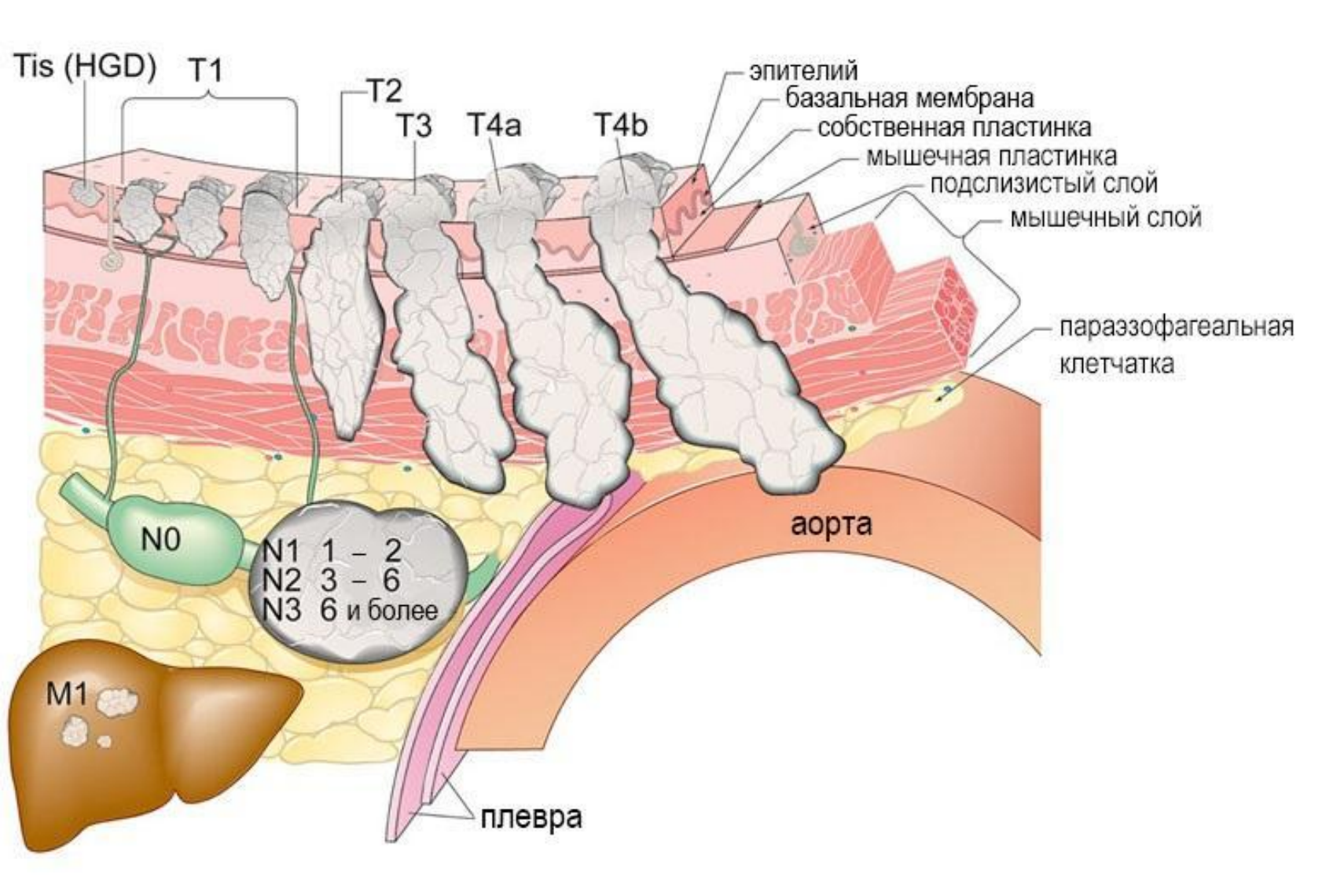

Клиническая картина

Диагностика

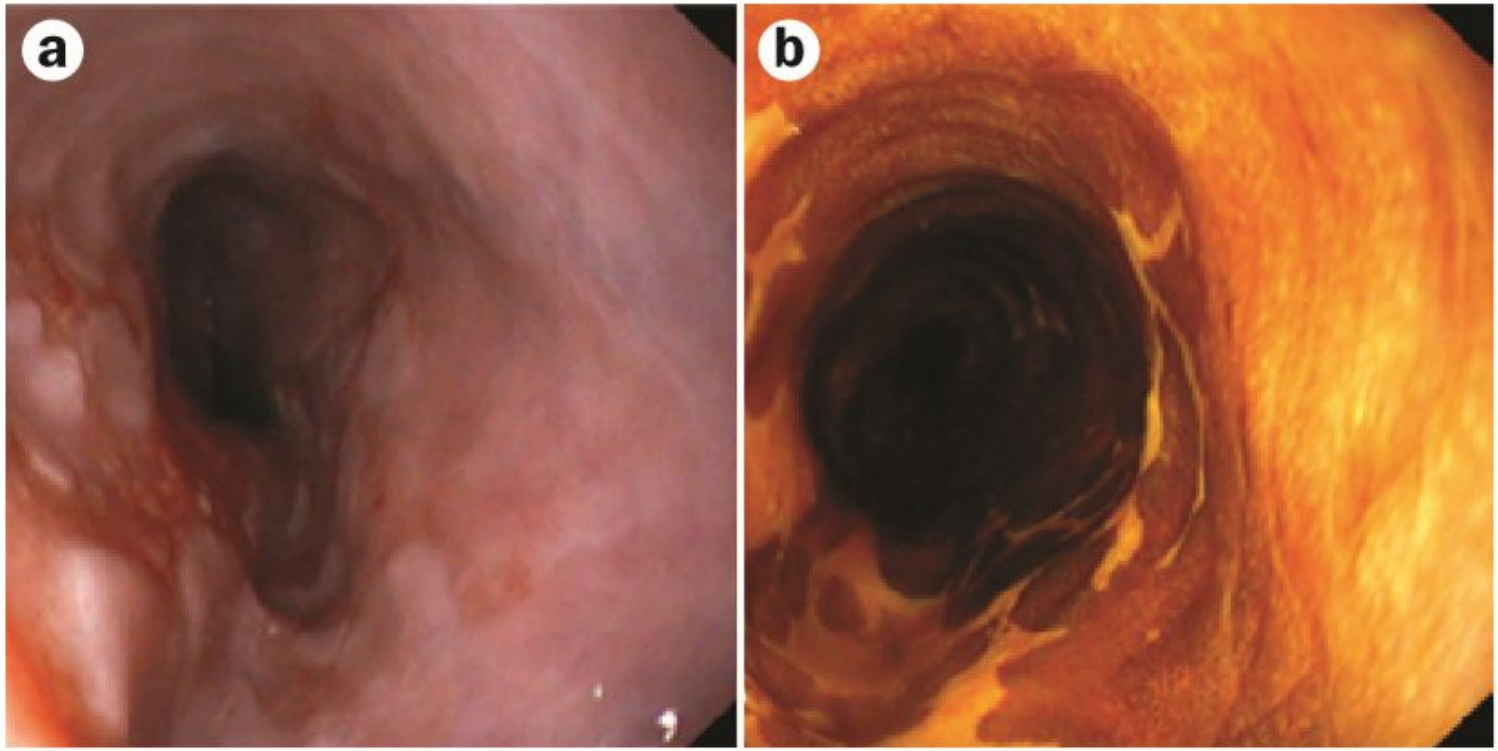

Figure 2 | Chromoendoscopy with Lugol dye. **a** | White-light endoscopy shows a squamous cell carcinoma of the oesophagus. **b** | After iodine staining with Lugol dye, the carcinoma is visible as iodine voiding lesions.

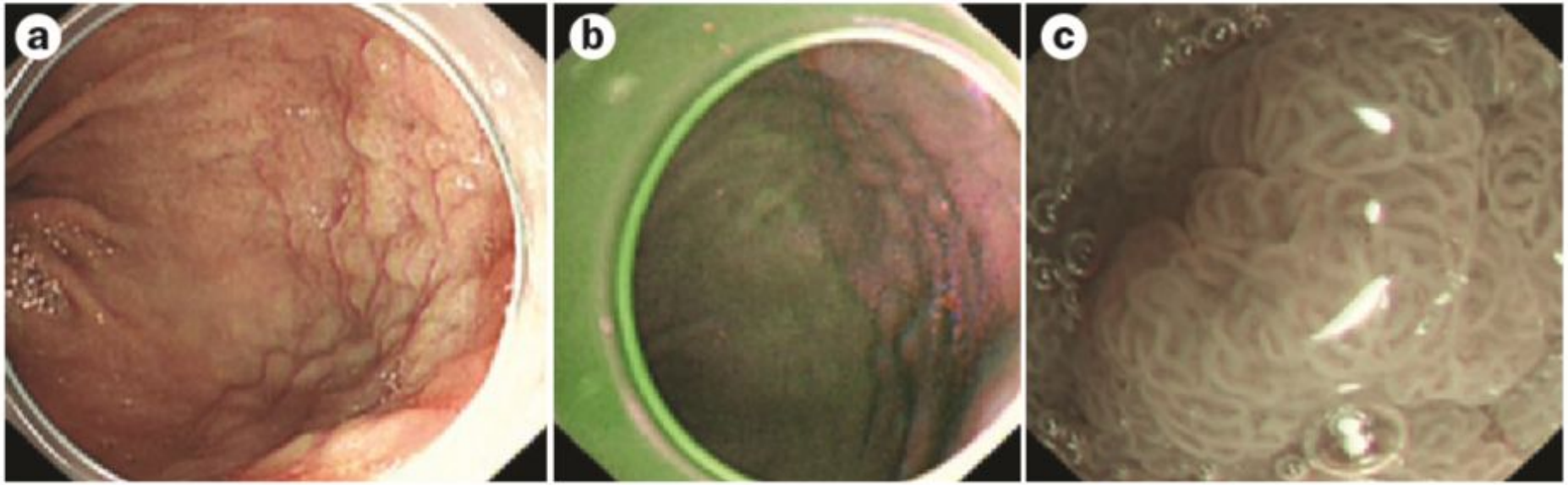

Figure 3 | NBI and AFI. **a** | Conventional white-light endoscopy shows an adenocarcinoma of the oesophagogastric junction (AEG Type I). **b** | AFI shows the non-neoplastic areas as green, whereas the carcinoma emits pink/purple autofluorescence light. **c** | The combination of NBI and magnification enables detailed study of the mucosal surface within the cancerous lesion. Abbreviations: AFI, autofluorescence imaging; NBI, narrow-band imaging.

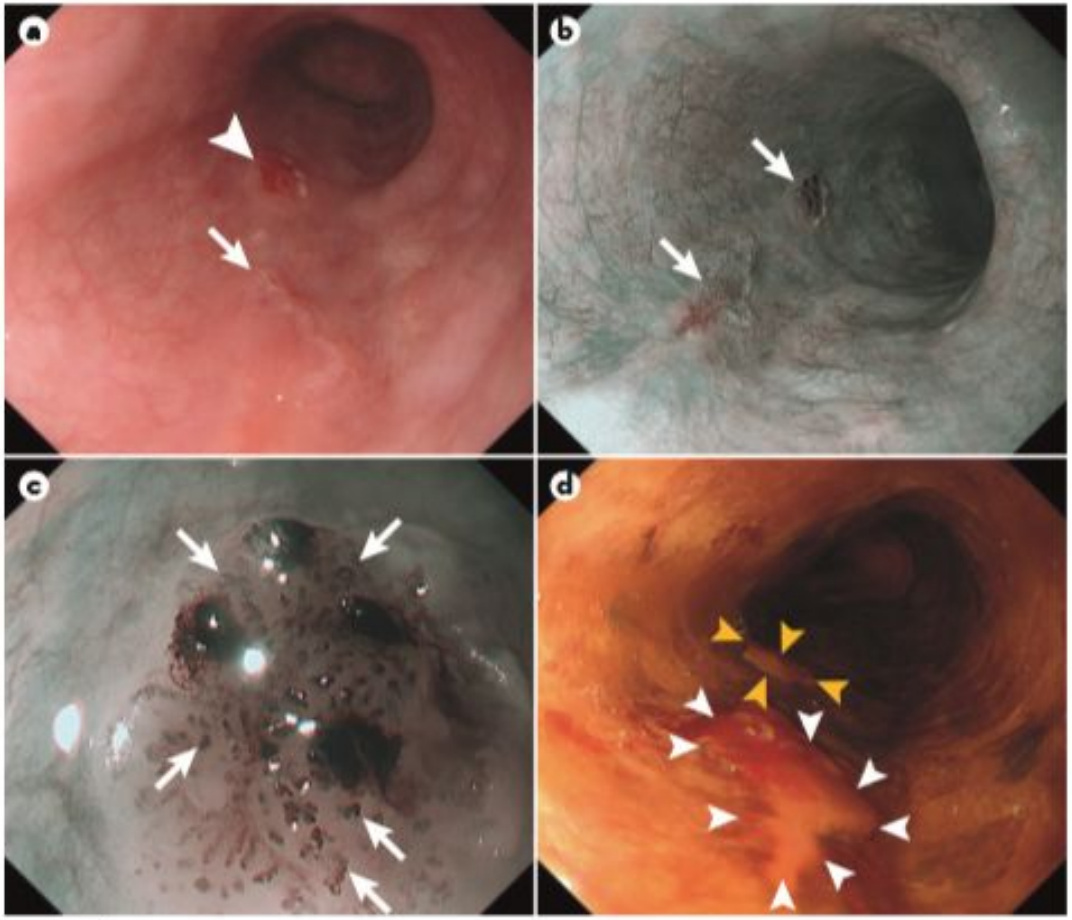

Figure 3 | **An endoscopic image of early OSCC. a** | White-light endoscopy shows an area of mucosal erythema (indicated by the arrowhead) and an additional ill-defined subtle area of reddened mucosa with a white edge (arrow). **b** | Narrow-band imaging (NBI) of the same endoscopic field shows two brown areas suspicious for early cancer (arrows). **c** | NBI magnification shows dilated intrapapillary capillary loops that are consistent with mucosal cancer (arrows). **d** | Lugol's iodine chromoendoscopy enables the precise demarcation of the two lesions (the yellow arrowheads indicate the distal lesion; the white arrowheads indicate the proximal lesion), which appear as pale mucosa (unstained lesion) surrounded by normal mucosa that is avidly stained brown by 2.5% iodine solution. Pathological analysis of the endoscopic resection specimen showed intramucosal squamous cell carcinoma with invasion of the muscularis mucosae (tumour–node–metastasis (TNM) stage pT1a, M3). OSCC, oesophageal squamous cell carcinoma. Images courtesy of M. di Pietro, University of Cambridge, Cambridge, UK.

Эндо-Узи

MEASUREMENT
1
2
3
4
5
6
CLEAR
DIST
AREA_E
AREA_T
HIST

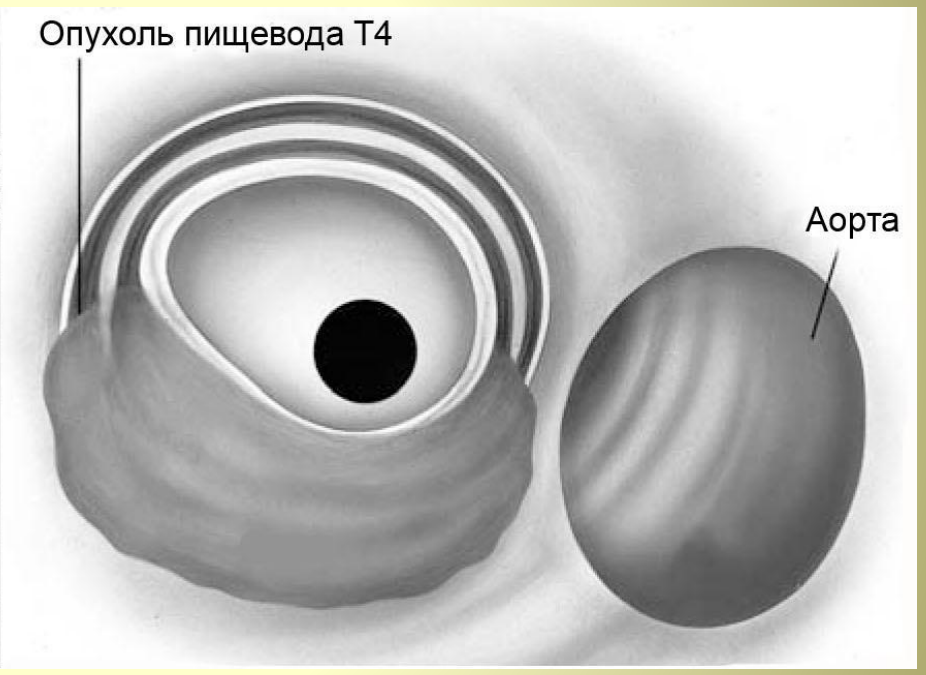
Опухоль пищевода Т4
Аорта

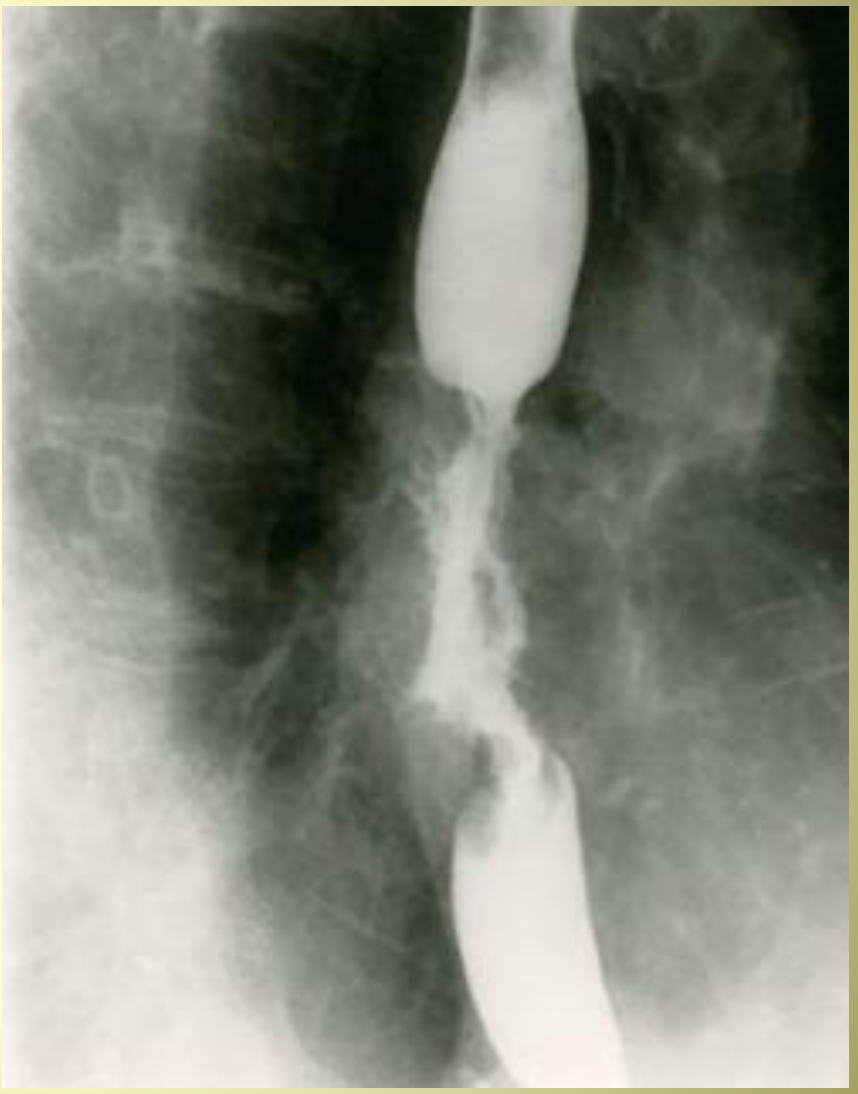

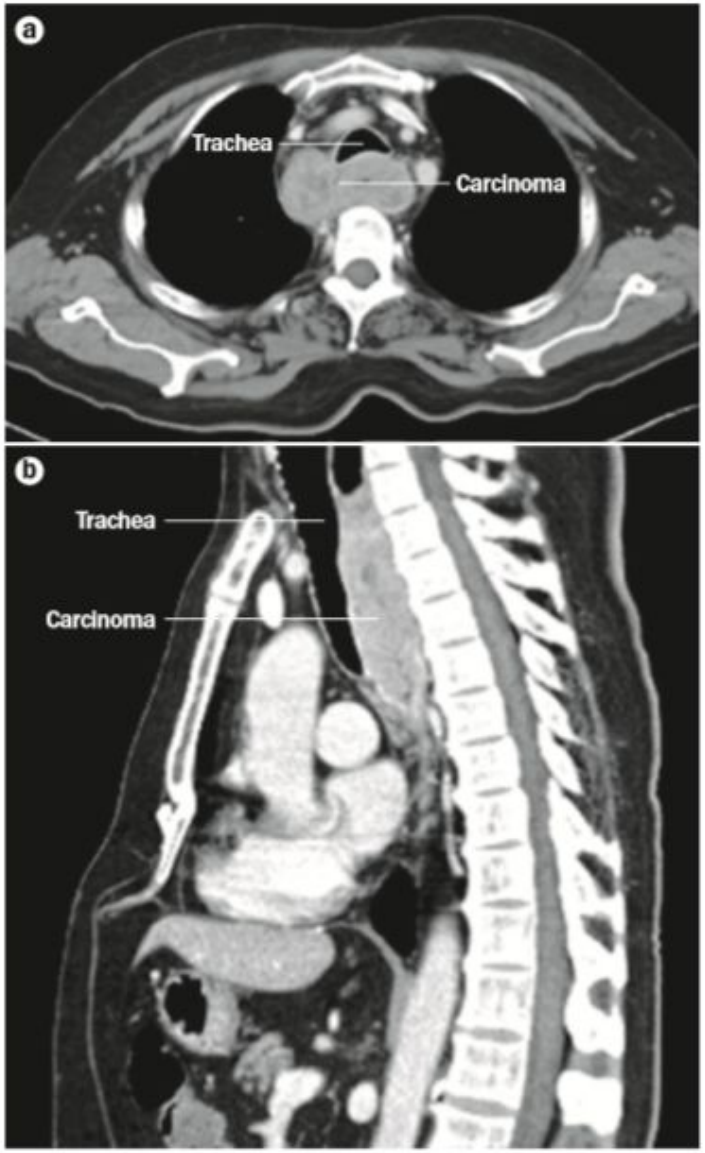

Figure 4 | Squamous cell carcinoma within the upper third of the oesophagus in a 65-year-old man. **a** | A large oesophageal squamous cell carcinoma with para-oesophageal lymph-node metastasis is visible in the axial CT scan. The carcinoma indents the membranous part of the tracheal wall. **b** | The side view demonstrates the close relationship between the carcinoma and the trachea.

Figure 5 | Bronchoscopy performed in the same patient as Figure 4. **a** | The image clearly shows the carcinoma indenting the membranous part of the trachea. **b** | The tracheal mucosa seems to be intact, with no visible tumorous growth. **c** | The indentation of the trachea only ends at the main bifurcation. The two main-stem bronchi are not affected.

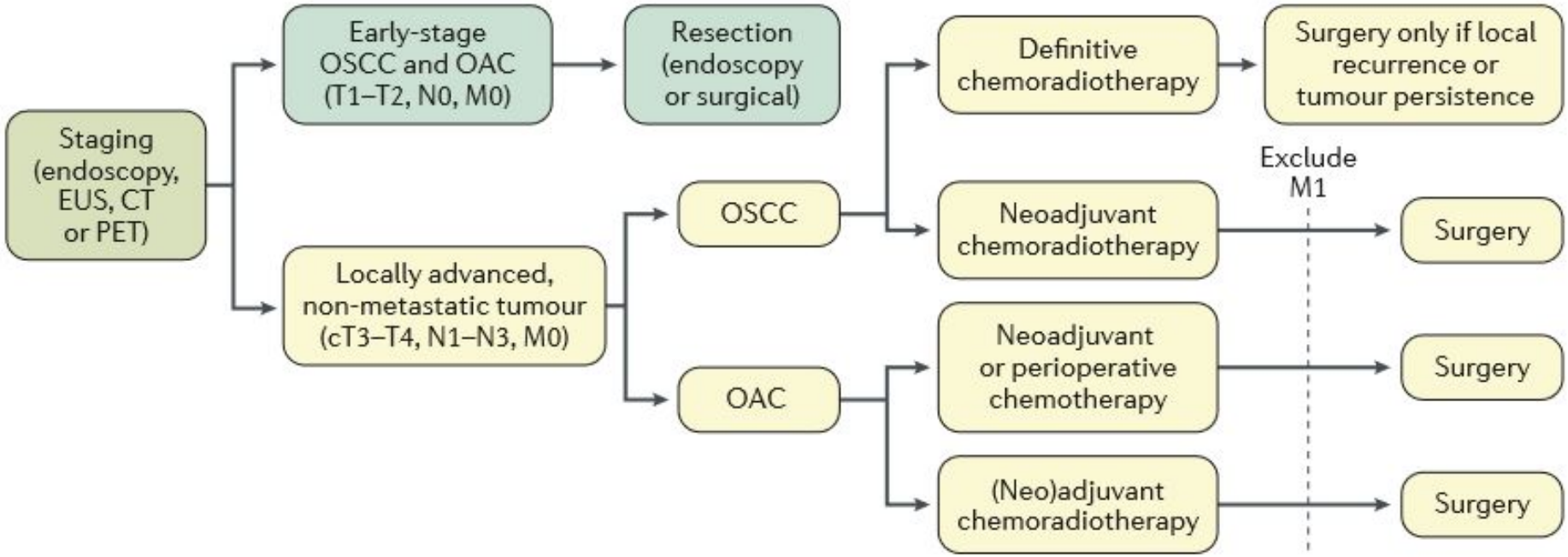

Figure 5 | **An algorithm for the management of localized oesophageal cancer.** The algorithm depicts the treatment options for early-stage and locally advanced oesophageal squamous cell carcinoma (OSCC) and oesophageal adenocarcinoma (OAC), in the absence of metastasis. EUS, endoscopic ultrasonography.

- **Паллиативные**
  - **Гастростомия**
    Протезирование пищевода
    Лазерная реканализация

  - **Брахитерапия**
  - **стентирование пищевода**
  - **дистанционная лучевая терапия**

- **Радикальные**
  - **Операция Добромыслова – Торека**
  - **Резекция нижней половины пищевода из левого торакоабдоминального доступа**
  - **Резекция пищевода вместе с опухолью и одномоментной реконструктивной операцией и из абдоминального и правого трансплеврального доступов по Льюису.**
    Резекция пищевода из абдоминального и шейного доступов с одномоментной пластикой пищевода изоперистальтической трубкой из большой кривизны желуІка с анастомозом на шее

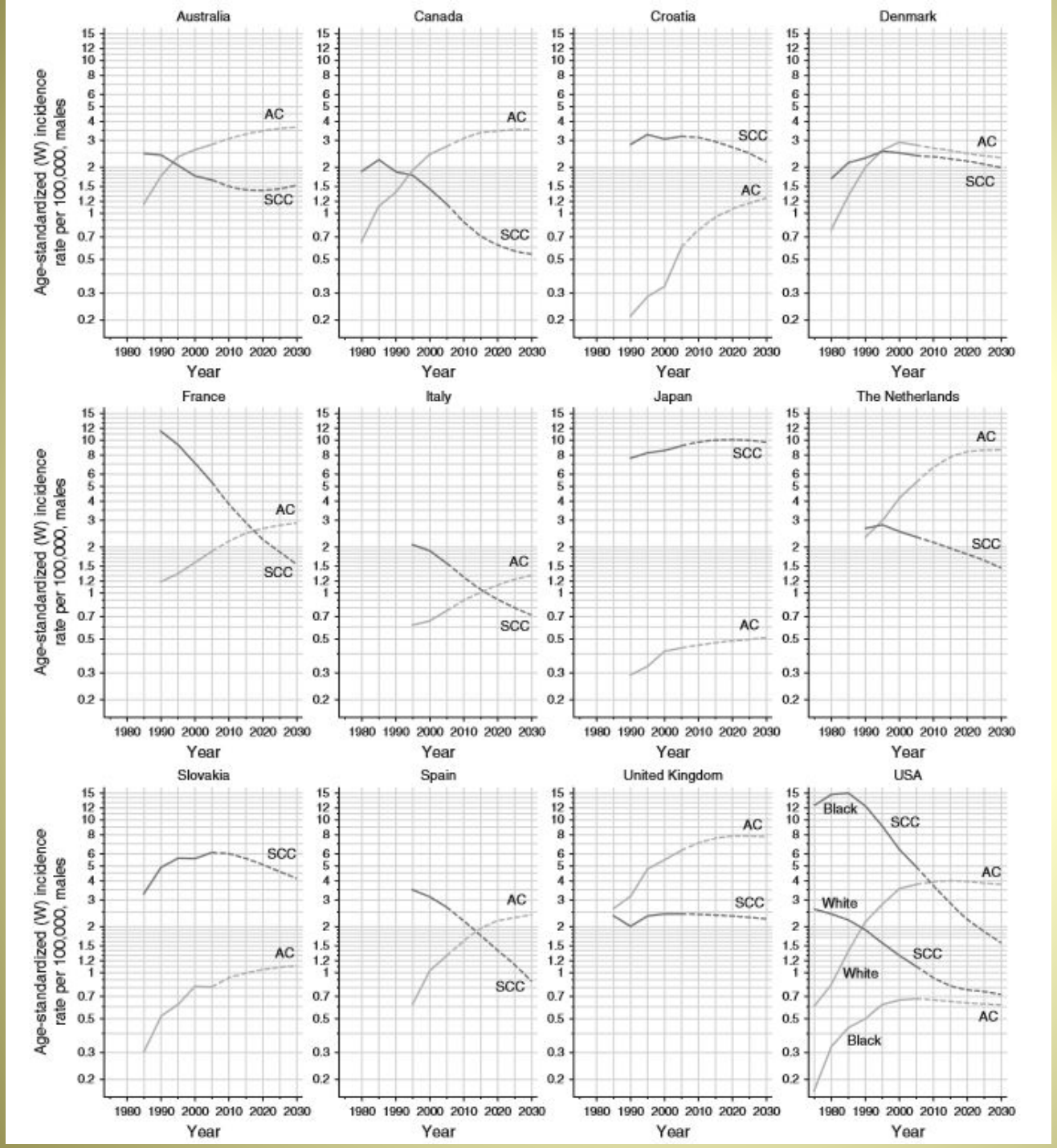

Мировой прогноз заболеваемости аденокарциномой и плоскоклеточным раком пищевода до 2030 года (12 стран)

БЫСТРЫЙ ВЗГЛЯД НА

РАК ПИЩЕВОДА

nature REVIEWS DISEASE PRIMERS

For the Primer, visit doi:10.1038/nrdp.2017.48

Согласно всемирной статистике, рак пищевода является шестой по распространённости причиной смерти среди злокачественных новообразований. В одной анатомической структуре могут возникать две биологически различные нозологии: плоскоклеточный рак пищевода (ПРП) и аденокарцинома пищевода (АП).

ЭПИДЕМИОЛОГИЯ

ПРП составляет около 90% от всех случаев возникновения рака пищевода и особенно превалирует на Востоке, в Восточной Африке и Южной Америке. В то же время, АП чаще встречается в индустриализированных странах Запада. Заболеваемость ПРП в большинстве стран мира снижается, в то время как заболеваемость АП резко увеличивается.

За 2012 год примерно у 456,000 человек в мире был диагностирован рак пищевода.

ПРОФИЛАКТИКА

Первичная профилактика основана на исключении факторов риска. Для пациентов с пищеводом Барретта вторичная профилактика может включать использование ингибиторов протонных помп или НПВС (например, аспирина), но эффективность этих методов ещё не доказана. Рутинный скрининг для выявления поражений, предшествующих ПРП и АП, в настоящее время применяется лишь в эндемических очагах и у лиц с высоким риском развития рака пищевода, хотя эндоскопическое лечение приводит к отличным долговременным результатам.

ПАТОФИЗИОЛОГИЯ

ПРП развивается из клеток плоского эпителия, выстилающих пищевод

Основные факторы риска — это курение табака, употребление алкоголя, региональные особенности питания и термическое повреждение.

Молекулярная прогрессия от дисплазии до инвазивного ПРП связана с нарушением работы регуляторов клеточного цикла, например TP53.

АП в первуюочередь являетсяследствием пищевода Барретта (предопухолевое состояние); у <1% пациентов с пищеводом Барретта ежегодно регистрируется АП

Основные факторы риска — это гастро-эзофагальный рефлюкс кислоты и желчи, а также ожирение.

При развитии опухоли происходит возникновение мутаций в генах, кодирующих белки, которые участвуют в регуляции клеточного цикла и пролиферации, и/или нестабильность генома, возникающая из-за нарушения работы TP53.

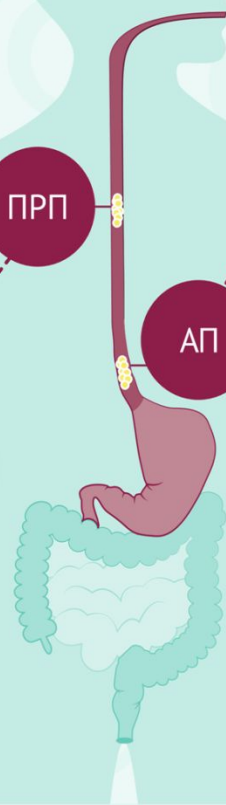

ПРОГНОЗ

Для введения систематической проверки населения, находящегося в группе риска, необходимы неинвазивные методы получения клеточных образцов и биомаркеры для оценки риска прогрессии пищевода Барретта. Помимо трастузумаба (антитело к HER2) и рамуцирумаба (антитело к VEGFR2) таргетные терапии не показали успешных результатов. Однако, сейчас проводятся несколько исследований, проверяющих различные таргетные терапии и иммунотерапии.

ДИАГНОСТИКА

Эндоскопия является золотым стандартом диагностики рака пищевода, так как клинические симптомы (такие как затруднённое или болезненное глотание, ненамеренная и прогрессирующая потеря веса, дисфония и кашель) обычно проявляются на более поздних стадиях заболевания. Стадийность может быть описана с использованием классификации TNM: размер и степень прорастания опухоли (T), а также вовлечение лимфоузлов (N) преимущественно определяются с помощью эндоскопической ультрасонографии и биопсии, в то время как КТ, ПЭТ или их комбинации используются для нахождения метастазов (M).

ТАКТИКА ВЕДЕНИЯ

Лечение пациентов с раком пищевода зависит в основном от стадии по классификации TNM. На ранних стадиях опухоли могут быть удалены при помощи эндоскопической абляции или резекции. Локально развивающиеся очаги лечатся хирургическим путём с или без неоадъювантной химиотерапии. Для пациентов с метастазирующим раком пищевода паллиативная химиотерапия является единственным вариантом лечения.

ПРП очень чувствителен к радиотерапии. Неоадъювантная, или даже радикальная химиотерапия, также являются рекомендованными методами лечения.

Publisher's note: Springer Nature remains neutral with regard to jurisdictional claims in published maps.

Written by Liesbet Lieben; designed by Laura Marshall

MEDACH.PRO

Article number: 17049; doi:10.1038/nrdp.2017.49; published online 27 Jul 2017

© 2017 Macmillan Publishers Limited, part of Springer Nature. All rights reserved.

Благодарю за внимание!