

*ЛУЧЕВАЯ
ДИАГНОСТИКА
ПОВРЕЖДЕНИЙ И
ОСТРЫХ ЗАБОЛЕВАНИЙ
ОРГАНОВ ГРУДНОЙ
КЛЕТКИ.*

Виды повреждения грудной клетки:

- ✓ Тупая травма.
- ✓ Ранение холодным оружием.
- ✓ Огнестрельные ранения:
 - пулевые;
 - осколочные;
 - дробовые.
- ✓ Ранения вторичными ранящими элементами.

Классификация ранений груди.

пулевое;

осколочное;

холодное
оружие.

Вид
ранения:

Характер ранения

Проникающее :

- Слепое:
 - одиночное;
 - множественное.
- Сквозное;
- Рикошетирующее.

Непроникающее:

- Рикошетирующее;
- Касательное.

Проведение рентгеноскопического

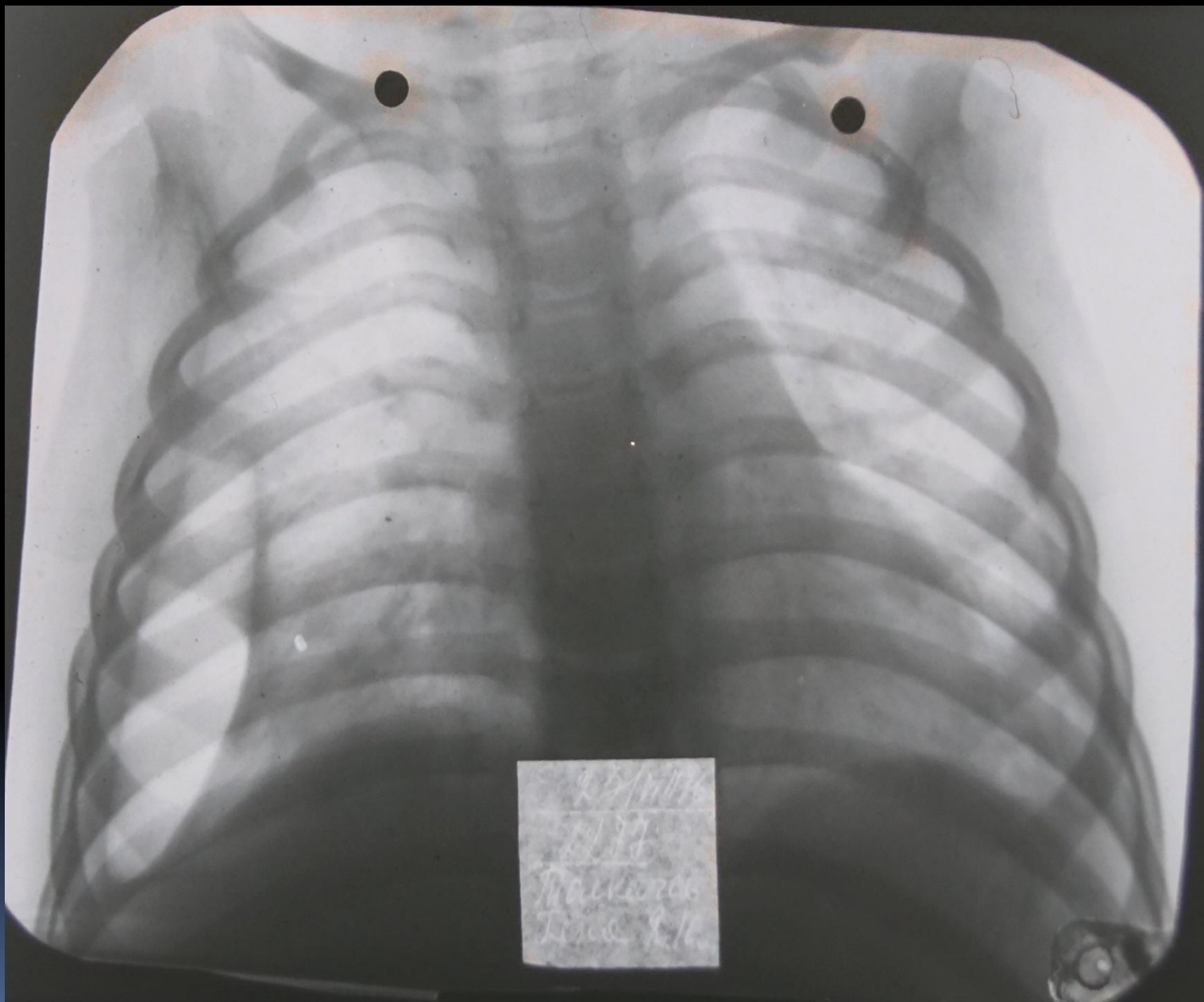


Проведение рентгенографического

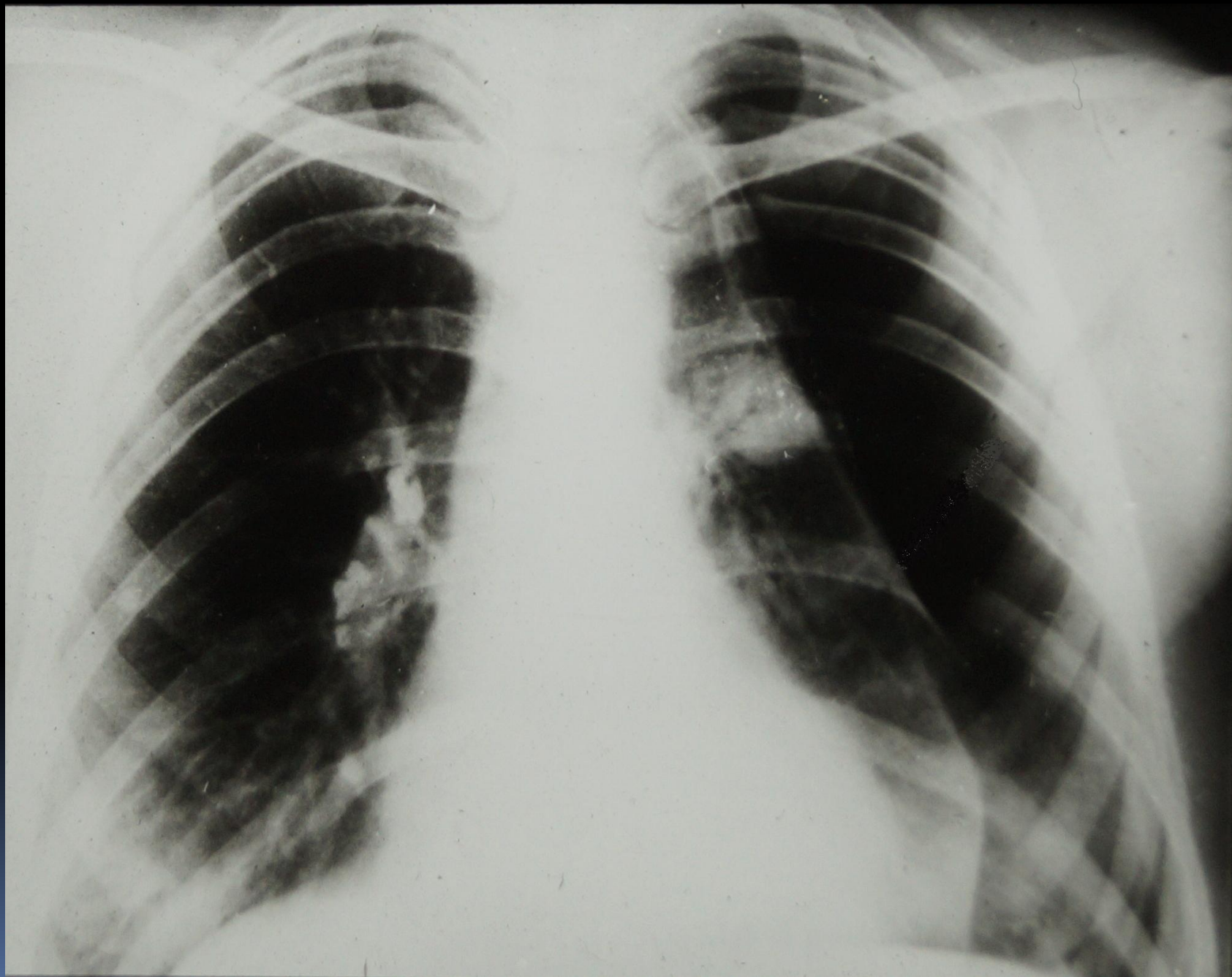


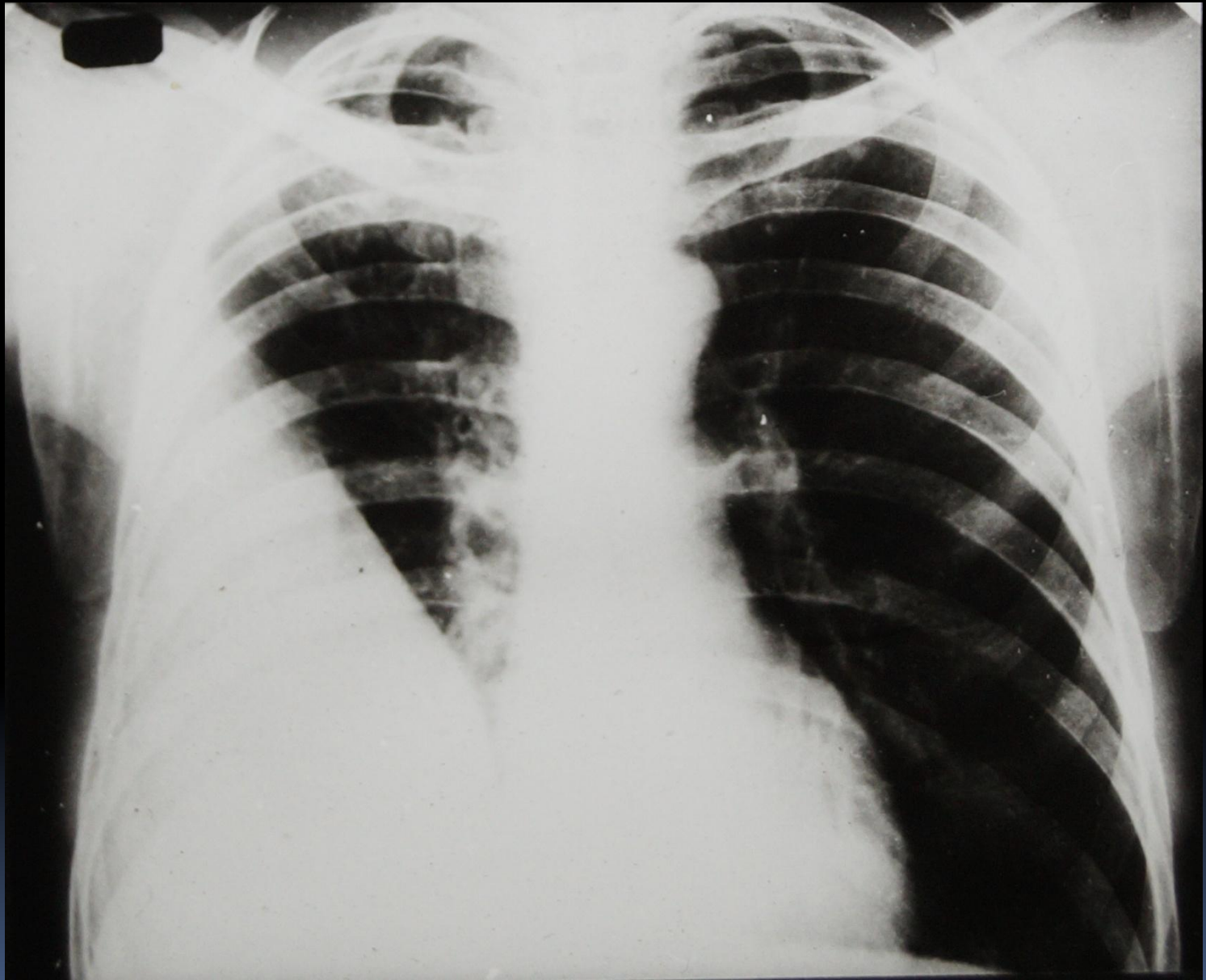
Виды травматического повреждения грудной клетки:

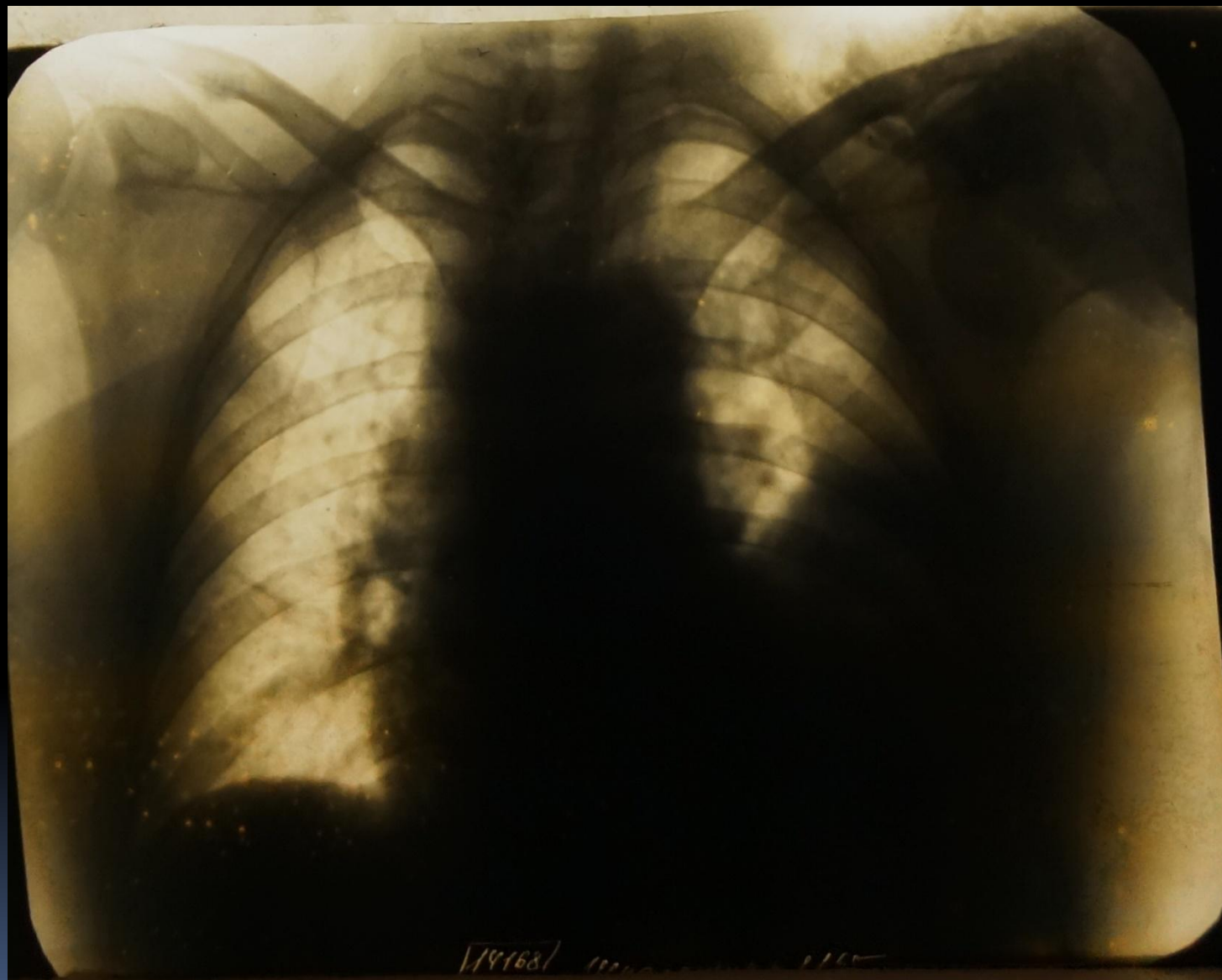
- пневмоторакс;
- гемоторакс;
- гемопневмоторакс;
- внутрилегочные гематомы;
- дисковидные ателектазы;
- посттравматические пневмонии.



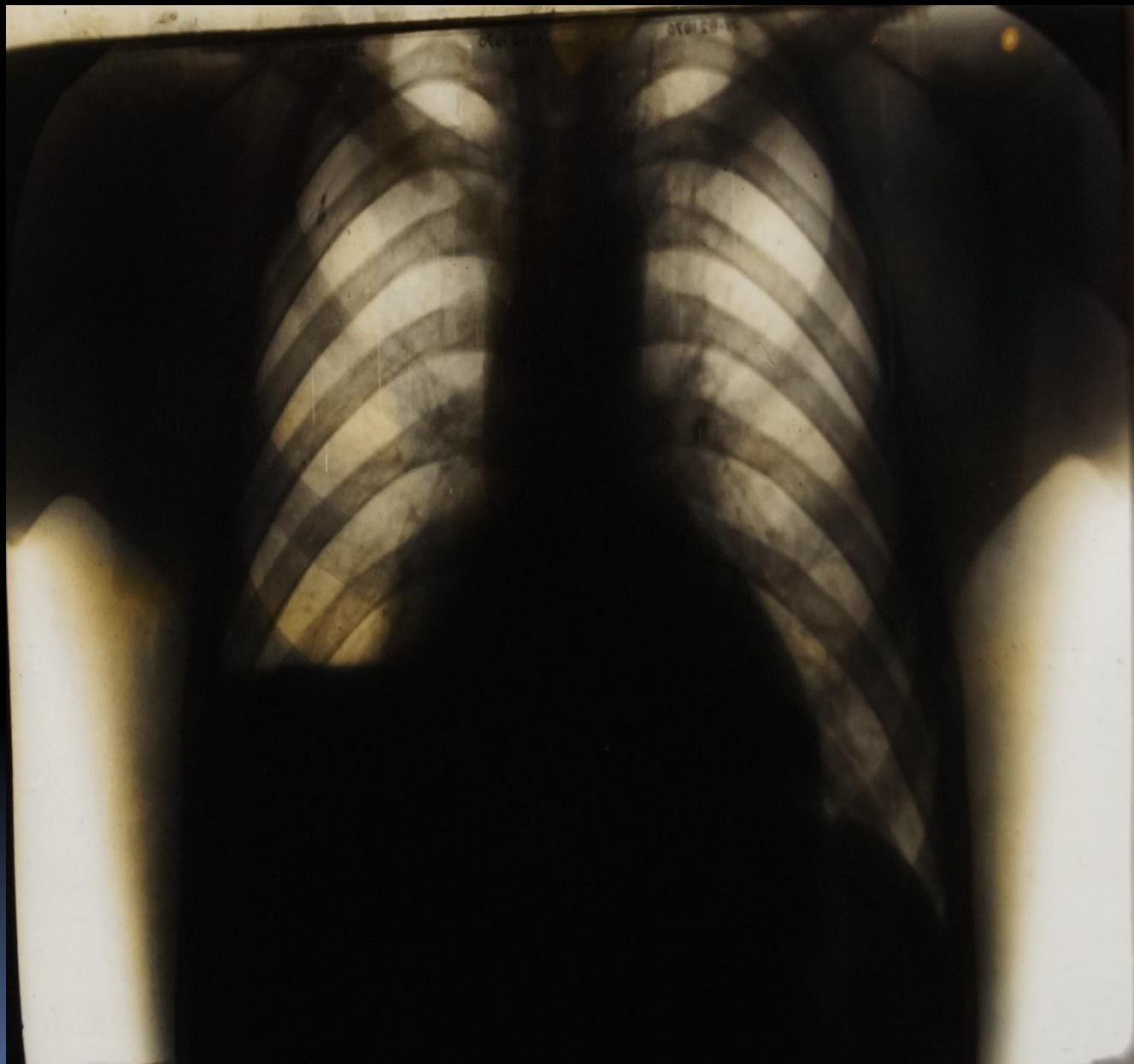
25/11/11
11/11
M. J. J. J.
Line 1/11

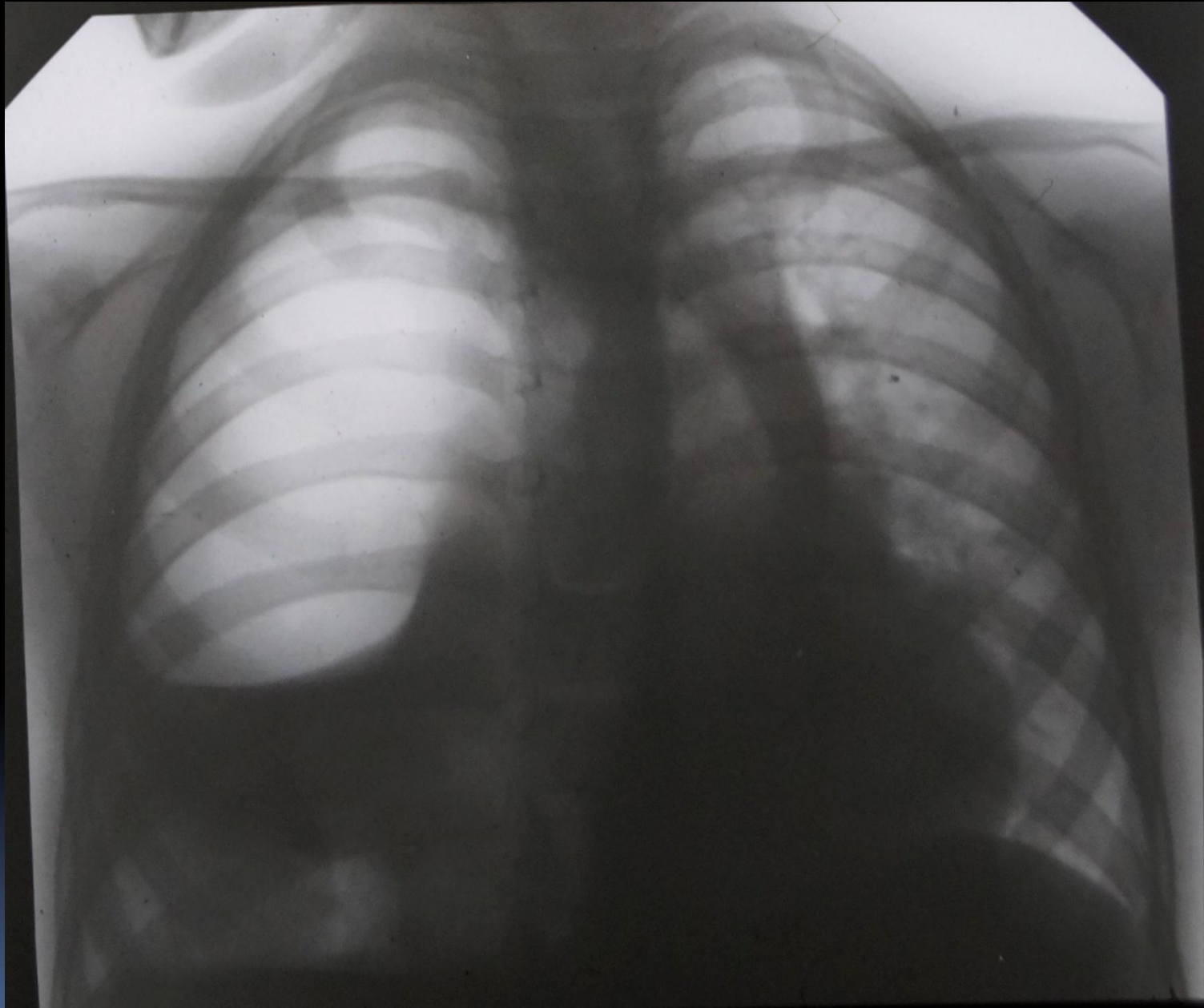


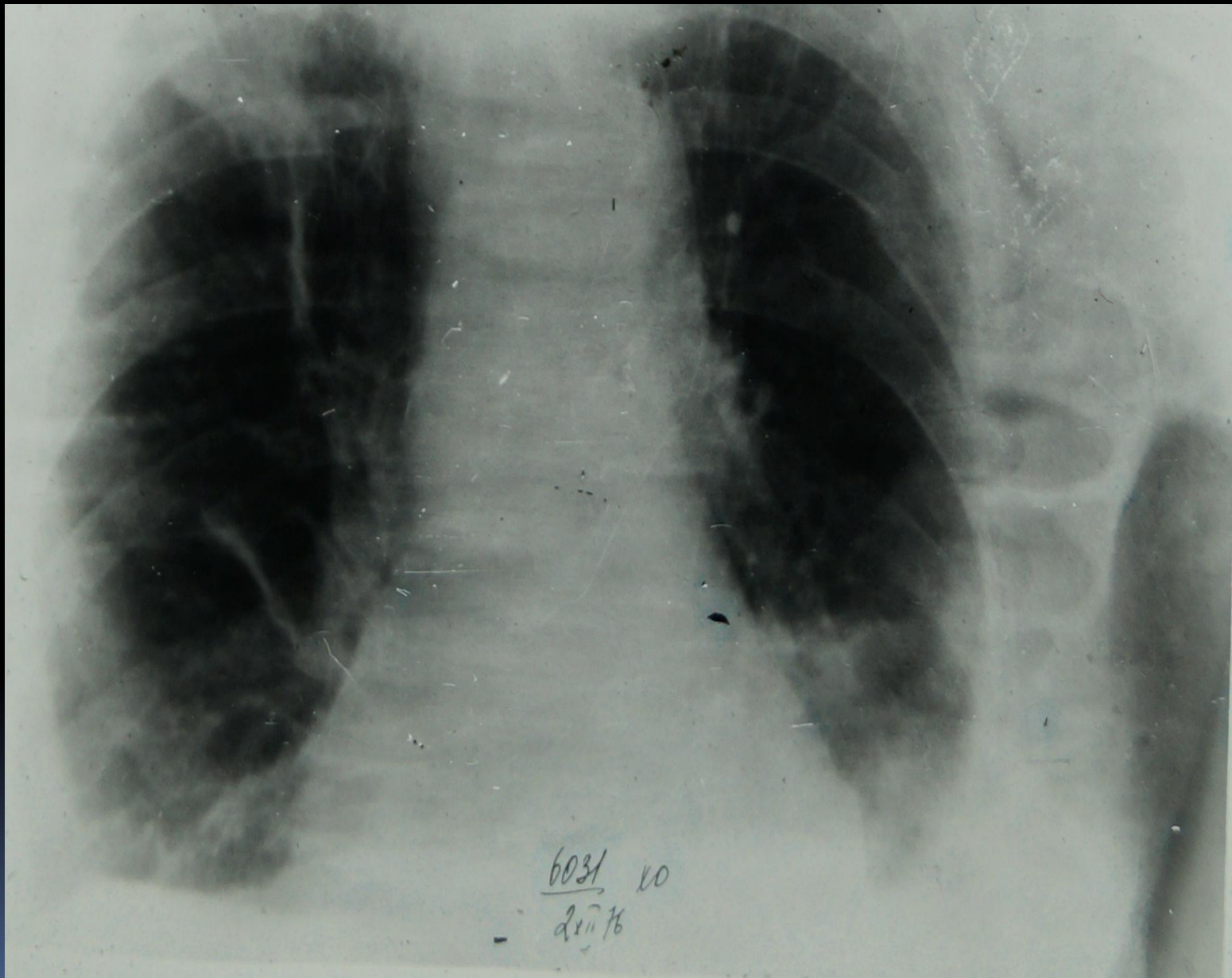



1/19/68/ 1000 115

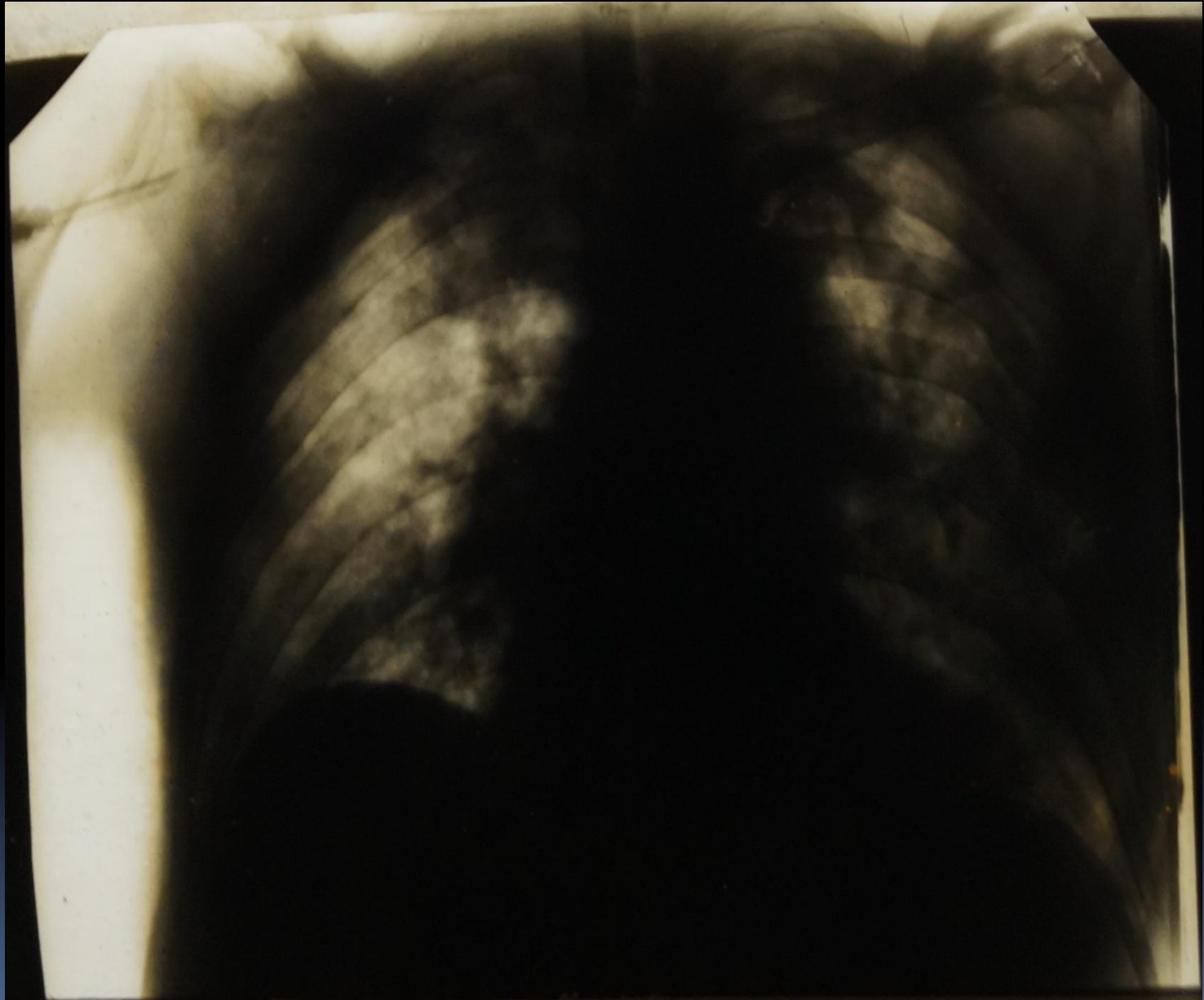


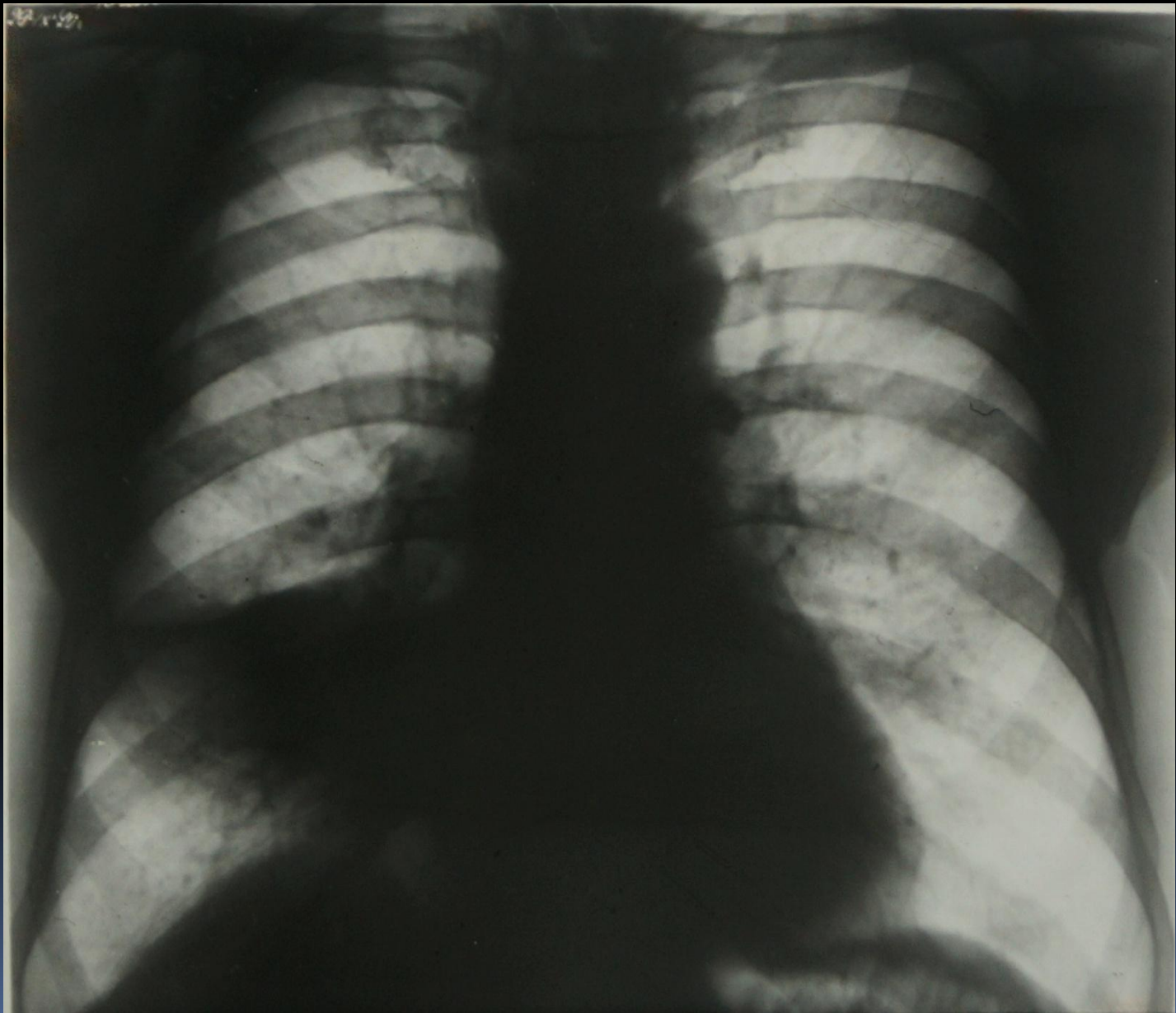


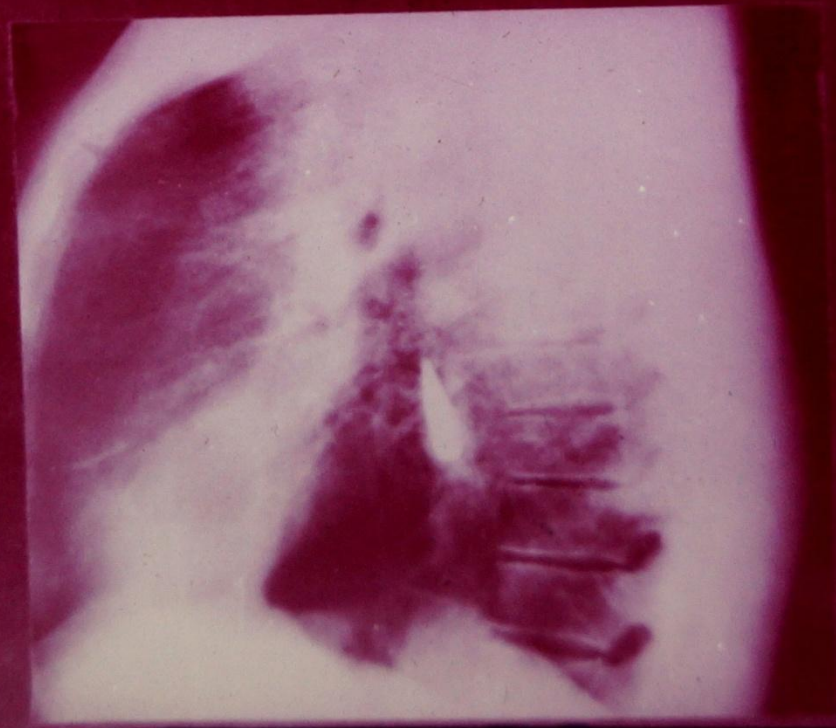
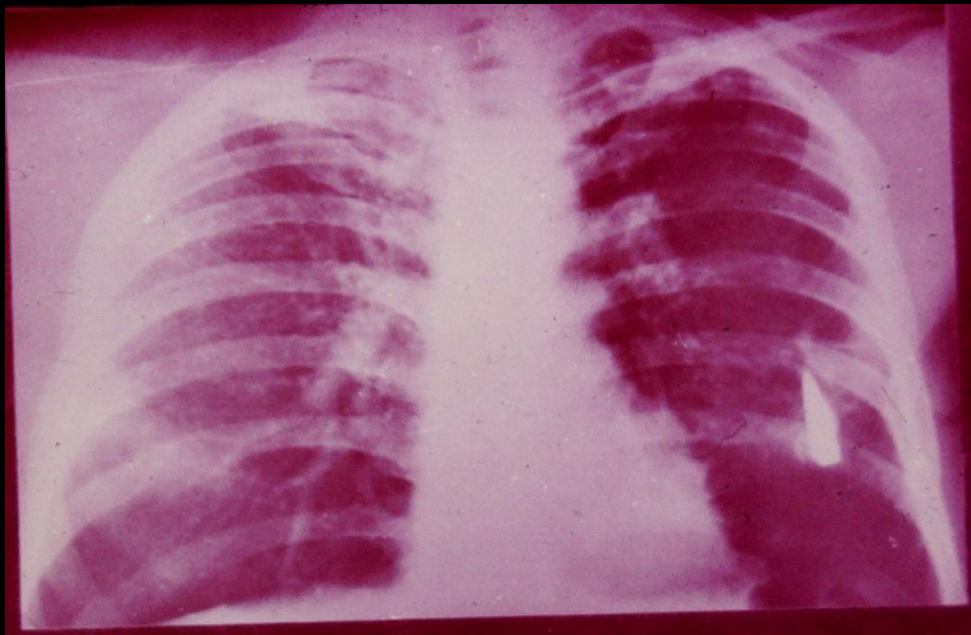


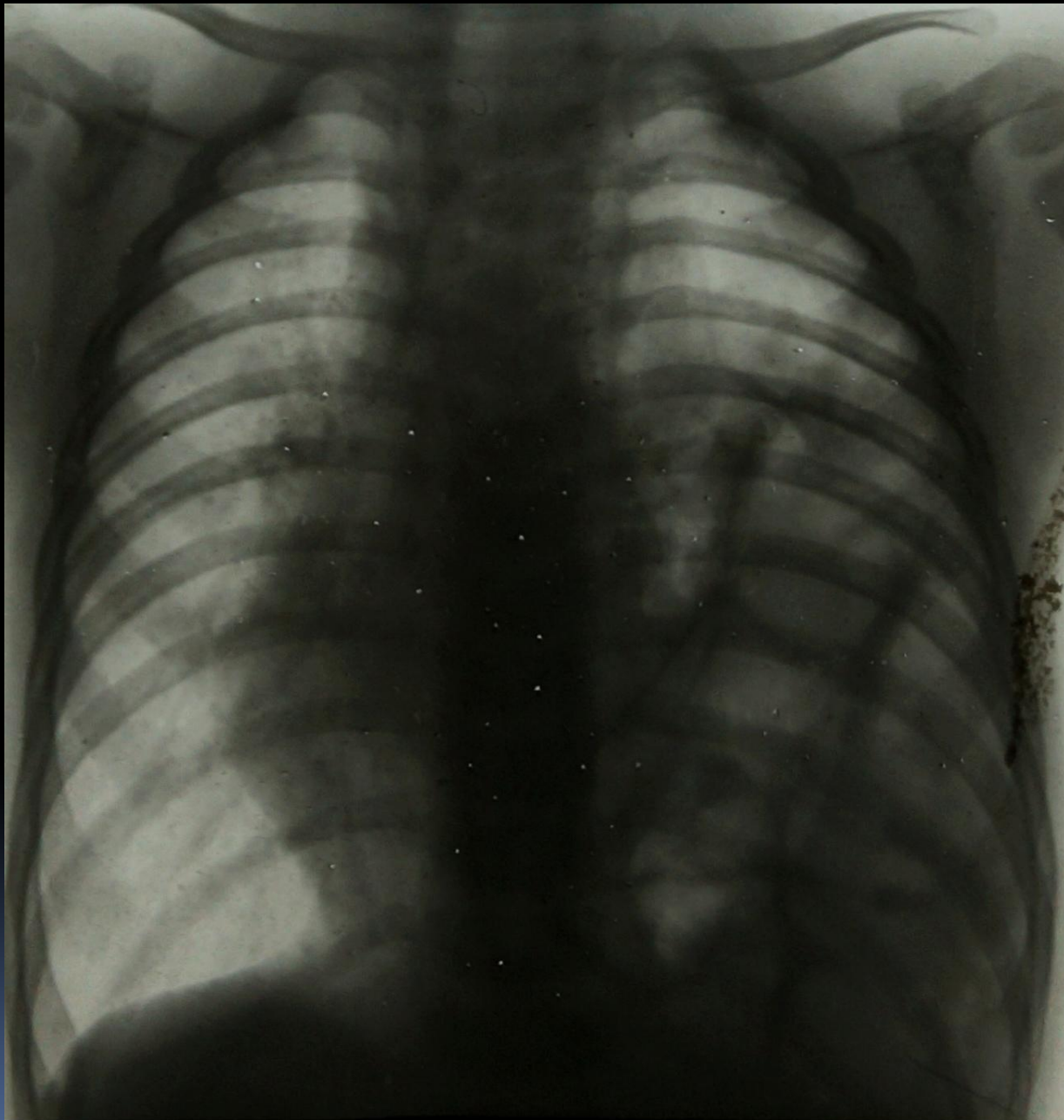
6031 x0

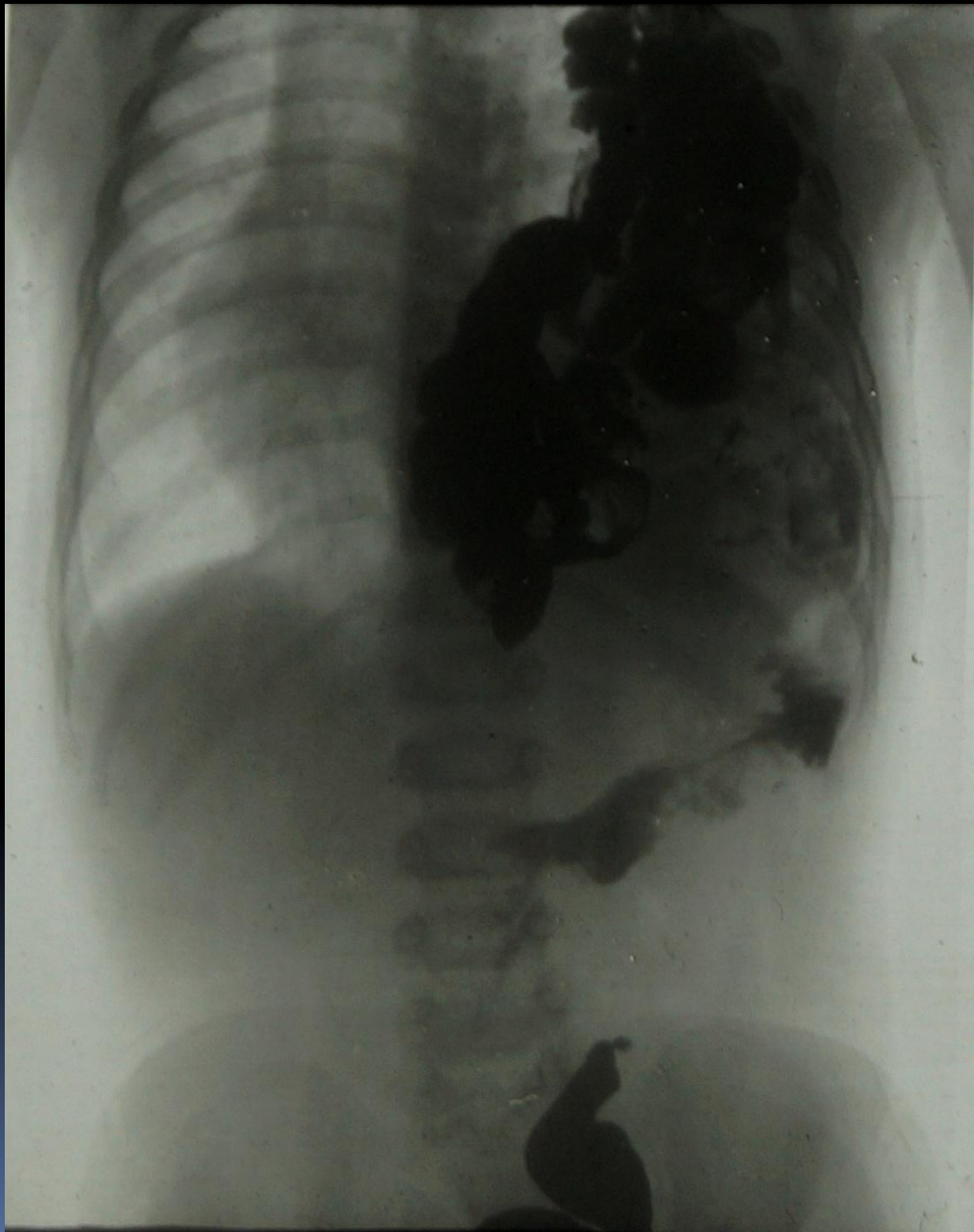
2xii 76

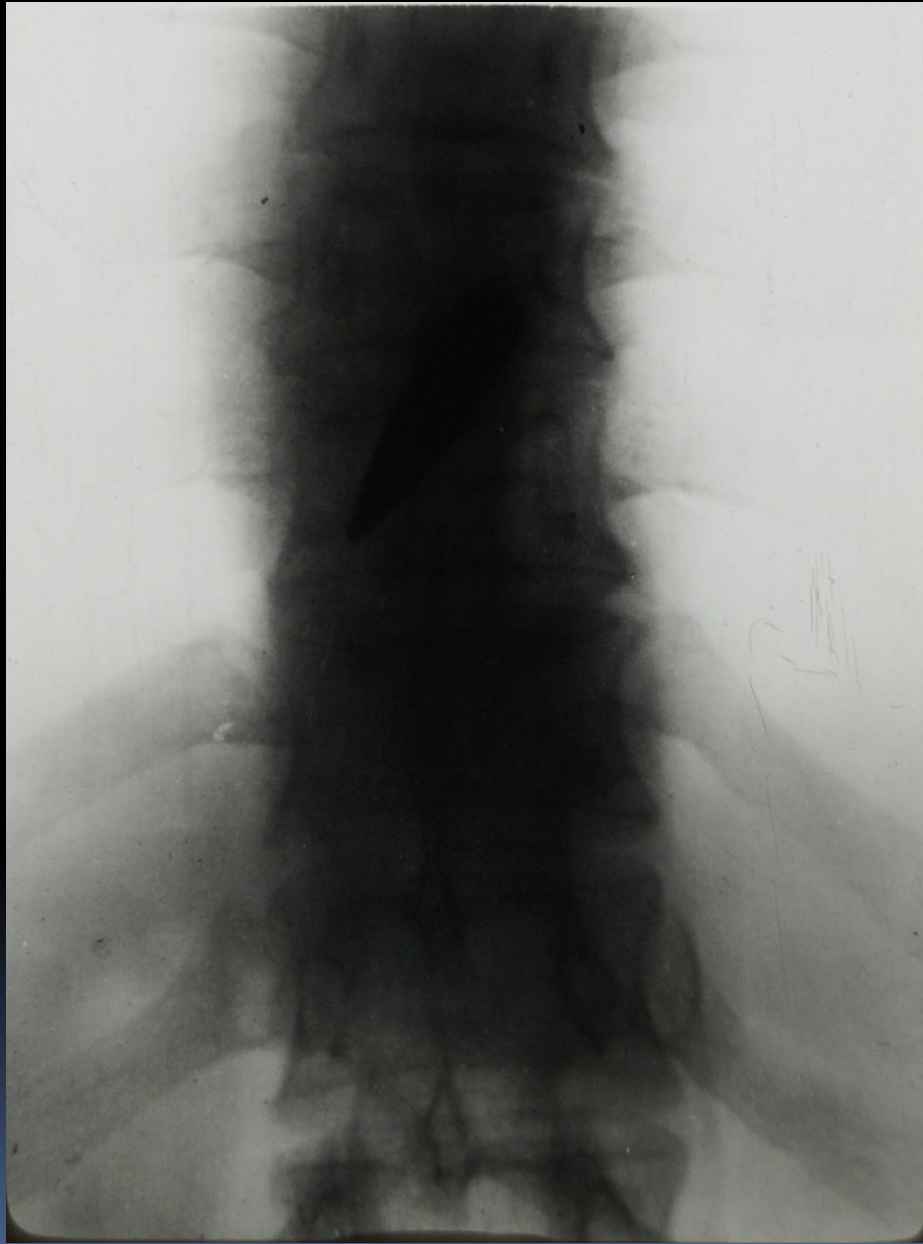


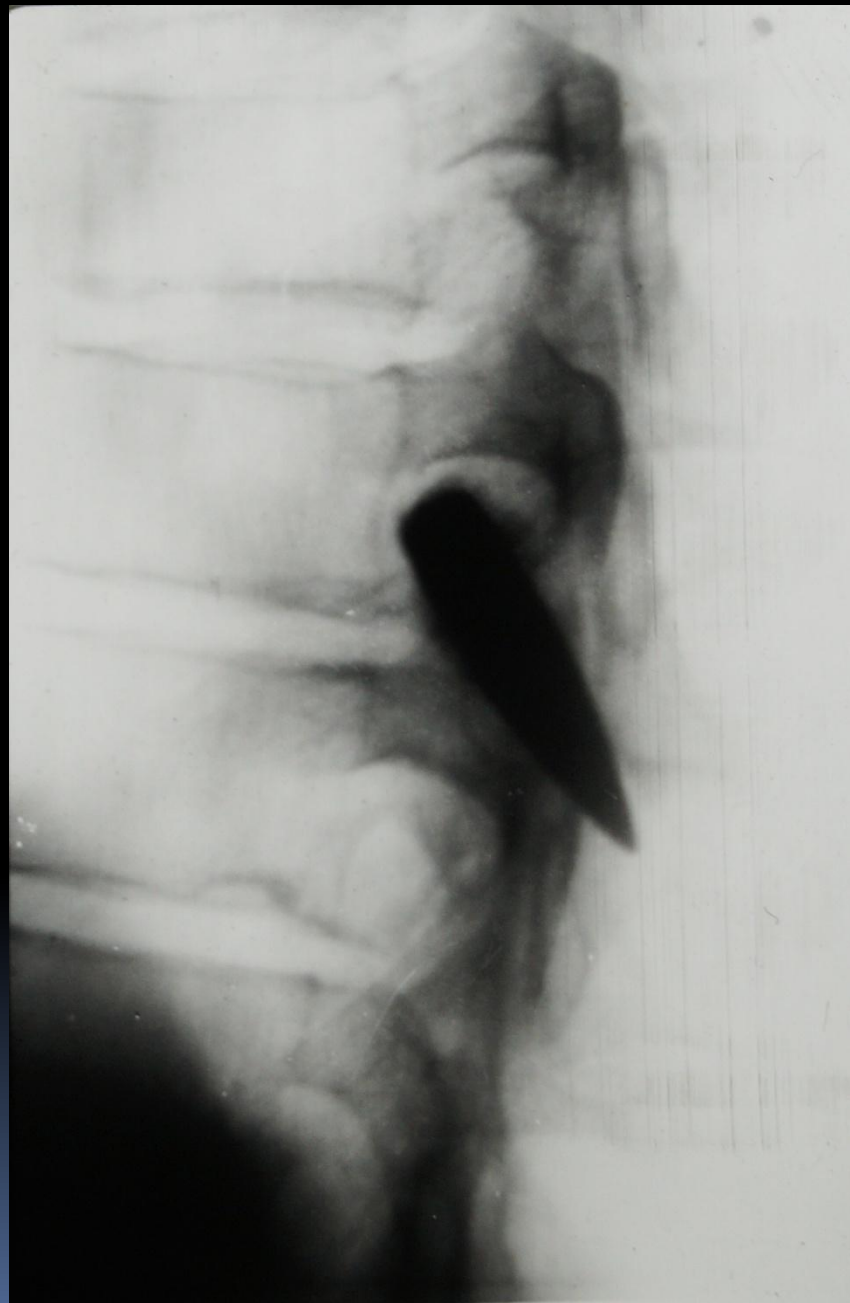
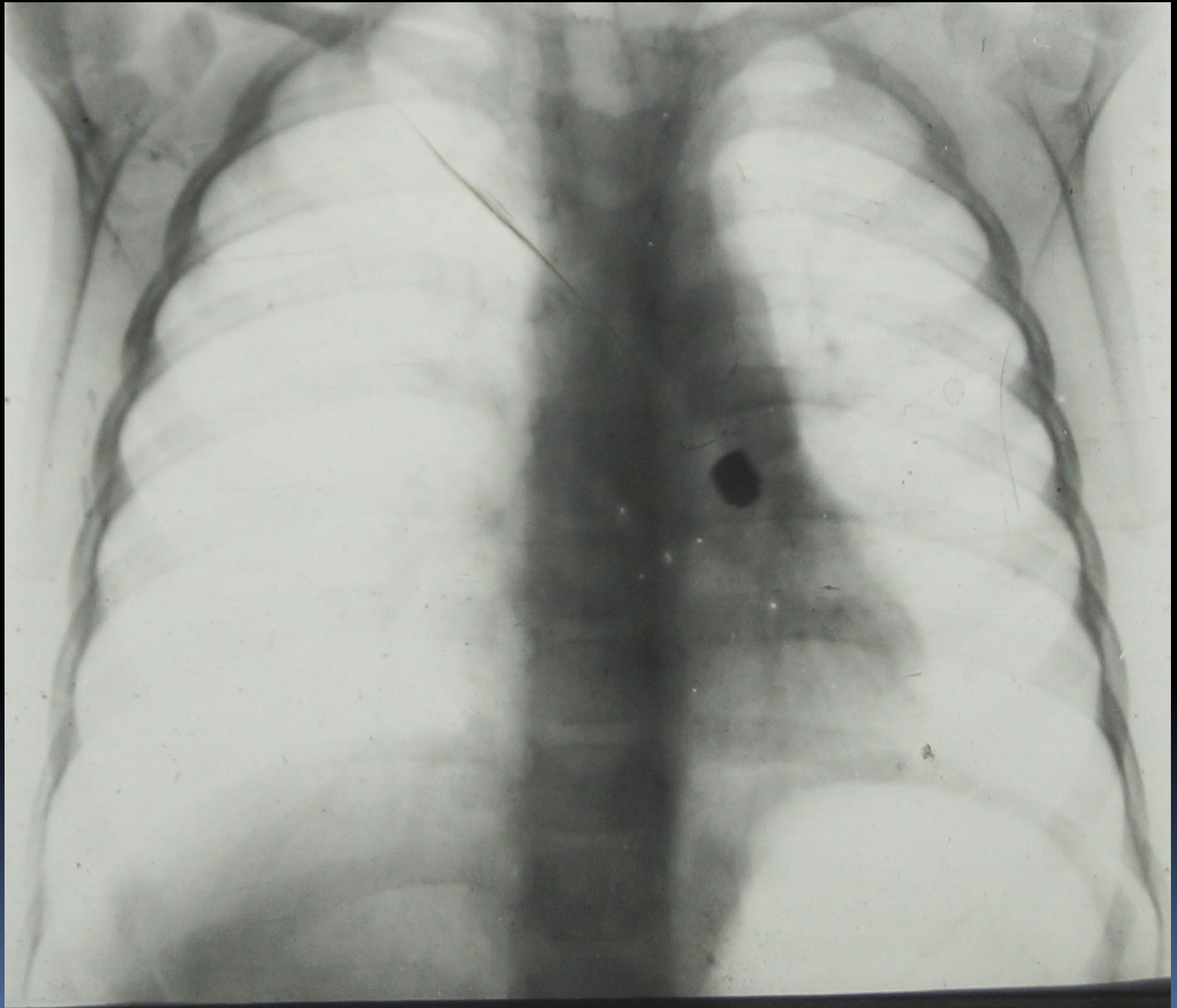


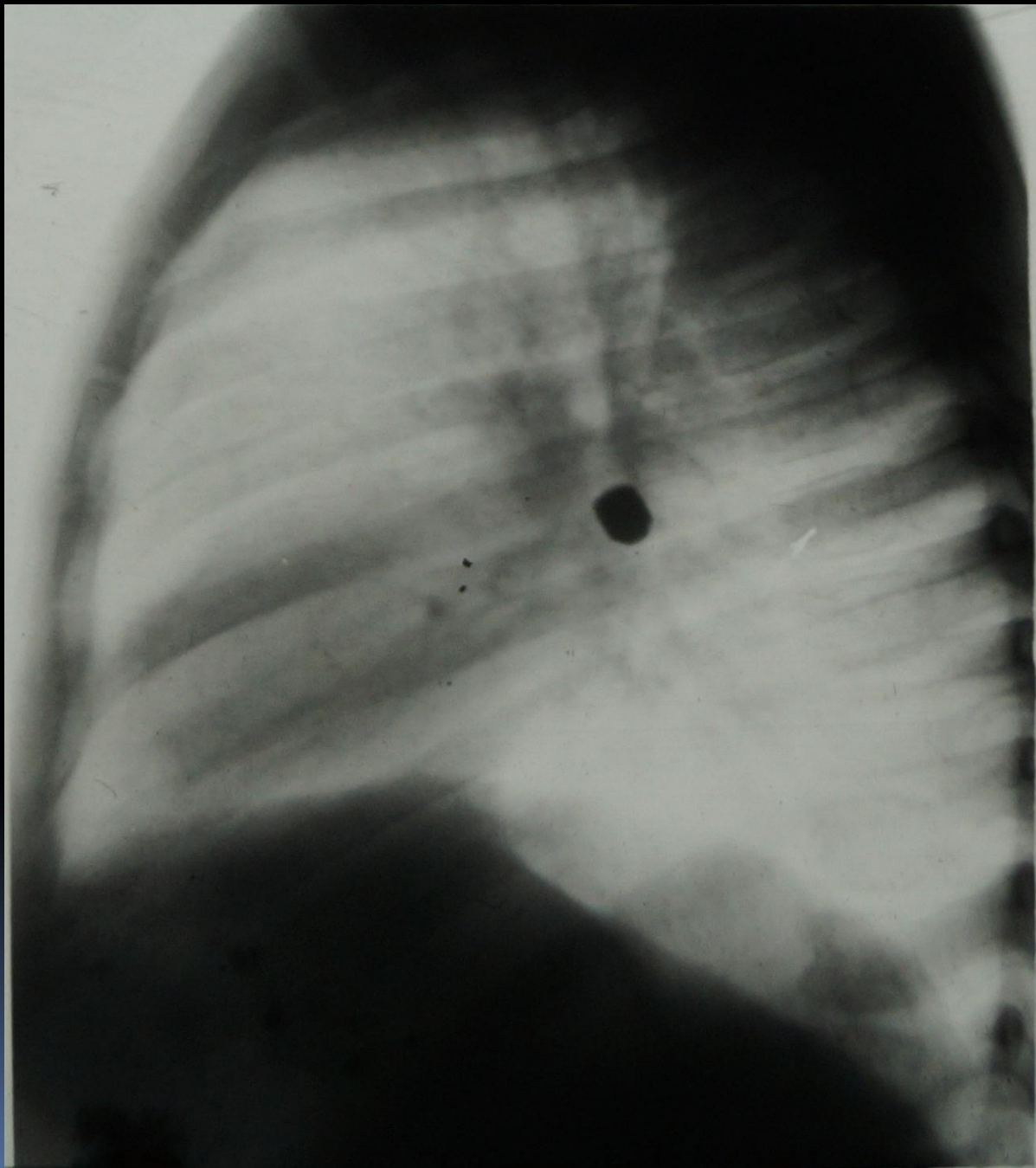














*Благодарю за
внимание!*