

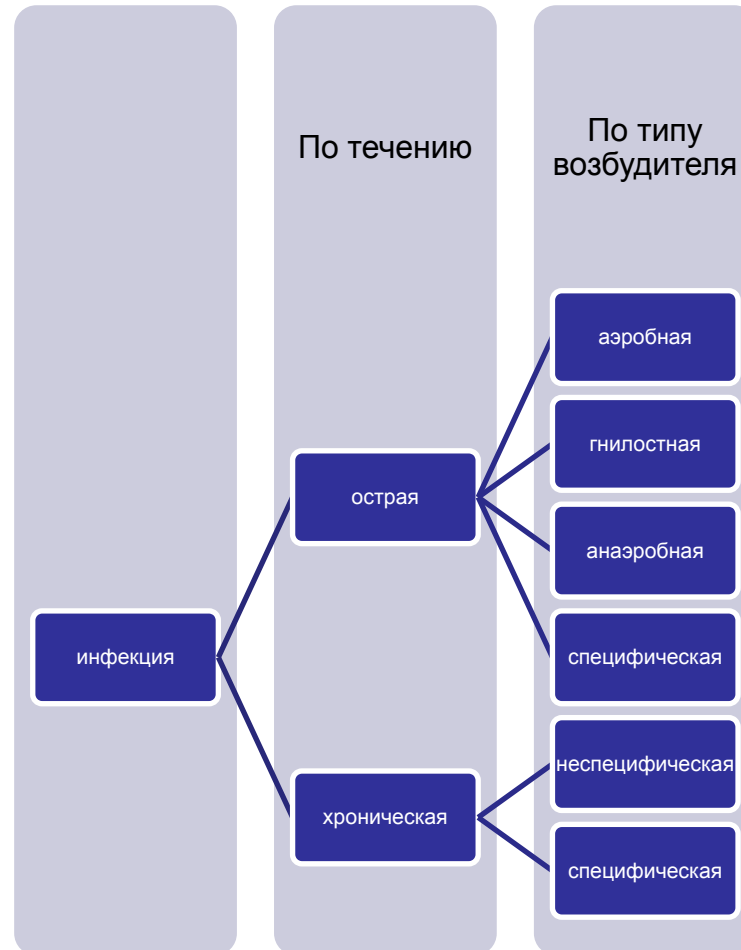


# Гнойно-септическая хирургия

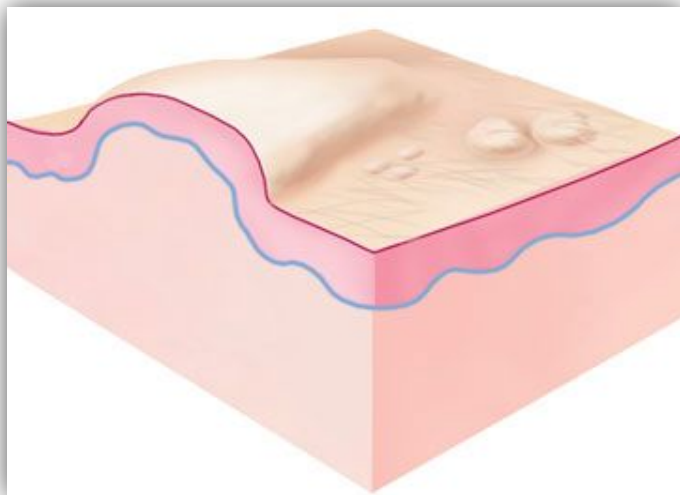
Лекция для студентов 3-го курса  
стоматологического факультета НГМУ

Новосибирск  
2014

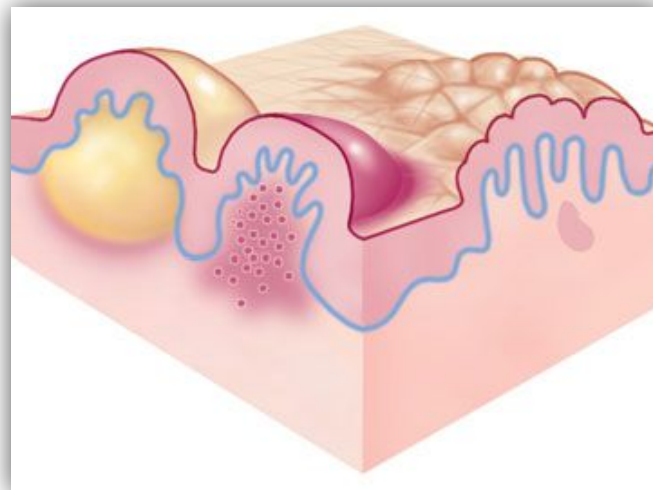
# Классификация хирургической инфекции



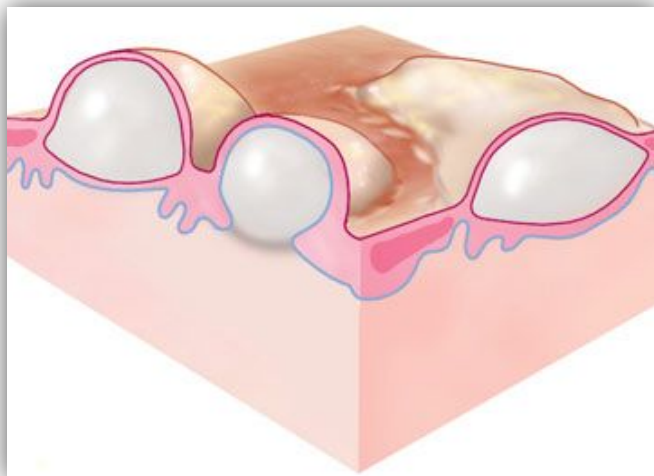
# Патологические кожные элементы



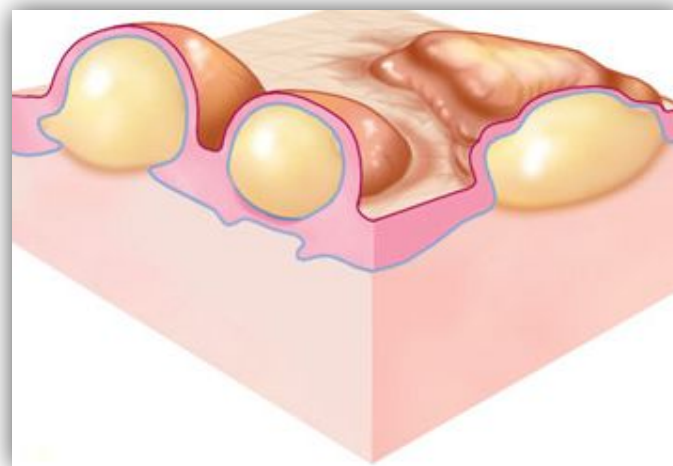
волдырь



папула

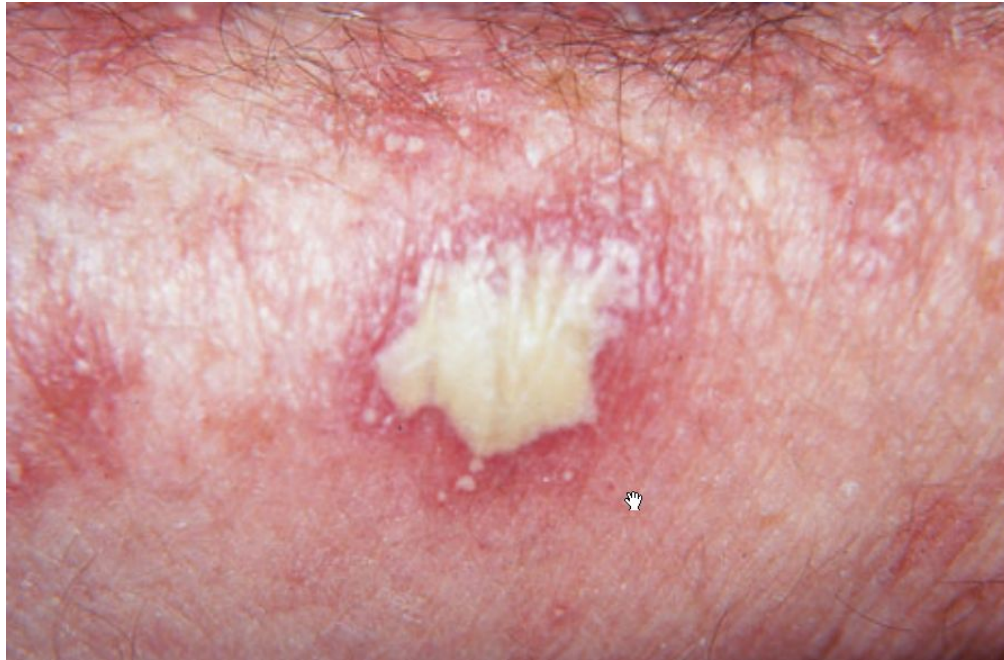

пузырь

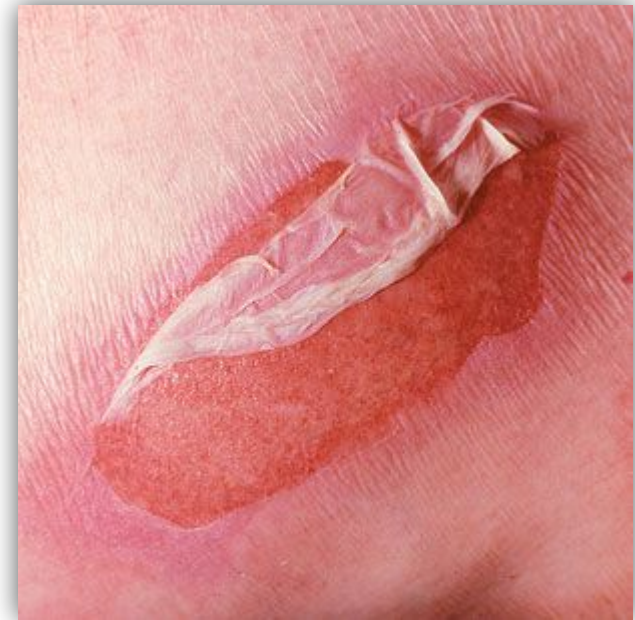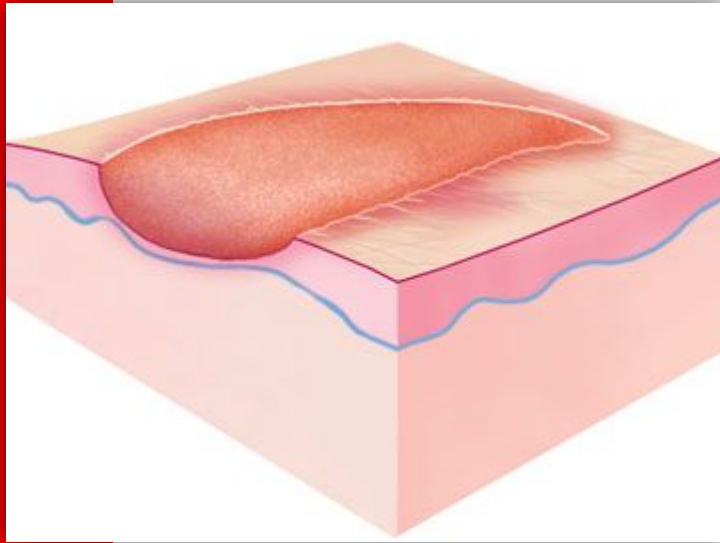


фликтена

# Фликтена - пузырь с гнойным содержимым

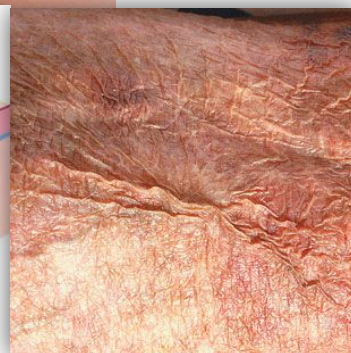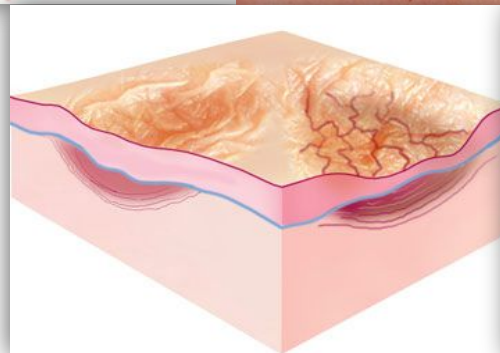
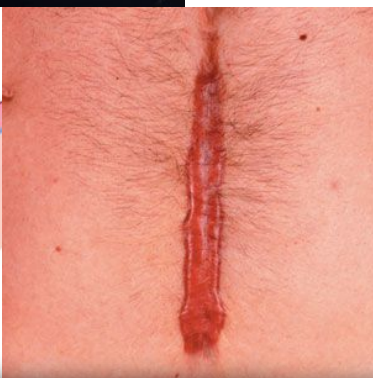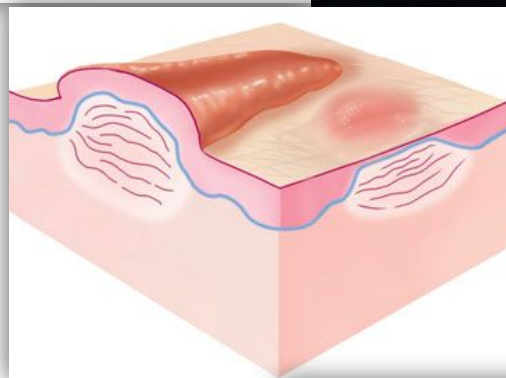
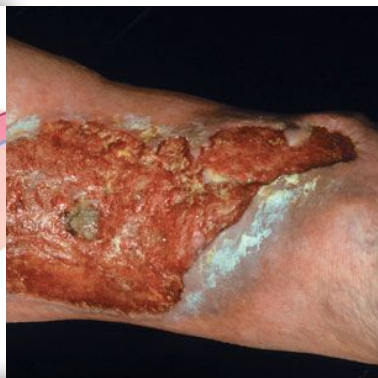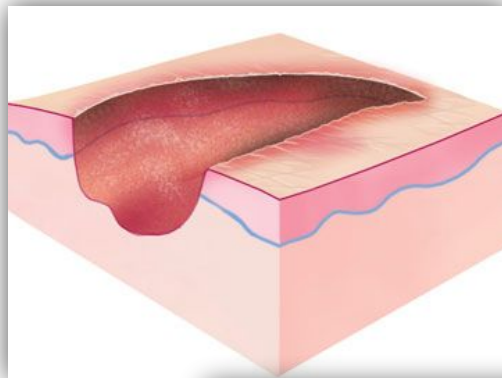


# Пузырь с повреждённой покрышкой (эрозия)



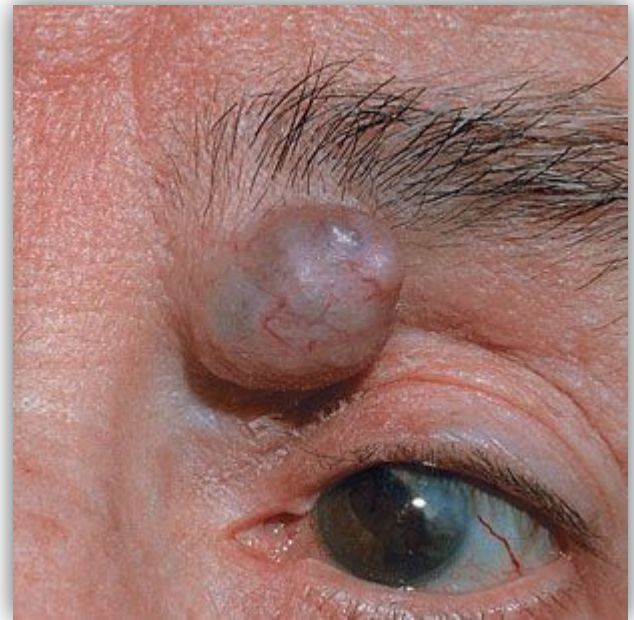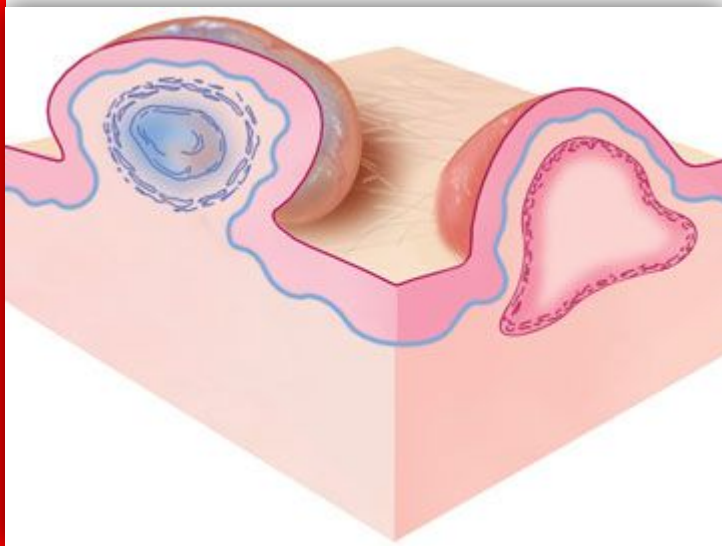
- Ожог
- Рожа
- Целлюлит
- Газовая гангрена

# Язва, келоид, рубец,





# КИСТА




Скопление секрета внутри протоковой системы железы при хронической, реже – острой, обструкции выводного протока

# Ubi pus, ubi evaqua


абсцесс

Гнойная полость  
Вскрыть, удалить  
гной, дренировать



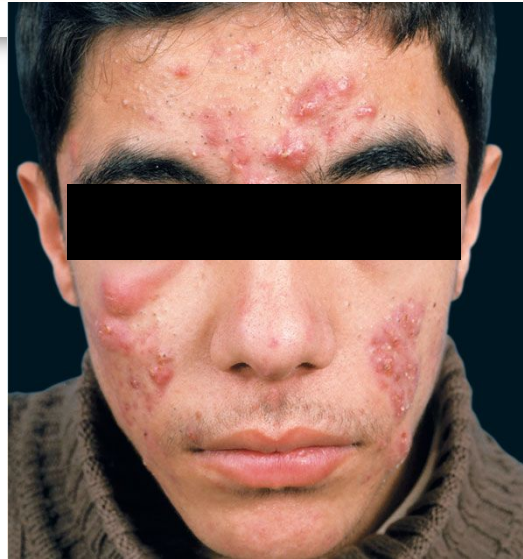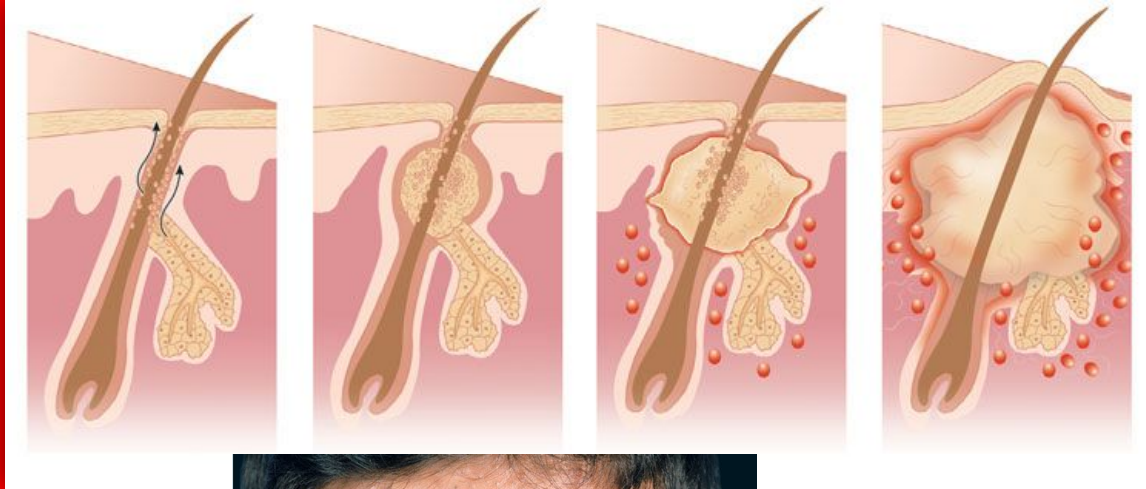флегмона

Влажный некроз клетчатки  
и фасций (иногда и мышц),  
Вскрыть недостаточно.  
Нужно иссечь некроз,  
чтобы возникла полость. Её  
дренировать

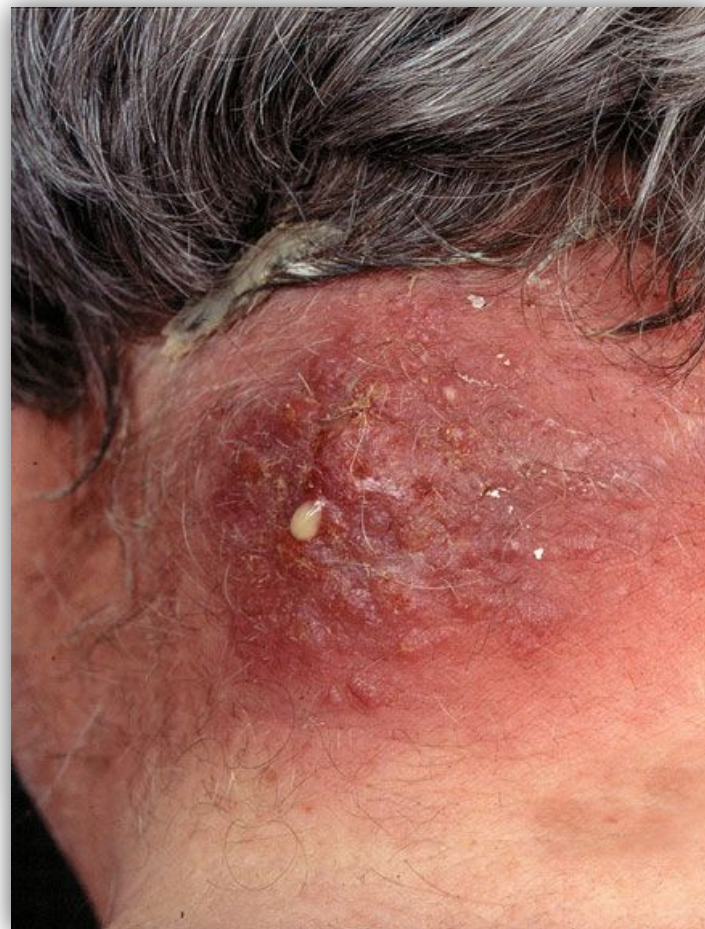
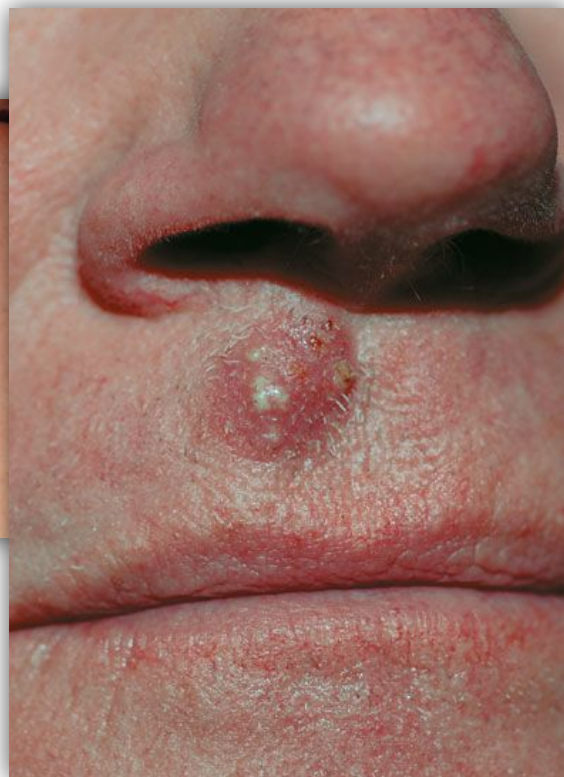
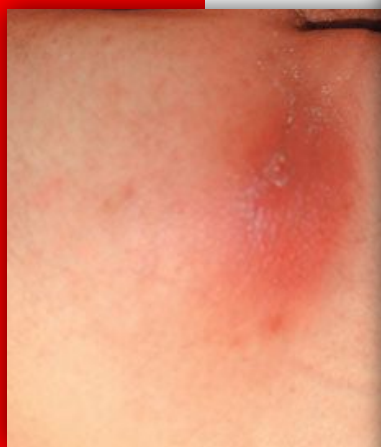

# Акне и фурункул

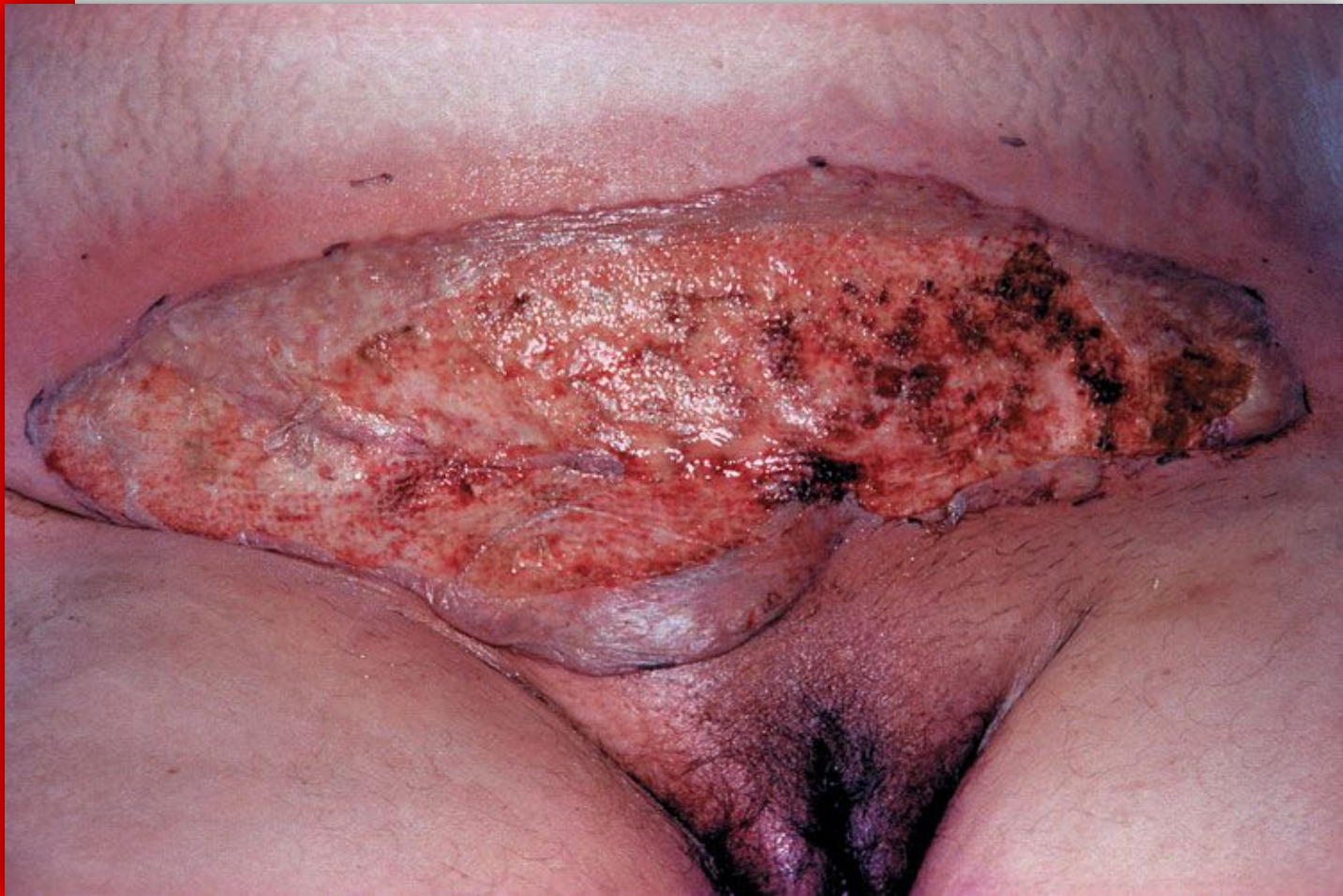

# Фурункул и карбункул

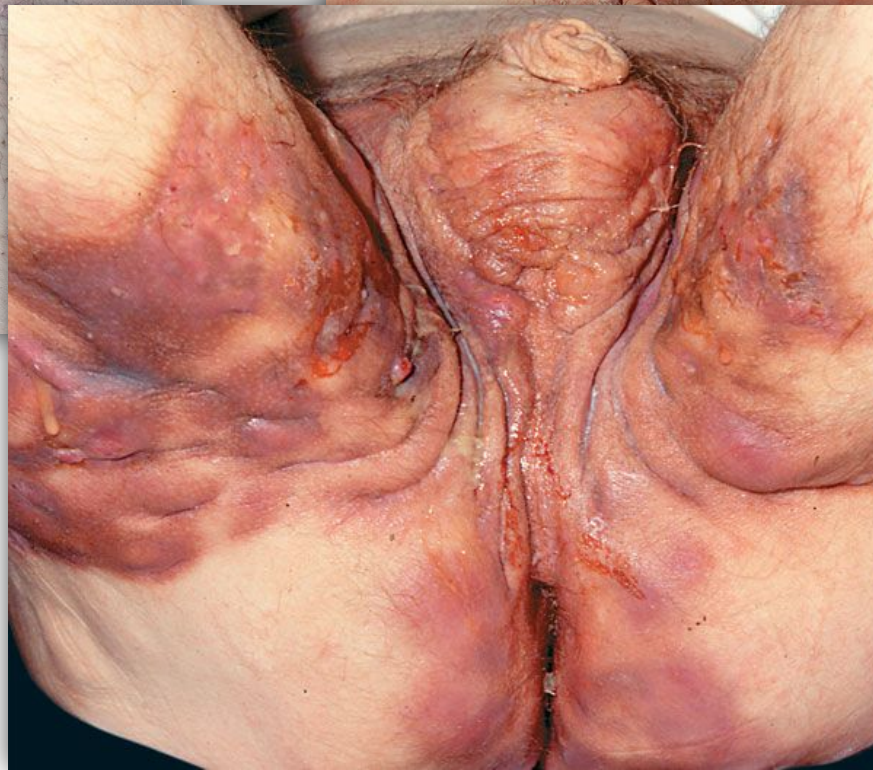
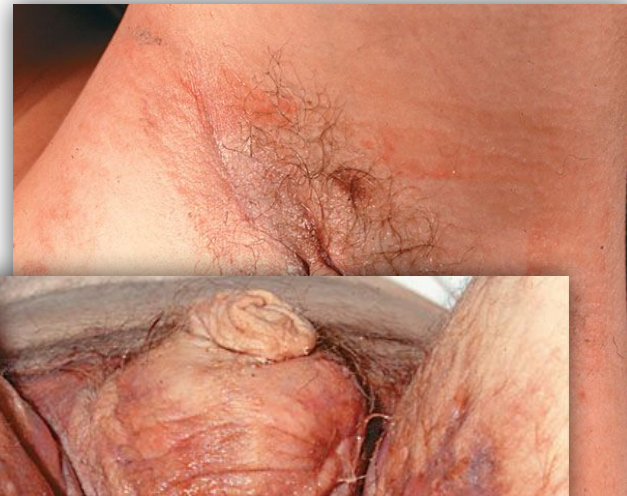
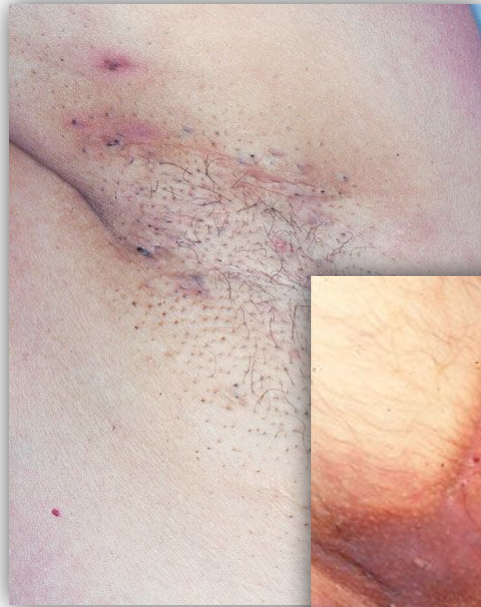

# После иссечение некроза

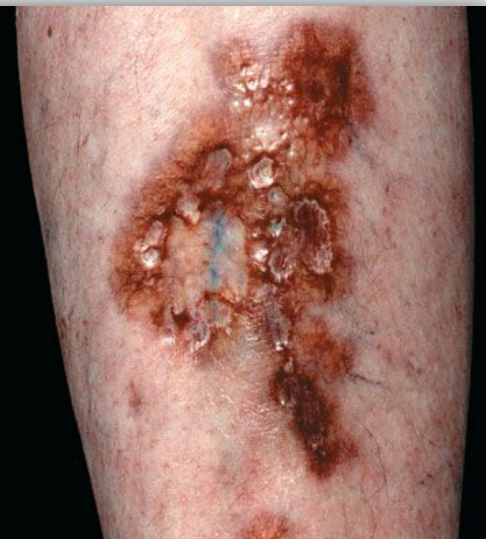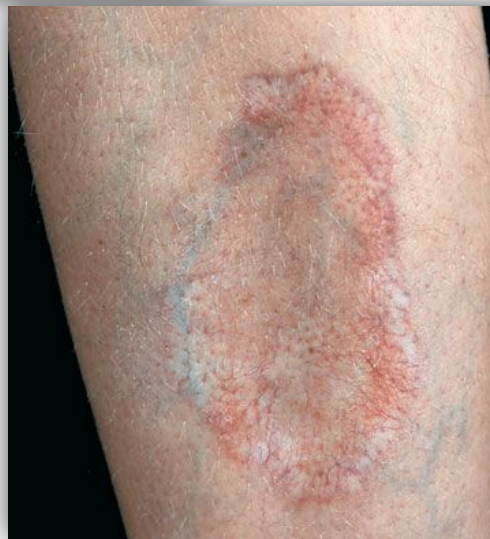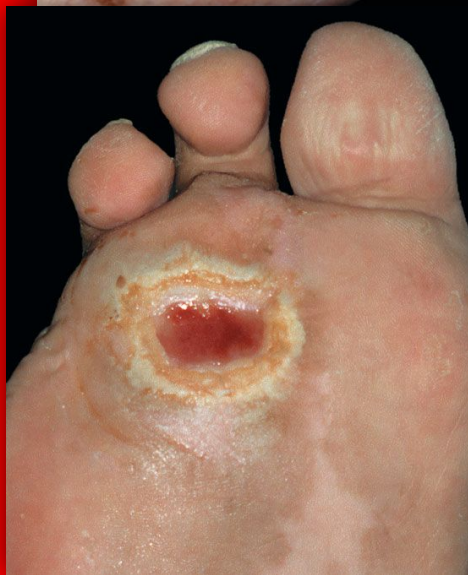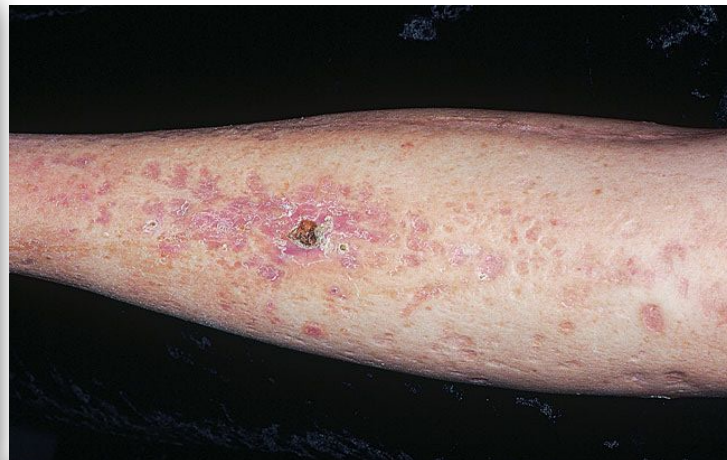


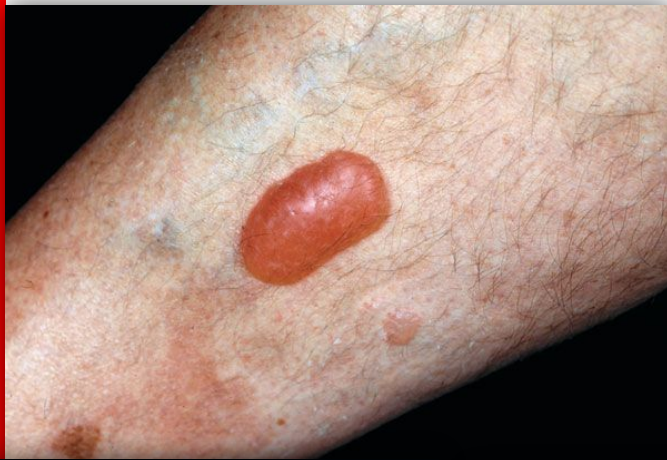# гидраденит

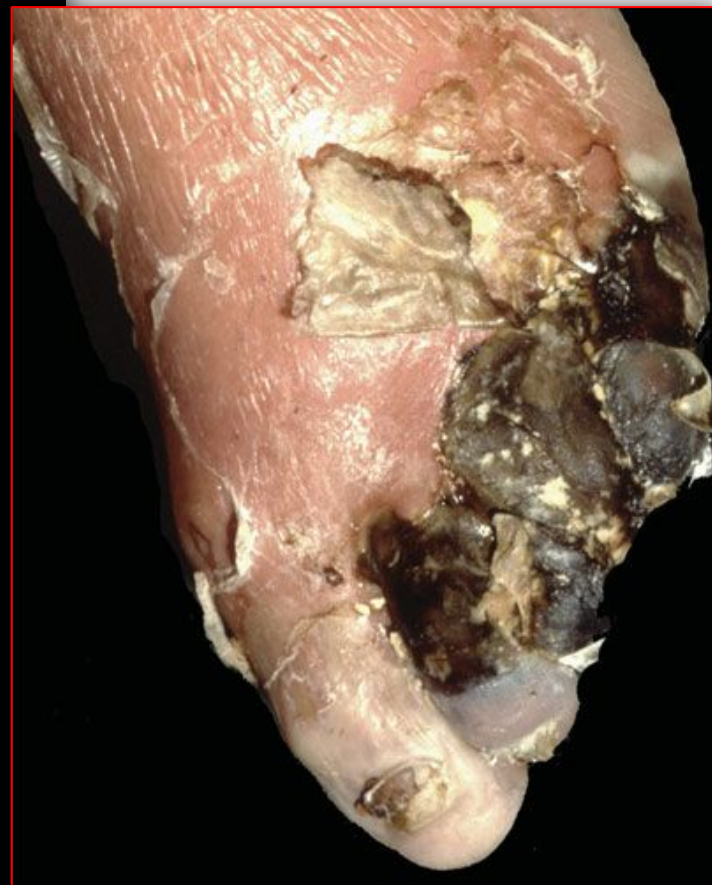
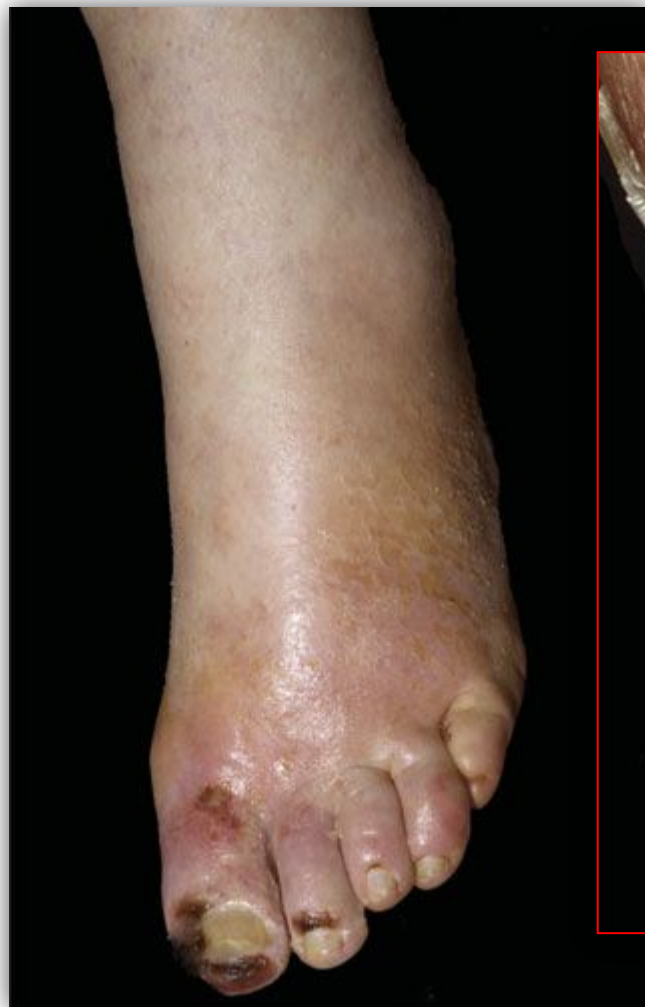


# Сахарный диабет

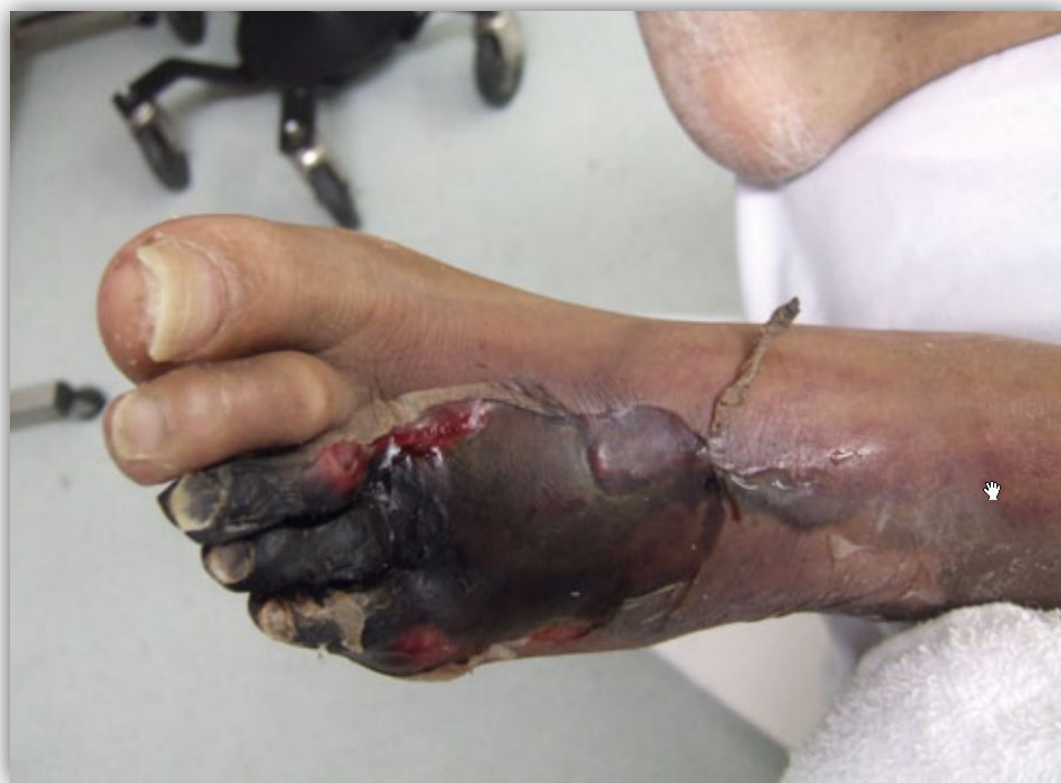

# Диабетическая стопа

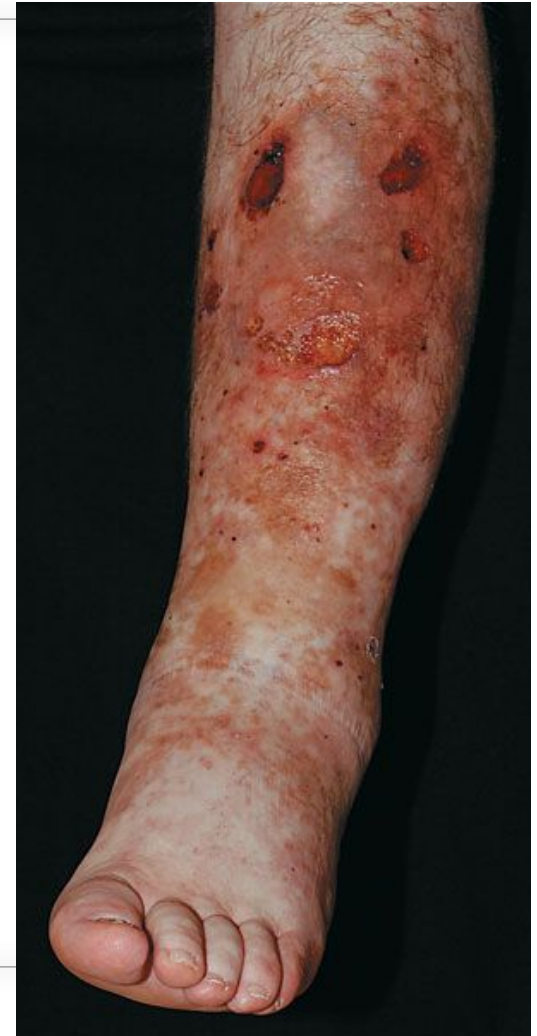
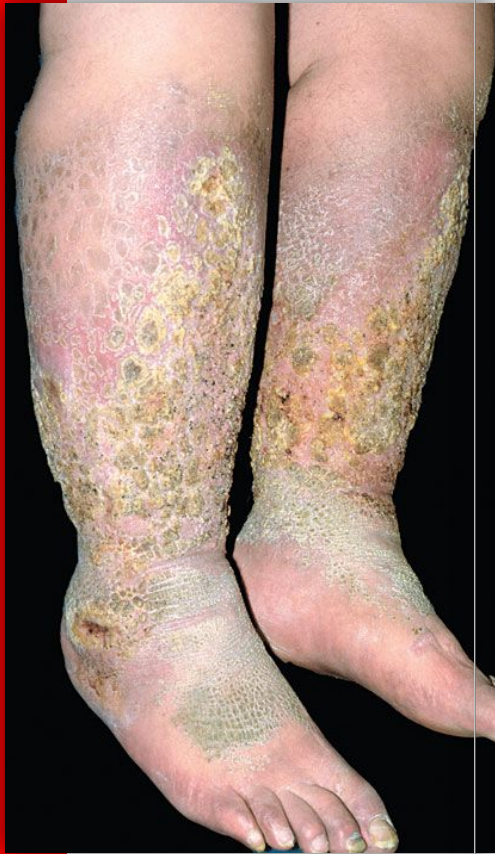


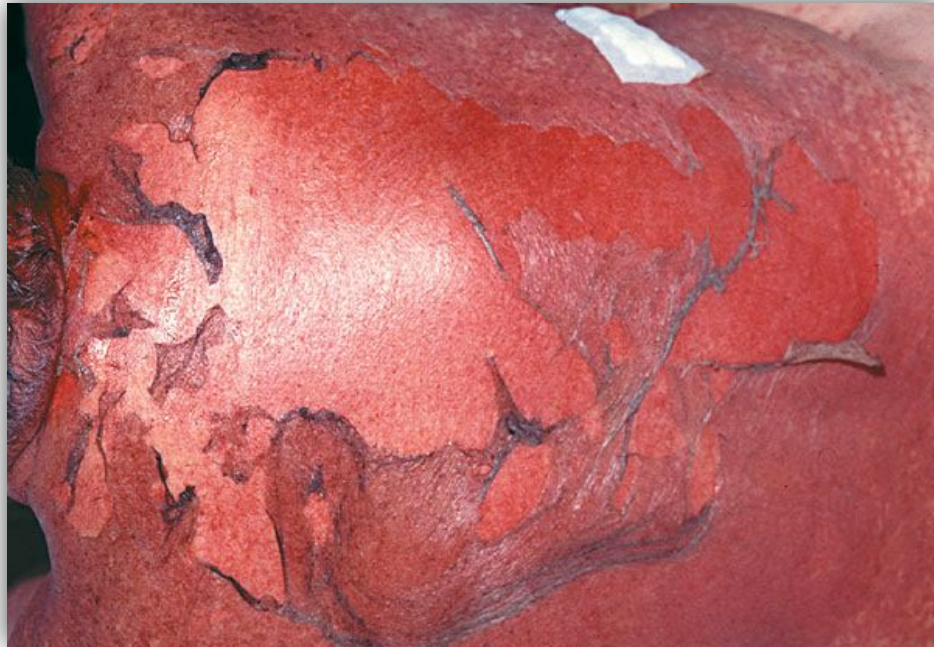# Гангрена при диабетической стопе



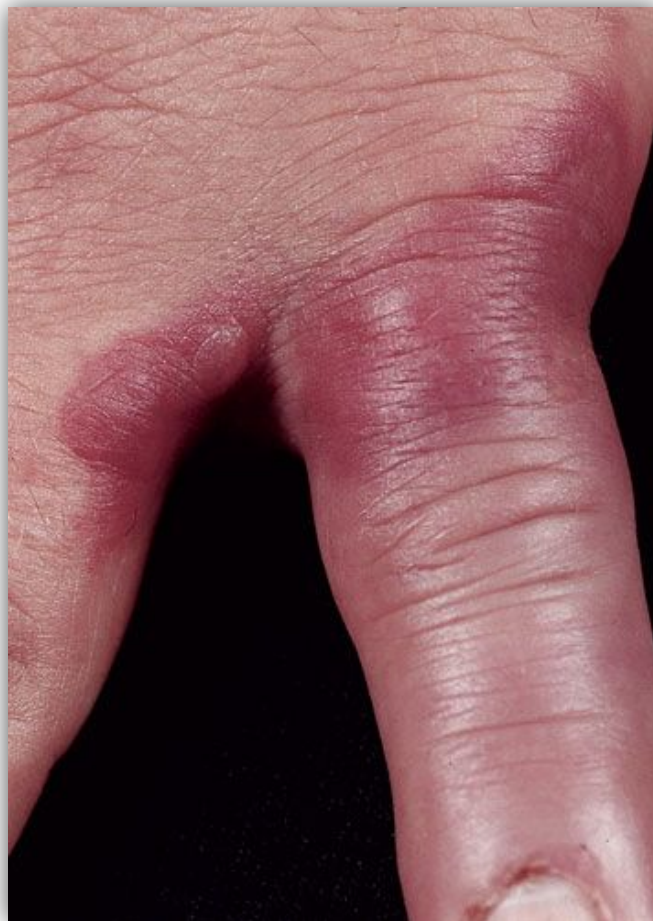# Лимфедема и рожа



# Буллёзно-некротическая рожа туловища



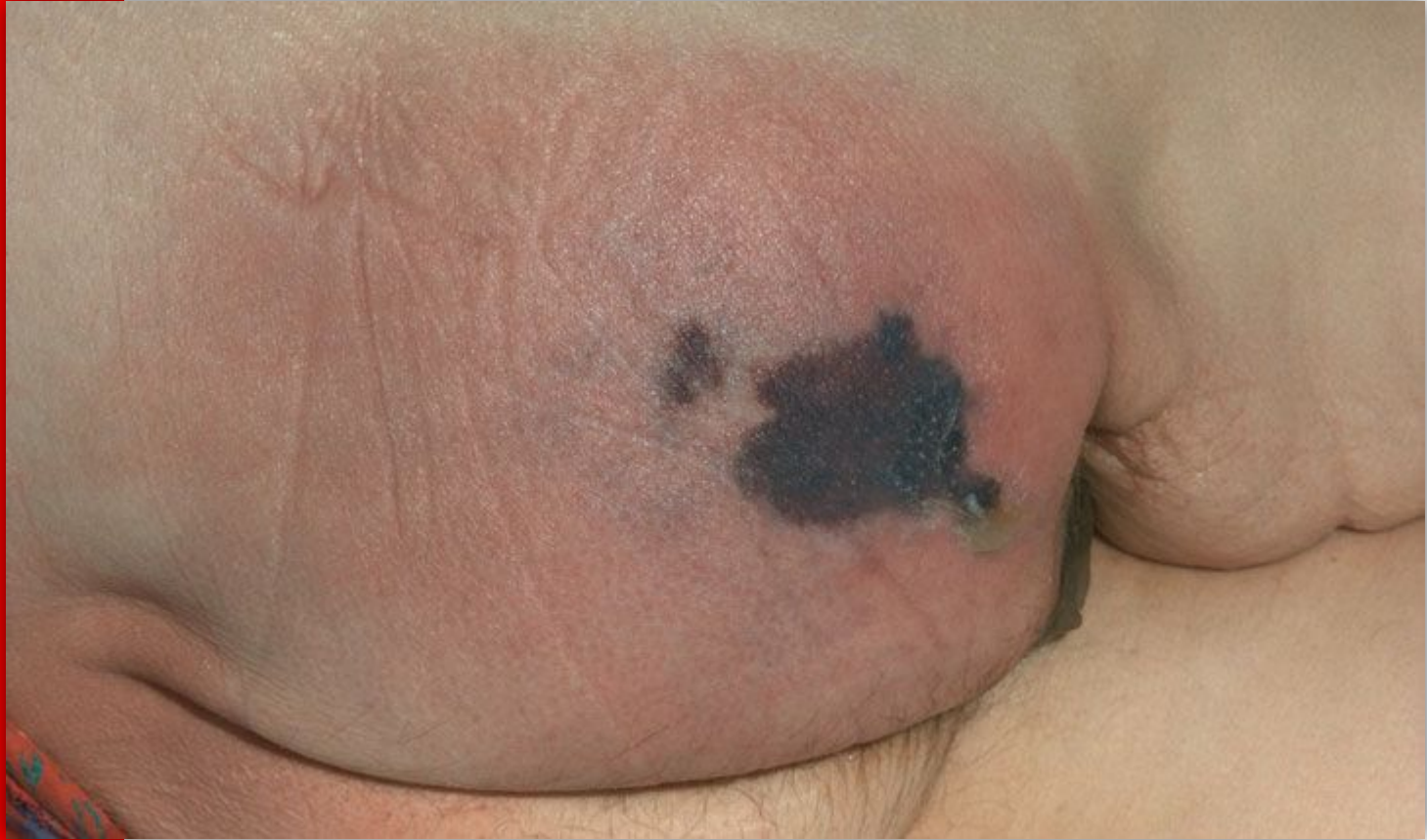# эризипелоид



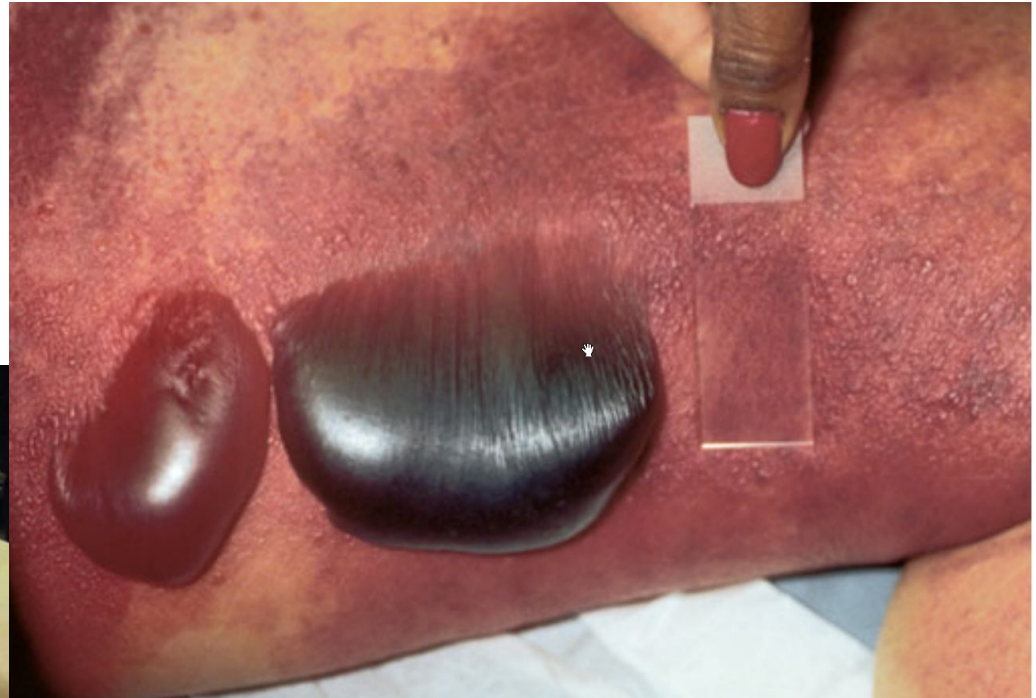
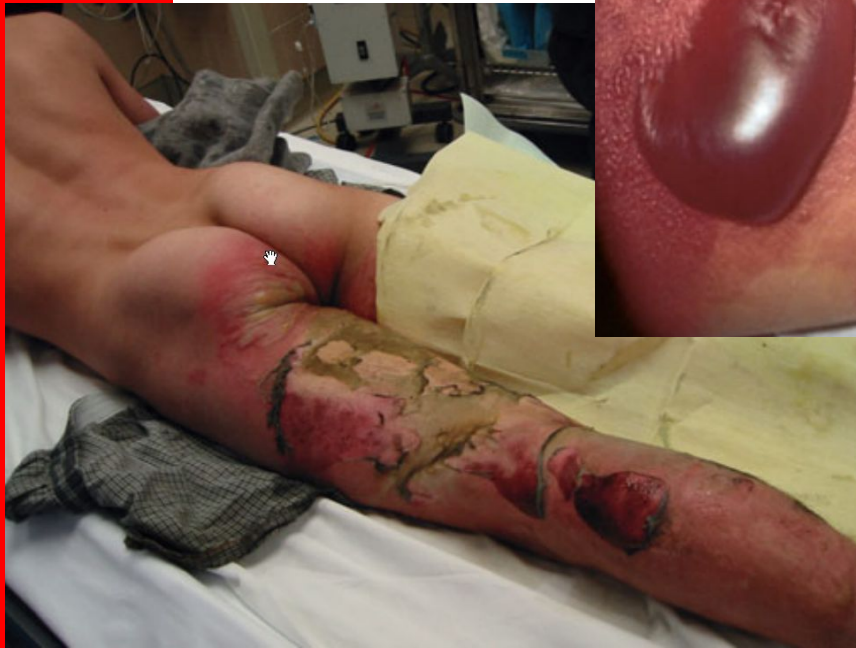Возбудитель: палочка  
свиной рожи  
(*Erysipelotrix rhusiopathiae*)



# Глубокая инфекция мягких тканей

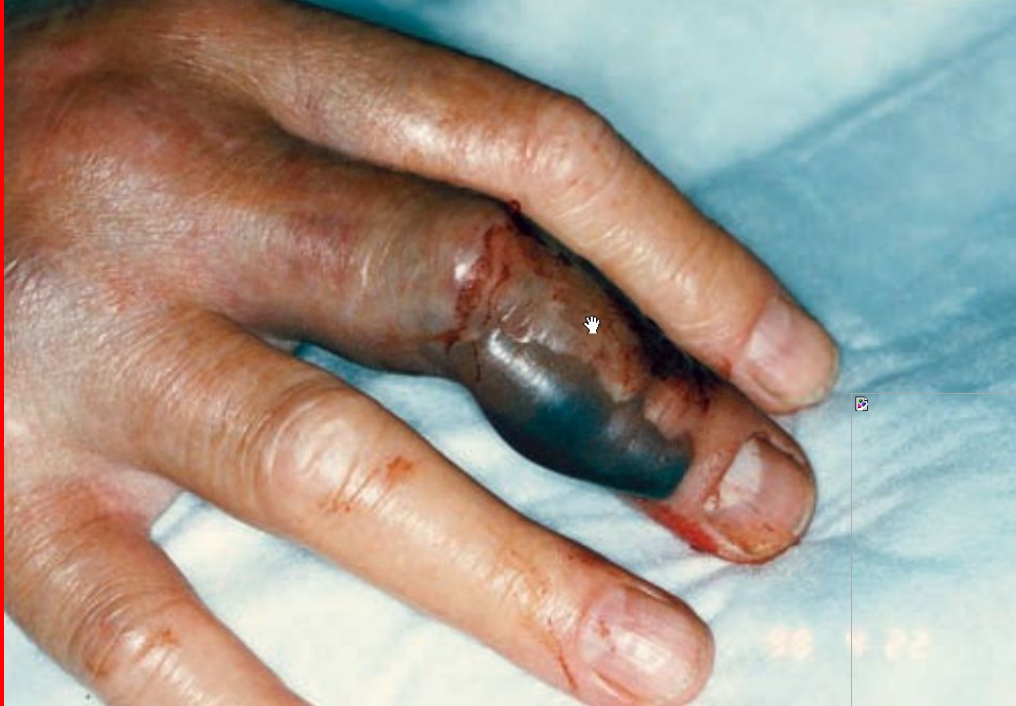

# Анаэробная инфекция

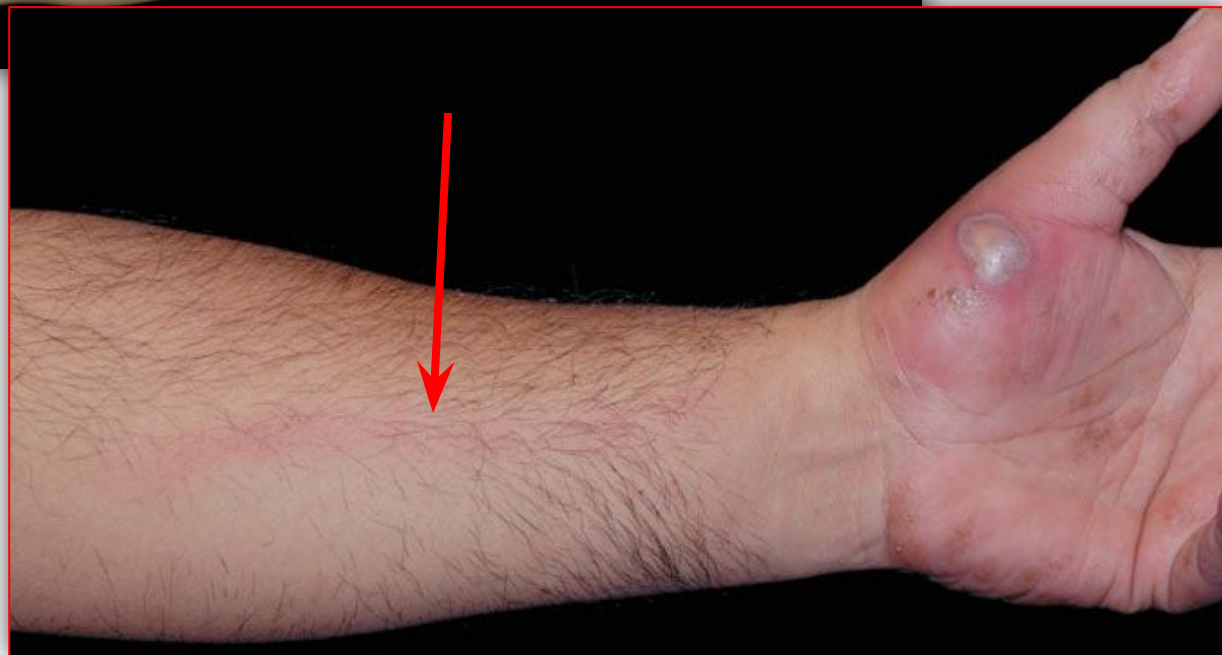
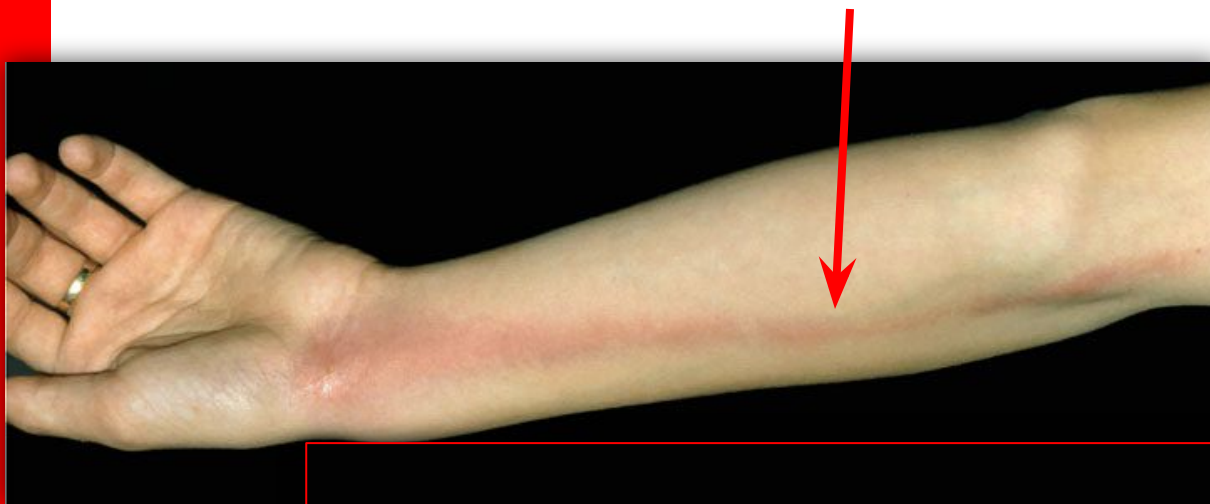


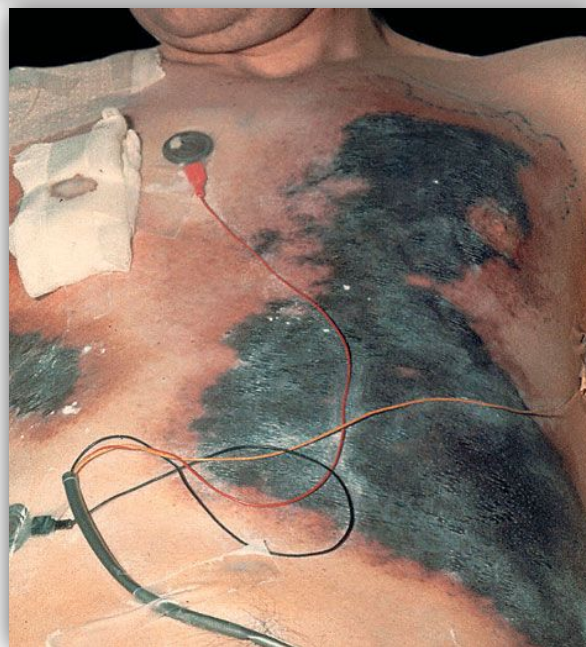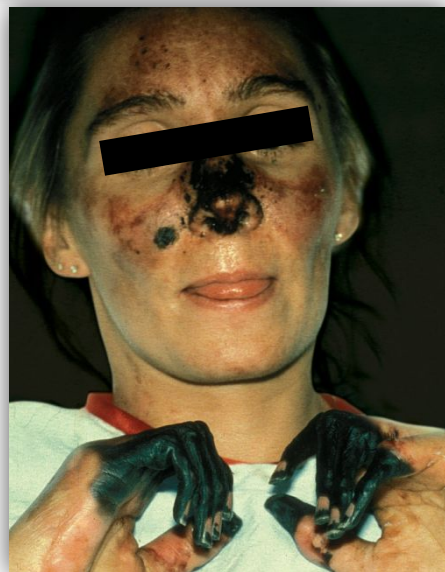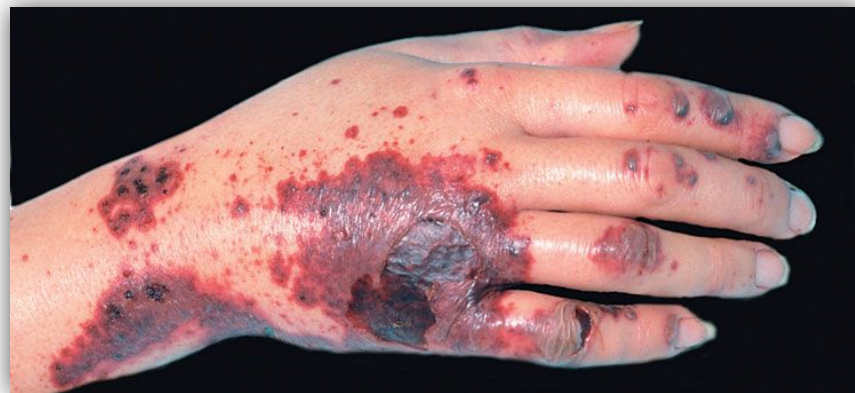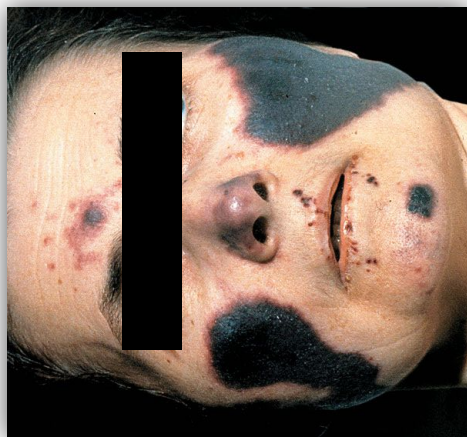Укус гадюки: геморрагический пузырь,  
затем некроз кожи и подлежащих тканей



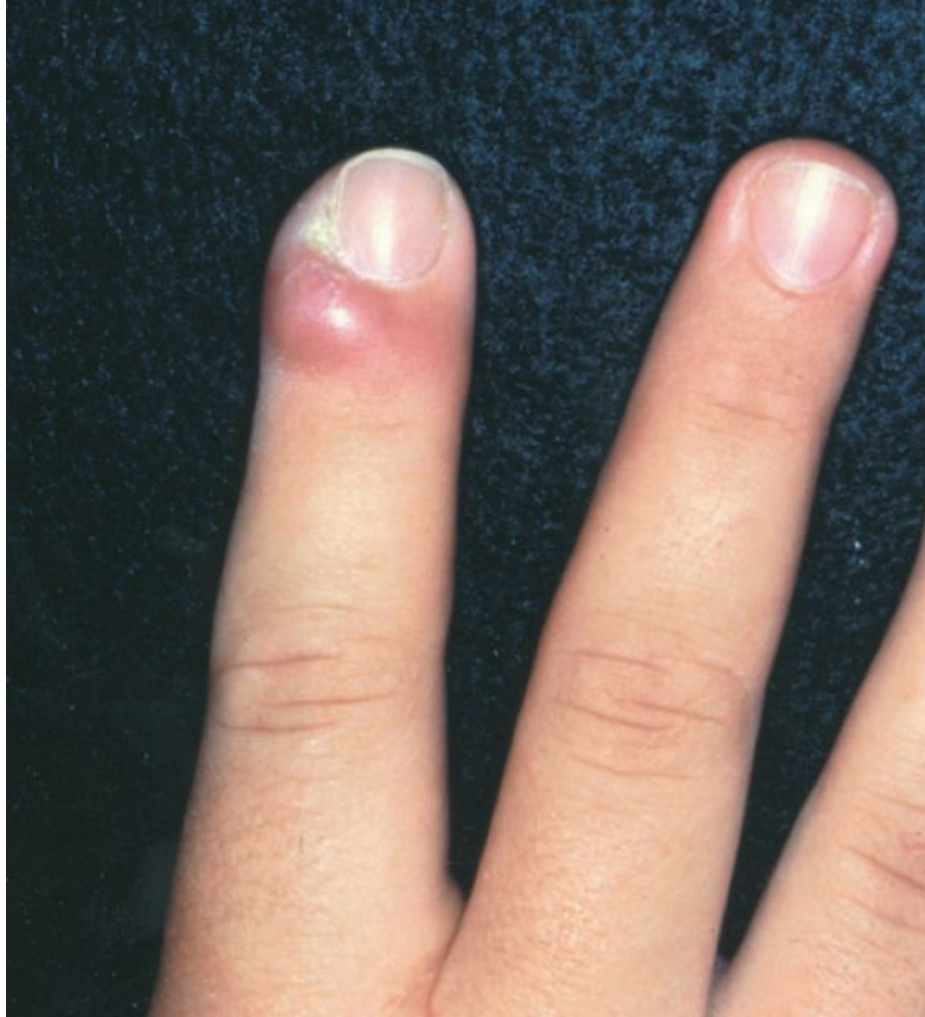# Острый лимфангит



# ДВС-синдром, сепсис

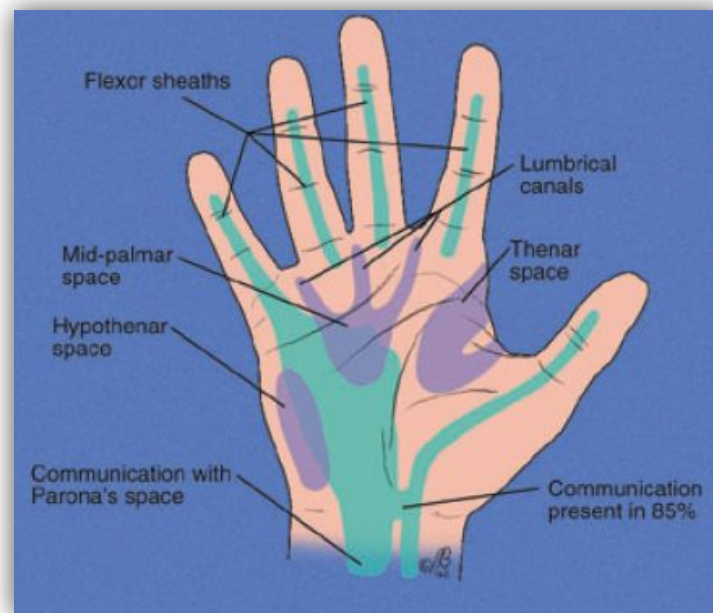
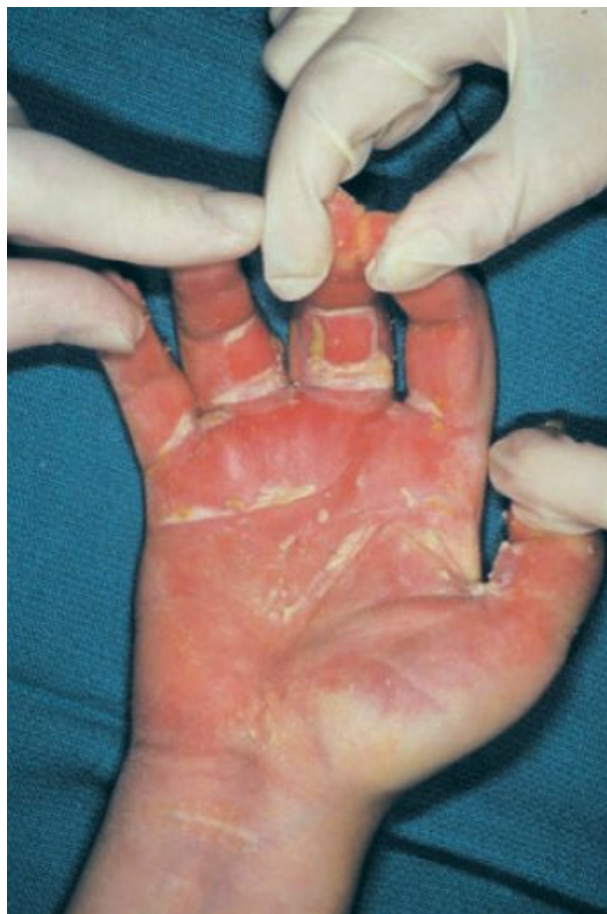

# паронихий

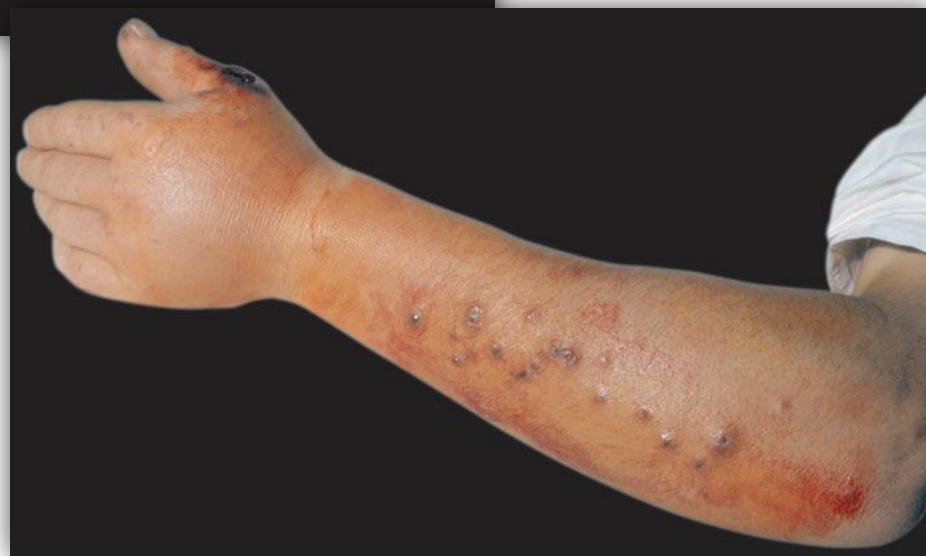
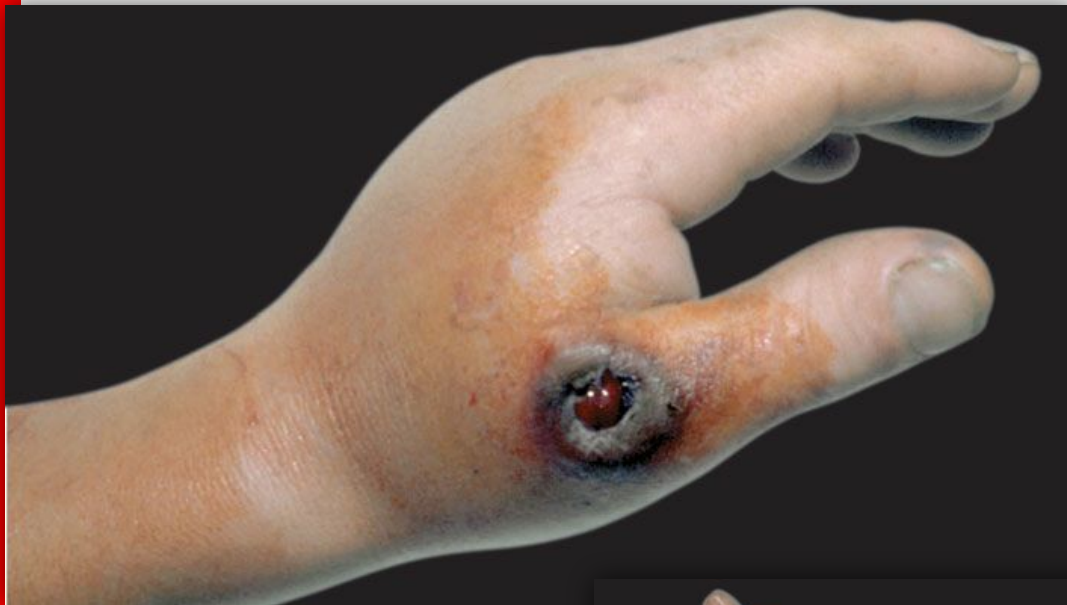


# Прогрессирование процесса

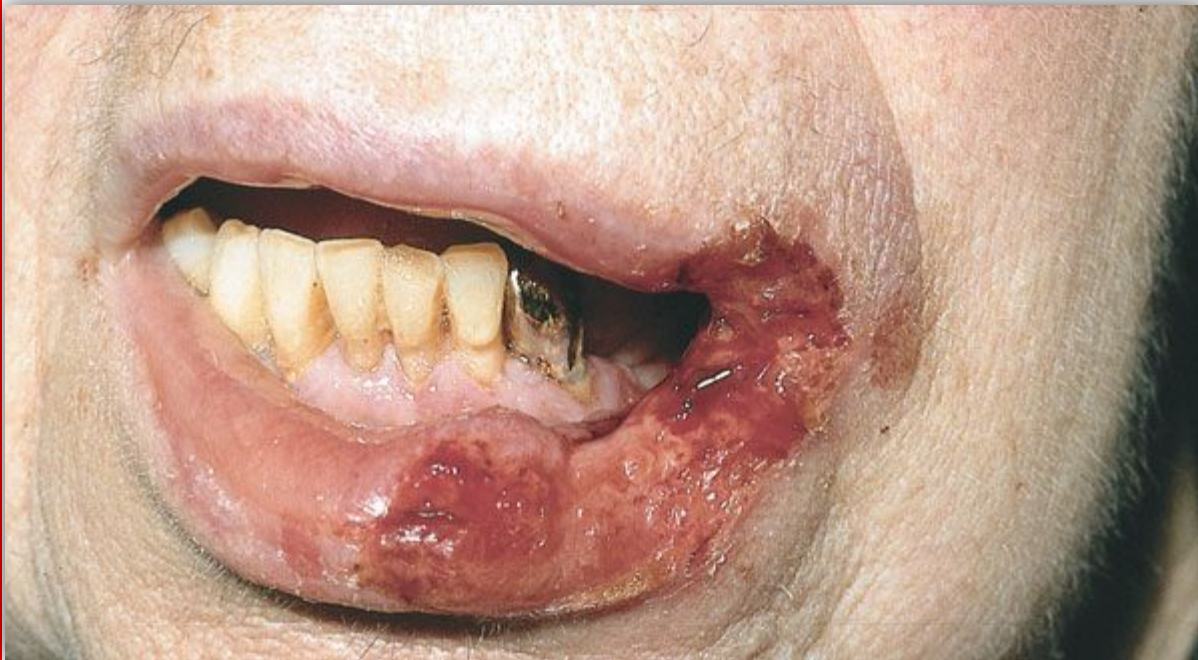

# Сибирская язва

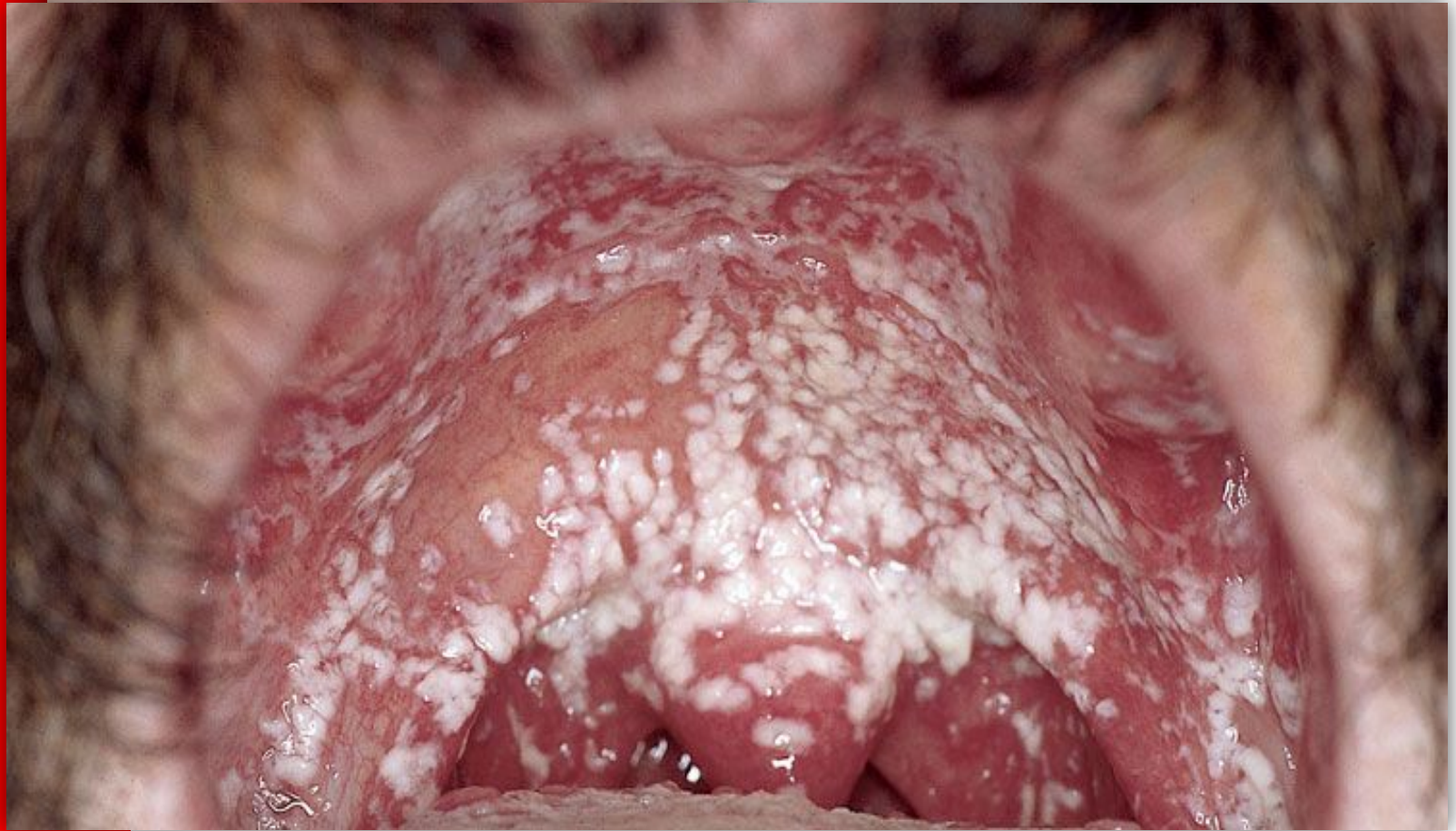



# Туберкулёзная язва



# кандидоз



# Инфекции естественных полостей тела

- Артриты
- Синуситы
- Плевриты (эмпиема плевры)
- Перикардит
- перитонит

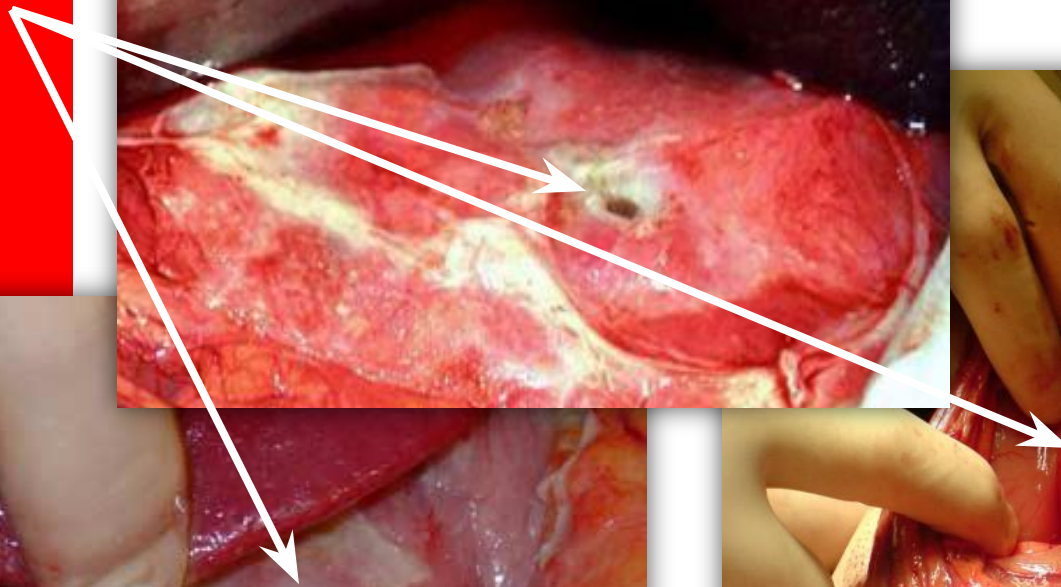
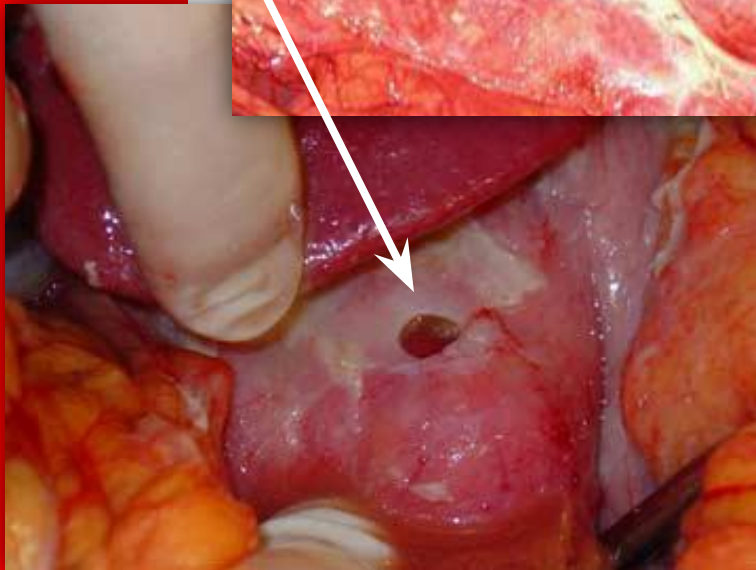
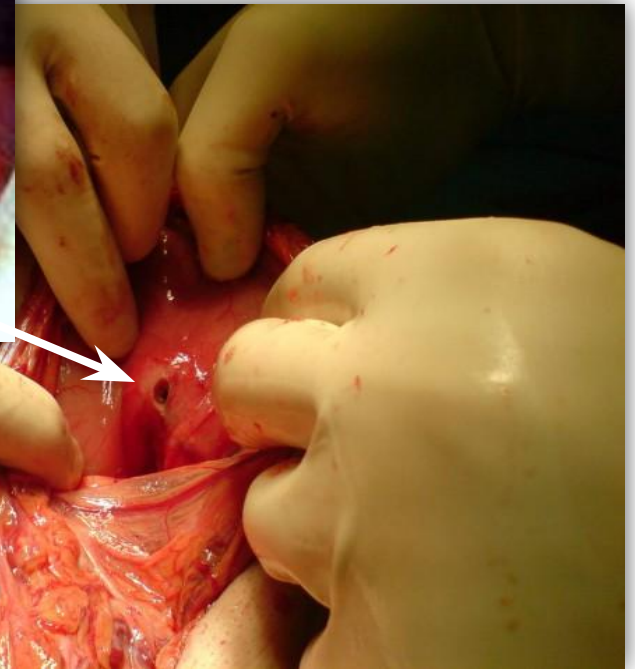
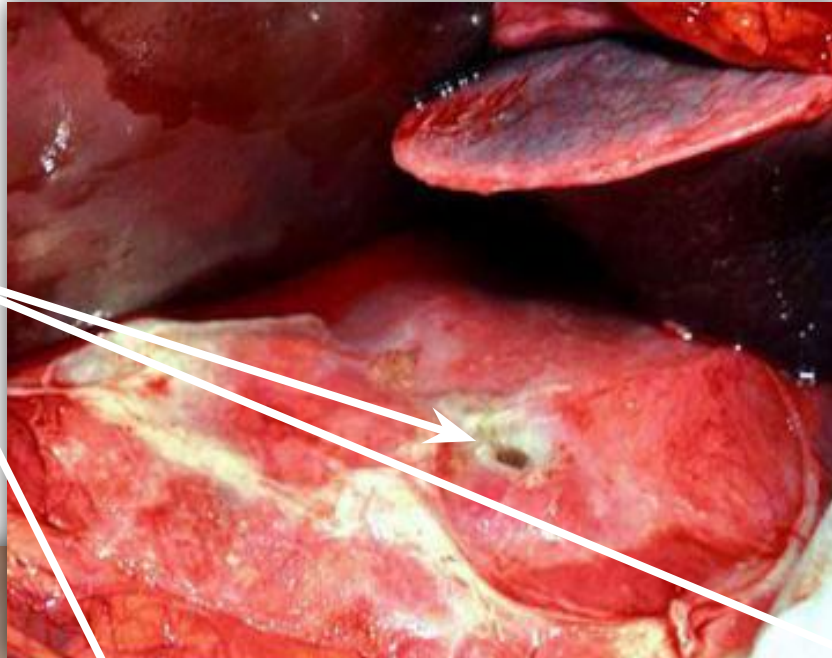
# Синдром системной воспалительной реакции (SIRS)

ystem **I**mmune **R**esponse **S**yndrome



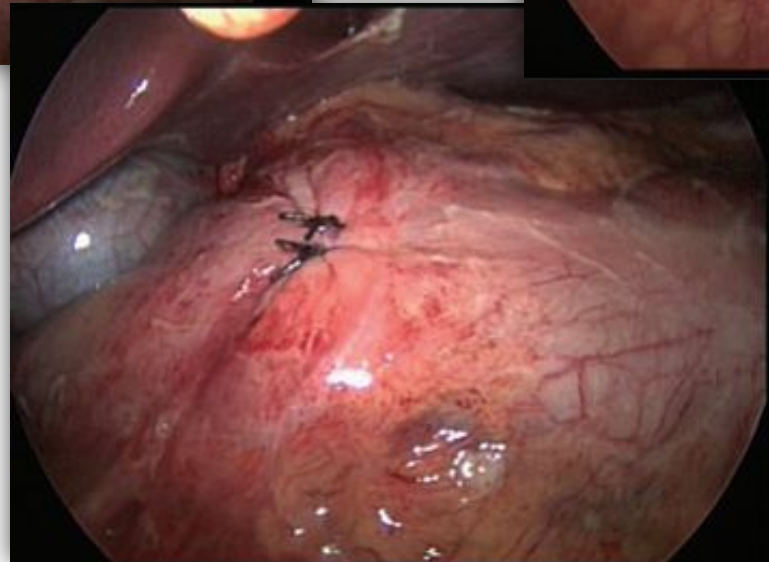
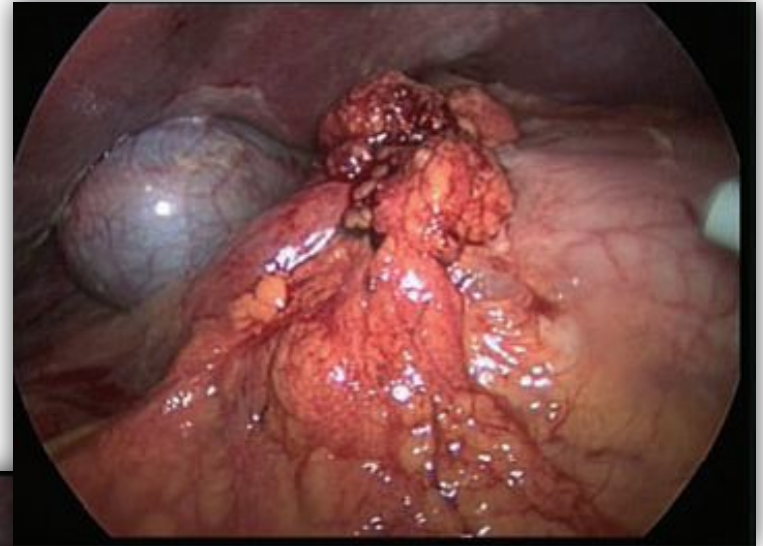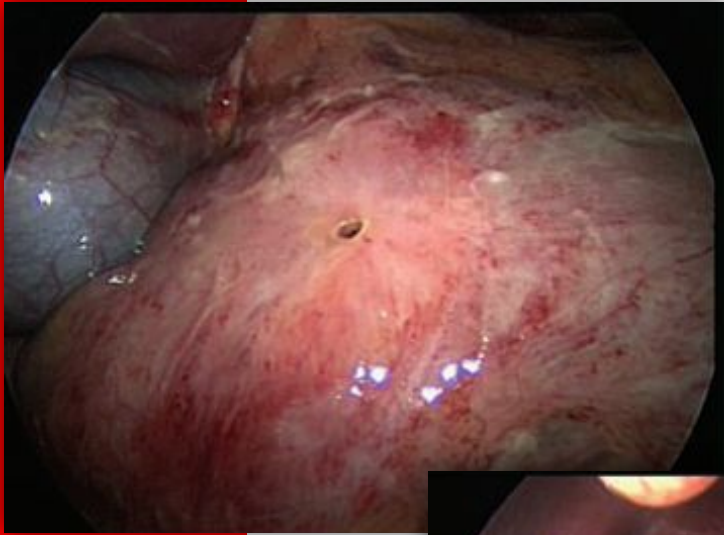
- $36^{\circ}\text{C} \geq t \geq 38^{\circ}\text{C}$
- ЧСС  $\geq 90$  /мин
- ЧДД  $\geq 20$  /мин
- $4 \cdot 10^9 > Le > 12 \cdot 10^9$
- Два и более признака – у больного  
SIRS!



# перитонит

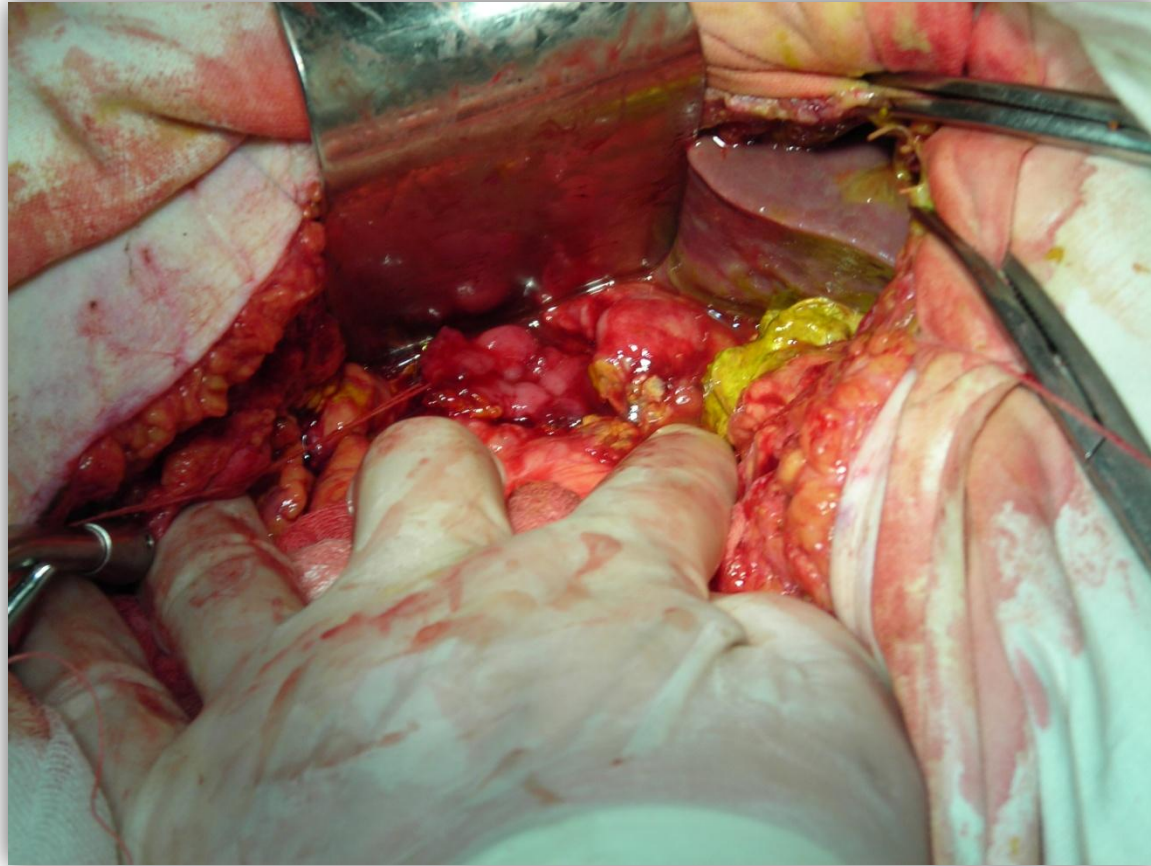


# Как это выглядит на операции





# Релапаротомия по требованию



Несостоятельность культи ДПК после резекции желудка по Б-2

Спасибо за внимание!

