

Практическая задача по эхокардиографии

(модуль: «Избранные вопросы ультразвуковой диагностики»)

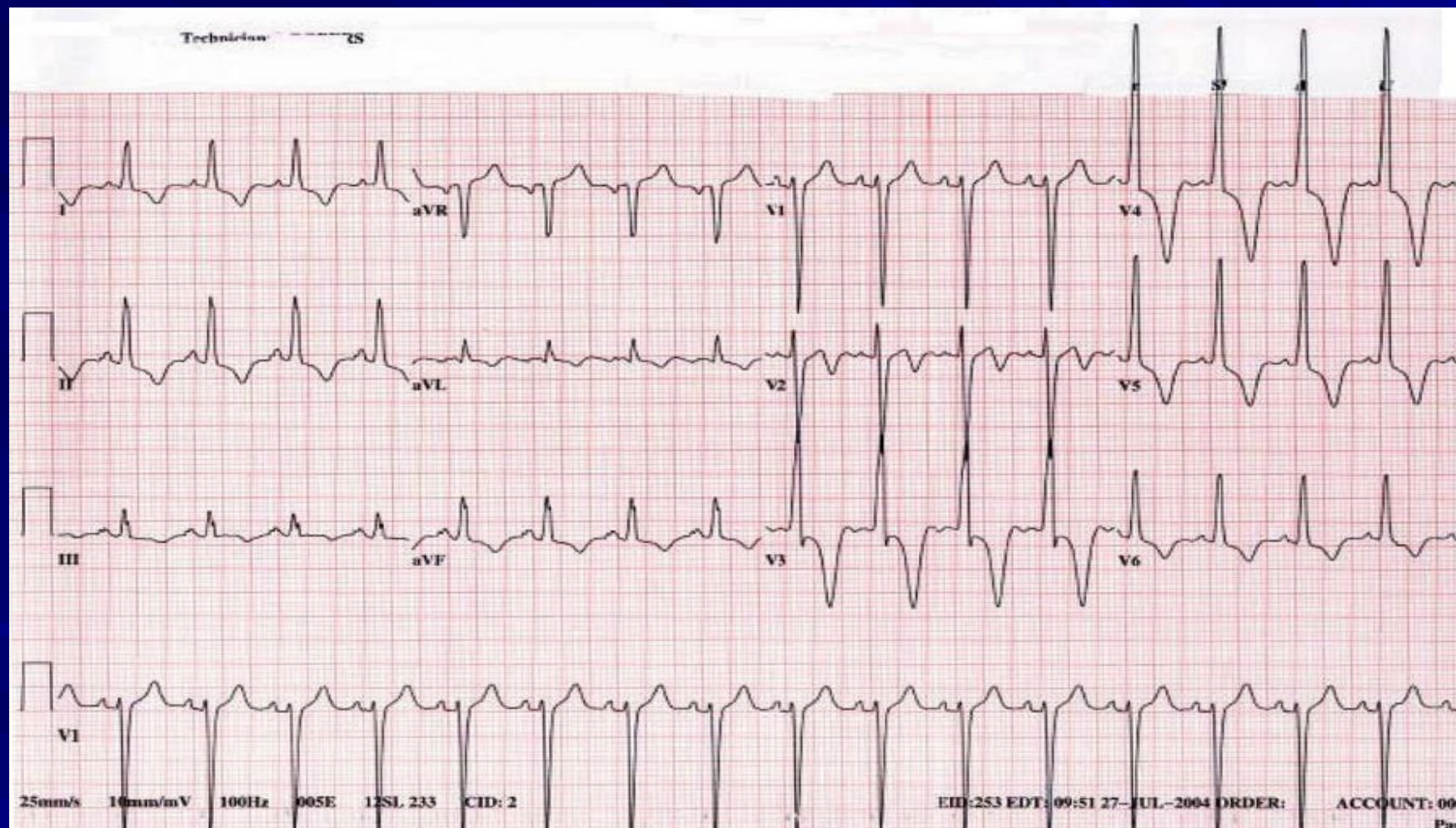
Клиническая картина

Женщина, 58 лет, обратилась с жалобами на эпизоды головокружения при физической нагрузке (работа в саду), эпизоды потери сознания. В последний год эпизоды дестабилизации артериального давления.

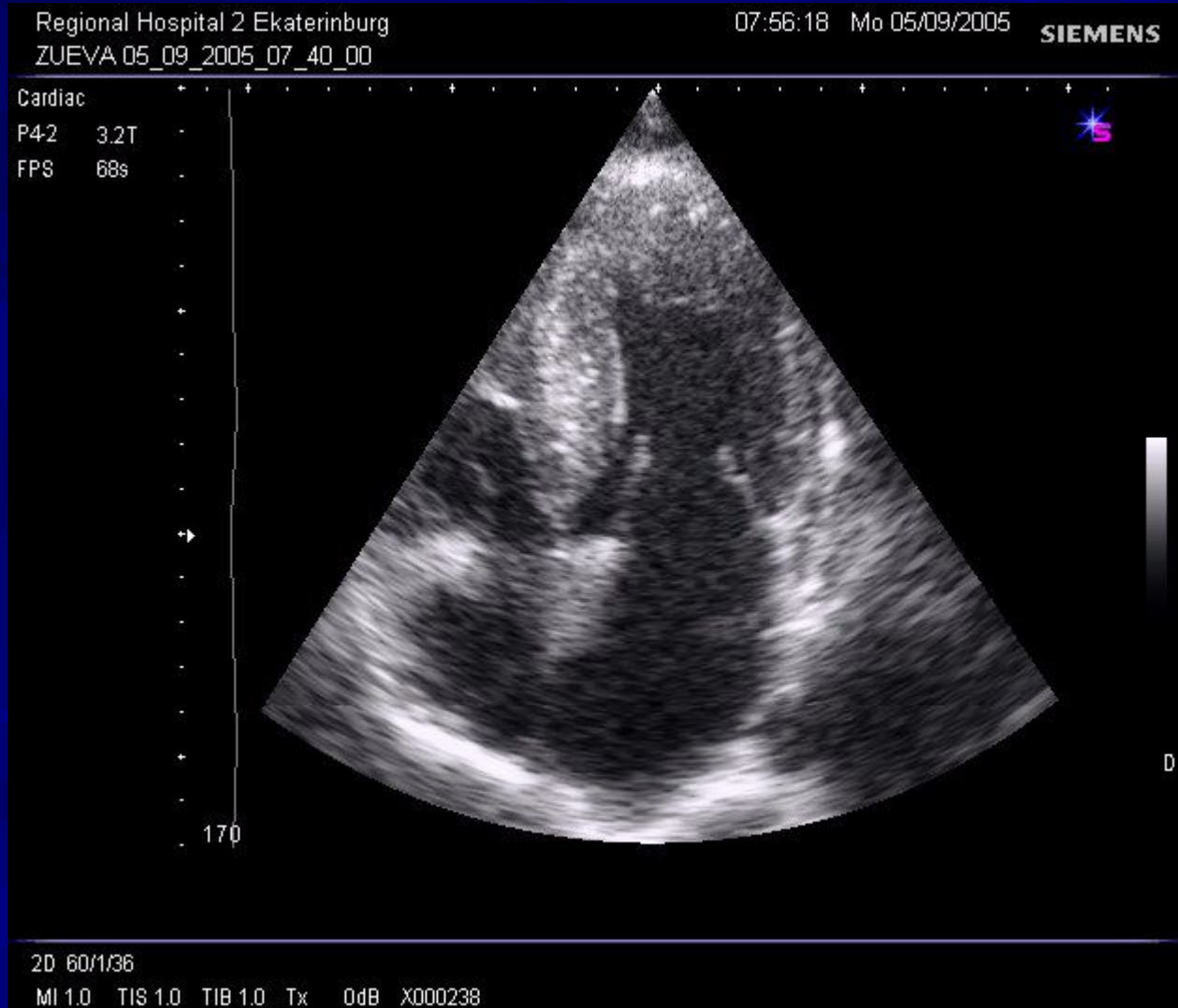
Клиническая картина

Объективно. Состояние на момент осмотра удовлетворительное. Дыхание везикулярное, чистое. При аускультации сердца тоны ясные, ритмичные, грубый систолический шум в проекции аортального клапана.

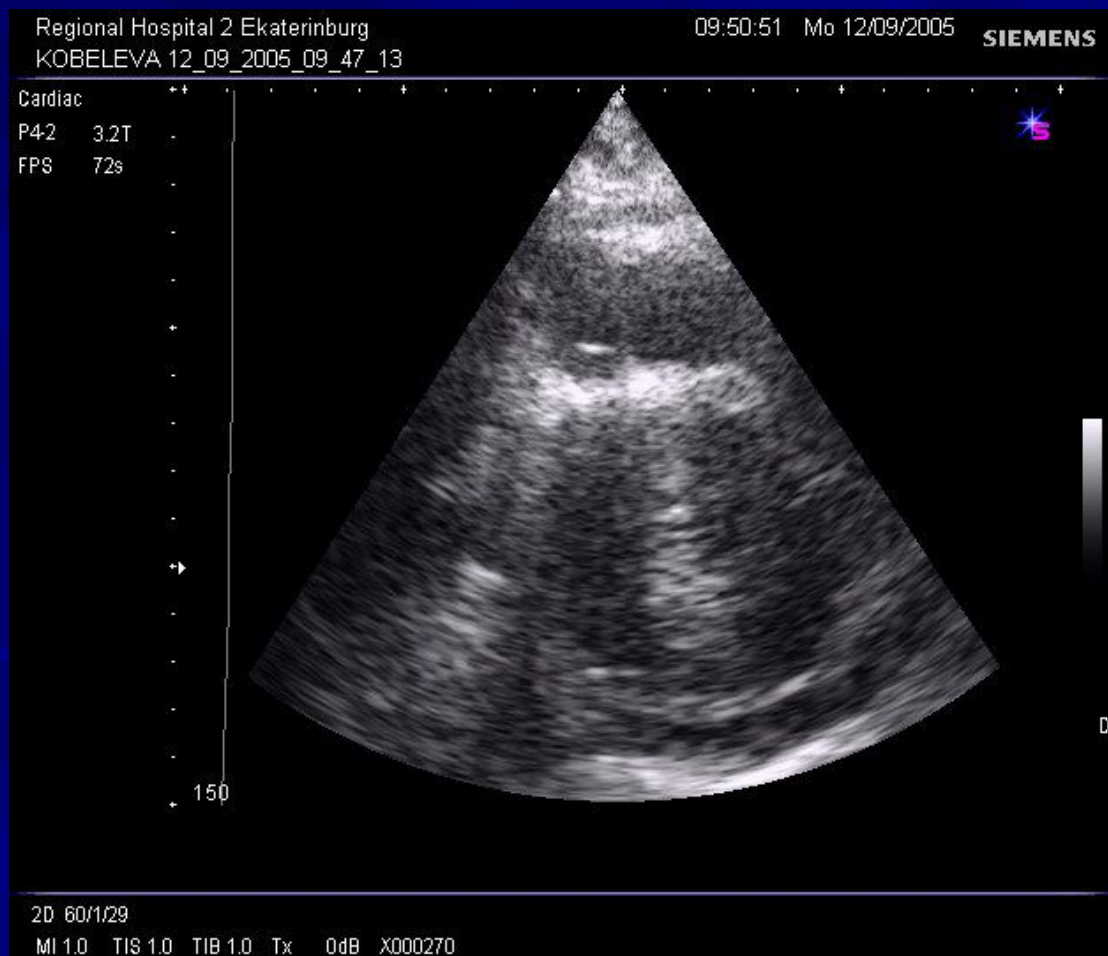ЭКГ



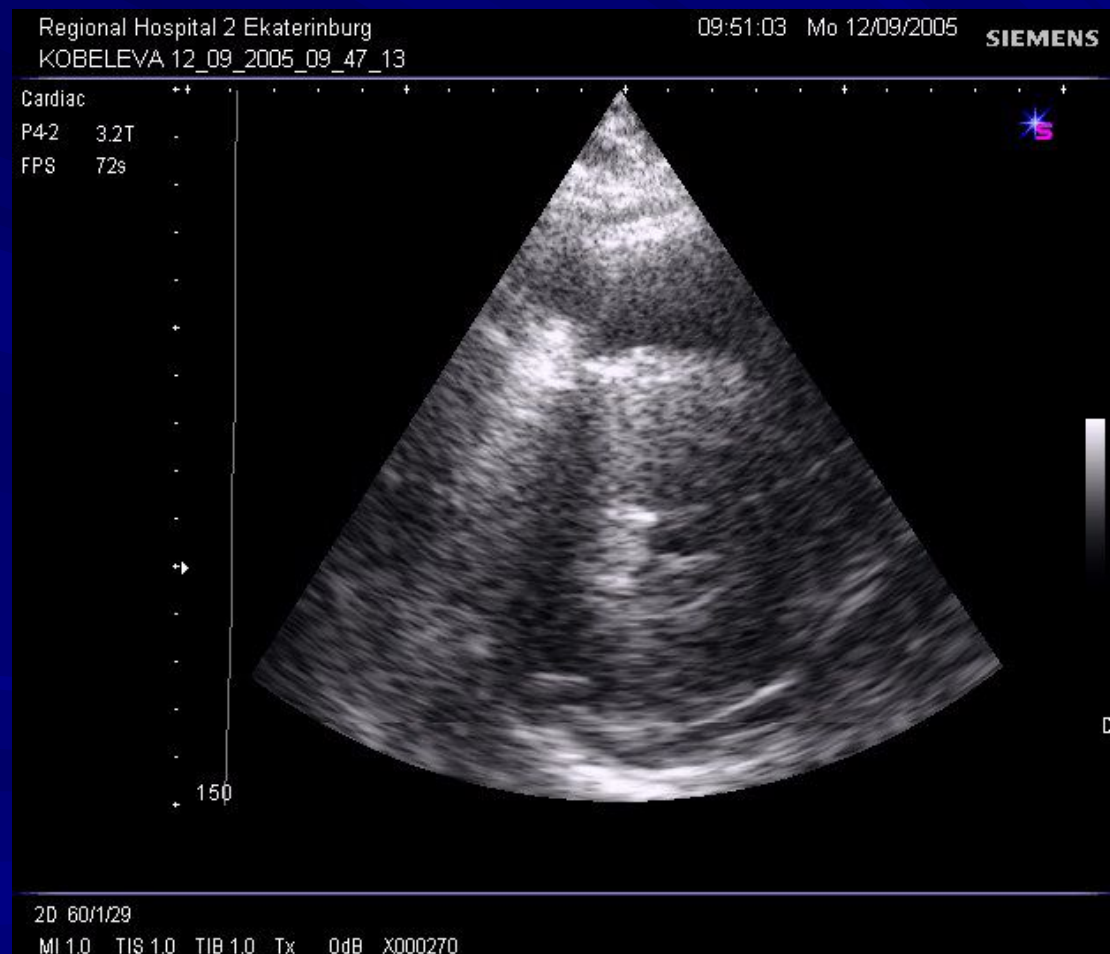
Эхокардиография. Апикальная четырёхкамерная позиция.



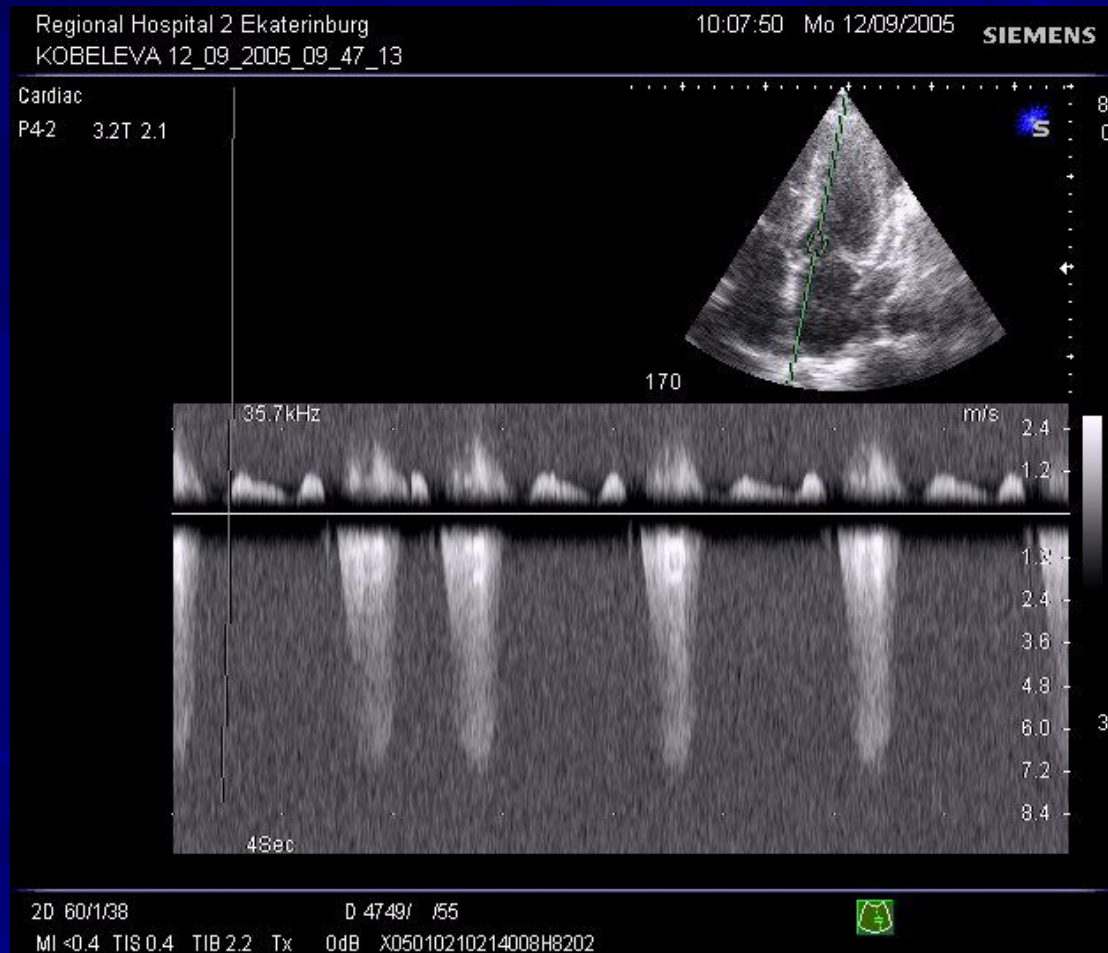Эхокардиография. Короткая ось ЛЖ на уровне митральных створок.



Эхокардиография. Короткая ось ЛЖ ниже уровня сосочковых мышц.



Эхокардиография. Поток в выходном отделе ЛЖ.



Эхокардиография

При проведении измерений:

- толщина межжелудочковой перегородки 18-20 мм, задней стенки ЛЖ до 17 мм
- Максимальная скорость потока в выходном отделе ЛЖ 7 м/с, РГ волж максимальный 196 мм рт ст.
- Полость ЛЖ уменьшена в размерах

Вопросы

1. Сформулируйте ультразвуковое заключение.
2. Предположите клинический диагноз.
3. С какими потоками возникает необходимость дифференцировать высокоскоростной поток в выходном отделе ЛЖ?
4. Предположите, какие еще изменения при эхокардиографии могут быть визуализированы у данной пациентки.
5. Назовите вид оперативного вмешательства, рекомендуемого пациентам с данной патологией.