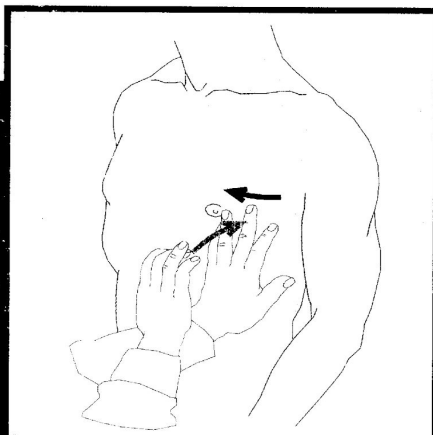




П Р А К Т И Ч Е С К А Я
М Е Д И Ц И Н А

В. К. Султанов

Исследование объективного статуса больного



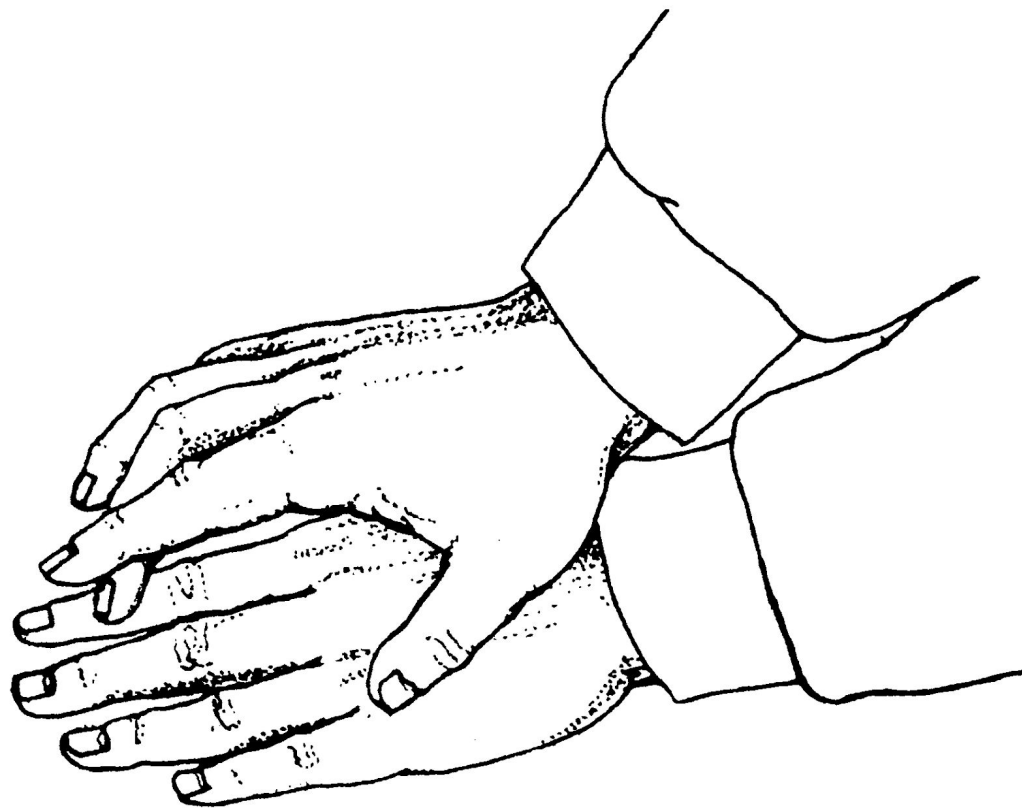


Рис. 1. Положение рук при проведении пальце-пальцевой перкуссии

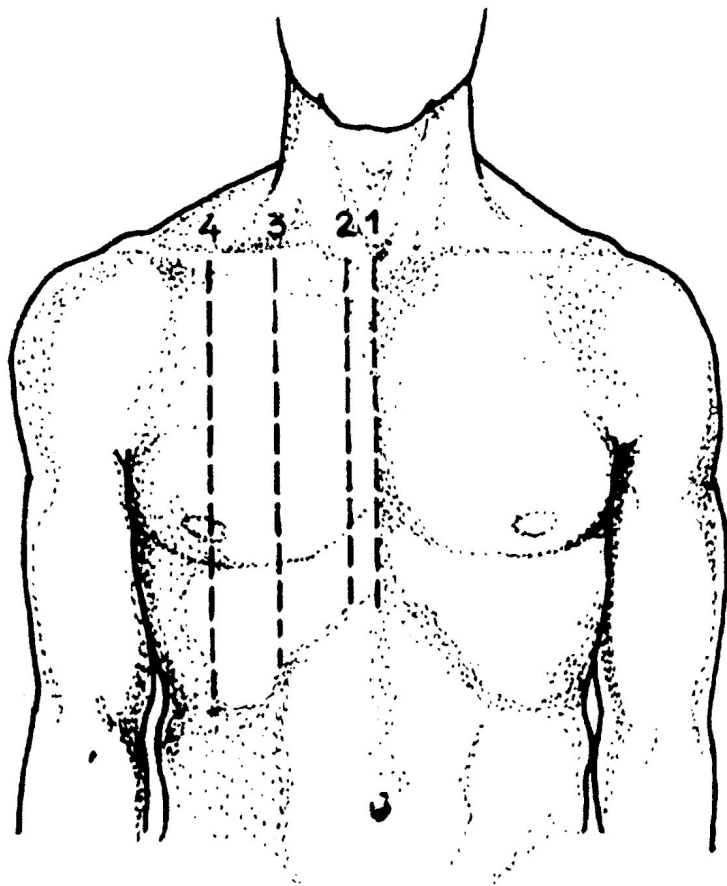


Рис. 2. Вертикальные опознавательные линии на передней поверхности грудной клетки:

1 — передняя срединная линия; 2 — грудинная линия; 3 — окологрудинная линия; 4 — срединно-ключичная (сосковая) линия

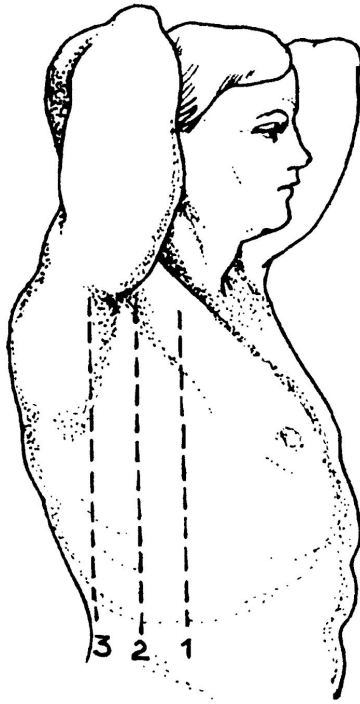


Рис. 3. Вертикальные опознавательные линии на боковой поверхности грудной клетки.
 1 — передняя подмышечная линия;
 2 — средняя подмышечная линия;
 3 — задняя подмышечная линия

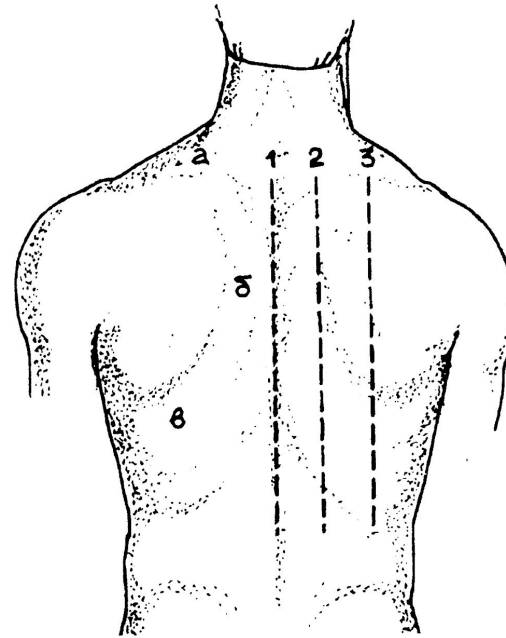


Рис. 4. Вертикальные опознавательные линии и области на задней поверхности грудной клетки.
 1 — задняя срединная (позвоночная) линия; 2 — околопозвоночная линия; 3 — лопаточная линия;
 а — надлопаточная область; б — межлопаточное пространство; в — подлопаточная область

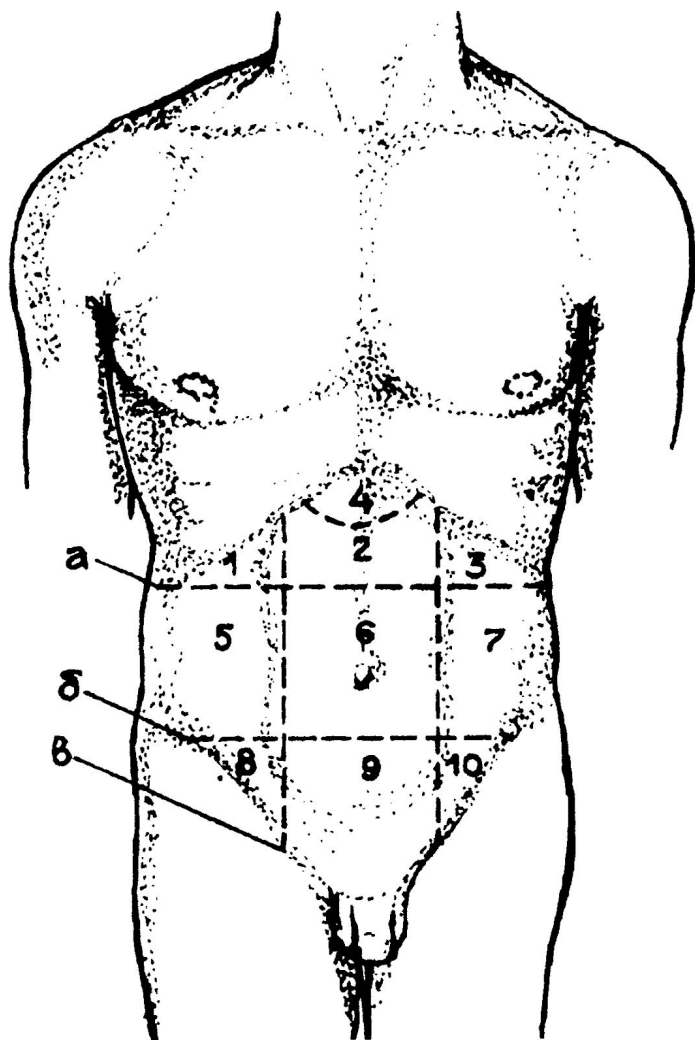
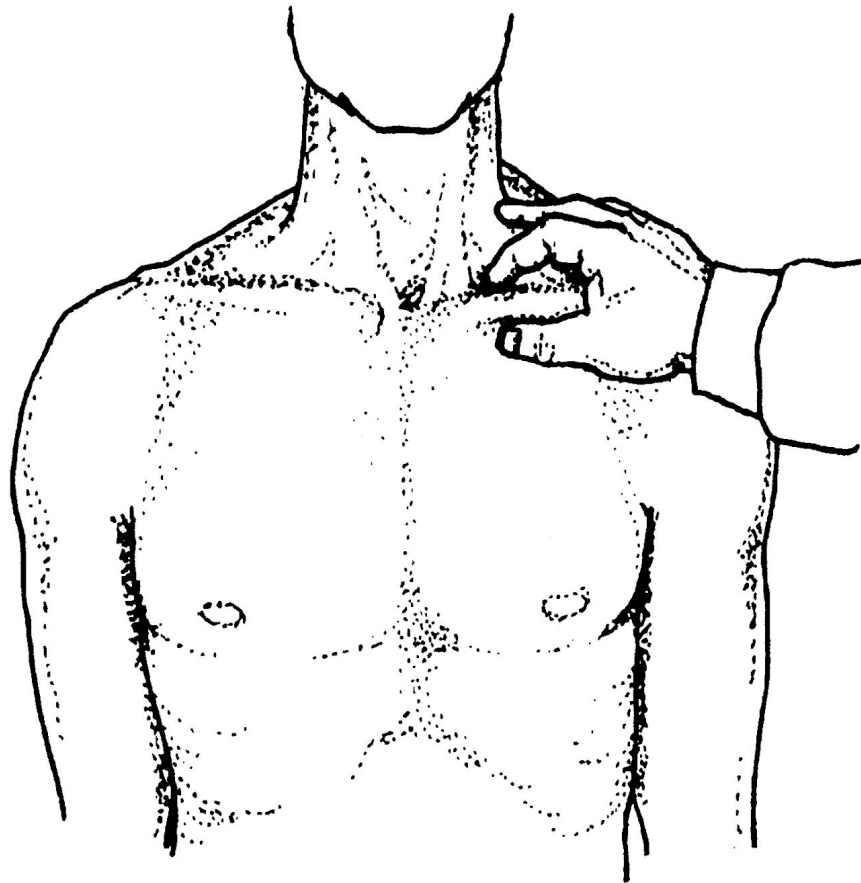


Рис. 5. Опознавательные линии и области живота:

а — нижняя реберная линия; б — гребешковая линия; в — наружный край прямой мышцы живота;

1 — правая подреберная область; 2 — эпигастральная область; 3 — левая подреберная область; 4 — подложечная область; 5 — правая боковая область; 6 — пупочная область; 7 — левая боковая область; 8 — правая подвздошная область; 9 — надлобковая область; 10 — левая подвздошная область

Рис. 6. Исходное положение
пальцев при счете ребер
спереди



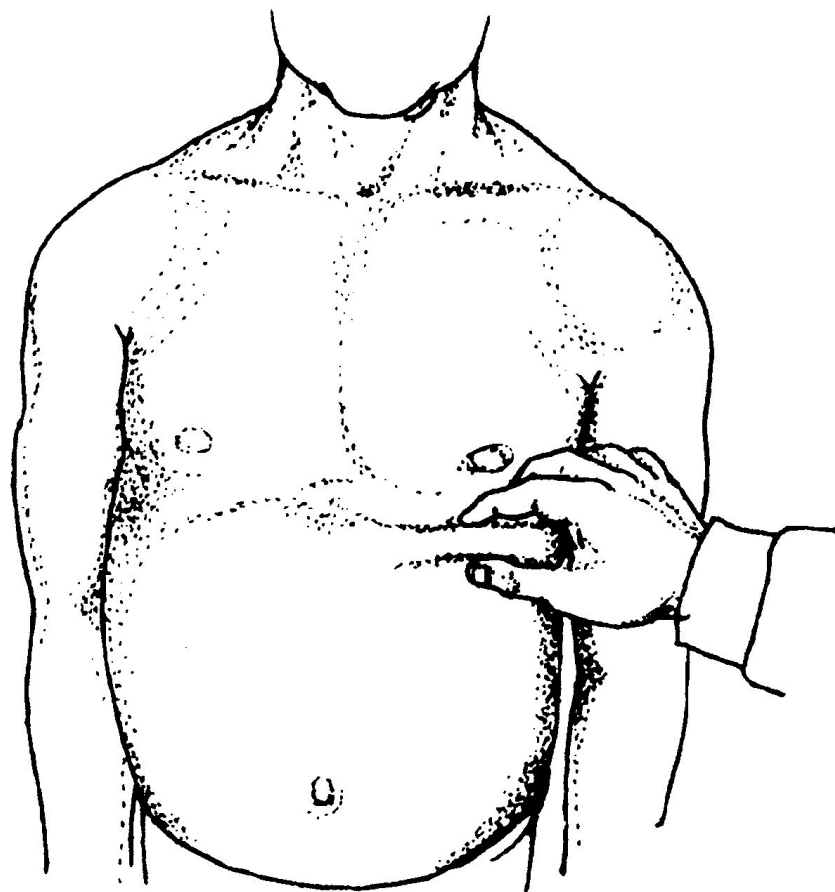


Рис. 7. Захват кожной складки
на уровне реберной дуги

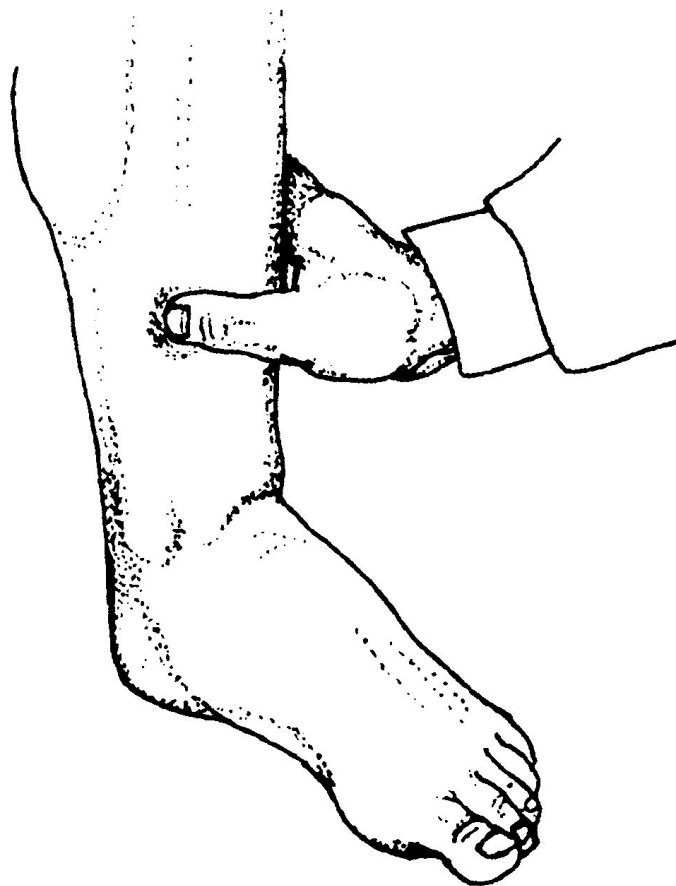


Рис. 8. Выявление отека путем
надавливания на переднюю
поверхность голени

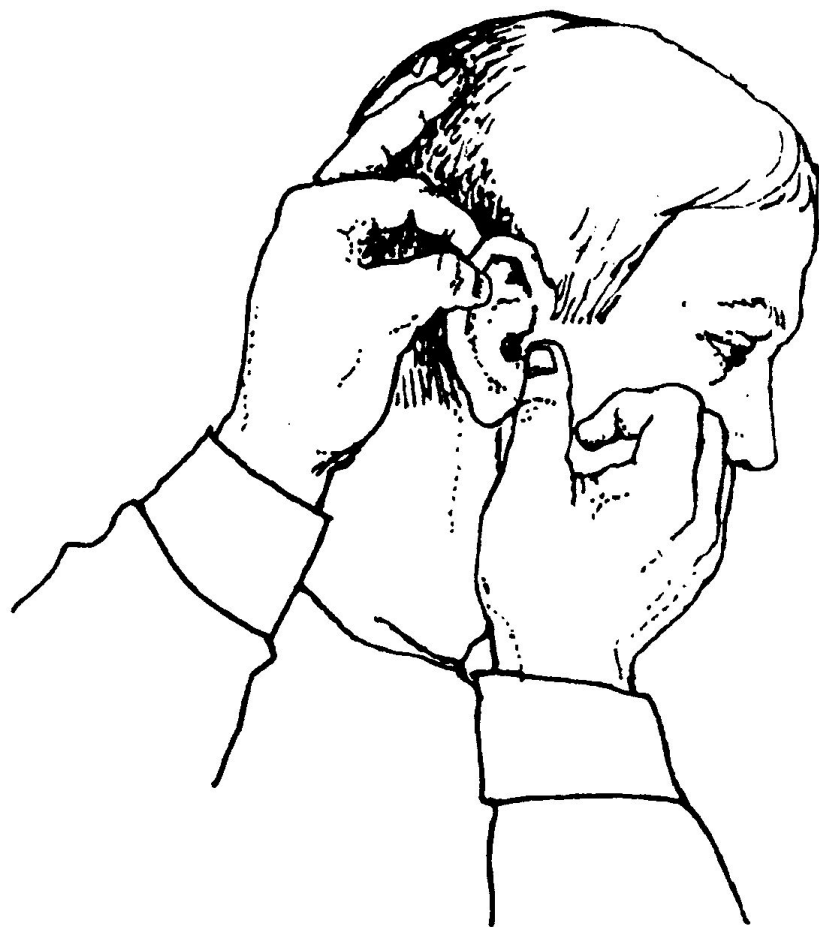


Рис. 9. Осмотр наружного
слухового прохода

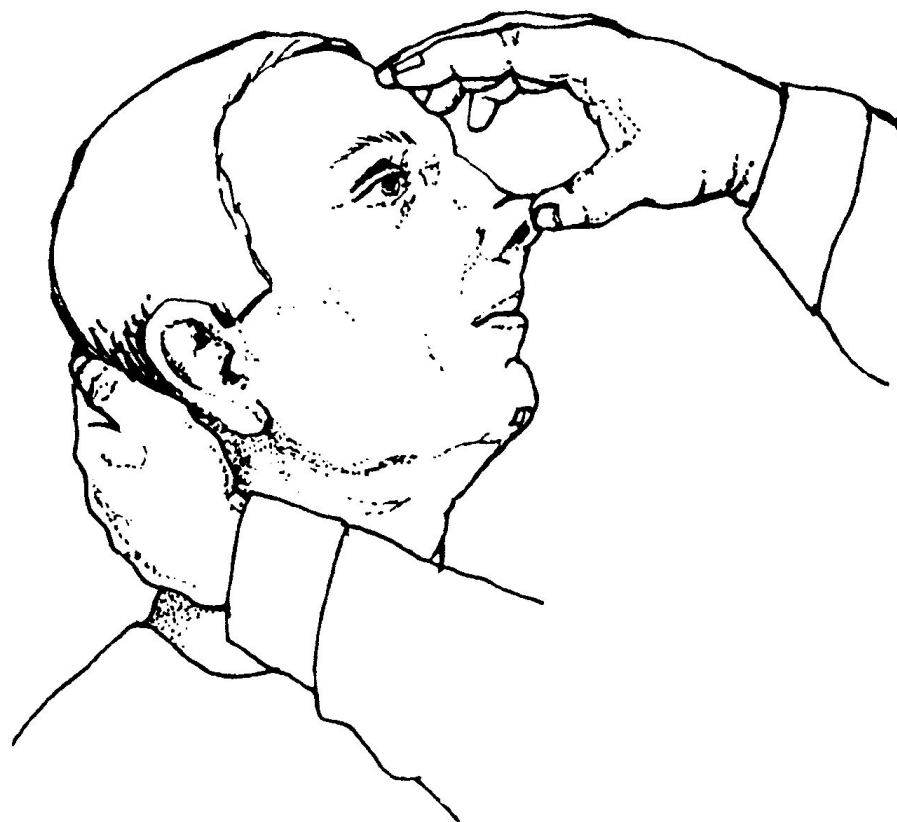


Рис. 10. Осмотр носовых ходов

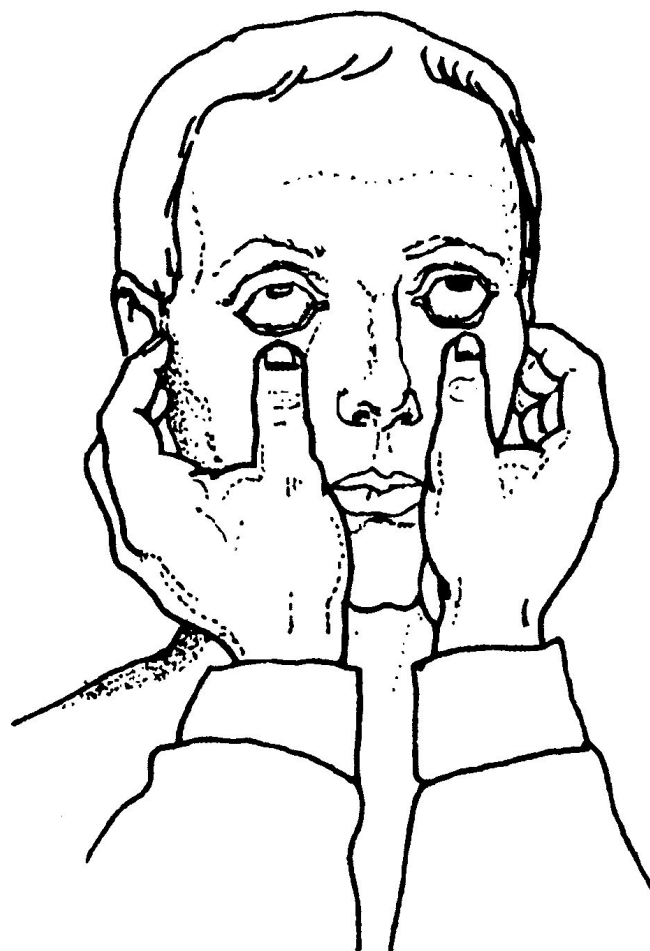
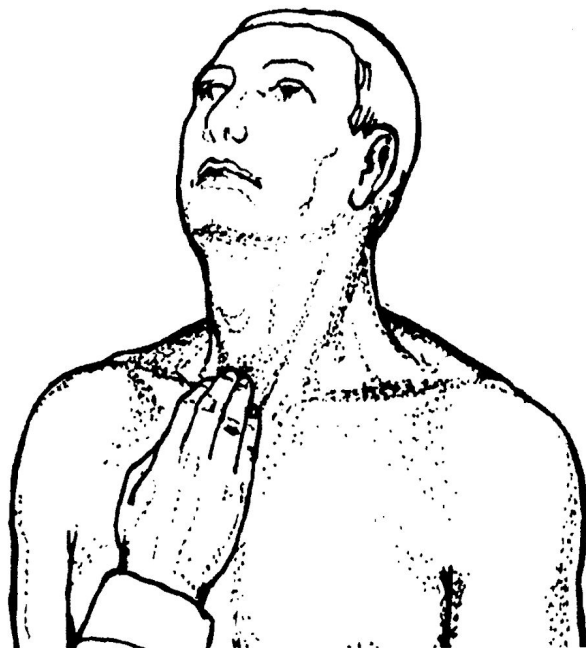
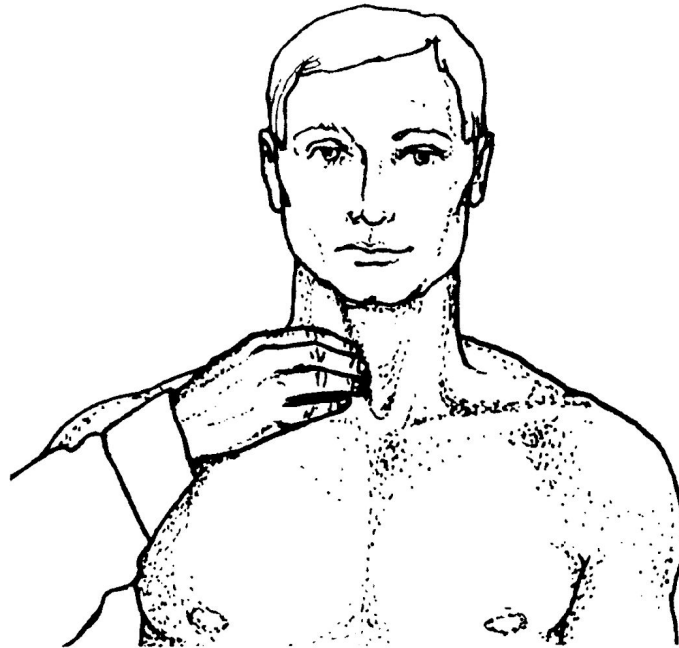


Рис. 11. Осмотр конъюнктивы
и глазных яблок

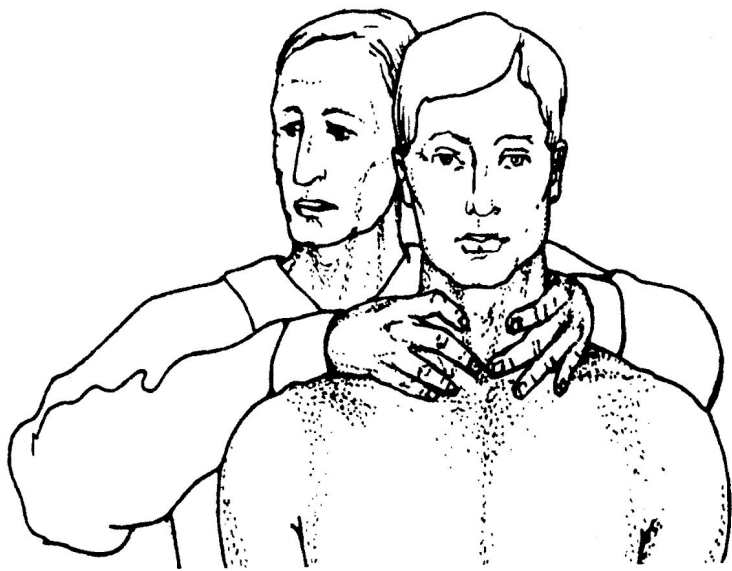


а

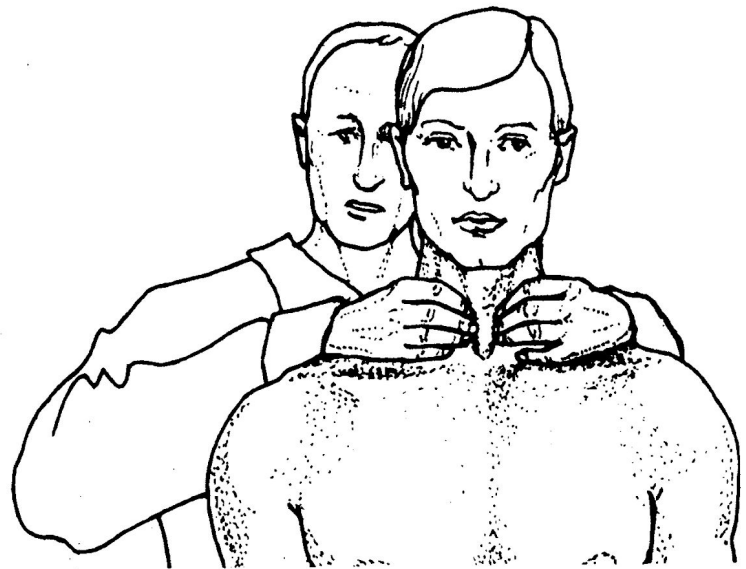


б

Рис. 12. Пальпация щитовидной железы: ощупывание перешейка (а) и правой боковой доли (б)



а



б

Рис. 13. Пальпация щитовидной железы (второй способ):
ощупывание перешейка (а) и боковых долей (б)

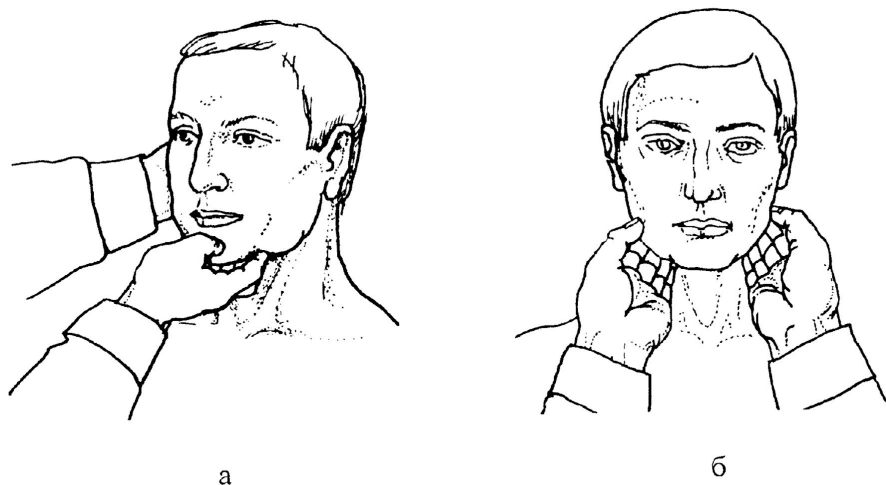


Рис. 14. Пальпация подбородочных (а) и подчелюстных (б) лимфатических узлов

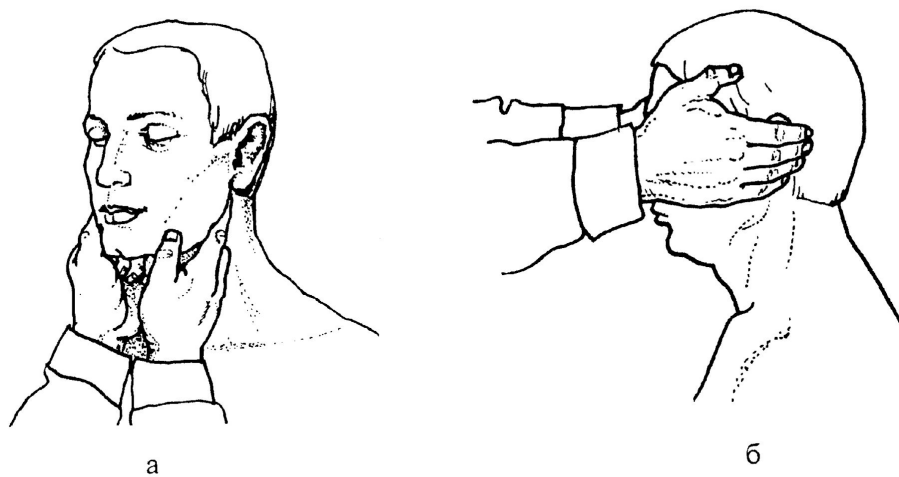
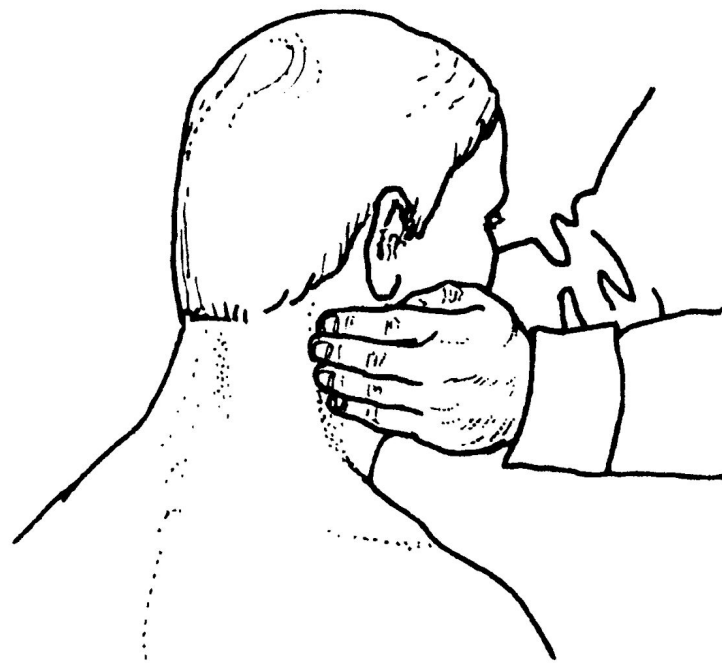
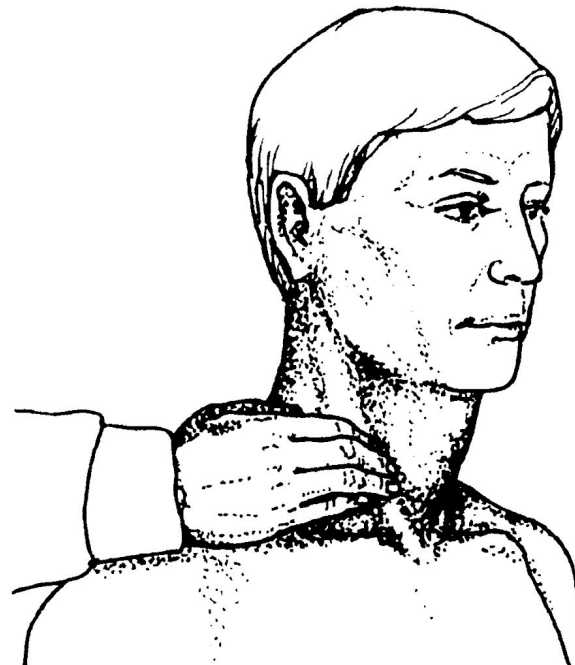


Рис. 15. Пальпация углочелюстных (а) и околоушных (б) лимфатических узлов

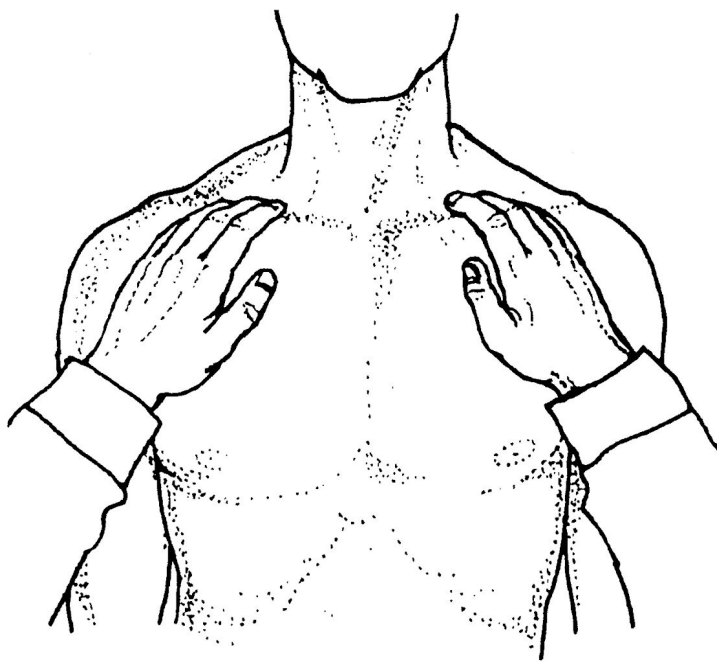


а

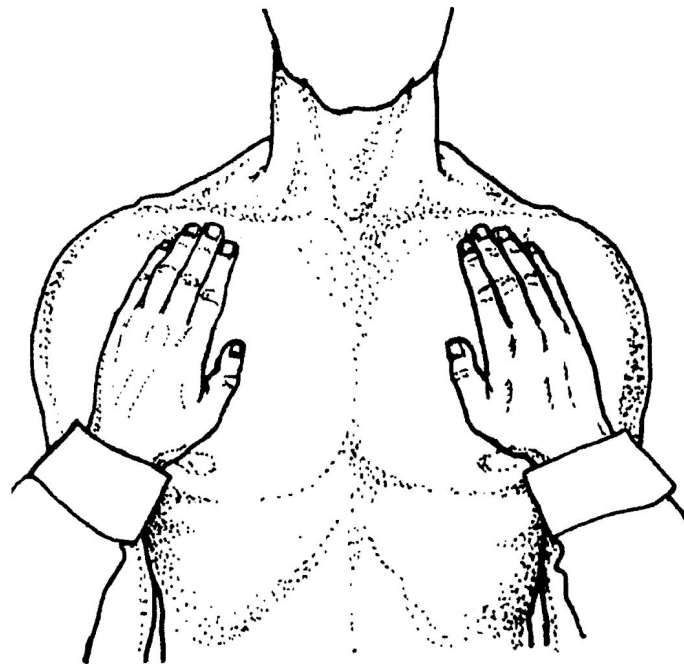


б

Рис. 16. Пальпация заднешейных (а) и переднешейных (б)
лимфатических узлов



а



б

Рис. 17. Пальпация надключичных (а) и подключичных (б) лимфатических узлов

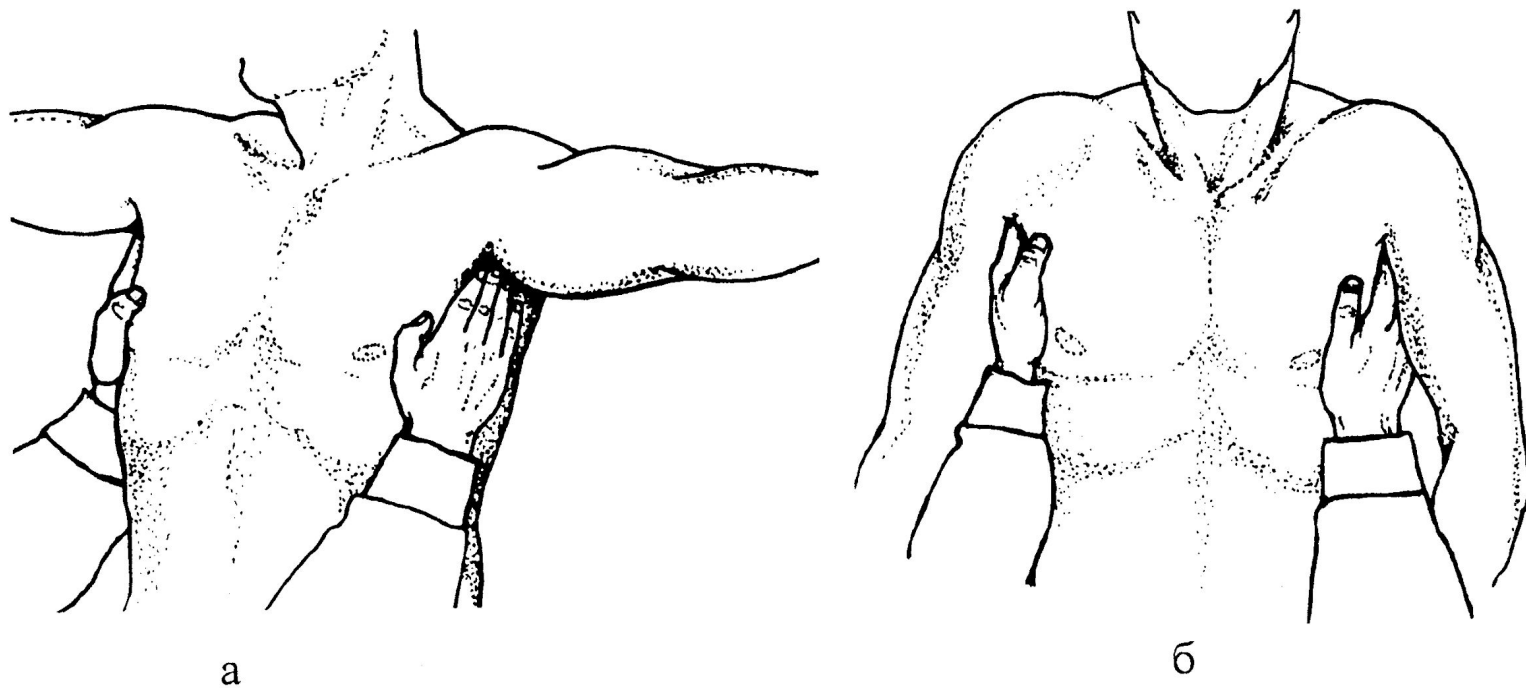
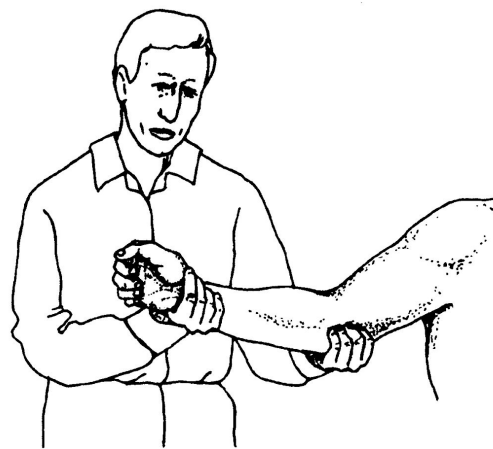
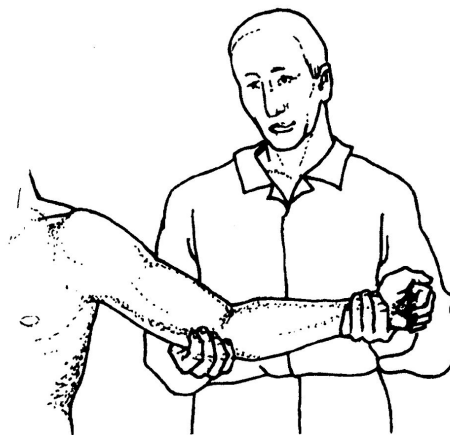
Рис. 18. Пальпация подмышечных лимфатических узлов:
а — исходное положение; б — выполнение приема.

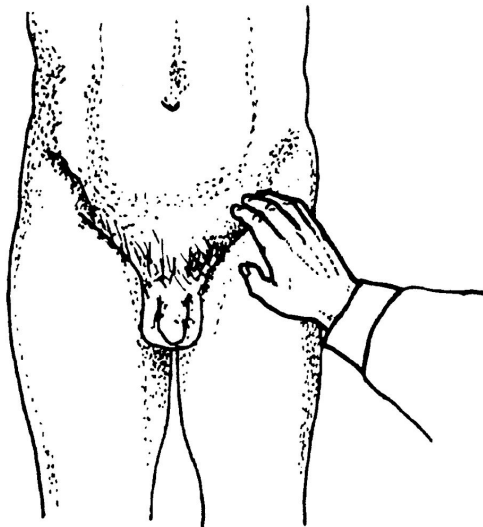


а

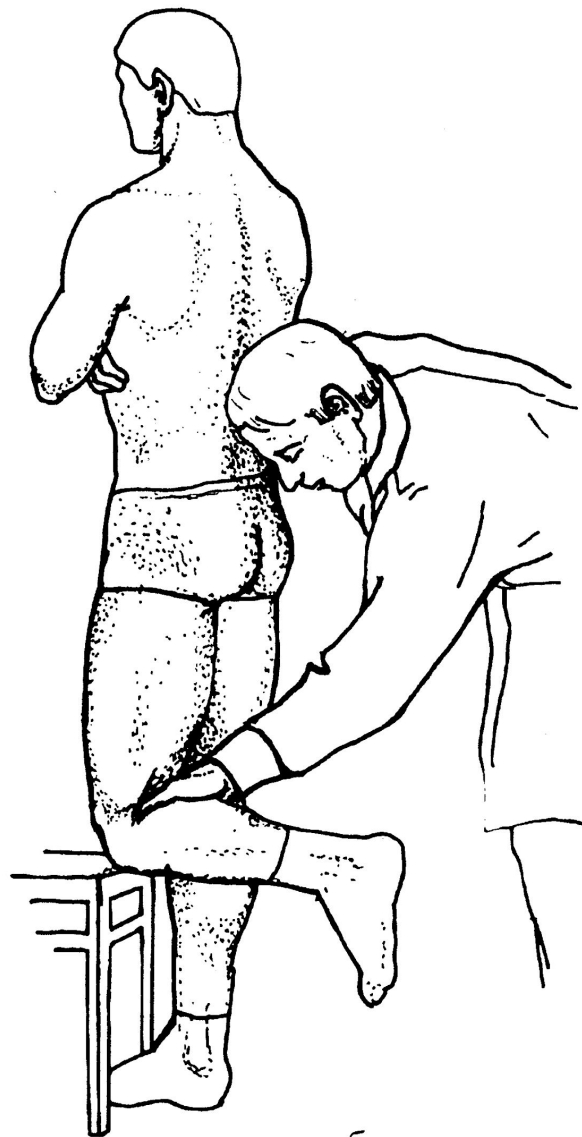


б

Рис. 19. Пальпация правых (а)
и левых (б) локтевых лимфати-
ческих узлов



а



б

Рис. 20. Пальпация паховых (а)
и подколенных (б) лимфатических
узлов

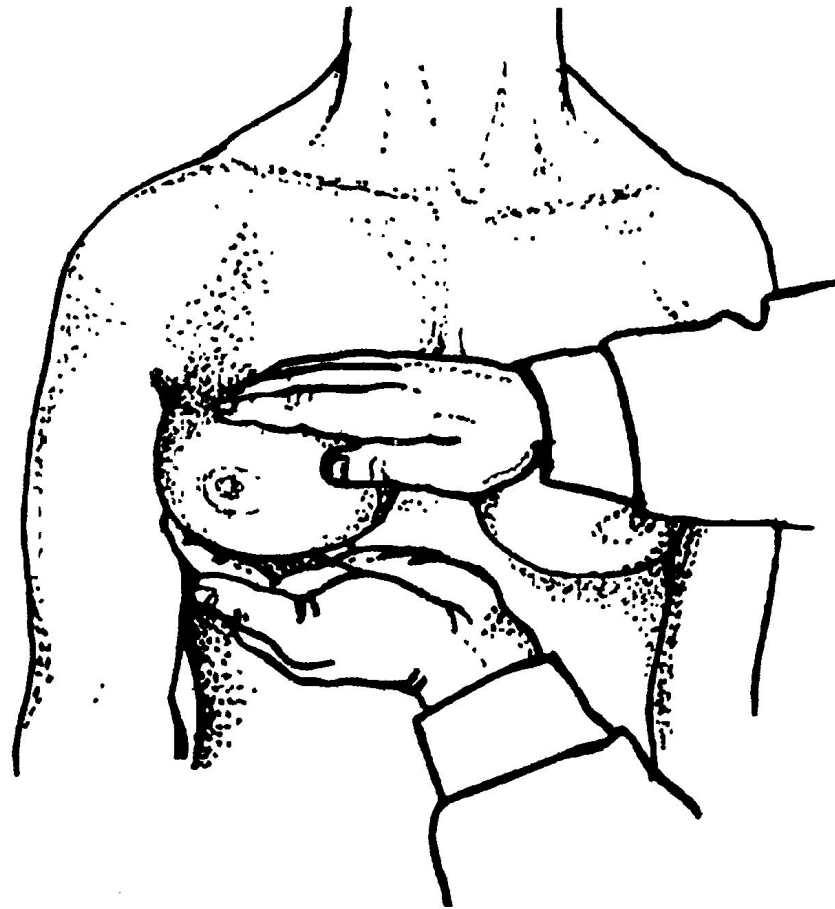
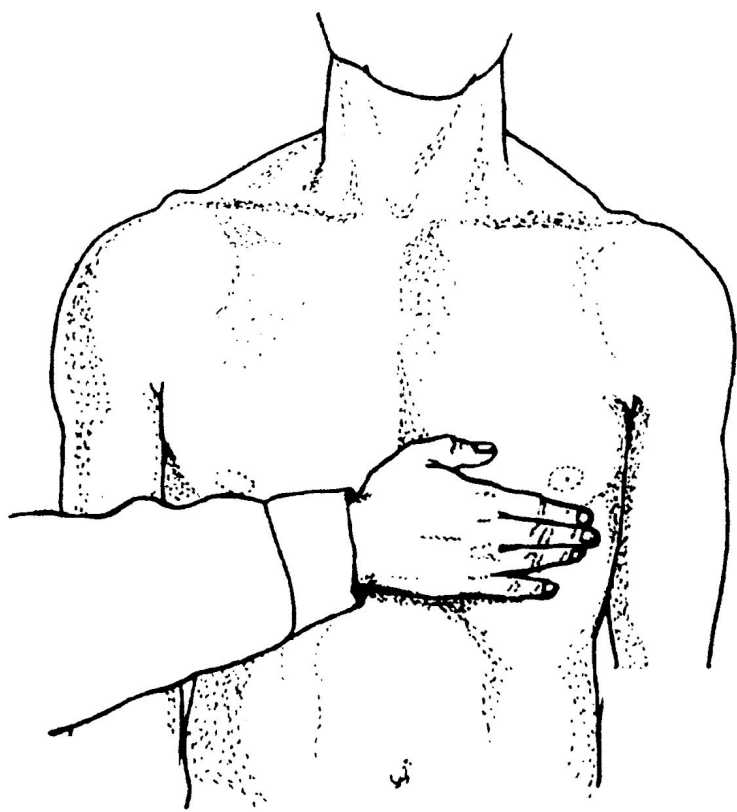
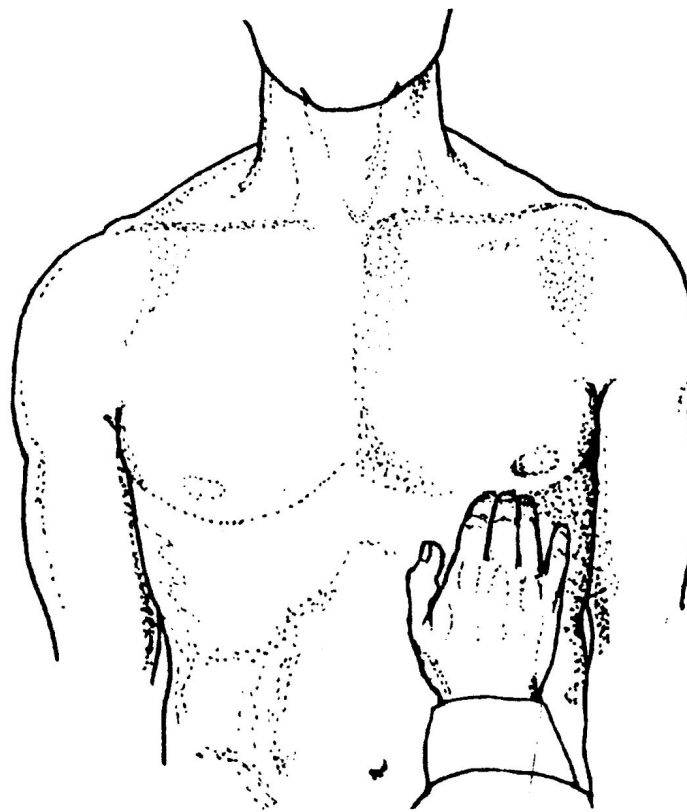


Рис. 21. Пальпация молочной
железы

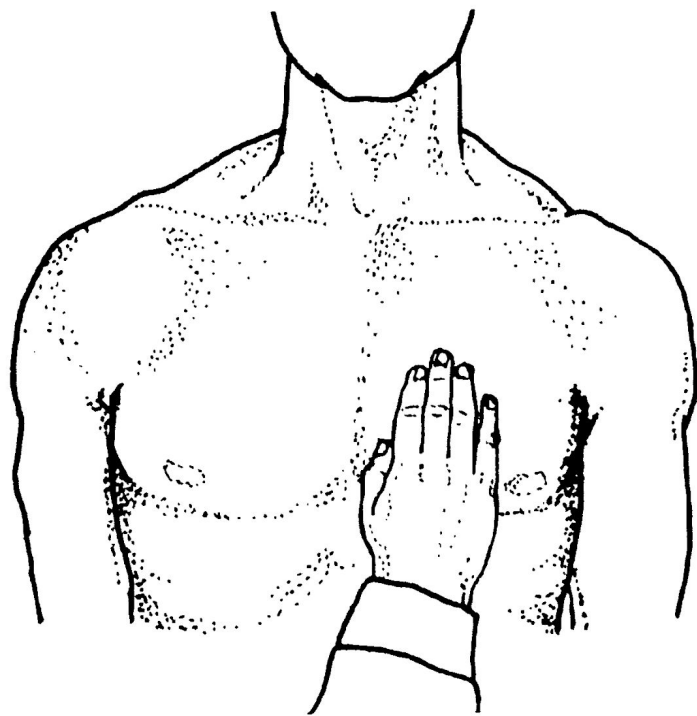


а

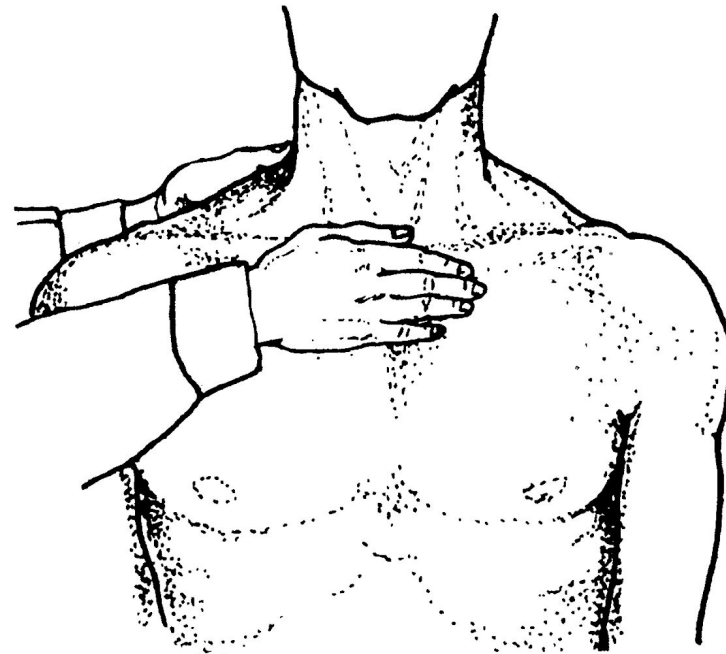


б

Рис. 23. Пальпация верхушечного толчка (а) и определение его свойств (б)



а



б

Рис. 24. Выявление сердечного толчка (а) и систолического дрожания над аортой и легочной артерией (б)

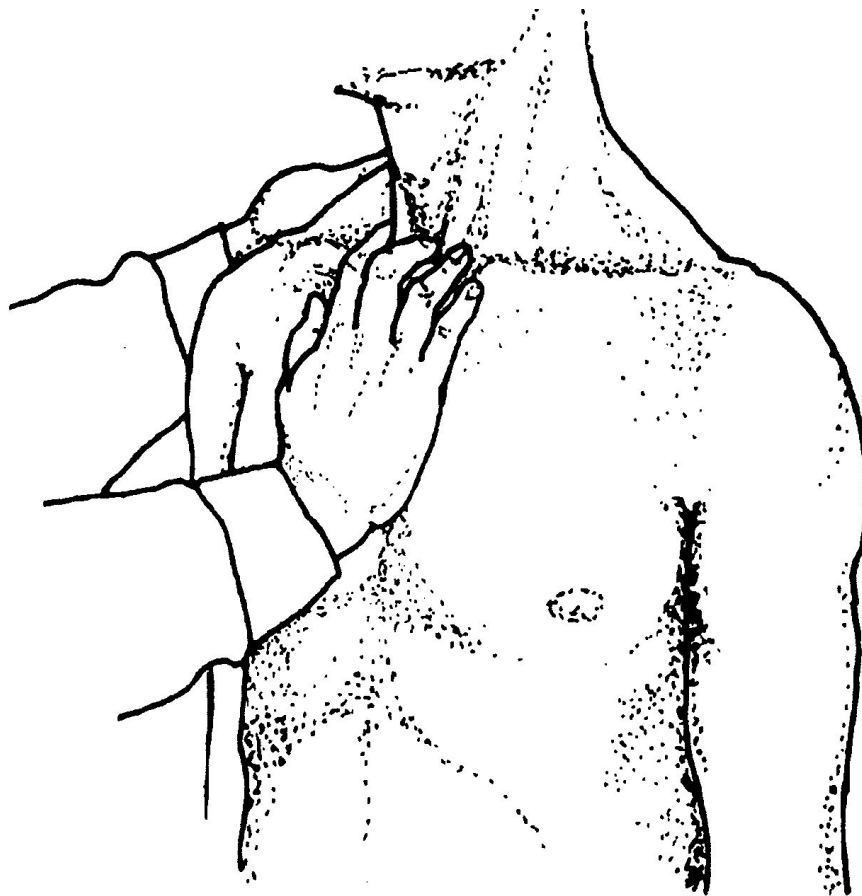


Рис. 25. Выявление за грудиной пульсации

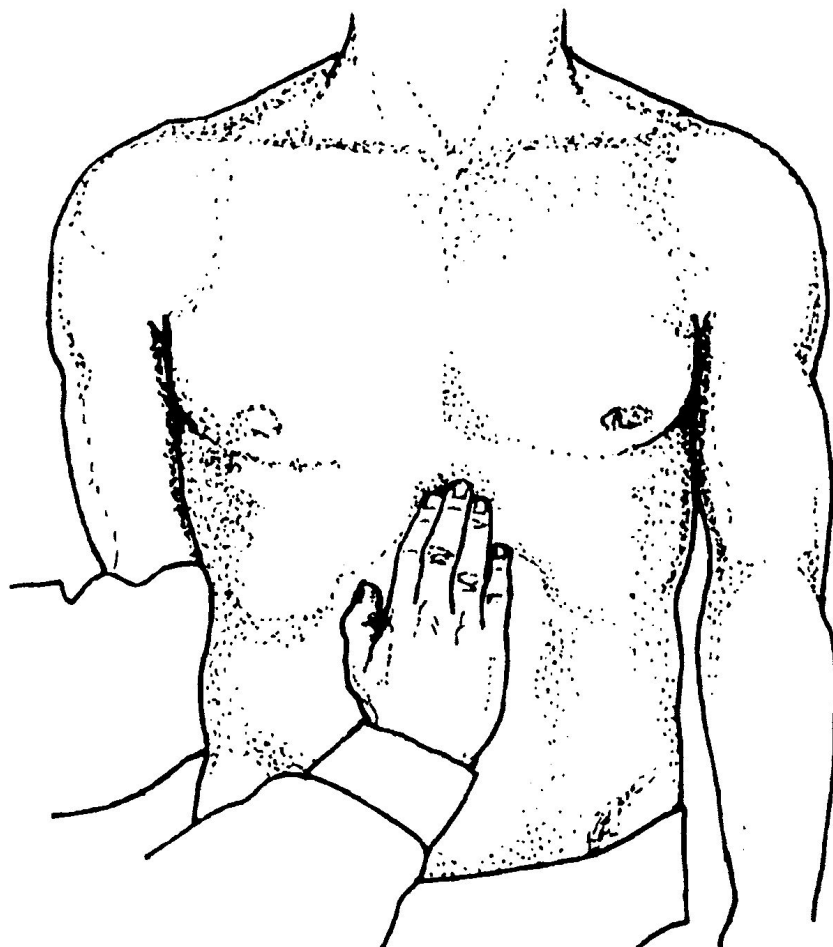

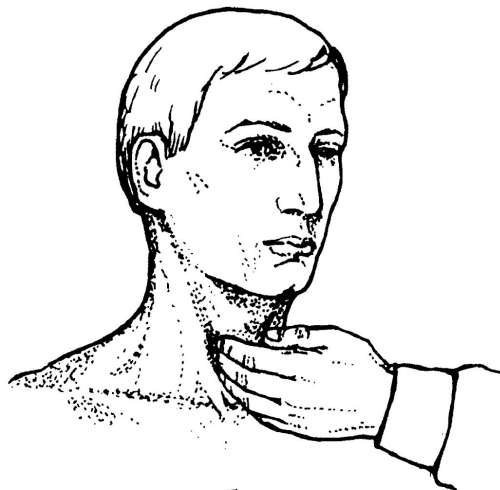


Рис. 26. Выявление эпигастральной
пульсации

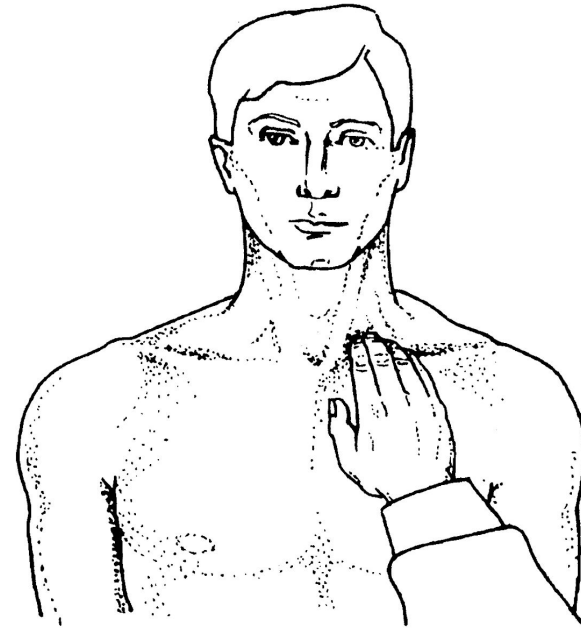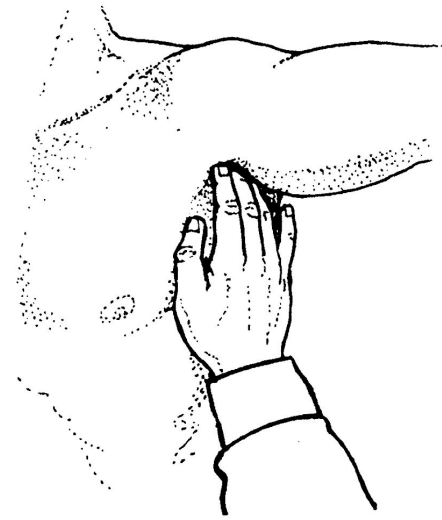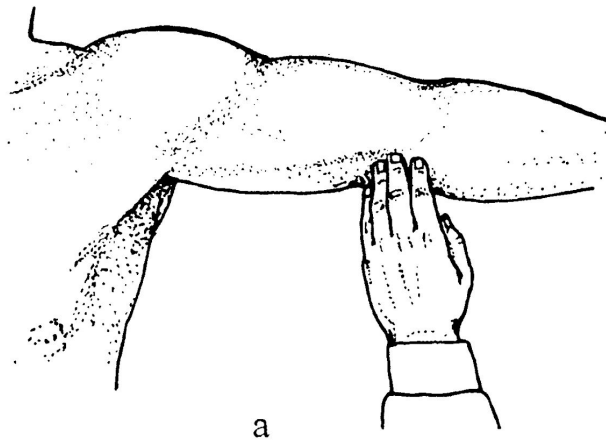


а



б

Рис. 27. Пальпация височных (а)
и сонной (б) артерий



ную артерию (*a. femoralis*) — непосредственно ниже середины паховой складки при выпрямленном и слегка ротированном кнаружи бедре (рис. 29, г).

Рис. 28. Пальпация плечевой (а), подмышечной (б) и подключичной (в) артерий

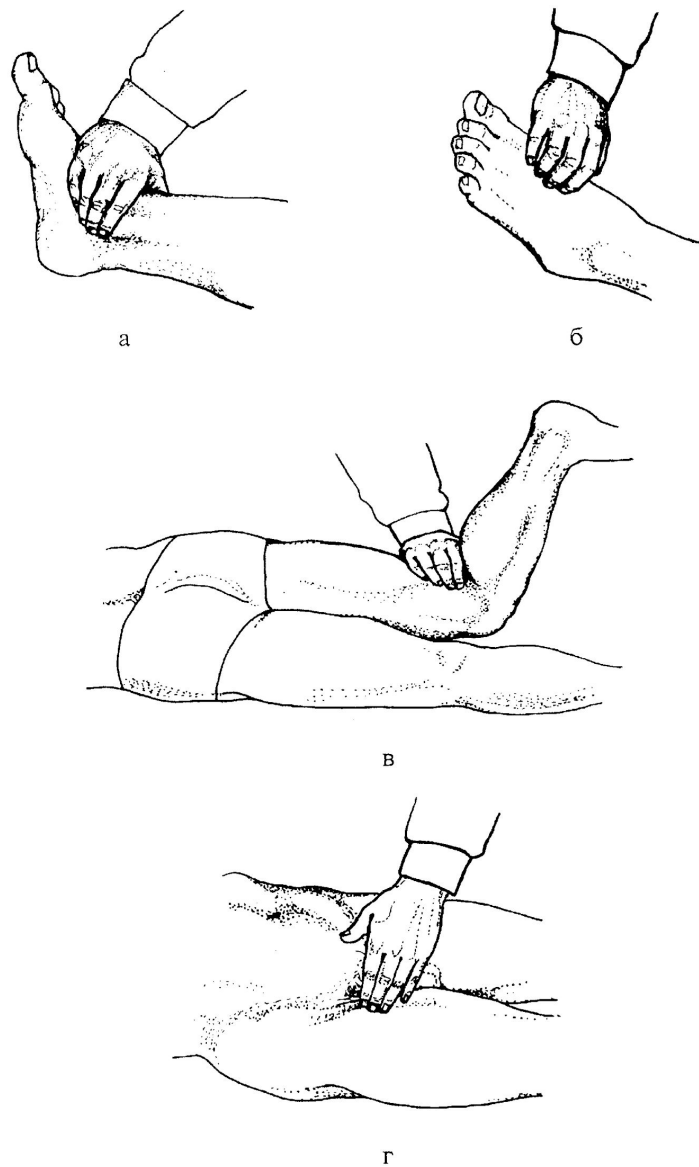
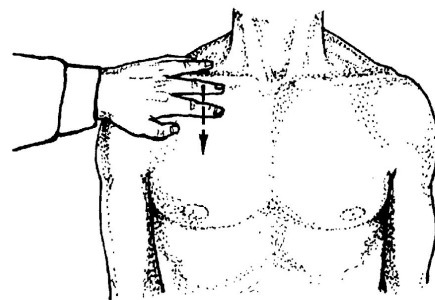
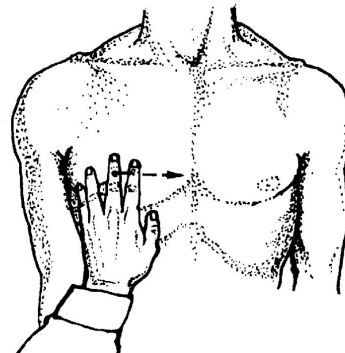


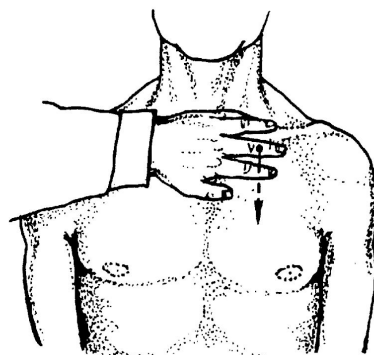
Рис. 29. Пальпация артерий нижних конечностей: задней большеберцовой (а), тыла стопы (б), подколенной (в) и бедренной (г)



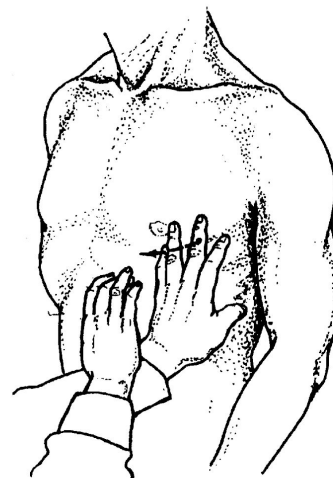
а



б



в



г

Рис. 30. Исходное положение пальца-плексиметра и направление его перемещения при перкуторном определении верхней границы печени (а), правой (б), верхней (в) и левой (г) границ сердца

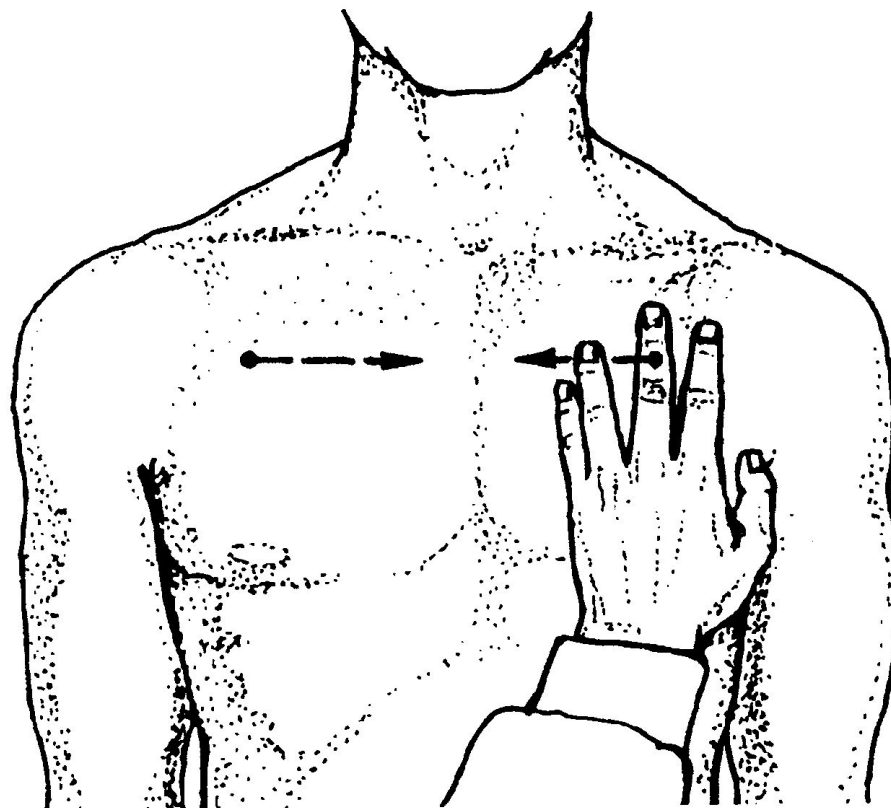
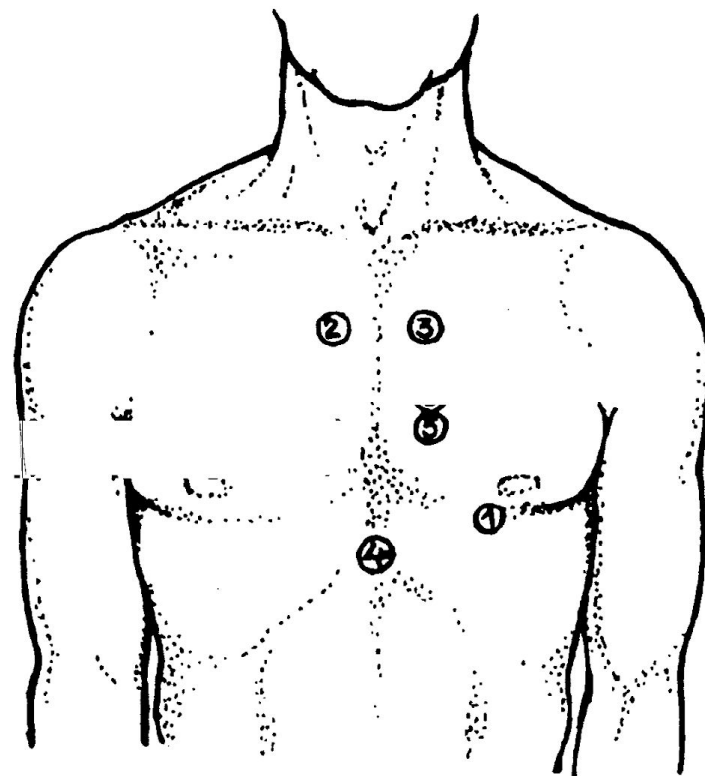


Рис. 31. Исходное положение пальца-плессиметра и направление его перемещения при перкуторном определении ширины сосудистого пучка

Рис. 32. Точки аускультации сердечных клапанов: митрального (1), аортального (2), легочной артерии (3), трехстворчатого (4); точка Боткина-Эрба (аортального клапана)



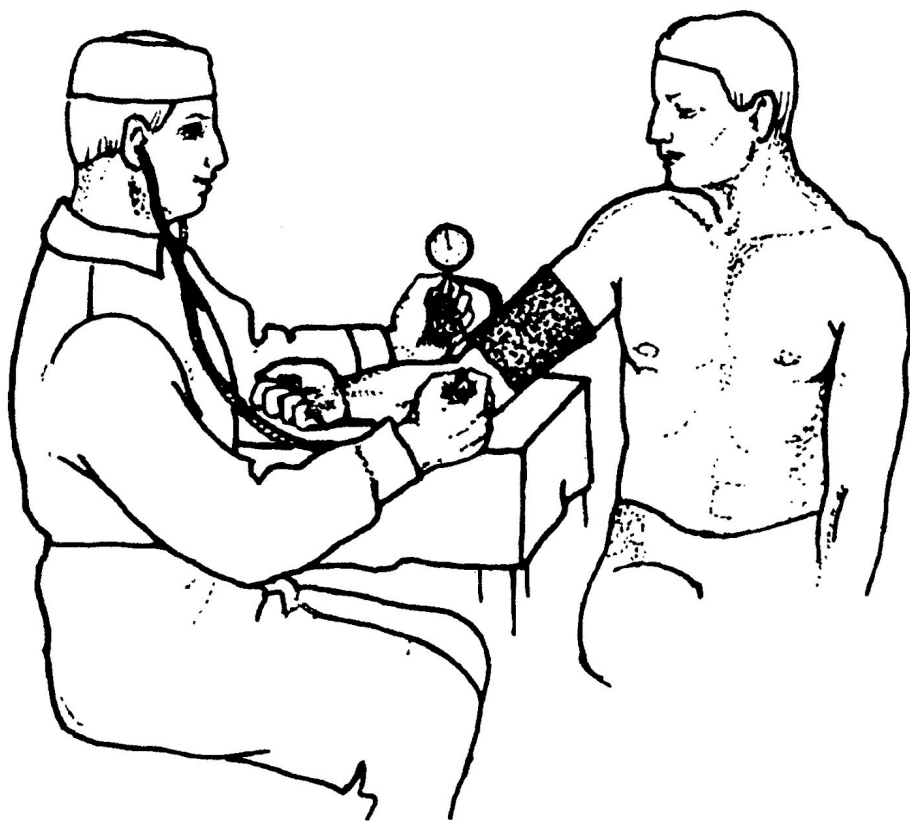


Рис. 33. Измерение артериального давления на плече

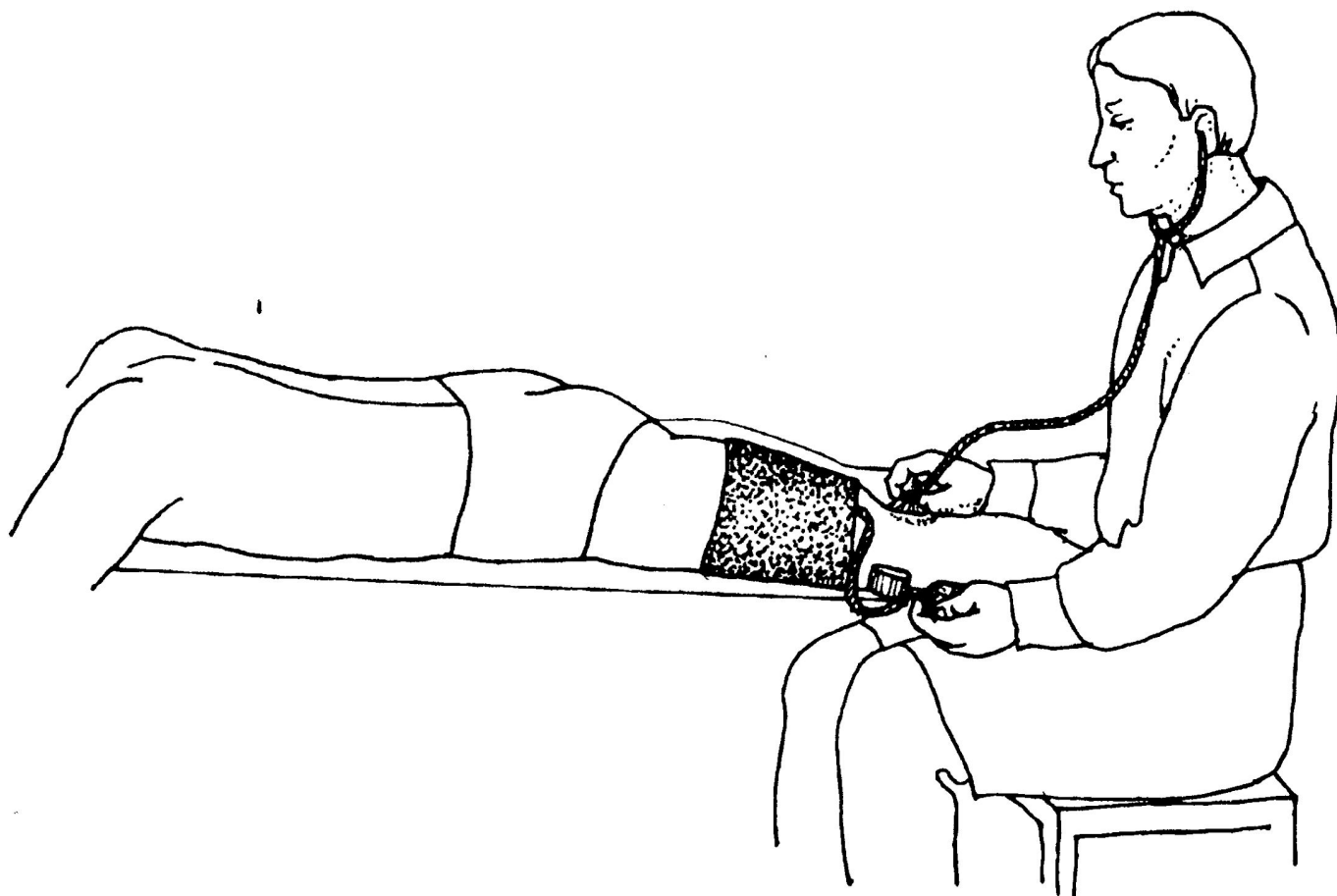


Рис. 34. Измерение артериального давления на бедре

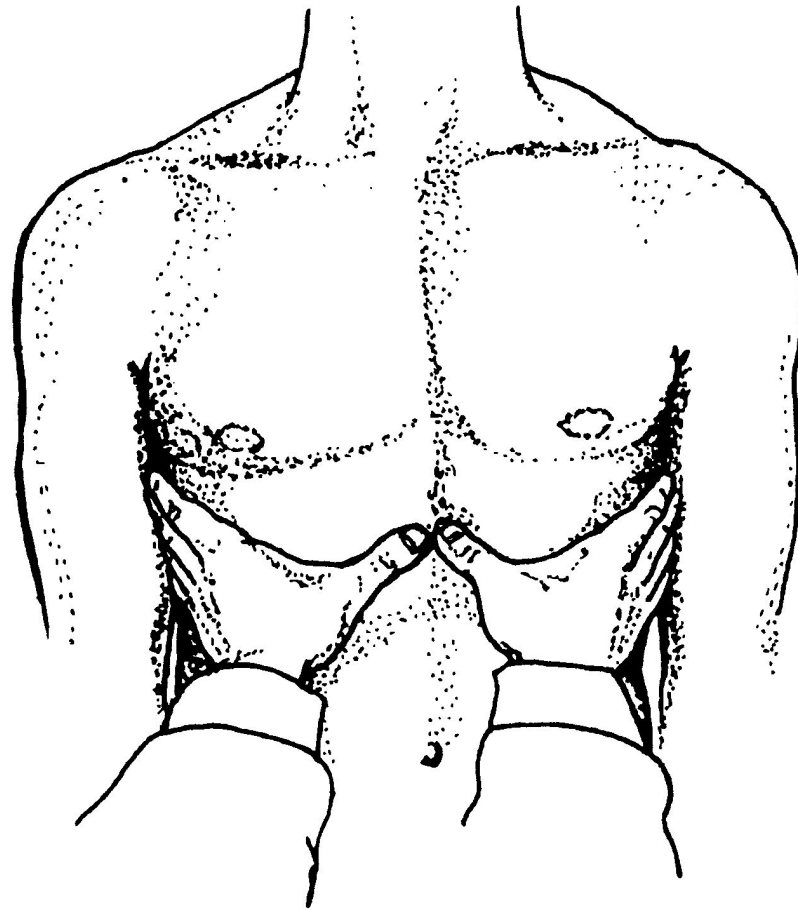
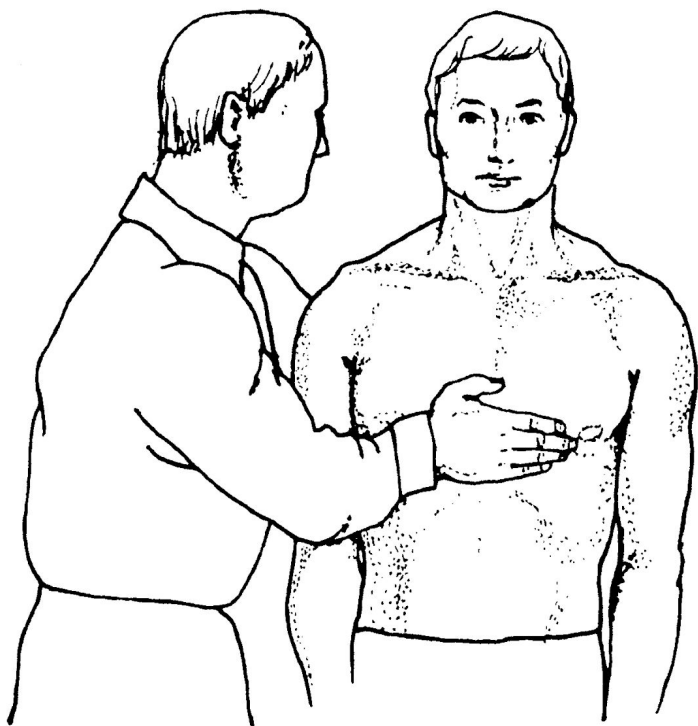
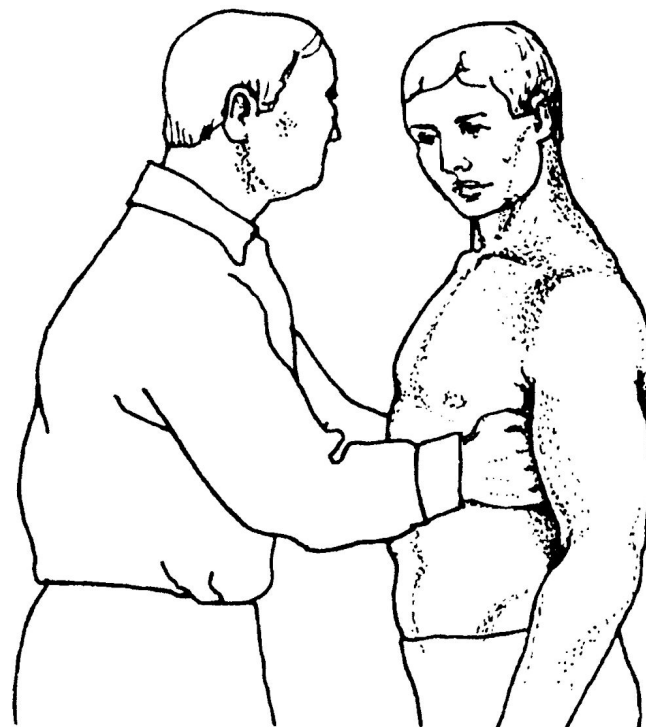


Рис. 35. Определение эпи-
гастрального угла

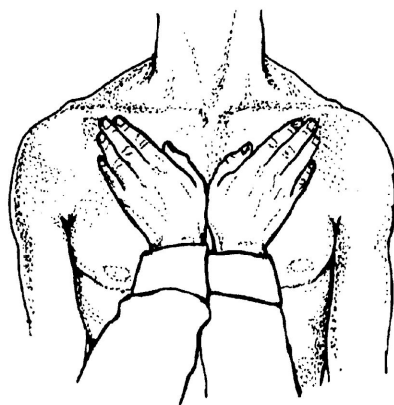


а

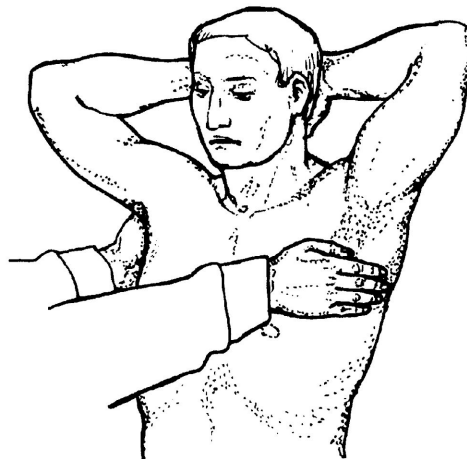


б

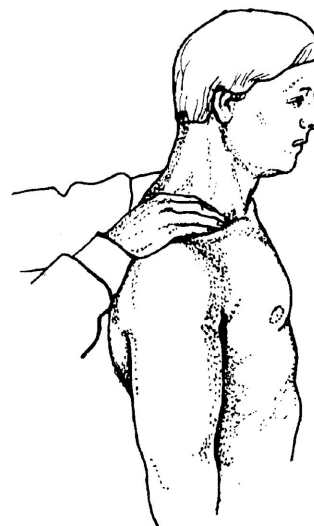
Рис. 36. Определение резистентности грудной клетки путем сдавления ее в переднезаднем (а) и поперечном (б) направлениях



а

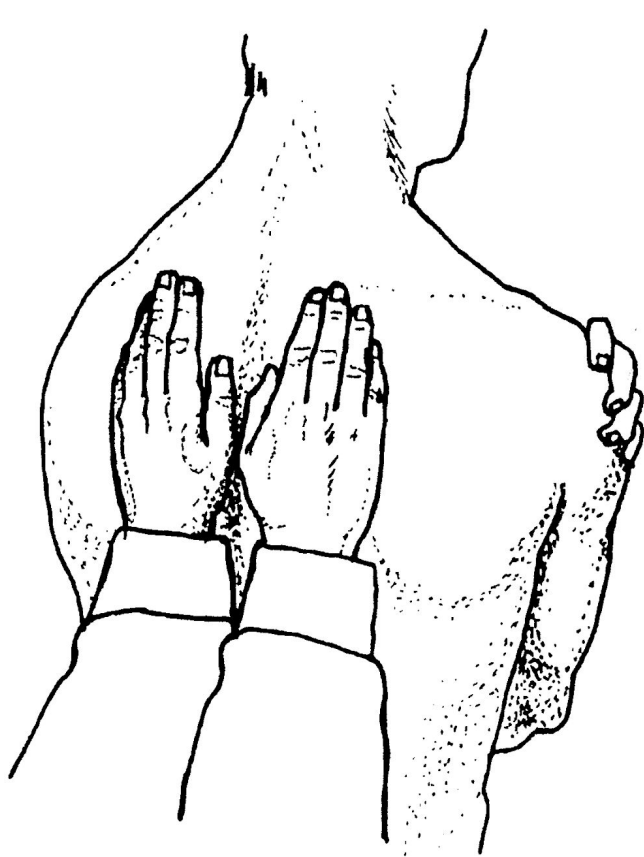


б

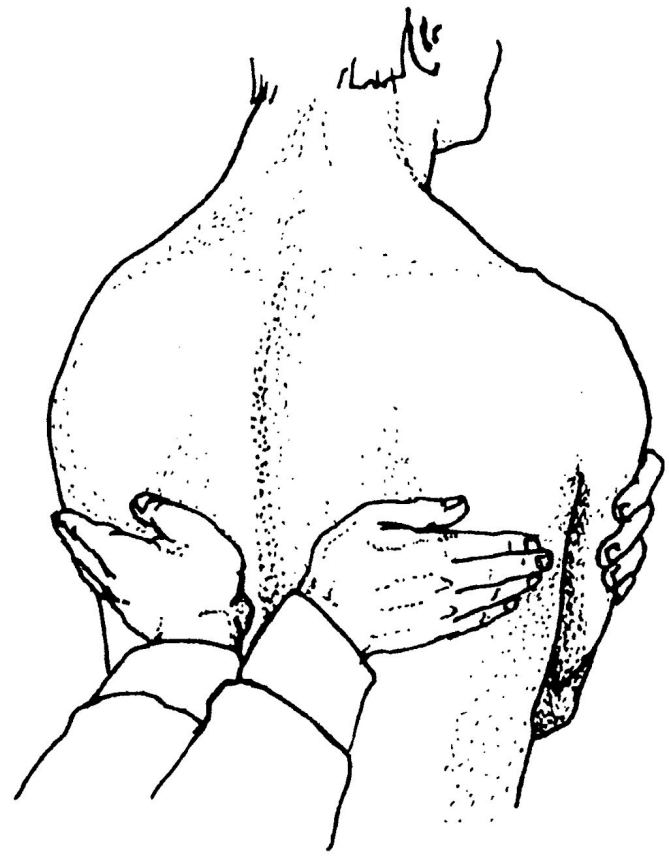


в

Рис. 37. Определение голосового дрожания на передней (а) и боковых(б) поверхностях грудной клетки и над верхушками легких (в)

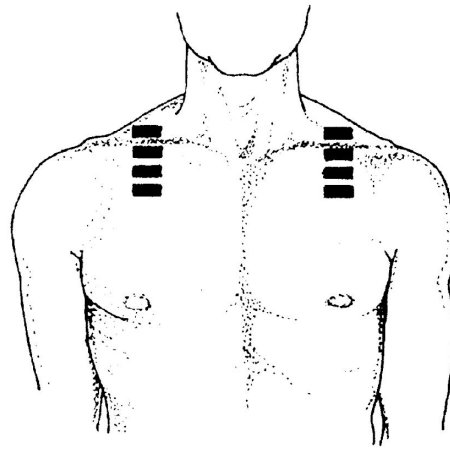


а

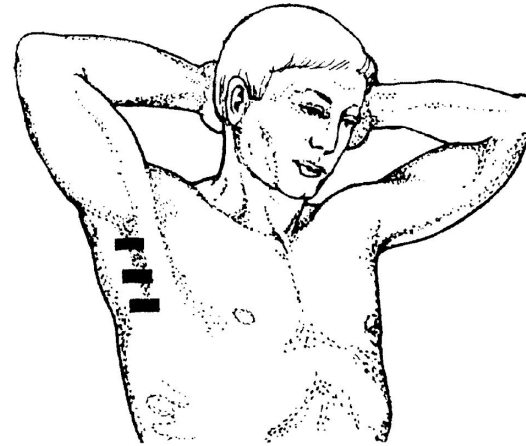

б

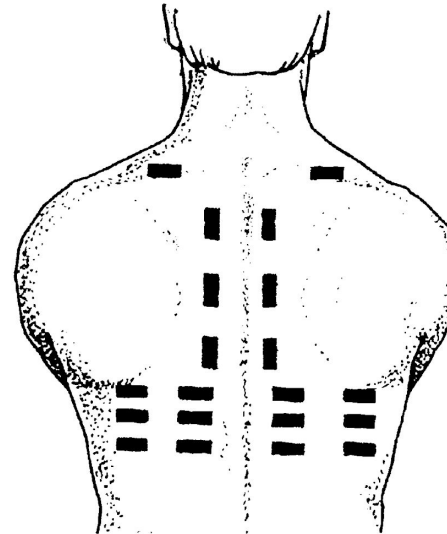
Рис. 38. Определение голосового дрожания в межлопаточном пространстве (а) и подлопаточных областях (б)



а

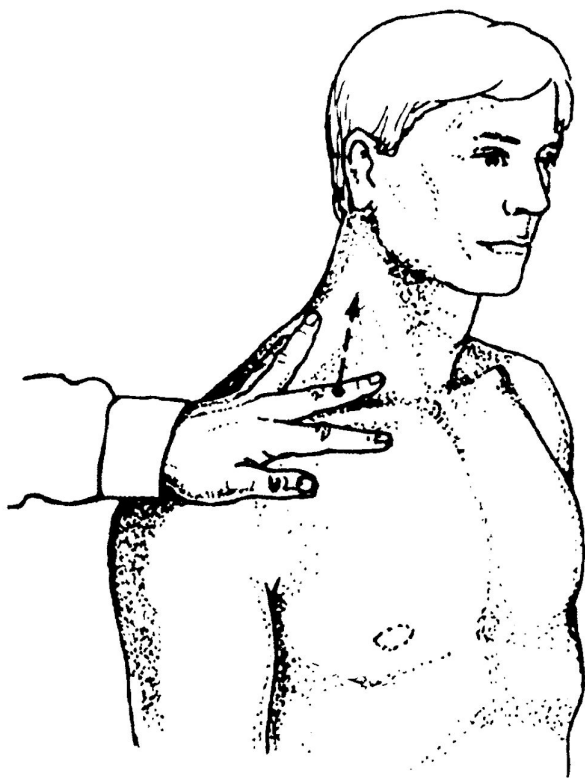


б

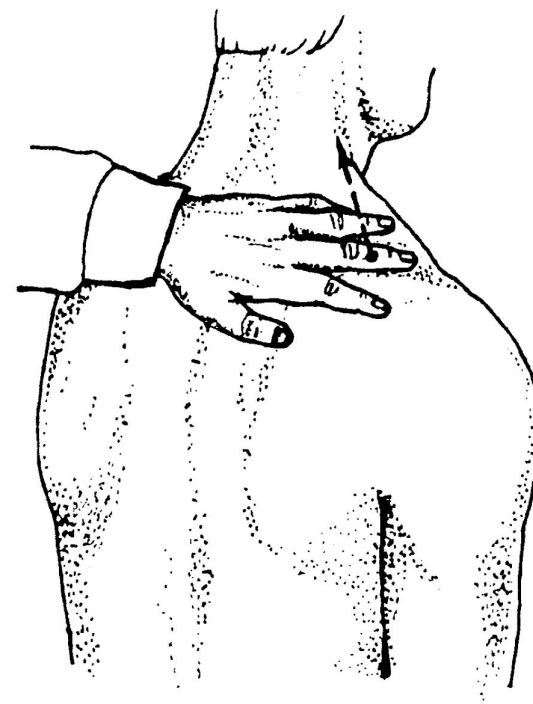


в

Рис. 39. Схема сравнительной перкуссии легких на передней (а), боковых (б) и задней (в) поверхностях грудной клетки



а



б

Рис. 42. Исходное положение пальца-плексиметра и направление его перемещения при перкуторном определении высоты стояния верхушки правого легкого спереди (а) и сзади (б)

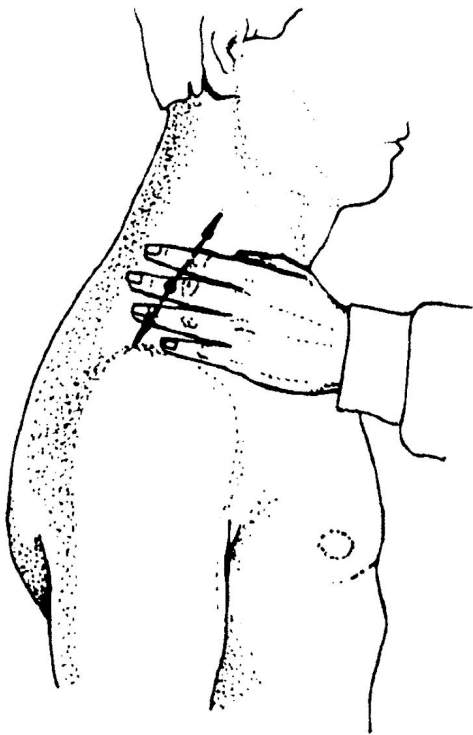


Рис. 43. Исходное положение пальца-пlessиметра и направление его перемещения при перкуторном определении ширины полей Кренига

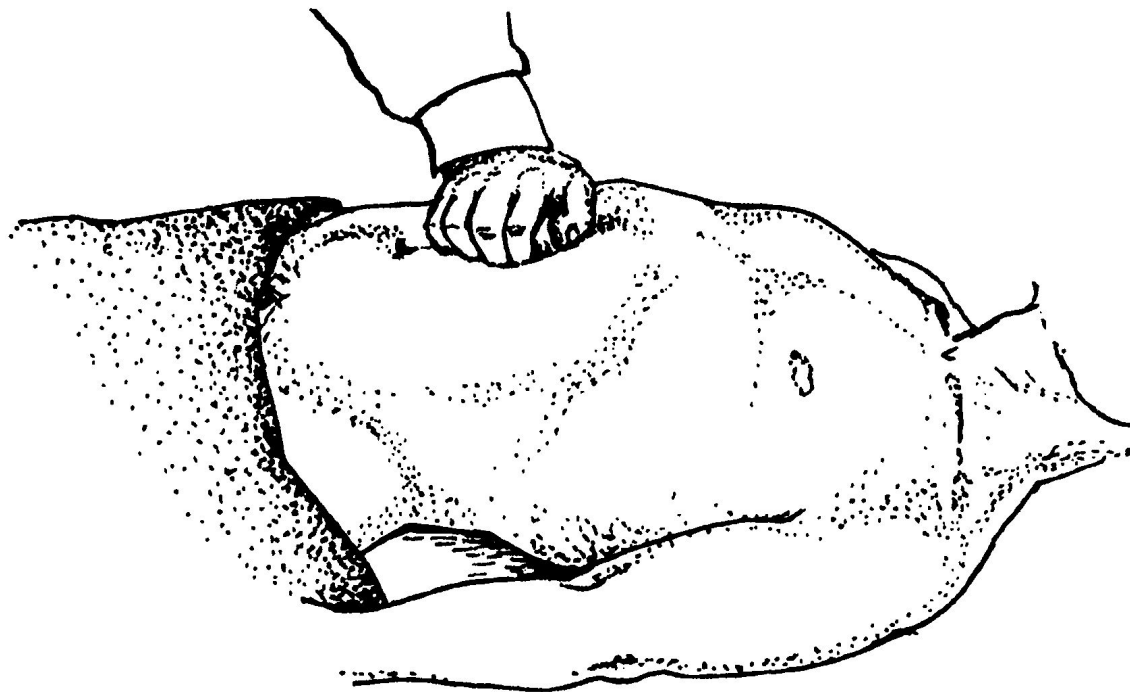


Рис. 44. Пальпация передней брюшной стенки с целью выявления диастаза прямых мышц живота

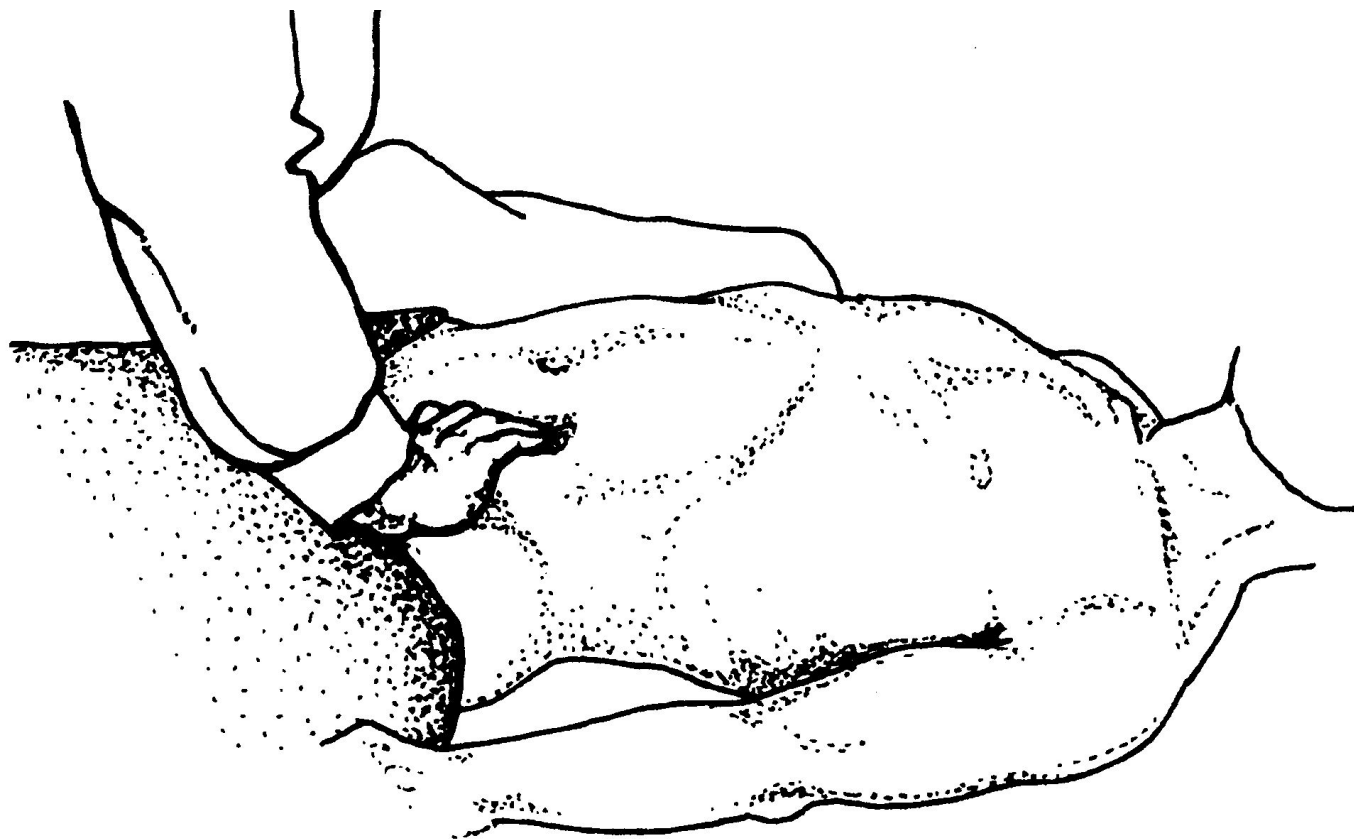


Рис. 46. Пальпация сигмовидной кишки (второй способ)

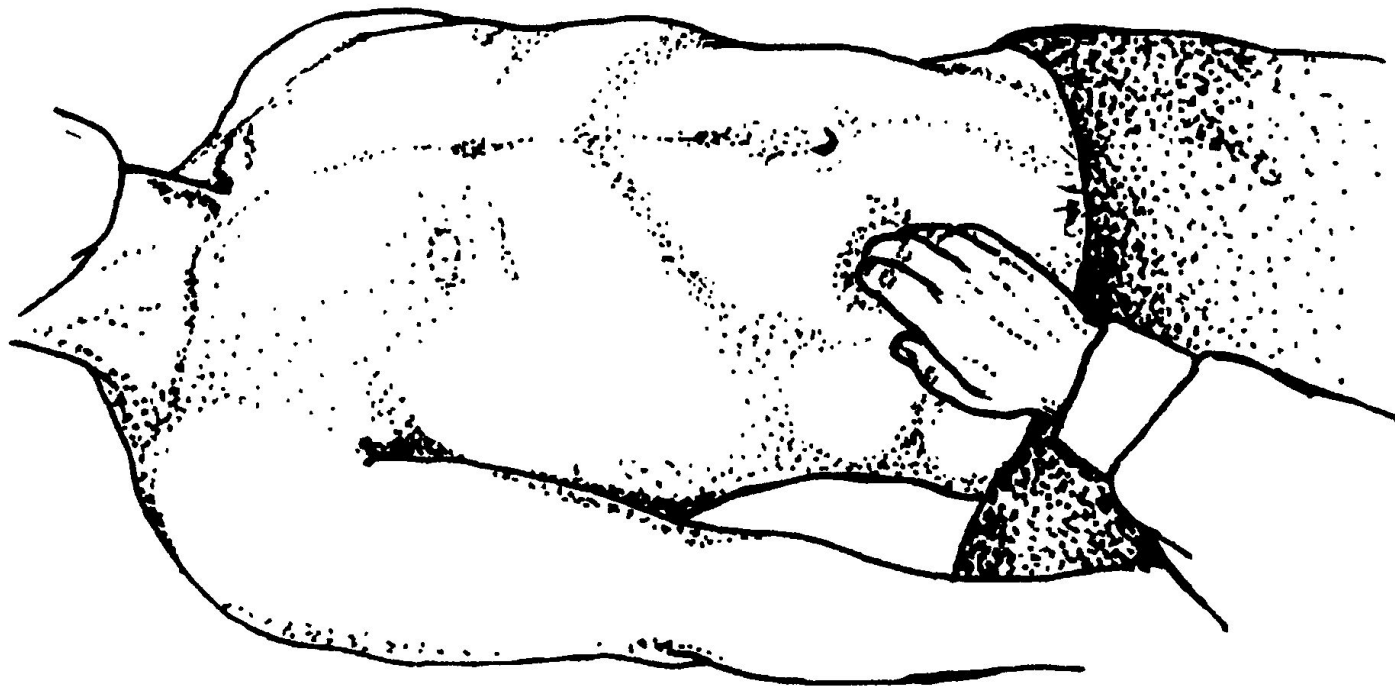
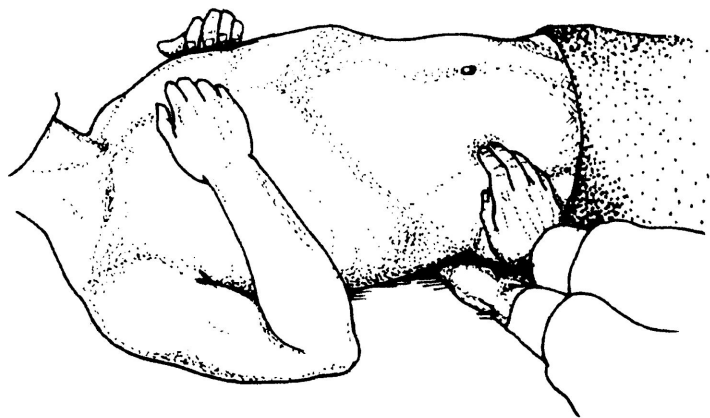
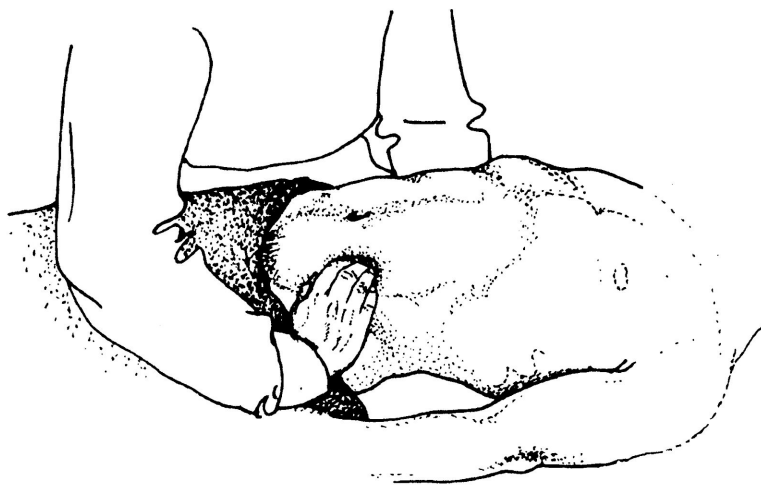


Рис. 47. Пальпация слепой кишки



а



б

Рис. 48. Бимануальная пальпация восходящего (а) и нисходящего (б) отделов ободочной кишки

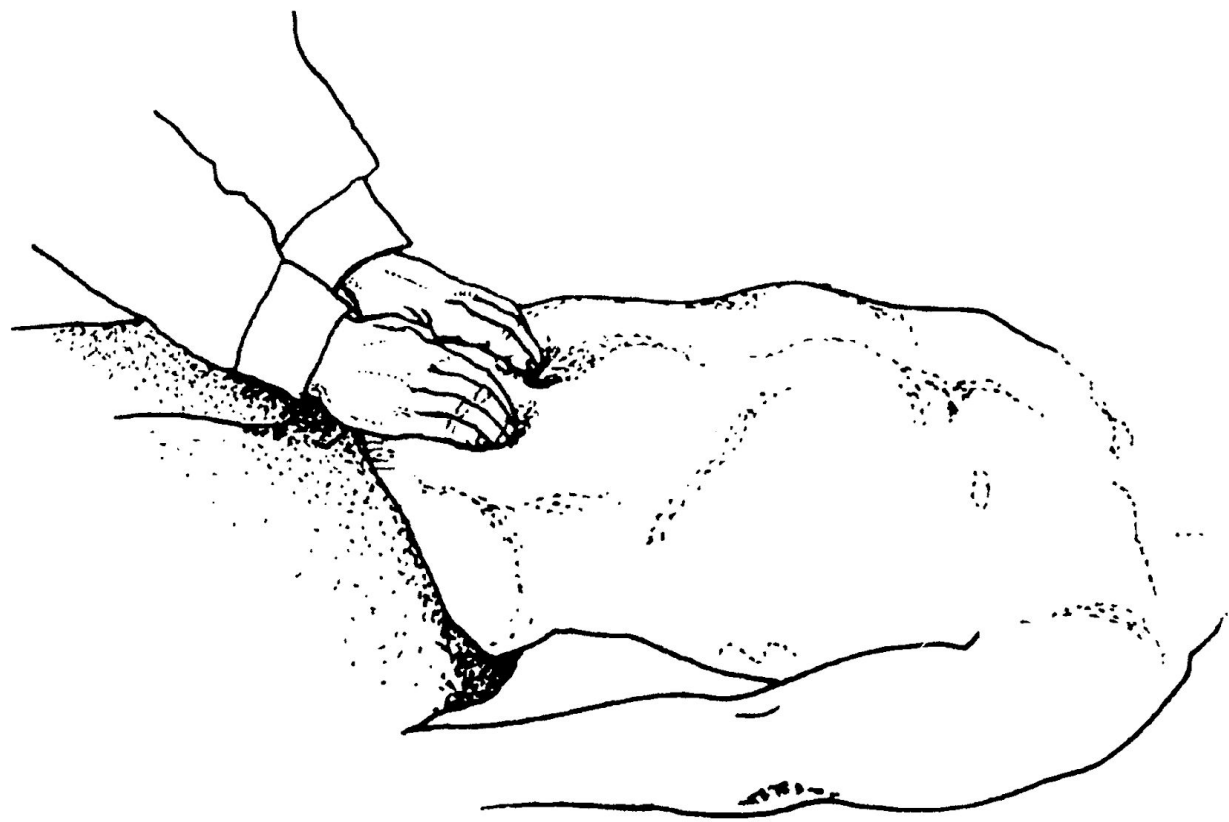


Рис. 49. Билатеральная пальпация поперечной ободочной кишки

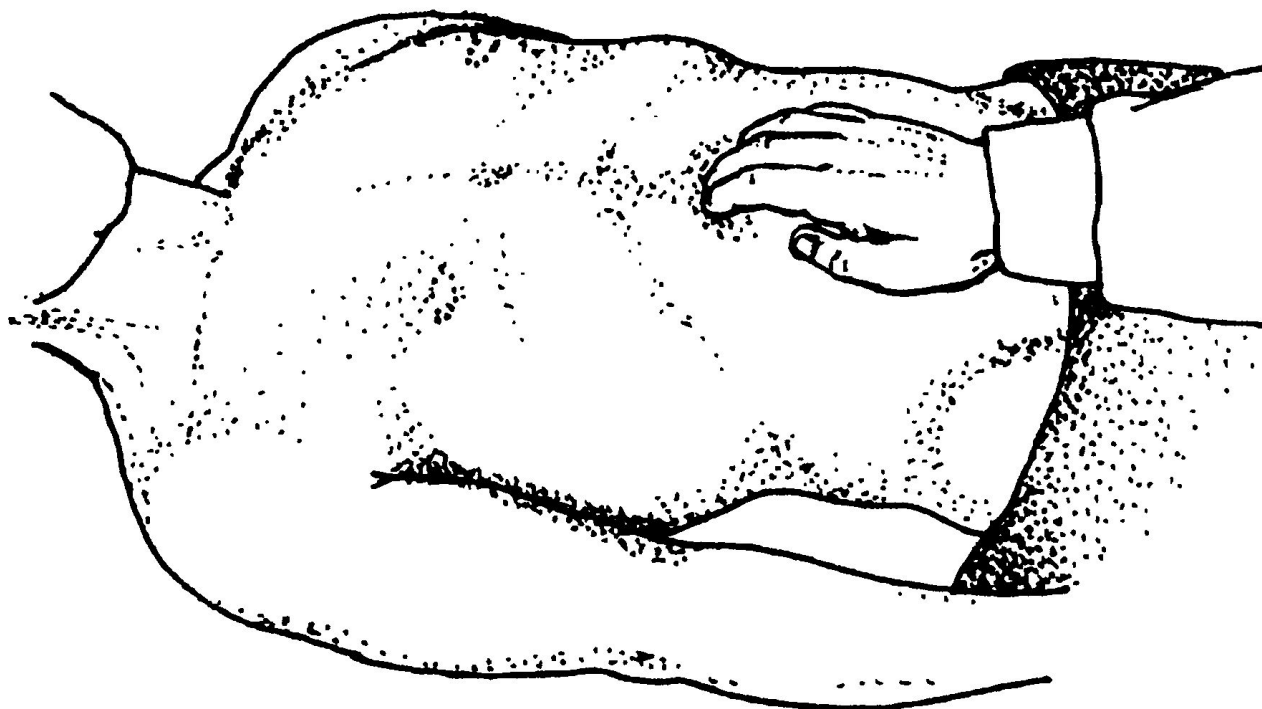


Рис. 50. Пальпация большой кривизны желудка

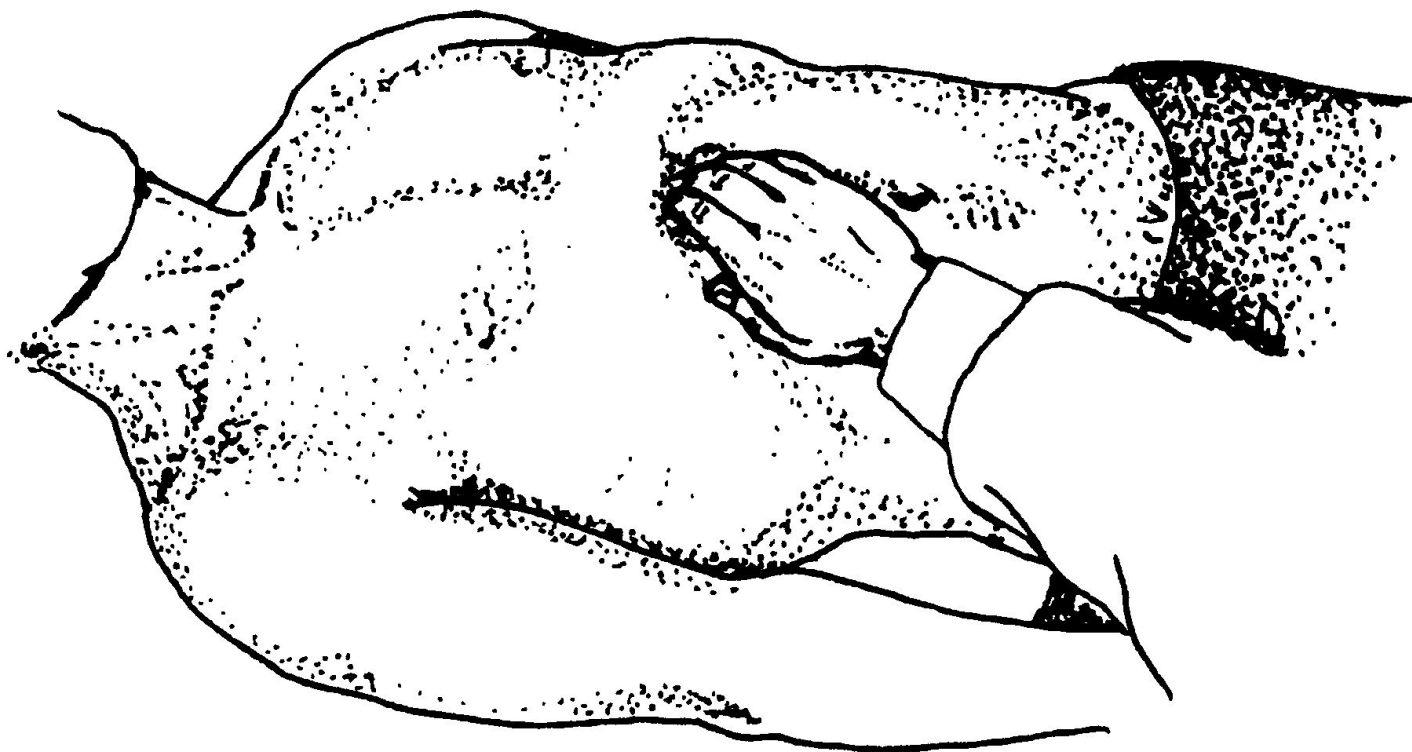


Рис. 51. Пальпация пилорического отдела желудка

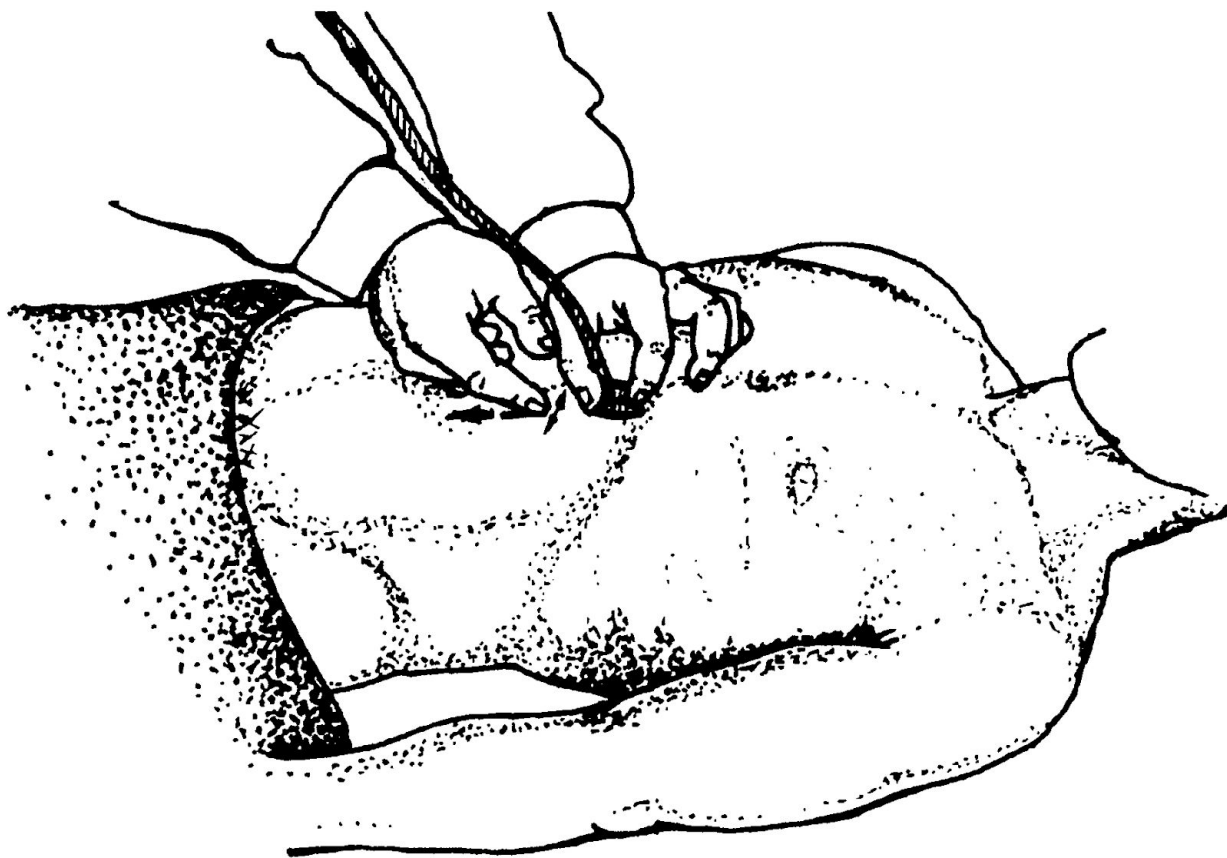


Рис. 52. Определение нижней границы желудка аускультативным методом

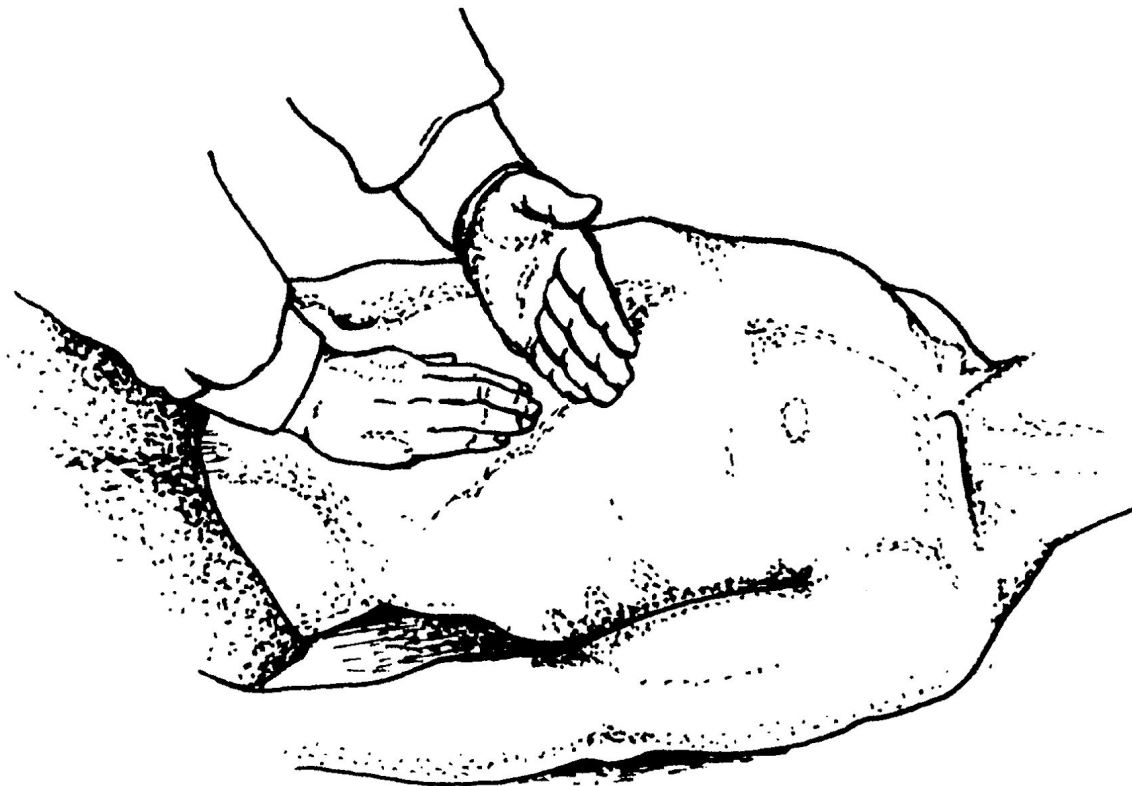


Рис. 53. Выявление шума плеска в желудке методом суккуссии

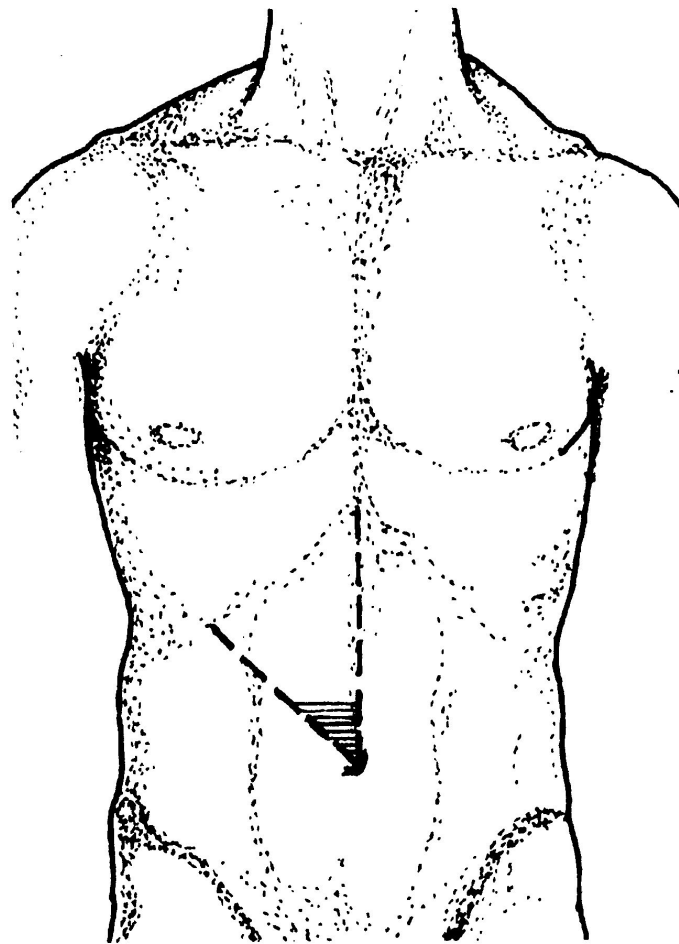


Рис. 54. Зона Шоффара
(заштрихована)

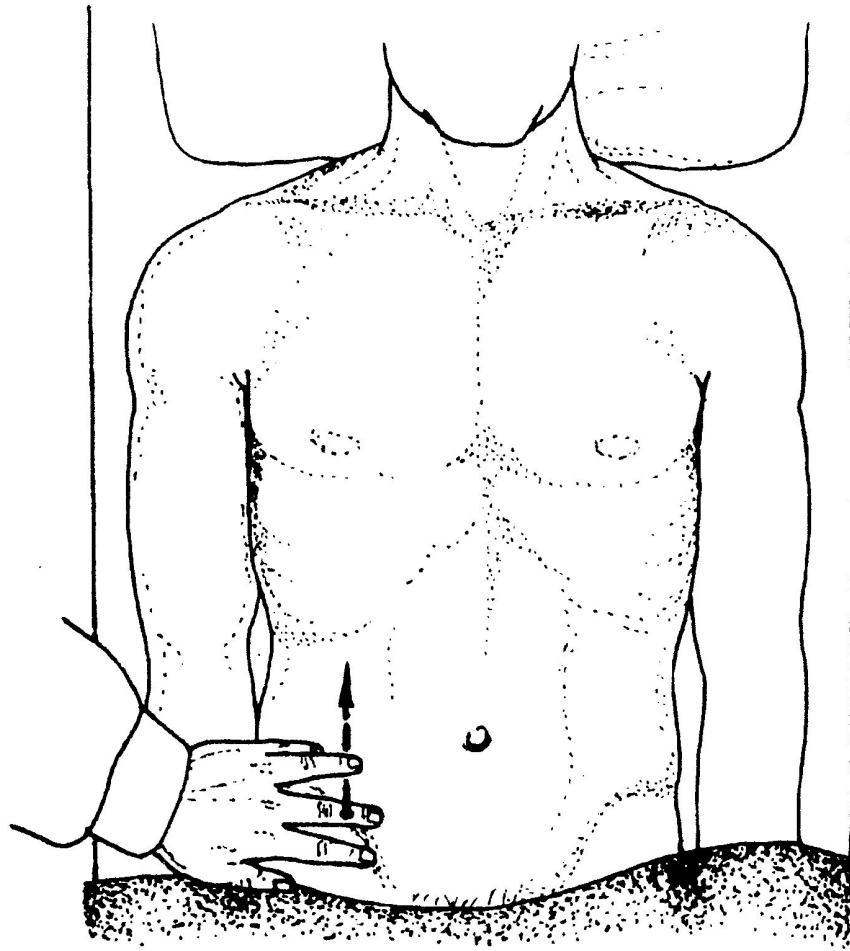


Рис. 55. Исходное положение пальца-плексиметра и направление его перемещения при перкуторном определении нижней границы печени по правой срединно-ключичной линии

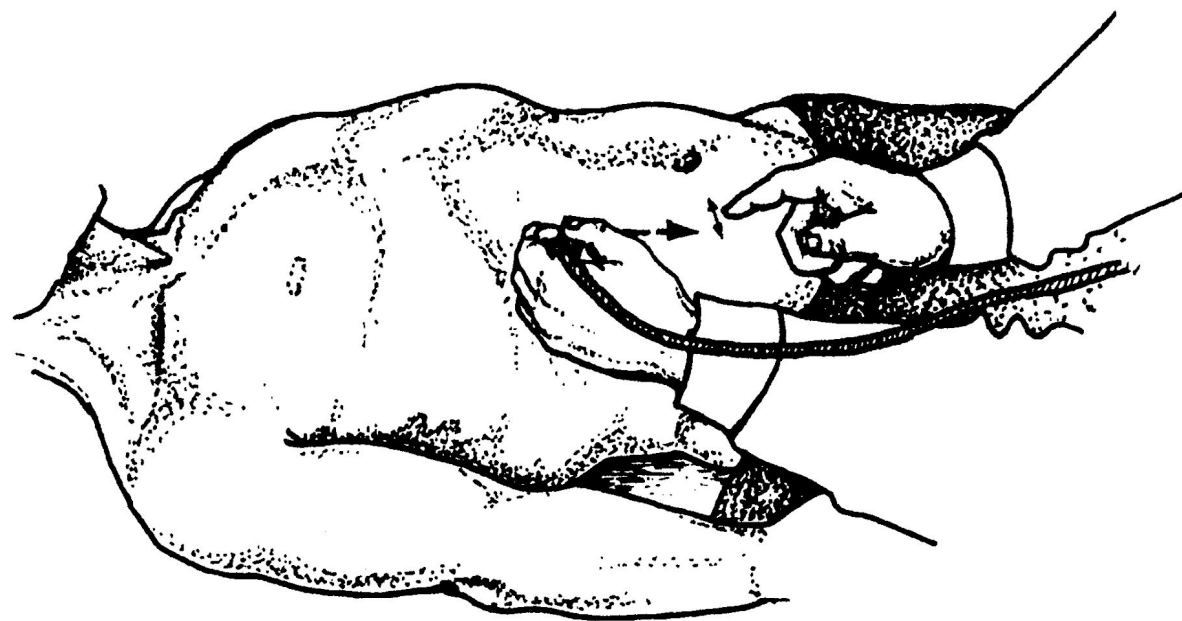


Рис. 56. Определение нижней границы печени аускультативным методом

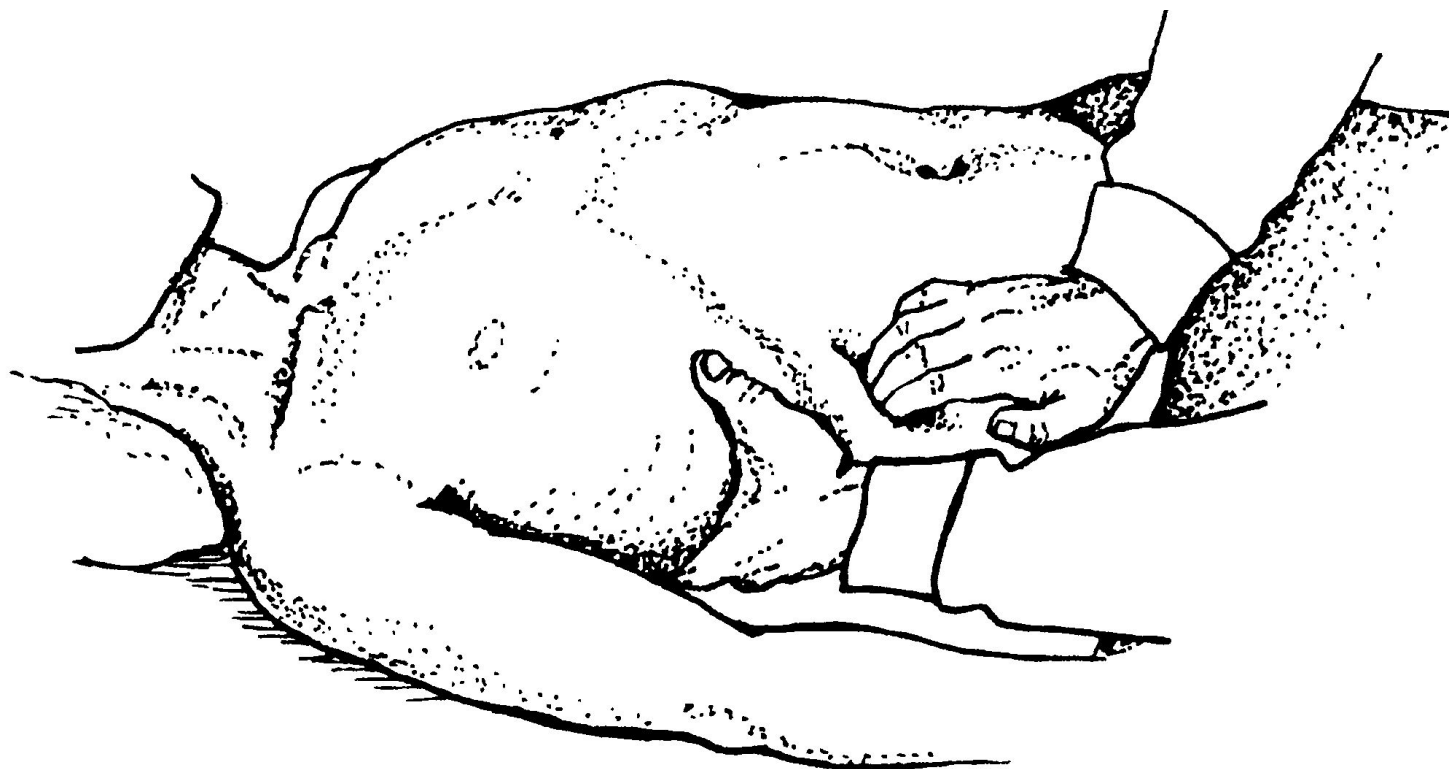
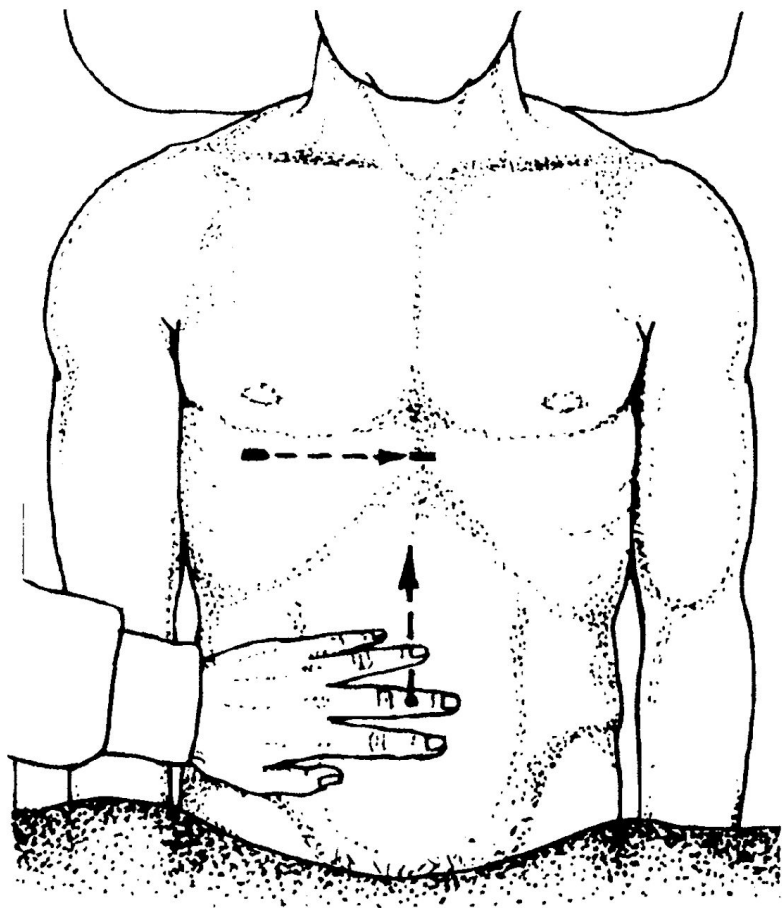
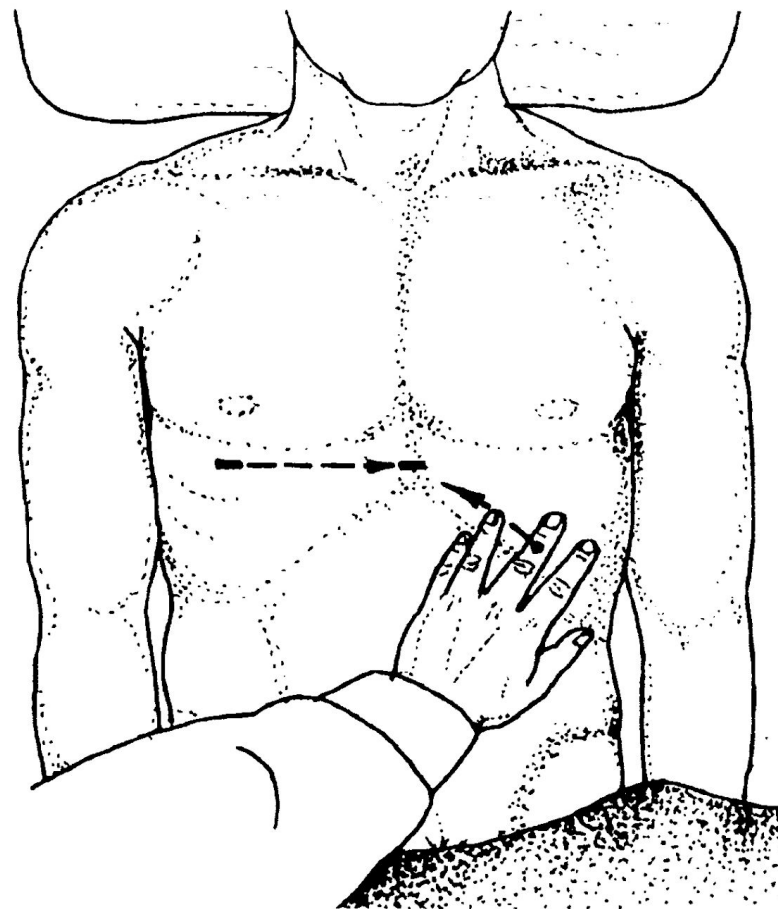


Рис. 57. Бимануальная пальпация печени



а



б

Рис. 58. Исходное положение пальца-плессиметра и направление его перемещения при перкуторном определении второго (а) и третьего (б) размеров печени по Курлову; пунктирной линией показано, как находят условную верхнюю точку при определении этих размеров

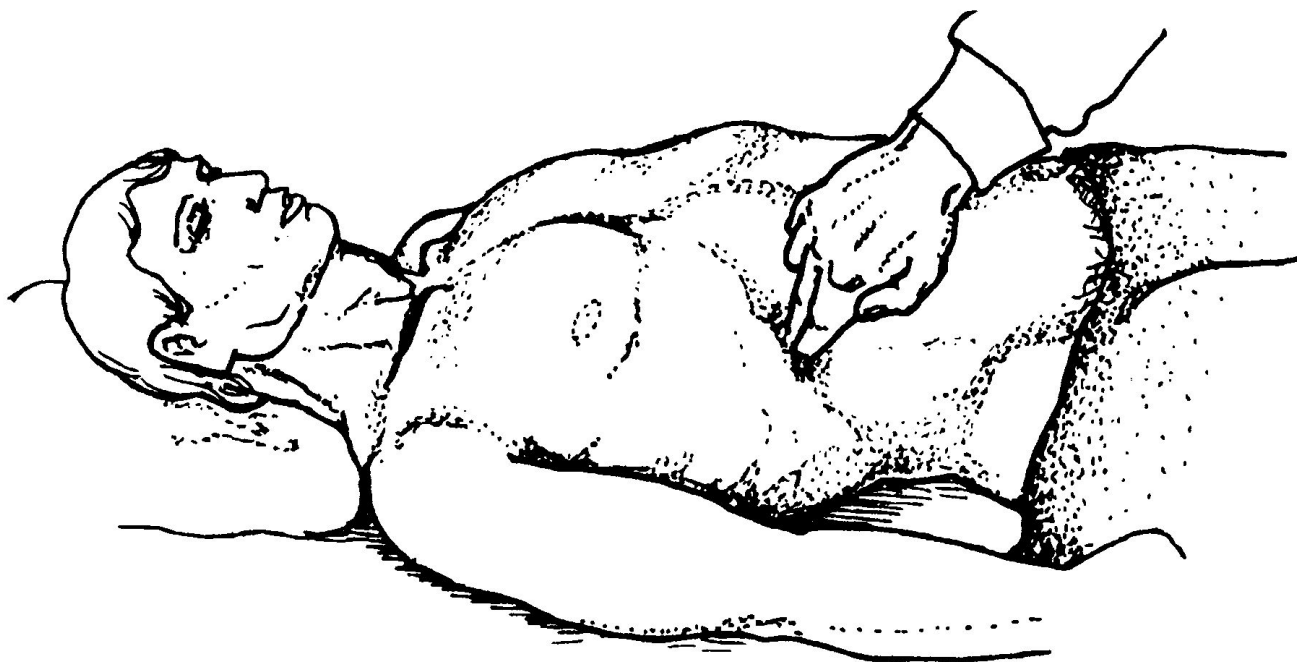


Рис. 59. Проникающая пальпация в точке желчного пузыря при определении симптомов Кера и Образцова—Мерфи

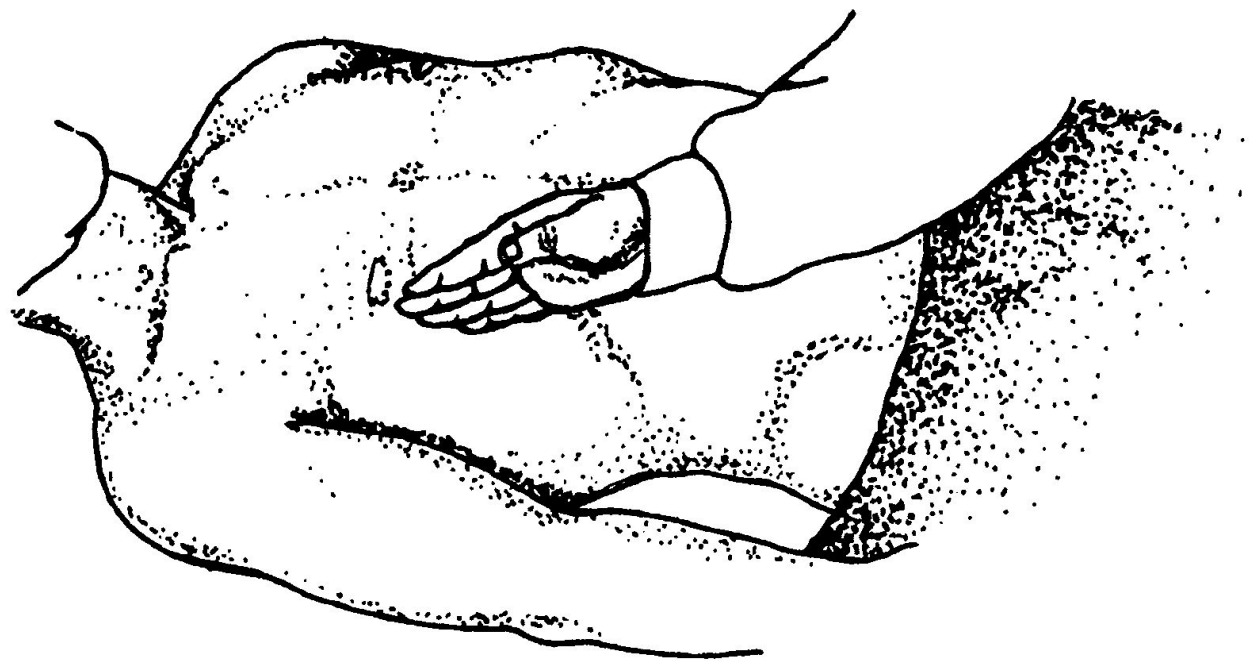


Рис. 60. Определение симптома Грекова—Ортнера

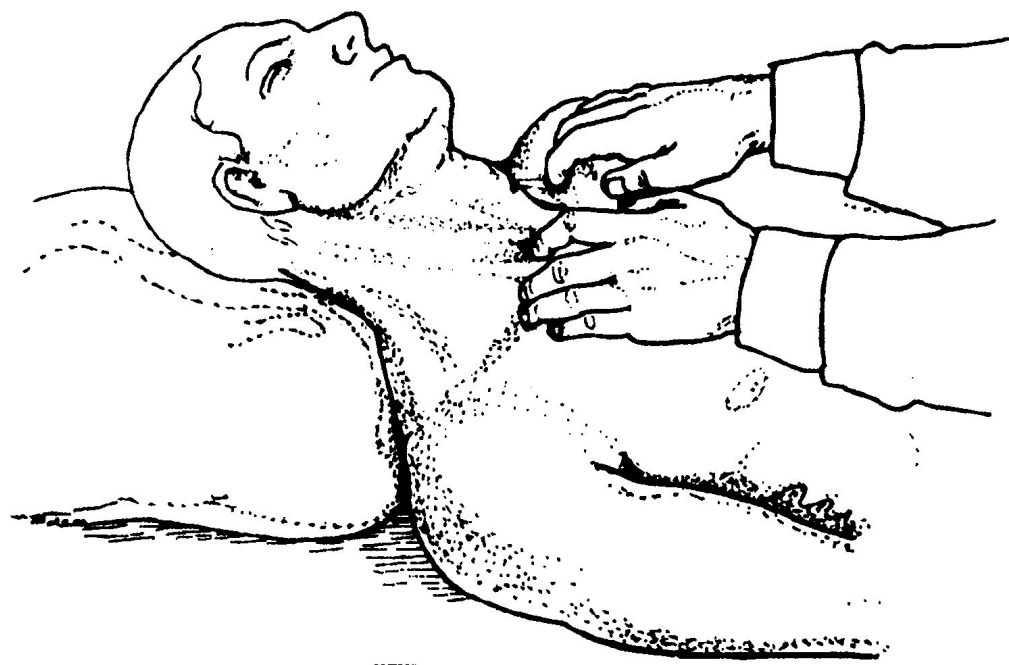


Рис. 61. Определение симптома Мюсси (френикус-симптома)

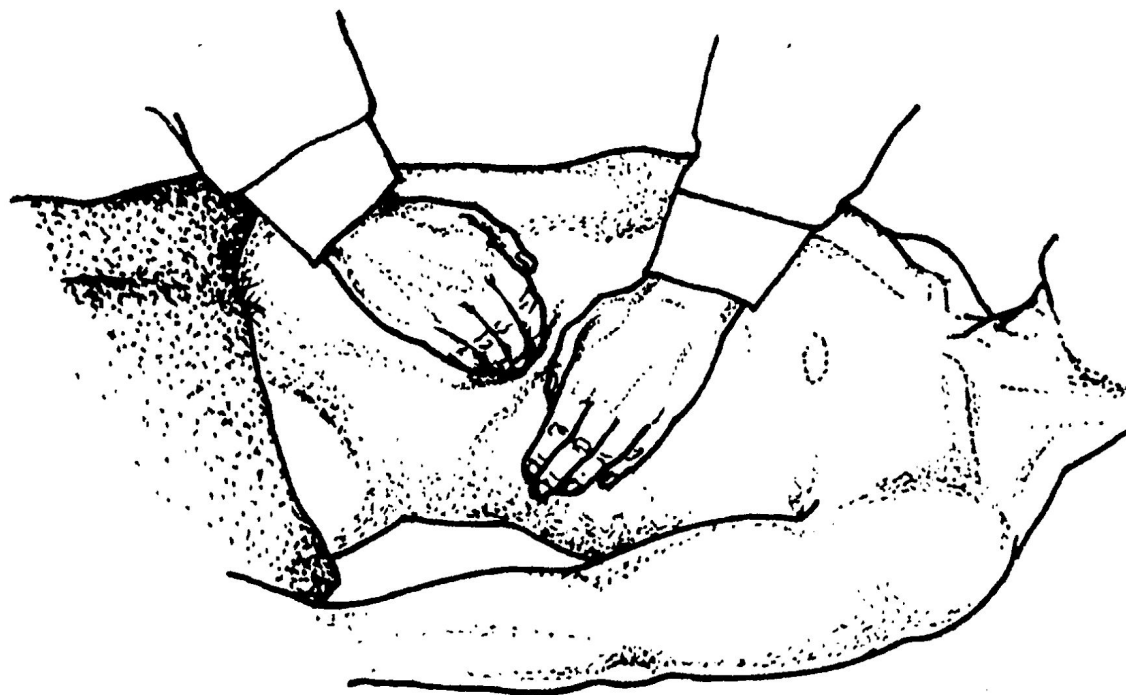


Рис. 62. Бимануальная пальпация селезенки в положении больного лежа на спине

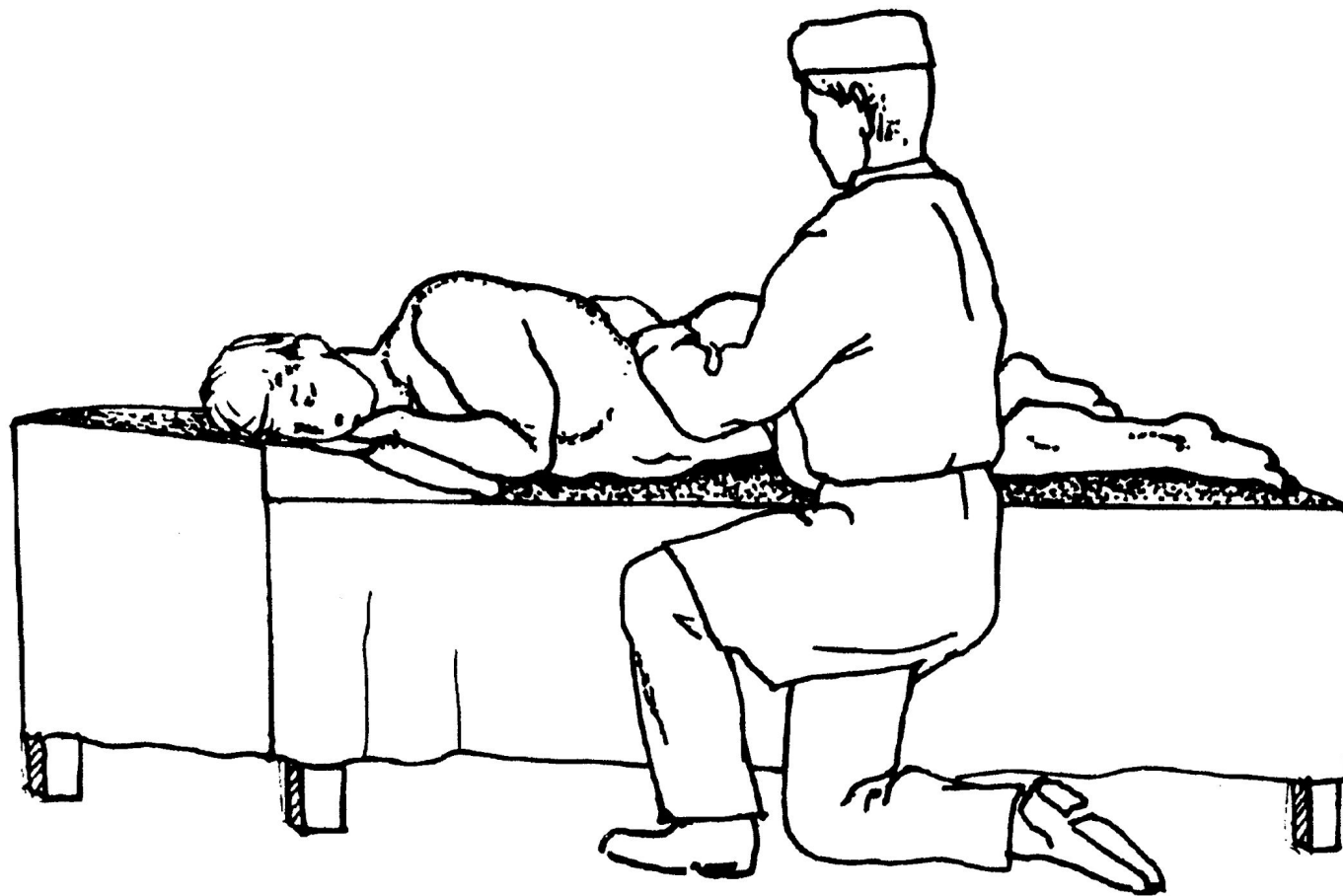
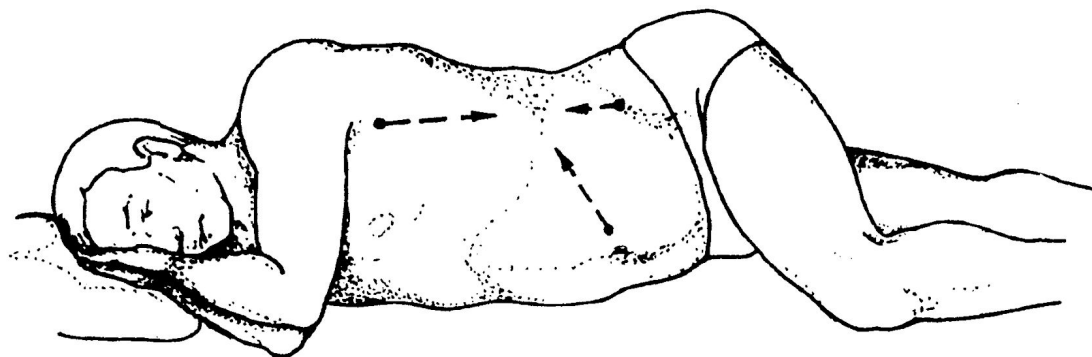
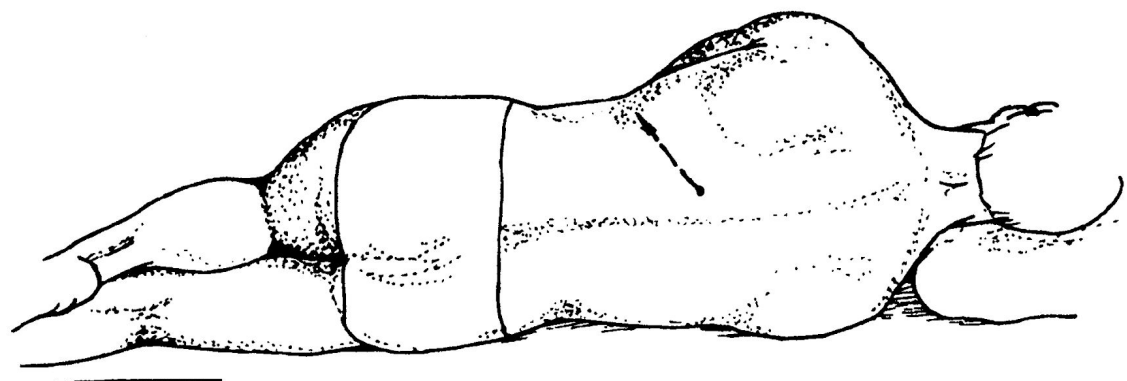


Рис. 63. Пальпация селезенки в положении больного лежа на правом боку (по Сали)

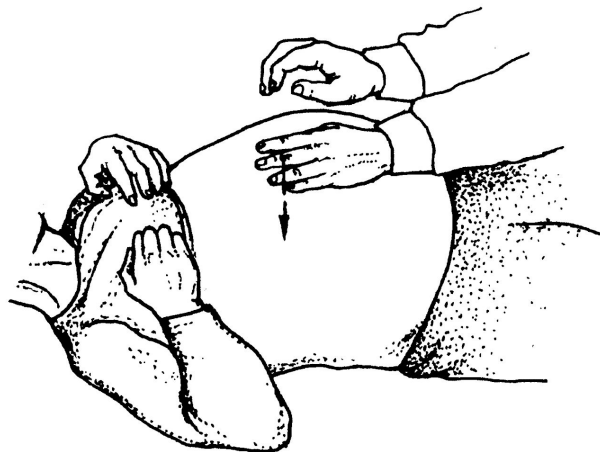


а

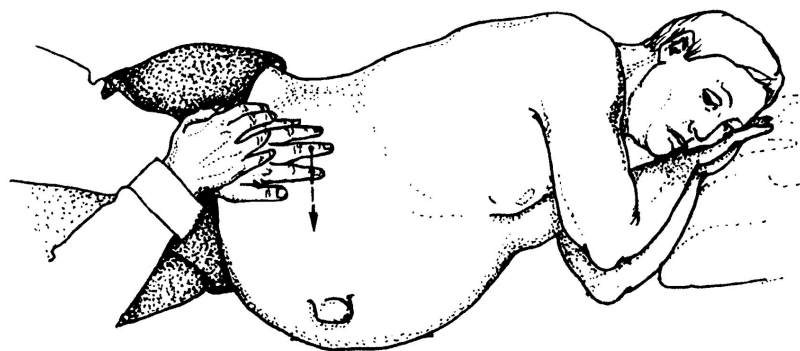


б

Рис. 64. Схема перкуторного определения размеров селезенки по Курлову.
а — направления перкуссии при определении ширины притупления и переднего края (передненижнего полюса); б — направление перкуссии при определении заднего края (задневерхнего полюса)

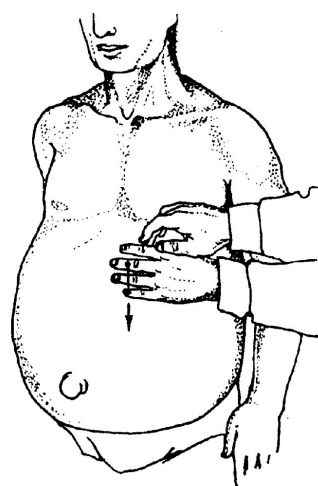


а

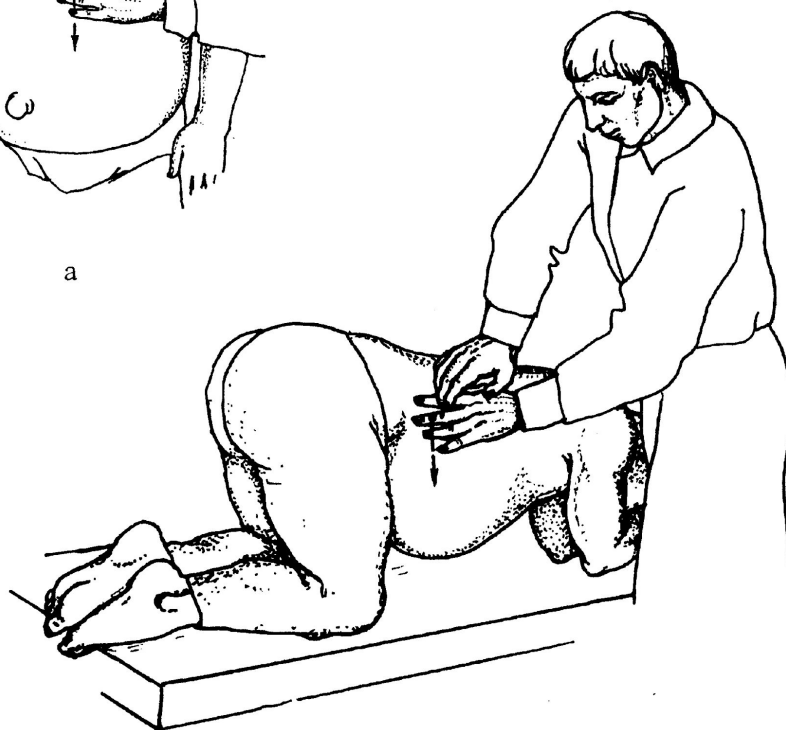


б

Рис. 65. Выявление асцита перкуторным методом в положении больного лежа на спине (а) и на боку (б)



а



б

Рис.66. Выявление асцита перкуторным методом при вертикальном (а) и коленно-локтевом (б) положениях больного

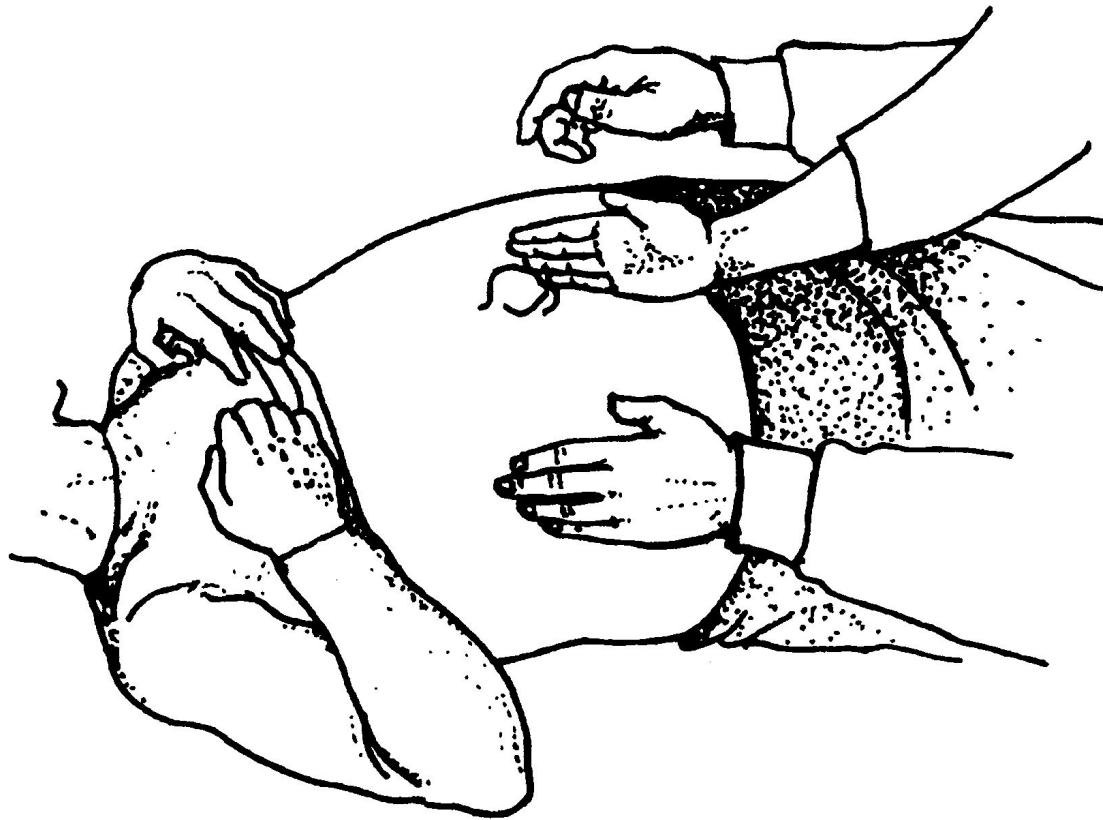


Рис. 67. Выявление асцита методом зыбления (флюктуации)
с помощью ассистента

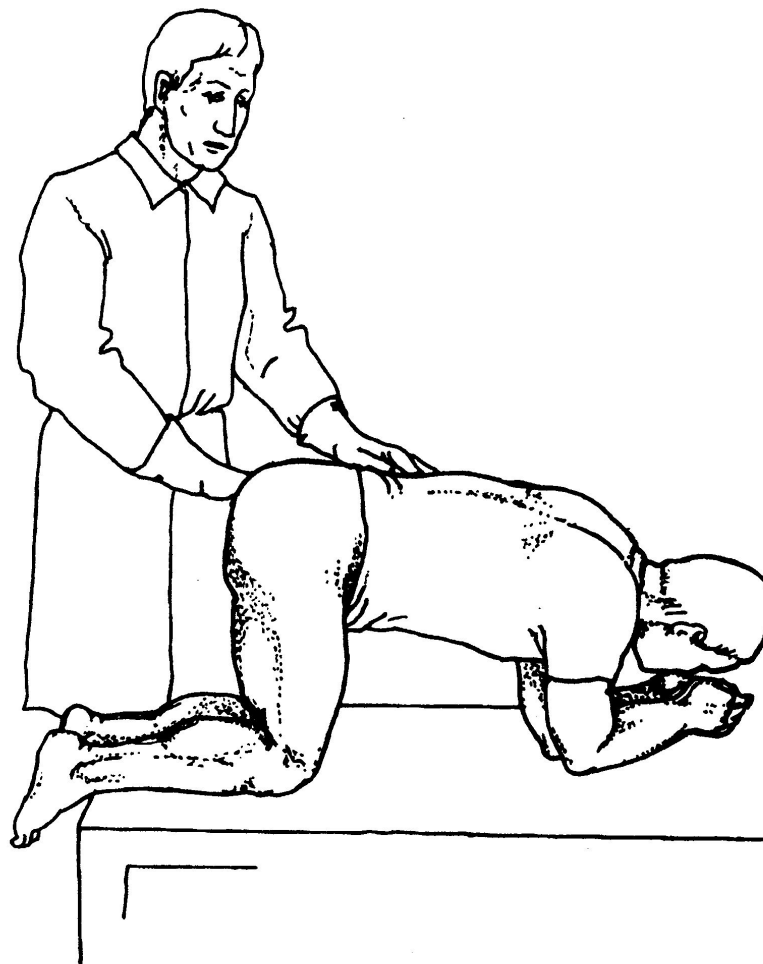


Рис. 68. Пальцевое исследование прямой кишки при коленно-локтевом положении больного

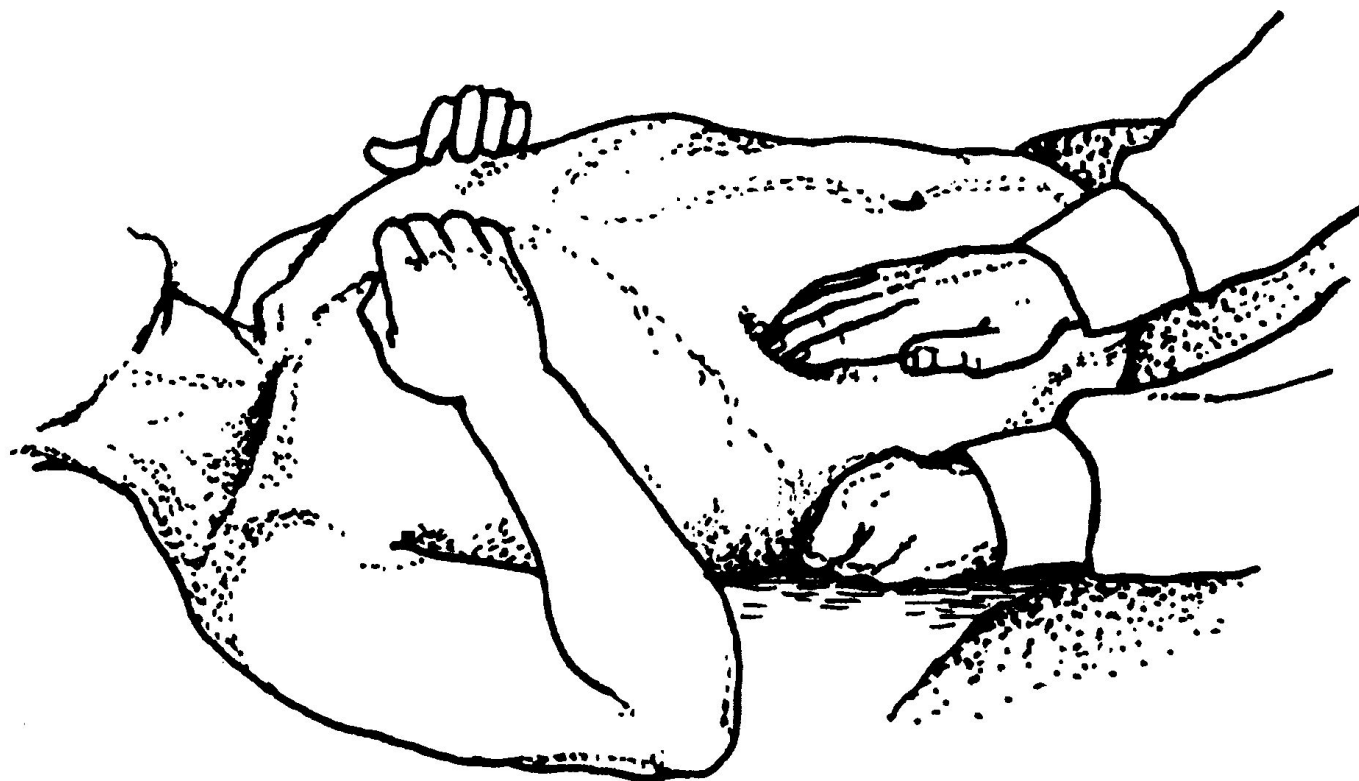


Рис. 69. Бимануальная пальпация правой почки
в положении больного лежа на спине

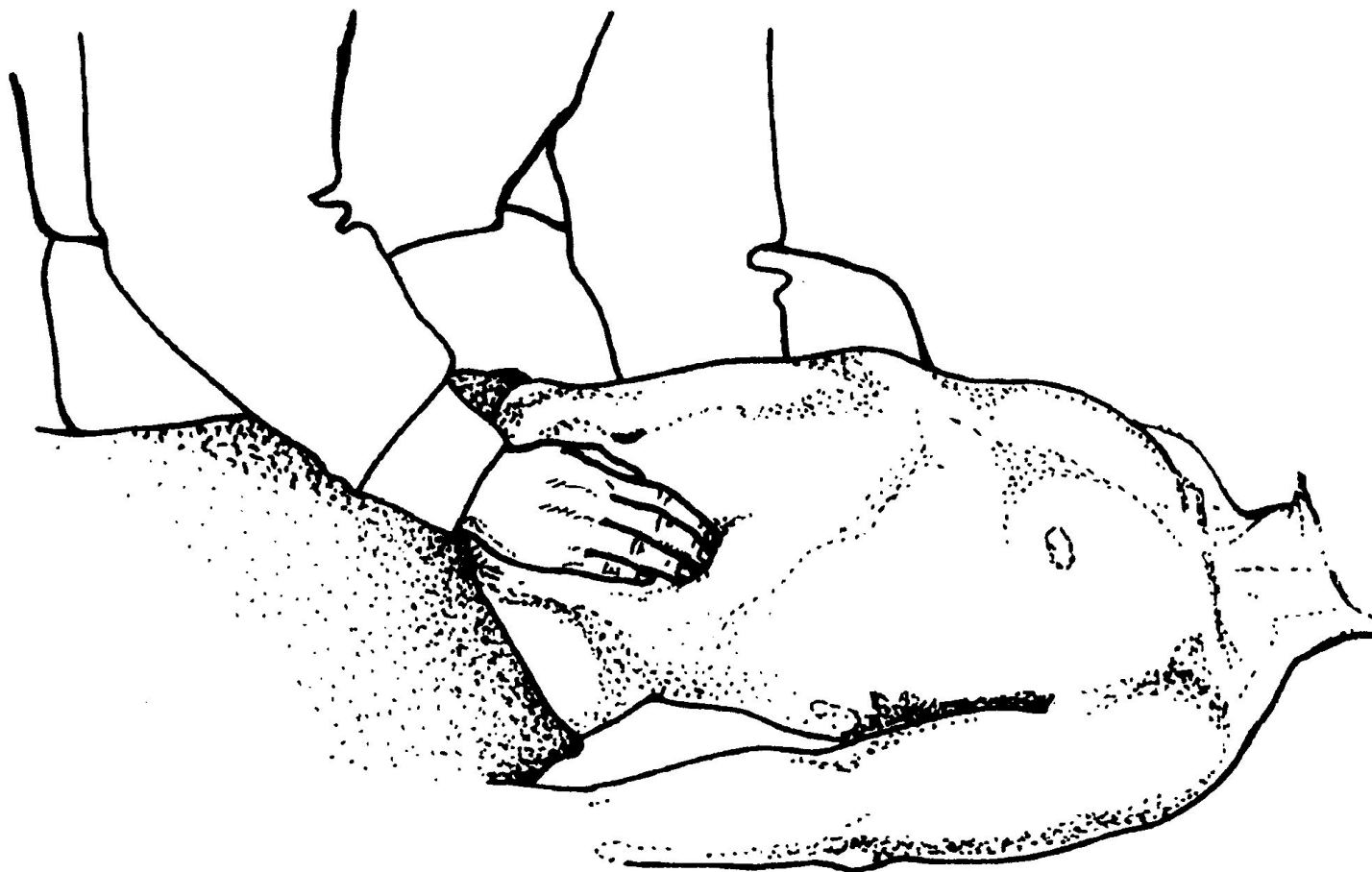


Рис. 70. Бимануальная пальпация левой почки
в положении больного лежа на спине

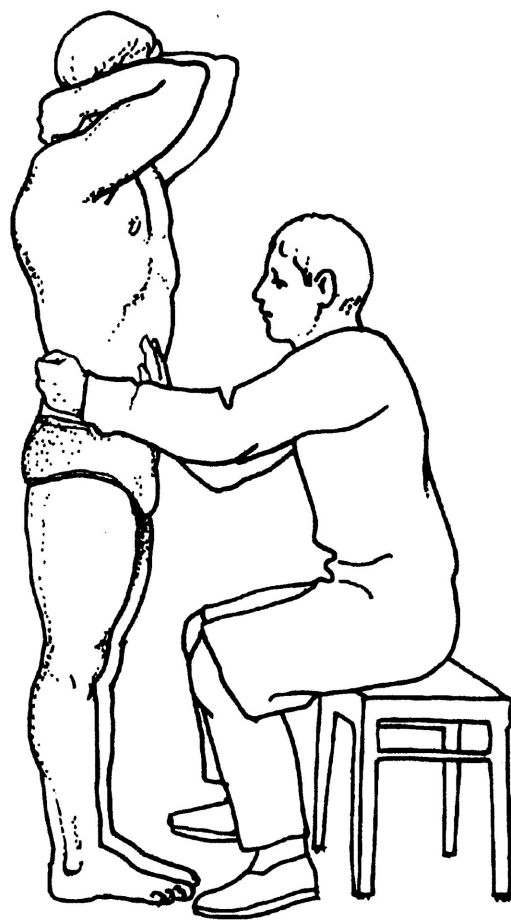
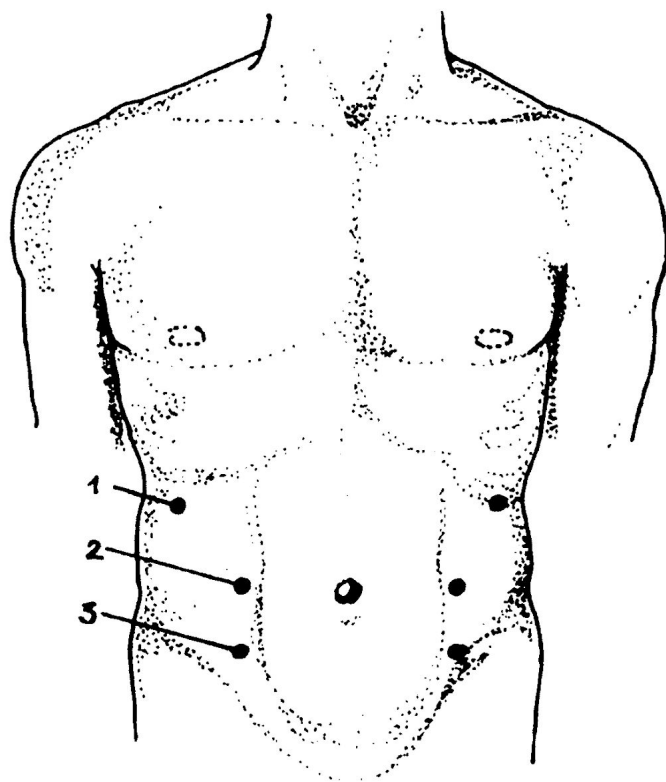
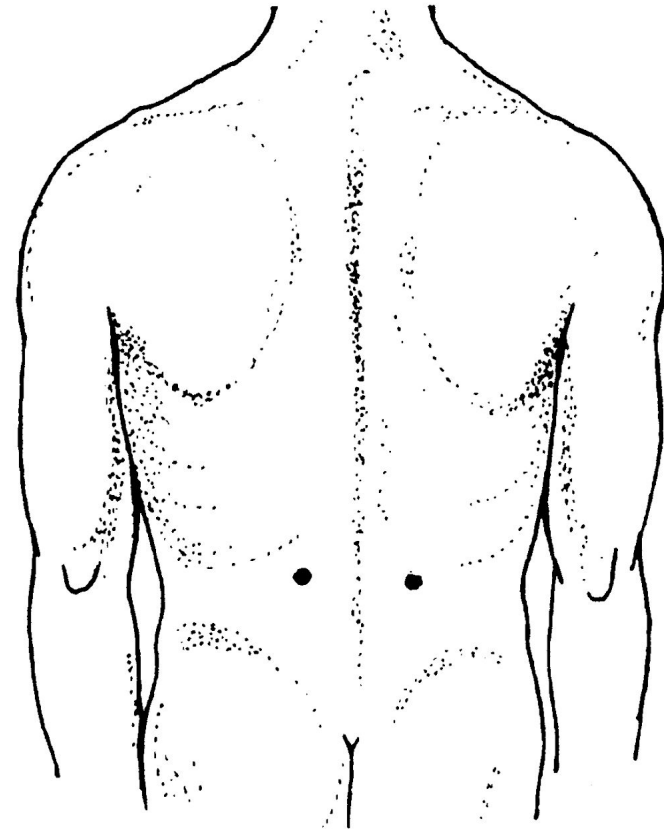


Рис. 71. Бимануальная пальпация
правой почки при вертикальном
положении больного



а



б

Рис. 72. Точки проникающей пальпации почек и мочеточников:
а — передние почечные (1) и мочеточниковые (2 — верхние, 3 — нижние);
б — задние почечные

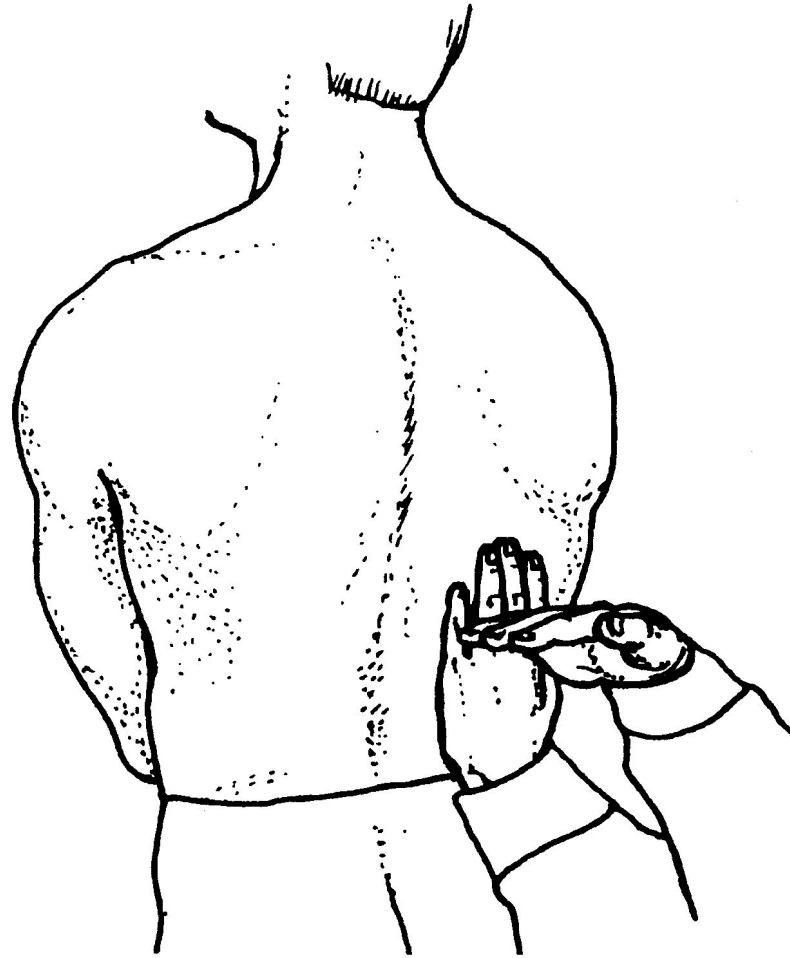


Рис. 73. Поколачивание по области почек

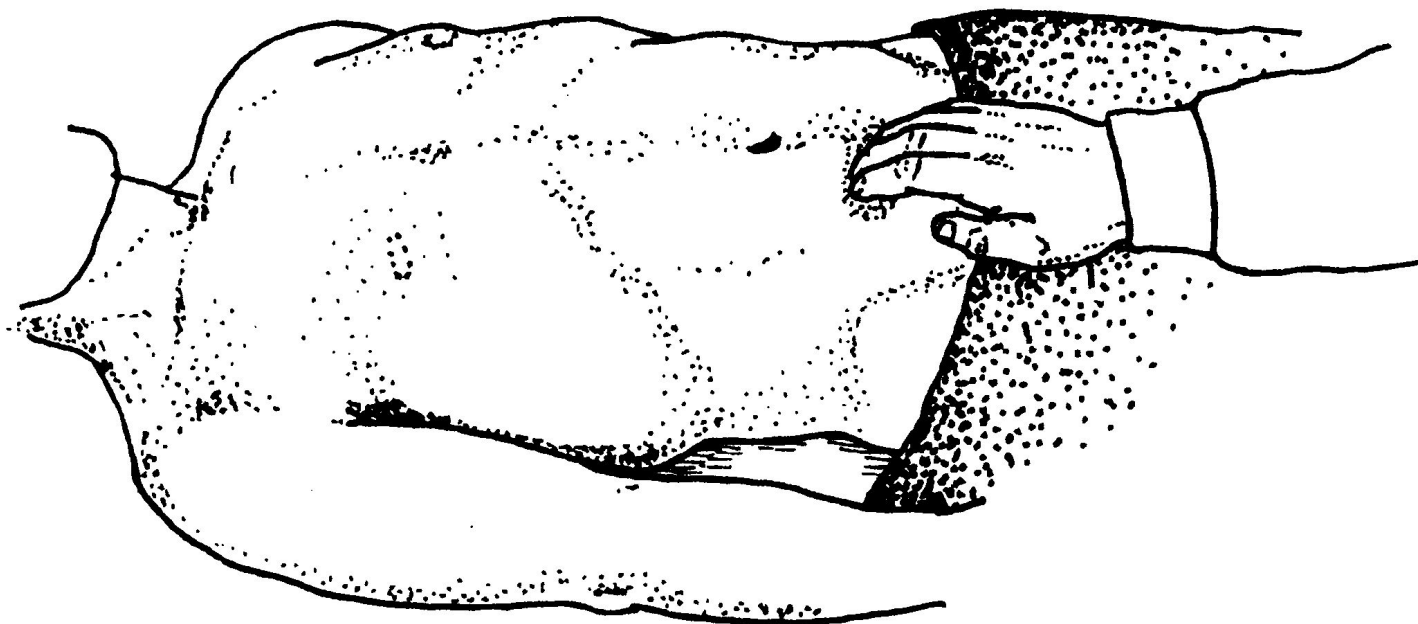
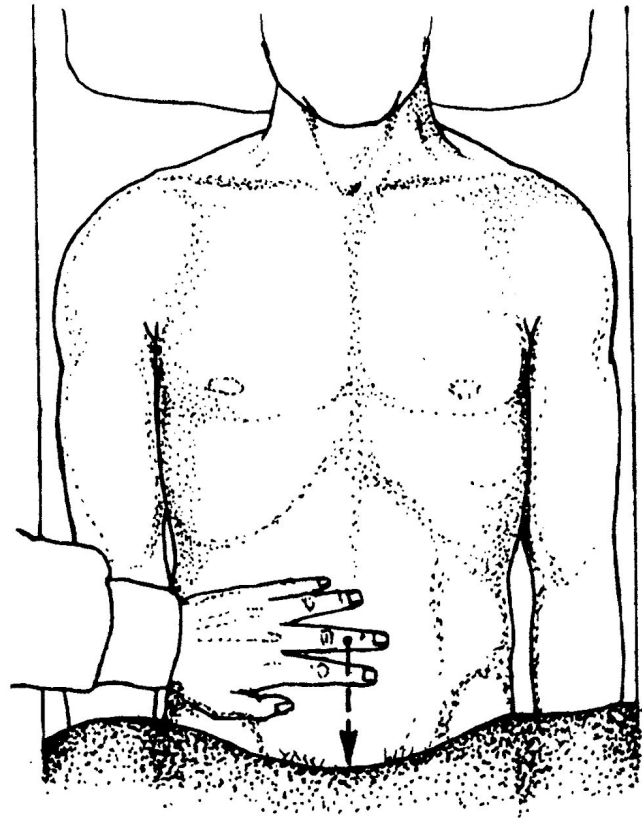


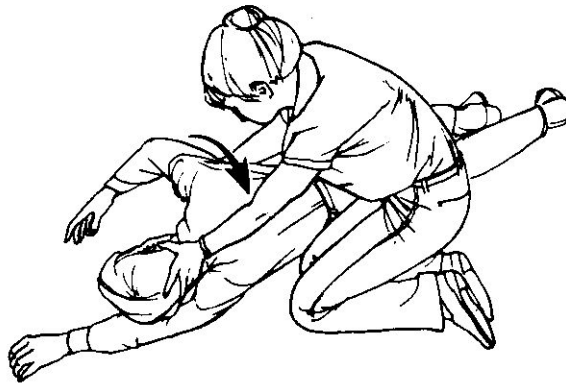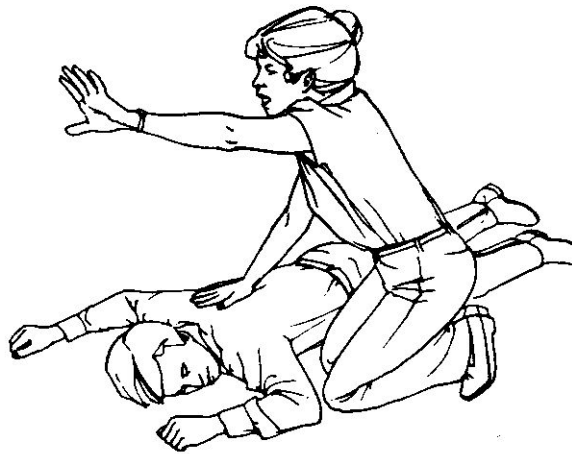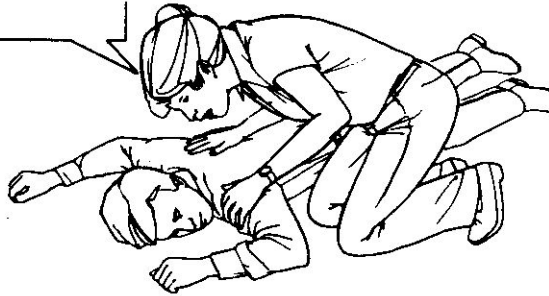
Рис. 74. Пальпация мочевого пузыря

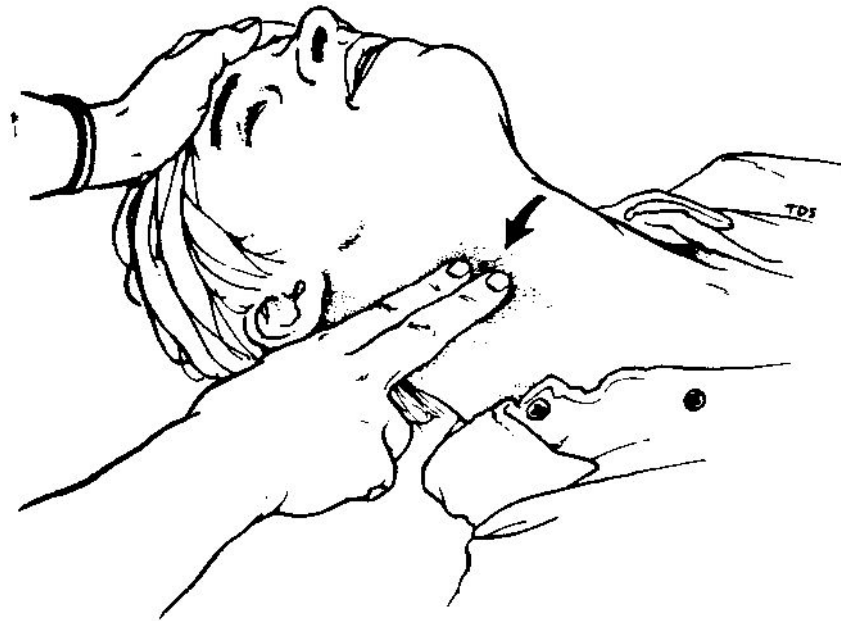
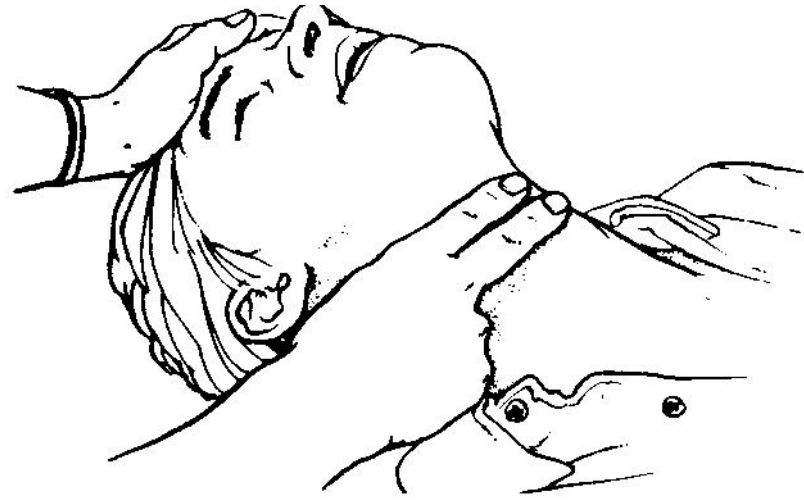Рис. 75. Исходное положение пальца-плессиметра и направление его перемещения при перкуторном определении верхней границы мочевого пузыря

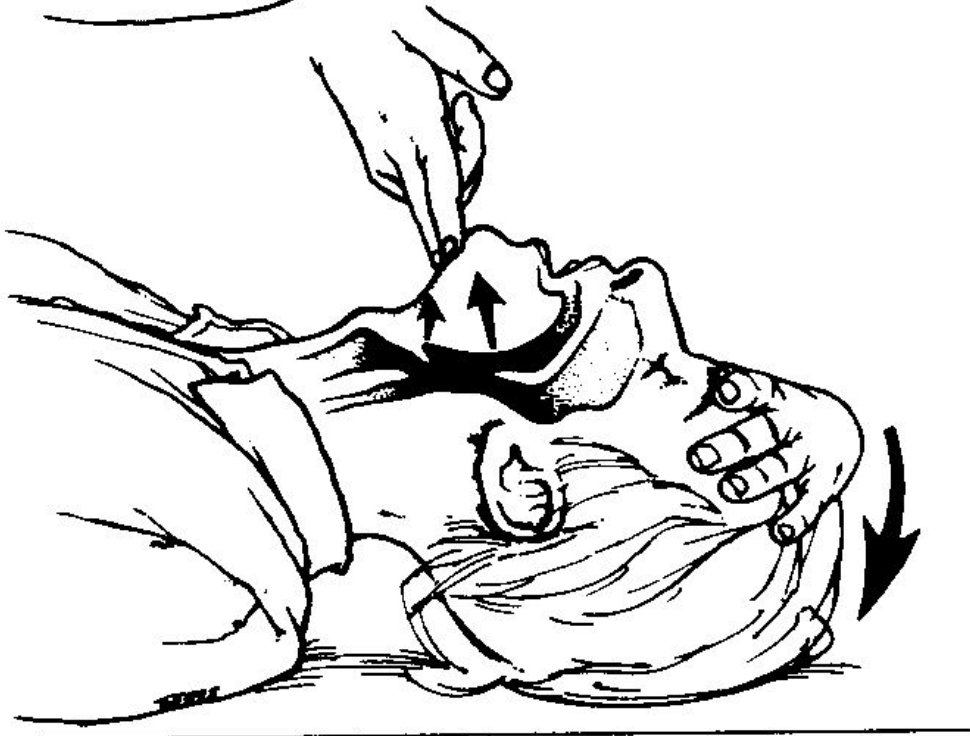
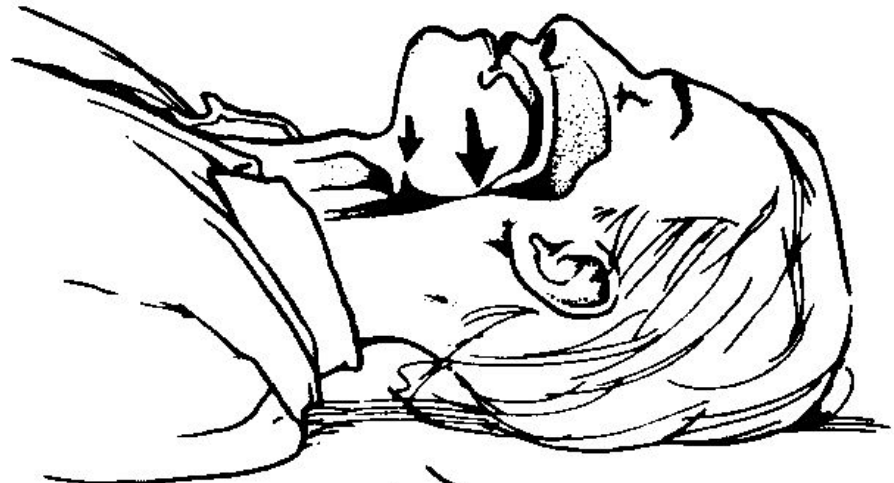
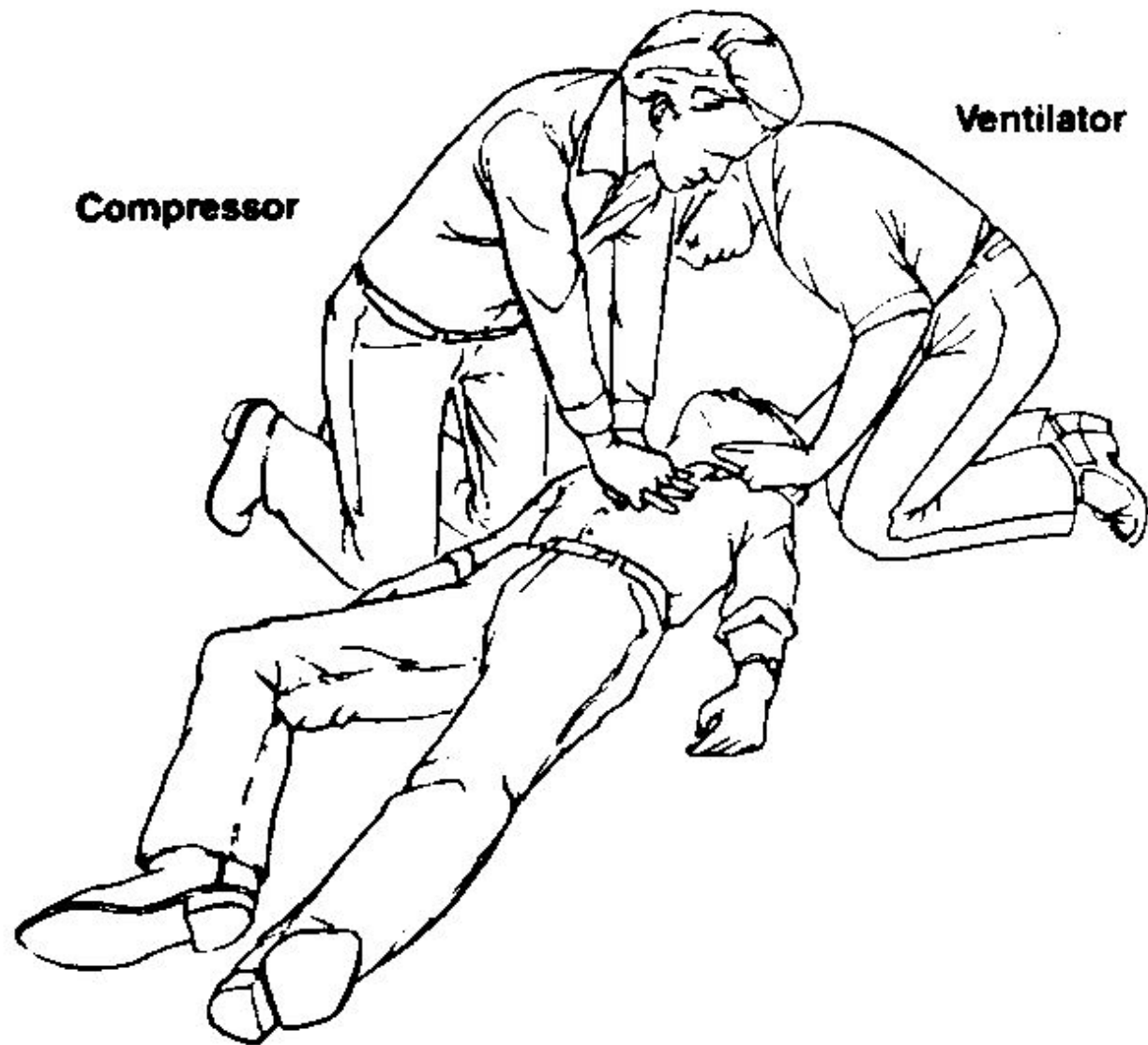
Оказание первой помощи

Как ваше самочувствие?



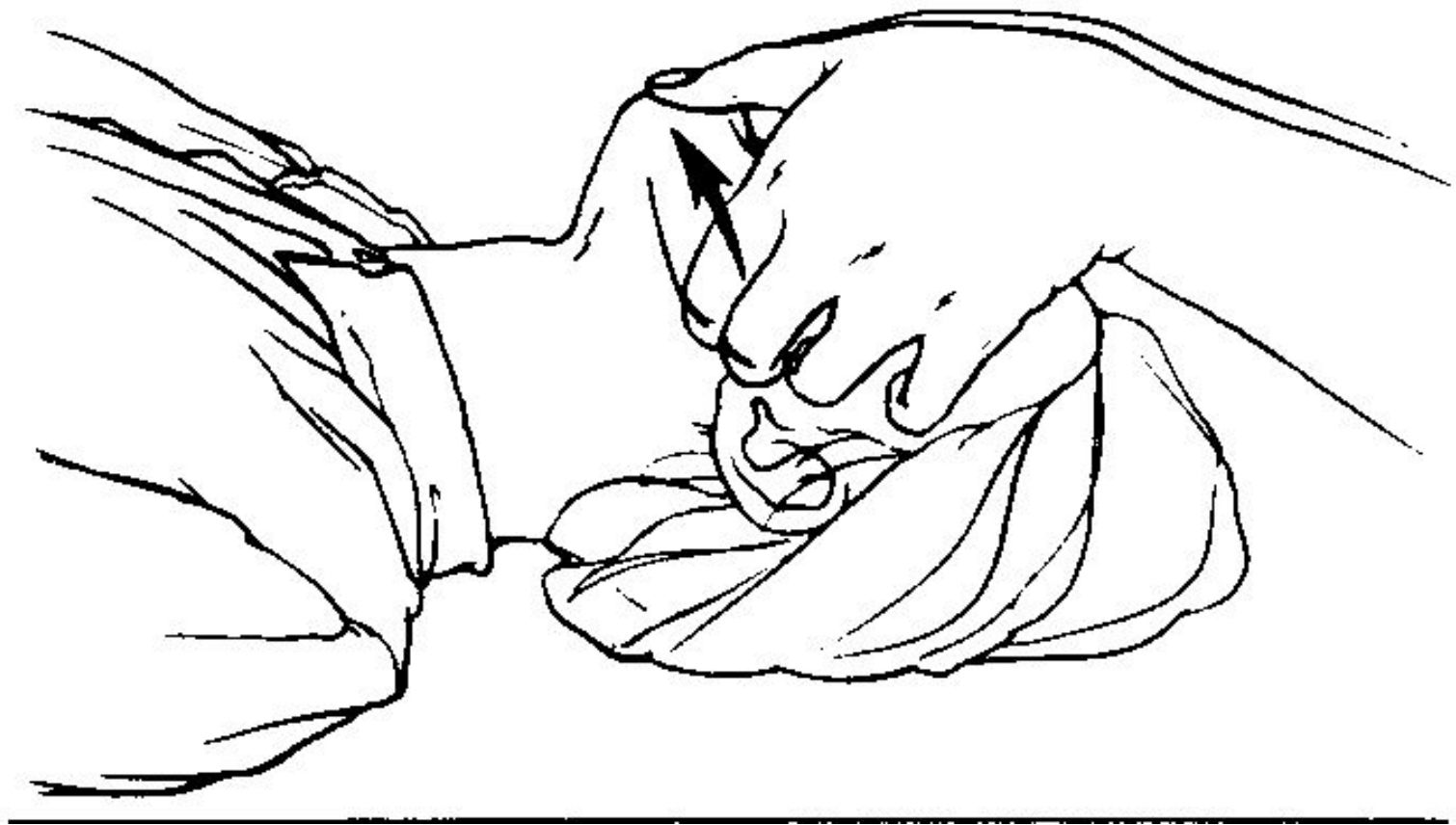

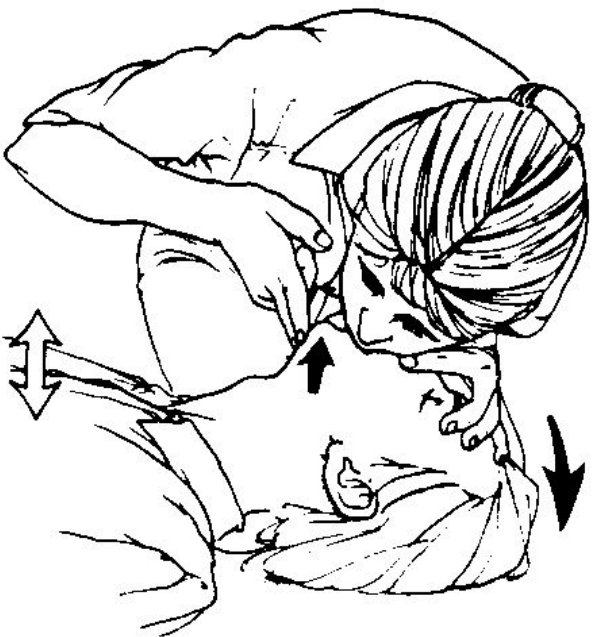




Compressor

Ventilator





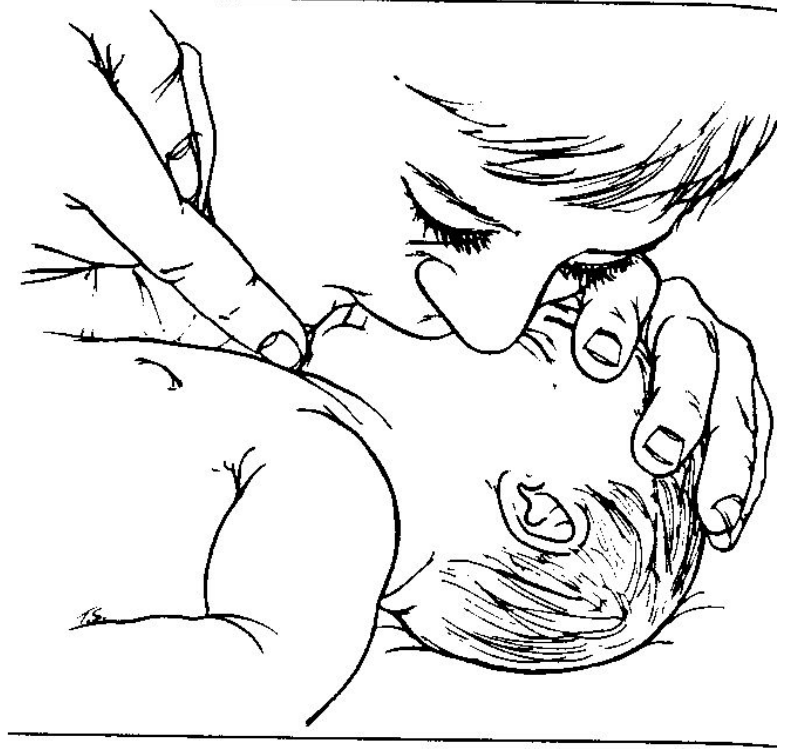
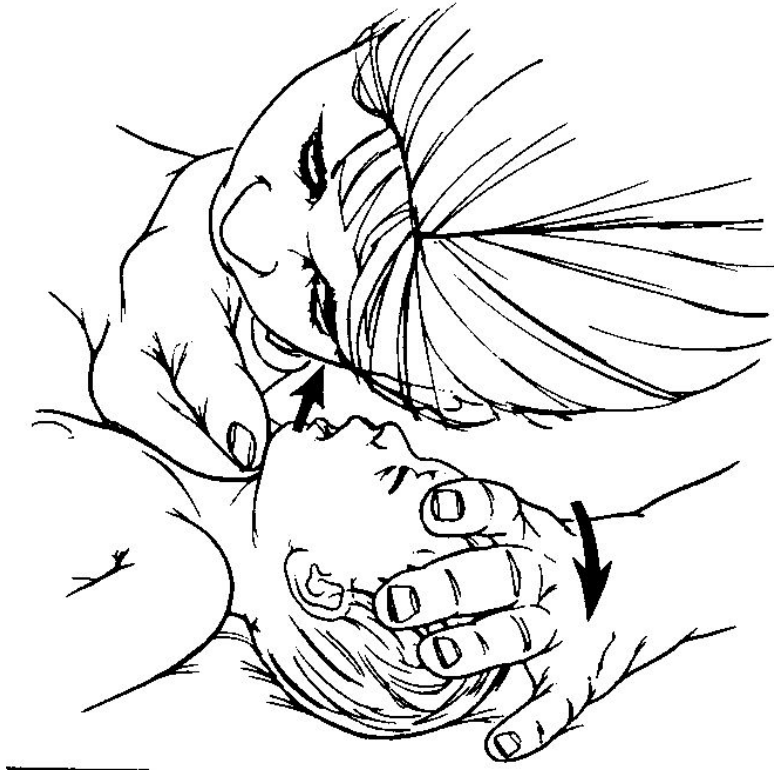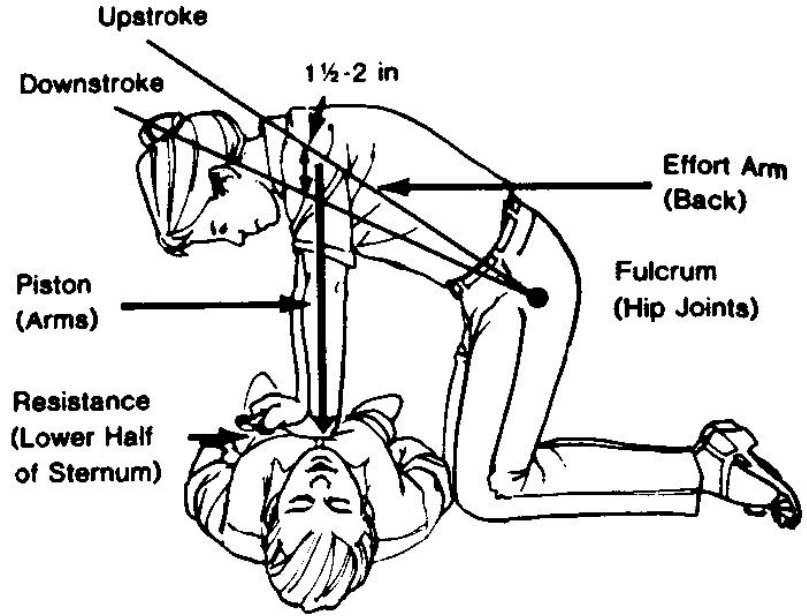
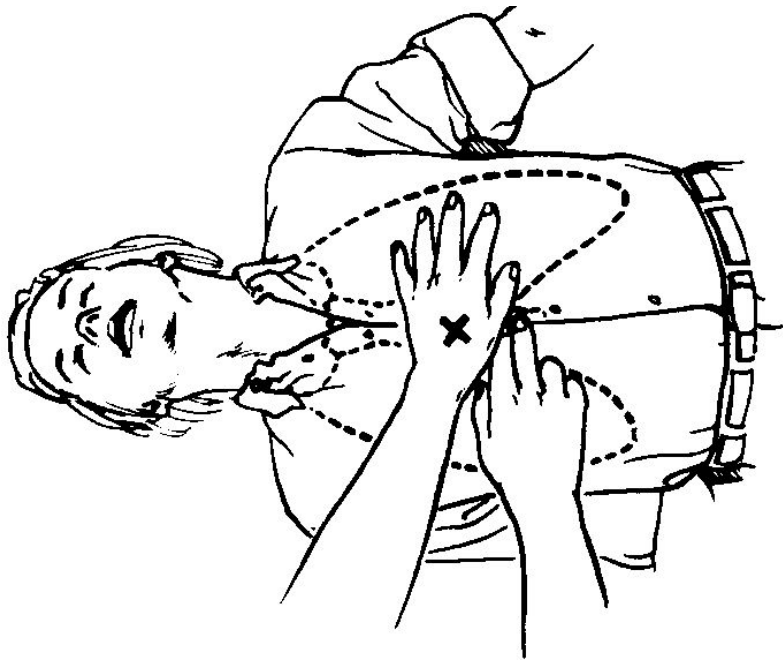

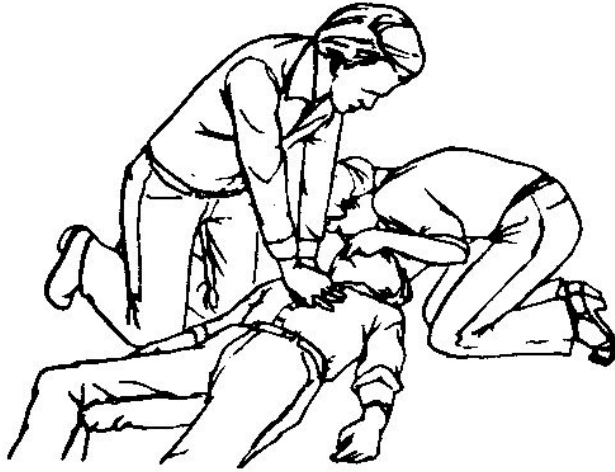
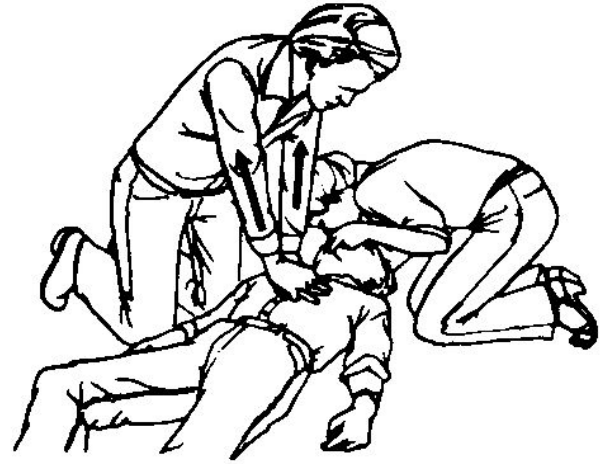Fig. 22.16. Preparation of the gingiva for the placement of a removable partial denture.



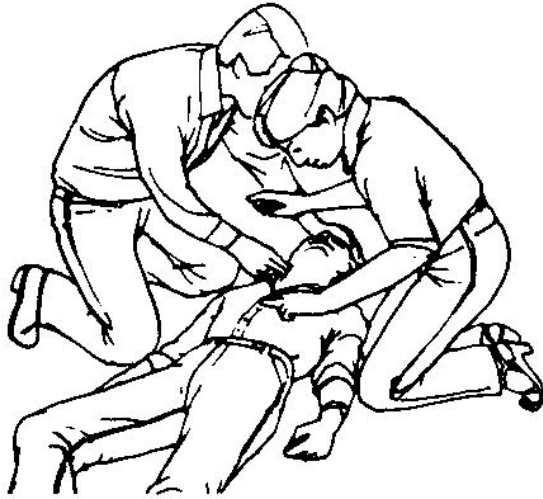A



B



C



D

