ЛЕКЦИЯ
ПУТИ ВЕНОЗНОГО ОТТОКА КРОВИ

СЕРДЕЧНО-СОСУДИСТАЯ СИСТЕМА

(Systema cardiovasculare)

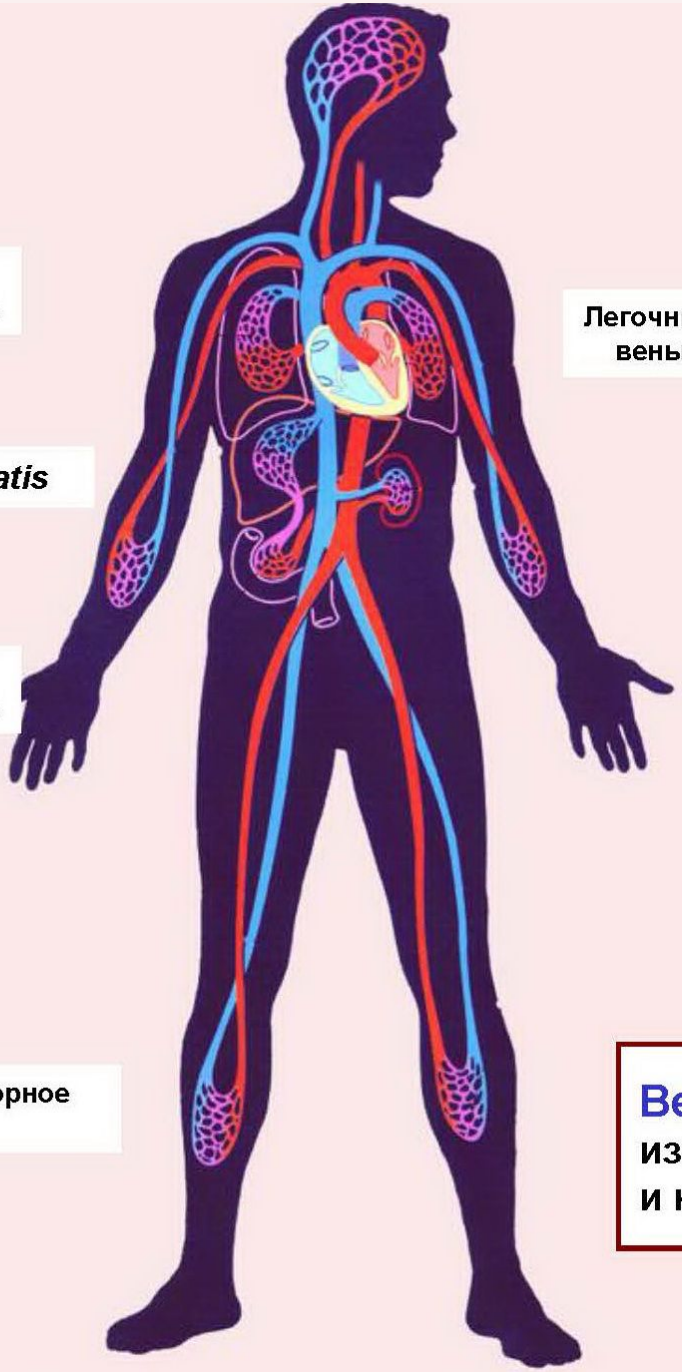

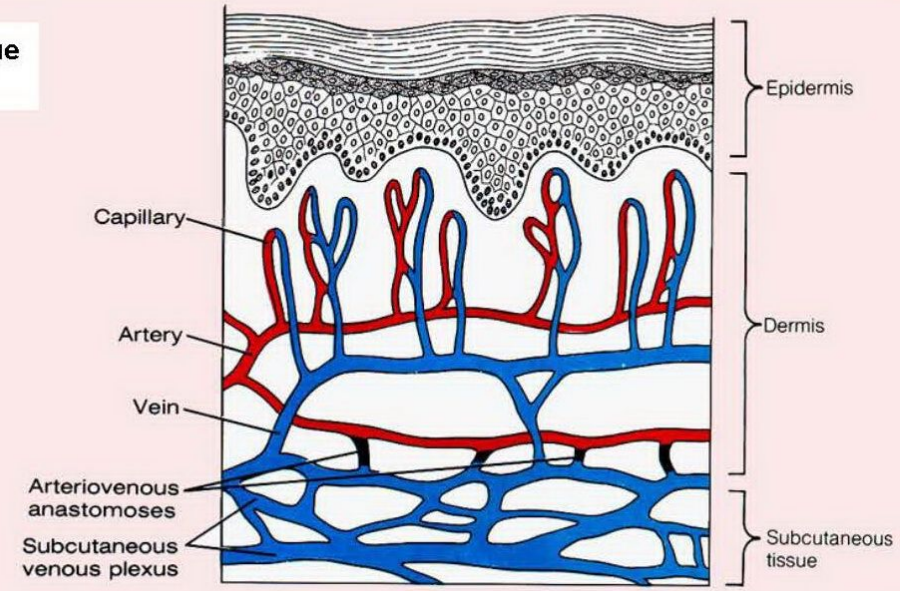

Вены, *venae* - собирают кровь из капилляров микроциркуляторного русла и несут ее к сердцу.

КЛАССИФИКАЦИЯ ВЕН (В.В.КУПРИЯНОВ)

1. Магистральные (печень, почки, легкие, головной мозг)
2. Сплетениевидные (мышцы, стенка желудка)
3. Аркадные (брыжейка)
4. Кавернозоподобные венозные блоки (почечная лоханка, мочевой пузырь, пещеристые и губчатые тела наружных половых органов)
5. Спиральные (матка)
6. Дроссельные (надпочечник)
7. Ворсинчатые (сосудистые сплетения желудочков мозга, сосудистая оболочка глазного яблока)
8. Группа вен безмышечного типа (диплоэические, прямокишечные, синусоидные)

ТИПЫ ВЕН

по функциям	*по расположению*	*по строению*
• Органные • Магистральные	• Поверхностные • Глубокие	• Безмышечные (в костях, сетчатке, оболочках головного и спинного мозга, селезенке, плаценте) • Мышечные

МАГИСТРАЛЬНЫЕ И ОРГАННЫЕ ВЕНЫ

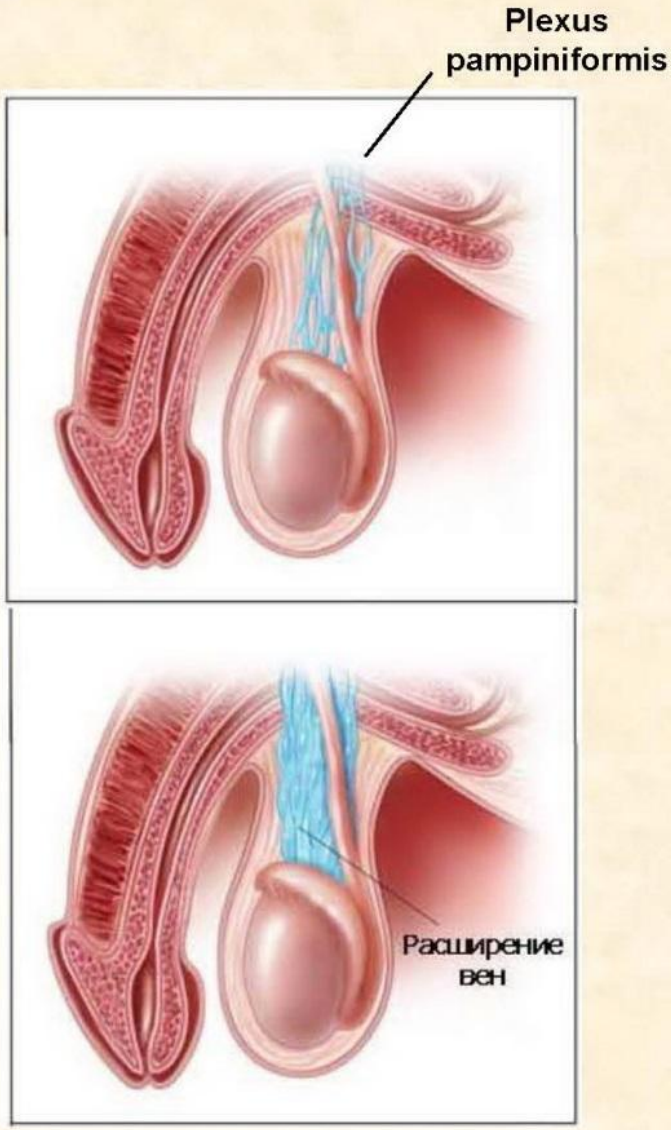

Расширенные вены лозовидного сплетения при варикоцеле

ПОВЕРХНОСТНЫЕ ВЕНЫ

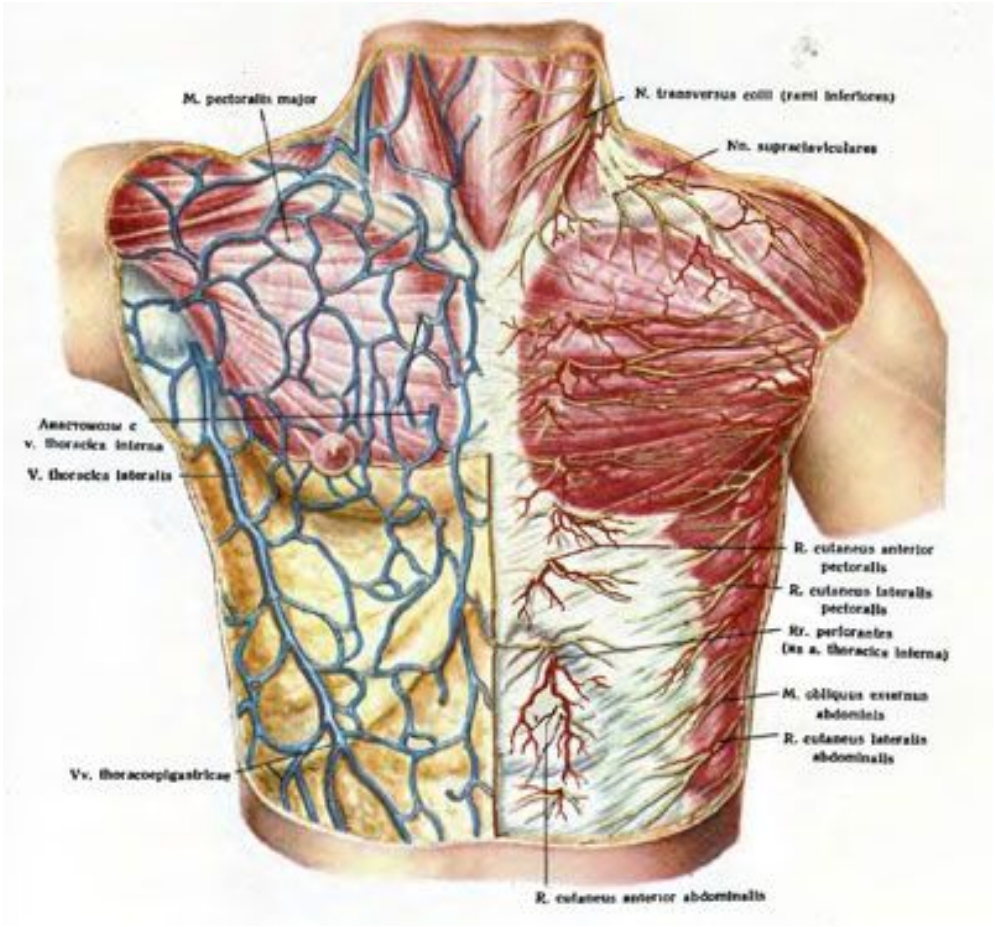

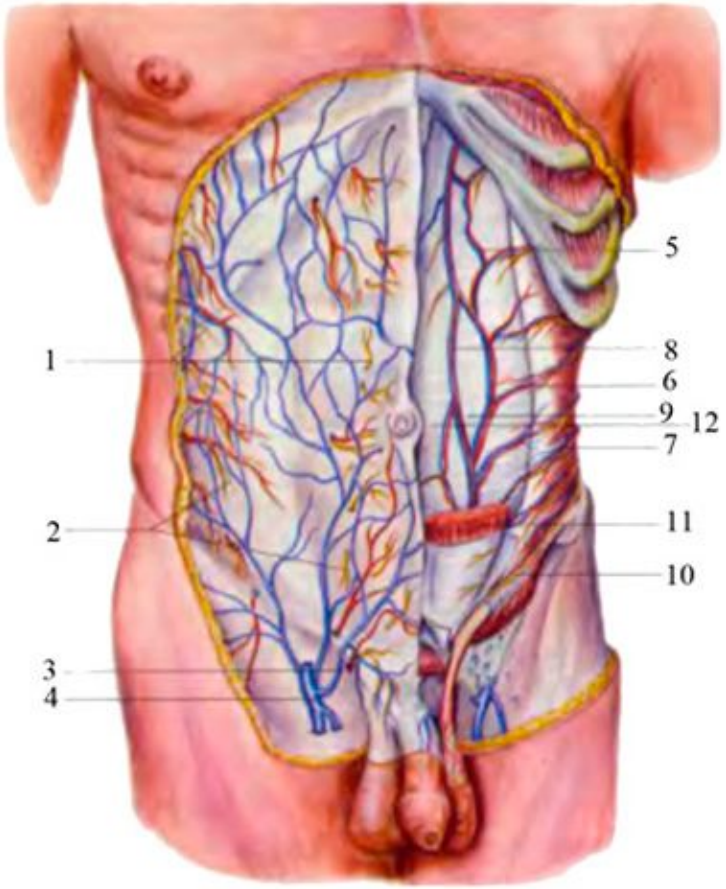

ОСОБЕННОСТИ СТРОЕНИЯ СОСУДОВ ВЕНОЗНОГО РУСЛА

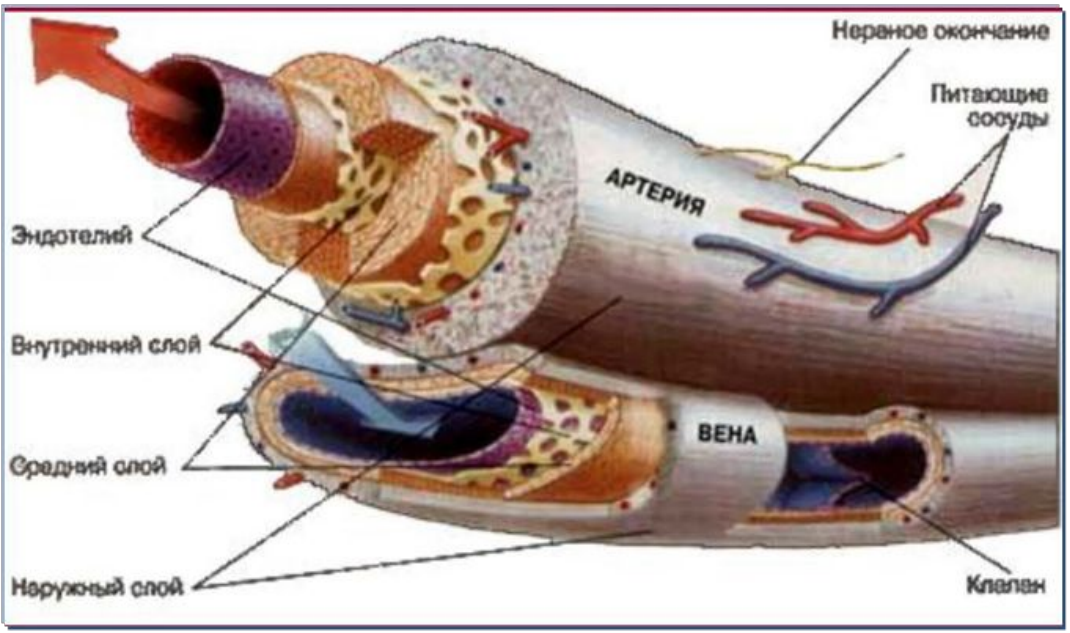

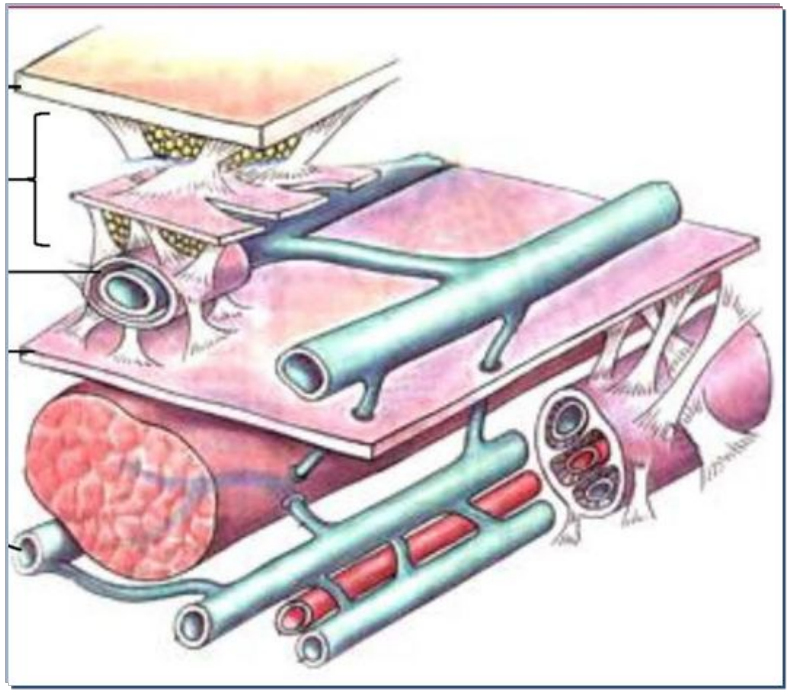

- В венах давление крови и скорость кровотока значительно ниже, чем в артериях.
- Диаметр просвета вен больше, чем у соответствующей артерии.
- Глубокие вены следуют параллельно с артериями и нервом в общем сосудисто-нервном пучке.
- Поверхностные вены анастомозируют с глубокими.
- Одну артерию сопровождают две вены.
- В ряде мест вены образуют венозные сплетения

ОСОБЕННОСТИ СТРОЕНИЯ СОСУДОВ ВЕНОЗНОГО РУСЛА

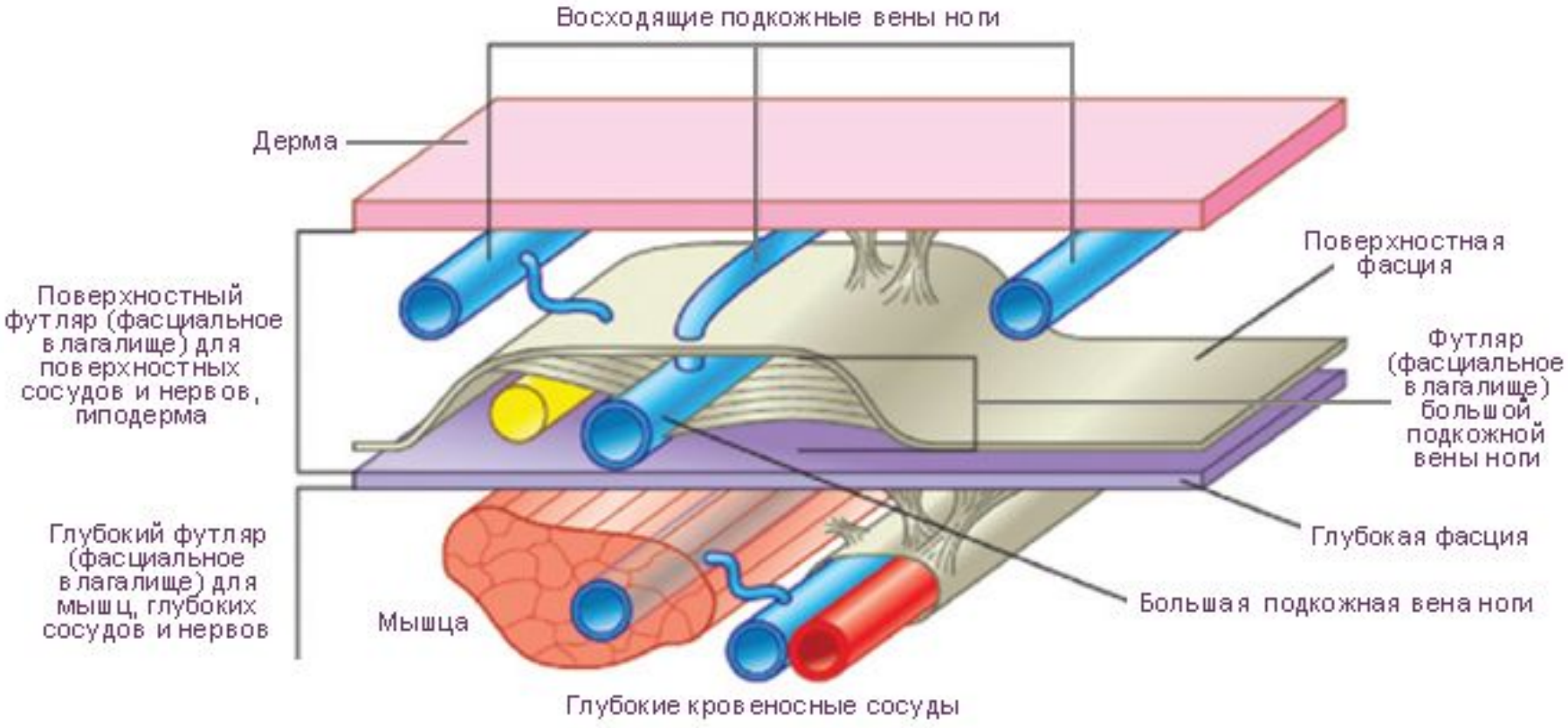

СТРОЕНИЕ СТЕНКИ КРОВЕНОСНЫХ СОСУДОВ

Tunica externa:
- adventitia

Tunica media:
- гладкие мышцы и эластические волокна;
- membrana elastica externa

Tunica interna:
- membrana elastica interna;
- endotelium

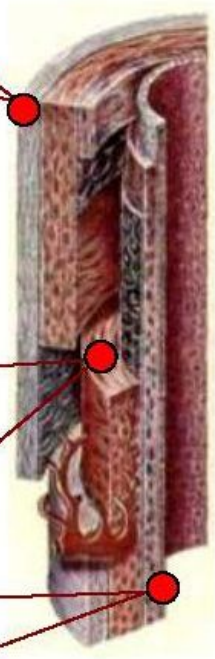

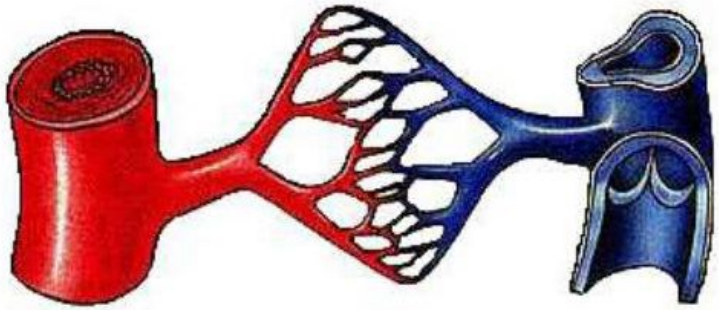

Микроциркуляторное русло:
- артериолы;
- капилляры;
- венулы.

АРТЕРИЯ
Arteria

ВЕНА
Vena



Tunica externa:
- adventitia

Tunica media:
- гладкие мышцы и эластические волокна

Tunica interna:
- endotelium

Венозные клапаны

Типы артерий:
- **Эластический** (аорта, легочный ствол);
- **Мышечно-эластический** (сонные, подключичные и пр.)
- **Мышечный** (органные).

Кровеносный капилляр

Vas capillare

Типы вен:
- **Безмышечный** (в костях, сетчатке, оболочках головного мозга, пр);
- **Мышечный**.

ОСОБЕННОСТИ СТРОЕНИЯ СОСУДОВ ВЕНОЗНОГО ЗВЕНА

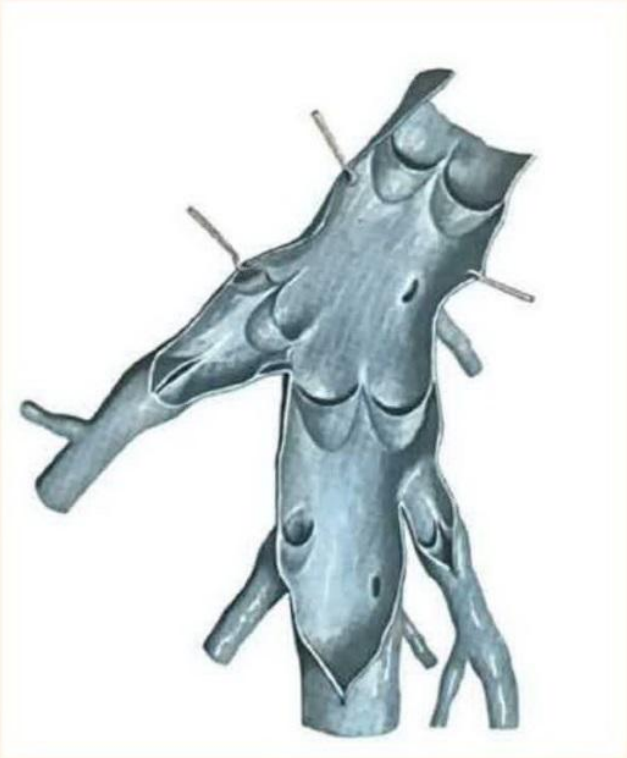

Венозные клапаны

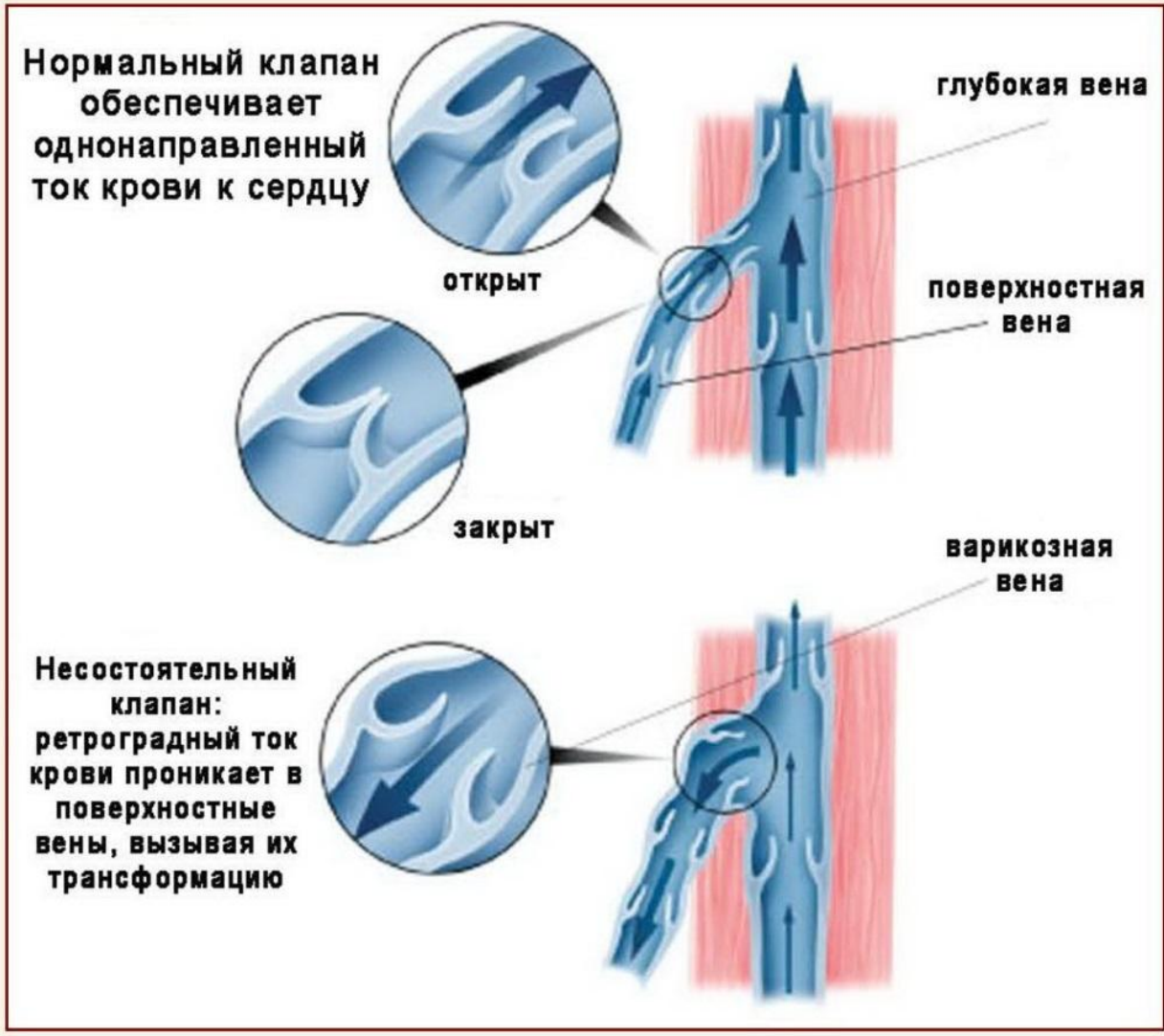

ПАТОЛОГИЧЕСКИЕ ИЗМЕНЕНИЯ ВЕН

Варикозное расширение вен голени

эзофагоскопия

расширенная вена пищевода

спленопортография

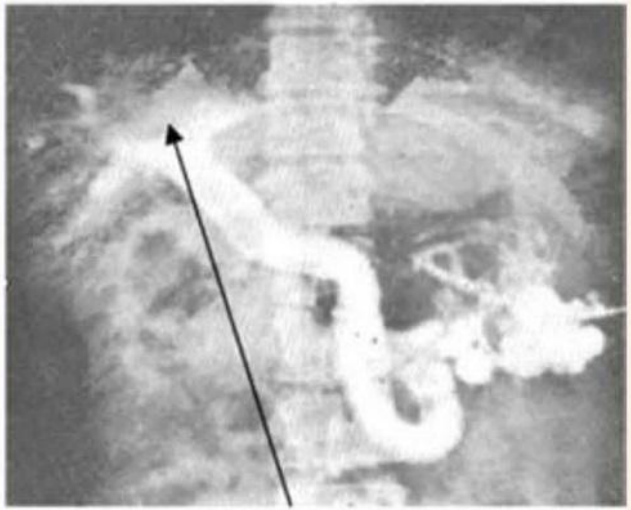

внутрипеченочный блок

ФАКТОРЫ, ОБЕСПЕЧИВАЮЩИЕ ДВИЖЕНИЕ ВЕНОЗНОЙ КРОВИ:

1. Присасывающее действие сердца во время диастолы предсердий
2. Присасывающее действие грудной клетки при дыхании
3. Действие «мышечного насоса»
4. Напряжение и спадение фасций, с которыми сращены вены, особенно в области шеи и в местах сгибов конечностей
5. Сократительная деятельность стенок вен за счет собственной гладкой мускулатуры
6. Наличие клапанного аппарата в венах
7. Пульсация рядом расположенных артерий

ДЕЙСТВИЕ «МЫШЕЧНОГО НАСОСА»

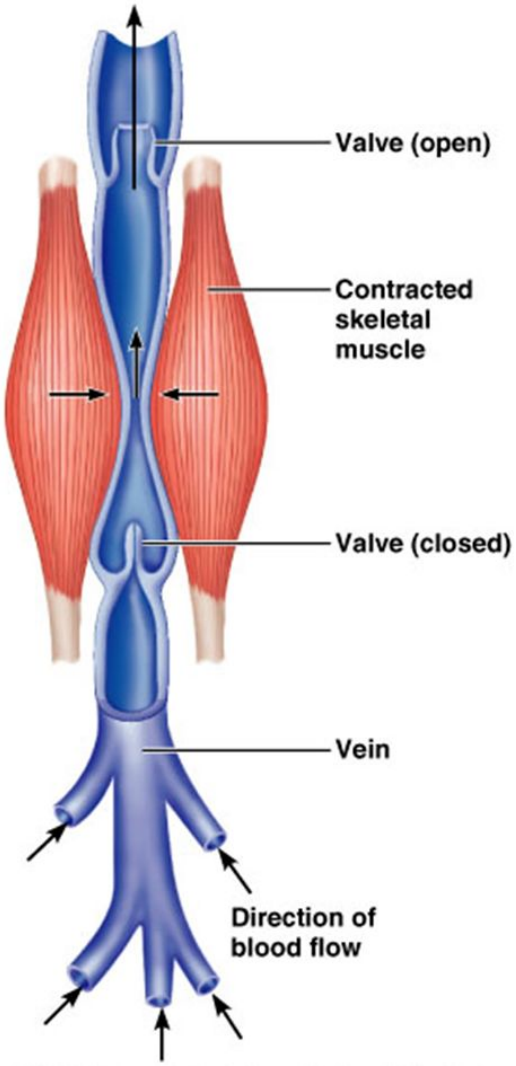

РАЗВИТИЕ ВЕН

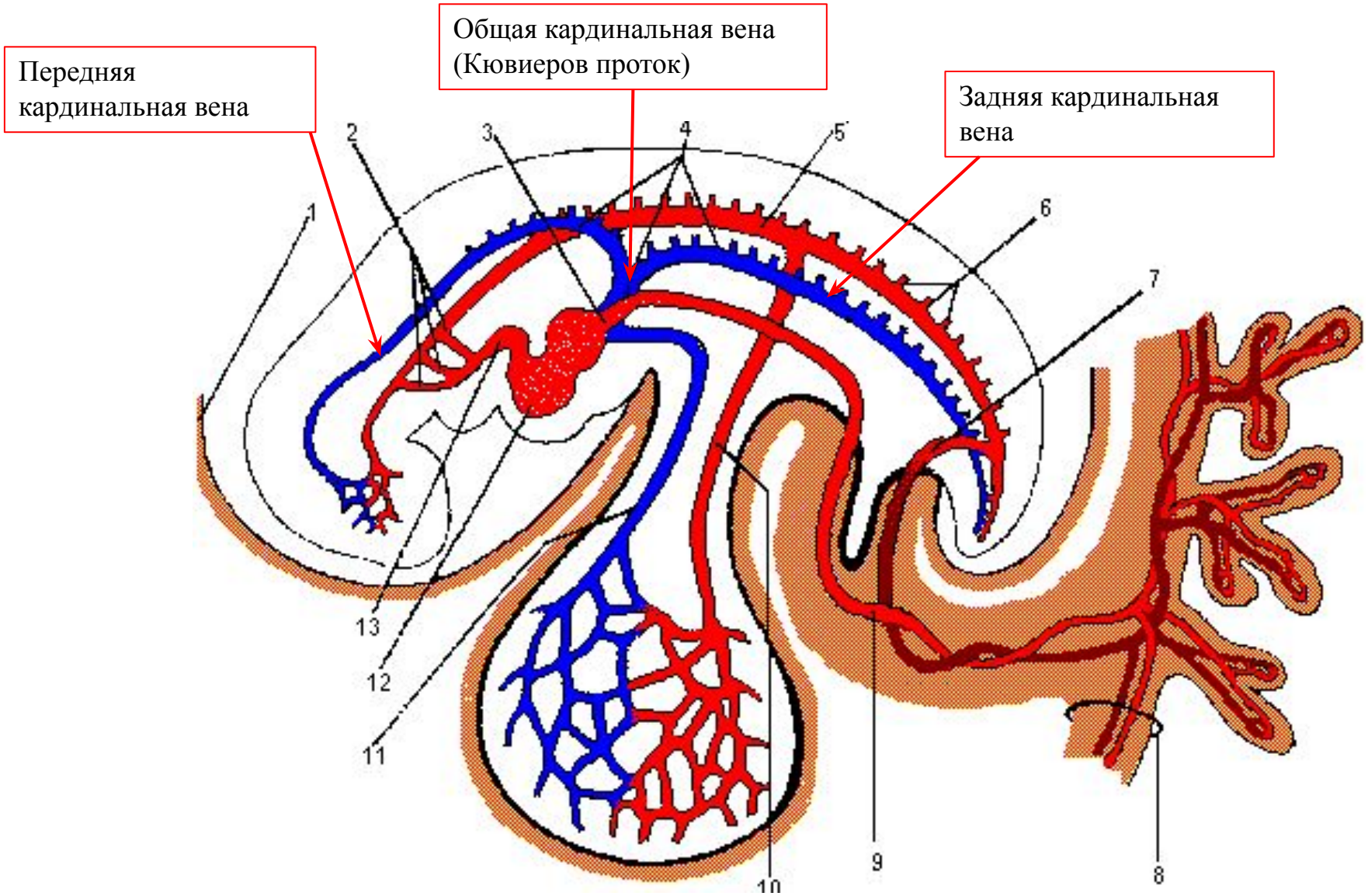

РАЗВИТИЕ ВЕН

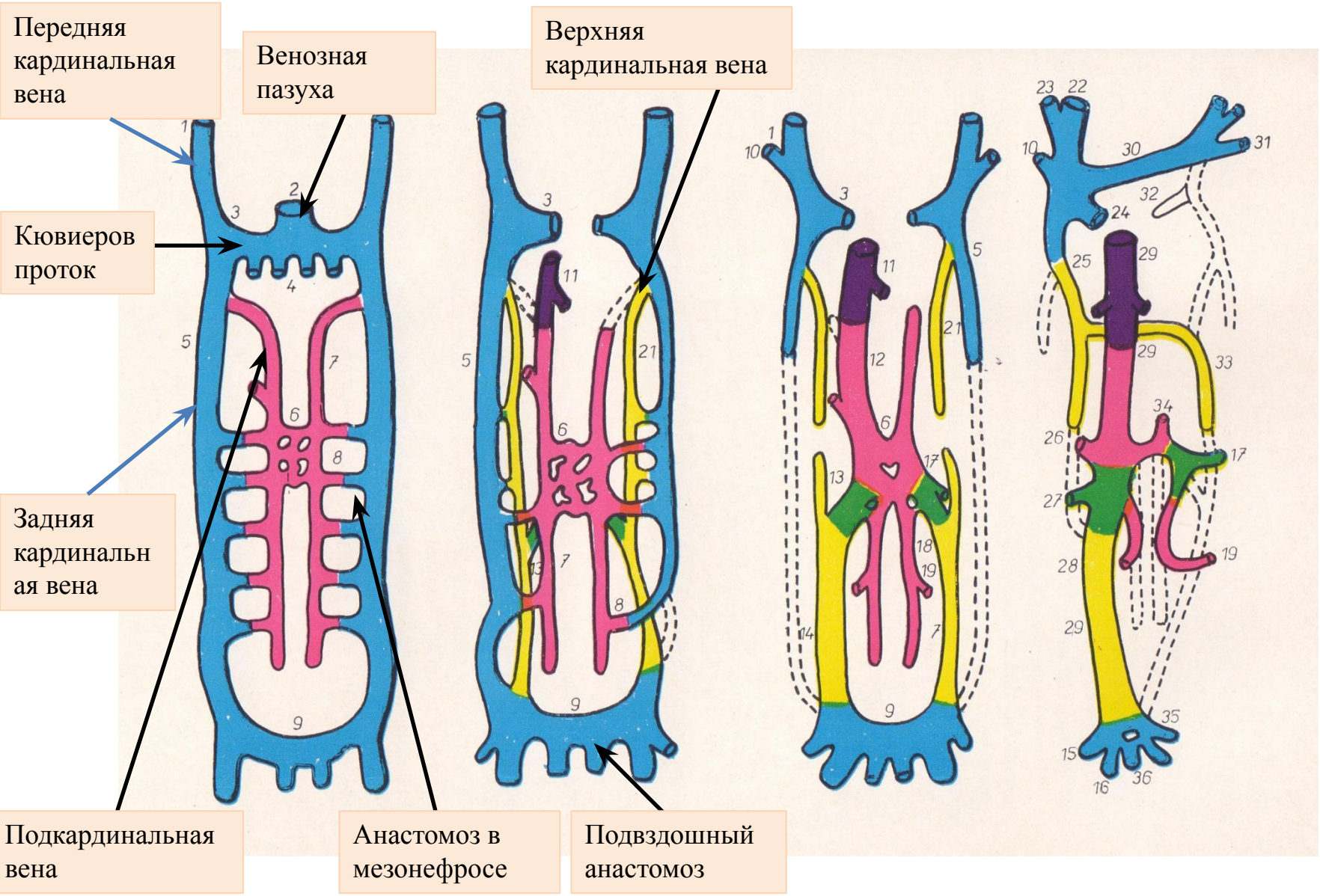

РАЗВИТИЕ ВЕН

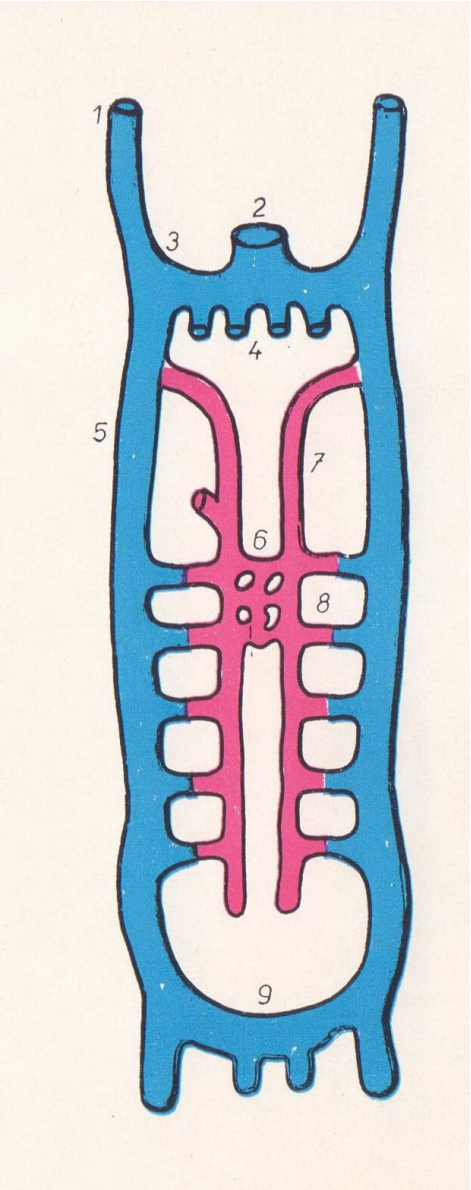

Симметричная закладка передних и задних кардинальных вен с сегментарным формированием их притоков

Преимущественное развитие правых кардинальных вен и большая редукция левых сосудов (как следствие смещения сердца влево)

РАЗВИТИЕ ВЕН

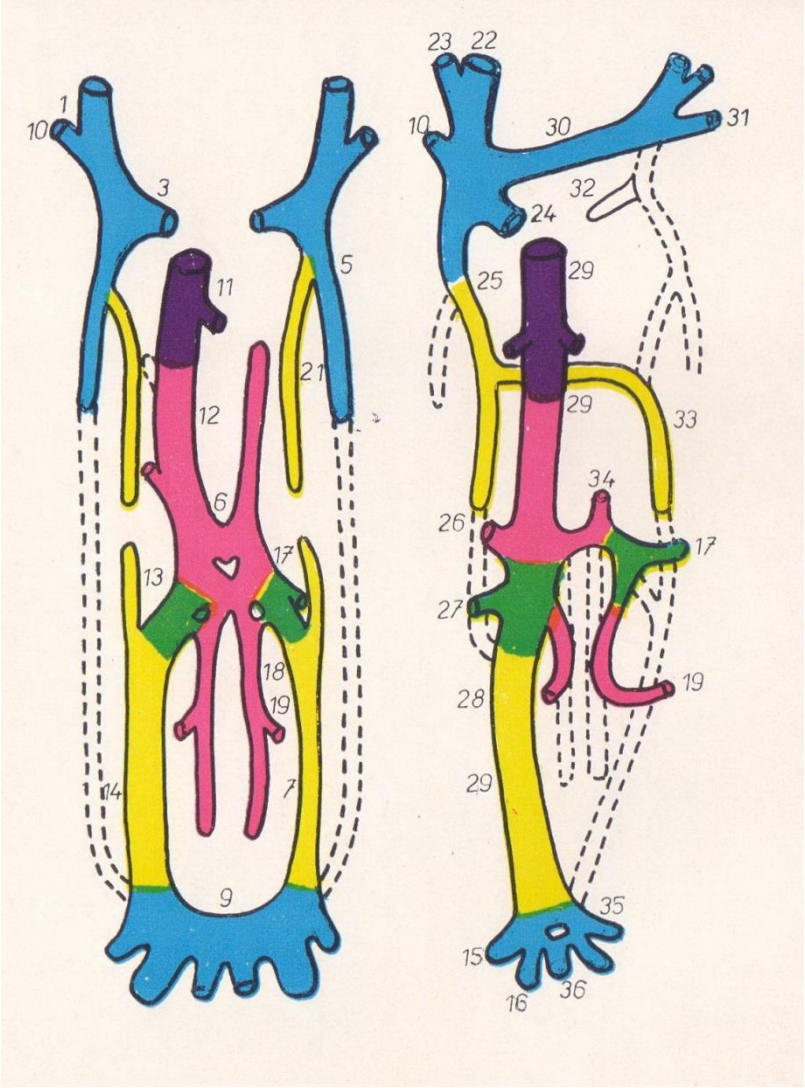

- Преобразование правой общей кардинальной вены **в верхнюю полую вену**, а левой общей кардинальной вены в венечный синус.
- Редукция на большем протяжении задних кардинальных вен и ихзамещение субкардинальными сосудами, обслуживающими мезонефрос.
- По мере замещения мезонефроса вторичной почкой присходит замещение субкардинальных вен вновь формируемой нижней полой веной.

РАЗВИТИЕ ВЕН

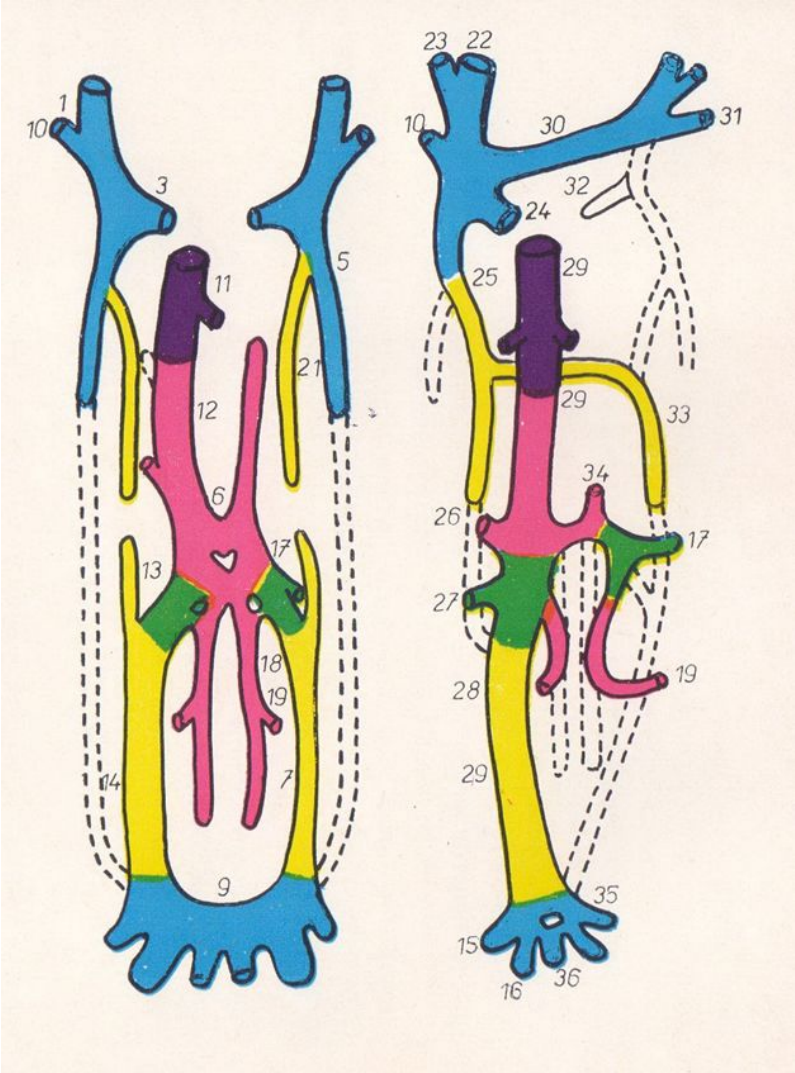

Нижняя полая вена – сложный сосуд, в формировании которого принимают участие:

1. Не подвергшиеся редукции дистальные участки кардинальных вен (будущие подвздошные вены).
2. Не подвергшийся редукции участок правой субкардинальной вены (будущая постренальная чать нижней полой вены).
3. Преренальная часть нижней полой вены

ВЕНЫ СЕРДЦА

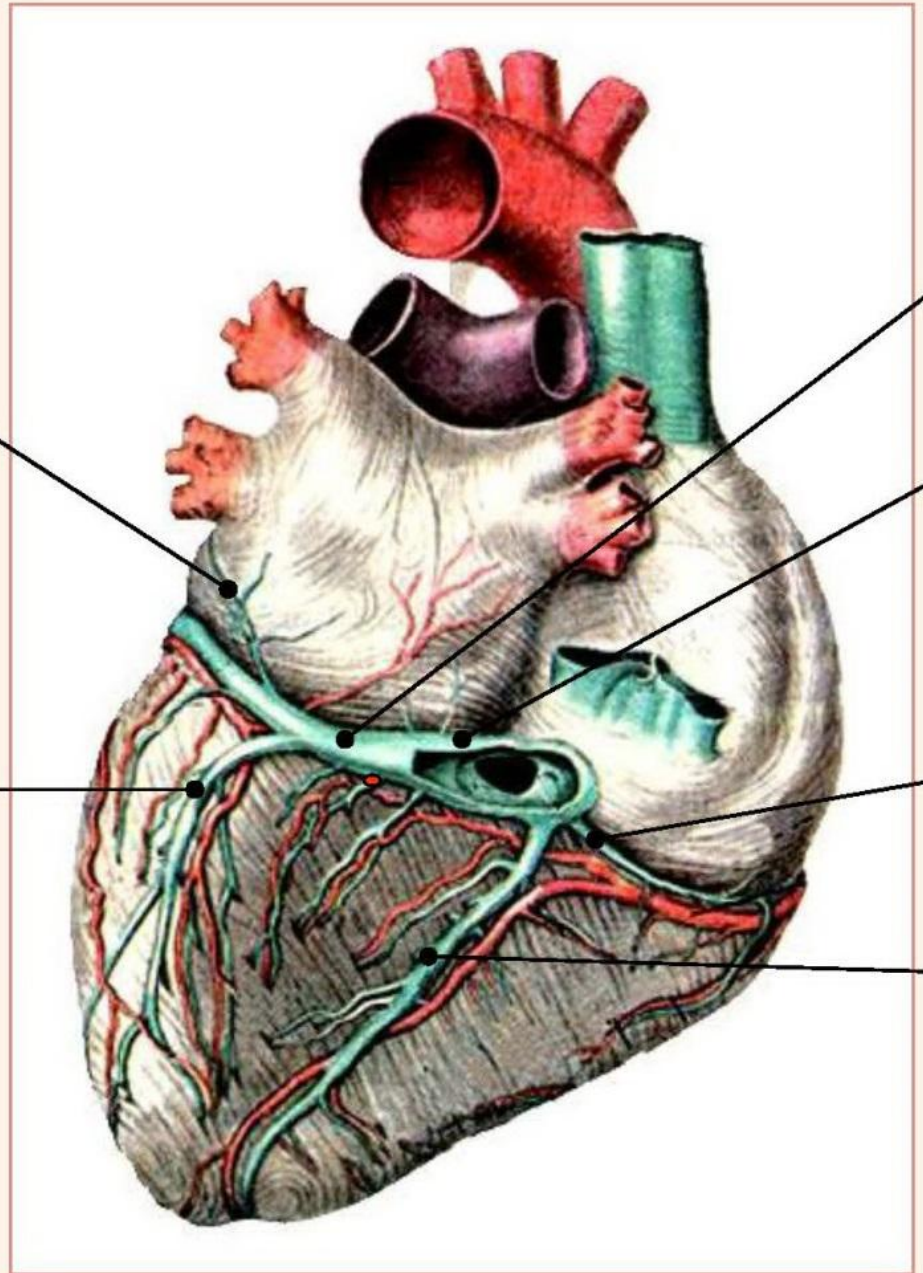
V. cordis magna
V. obliqua atrii sin.
Sinus coronarius
V. posterior ventriculi sin.
V. cordis parva
V. cordis media

ВЕНЫ СЕРДЦА

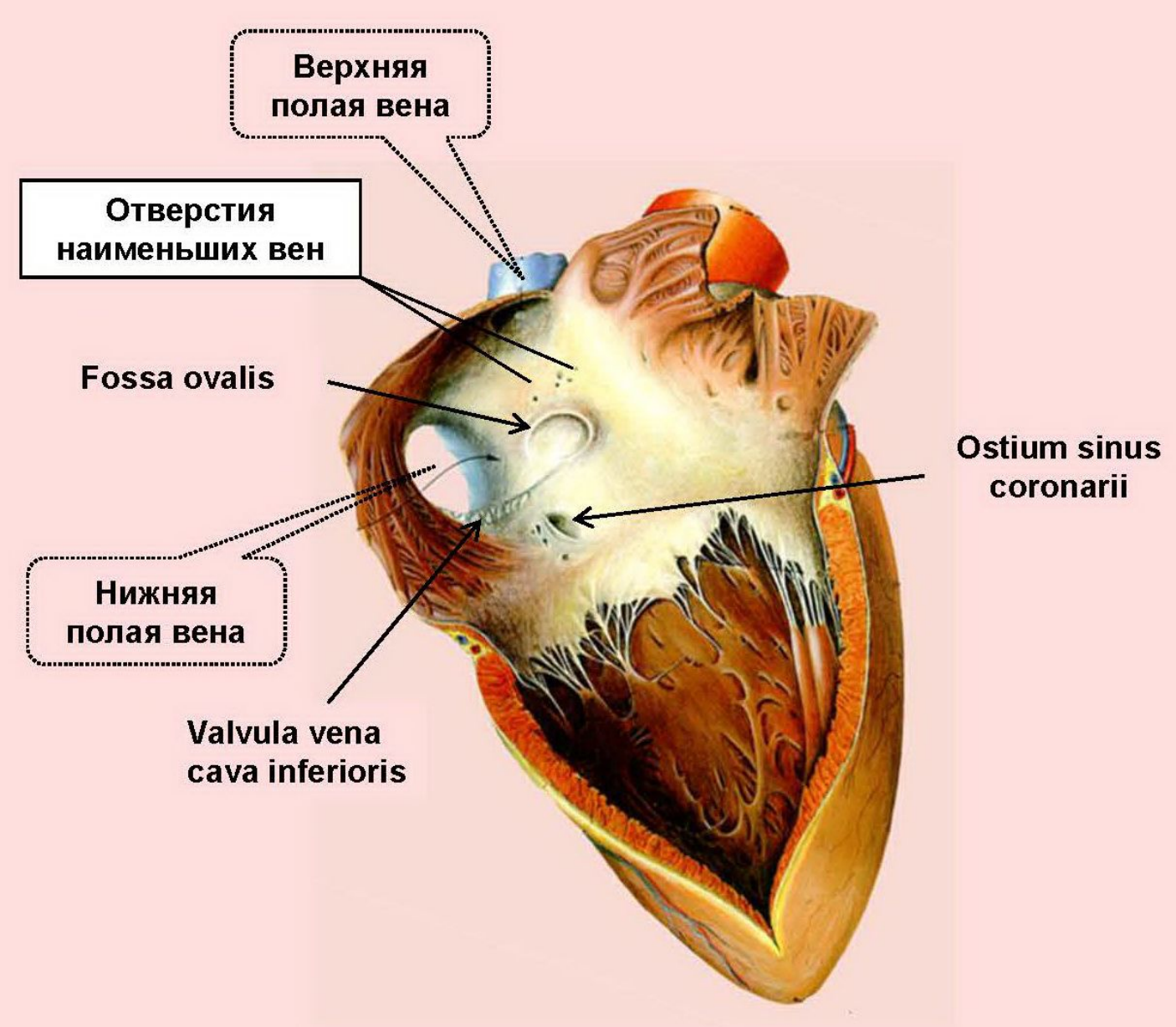
Верхняя полая вена
Отверстия наименьших вен
Fossa ovalis
Ostium sinus coronarii
Нижняя полая вена
Valvula vena cava inferioris

ВЕНЫ БОЛЬШОГО КРУГА КРОВООБРАЩЕНИЯ

Vv. jugulares internae
Vv. subclaviae
Vv. brachiocephalicae
V. azygos
V. cava superior

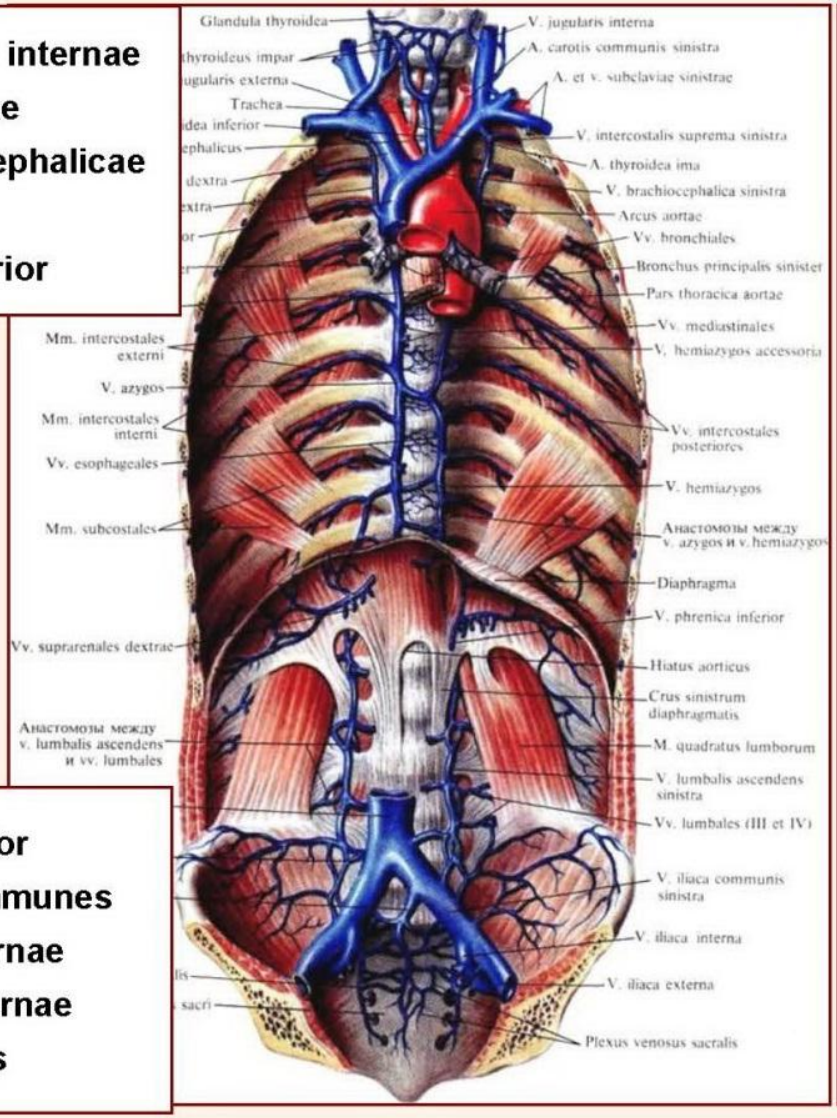

V. cava inferior
Vv. Iliaci communes
Vv. Iliaci internae
Vv. Iliaci externae
Vv. femorales

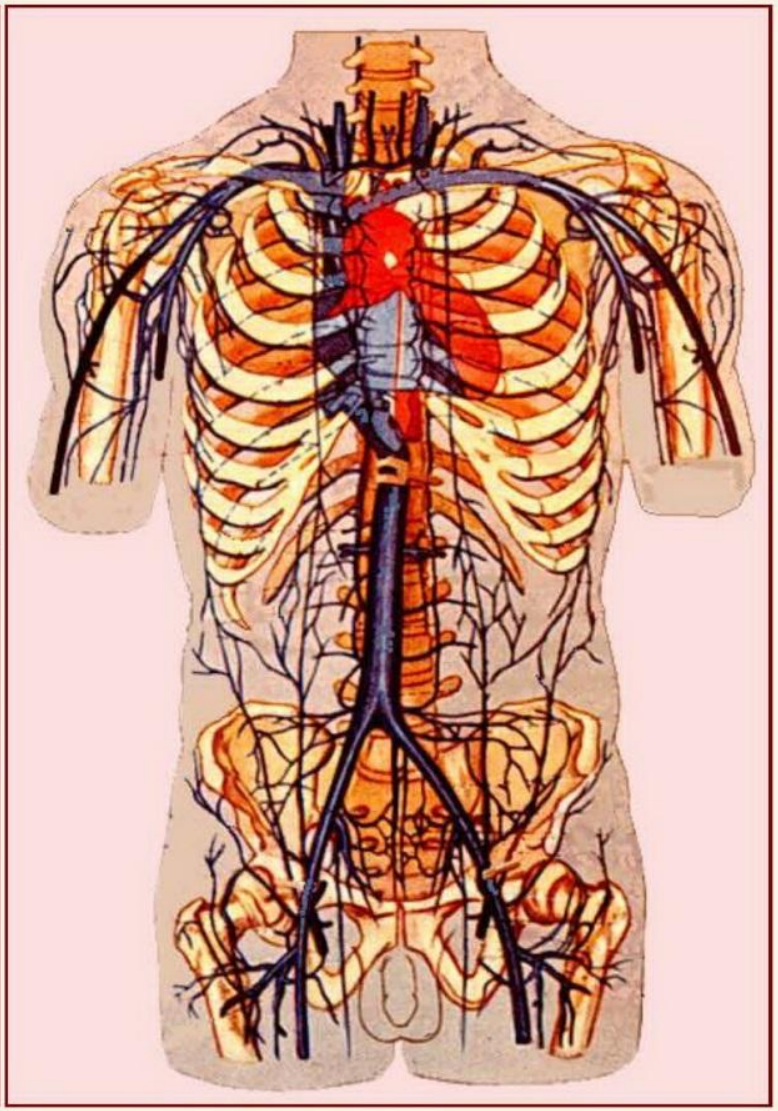

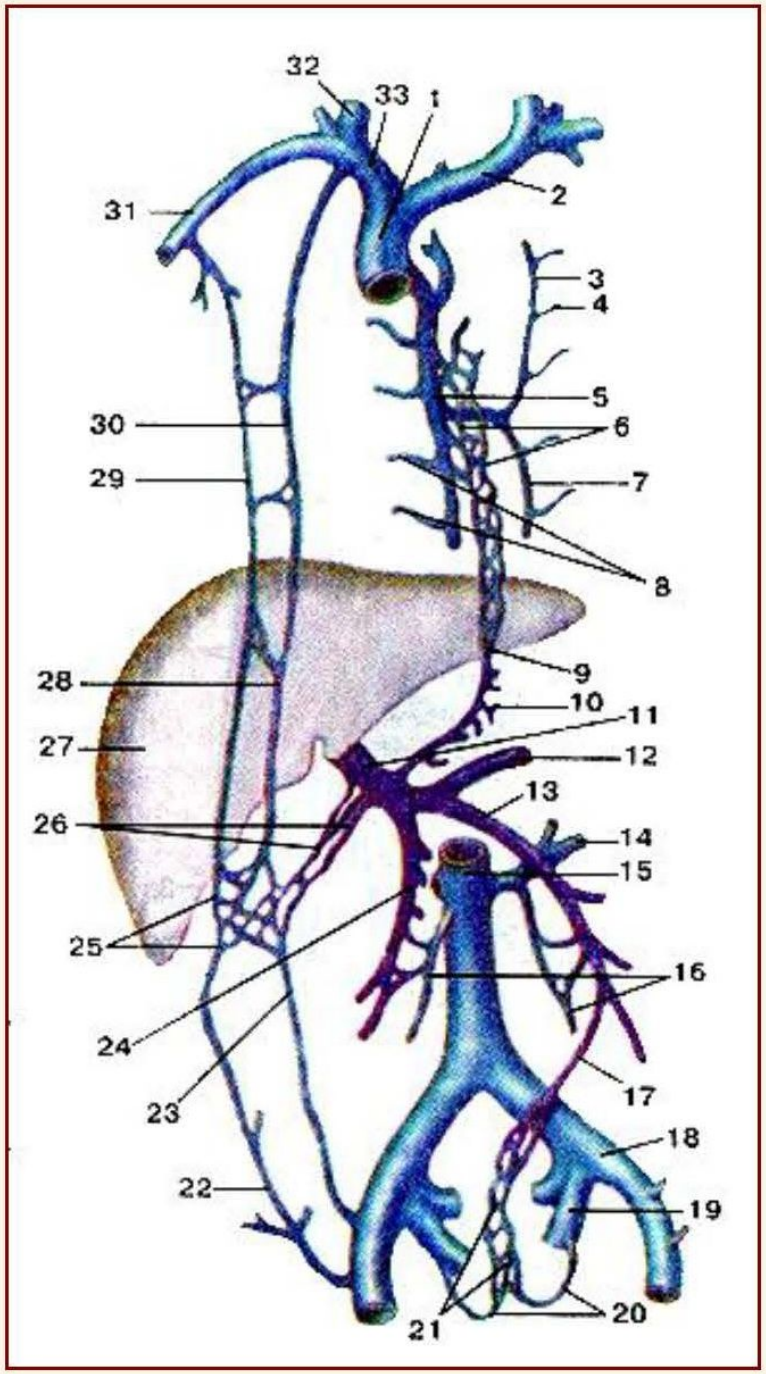

Корни верхней полой вены

Vv. brachiocephalicae

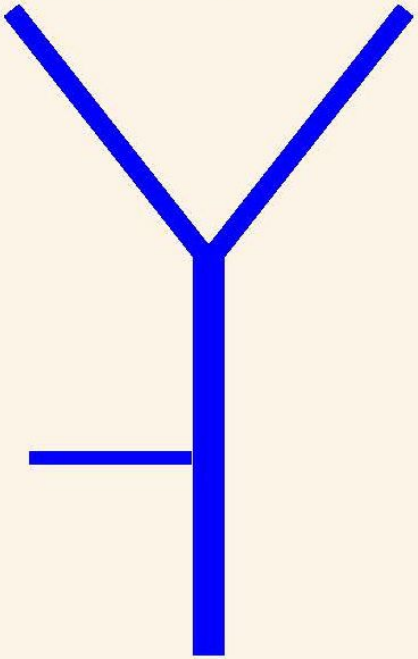

Приток верхней полой вены

V. azygos

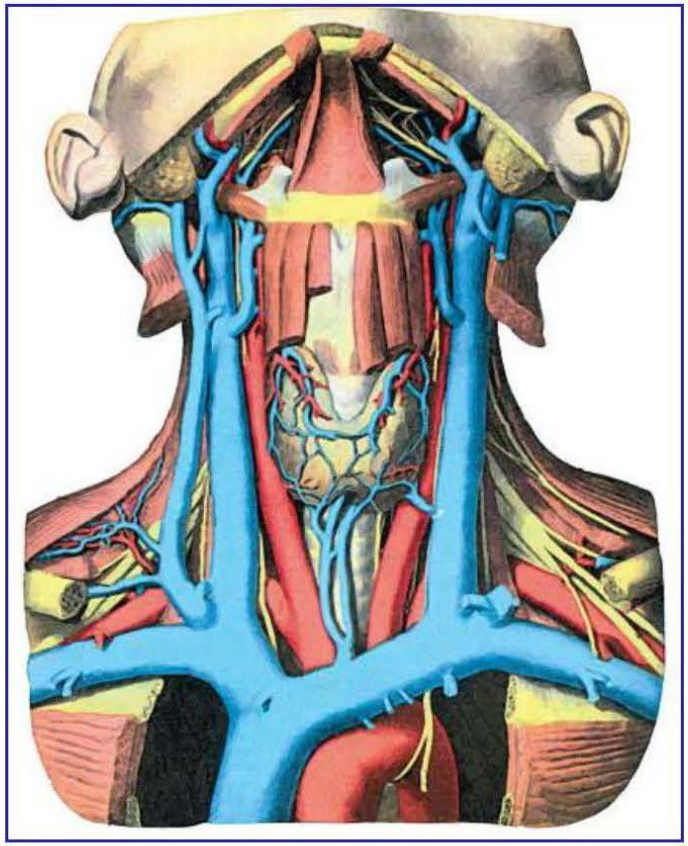

ПЛЕЧЕГОЛОВНЫЕ ВЕНЫ,
vv. brachiocephalicae

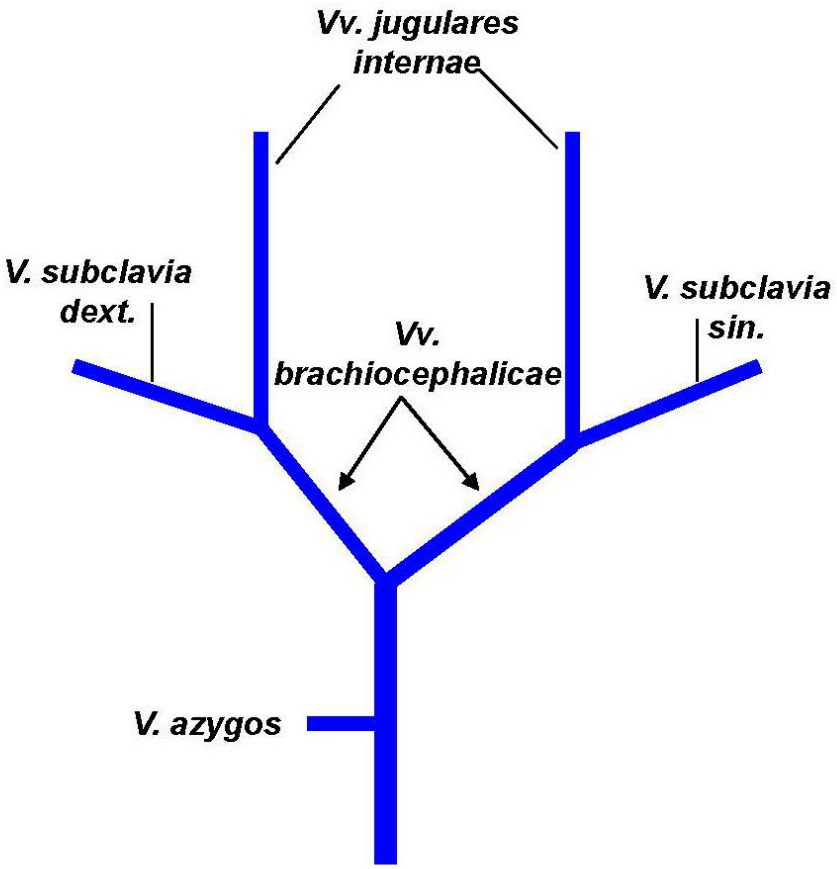

V. thyroidea inferior

V. laryngea inferior

Vv. thymicae

Vv. pericardiacae

Vv. pericardiacophrenicae

Vv. thoracicae internae

V. intercostalis suprema

Vv. mediastinales

Vv. bronchiales

Vv. tracheales

Vv. oesophageales

V. vertebralis

V. cervicalis profunda

ВНУТРЕННИЕ ГРУДНЫЕ ВЕНЫ,
vv. thoracicae internae

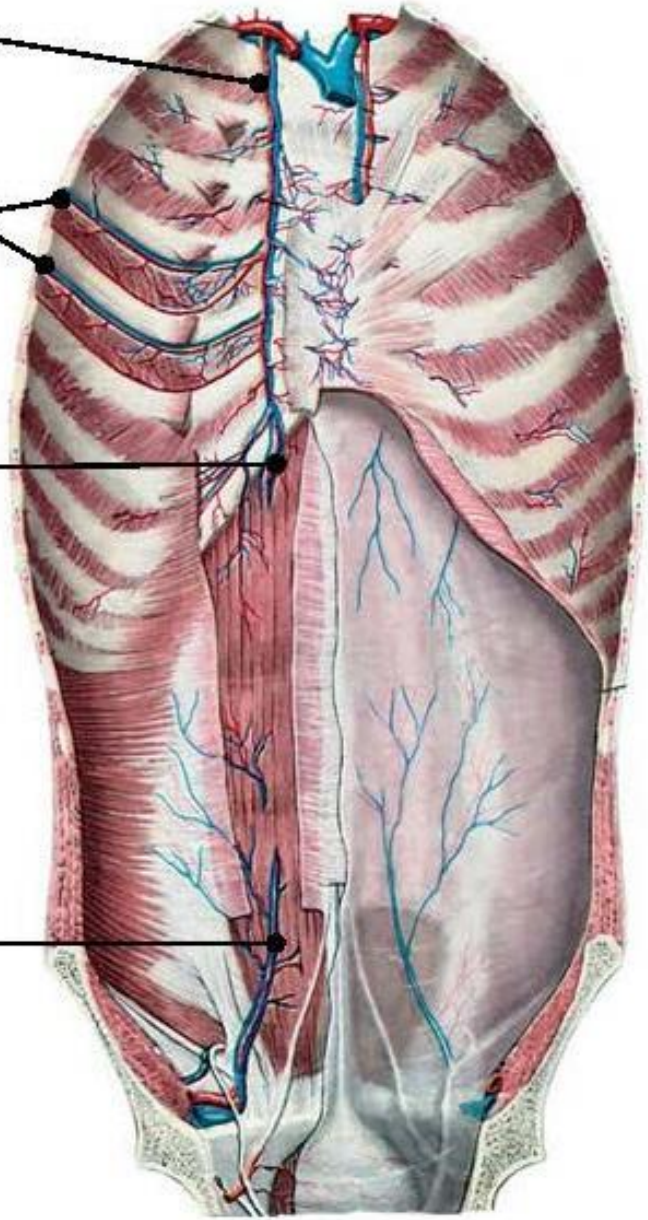

Vv. epigastricae superiores

Vv. musculophrenicae

Vv, subcutaneae abdominis

Vv. Intercostales anteriores

НЕПАРНАЯ И ПОЛУНЕПАРНАЯ ВЕНЫ

v. azygos et v.hemiazygos

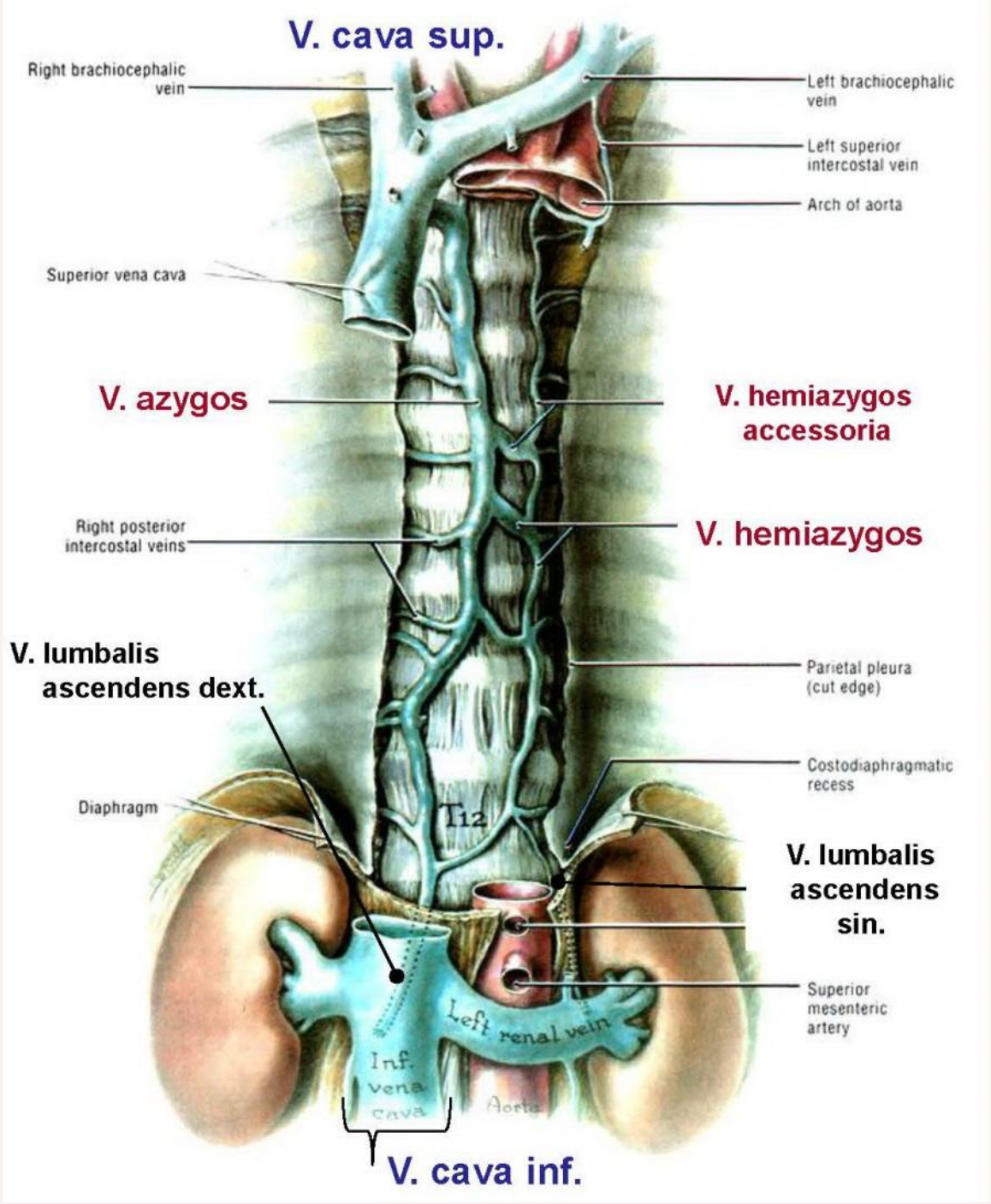

ПОВЕРХНОСТНЫЕ ВЕНЫ В/КОНЕЧНОСТИ

Vv. superficiales membri superioris

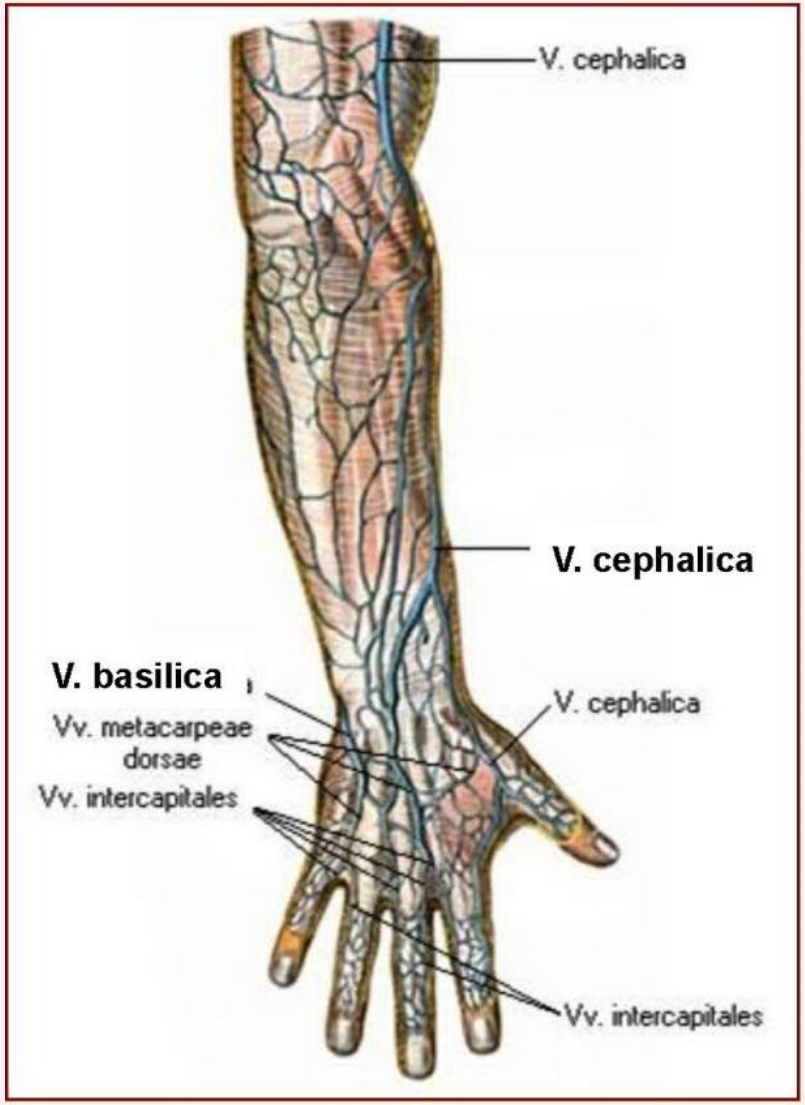

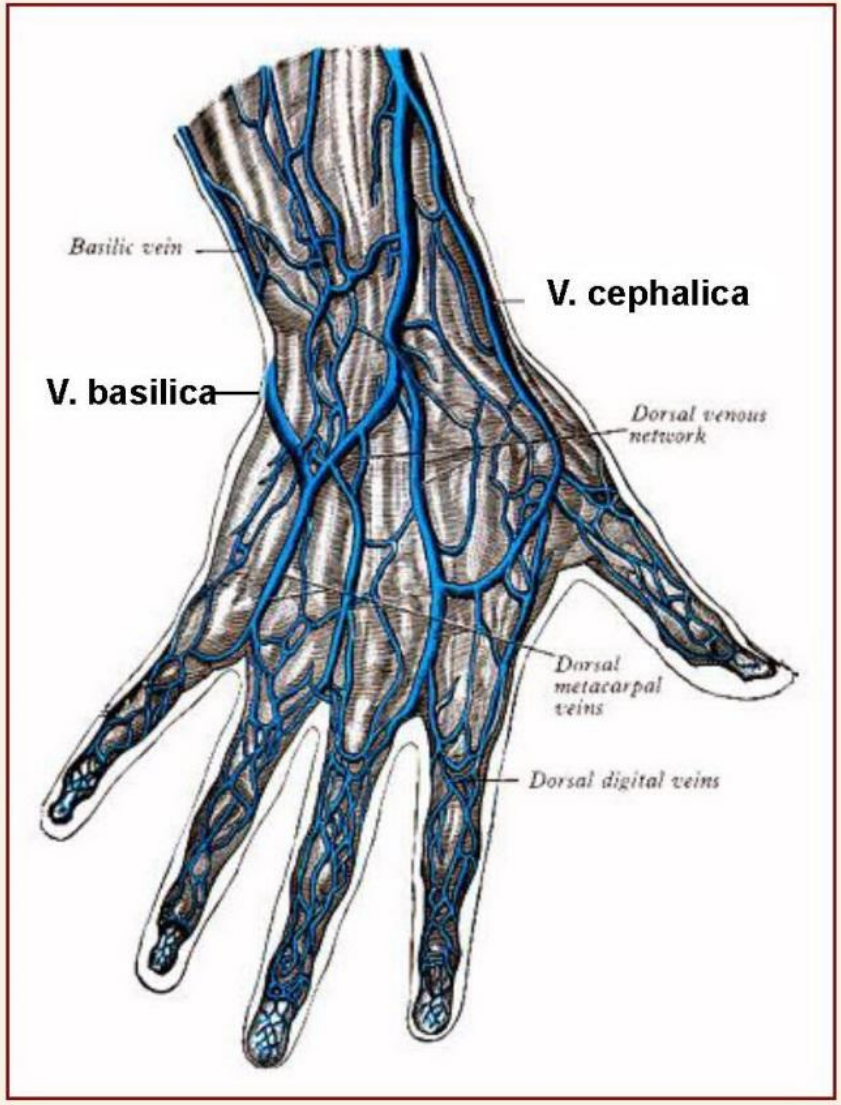

Rete venosum dorsale manus

ПОВЕРХНОСТНЫЕ ВЕНЫ В/КОНЕЧНОСТИ

Vv. superficiales membri superioris

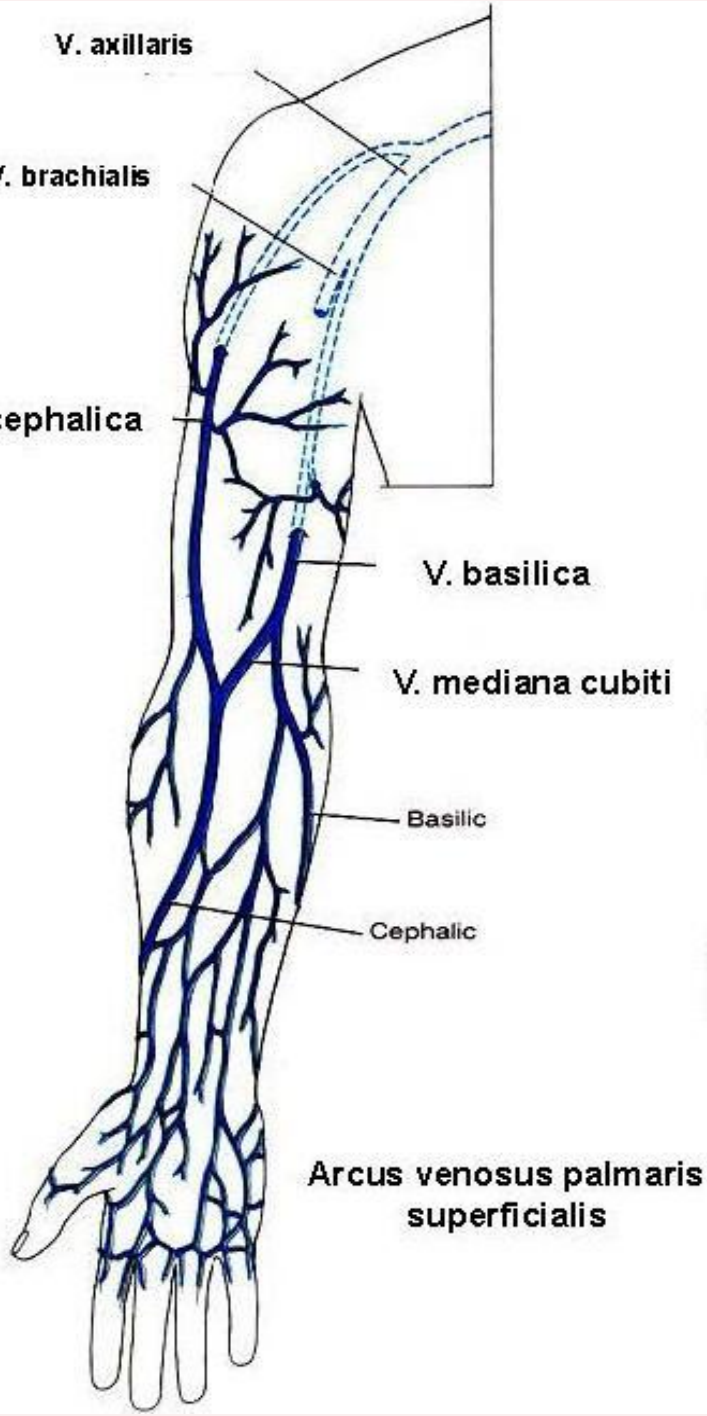

V. mediana cubiti

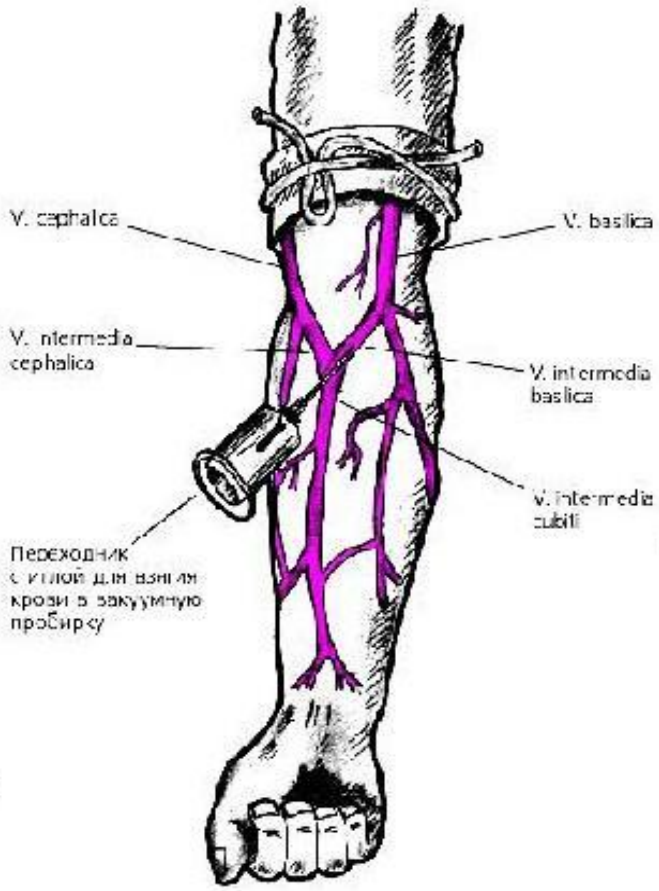

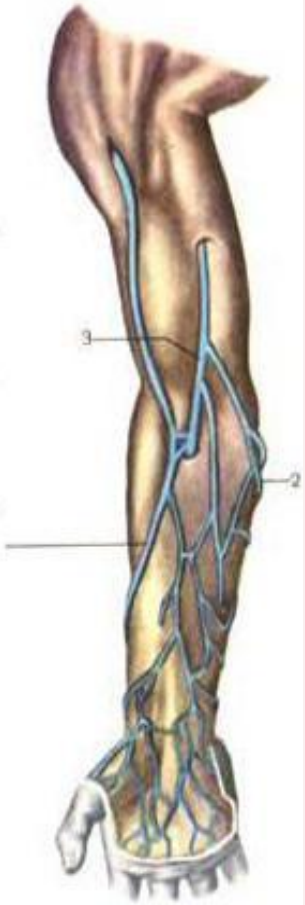

ВНЕШНИЙ ВИД В/КОНЕЧНОСТИ И ЕЕ РЕНТГЕНОГРАММА ПРИ ВАРИКОЗНОМ РАСШИРЕНИИ ВЕН

ГЛУБОКИЕ ВЕНЫ ВЕРХНЕЙ КОНЕЧНОСТИ

Vv. profundae membri superioris

Arcus venosus palmaris

superficialis et profundus

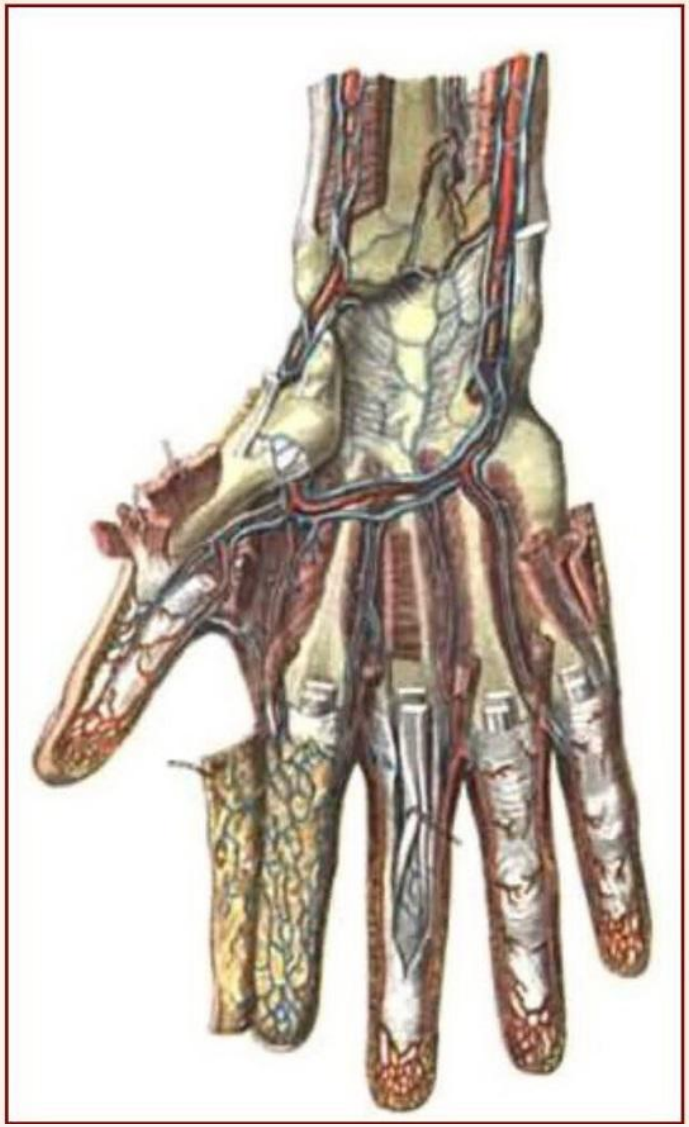

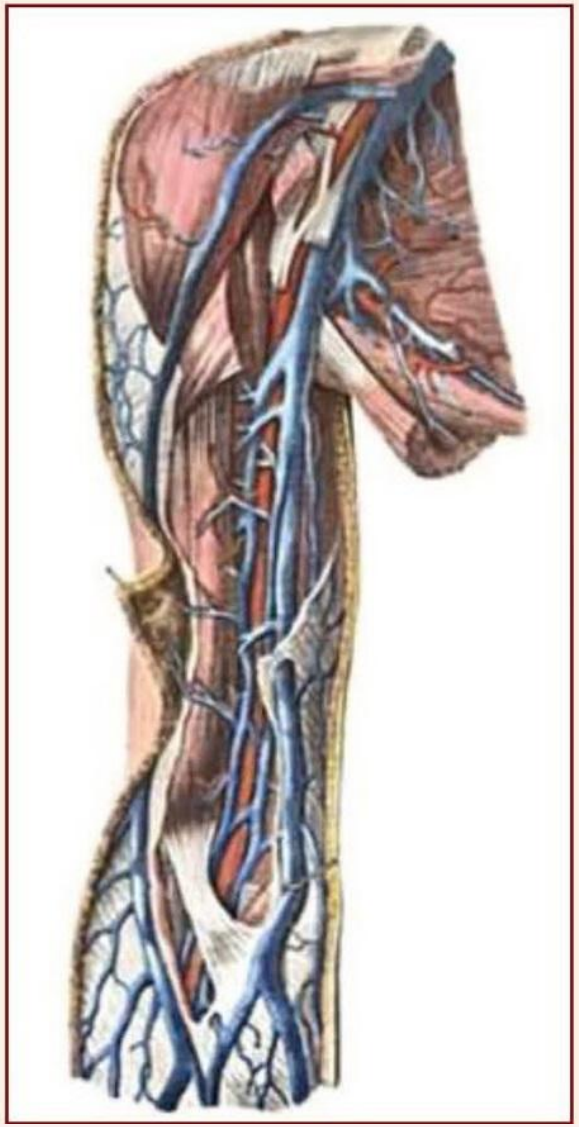

V. axillaris

Vv. brachiales

ГЛУБОКИЕ ВЕНЫ ВЕРХНЕЙ КОНЕЧНОСТИ

Vv. profundae membri superioris

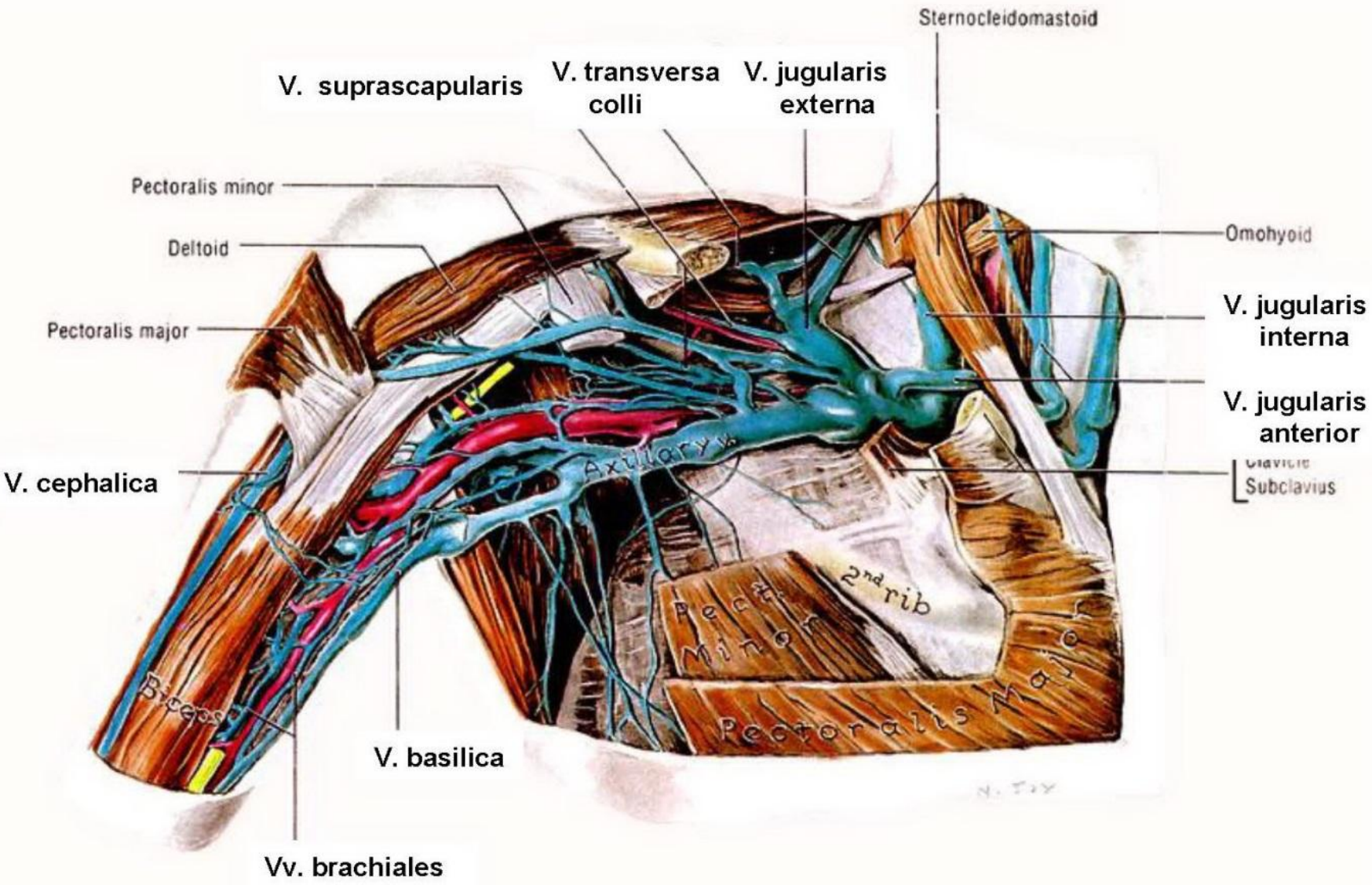

ТОПОГРАФИЯ НИЖНЕЙ ПОЛОЙ ВЕНЫ

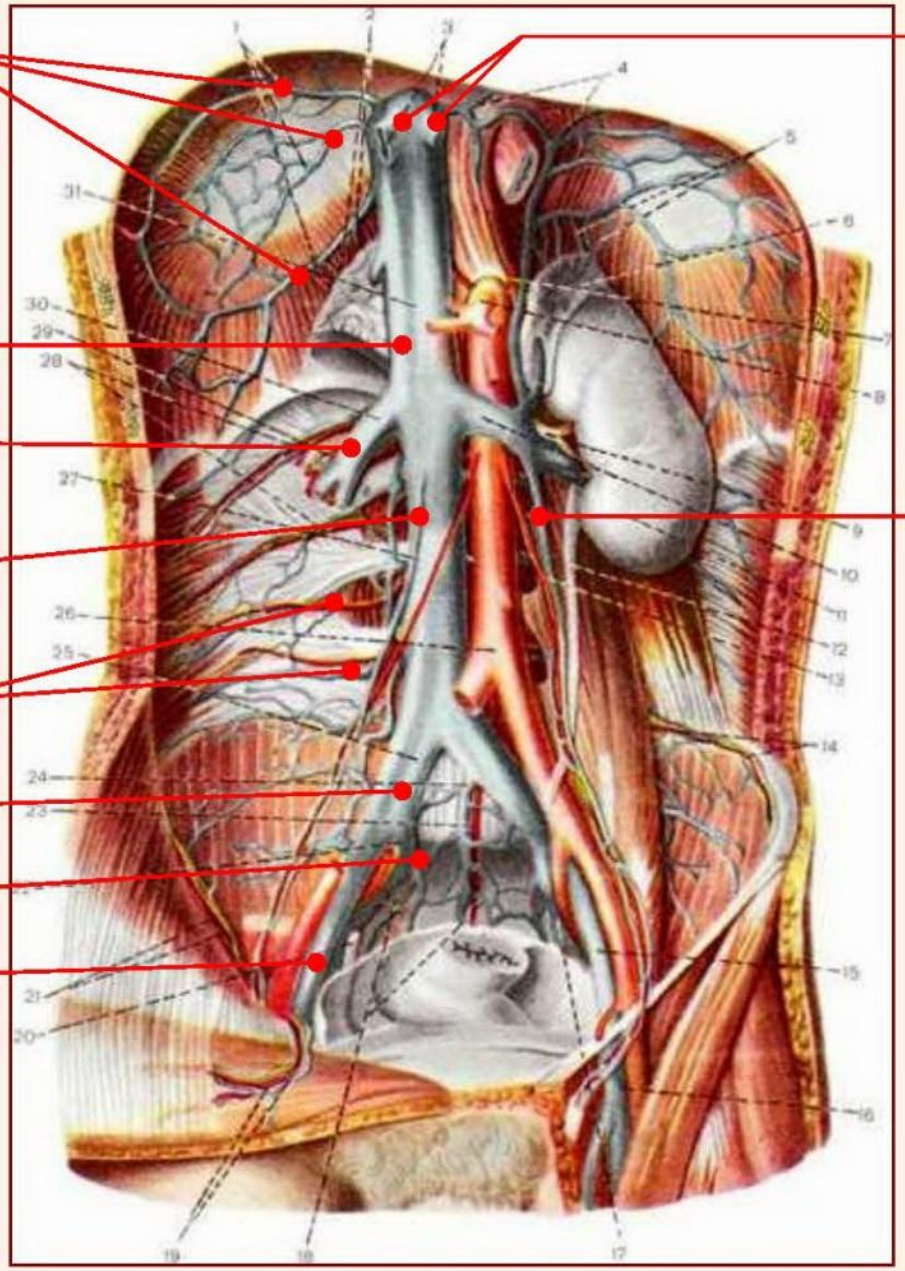

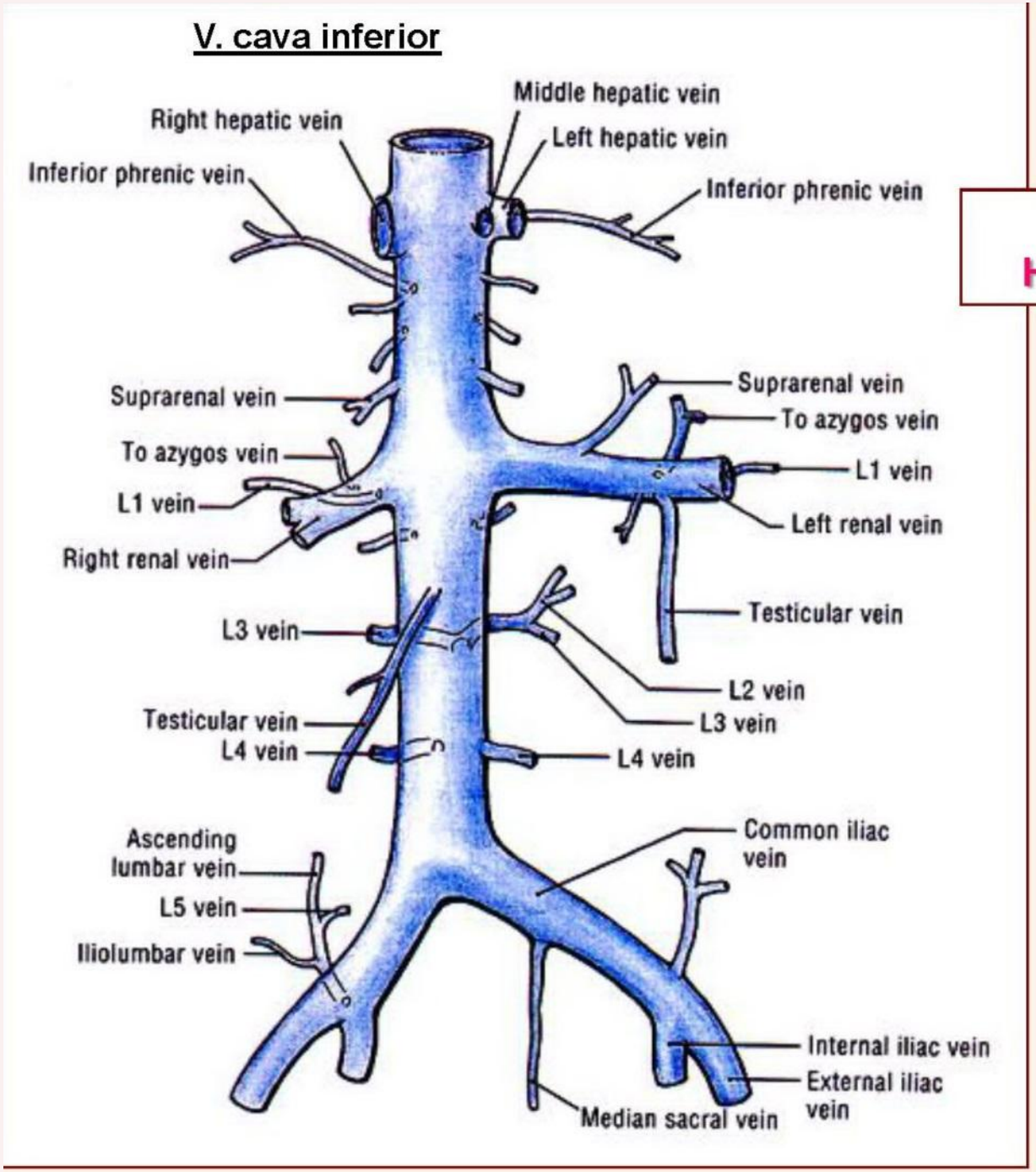

КОРНИ И ПРИТОКИ НИЖНЕЙ ПОЛОЙ ВЕНЫ

- Vv. Iliacae communes
- Vv. phrenicae inf.
- Vv. lumbales
- V. lumbalis ascendens
- Vv. hepaticae
- Vv. renales
- V. suprarenalis dext.
- V. testicularis (ovarica) dext.

ВЕНЫ НИЖНЕЙ КОНЕЧНОСТИ

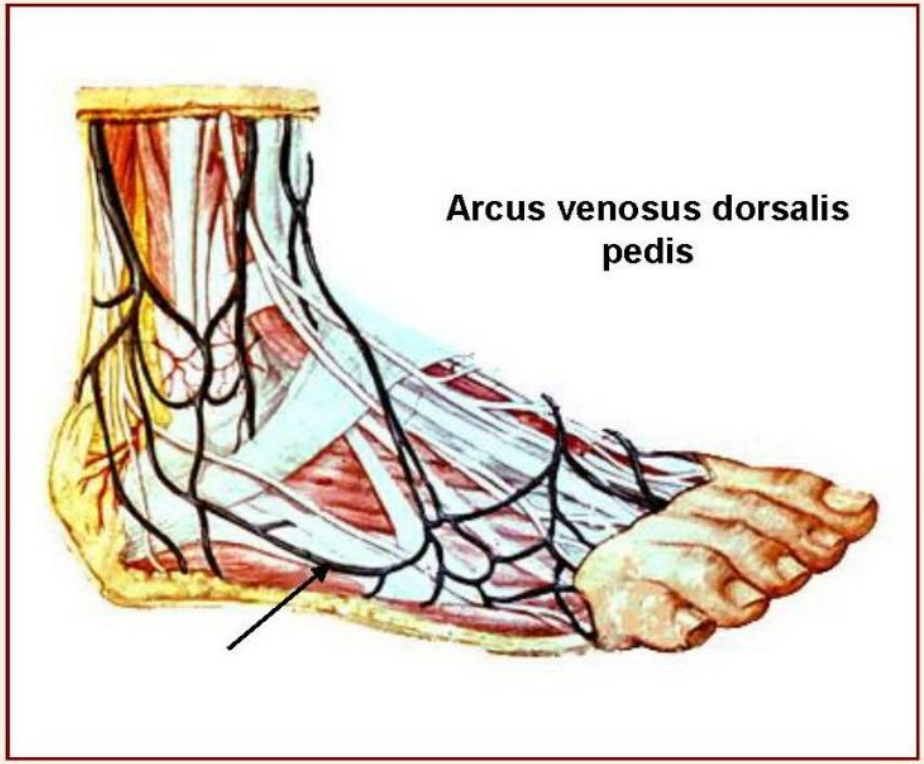

V. marginalis lateralis

Варианты строения глубоких вен голени

ФОРМИРОВАНИЕ ВОРОТНОЙ ВЕНЫ ПЕЧЕНИ

V. PORTAE HEPATIS

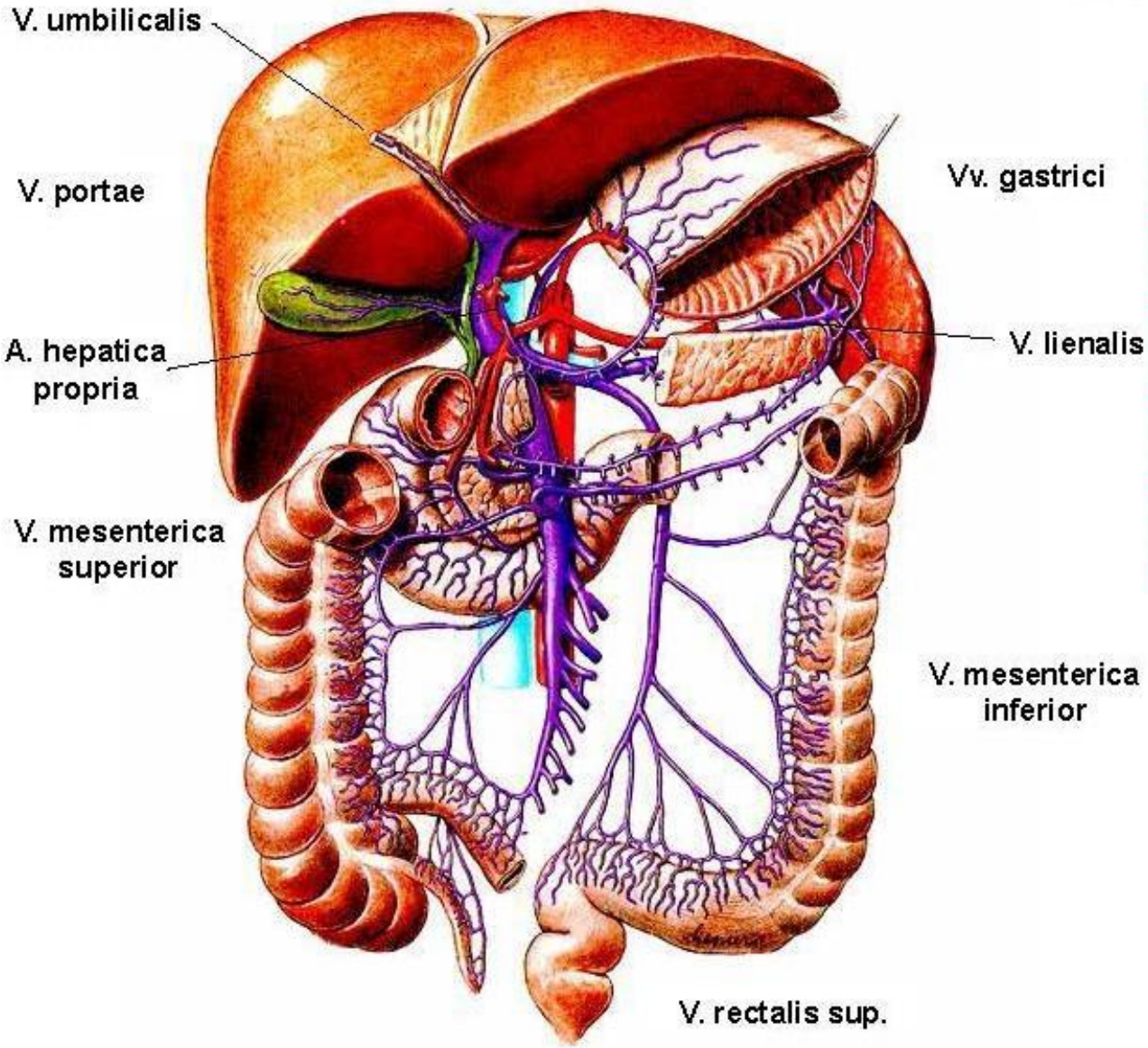

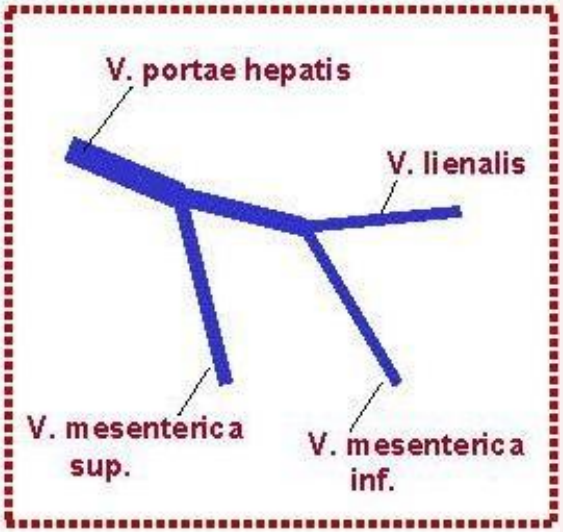

ПРИТОКИ ВЕРХНЕЙ БРЫЖЕЕЧНОЙ ВЕНЫ

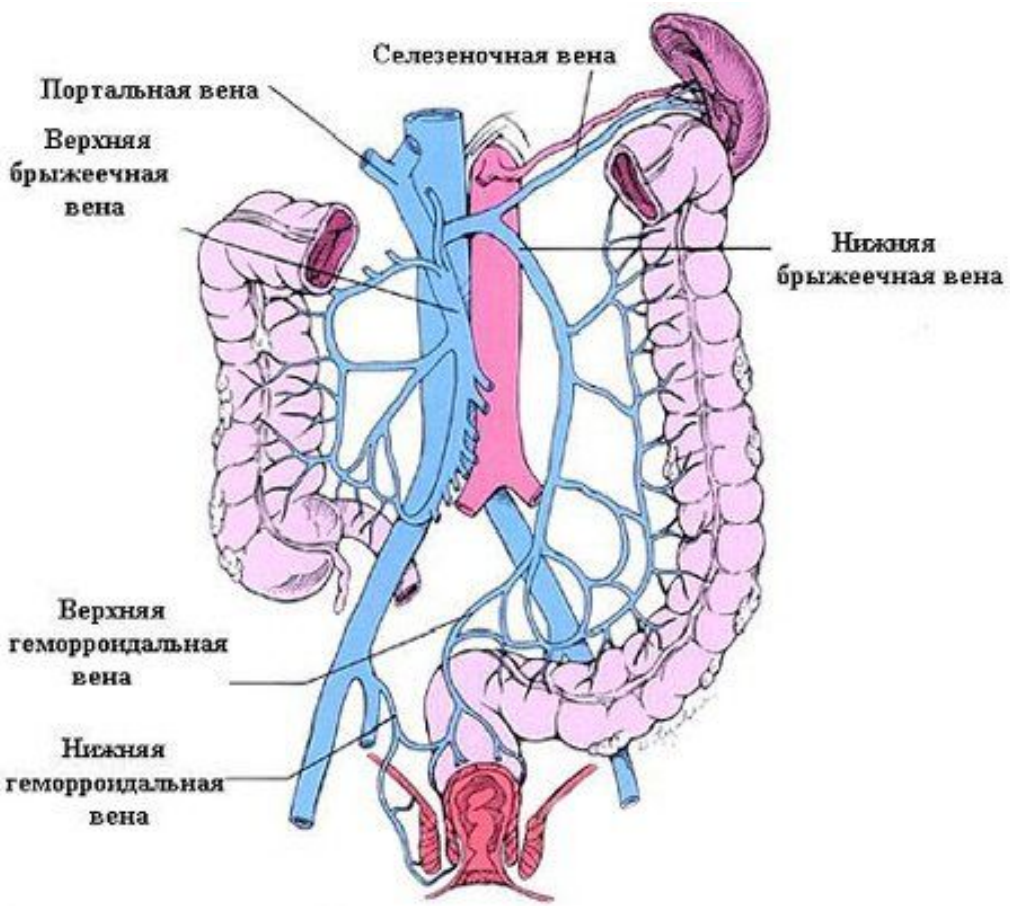

1. вены тощей и подвздошной кишки,
2. панкреатические вены,
3. панкреатодуоденальные вены,
4. подвздошно-ободочная вена,
5. правая желудочно-сальниковая вена,
6. правая и средняя ободочные вены,
7. вена червеобразного отростка

ПРИТОКИ СЕЛЕЗЁНОЧНОЙ ВЕНЫ

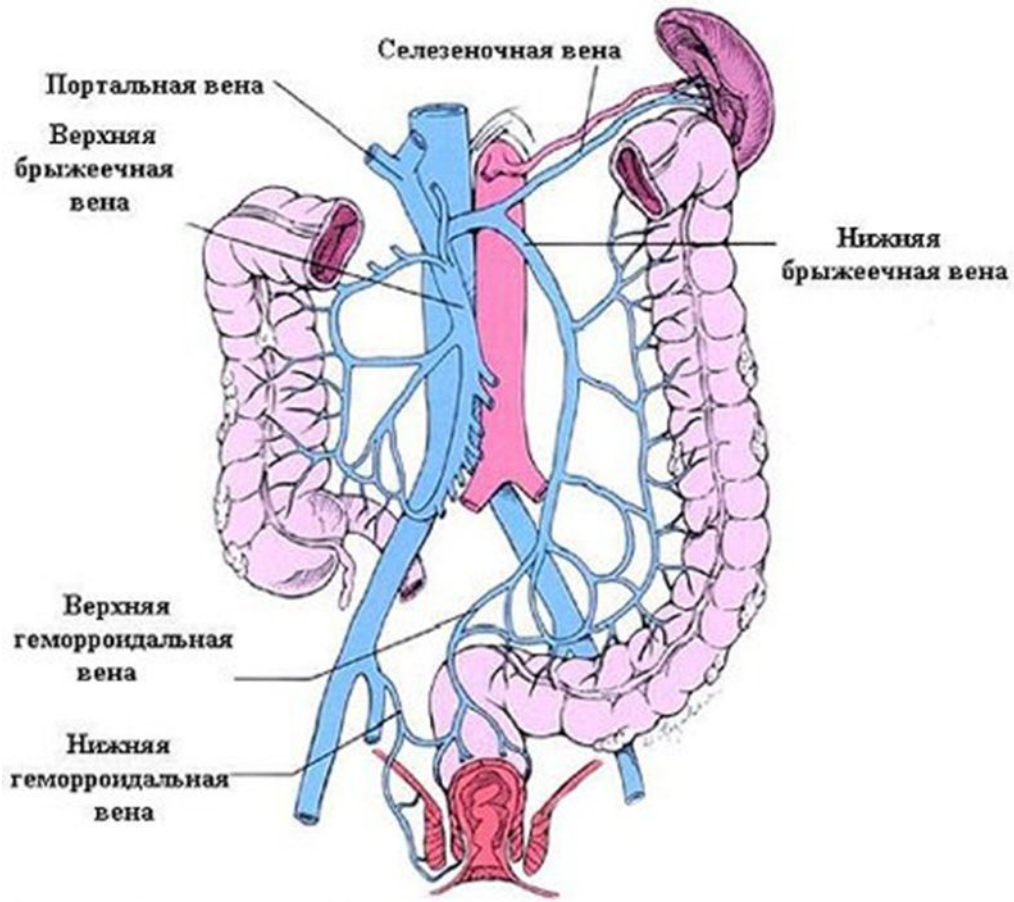

1. панкреатические вены,
2. короткие желудочные вены
3.левая желудочно-сальниковая вена

ПРИТОКИ НИЖНЕЙ БРЫЖЕЕЧНОЙ ВЕНЫ

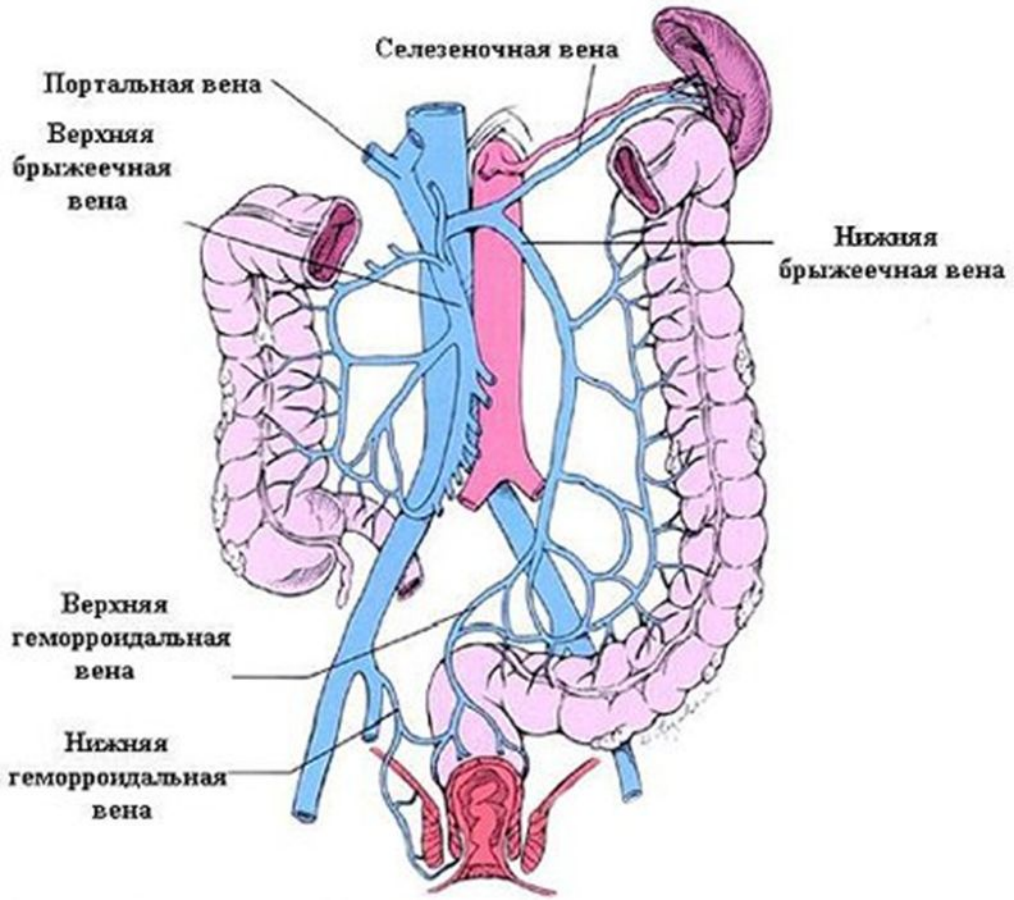

1. верхняя прямокишечная вена,
2. левая ободочная вена
3. сигмовидные вены

Порто-кава-кавальные анастомозы

(между v. portae hepatis, v. cava superior и v. cava inferior)

на передней стенке туловища

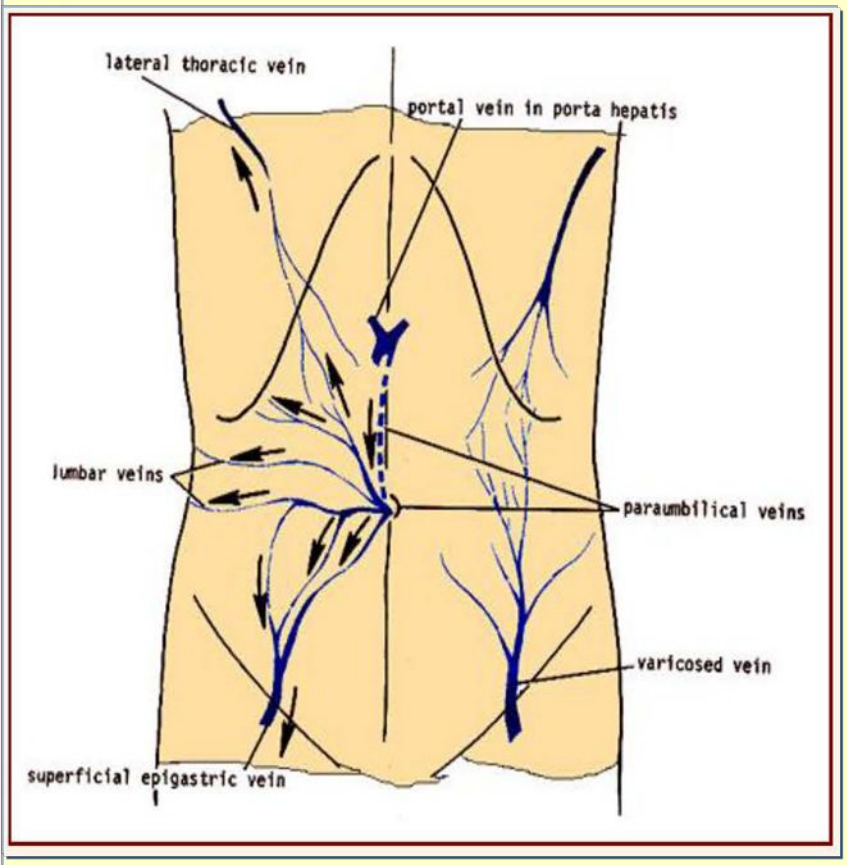

V. cava superior

↑

V. brachiocephalica

↑

V. thoracica interna

↑

V. epigastrica superior

↑

Область анастомозов → **Vv. paraumbilicales** → **V. portae hepatis**

↓

V. epigastrica inferior

↓

V. iliaca externa

↓

V. iliaca communis

↓

V. cava inferior

A
Medicine Live
B

Порто-кавальные анастомозы
(между v. portae hepatis и v. cava inferior)

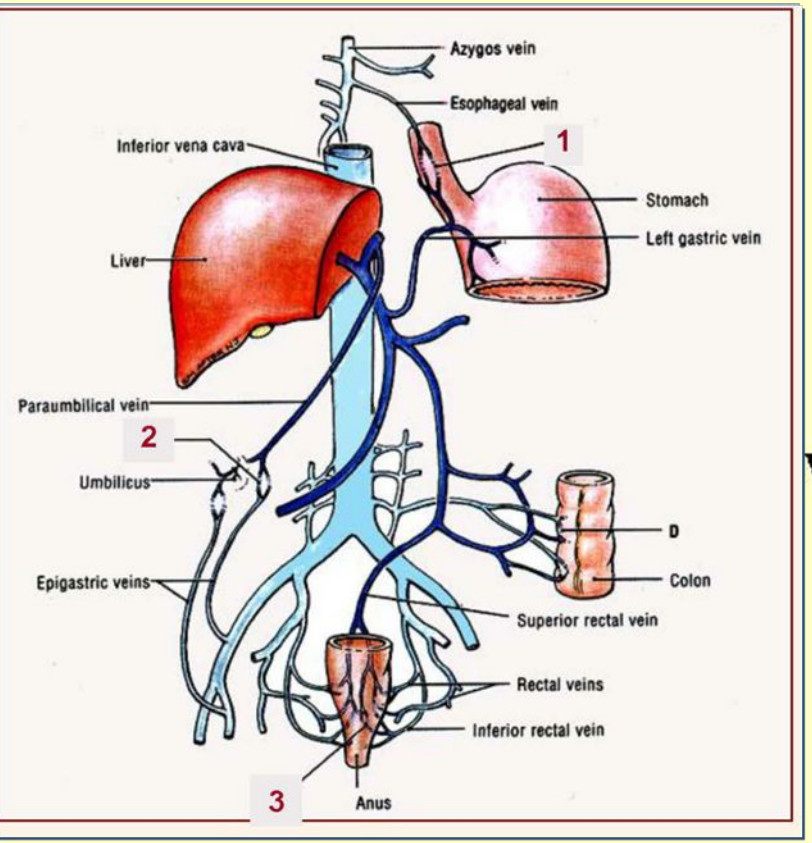

V. portae hepatis

↑

V. mesenterica inferior

↑

V. rectalis superior

↑

Plexus venosus rectalis

↓ Vv. rectales mediae → V. iliaca interna

↓ Vv. rectales inferiores → V. pudenda interna → V. iliaca interna

↓

V. iliaca communis

↓

V. cava inferior

Порто-кава-кавальные анастомозы

(между v. portae hepatis, v. cava superior и v. cava inferior)

на задней стенке туловища

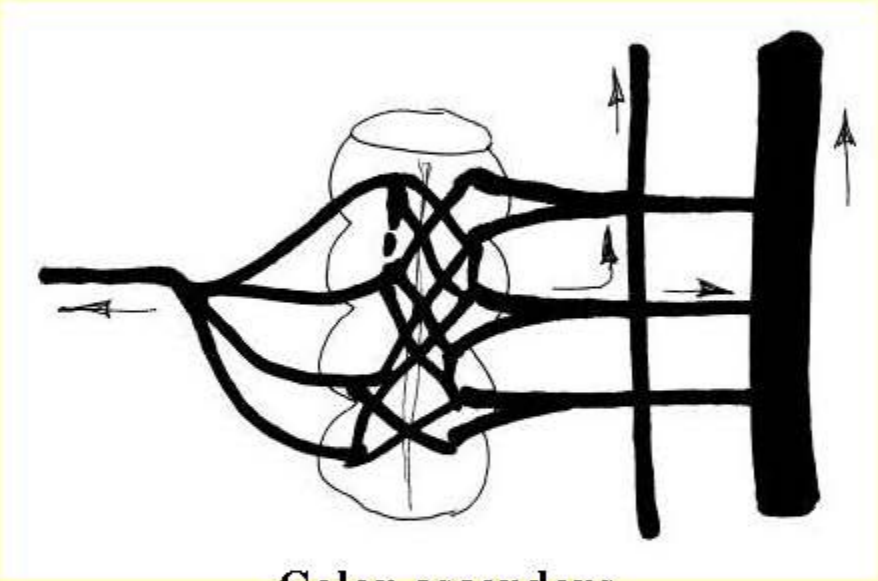

Colon ascendens

V. cava superior

↑

V. azygos

↑

Vv. lumbales ascendens

↑

Vv. lumbales → **V. cava inferior**

↑

Область анастомозов в стенке кишки

↓

V. mesenterica superior

↓

V. portae hepatis

Система кровообращения плода

Система кровообращения новорождённого

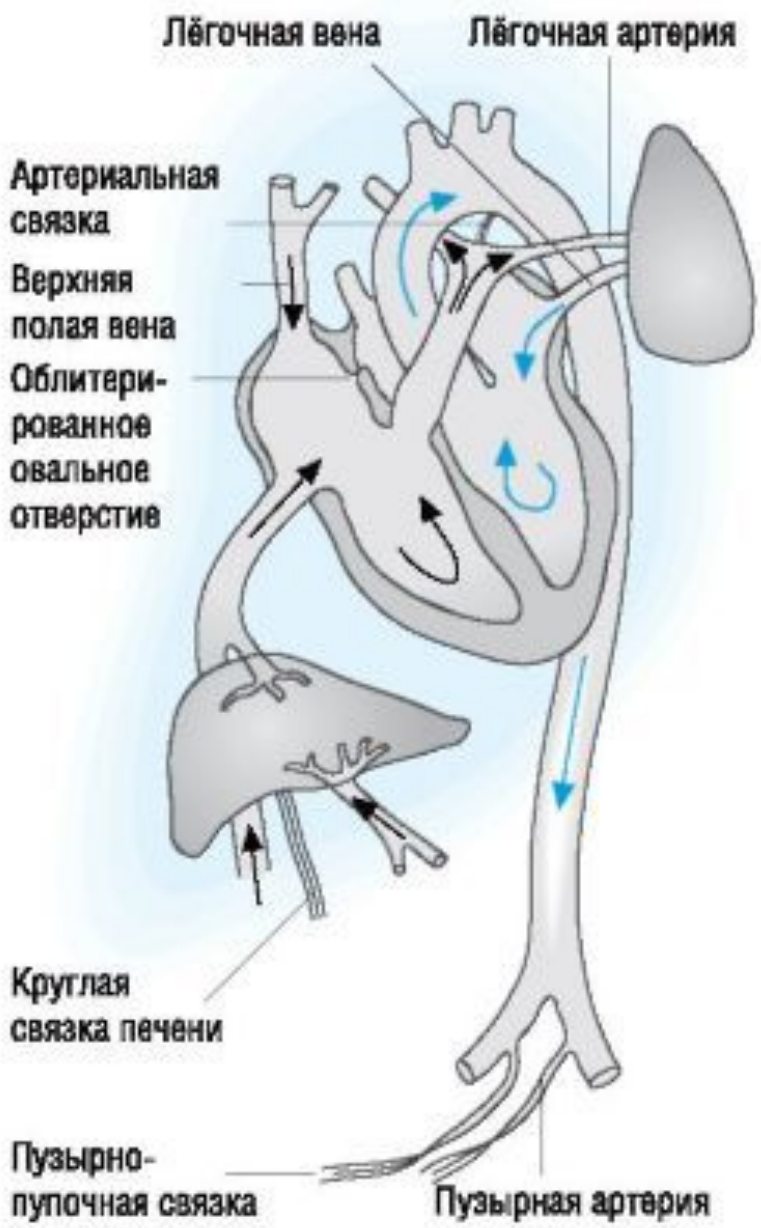

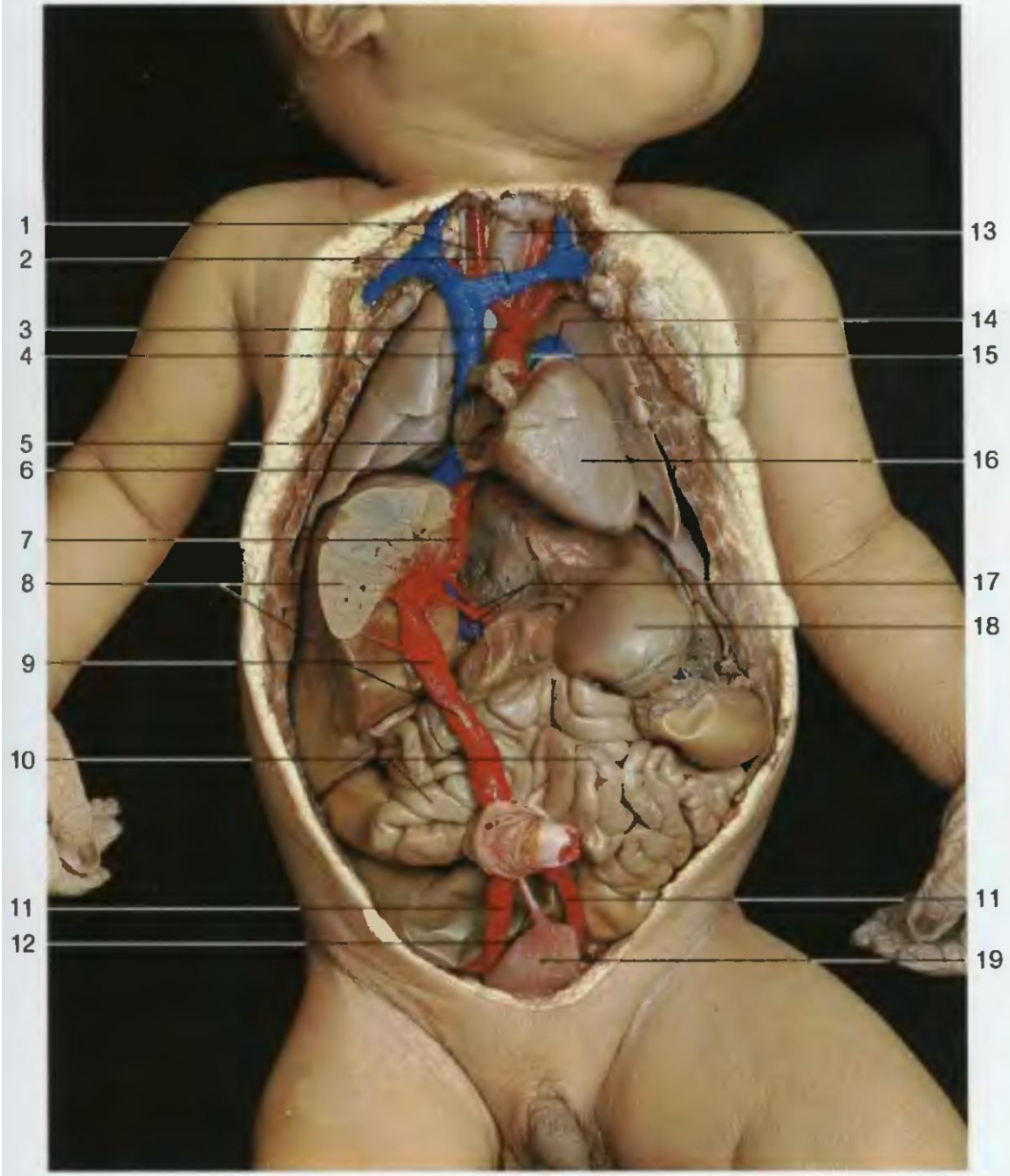

Органы грудной и брюшной полости новорожденного (вид спереди). Правое предсердие вскрыто, видно овальное отверстие. Левая доля печени удалена

СПАСИБО ЗА ВНИМАНИЕ!