

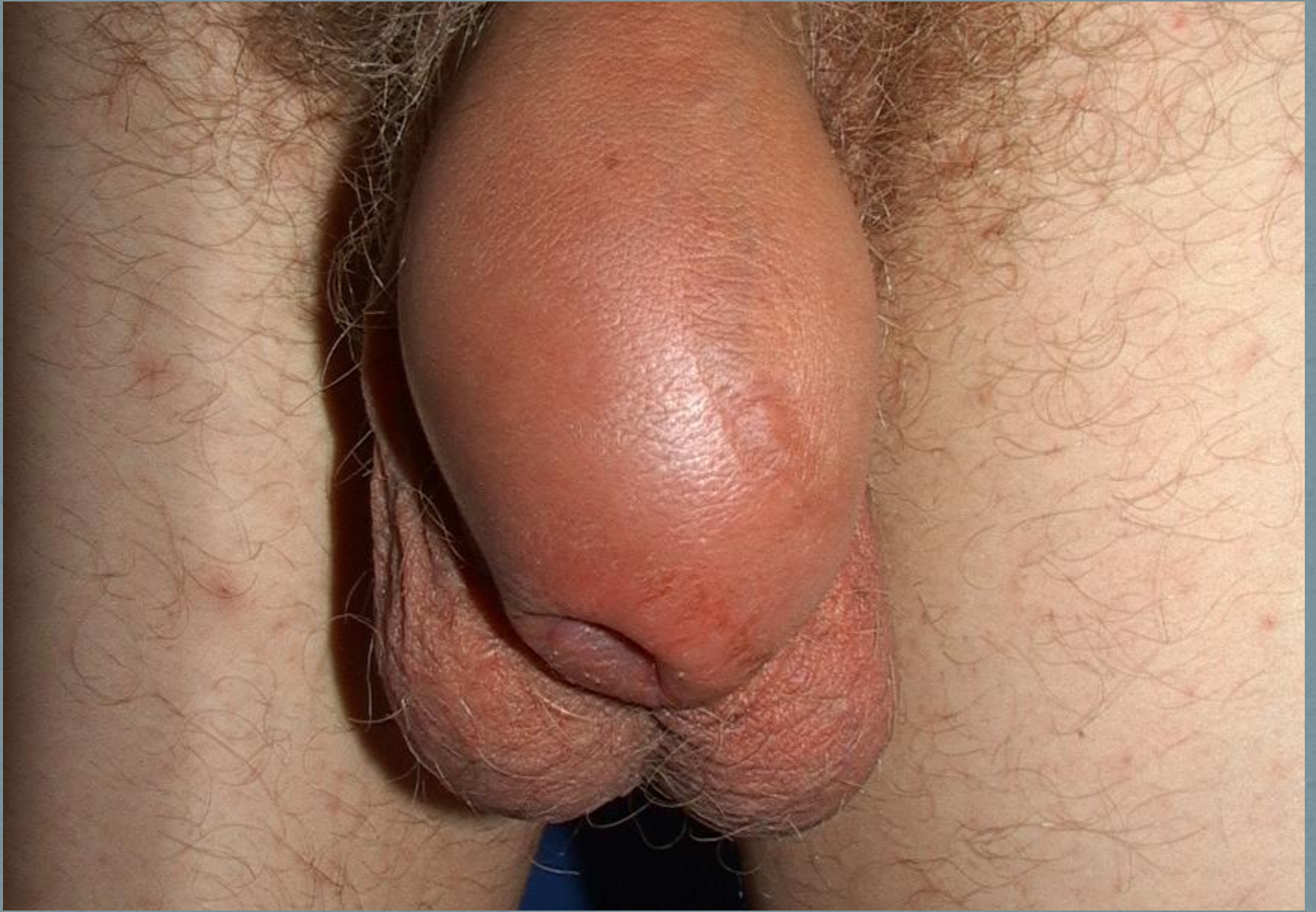Атипичные твёрдые шанкры

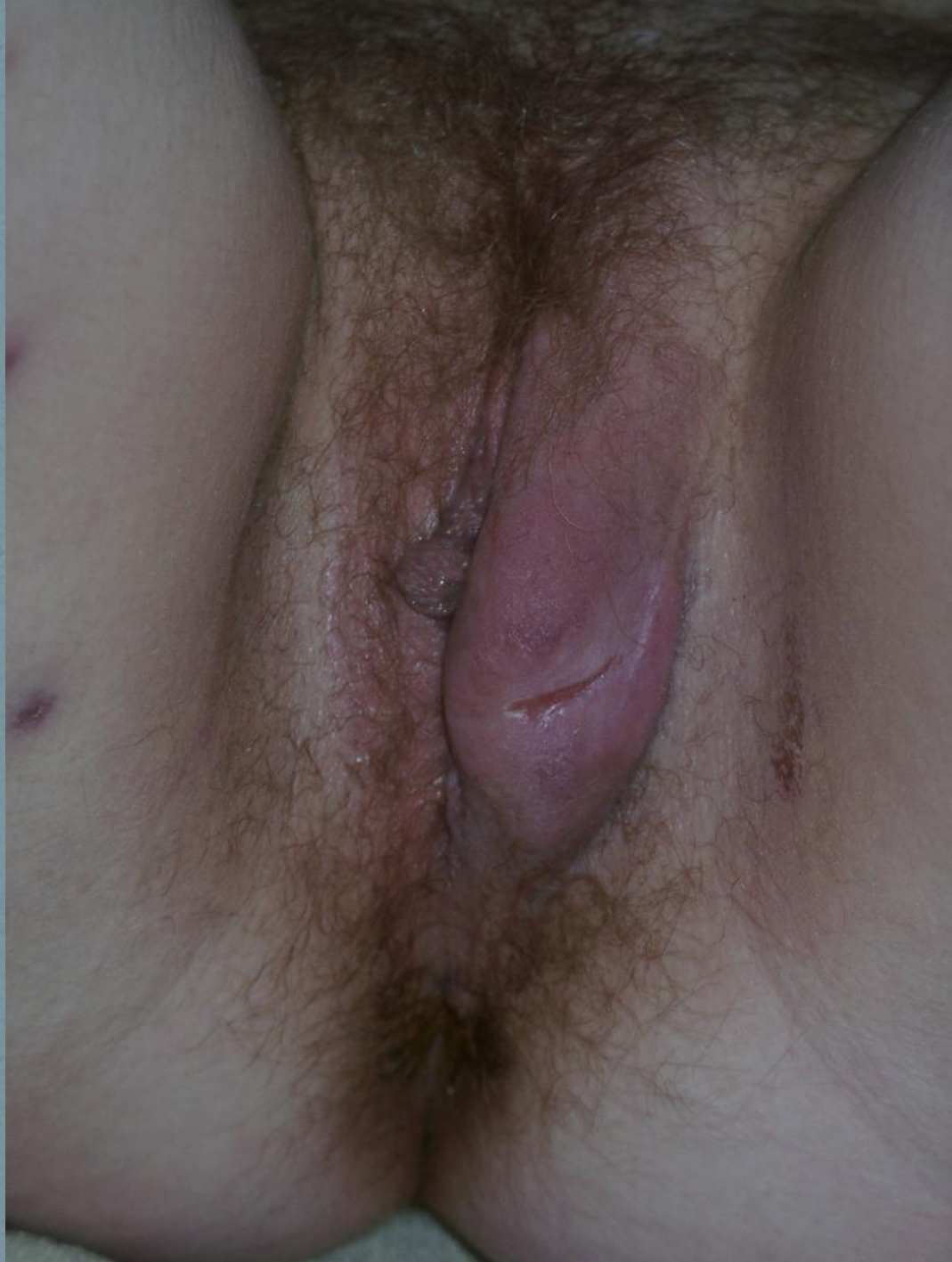- **Индуративный отёк**
- **Шанкр-амигдалит**
- **Шанкр-панариций**

Индуративный отек (oedema indurativa)

- Возникает в местах, богатых лимфатическими сосудами. Это специфический отек в области больших половых губ у женщин или дорсальной поверхности пениса у мужчин.
- Пораженный орган увеличивается иногда в 4 раза, становится очень плотным, при надавливании ямки не образуется; цвет обычный или темно-красный; отсутствует болезненность.





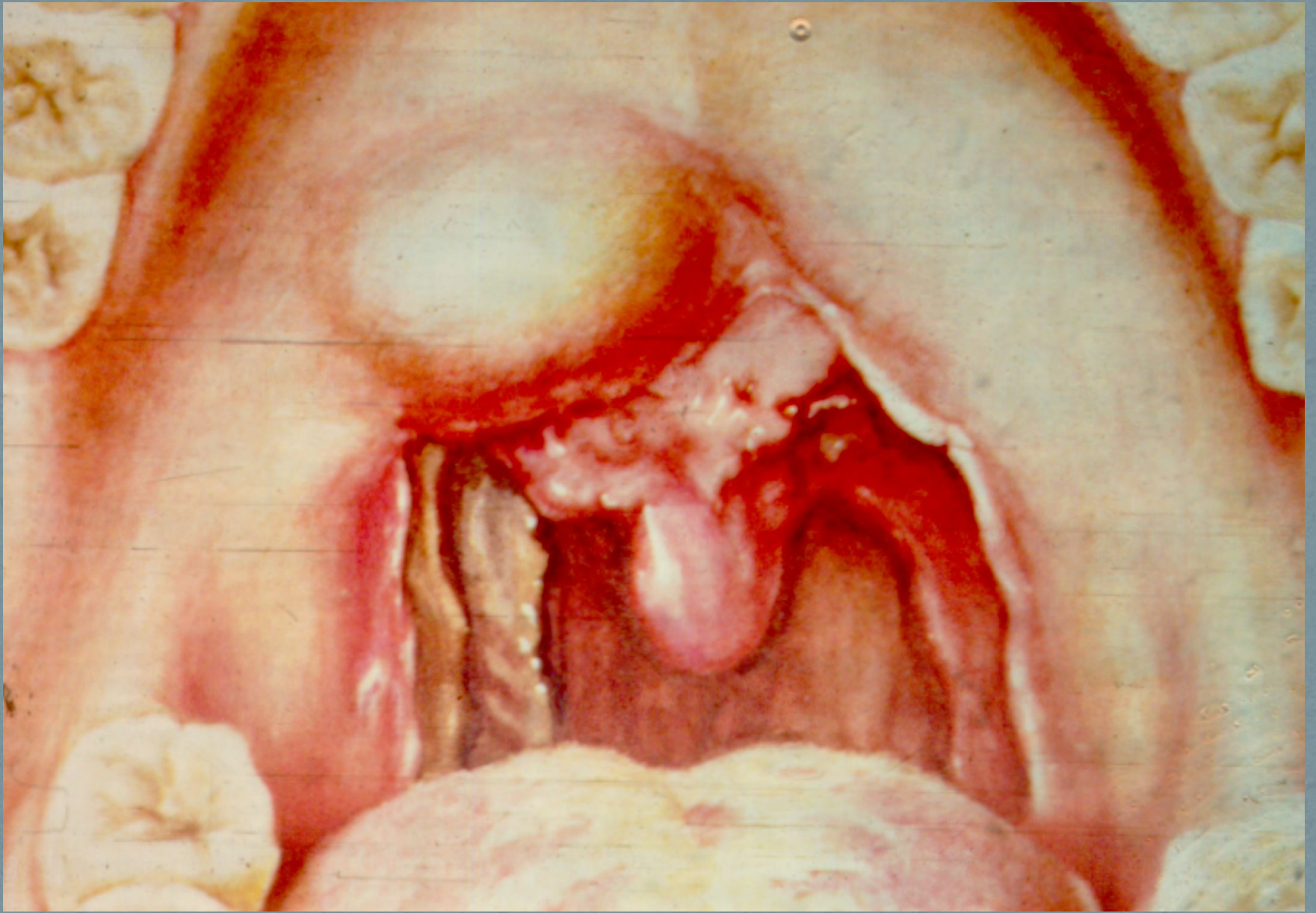


Шанкр-амигдалит.

- Специфическое воспаление миндалин.

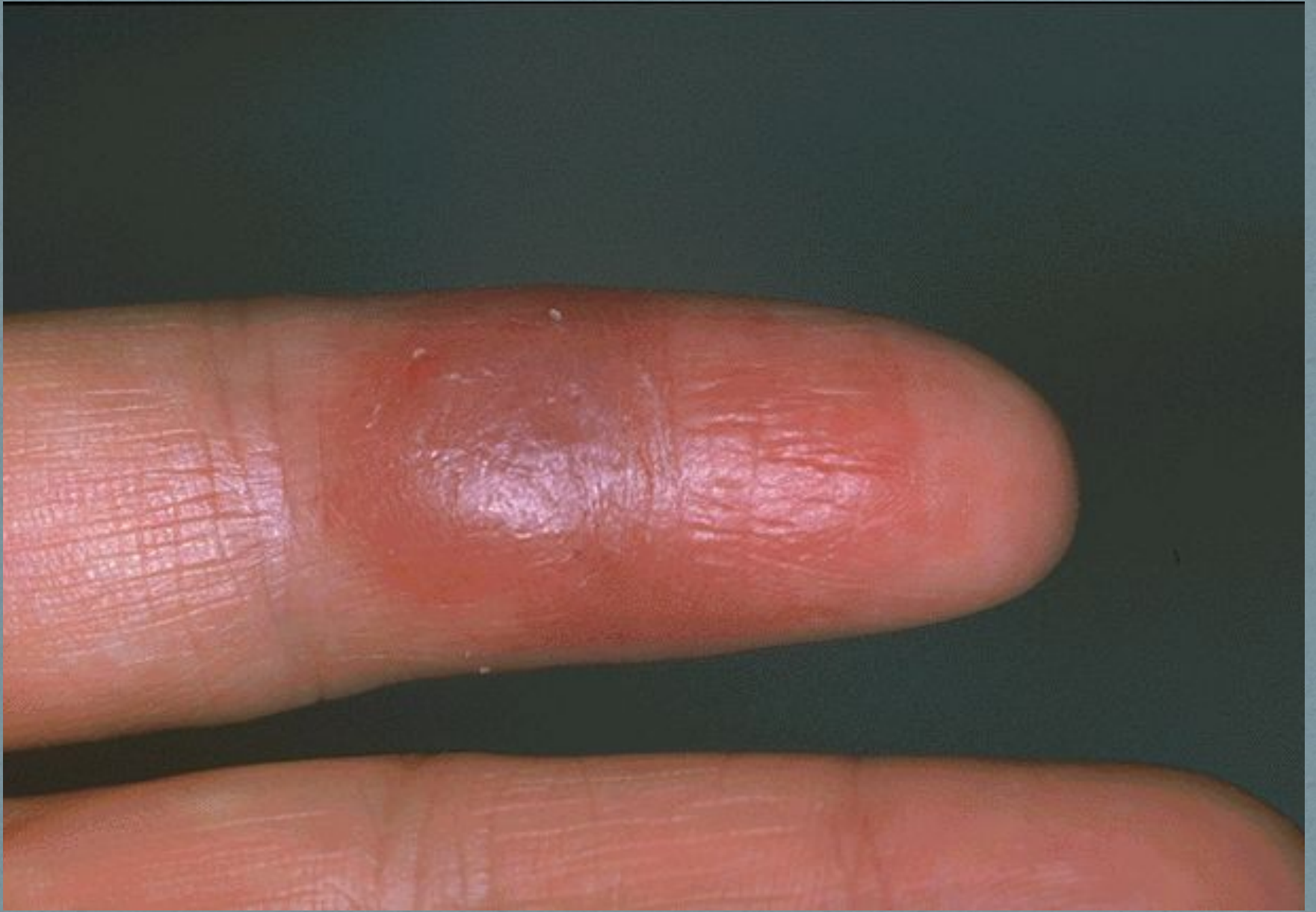Разновидности твердого шанкра:

- эрозивная,
- язвенная,
- ангиноподобная – сифилитический амигдалит.



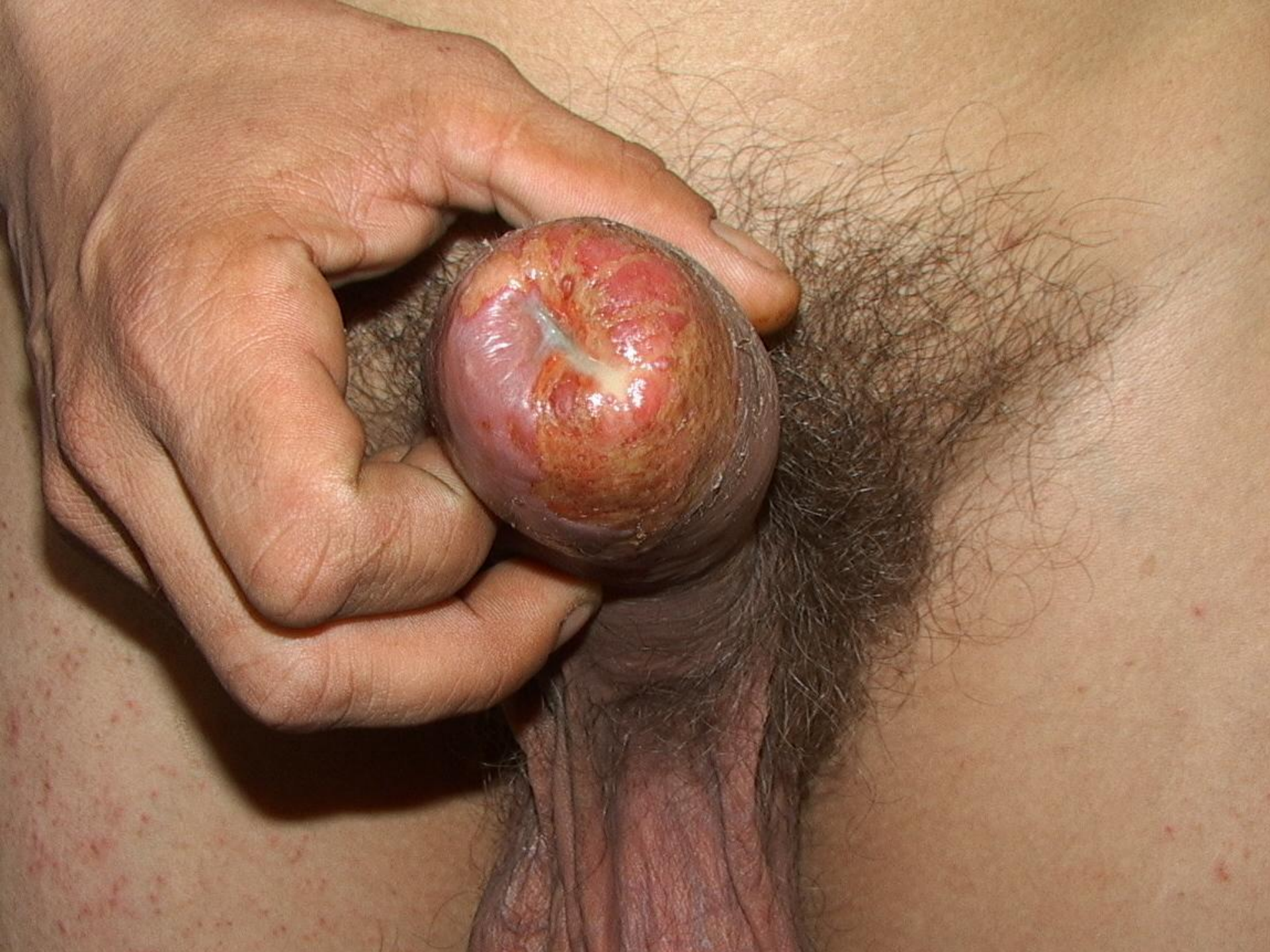Шанкр-панариций.

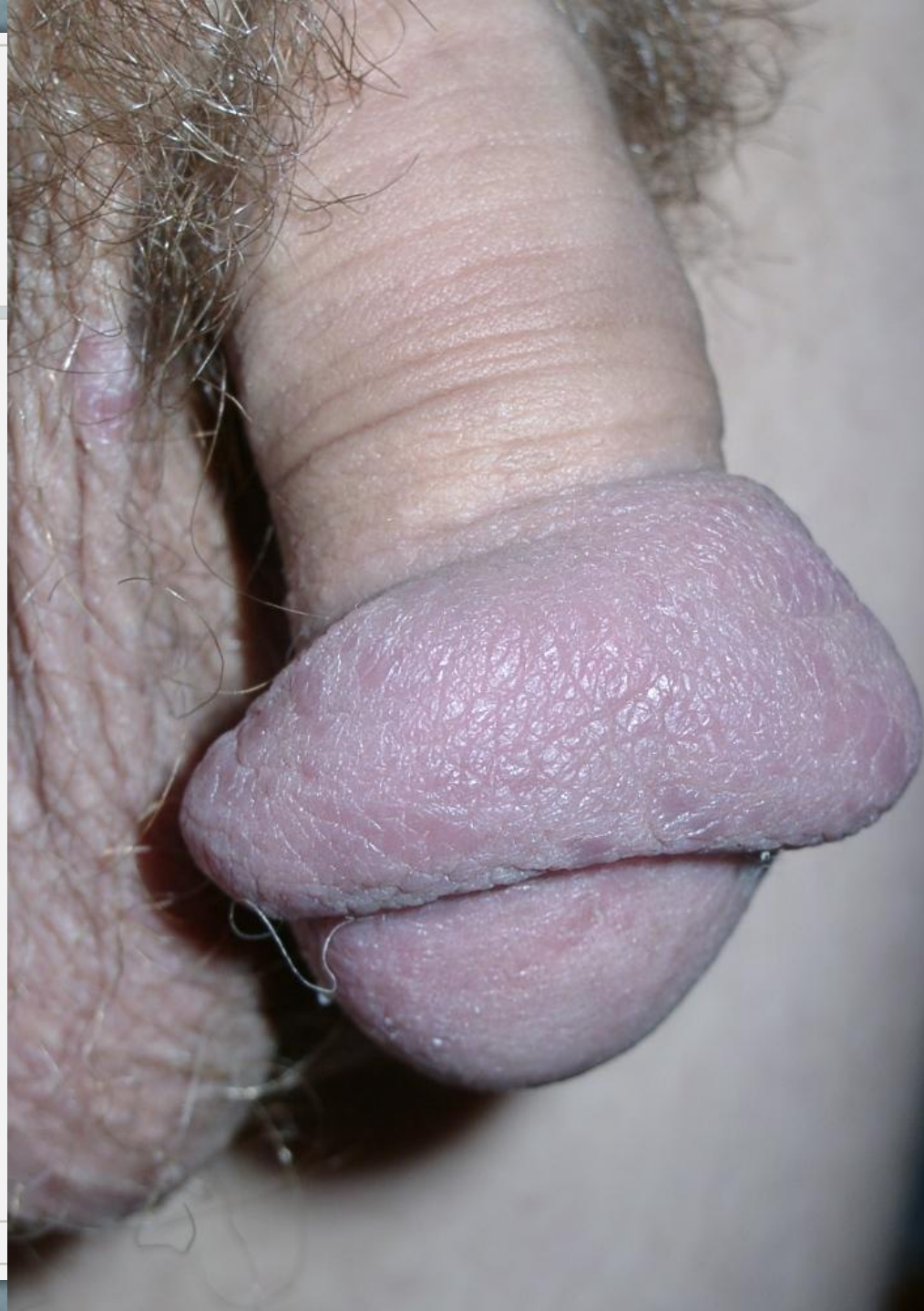- *Чаще* встречается на концевой фаланге указательного пальца или большого пальца.
- Палец приобретает булавовидную форму, становится багрово-красного цвета. Язва имеет неровные, нависающие, как бы изгрызанные края. Дно глубокое, иногда проникающее до кости, покрытое зловонным содержимым. Больной испытывает резкие, стреляющие боли. Регионарный лимфаденит также болезнен.
- Наблюдается обычно у врачей хирургов, гинекологов, патологоанатомов.

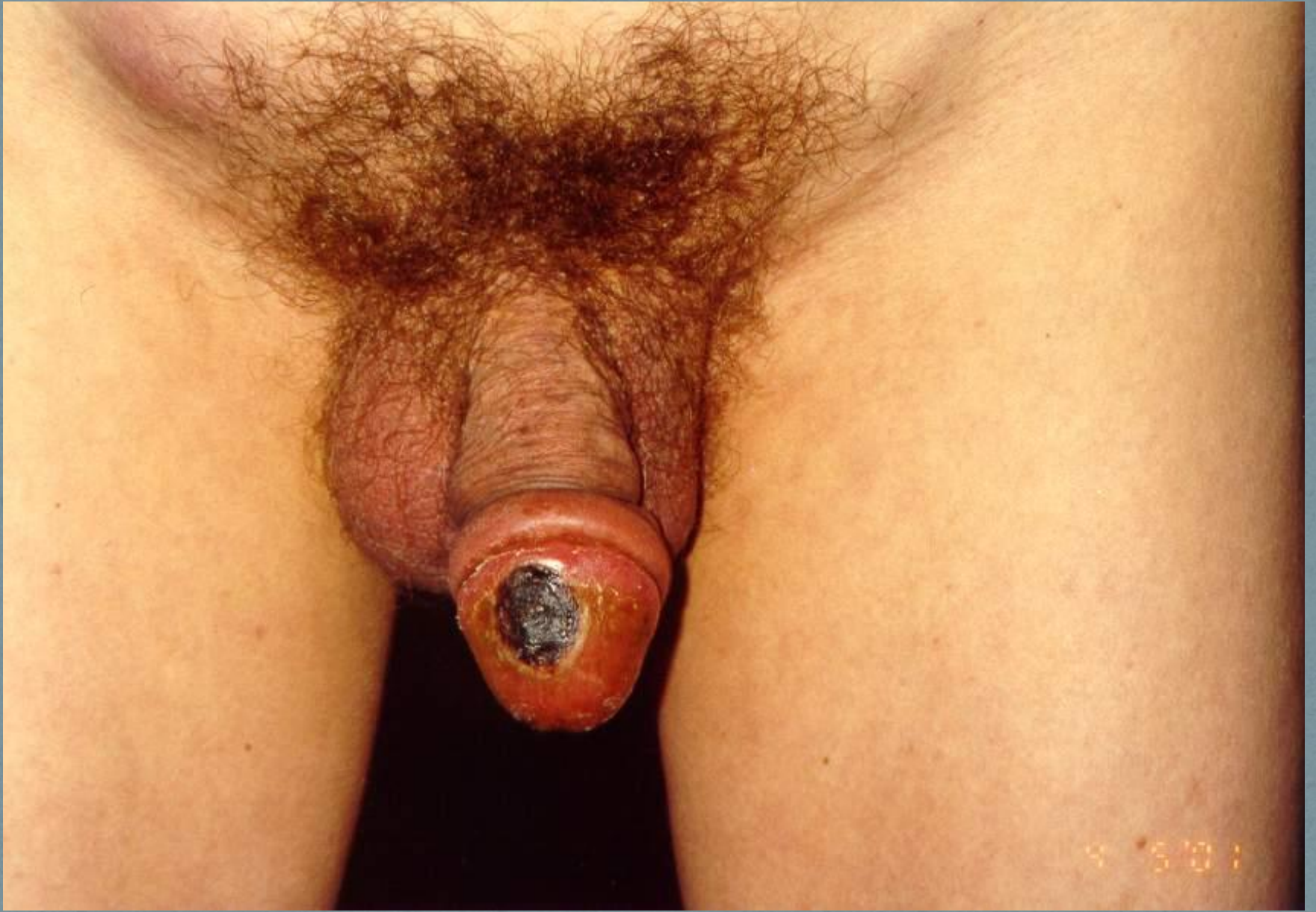

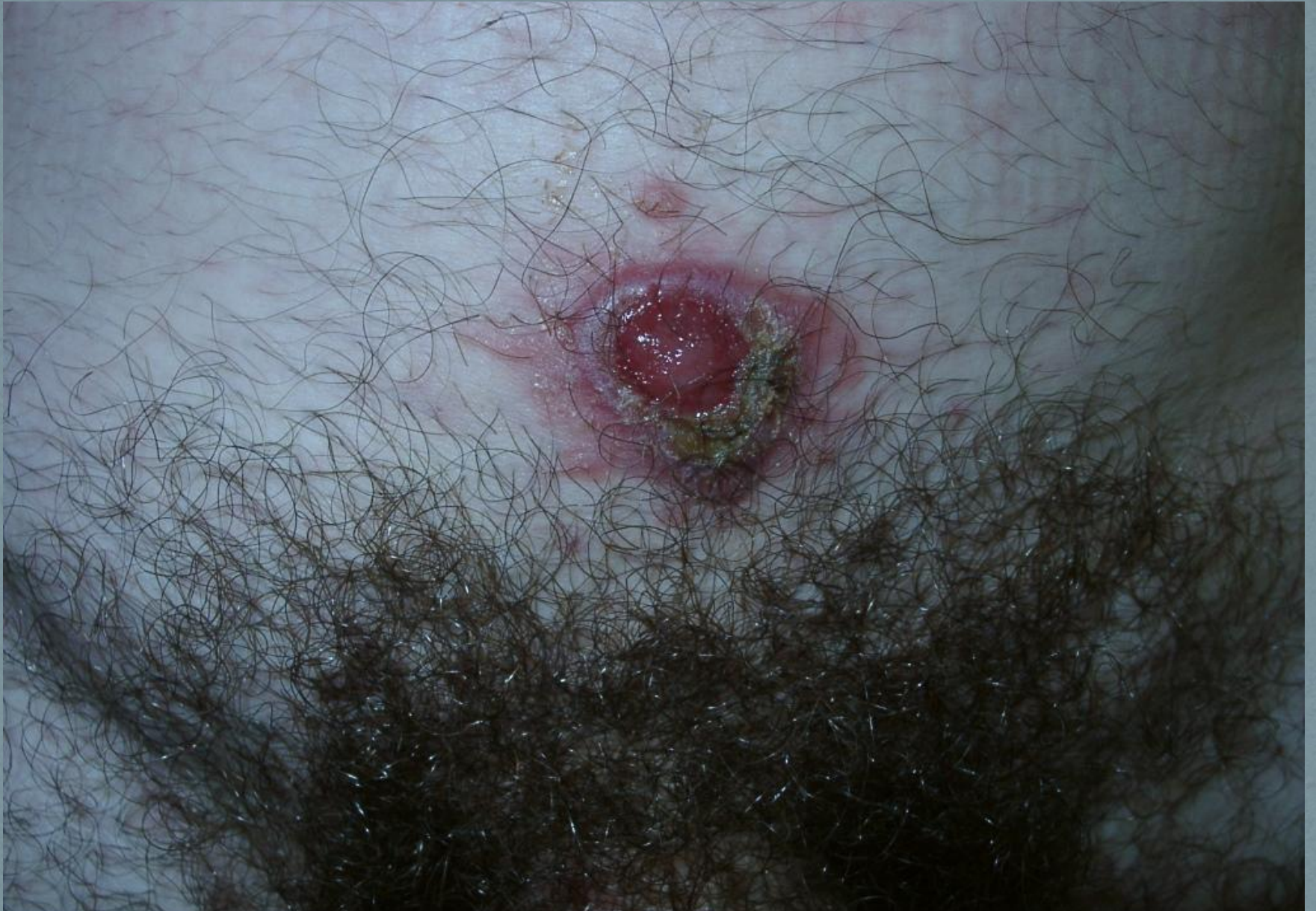Осложнения твёрдого шанкра

- При присоединении вторичной инфекции
- При раздражении отделяемым
- При самолечении
- Клинические проявления:
баланит, баланопостит, фимоз,
парафимоз, гангренизация, фагеденизм



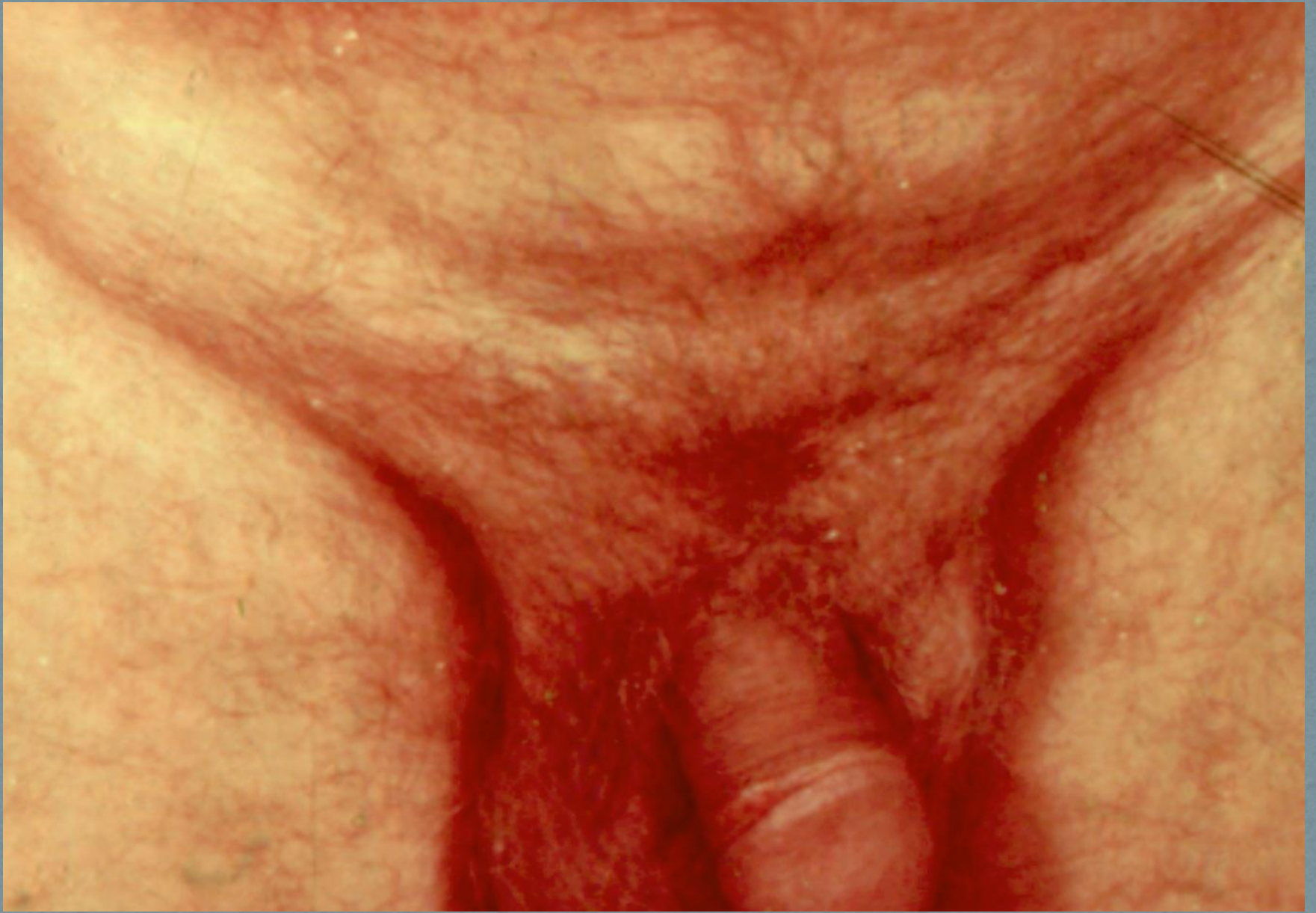


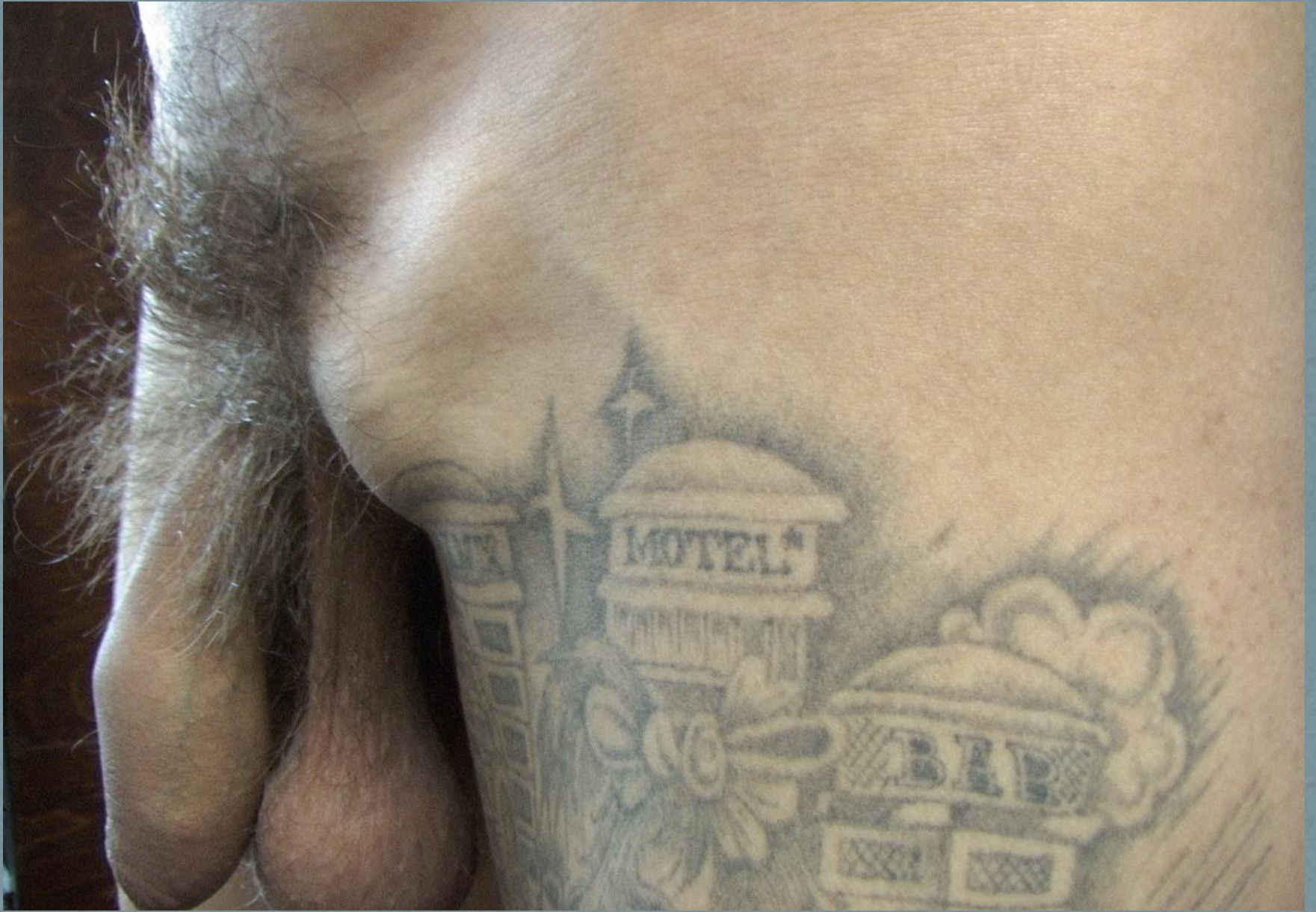


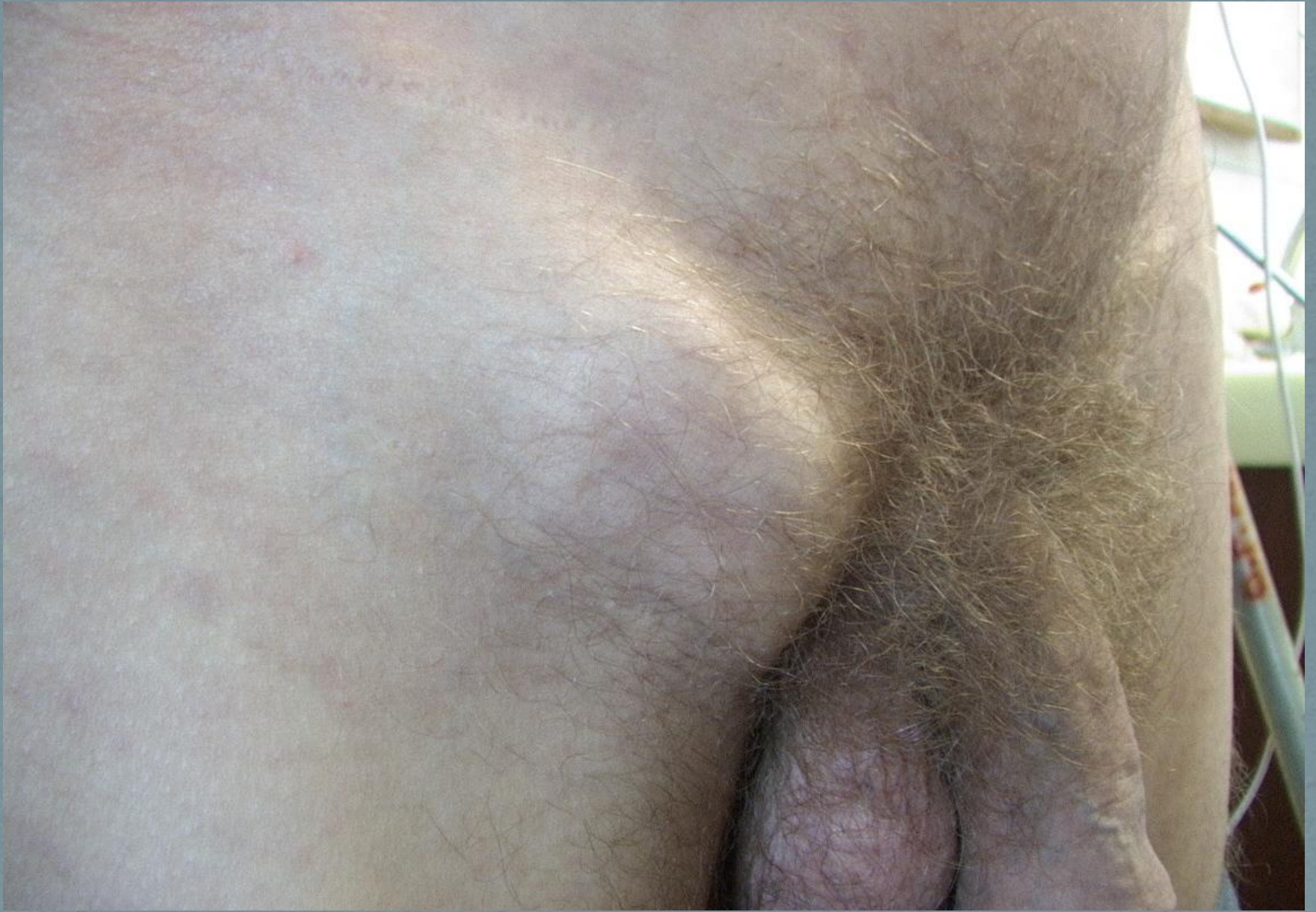Характеристика регионарного склераденита

- **Асимметричность**
- **Плотно-эластическая консистенция**
- **Безболезненность**
- **Подвижность**
- **Отсутствие воспаления кожи**
- **Развивается на 7-10 день первичного сифилиса**







Особенности современной клиники первичного сифилиса

- **Регистрация гигантских и «герпетических» шанкров**
- **Множественные шанкры**
- **Учащение язвенных шанкров**
- **Учащение экстрагенитальных твёрдых шанкров в полости рта и перианальной области**
- **Учащение атипичных твердых шанкров**
- **Отсутствие регионарного склераденита (5-10%)**
- **Укорочение первичного серонегативного сифилиса до 2-3 недель**

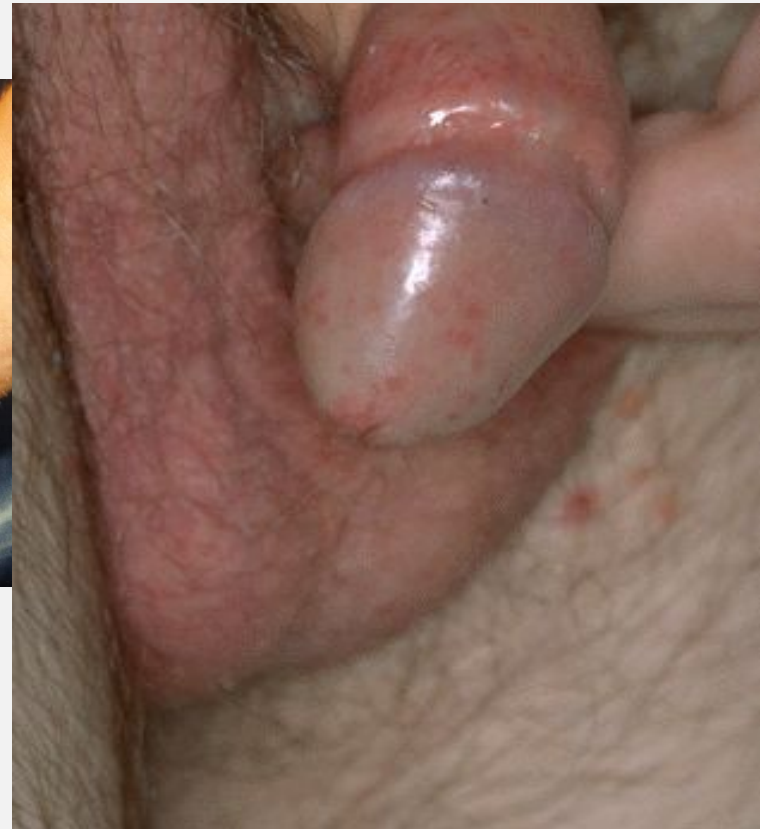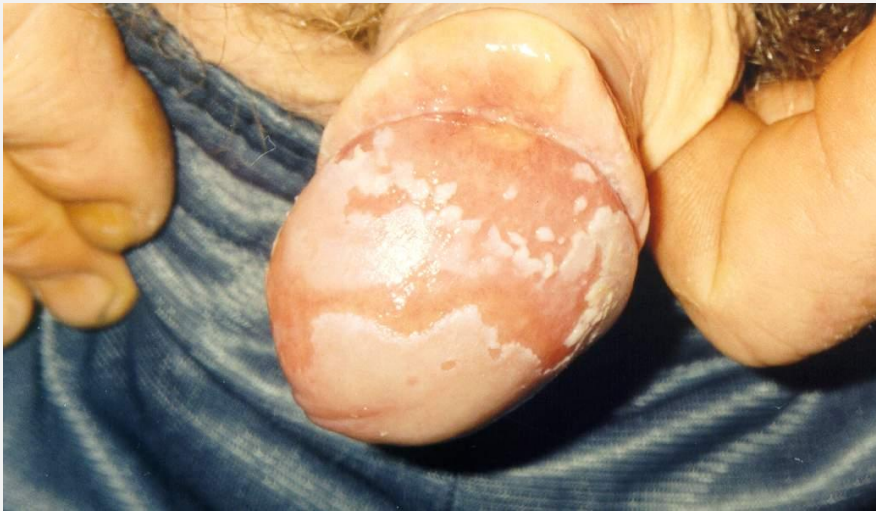Критерии диагностики первичного сифилиса

- Типичная клиническая картина
- Обнаружение бледной трепонемы
- Положительные серологические реакции (КСР и РИФ)
- Данные конфронтации

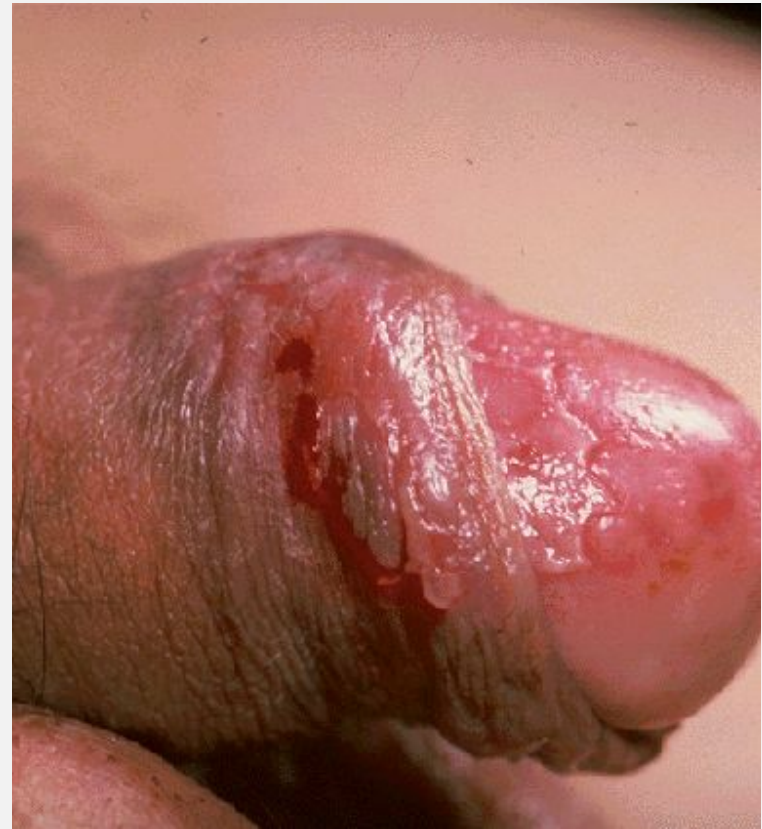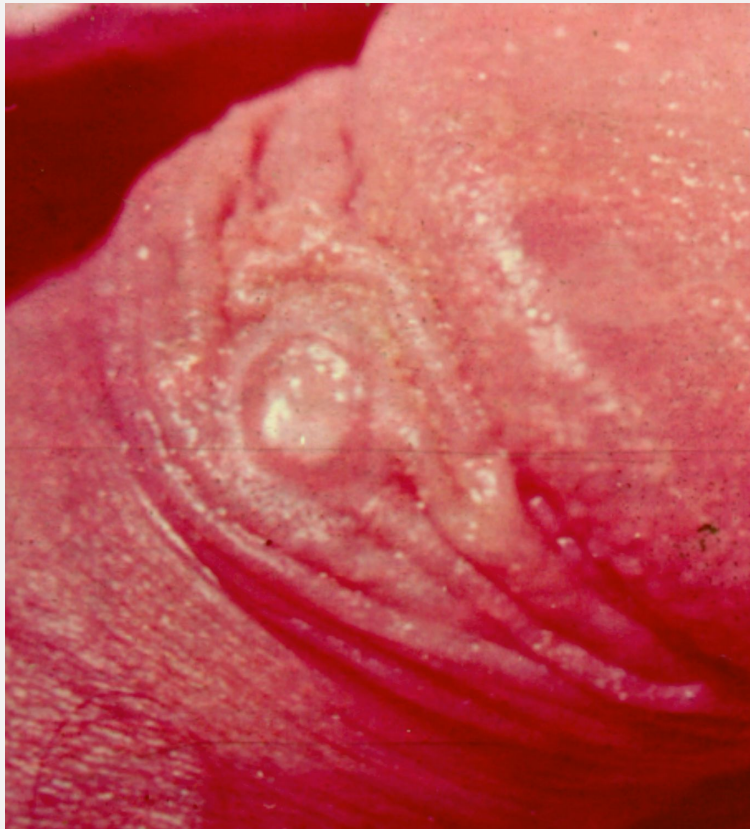Дифференциальный диагноз твёрдого шанкра

- Баланопостит
- Генитальный герпес
- Чесоточная эктима
- Эрозия шейки матки
- Ангина
- Воспалительный фимоз
- Бартолинит

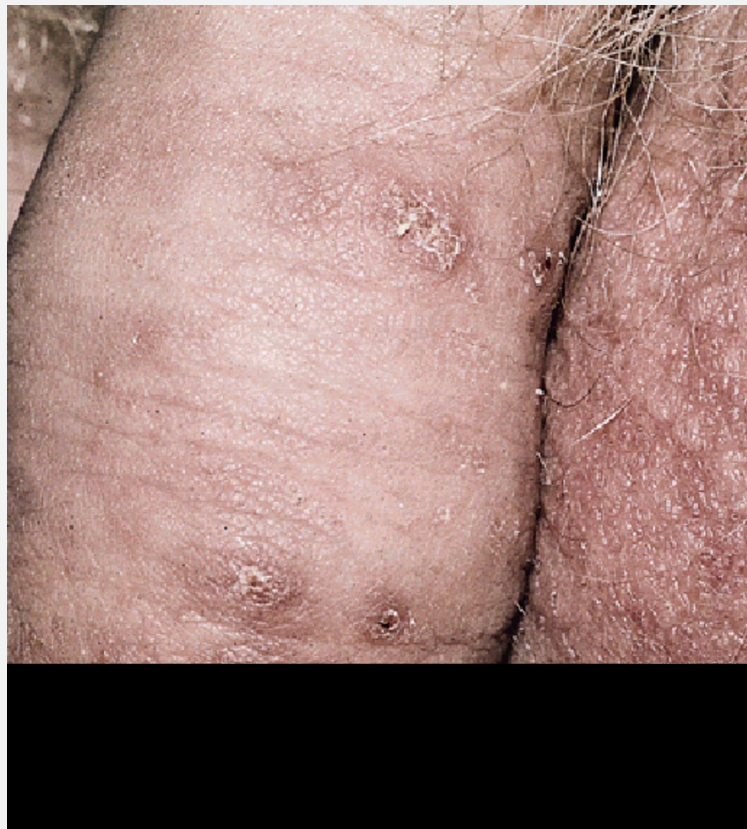Баланопостит



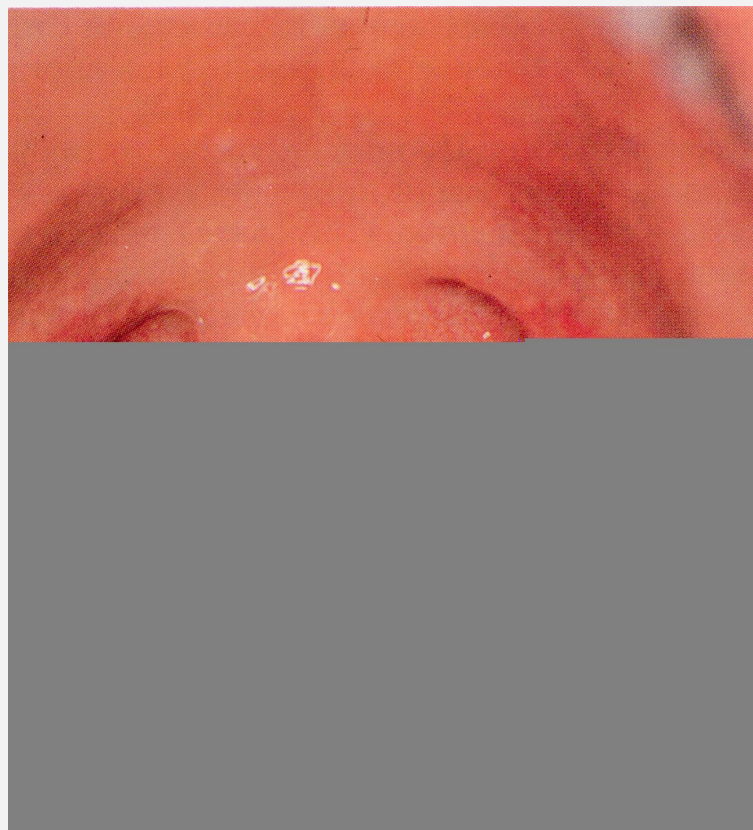
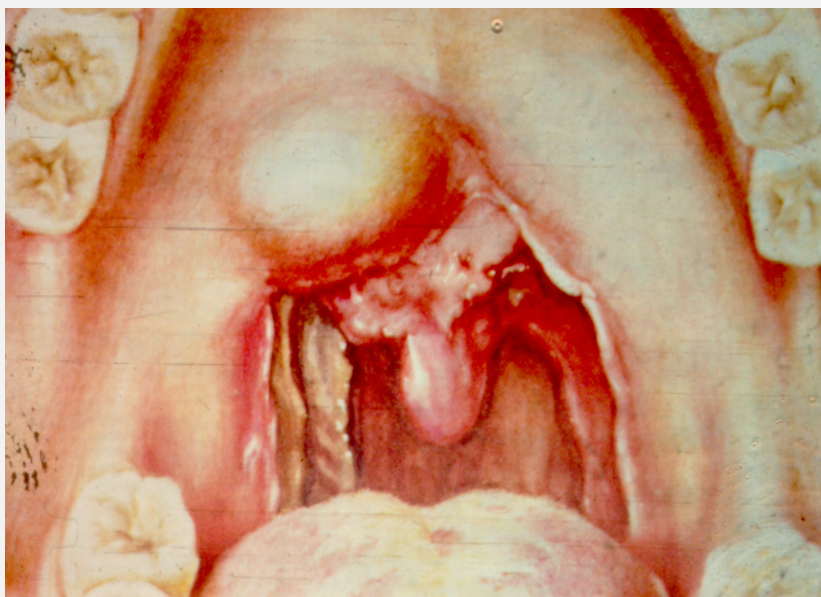Генитальный герпес



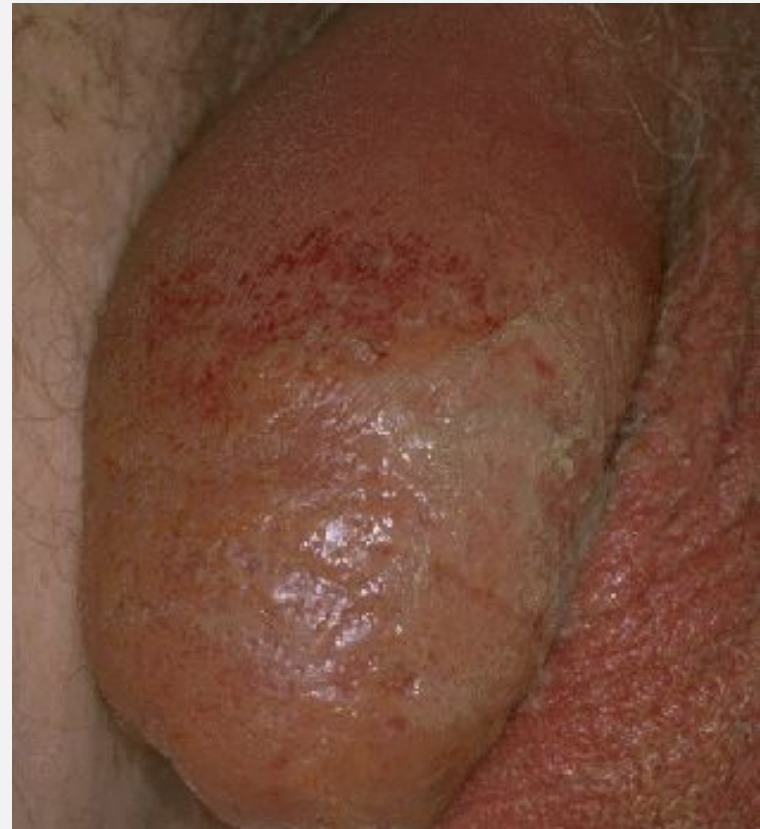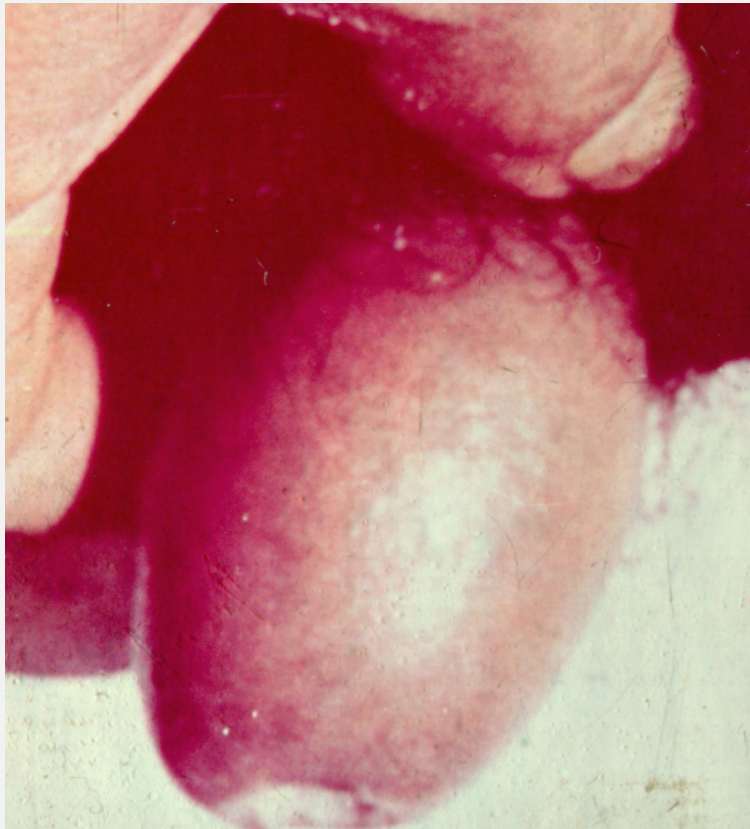Чесоточная эктима



Ангина



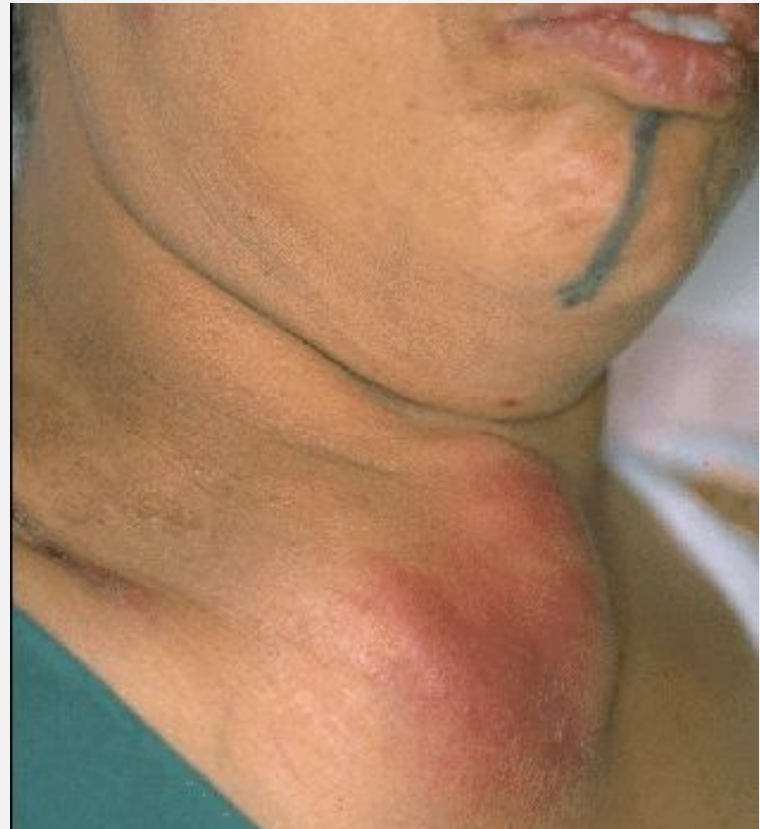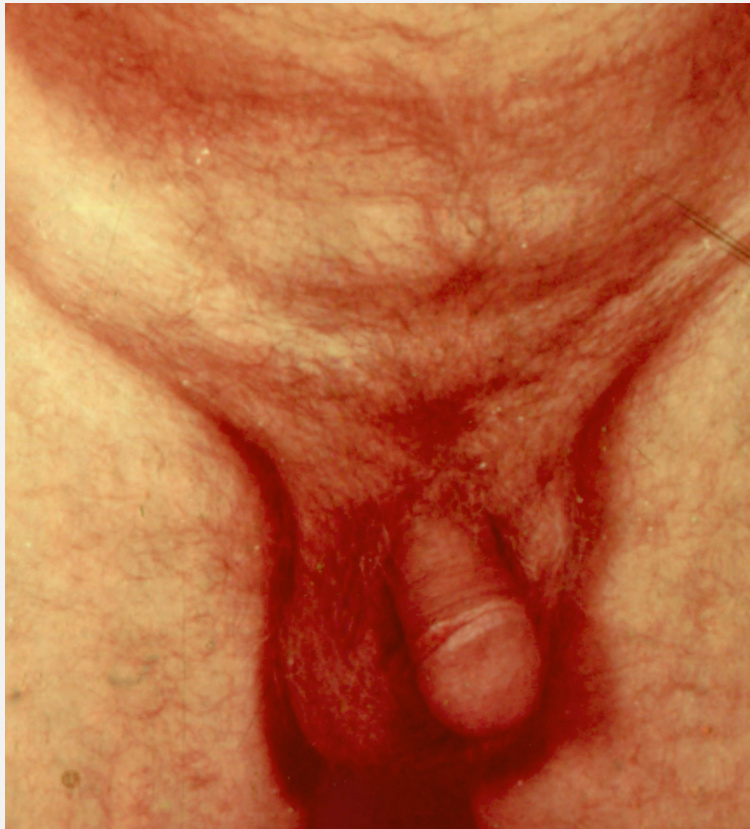Воспалительный фимоз



Дифференциальный диагноз регионарного аденита

- Туберкулёзный аденит
- Лимфогранулематоз
- Паховая грыжа

Туберкулёзный аденит



Лимфогранулематоз

