ВВЕДЕНИЕ В СПЛАНХНОЛОГИЮ

ОКОЛОКУЛАК Е.С.

ОБЩИЕ ЗАКОНОМЕРНОСТИ ВНУТРЕННИХ ОРГАНОВ

СИСТЕМА ТРУБОК ИМЕЕТ СХОЖЕСТЬ СТРОЕНИЯ.

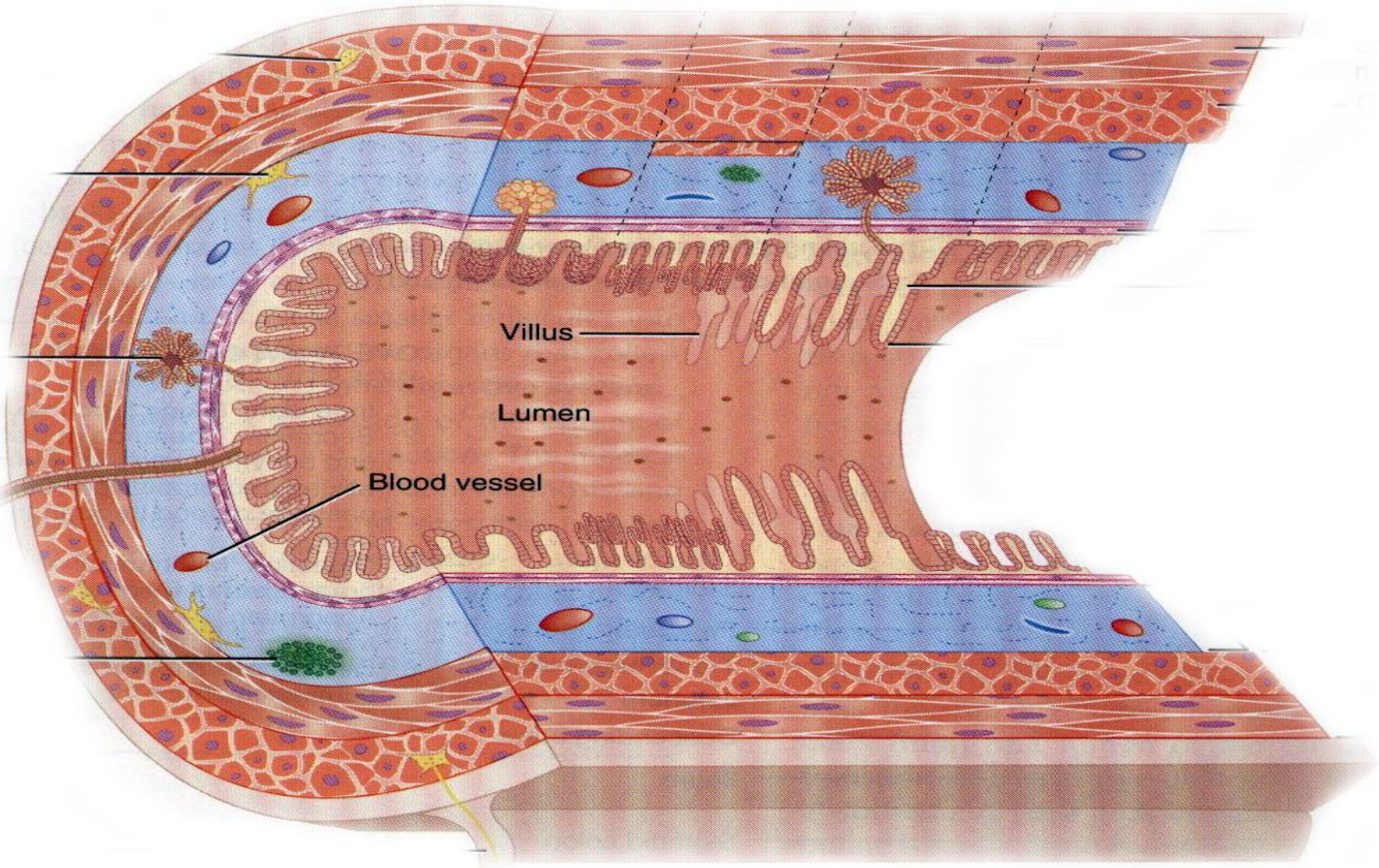

ОБЩИЕ ЗАКОНОМЕРНОСТИ ВНУТРЕННИХ ОРГАНОВ

ПРИ НАИМЕНЬШЕМ ОБЪЕМЕ – НАИБОЛЬШАЯ ПОВЕРХНОСТЬ

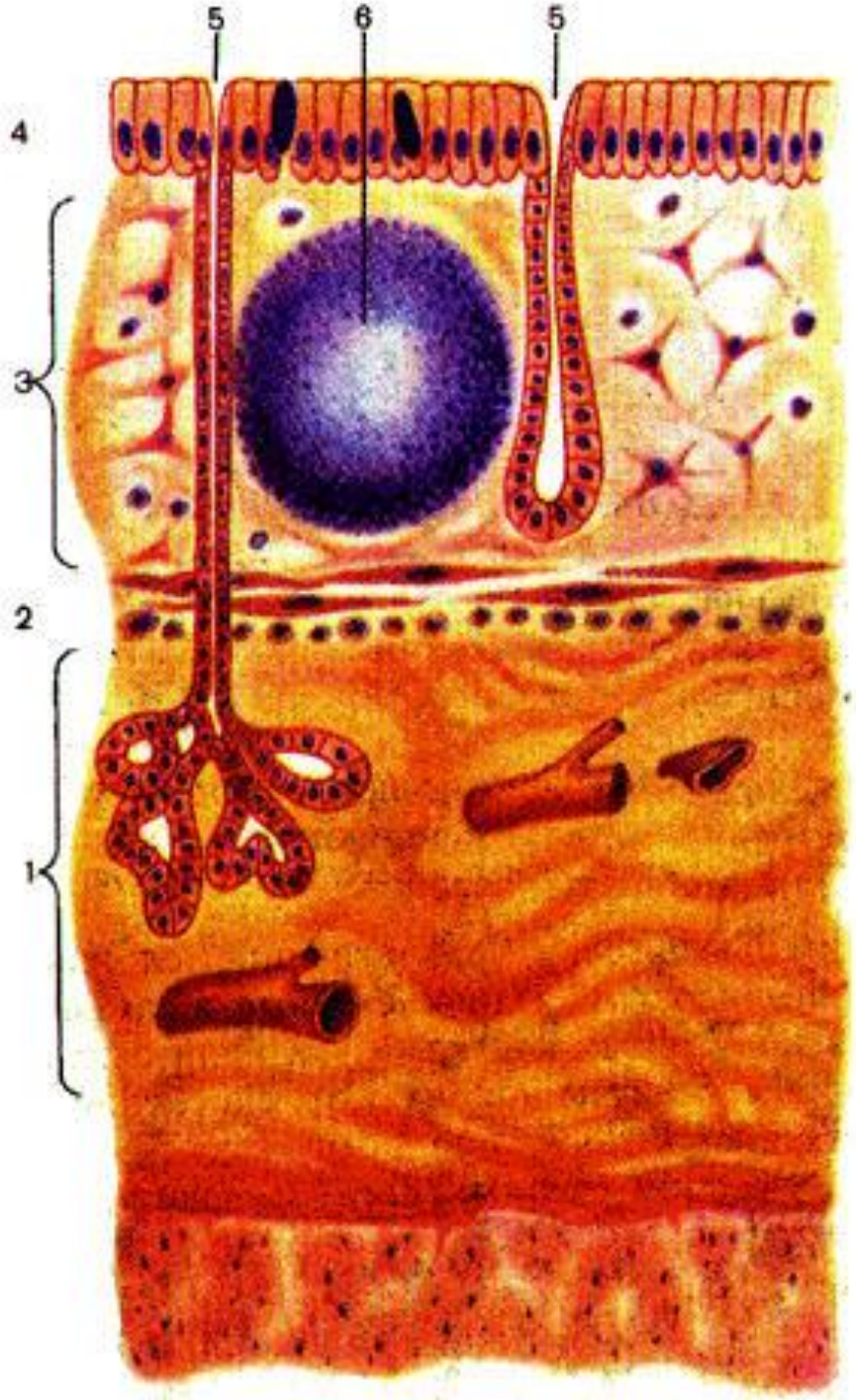

Рис. 180. Строение слизистой оболочки (схема).

1 – tela submucosa;
2 – lam. muscularis mucosae;
3 – lam. propria mucosae;
4 – epithelium;
5 – glandula;
6 – nodulus (folliculus) lymphaticus solitarius.

ЭПИТЕЛИЙ

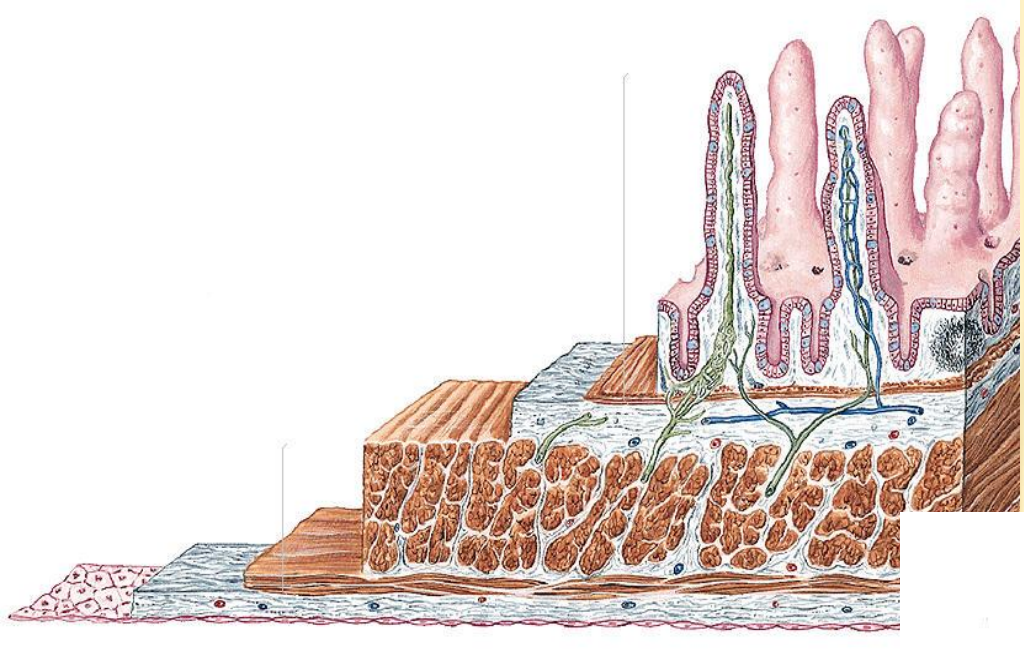

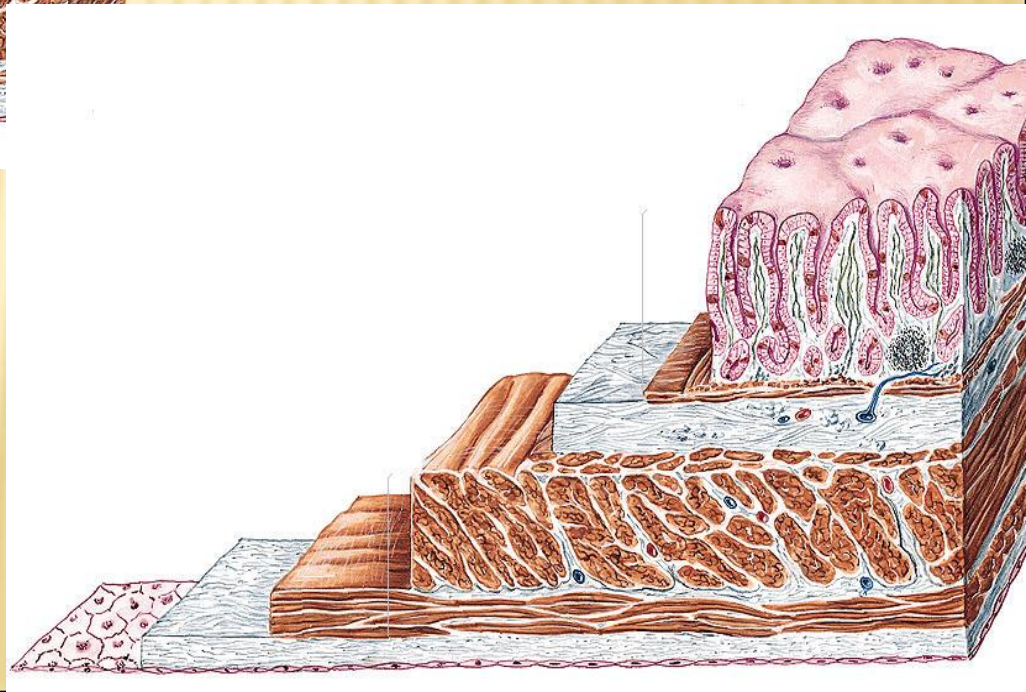

ЖЕЛЕЗЫ

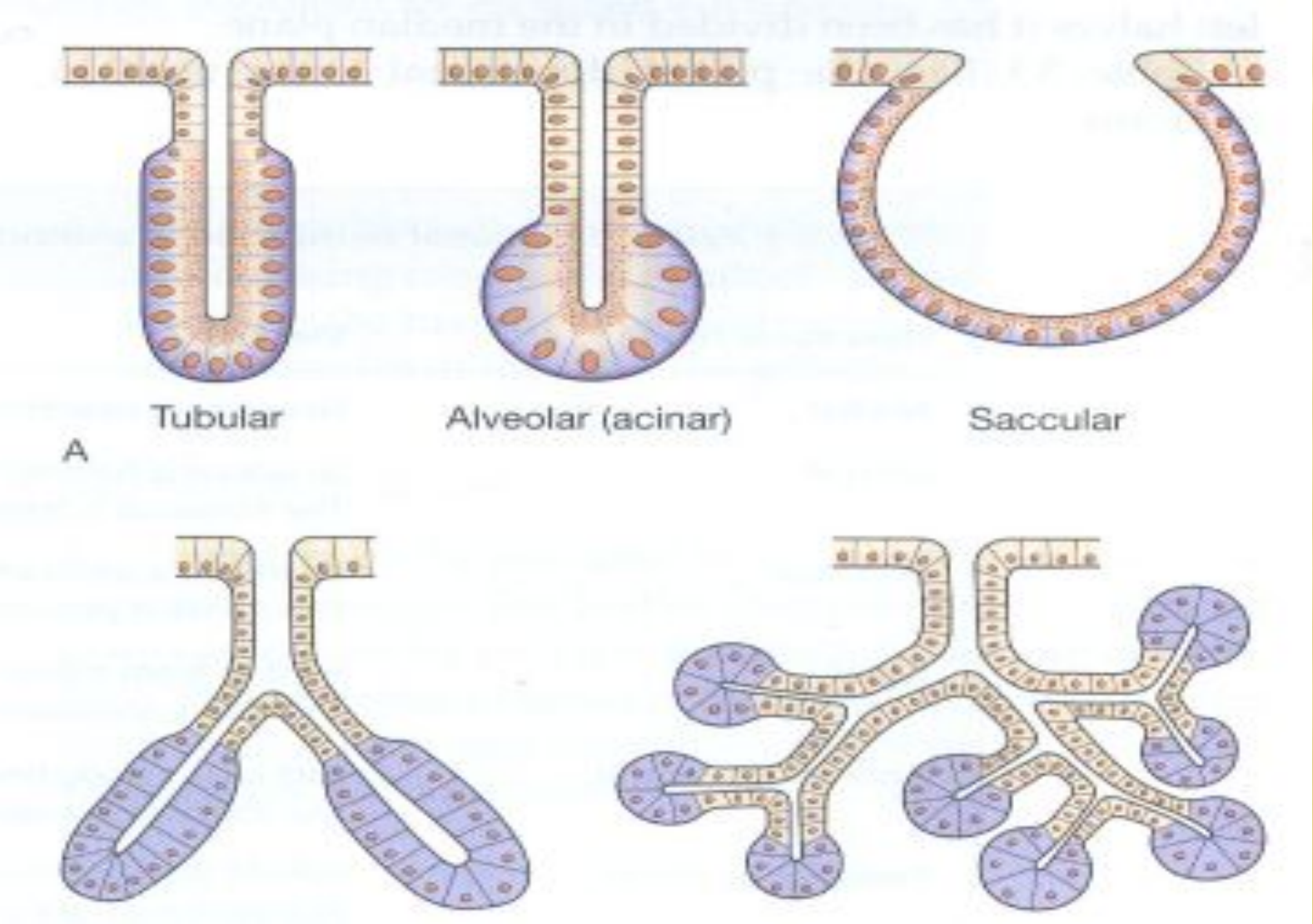

ЛИМФАТИЧЕСКАЯ ТКАНЬ

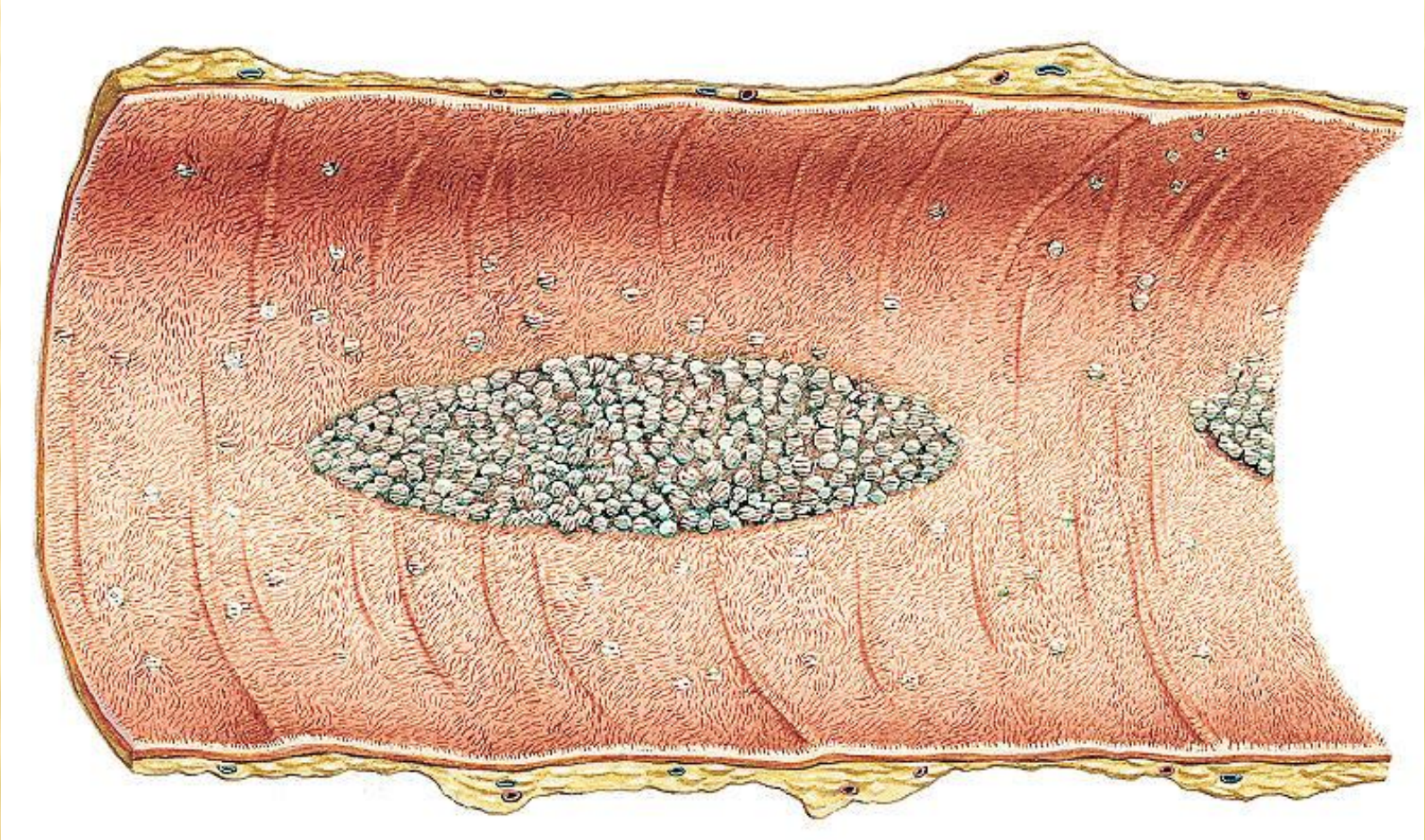

ЛИМФАТИЧЕСКАЯ ТКАНЬ

Рис. 210. Участок слизистой оболочки тонкой кишки.



1 — villi intestinales;
2 — nodulus (folliculus) lymphaticus solitarius.

МЫШЕЧНАЯ ОБОЛОЧКА

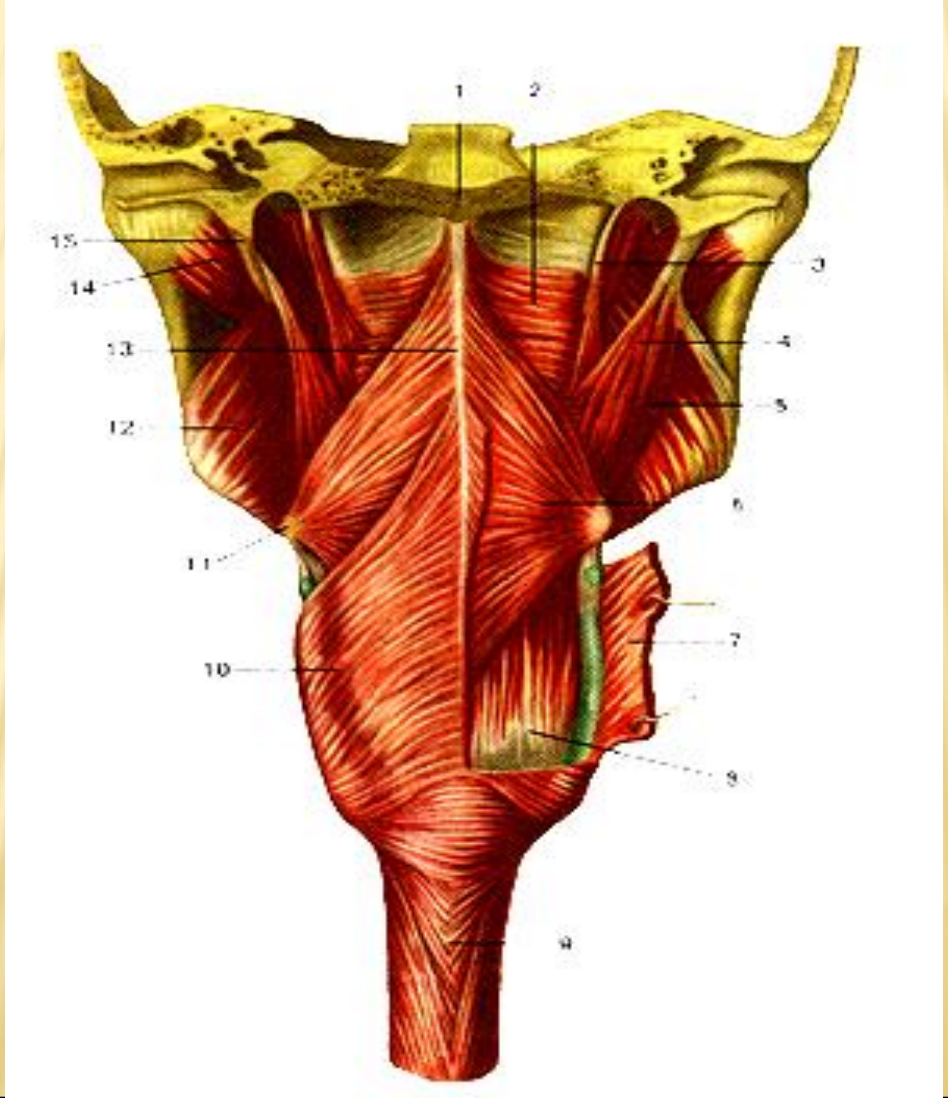

МЫШЕЧНАЯ ОБОЛОЧКА

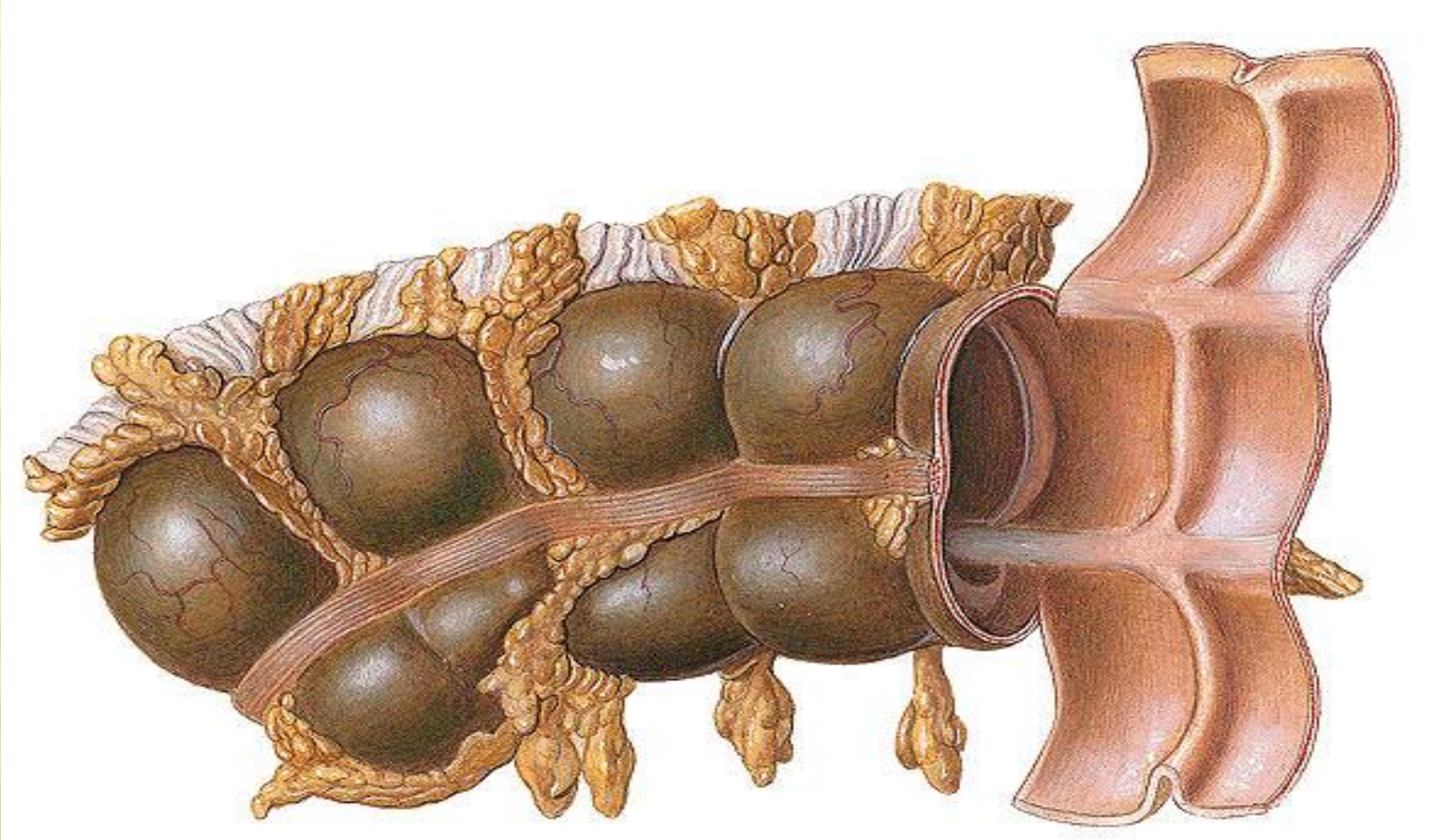

Рис. 223. Разрез туловища в поперечной плоскости. Отношение внутренних органов к брюшине (схема).

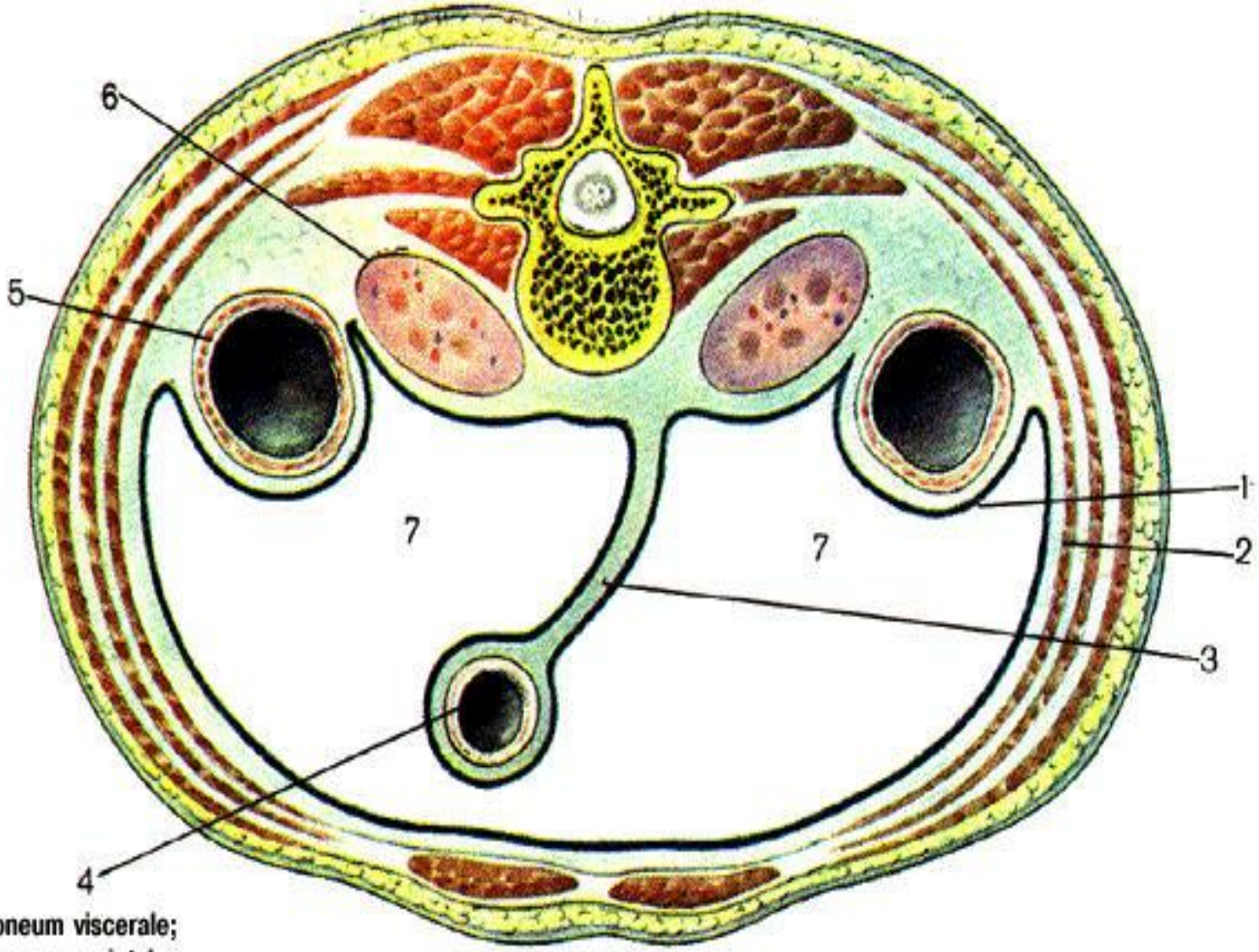

1 – peritoneum viscerale;
2 – peritoneum parietale;
3 – mesenterium;
4 – интраперитонеальное положение тонкой кишки;
5 – мезоперитонеальное положение восходящей ободочной кишки;
6 – ретро (экстра) перитонеальное положение почки;
7 – cavitas peritonei.

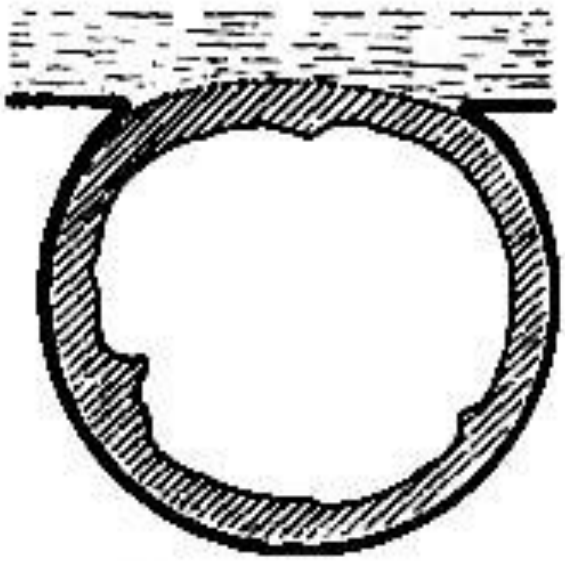



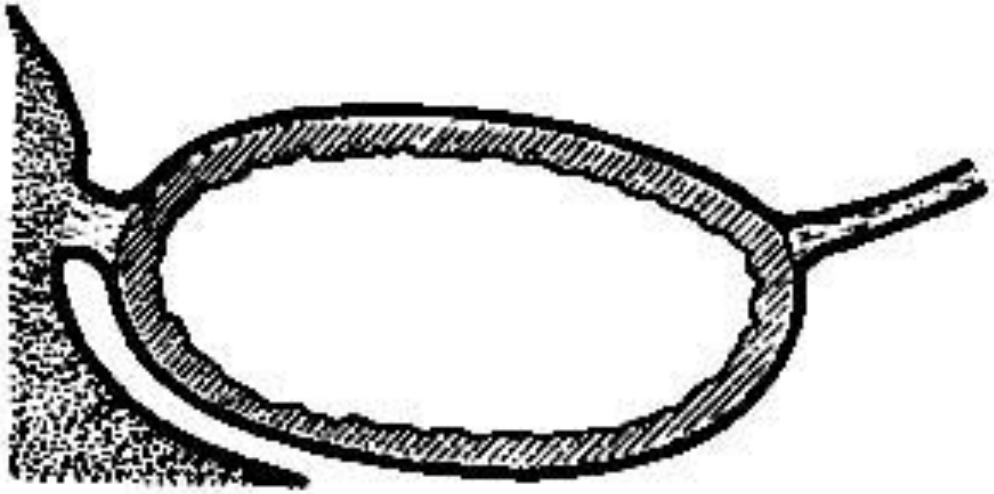

ГОЛОТОПИЯ

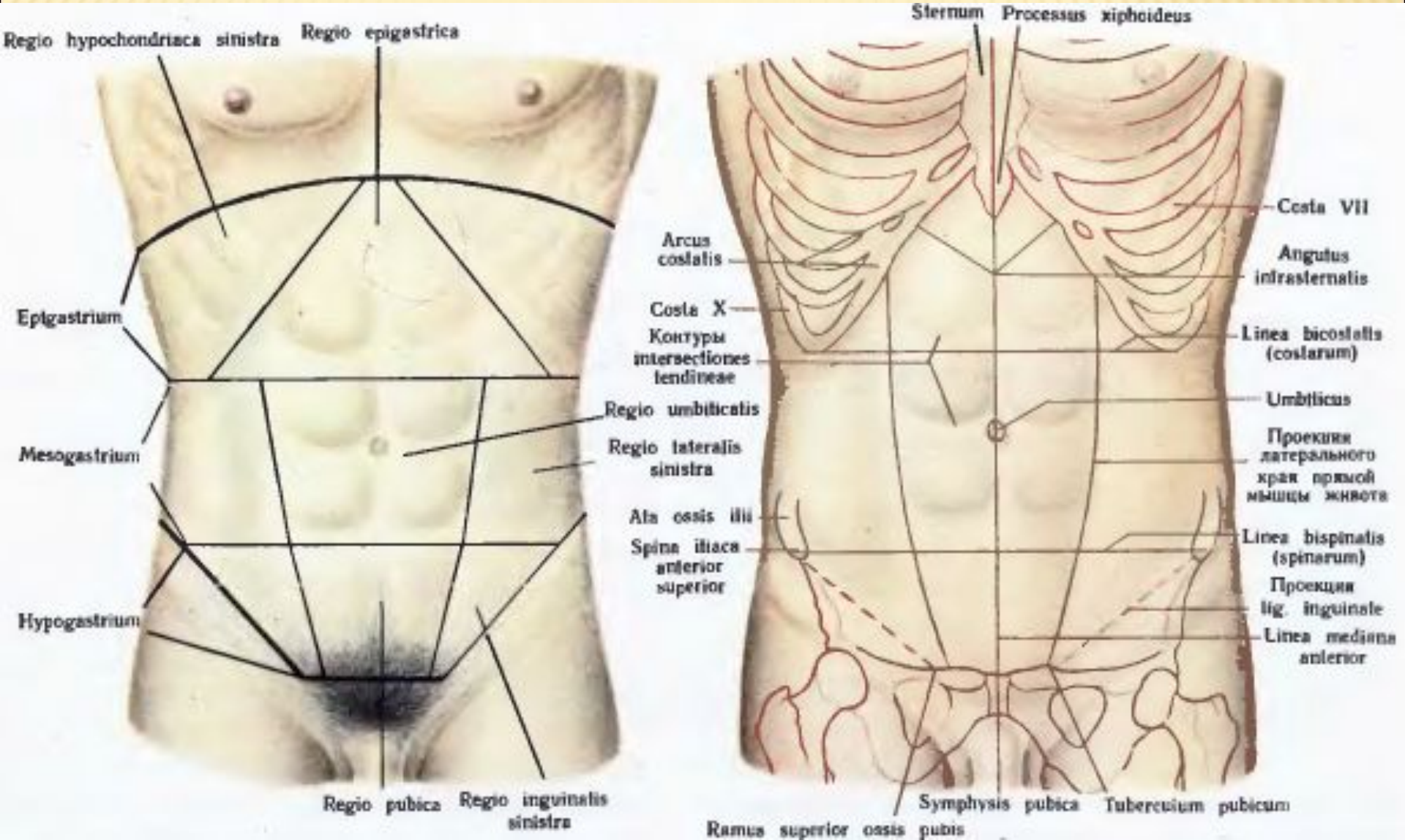
Regio hypochondriaca sinistra
Regio epigastrica
Epigastrium
Mesogastrium
Hypogastrium
Regio umbilicalis
Regio lateralis sinistra
Regio pubica
Regio inguinalis sinistra
Sternum
Processus xiphoideus
Arcus costalis
Costa X
Контуры intersectiones tendineae
Ala ossis ilii
Spina iliaca anterior superior
Costa VII
Angulus infrasternalis
Linea bicostalis (costarum)
Umbilicus
Проекция латерального края прямой мышцы живота
Linea bispinalis (spinarum)
Проекция lig. inguinale
Linea mediana anterior
Symphysis pubica
Tuberculum pubicum
Ramus superior ossis pubis

ОНТОГЕНЕЗ

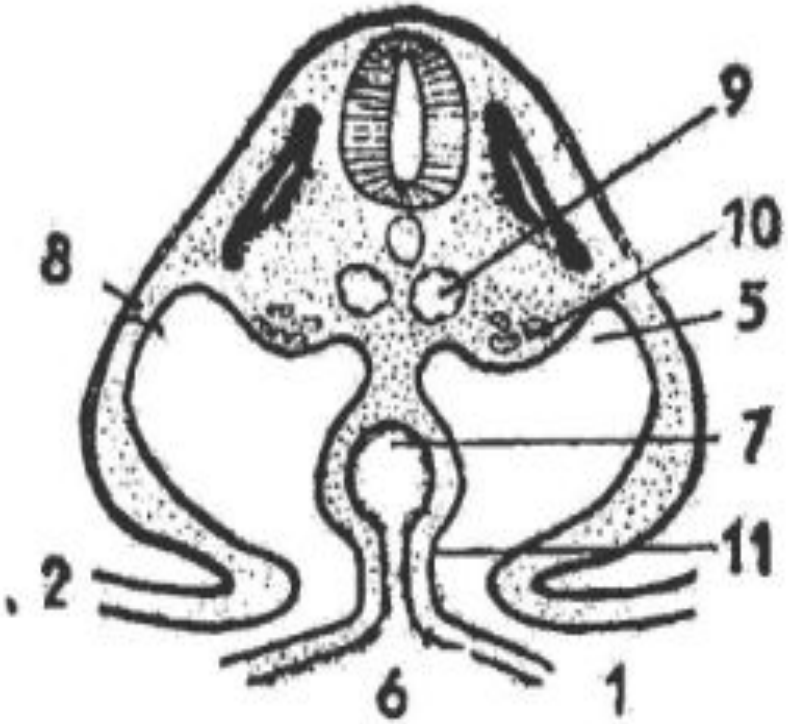

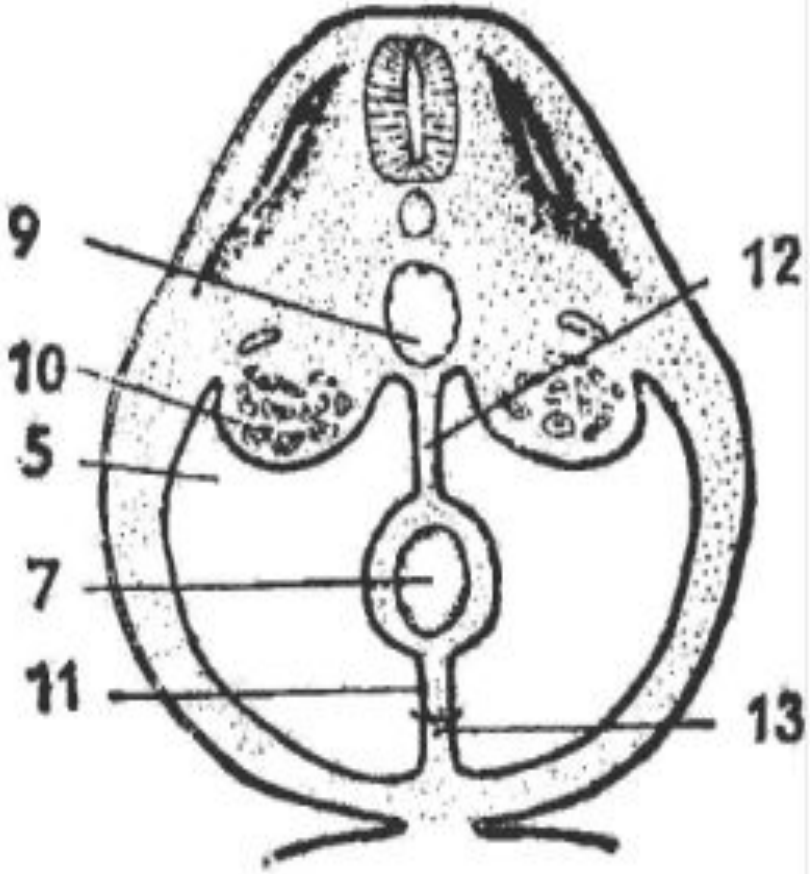

ОНТОГЕНЕЗ

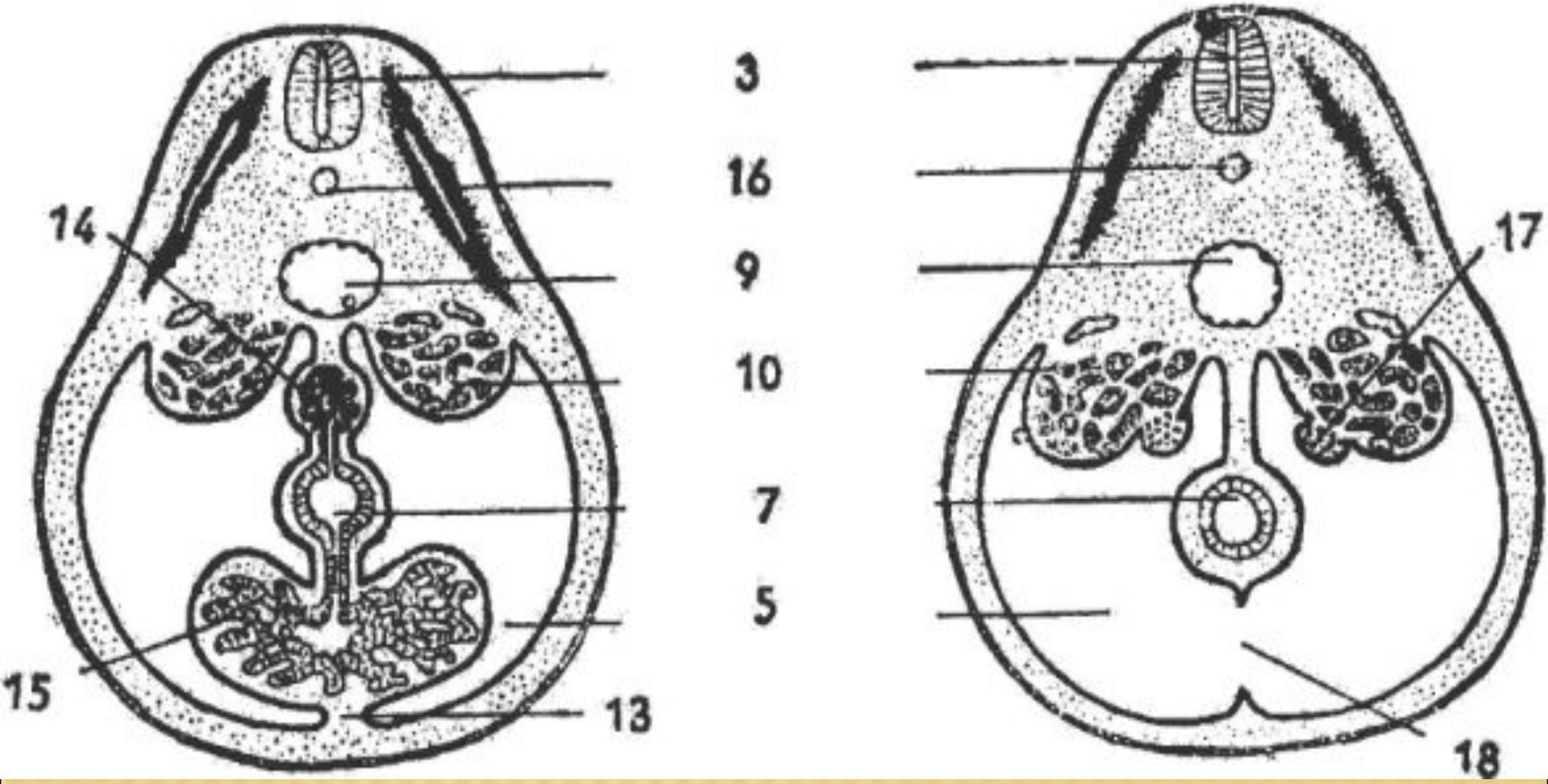

Рис. 227. Головной конец зародыша (4-я неделя развития).

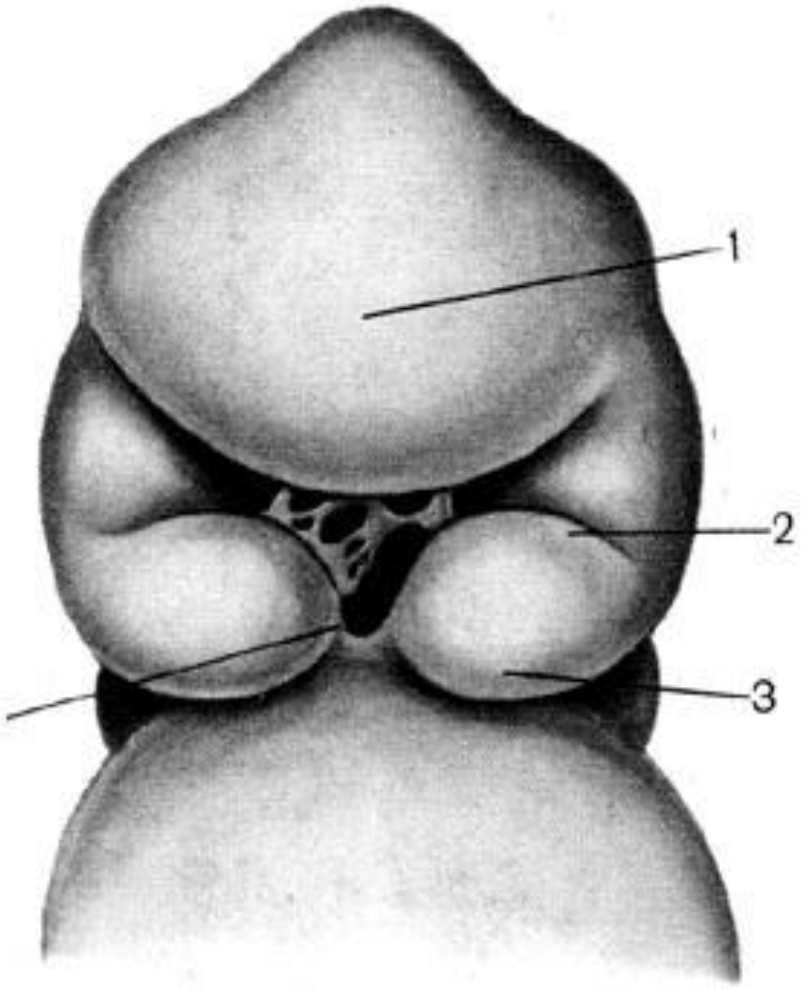

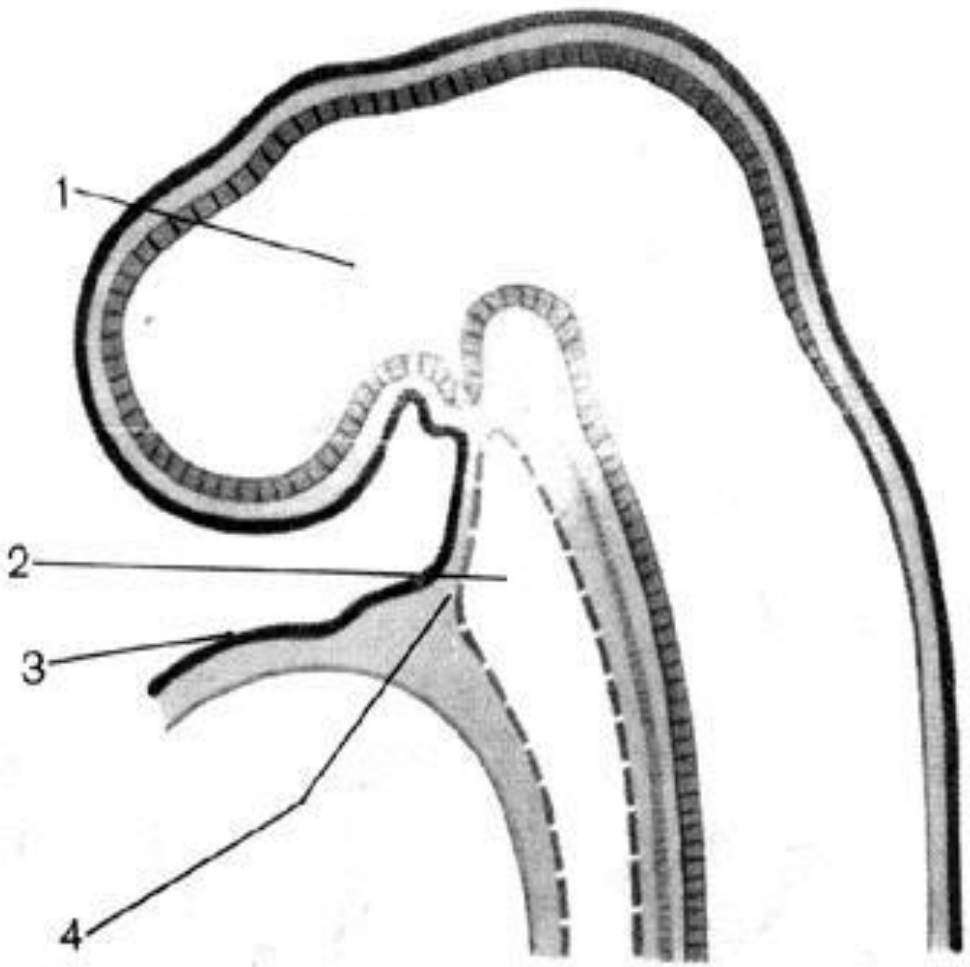

А

Б

А — вид спереди:
1 — лобный отросток;
2 — верхнечелюстной отросток;
3 — нижнечелюстной отросток;
4 — частично прорвавшаяся глоточная перепонка (мембрана)

Б — вид сбоку, разрез в сагиттальной плоскости (схема):
1 — развивающийся головной мозг;
2 — первичная кишка;
3 — ротовая бухта;
4 — глоточная перепонка.

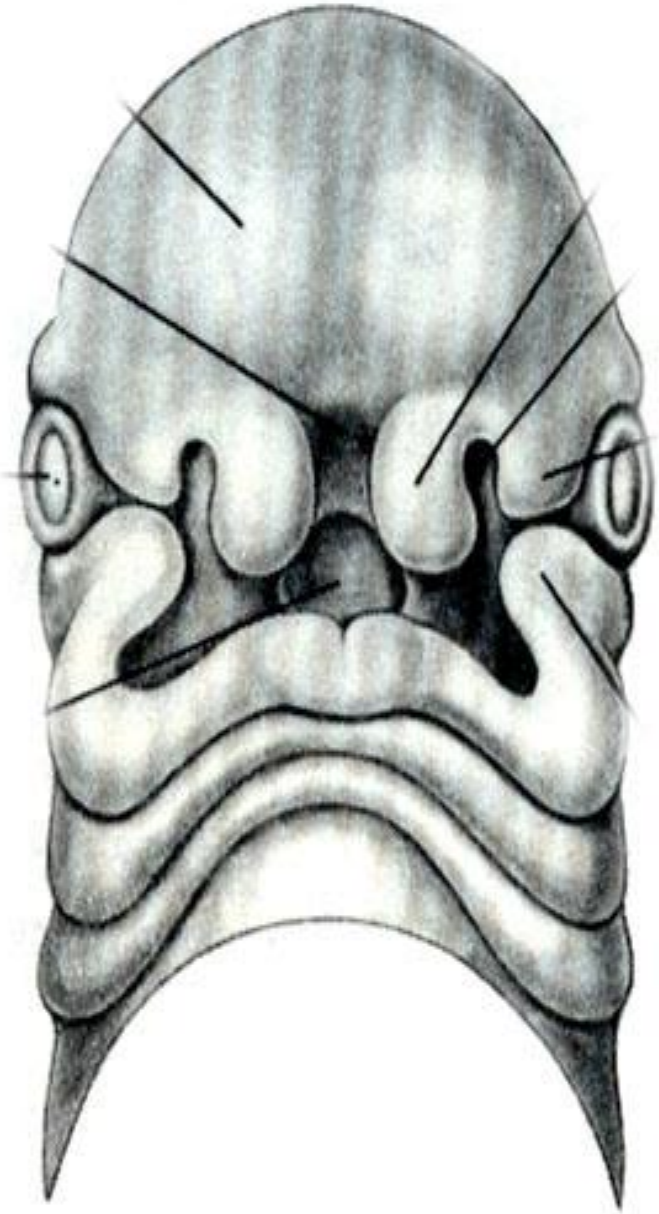

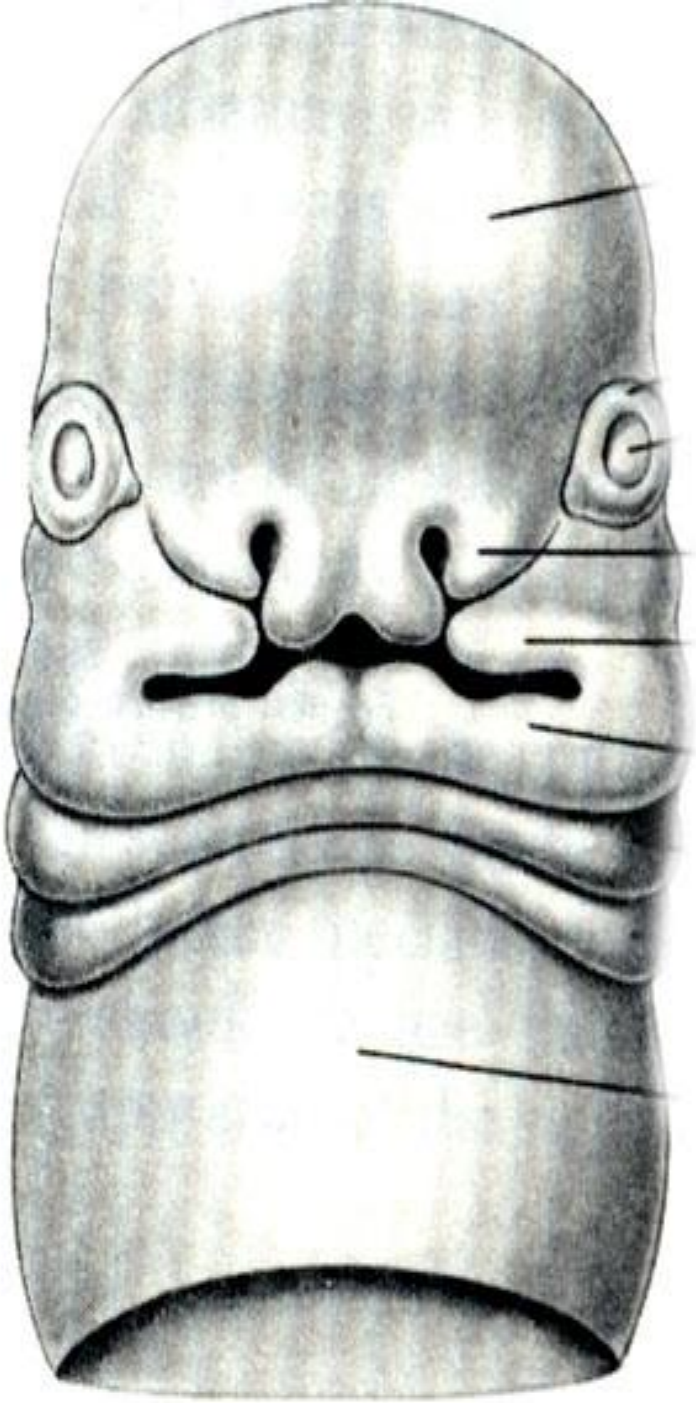

OB
FPS21D 14.0cm MI 1.0
VA4-7 / Gen TIb 0.2
02:51:17 pm
M
[2D] G44 / 100dB
FA2 / P90
HAR
Fetus of 10 weeks

ACCUVIX
XQ
OB
High
VA4-7
MI 0.5
TIb 0.2
04:09:49 pm

ACCUVIX
XQ
OB
#181 / 18.0cm MI 1.1
VA4-7 / Gen TIb 0.2
04:38:41 pm
M
[2D] G50 / 90dB
FA2 / P90
HAR
Profile (23wks)

Face

Abdomen
VA4-7
MI 1.1
TIs 0.1
03:03:44 pm

vorobus.com

Рис. 8. Ребенок с правосторонней расщелиной верхней губы до и после хирургического лечения

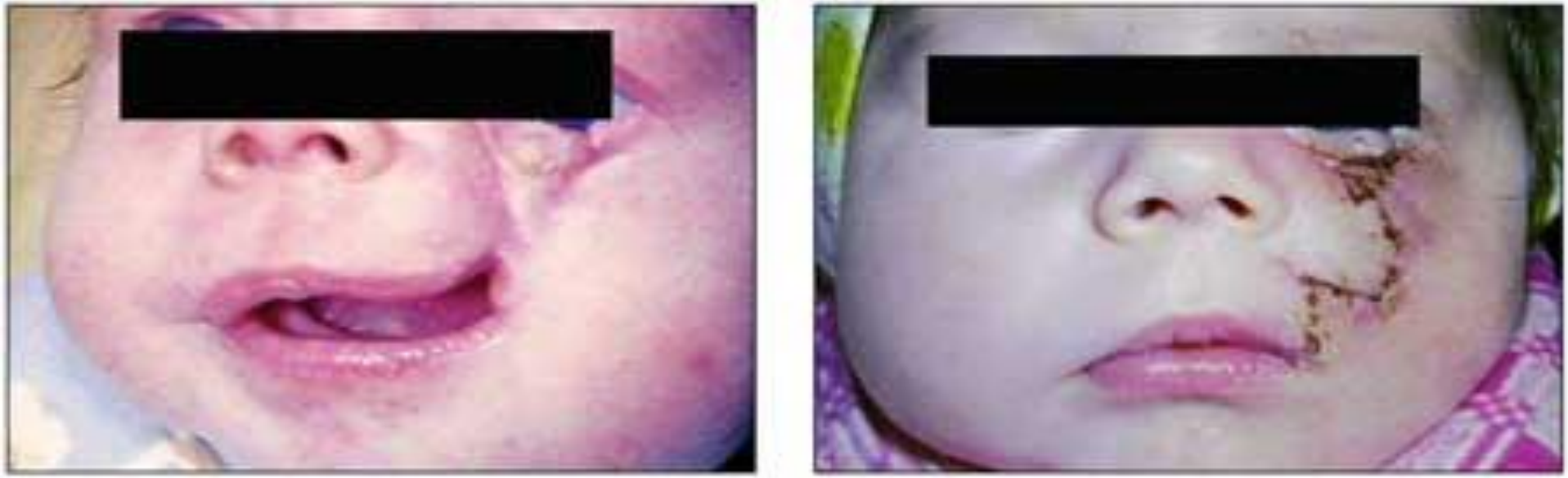

Рис. 9. Ребенок с левосторонней косой расщелиной лица до и после хирургического лечения

Рис. 6. Врожденная сквозная левосторонняя расщелина верхней губы, альвеолярного отростка, твердого и мягкого неба

Рис. 7. Врожденная сквозная двусторонняя расщелина верхней губы, альвеолярного отростка, твердого и мягкого неба

Спасибо за Внимание!