

Основы лапароскопической хирургии

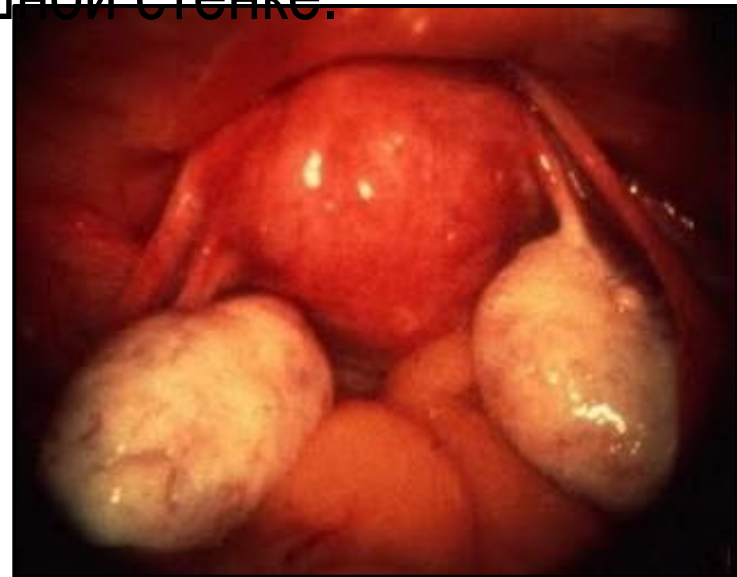
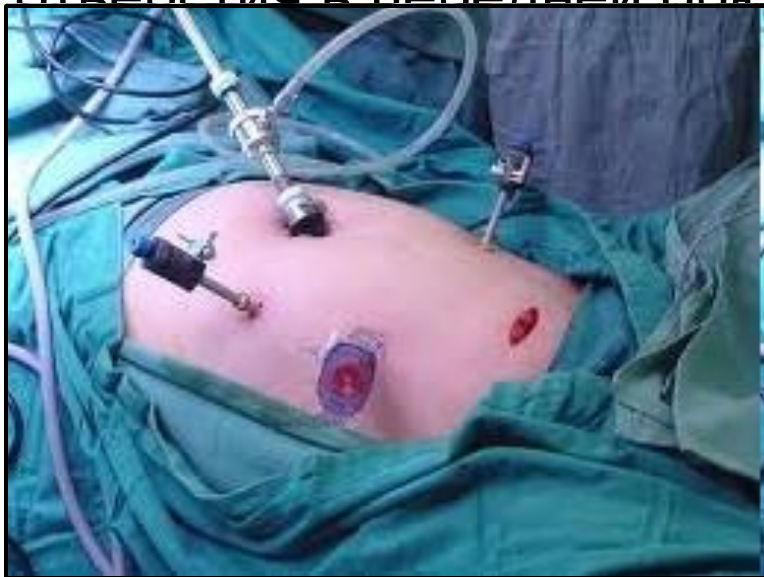
Выполнил Гольчиков В.Н.
Консультант Тетерин Ю.А.

План

- 1. Введение.
- 2. История лапароскопической хирургии.
- 3. Оборудование.
- 4. Инструменты.
- 5. Современные методы.
- 6. Перспективы малоинвазивной хирургии

- **Лапароскопия** (греч. *λαπάρα* — чрево, живот + греч. *σκοπέο* — смотрю) — современный хирургический метод, позволяющий проводить диагностику и оперативные вмешательства через небольшие отверстия в передней брюшной стенке.

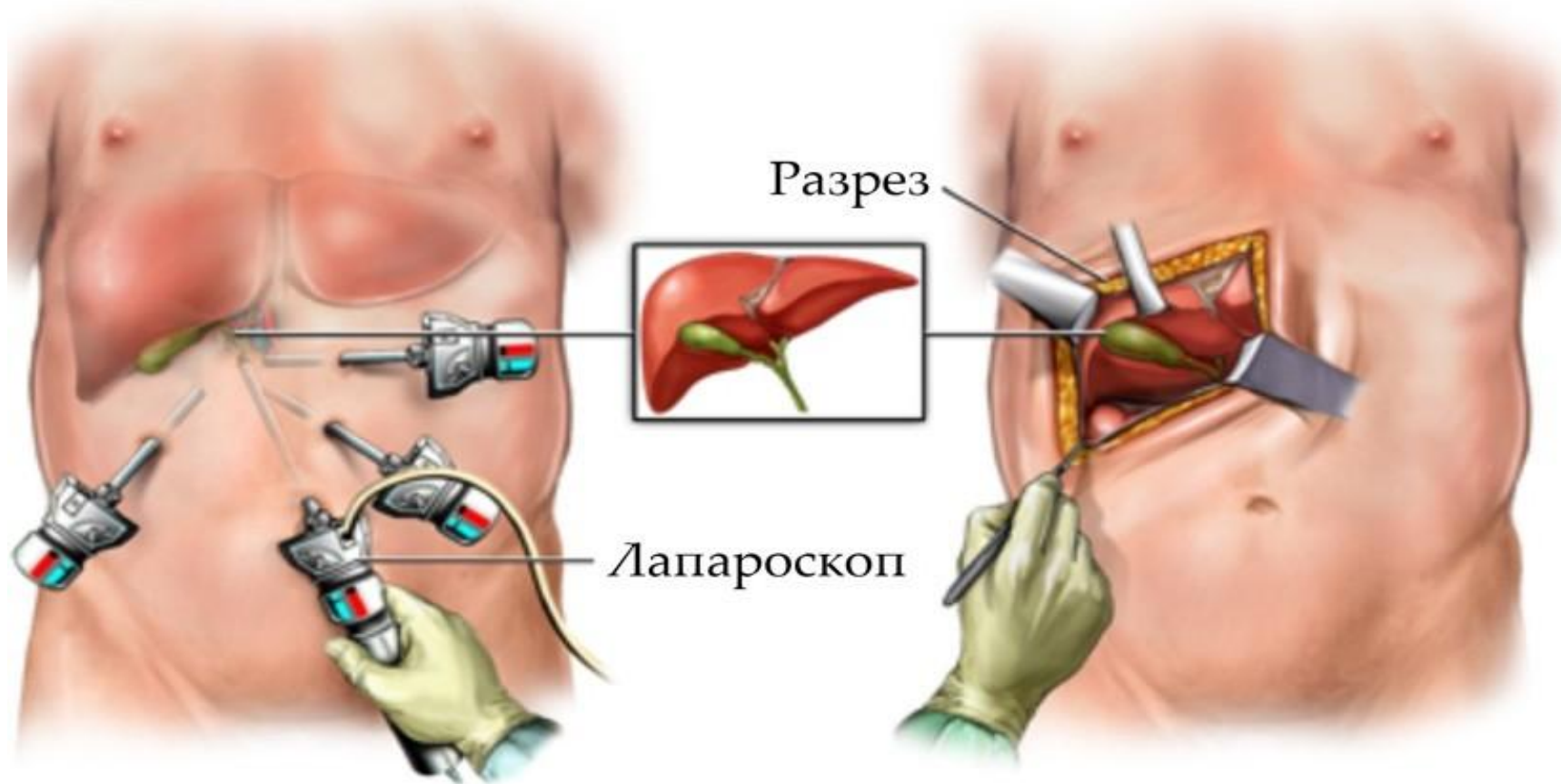


Область применения

- **Лапароскопические** операции — на органах брюшной полости и малого таза;
- **Торакоскопическая** — на органах грудной полости;
- **Артроскопические** — на суставах;
- **Эндолюминальные** — выполняемые внутри просвета полого органа (удаление полипов желудка и толстой кишки);
- **Другие** (удаление щитовидной железы, выделение внутренней грудной артерии для операций на сердце, эндоскопическая симпатэктомия, удаление гематомы, аппендэктомия и холецистэктомия через отверстие в стенке желудка или задний свод влагалища).

Преимущества:

- Малая травматичность

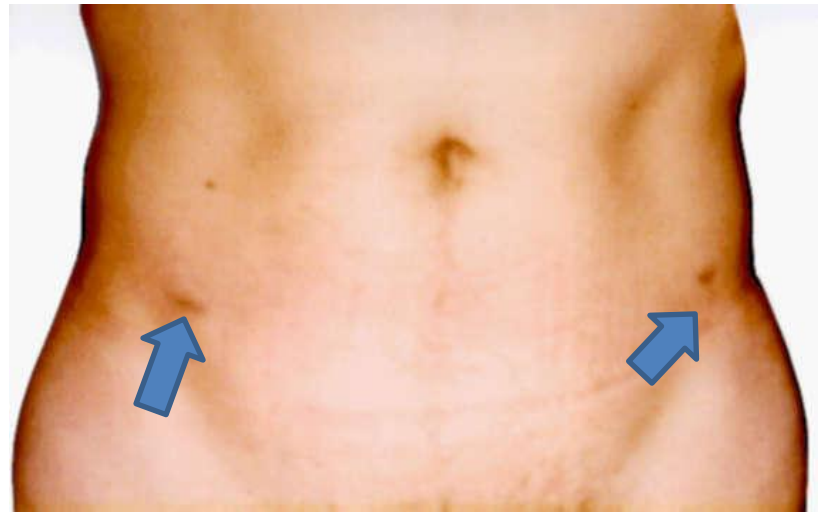
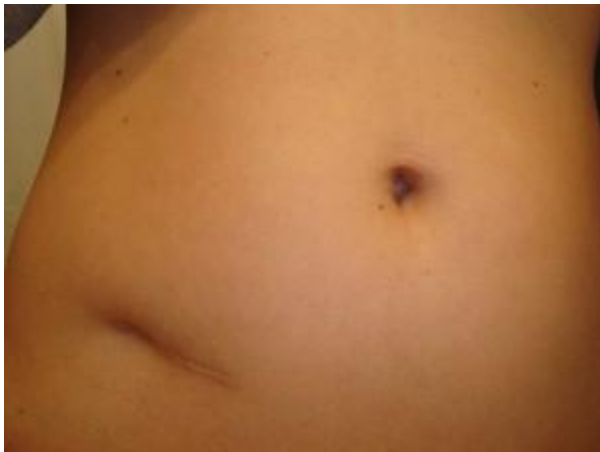

Лапароскопическая
холецистэктомия

Открытая
холецистэктомия

- Короткие сроки пребывания пациента в стационаре (2—3 суток);
- Быстрое восстановление после операции;
- Меньше болезненных ощущений;
- Снижение стоимости лечения

- Отсутствие больших послеоперационных рубцов, которые наблюдаются при операциях с разрезом;



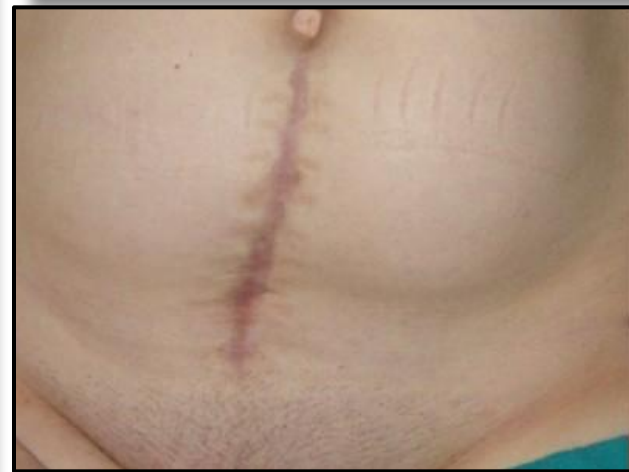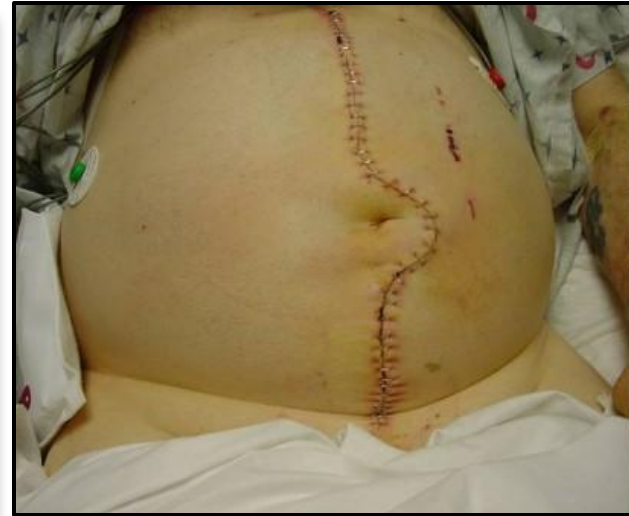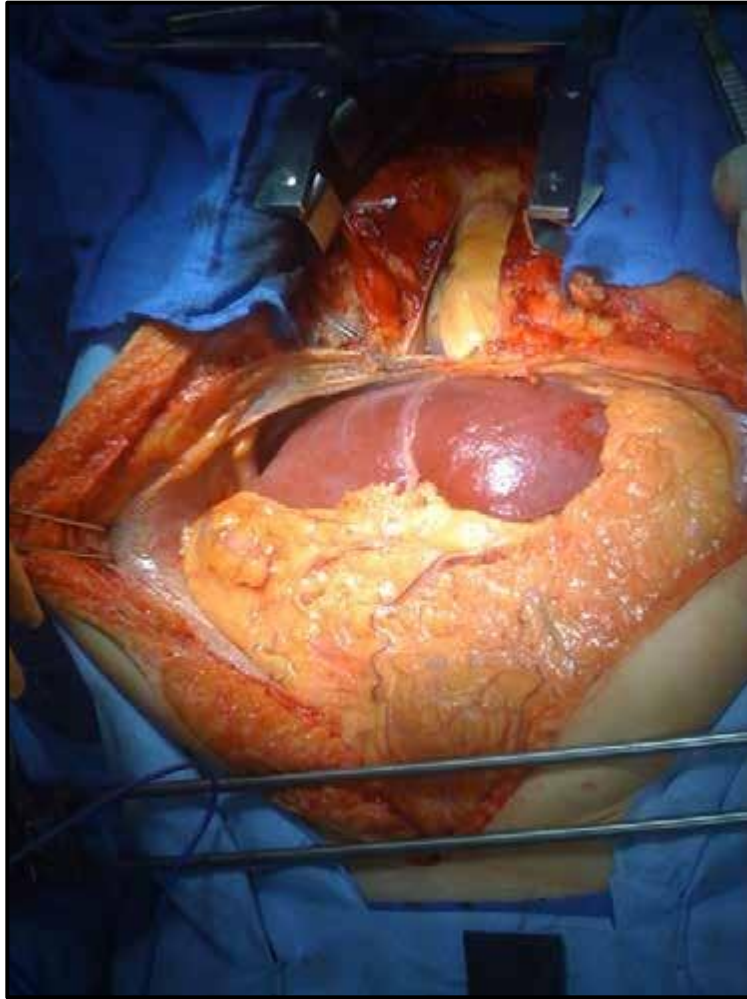
Недостатки

- Ограниченный диапазон движения в оперируемой области.
- Искаженное восприятие глубины раны.
- Необходимость использовать инструменты для взаимодействия с тканью, а не работать непосредственно руками.
- Режущие поверхности инструмента движутся в противоположном рукам хирурга направлении, то есть в основе лапароскопии лежат неинтуитивные двигательные навыки.

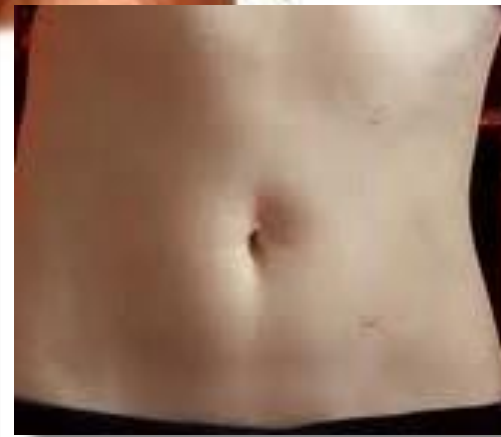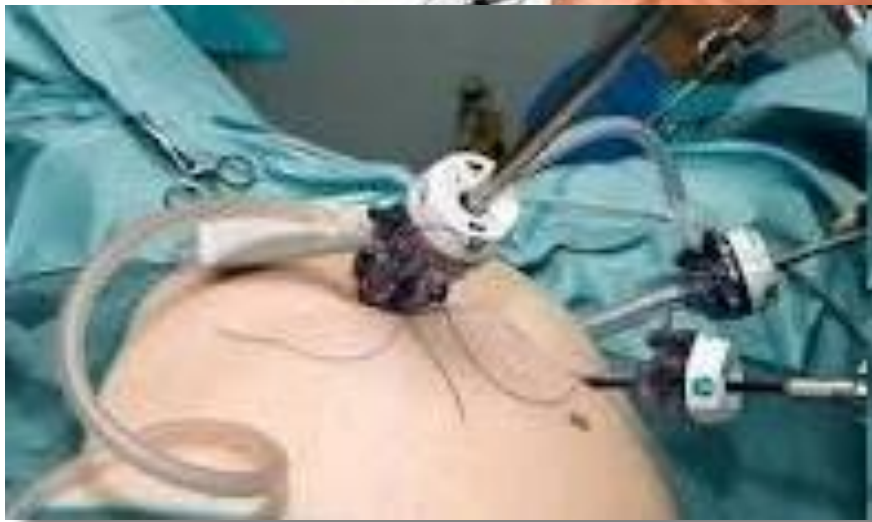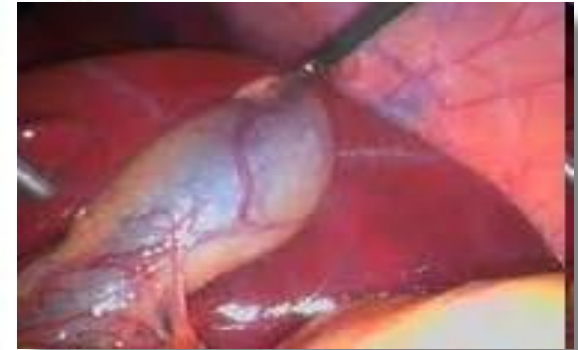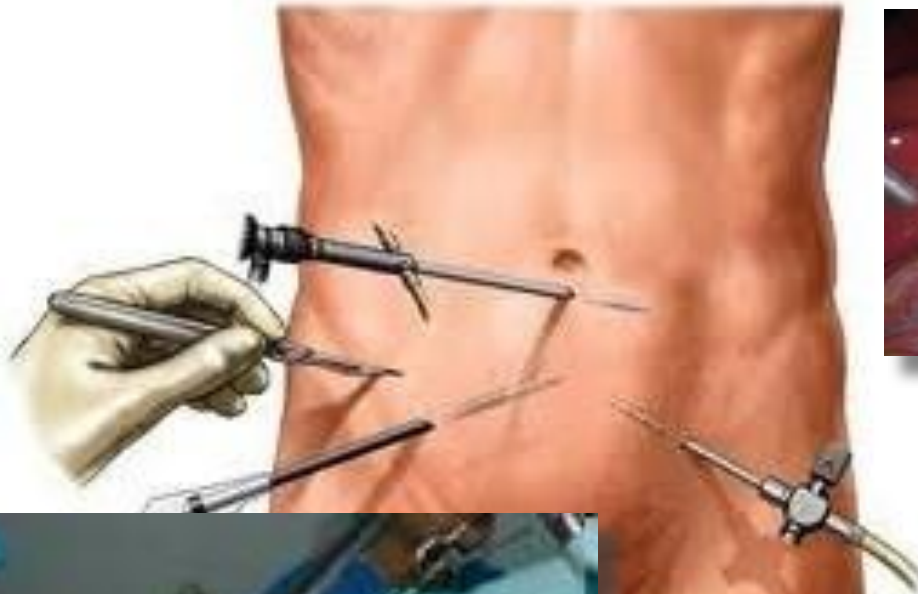Противопоказания

- Абсолютные
 - Острый инфаркт миокарда
 - Острое нарушение мозгового кровообращения
 - Некорригируемая коагулопатия
- Относительные
 - Непереносимость общего обезболивания
 - Разлитой перитонит
 - Перенесенные ранее операции в зоне объекта вмешательства
 - Склонность к кровотечениям
 - Поздние сроки беременности
 - Ожирение III-IV степени

Лапаротомия



Лапароскопия

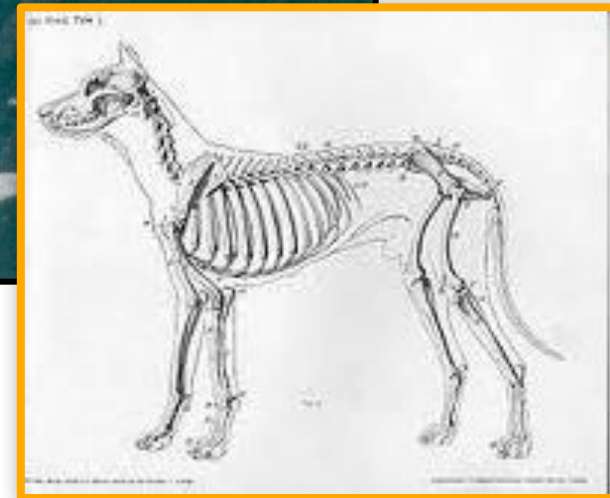
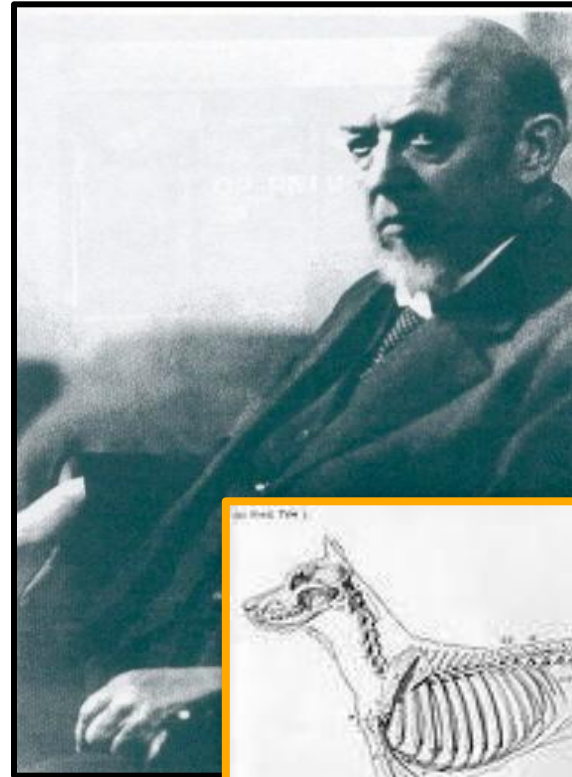


История

- Проф. **Дмитрий Оскарович Отт** из Санкт-Петербурга в 1901 г. впервые использовал оптическую систему, введенную через задний свод влагалища, для осмотра тазовых органов. Процедура была названа «**вентроскопией**».




Георг Кёлинг из Дрездена в 1901 г., впервые выполнил лапароскопию в эксперименте. Наложив пневмоперитонеум, при помощи цистоскопа Нитца он осмотрел брюшную полость собаки.



- В 1920 г. **Золликофер** открыл преимущества CO_2 перед другими газовыми смесями для наложения пневмоперитонеума.
- В 1938 г. **Янош Вереш** создал иглу со стержнем на пружине, позволяющую безопасно войти в брюшную полость для введения газа.
- После Второй мировой войны были разработаны первые фиброскопы.
- В 1966 г. **Хопкинс** разработал стержневую систему линз и источник «холодного» света.

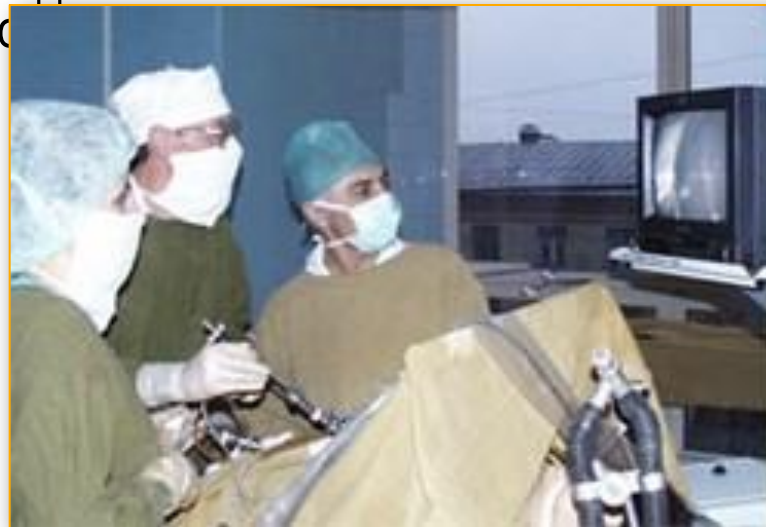- **Курт Семм** (1927—2003гг.), директор Университетской Гинекологической Клиники.
- Пионер лапароскопической хирургии и разработчик многих оперативных вмешательств.



- Курт Семм разработал:
 - Автоинсуфлятор (1963);
 - Термокоагуляцию (1973)
 - Применил петлю Рёдера для перевязки сосудов;
 - Способы экстра- и интракорпорального завязывания хирургических узлов.
 - Электронный инсуфлятор.

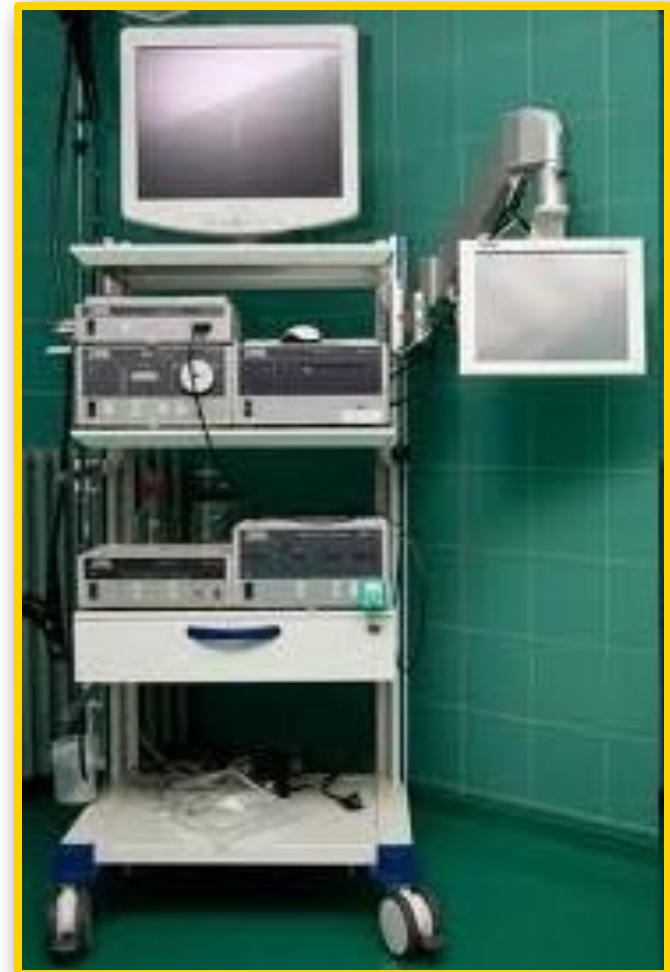Современный этап

- В 1989 году врач Дюбуа из Парижа доложил о лапароскопической холецистэктомии с применением нескольких проколов передней брюшной стенки.
- Позднее лапароскопия успешно была выполнена врачами Периса (Боро, Франция), Реддик (Нешвил, США), Кушиери и Натансон (Дюнди, Великобритания), Берси (Лос Анджелес, США).
- В середине 90-х годов лапароскопические вмешательства приобрели популярность и стали повседневными. В России в 1991 году доктор Фалтескуер, ХС



Оборудование

- Лапароскопическая стойка включает:
 - Монитор;
 - Videоблок;
 - Источник «холодного света»;
 - Инсуффлятор;
 - Аквапуратор;
 - Электрохирургический блок;
 - Другие блоки.

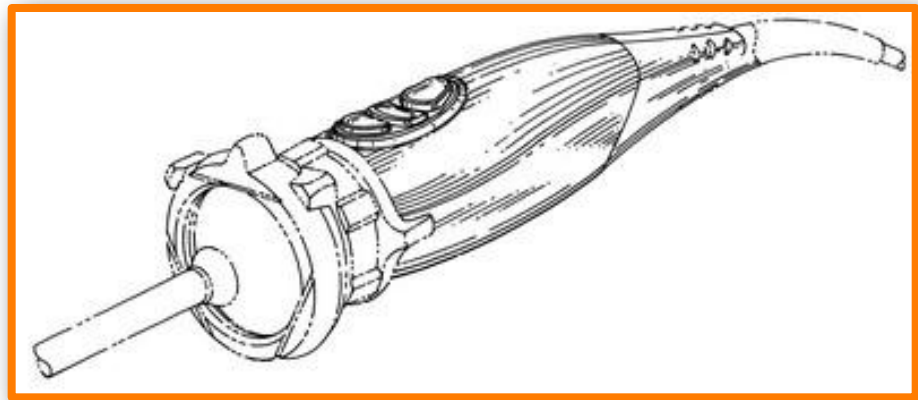


• Лапароскоп.

- Система цилиндрических линз Хопкинса;
- Два независимых просвета (передача изображения, канал светопередачи)



- Видеосистема;
- Видеокамера.
 - «Баланс белого»



- **Оптоволоконный световод.**
- **Источник «холодного» света.**
 - Галогеновый;
 - Ксеноновый;
 - Металлогаллоидный;
 - Светодиодный.
- Яркость и противобликовая система.



Инсуфлятор

- Газ — CO₂;
- Регуляция скорости подачи газа
- Контроль давления в брюшной полости

CO₂ :

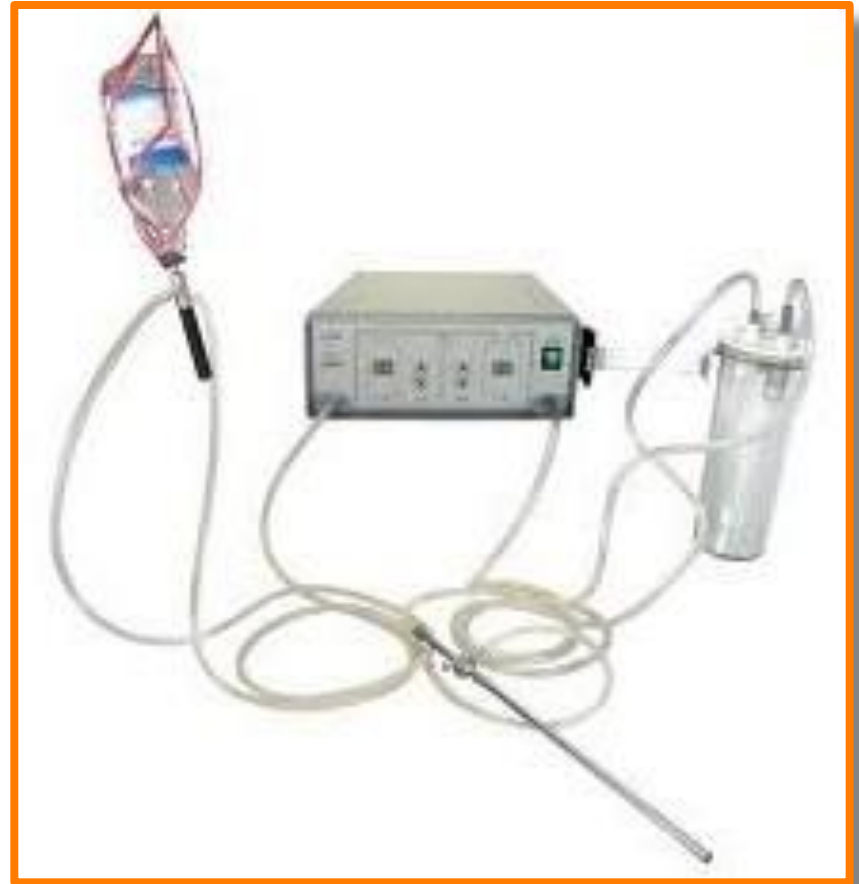- Невзрывоопасен
- Не поддерживает горение и дымообразование
- Быстро рассасывается при образовании эмфиземы
- Не обладает



дражающим
ствием.

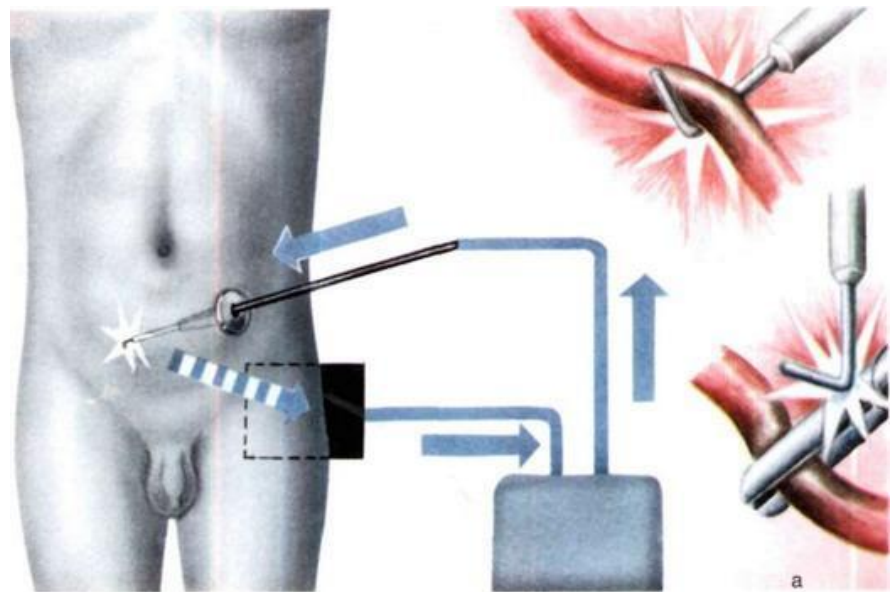


- **Аквапуратор** (ирригатор, эндоотсос):
 - Физ. р-р.
 - Канюля
 - Банка.

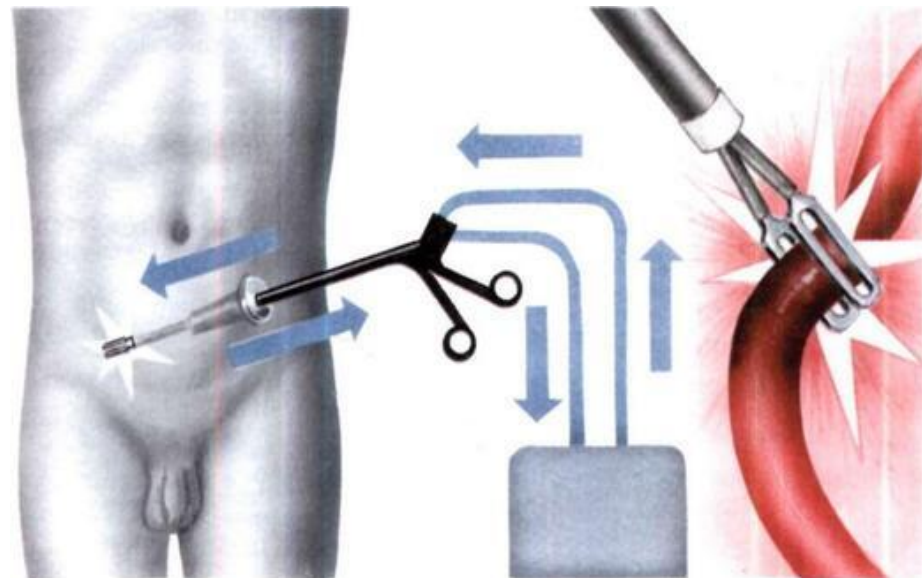


- Электрохирургический блок:
 - Коагуляция;
 - Резанье тканей.
- Инструменты:
 - Коаг. крючок (моноп.);
 - Коаг. пинцет (бипол.).



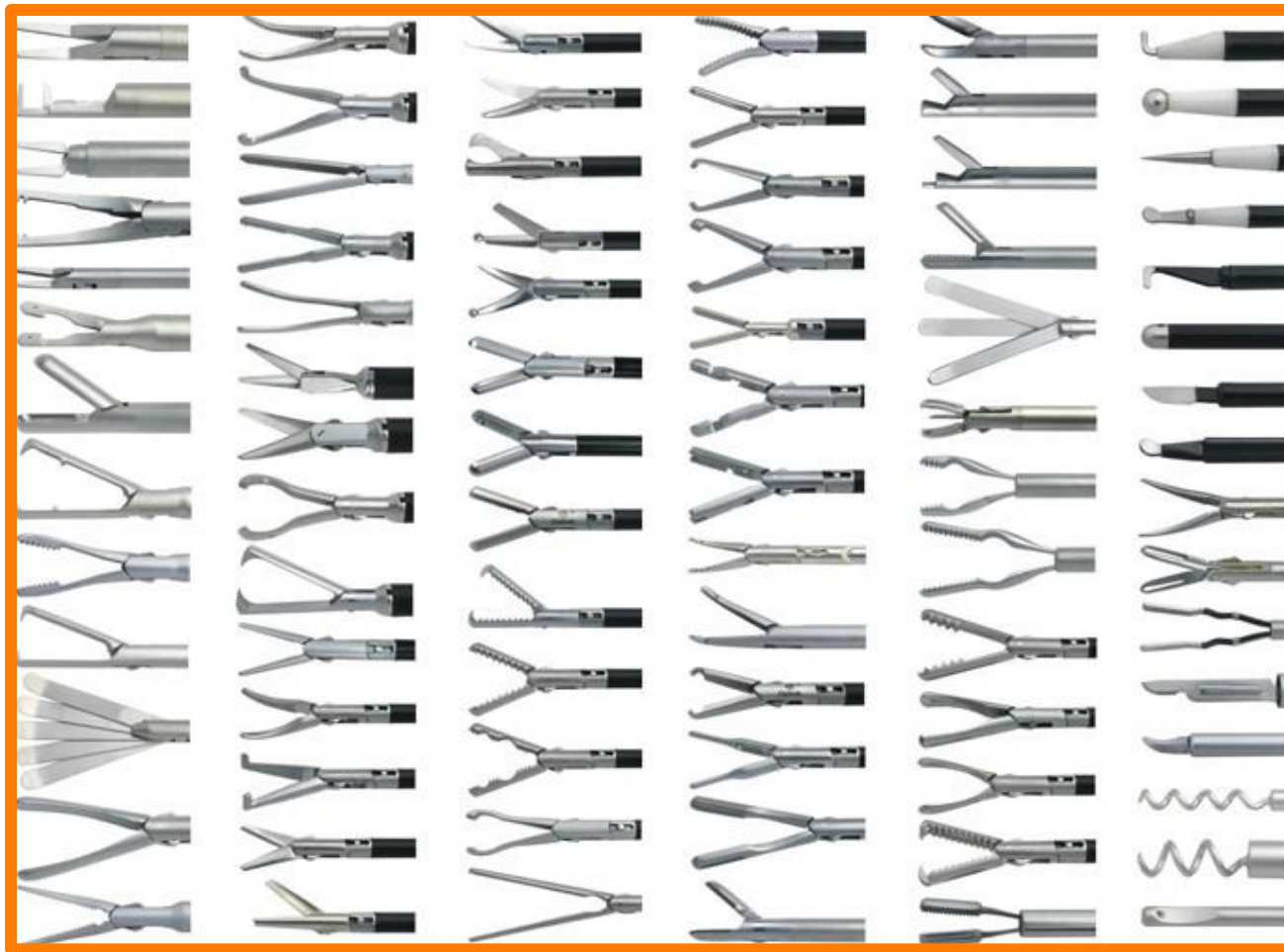


Монопольная коагуляция



Бипольная коагуляция

Ручные инструменты



Инструменты доступа

- Игла Вереша

- Проба убегающей капли
- Шприцевая проба
- Аппаратная проба




Троакар

Состоит из:

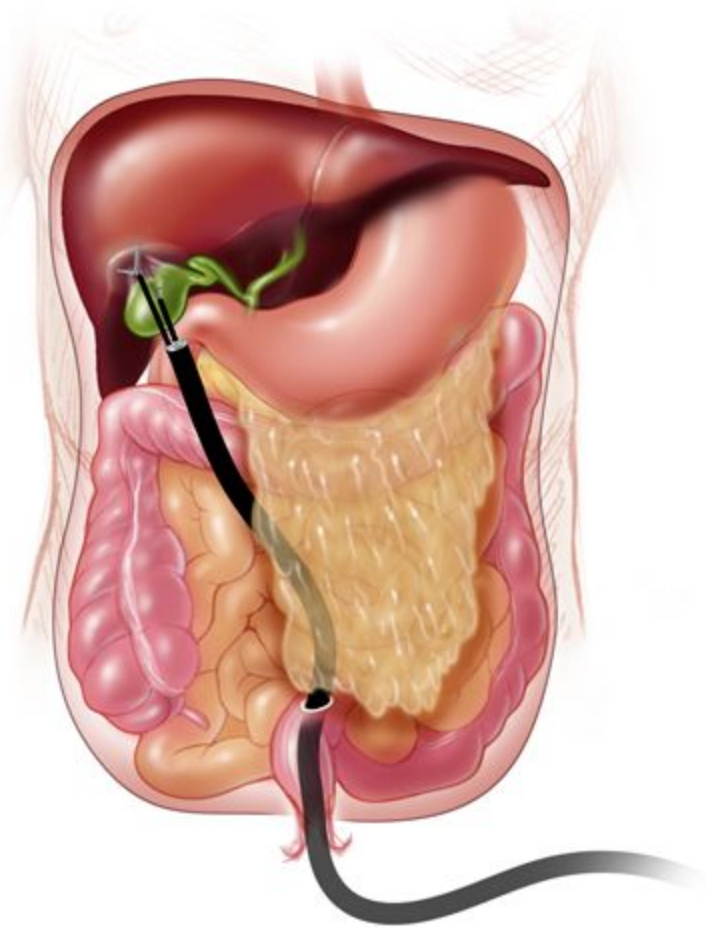
- Стилета
- Трубки с клапаном



VISIPOINT

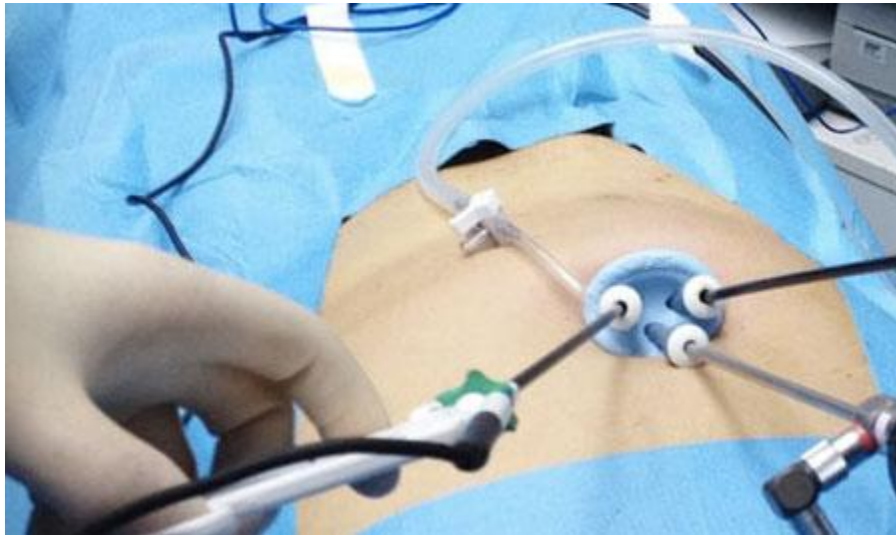

N.O.T.E.S. хирургия

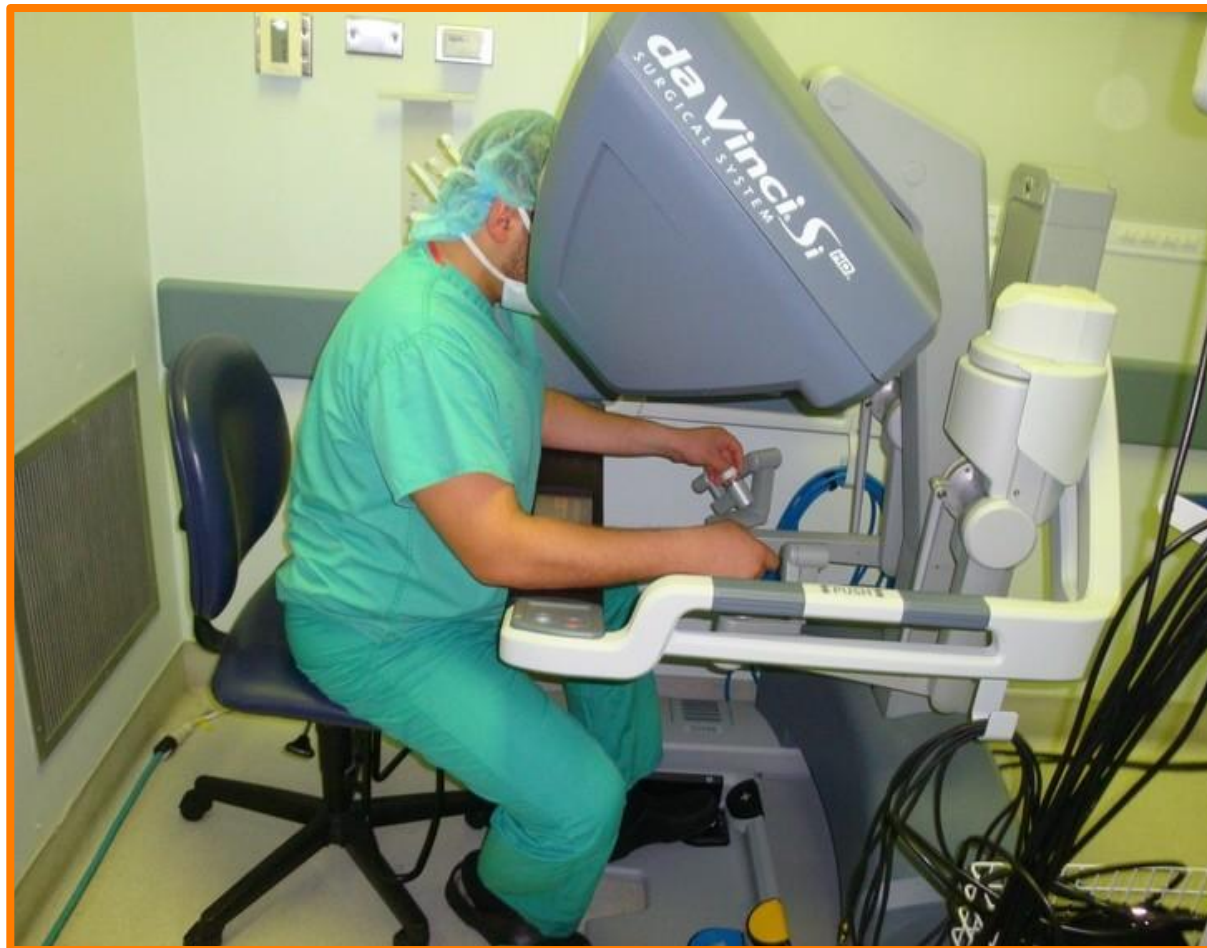

- трансгастральная аппендэктомия
- трансвагинальная холецистэктомия
- трансгастральная холецистэктомия
- извлечение выпавшей в абдоминальную полость гастростомной трубки
- трансгастральные и трансдуоденальные панкреатические вмешательства (биопсия, некрэктомия и т.п.)

Технология единого лапароскопического доступа (Single Port Access)



Роботизированная хирургия da Vinci

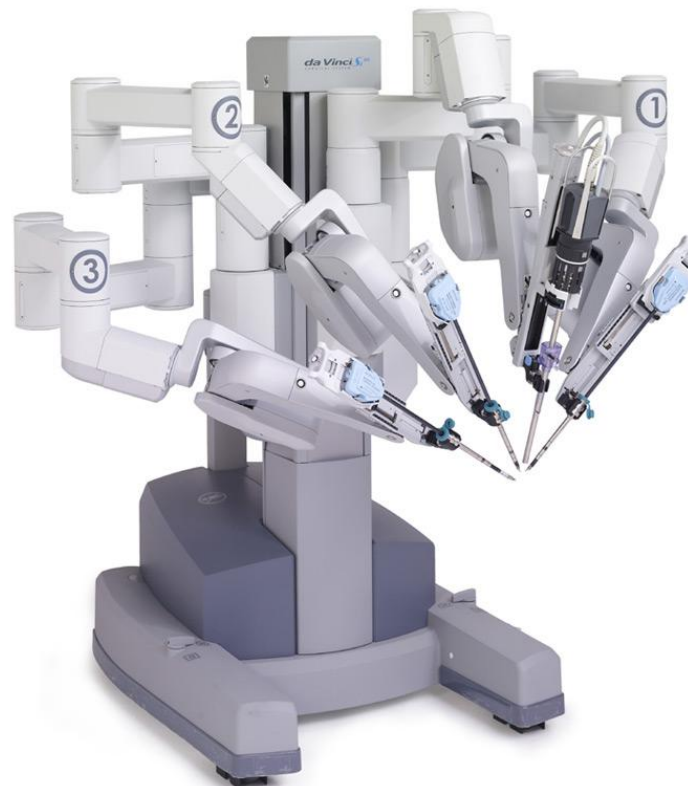



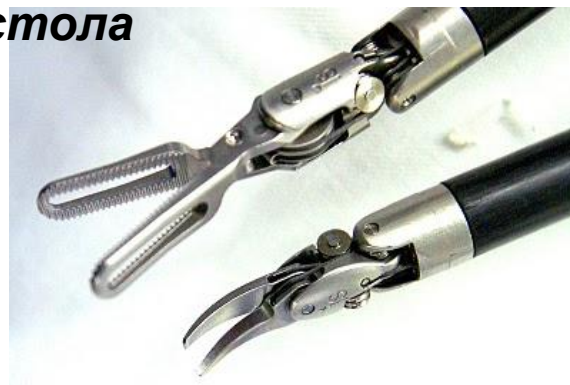**Консоль
хирурга**



Система обзора



**Стойка у операционного
стола**



Инструменты EndoWrist

- **В кардиохирургии:**
 - восстановление митрального клапана;
 - аортокоронарное шунтирование;
 - радиочастотная катетерная *абляция*;
- **В абдоминальной хирургии**
 - фундопликация по ниссену (антирефлюксная операция);
 - удаление пищевода;
 - шунтирование желудка (операция для борьбы с ожирением).
- **В гинекологии:**
 - гистерэктомия;
 - удаление опухолей шейки матки и яичников;
 - удаление некоторых видов кист яичников;
 - лечение эндометриоза;
- **В урологии и андрологии:**
 - пластика и удаление мочевого пузыря;
 - удаление предстательной железы.
 - удаление опухолей и рака почки;
 - реимплантация мочеточника;
 - пиелопластика;
 - удаление почки.

Настоящее время

- Лапароскопические вмешательства, считающиеся золотым стандартом в лечении:
 - Удаление желчного пузыря.
 - Лечение ожирения, выключением части желудка.
 - Удаление надпочечника;
 - Удаление селезенки;
 - Лечение хиатальных грыж.

- Лапароскопические вмешательства, равноценные открытым вмешательствам.
 - Лапароскопическая аппендэктомия;
 - Лапароскопическая пластика грыж передней брюшной стенки.

- Лапароскопические вмешательства с явными преимуществами.
 - Операции на толстой кишке.

