

Повреждения грудной клетки

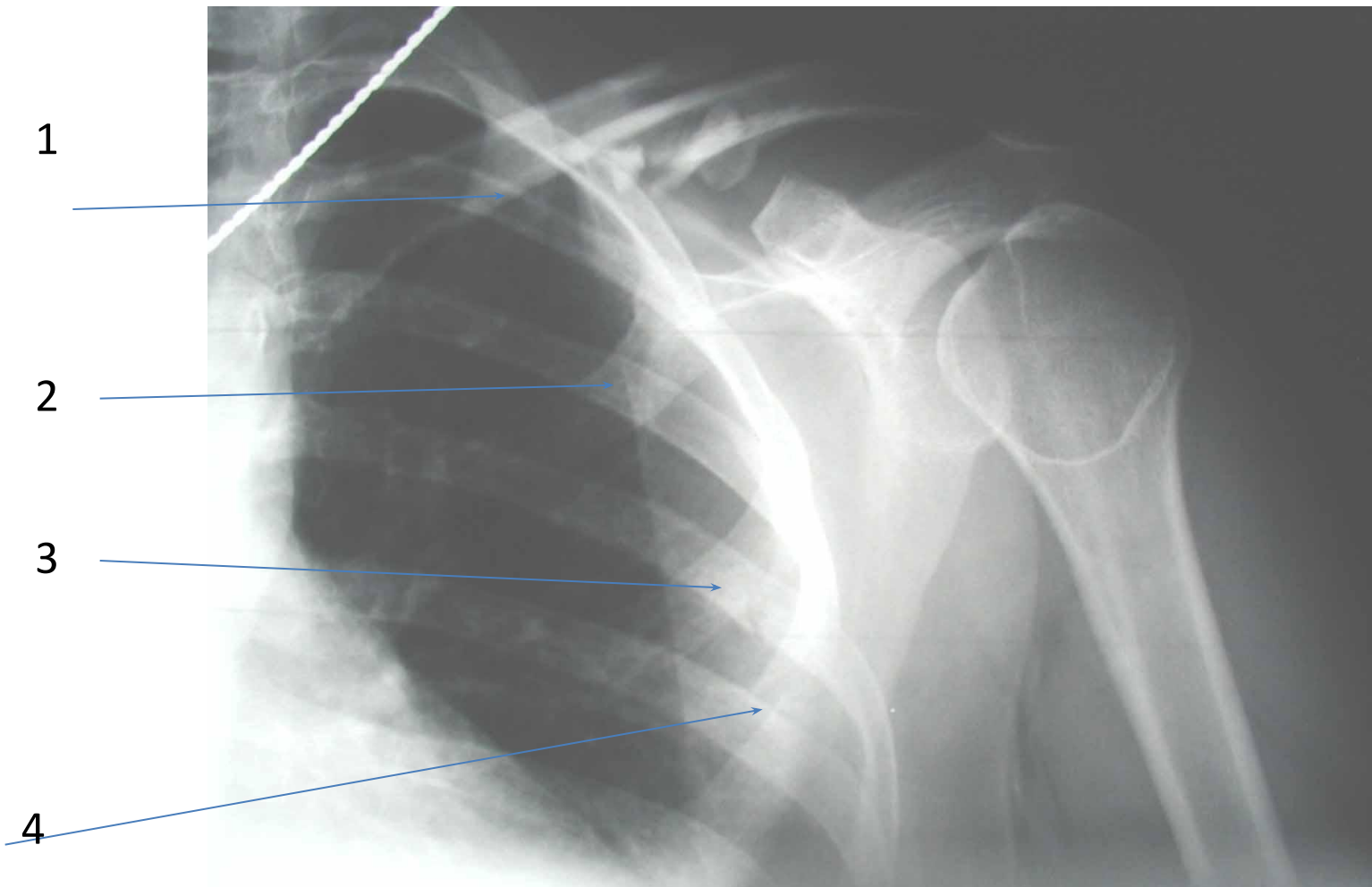
Переломы ребер

- изолированный (1-2 ребра),
- множественные (3 и более ребер),
- односторонние или двусторонние,
- осложненный или неосложненный,

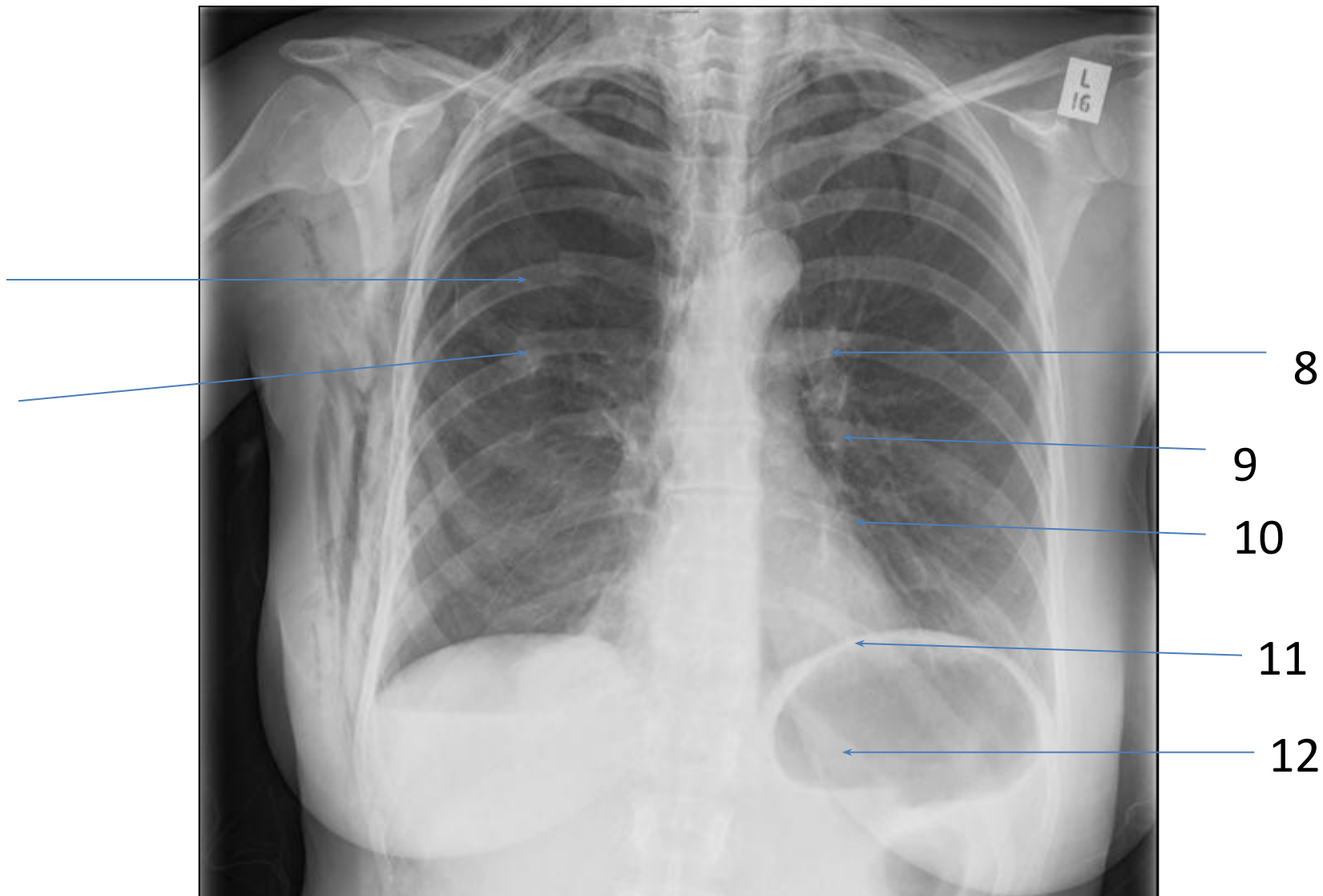
Осложнения

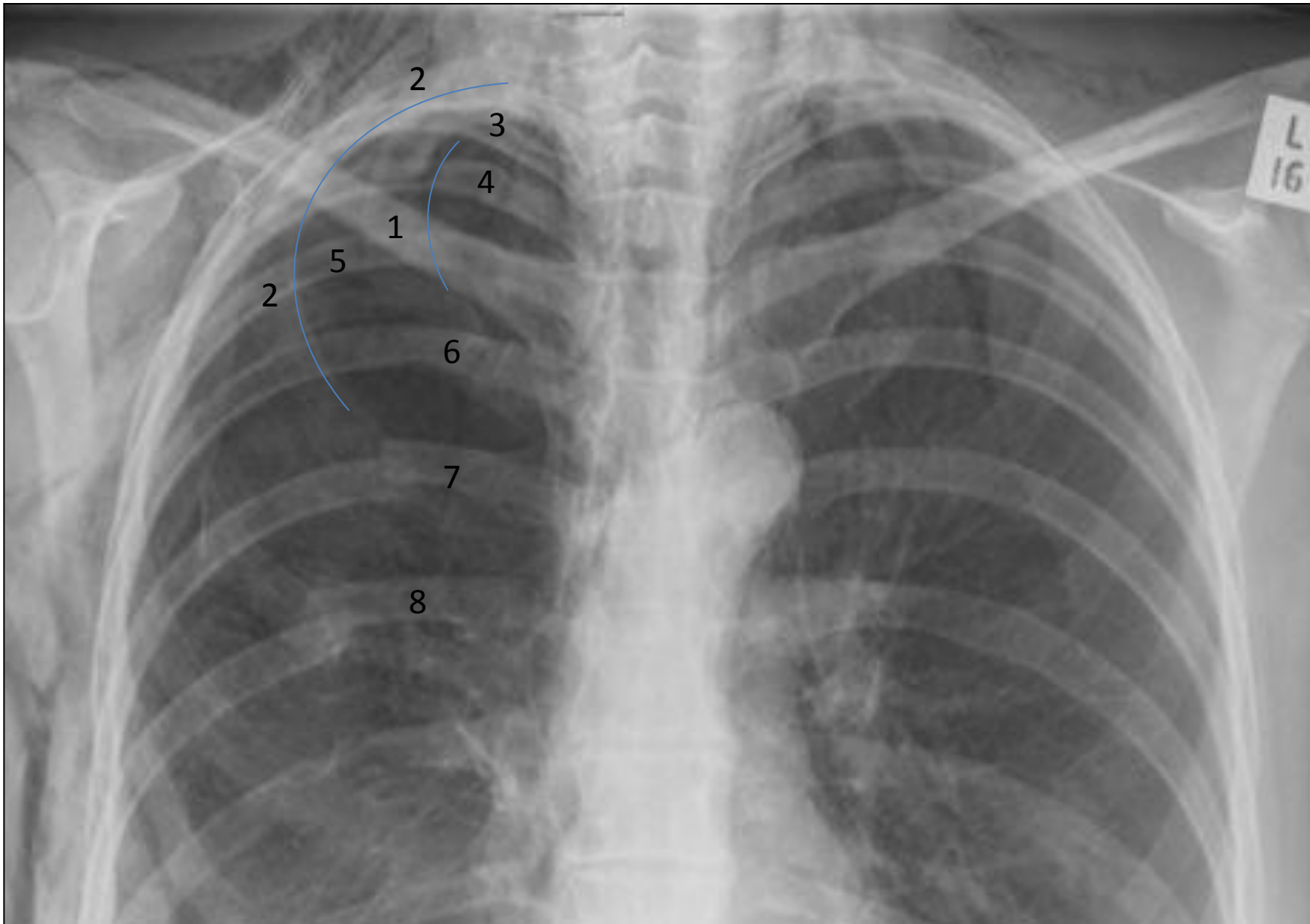
- Пневмоторакс – открытый, закрытый, клапанный (напряженный)
- Гемоторакс – малый, средний, тотальный, инфицированный, свернувшийся
- Ушиб (контузия) легкого
- Посттравматическая пневмония

Перелом ребра в переднем отделе (подсчет)

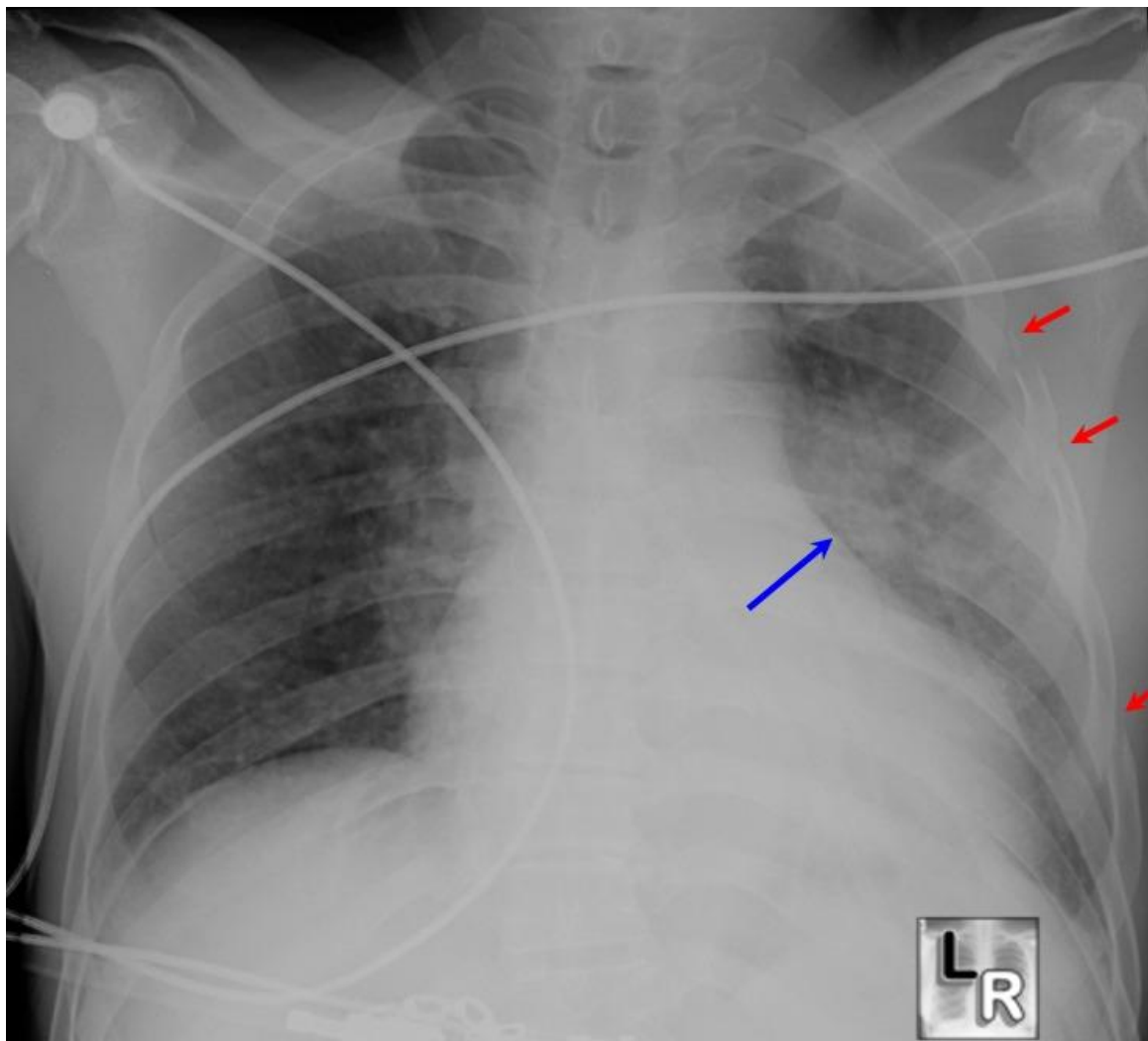


Перелом ребра в заднем отделе (подсчет)

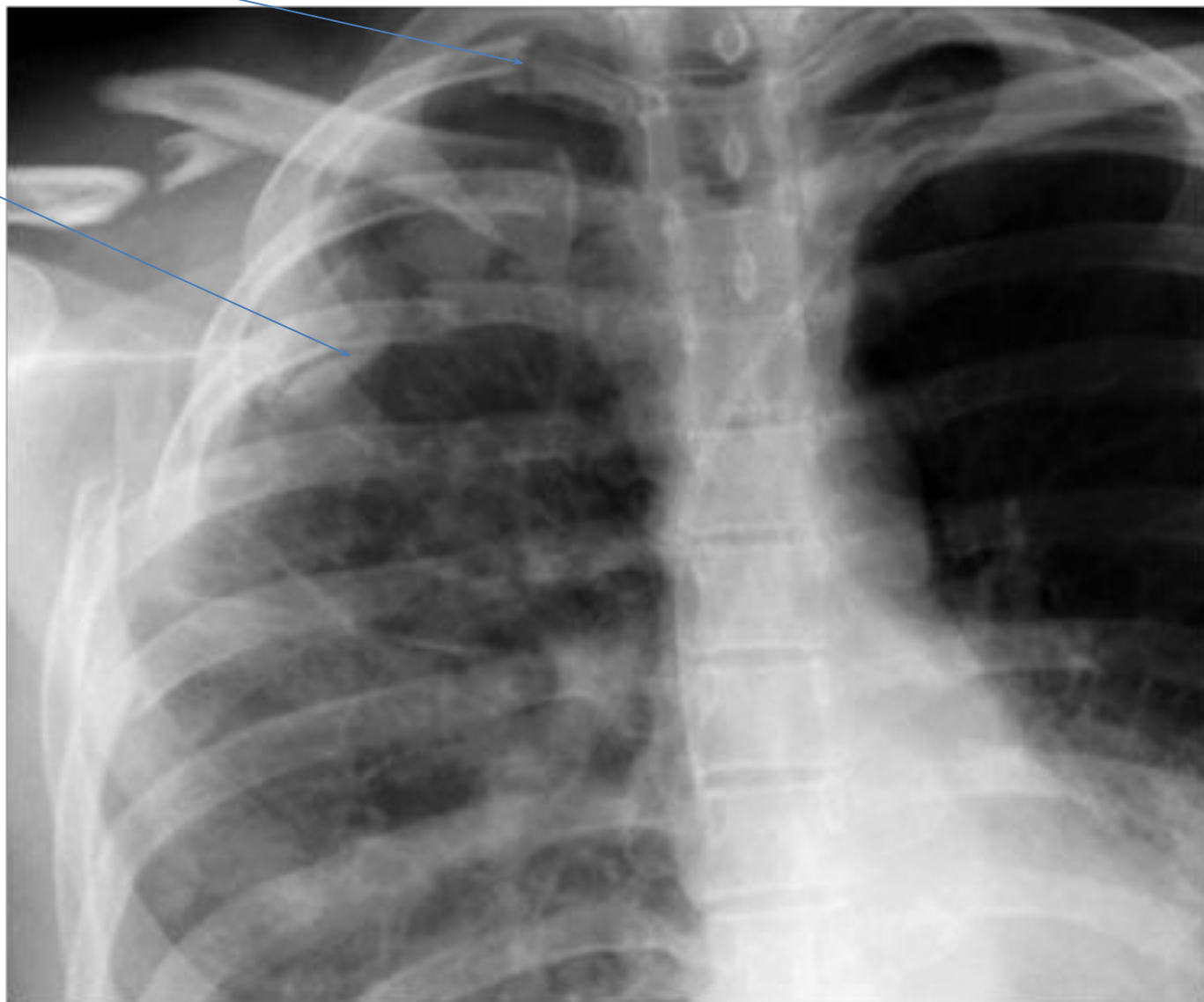




Множественные переломы ребер

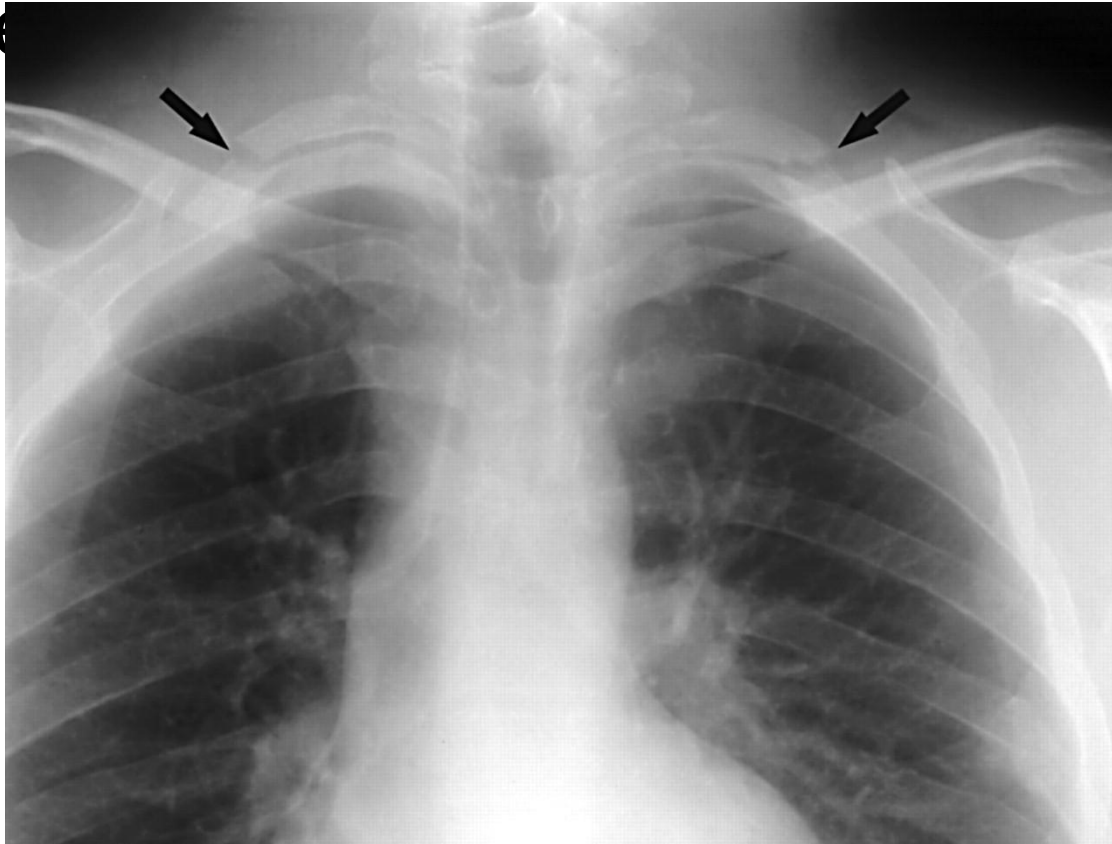


Двойной перелом ребер



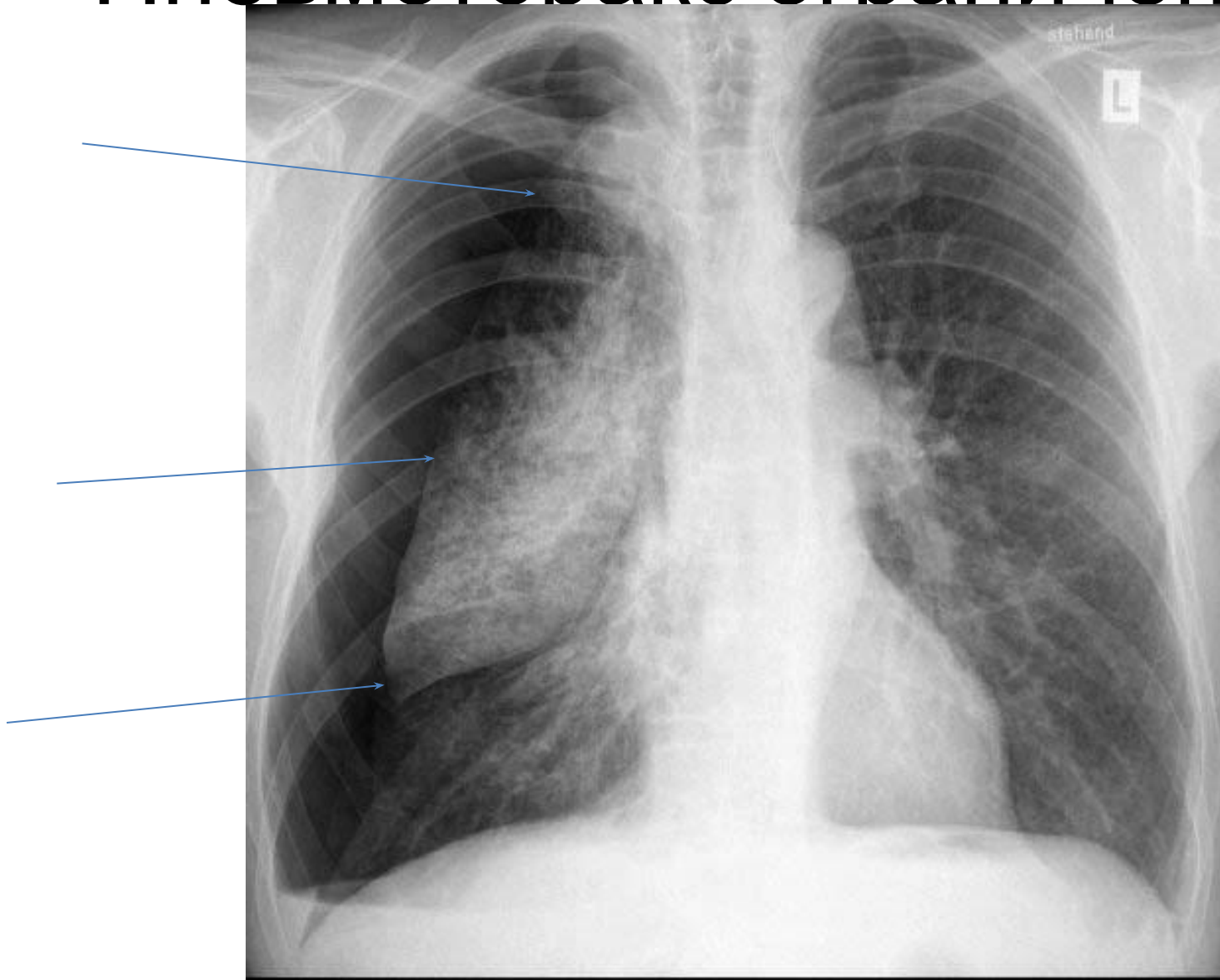
Осложнения

- Перелом верхних ребер – не исключается повреждение подключичных сосудов, плечевого спл

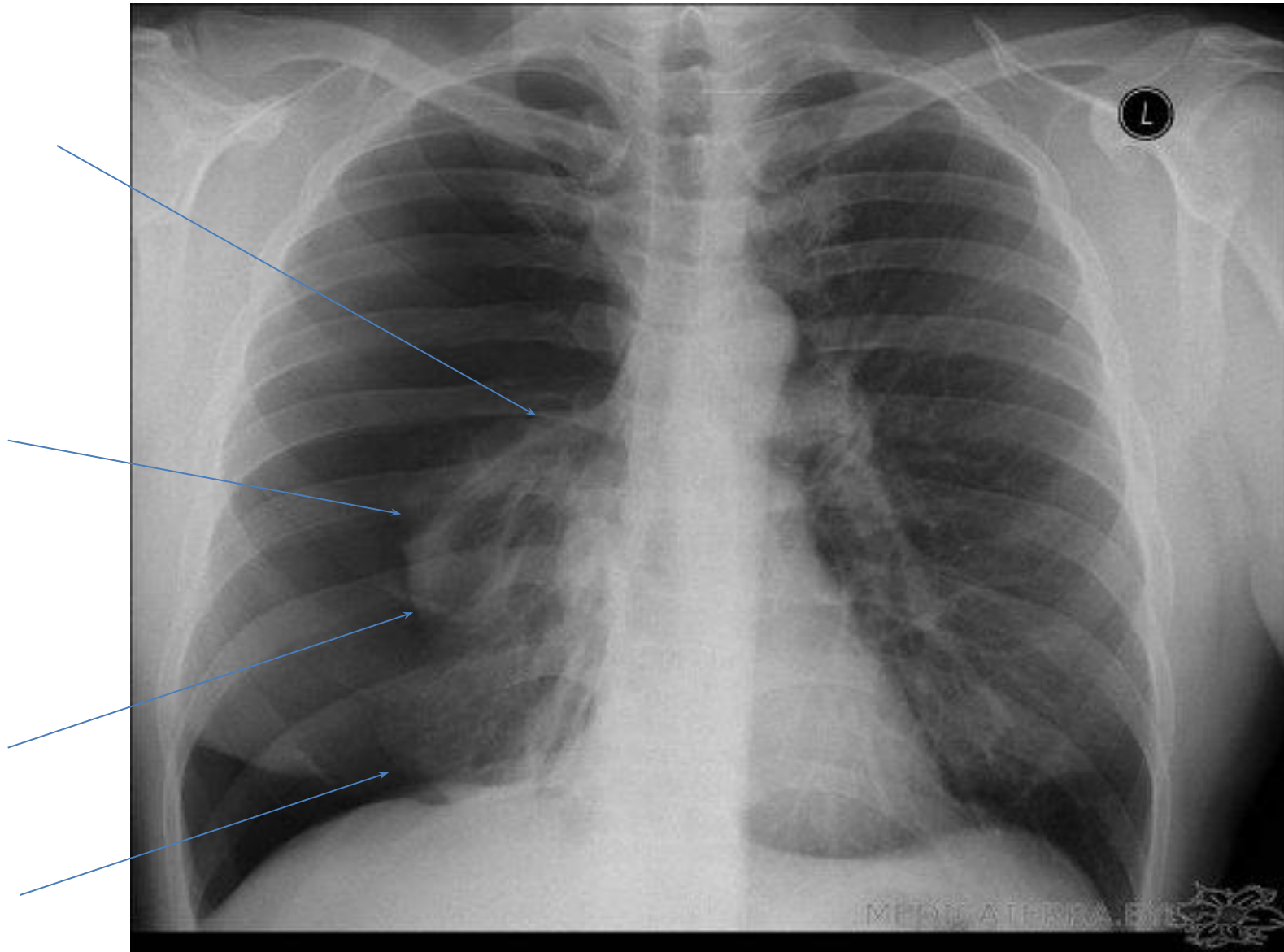


- Перелом средних ребер – разрывы легкого (пневмоторакс, гемоторакс), ушиб легкого

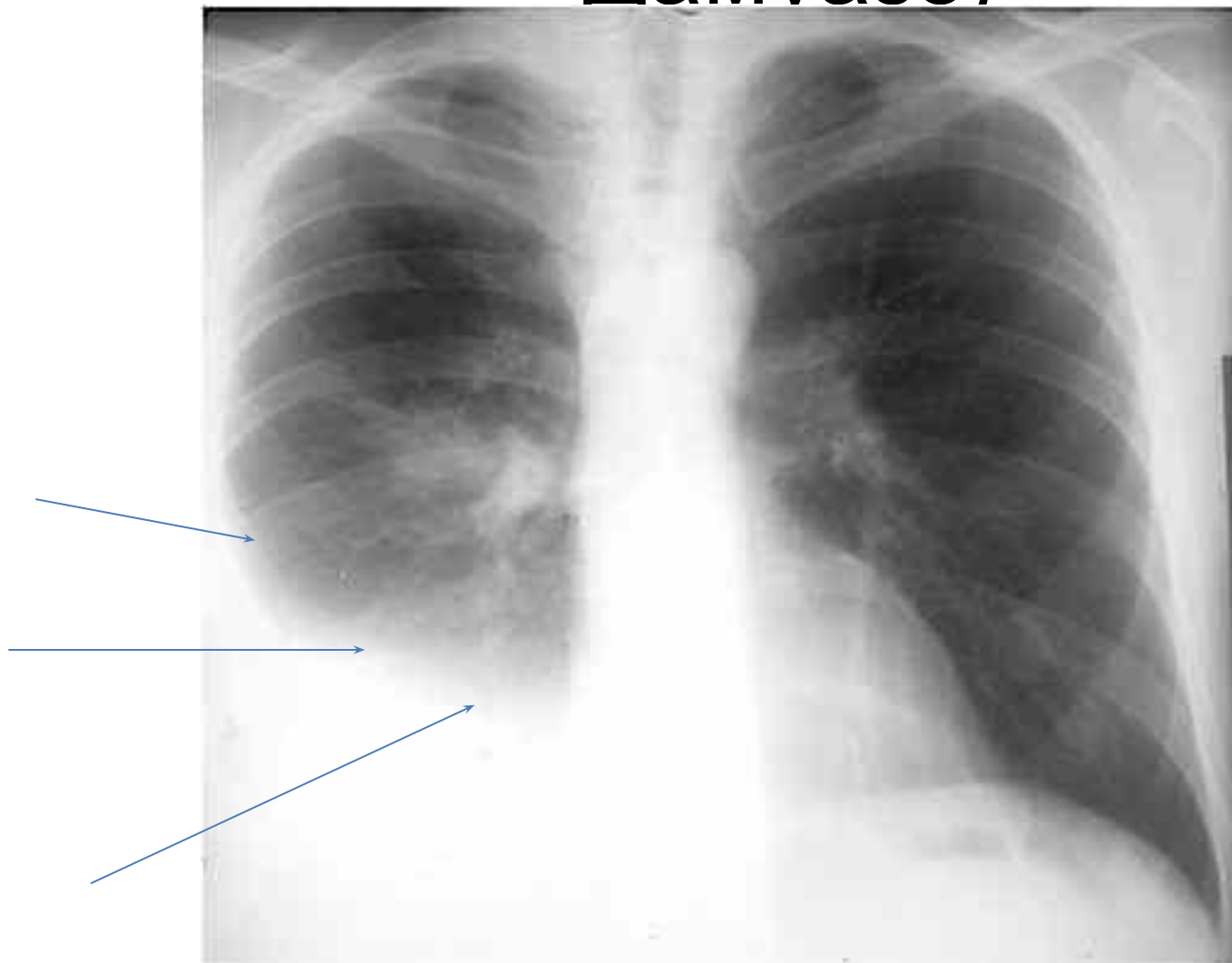
Пневмоторакс ограниченный



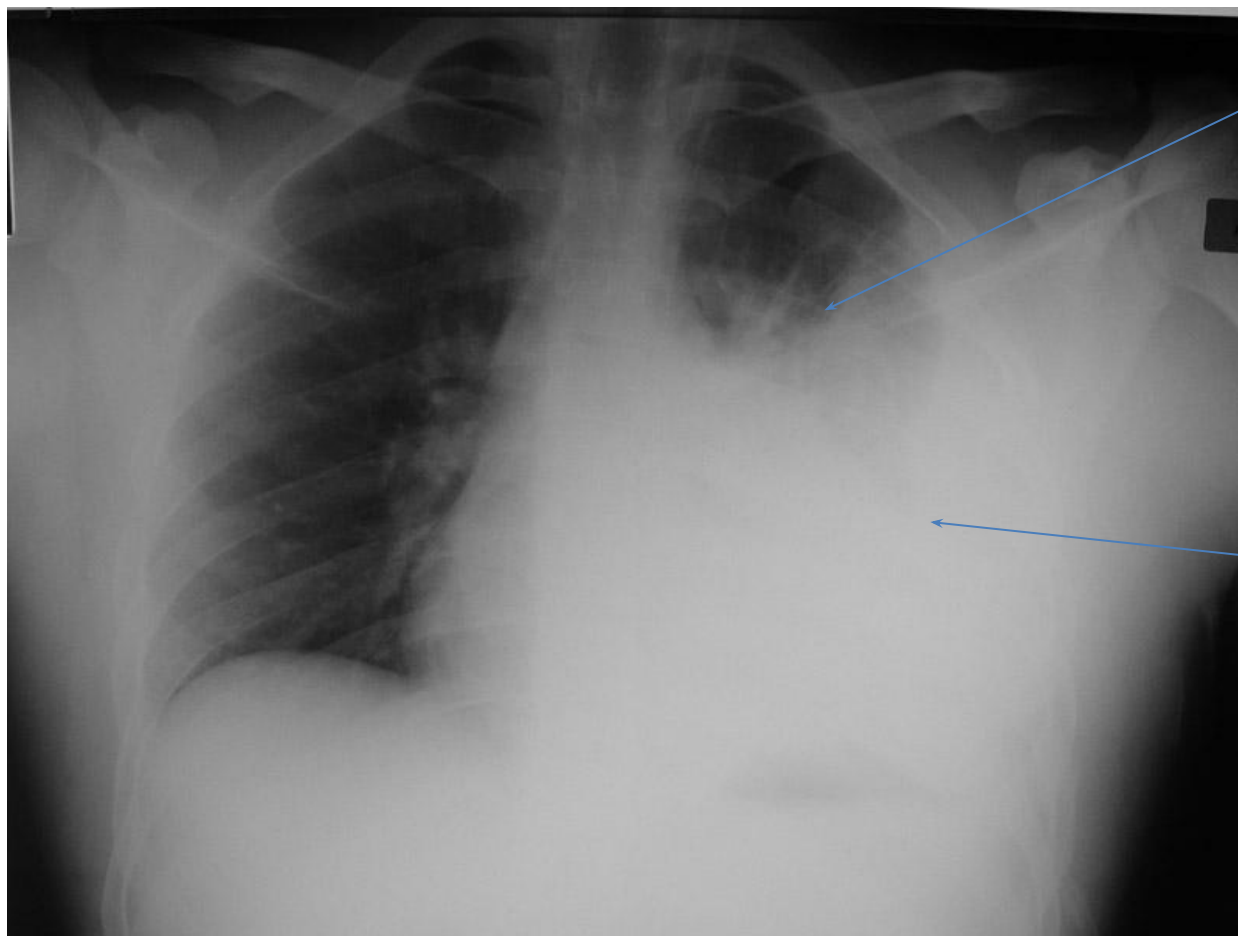
Пневмоторакс тотальный



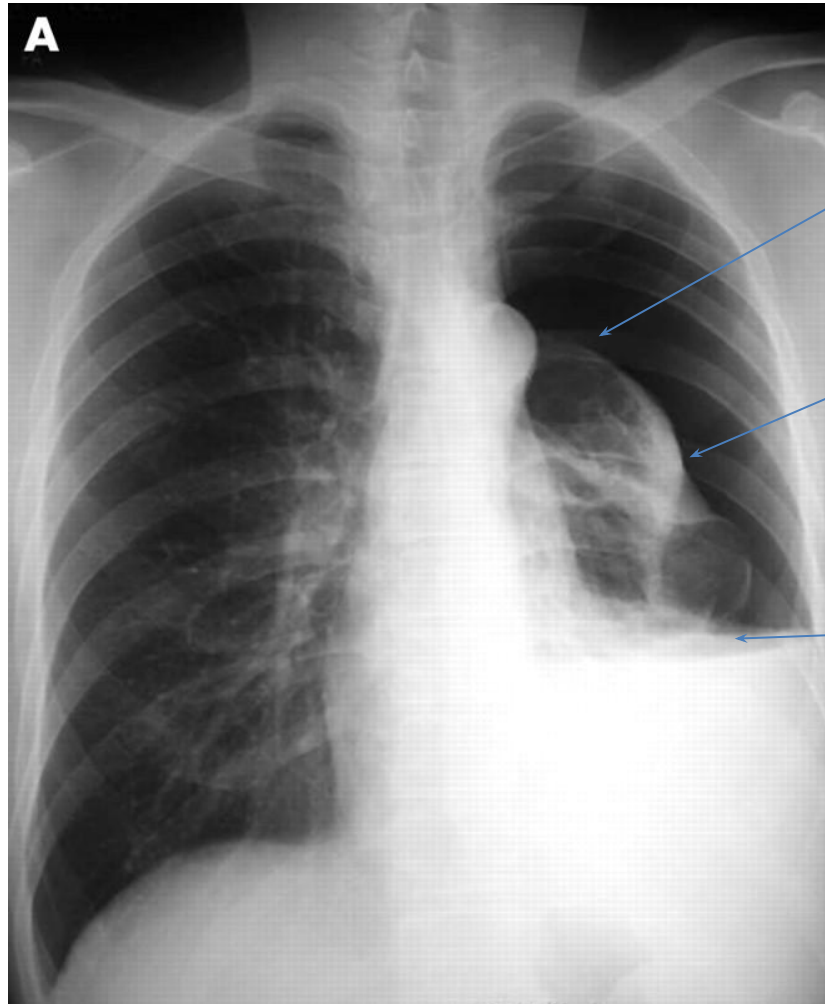
Гемоторакс малый (линия Дамвазо)



Гемоторакс большой

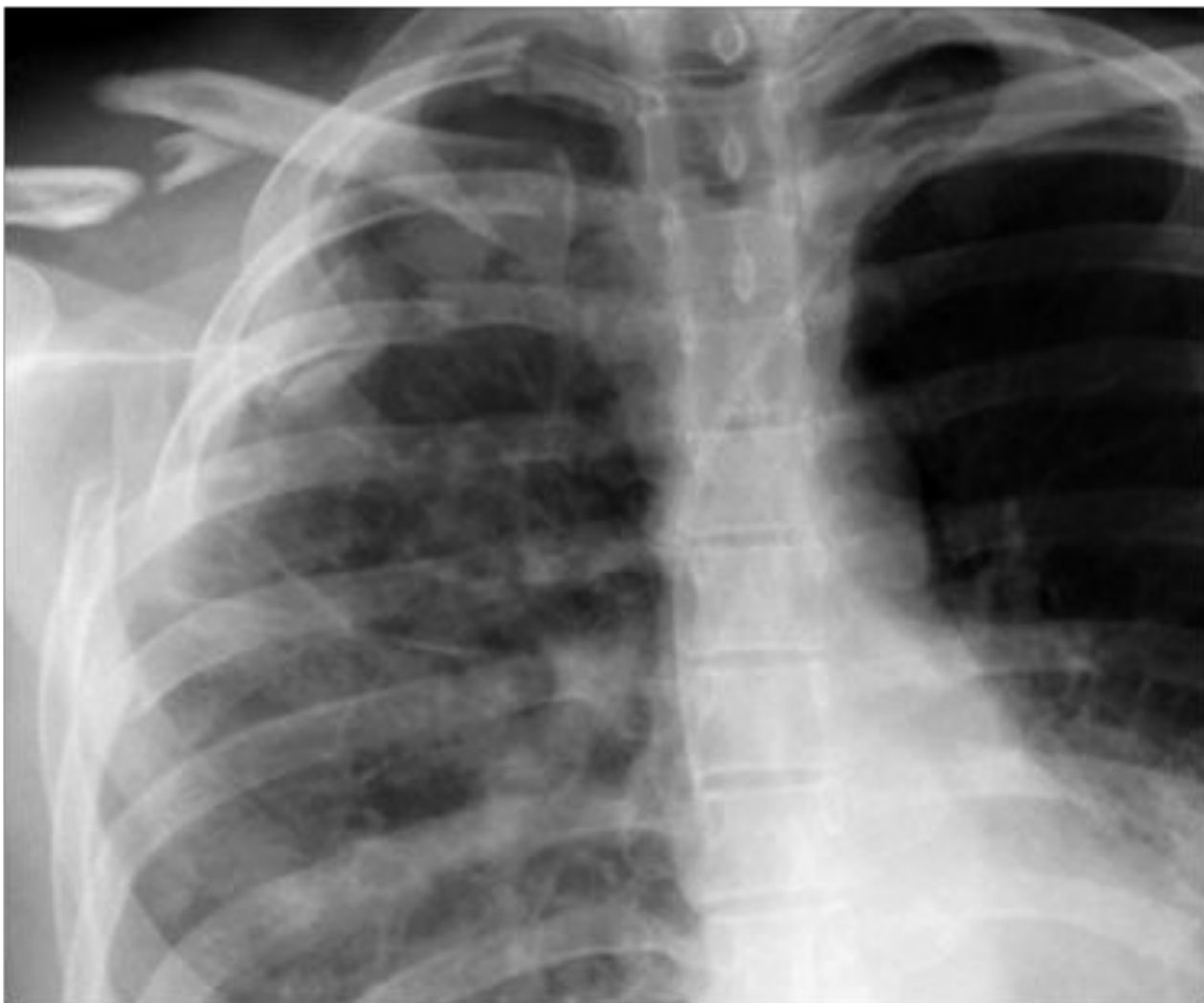

пневмогемоторакс

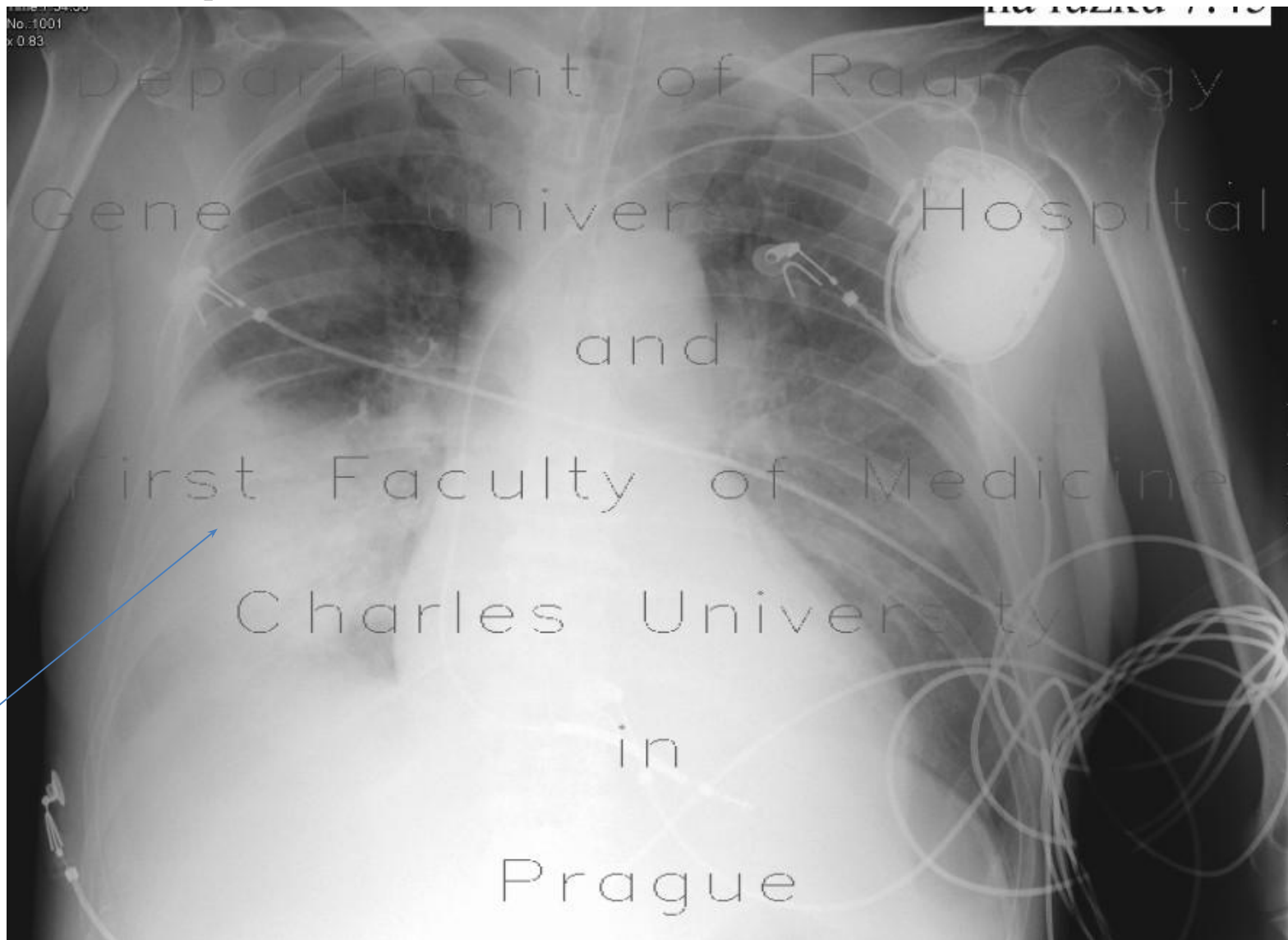


Уровень
горизонтал
ьный

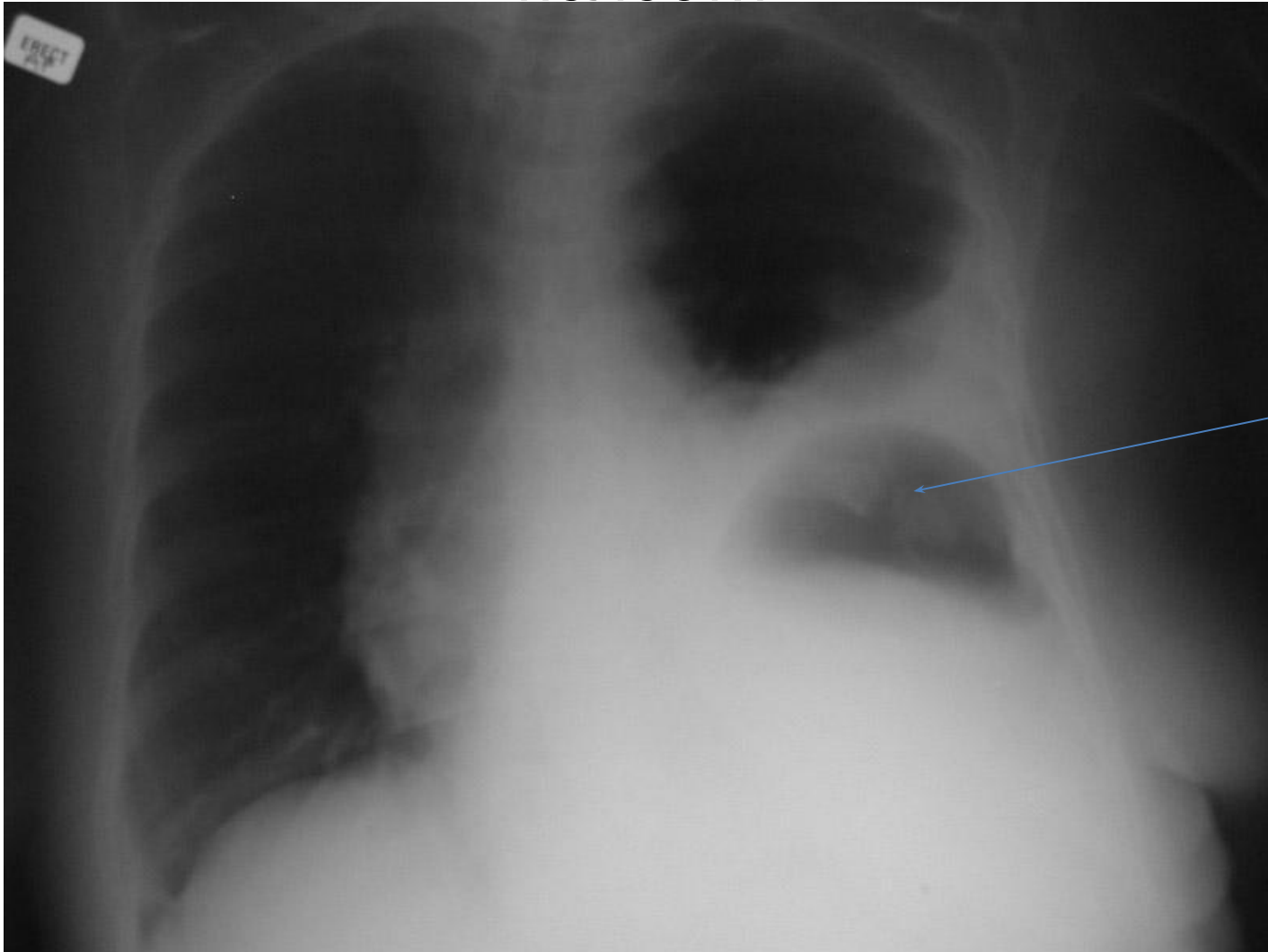
Ушиб легкого – справа инфильтрация легкого



Посттравматическая пневмония



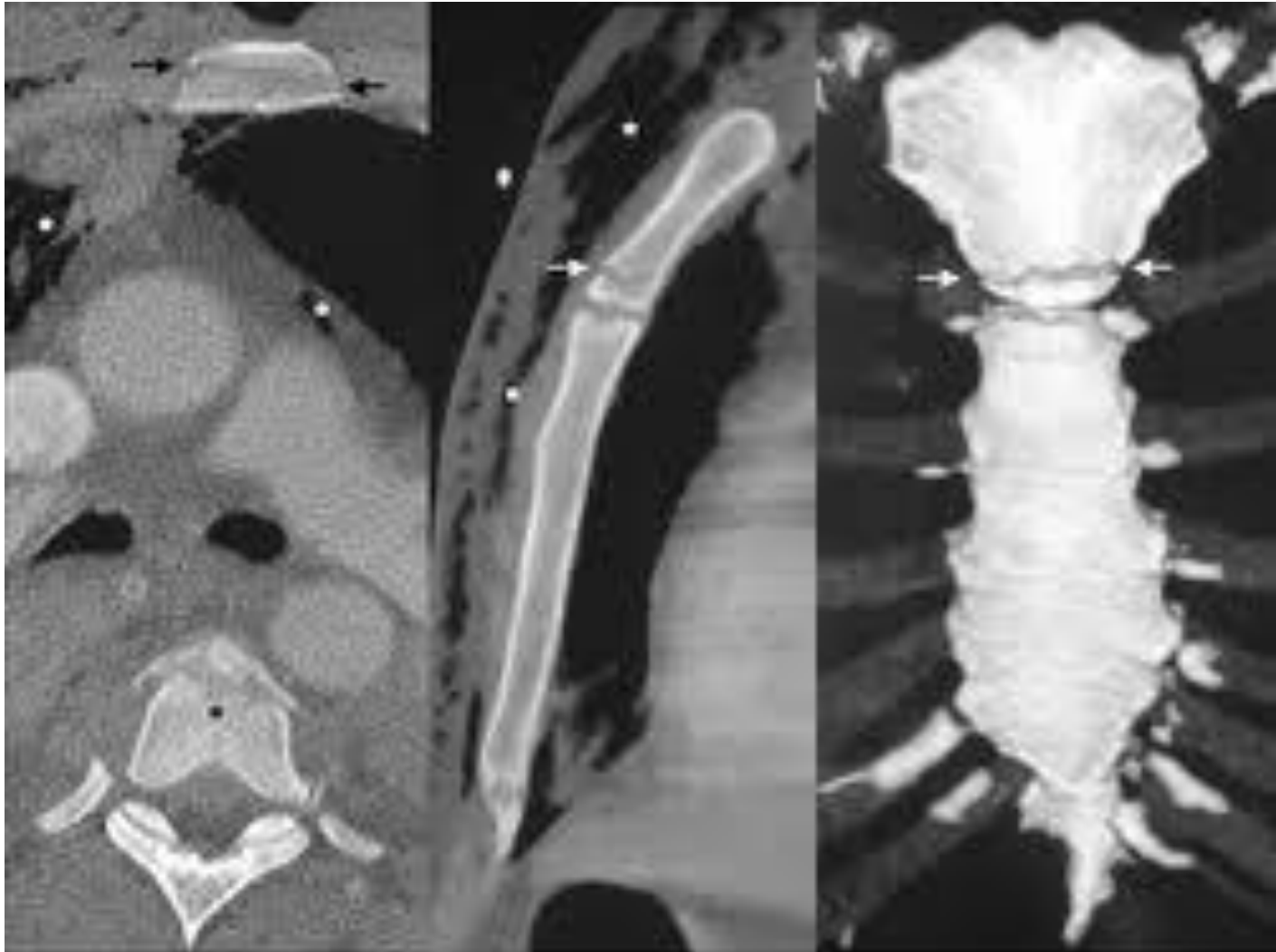
Разрыв диафрагмы с гастротораксом – газовый
пузырь желудка находится в плевральной
полости

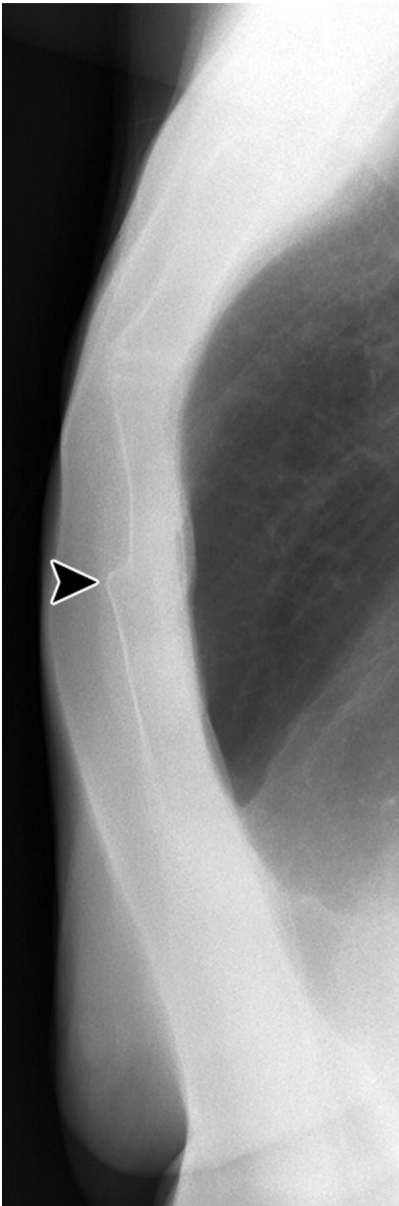

Перелом грудины Классификация

- рукоятки, тела или мечевидного отростка,
- со смещением или без смещения,
- осложненный или неосложненный.

Перелом рукоятки





Перелом тела