ГБУЗ СО «ТОЛЬЯТТИНСКАЯ ГОРОДСКАЯ КЛИНИЧЕСКАЯ БОЛЬНИЦА № 5» МЕЖРАЙОННЫЙ ПЕРИНАТАЛЬНЫЙ ЦЕНТР

д.м.н. В.Я. Вартанов

ТАК ЛИ СТРАШЕН АСПИРАЦИОННЫЙ СИНДРОМ?

2014

АСПИРАЦИОННЫЙ ГИПЕРГИЧЕСКИЙ ПНЕВМОНИТ ИЛИ СИНДРОМ МЕНДЕЛЬСОНА

МКБ 10 J95.495.4 МКБ 9 668.0668.0, 997.3



Летальность при аспирационной пневмонии достигает 22%. От 11 до 14% летальных исходов, связанных с наркозом, обусловлено развитием аспирационного синдрома. Указанный синдром является причиной 2% случаев материнской смертности. При использовании общей анестезии во время оперативного родоразрешения этот показатель возрастает до 15-52% .

Mendelson CL. The aspiration of stomach contents into the lungs during obstetric anesthesia. Am J Obstet Gynecol 1946;52:191-205.

Kane-Gill S. et al. Multicenter treatment and outcome evaluation of aspiration syndromes in critically ill patients / // Ann. Pharmacother. – 2007. – Vol. 41 (4). – P. 549-555.

Lee A., Festic E., Park P.K. a.o. Characteristics and outcomes of patients hospitalized following pulmonary aspiration.-Chest. 2014 May 8. doi: 10.1378/chest.13-3028.

Еще немного истории

В 1920 г. группа исследователей из Йельского университета под руководством декана медицинского факультета этого учебного заведения, профессора патанатомии Мильтона Винтернитца

выявила сходство между повреждением легочной ткани при вдыхании боевых отравляющих веществ и развитием пневмонии.

WINTERNITZ, M.C., SMITH, G.H., & McNAMARA, F.P. (1920) Effect of intrabronchial insufflation of acid. J. exp. Med ., 32 : 199-204.

ПРИЧИНЫ АСПИРАЦИОННОГО СИНДРОМА:

- **ПОЛНЫЙ ЖЕЛУДОК** (прием пищи в пределах 4-6 ч., а при беременности - при любом сроке приема пищи, хирургические заболевания органов брюшной полости, ОПН, сахарный диабет, черепно-мозговая травма, коматозное состояние, медикаментозный сон.
- **СНИЖЕНИЕ ВНУТРИГРУДНОГО ДАВЛЕНИЯ** (ИВЛ с отрицательным давлением в конце выдоха, ручная ИВЛ).
- **СНИЖЕНИЕ ТОНУСА КАРДИАЛЬНОГО ЖОМА** (во время беременности, заболевания ЖКТ, медикаментозная депрессия - атропин, миорелаксанты, изжога, пищеводный рефлюкс, запоры).
- **ПОВЫШЕНИЕ ВНУРИБРЮШНОГО ДАВЛЕНИЯ** (беременность, ожирение, заброс воздуха в желудок, фибрилляция мышц, парез кишечника).

Fowler A.A., Hamman R.F., Good J.T. Adult respiratoy distress syndrome: risk with common predispositions//Ann. Intern. Med. 1983, V.-98. P.- 593-597.

ВО ВРЕМЯ АНЕСТЕЗИИ:

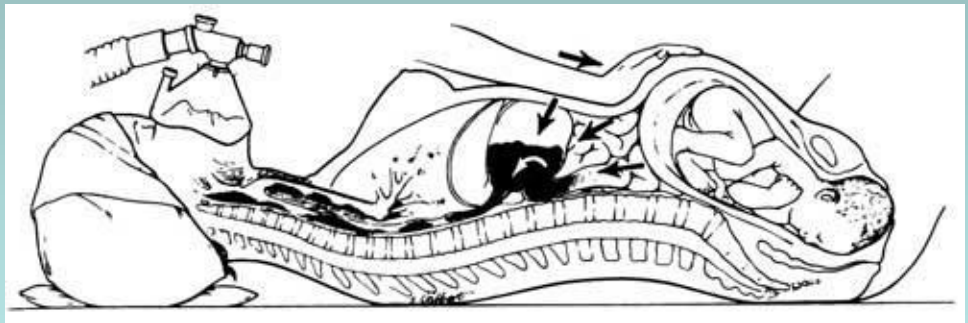

- В период индукции.
- При многократных попытках интубации трахеи.
- При использовании ларингеальных масок.
- Нарушении герметичности манжеты эндотрахеальной трубки.

ПАТОГЕНЕЗ

Два варианта:

В первом случае в дыхательные пути попадают крупные частицы непереваренной пищи с желудочным соком, как правило, нейтральной или слабокислой реакции. Происходит механическая закупорка дыхательных путей на уровне средних бронхов и возникает клиника ОДН.

При втором варианте (у беременных встречается гораздо чаще!) в дыхательные пути аспирируется кислый желудочный сок, что вызывает химический ожог слизистой трахеи и бронхов с последующим быстрым развитием отека слизистой; в конечном итоге формируется бронхиальная обструкция.

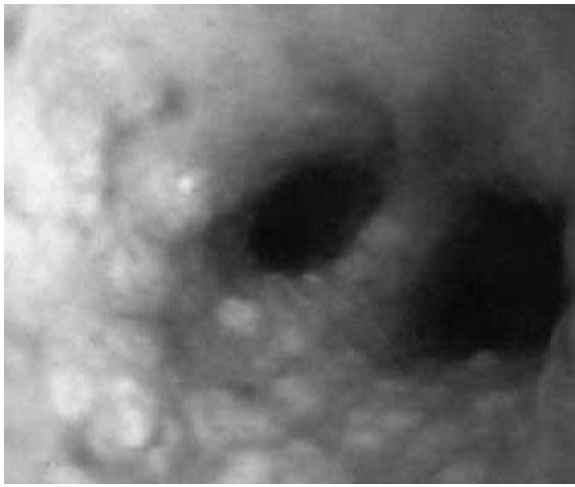

МЕХАНИЗМ ПОВРЕЖДЕНИЯ:

- Локальное воздействие химически активного травмирующего агента на легочную паренхиму ведет к «взрывному» выбросу биологически активных веществ (БАВ)
- Активация системы комплемента, высвобождение фактора некроза опухолей, различных цитокинов и веществ, определяющих хемотаксис лейкоцитов, в частности IL-8 ведет к дальнейшему прогрессированию изменений в легких.
- В первые 10 мин после аспирации развивается гипоксемия – важнейший синдром при любом типе аспирации.
- Глубина повреждения тем больше, чем ниже pH, и максимальна при показателях 2,5 и ниже.

Acid aspiration-induced lung injury in rabbits is mediated by interleukin-8-dependent mechanisms [Text] / H. G. Folkesson [et al.] // J. Clin. Invest. – 1995. – Vol. 96 (1). – P. 107-116.

ПАТОГЕНЕЗ

Основными определяющими факторами являются:

- Рефлекторный бронхоспазм.
- Повреждение системы сурфактанта.
- Ателектазирование части легкого.
- Снижение легочной перфузии и открытие внутрилегочных артериовенозных шунтов.
- Прямое повреждение альвеол.

В дальнейшем у пациентов с массивной аспирацией нарастает гипоксемия, рентгенологически определяются сливные легочные инфильтраты, возникает респираторный дистресс-синдром.

Popper H. The gastric juice aspiration syndrome (Mendelson syndrome). Aspects of pathogenesis and treatment in the pig] / H. Popper, F. Juettner, J. Pinter // Virchows Arch. -2005.-– Vol. 96 (1). – P. 97-121.

Честность – одна из наиболее ценных добродетелей человека и черта характера, которую необходимо воспитывать с детства!

Достоверных клинических признаков, кроме свидетельства анестезиолога, практически нет. На мысль о возможности развития аспирационного синдрома должна наводить внезапно развившаяся клиника острого астмоподобного приступа с цианозом, одышкой, тахикардией, свистящим дыханием и выслушиваемыми при аускультации многочисленными хрипами в легких с грубыми рентгенологическими признаками субтотальной пневмонии в ближайшие часы после операции.

Johnson J., Hirsch C. Aspiration pneumonia: recognizing and managing a potentially growing disorder [Text] / J. Johnson, C. Hirsch // Postgrad. Med. – 2003. – Vol. 113 (3). – P. 83-92.

Диагностическими признаками аспирации служат:

- Наличие содержимого желудка в трахее.
- Появление дополнительных дыхательных шумов при аускультации легких.
- Повышение сопротивления вдоху.
- Артериальная гипоксемия или увеличение $A\text{-}aDO_2$.
- «Снежная буря» при рентгенографии легких.

Landay MJ, Christensen EE, Bynum LJ. Pulmonary manifestations of acute aspiration of gastric contents.-AJR Am J Roentgenol. 1978 Oct;131(4):587-92.

ХАРАКТЕРНО

Диссеминированные слабоинтенсивные сливающиеся очаги затемнения легочной ткани пятнистого характера, выявленные после аспирации жидкого желудочного содержимого.

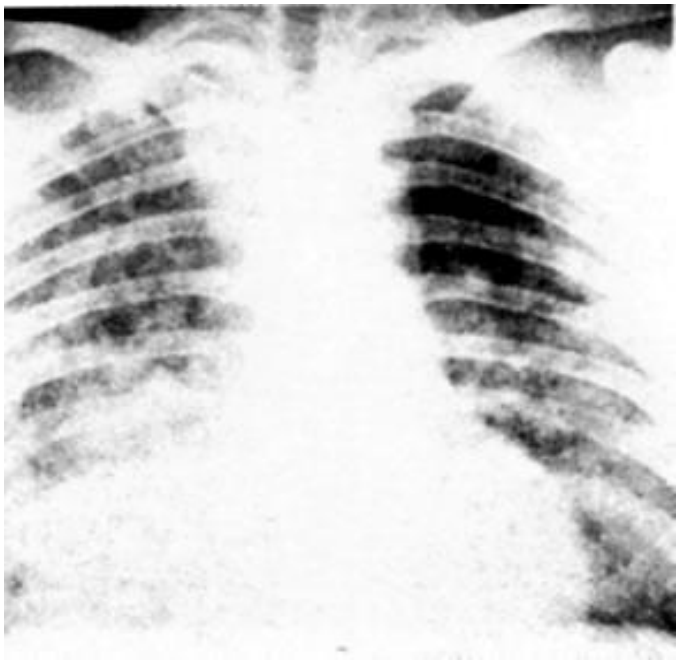

Заимствовано из: Mendelson C. L. The aspiration of stomach contents into lungs during obstetric anesthesia. American Journal of Obstetrics and Gynecology, 1946; 52 : 191-205.

ОБСЛЕДОВАНИЕ:

- R-графия легких в динамике.
- ЭКГ.
- ЦВД.
- КЩС и газы крови.
- Лейкоцитарная формула.
- Биохимия крови.

Если это химический ожог?

Оказание первой помощи при химических ожогах кожи включает:

- **Скорейшее удаление химического вещества с пораженной поверхности.**
- **Снижение концентрации его остатков на коже за счет обильного промывания водой.**
- **Охлаждение пораженных участков.**

Первичная обработка ожога

Чем раньше и качественнее проводится, тем лучше результаты!

МЕСТНОЕ ЛЕЧЕНИЕ

- Лаваж легких проводят несколько раз охлажденным физиологическим раствором 10-15 мл через интубационную трубку до полного очищения.
- Экстренная бронхоскопия. Промывание трахеобронхиального дерева охлажденным физиологическим раствором.
- При бронхоскопии метипред в зависимости от интенсивности гиперемии 500 - 750 мг.
- Лидокаин 80 мг 1% раствора местно в зону гиперемии.

Длительность ИВЛ в зависимости от времени начала бронхоскопической санации

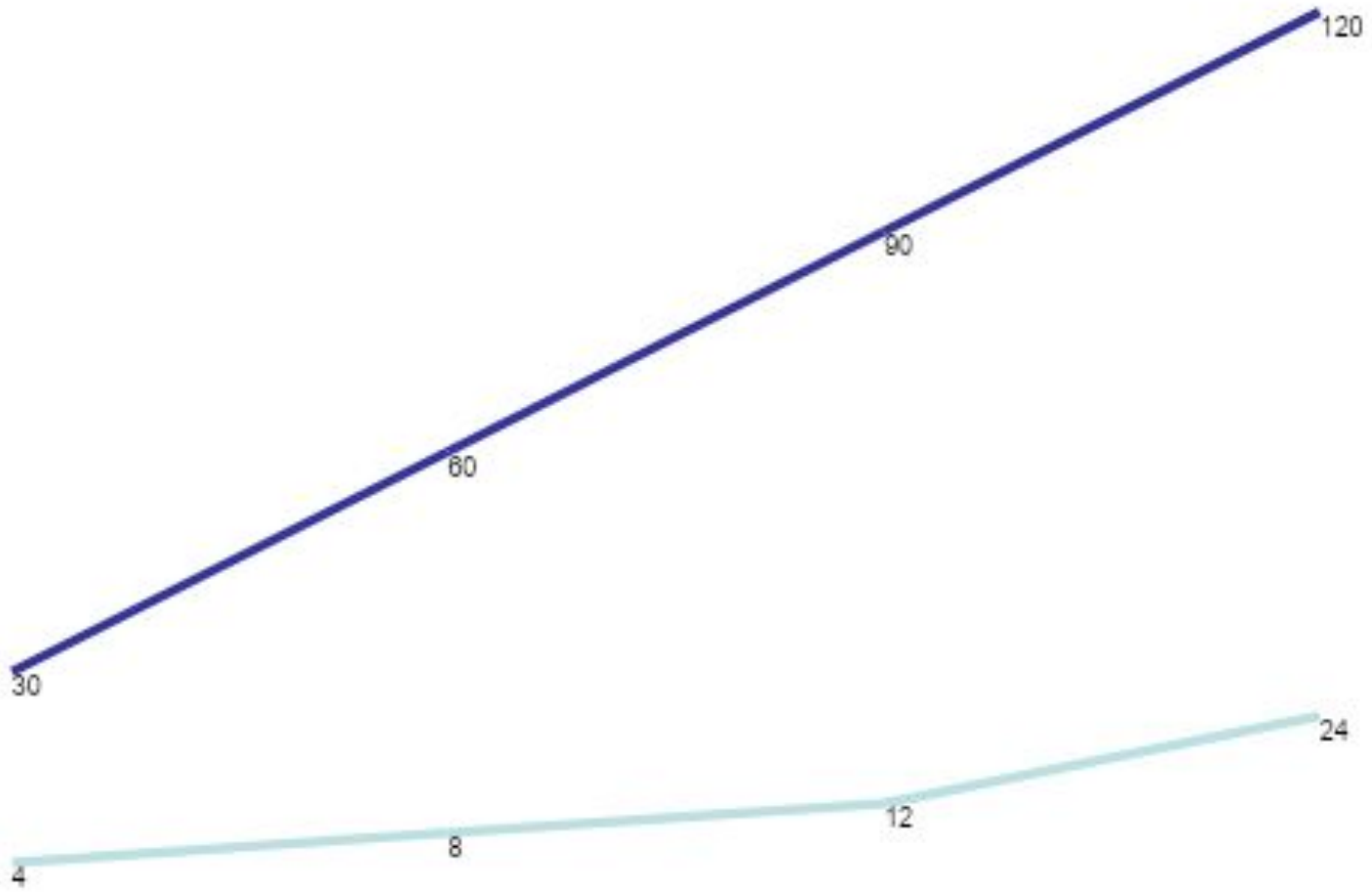

ОСОБЕННОСТИ ИВЛ

- ИВЛ режим ПДКВ + 9-10 см вод. ст. под контролем гемодинамики вначале 100% кислородом, с последующим плавным снижением FiO_2.
- Максимально допустимое давление вдоха не должно превышать 25 см вод. ст.
- Протективная ИВЛ (5-6 мл/кг массы).
- Перевод на спонтанное дыхание в соответствии с клиникой через режим pressure support.
- Перед экстубацией - проба на адекватность газообмена (самостоятельное дыхание воздухом в течение не менее 30 мин).

БРОНХОЛИТИЧЕСКАЯ ТЕРАПИЯ

- Алупент (бриканил) капельно 0,5-1,0 мг/сутки перфузором.
- Ингаляция севорана до 1 об%.
- Эуфиллин 240-480 до 960 мг мг/сутки.
- В дальнейшем - перкуссионный массаж, обертывания 15% димексидом, бронхо- и муколитики в терапевтических дозировках.

Как это делать?

КРОМЕ ТОГО

- Тиенам 1 гр в/в и 1 гр в интубационную трубку. Возможно назначение роцефина, меронема.
- Введение циметидина (фамотидина, кваматела, гистодила) в/в.
- Гепарин - 200 - 300 ЕД/кг в сутки в/в перфузором.
- Дезагреганты: трентал до 1000 мг, ГЭК 130.
- Нестероидные противовоспалительные средства: аспирин 200 мг/сут или аспизол 500 мг/сут.
- Инфузионная терапия: общий объём 30-35 мл/кг под контролем ЦГ и диуреза.
- При нестабильности гемодинамики вазопрессоры в общепринятых дозировках.

Bosma K. Emerging therapies for treatment of acute lung ingury and acute respiratory distress syndrome / K. Bosma, J. Lewis // Expert Opin. Emerg. Drugs. – 2007. – Vol. 12 (3). – P. 461-477.

ДАЛЬНЕЙШАЯ ТАКТИКА

- Уход за верхними дыхательными путями (ингаляции, удаление мокроты, лечебные фибронхоскопии - ежедневно).
- При продолжении ИВЛ более 3 суток - трахеостомия.
- Посев из трахеи и крови.
- Стимуляция моторики ЖКТ.
- Зондовое питание.
- Эластическое бинтование нижних конечностей.
- Лечебная гимнастика.

Два извечных русских вопроса!

- ***КТО ВИНОВАТ?***

- ***ЧТО ДЕЛАТЬ?***



Чернышевский Николай Гаврилович
(1828-1889, 67лет)
Русский писатель

АКУШЕРСКАЯ ТАКТИКА

- Если аспирация произошла на этапе индукции, удается уменьшить гипоксию и бронхиальную обструкцию, операцию начинают после выполнения комплекса лечебных мероприятий (санационной бронхоскопии, оптимизации вентиляции, введения бронхолитиков и т.д.).
- Если критически нарастает гипоксия, лечебные мероприятия неэффективны – показано экстренное абдоминальное родоразрешение в интересах плода.
- Если аспирация произошла в процессе выполнения кесарева сечения, необходима операционная пауза для выполнения комплекса мер, направленных на уменьшение гипоксии, бронхиальной обструкции.

Зильбер А.П., Шифман Е.М. Гиперэргический аспирационный пневмонит (синдром Мендельсона) /В кн.: А.П. Зильбер, Е.М. Шифман. Акушерство глазами анестезиолога.- П.: ПГУ, 1997. – С.234-252.

ПОЛОЖИТЕЛЬНЫЙ ЭФФЕКТ ПРИ АСПИРАЦИОННОМ СИНДРОМЕ

- Из трахеи и крупных бронхов удалено желудочное содержимое.
- Отсутствует бронхоспастический компонент.
- Давление на вдохе аппарата ИВЛ менее 30 см вод.ст.
- Стабильная гемодинамика.
- Отсутствуют ателектазы при рентгенологическом исследовании.
- Розовые кожные покровы.
- Нормализация SaO_2.

Профилактика аспирационного синдрома

- Эвакуация зондом желудочного содержимого.
- Антациды (ранитидин, контролок, омез).
- В премедикацию включается метоклопрамид (10-20 мг)
- Если вмешательство должно начаться немедленно 0,3М р-р цитрата натрия - 30 мл дают выпить при поступлении пациентки в операционную.

<u>При плановых операциях:</u>

- Циметидин 400 мг на ночь и 400 мг за 2 часа до анестезии per os.
- Ранитидин 150 мг на ночь и 150 мг за 2 часа до анестезии per os.
- Омепразол 40мг на ночь и 40 мг за 2 часа до анестезии per os.
- Метоклопрамид 10 мг в/в на этапе премедикации.

Lin CJ, Huang CL, Hsu HW, Chen TL. Prophylaxis against acid aspiration in regional anesthesia for elective cesarion section.-Acta Anaesthesiol Sin. 1996 Dec;34(4):179-84.

Piseana JR, Martindale RG. Acid suppression in the perioperative period. J Clin Gastroenterol.- 2005 Jan;39(1):10-6.

Профилактика аспирационного синдрома

- **Crush-индукция** с выполнением приема Селика (давление с силой 5 кг!) начинается сразу после преоксигенации 100 % кислородом до введения мышечных релаксантов и заканчивается после интубации трахеи и раздувания манжетки.
- Если при интубации отмечается поступление желудочного содержимого в глотку, необходимо ввести интубационную трубку в пищевод и раздуть манжетку. После санации ротоглотки - интубация трахеи запасной интубационной трубкой. Затем необходимо ввести зонд в желудок.

Sartori S. et al. Prevention of aspiration pneumonia during long-term feeding by percutaneous endoscopic gastrostomy: might cisapride play any role? An open pilot study // Support Care Cancer. – 1994. – Vol. 2. – P. 188-190.

ACHTUNG
Яхуего

SCHMITZ
mobilis
http://dialite.uaprom.net

КЛИНИЧЕСКИЙ СЛУЧАЙ:

Пациентка М., 45 лет

Диагноз: 6 беременность, 38-39 недель, «незрелая» шейка матки, головное предлежание, гестоз II легкой степени, миома матки, ДЖВП по гипомоторному типу, лекарственная аллергия,

- Аллергологический анамнез отягощен: не переносит новокаин, никотиновую кислоту – крапивница.
- Класс II по Mallampatti.
- Синдром нижней полой вены +++
- Анестезиологический риск по ASA II-III.
- Категорический отказ от регионарной анестезии.

ПРОТОКОЛ АНЕСТЕЗИИ:

- Плановая лапаротомия по Пфанненштилю 10.02.2010.
- На этапе индукции в анестезию регургитация с последующей аспирацией желудочного содержимого
- Интубация трахеи со II попытки, санация трахео-бронхиального дерева лечебная бронхоскопия с локальным введением кортикостероидов
- Введены бронхолитики, кортикостероиды, антибиотики, налажена ингаляция севорана
- ИВЛ в режиме CMV с PEEP 8-9 см, с последующим переводом на продленную вентиляцию в течении 5 часов.

Рентгенограммы больной Н. в динамике

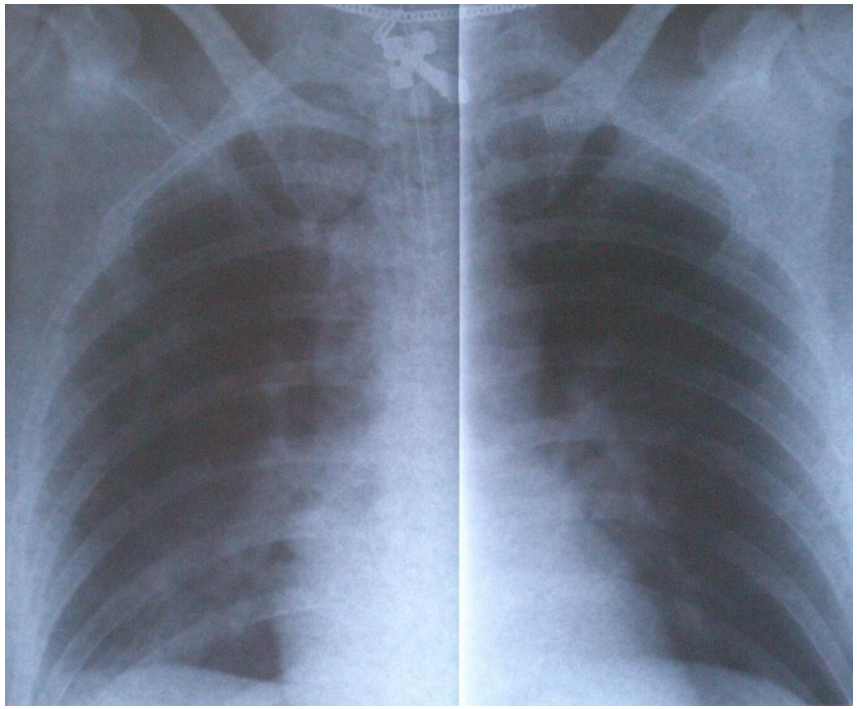

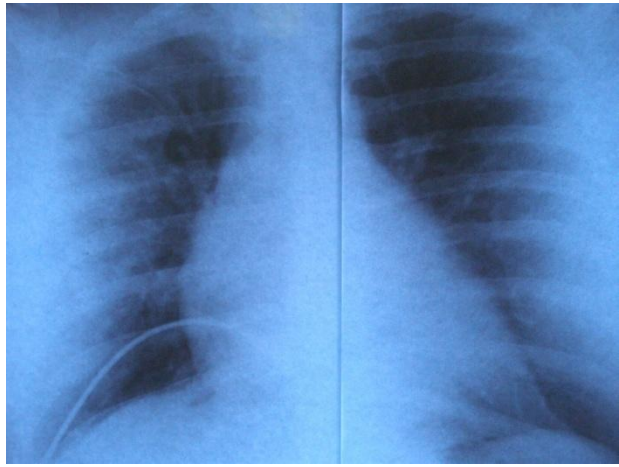

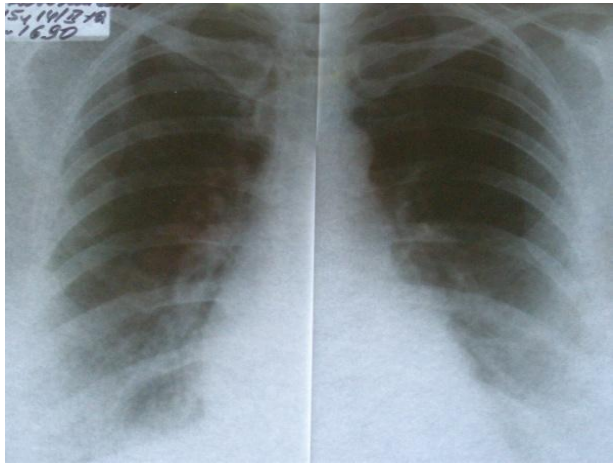

«ИСТОРИЯ УЧИТ, ЧТО НИ ЧЕМУ НЕ УЧИТ!»

Диагноз: IV беременность 38-39 недель. «Незрелая» шейка матки. Гестоз II легкой степени. Два рубца на матке после кесарева сечения. Класс III по Mallampati Категорический отказ от центральной нейроаксиальной блокады.

ТЕЧЕНИЕ АНЕСТЕЗИИ

- Вводный наркоз - тиопентал натрия 400 мг.
- На этапе индукции в анестезию у пациентки развилась регургитация с последующей аспирацией желудочного содержимого.
- Интубация трахеи с 3-ей попытки.

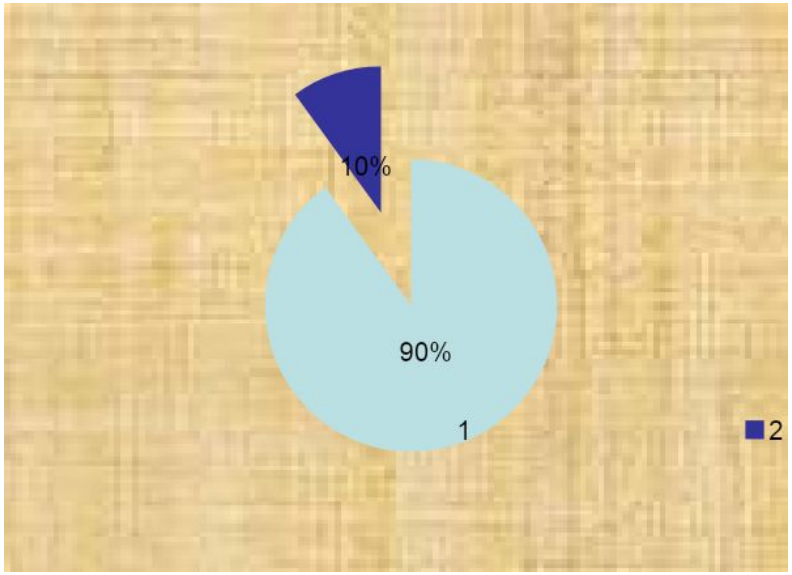

Ferrer M. et al. Effect of nasogastric tube size on gastroesophageal reflux and microaspiration in intubated patients // Ann. Intern. Med. – 1999. – Vol. 130 (12). – P. 991-994.

ФИБРОБРОНХОСКОПИЯ

(16.05.2014 через 30 мин после аспирации)

В области карины с переходом на правый главный бронх и левое легкое до сегментарных бронхов нижней доли отмечается выраженная гиперемия слизистой в виде «дорожек» с подслизистыми кровоизлияниями. Промывание трахеобронхиального дерева с обеих сторон охлажденным физ. р-ром, 500 мг метипреда, 80 мг лидокаина и 1 гр тиенама местно.

МЕРОПРИЯТИЯ

1. Зонд в желудок и активная аспирация желудочного содержимого.
2. Ингаляция севорана 1 об%.
3. Тиенам 1 г в/в и 1 г в интубационную трубку.
4. Метипред 1 г в/в и 1 г в интубационную трубку.
5. ИВЛ режим ПДКВ + 9-10 см вод. ст , 100% кислород с последующим снижением FiO2. Через 4 часа переведена на спонтанное дыхание.
6. Бронхолитики: эуфиллин 480 мг/сутки, алупент 10 мг/сутки перфузором.

Больная Ж.

А. Через 1 час

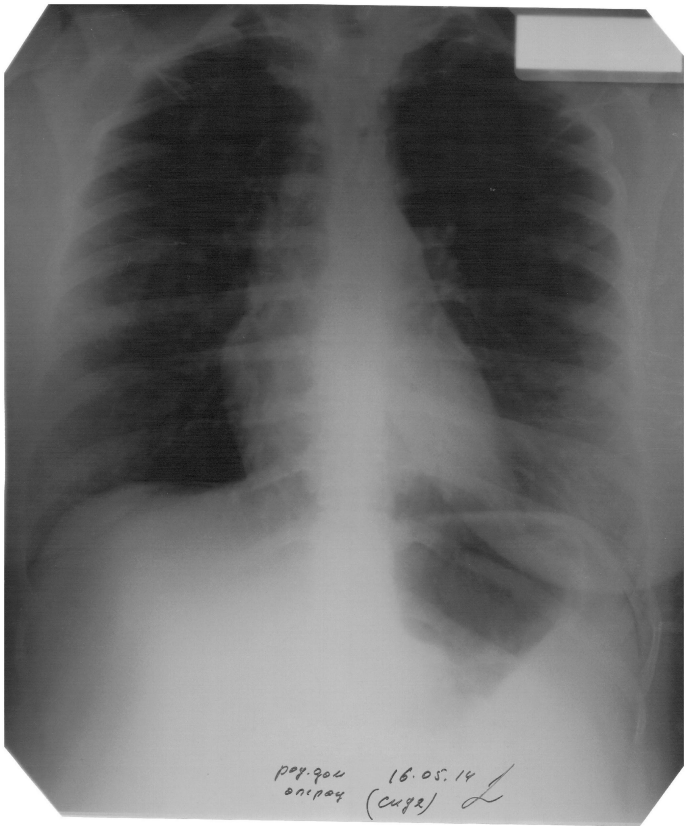

Б. Через 24 часа

Если действовать быстро!

10.09.2014 на этапе индукции в анестезию интерном (II попытки интубации трахеи) у пациентки развилась регургитация с последующей аспирацией желудочного содержимого. Больной немедленно придано положение Тределенбурга, которое соблюдалось до окончания санации трахео-бронхиального дерева.

Если действовать быстро!

Затем интубационная трубка была введена в пищевод и раздута манжетка. После санации ротоглотки – произведена интубация трахеи запасной интубационной трубкой. Начат лаваж легких **охлажденным (до 10-15ºС) физиологическим раствором 10-15 мл через интубационную трубку до полного очищения!** Качество лечения оказалось столь высоким, что произведенная через 30 минут экстренная бронхоскопия впервые не выявила патологии со стороны трахео-бронхиального дерева.

Тем не менее, было произведено локальное введение кортикостероидов и тиенама!

Если действовать быстро!

Несмотря на явные признаки аспирации (содержимое желудка в трахее, кратковременный цианоз, тахикардия, появление многочисленных хрипов в легких, повышение сопротивления вдоху до 35 см вод. ст., снижение SaO_2 до 89%), в течении 10 минут была ликвидирована бронхиальная обструкция, начато кесарево сечение, а через 5 минут извлечена живая, доношенная девочка с оценкой по шкале Apgar 8-9 баллов.

Ингаляция севорана, протективная ИВЛ с PEEP + 8-9 см. Также назначались: бронхолитиики (бриканил капельно 1,0 мг/сутки перфузором, эуфиллин; деэскалационная антибактериальная терапия, метилпреднизолон (3 г/сутки). Уже через 2 часа по окончанию операции через режим pressure support, после пробы на адекватность газообмена и стабильной гемодинамике переведена на спонтанное дыхание.

Рентгенограммы больной Н.

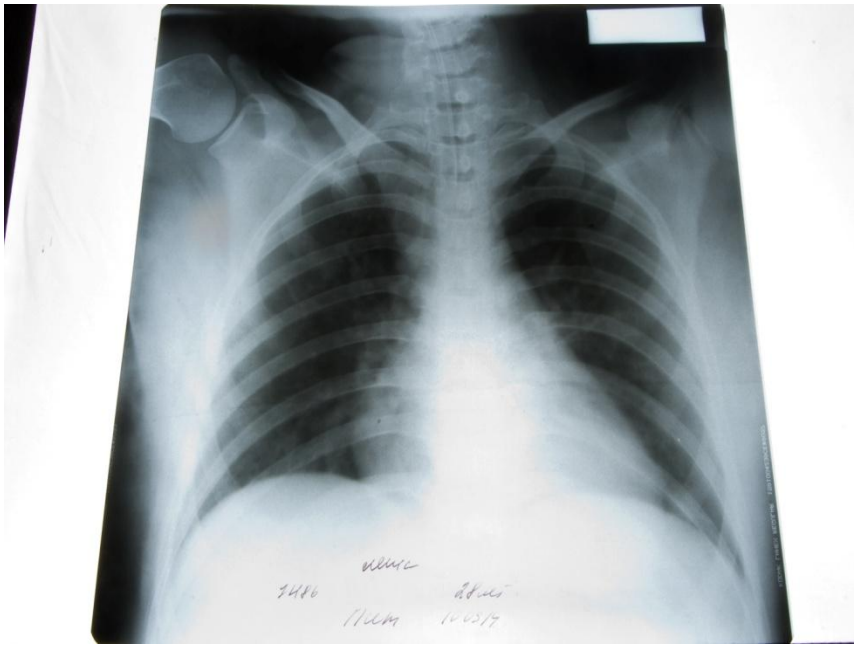

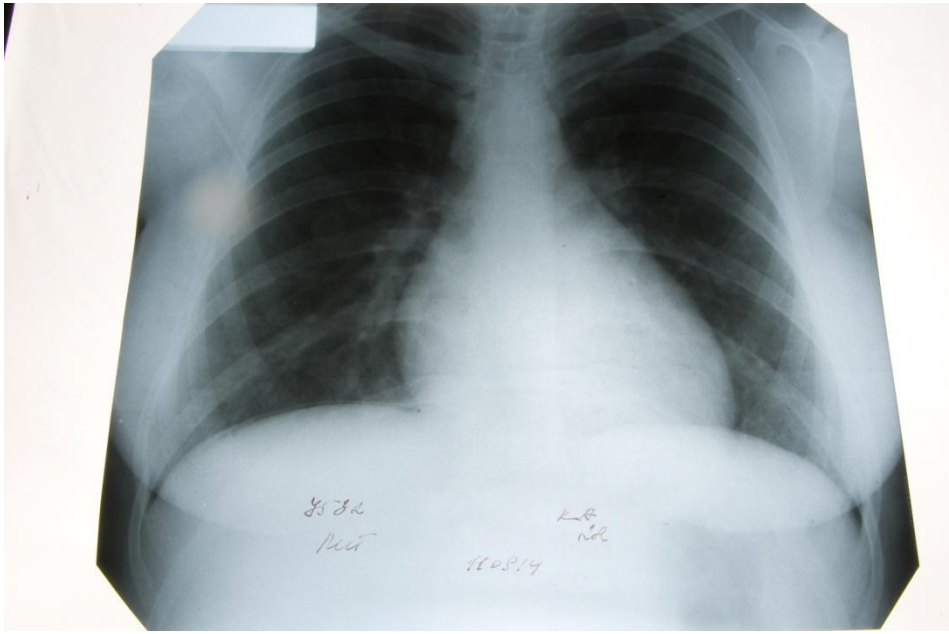

СПАСИБО ЗА ВНИМАНИЕ!