САМАРСКИЙ ГОСУДАРСТВЕННЫЙ МЕДИЦИНСКИЙ УНИВЕРСИТЕТ
КАФЕДРА АНАТОМИИ ЧЕЛОВЕКА

Морфофункциональная характеристика сенсорных систем. Обонятельный анализатор. Вкусовой анализатор.

Зав. кафедрой
анатомии человека,
доцент, к.м.н.,
С.Н. Чемидронов

Самара 2016

Обонятельная система. Степень развития.

- Макросматики

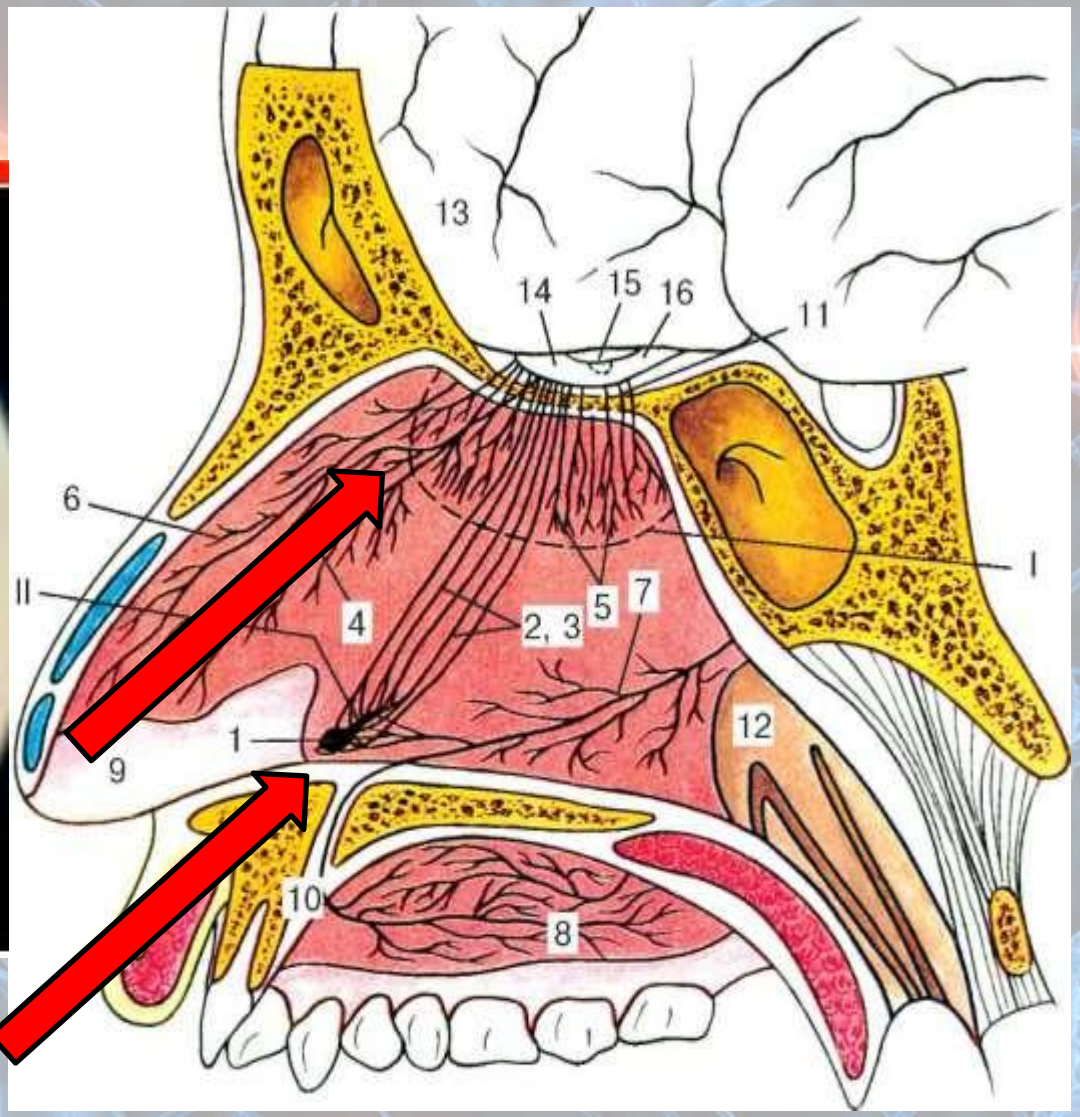

Обонятельная система. Периферический отдел.

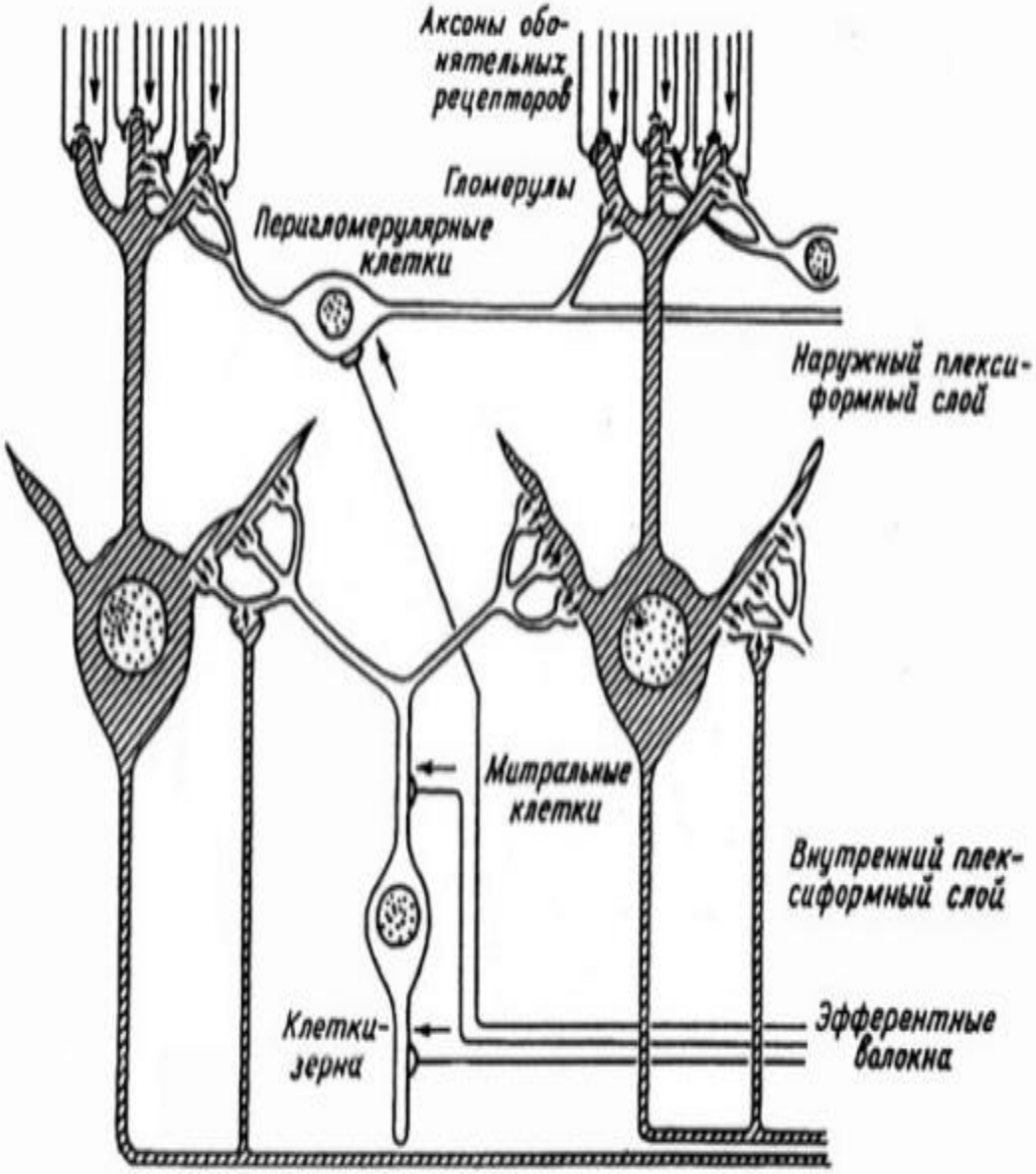

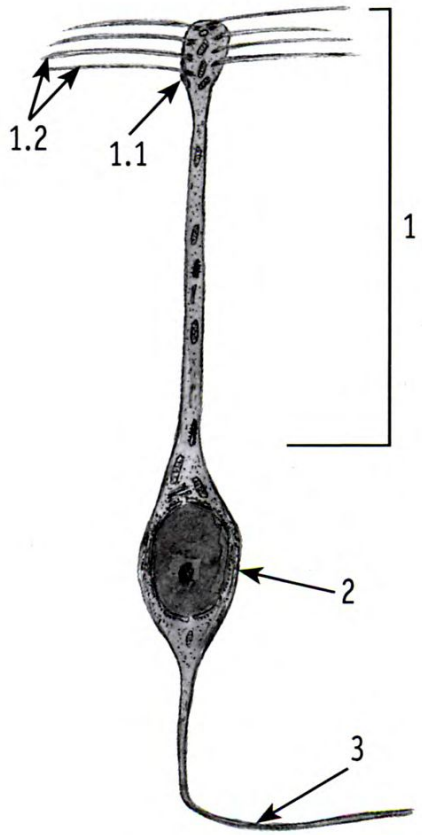

Рис. 230. Обонятельная (нейросенсорная) клетка

Рисунок с ЭМФ

1 – периферический отросток (дендрит): 1.1 – обонятельная булава, 1.2 – обонятельные реснички; 2 – ядросодержащая часть клетки; 3 – аксон

Обонятельная система. Проводниковый и центральный отделы.

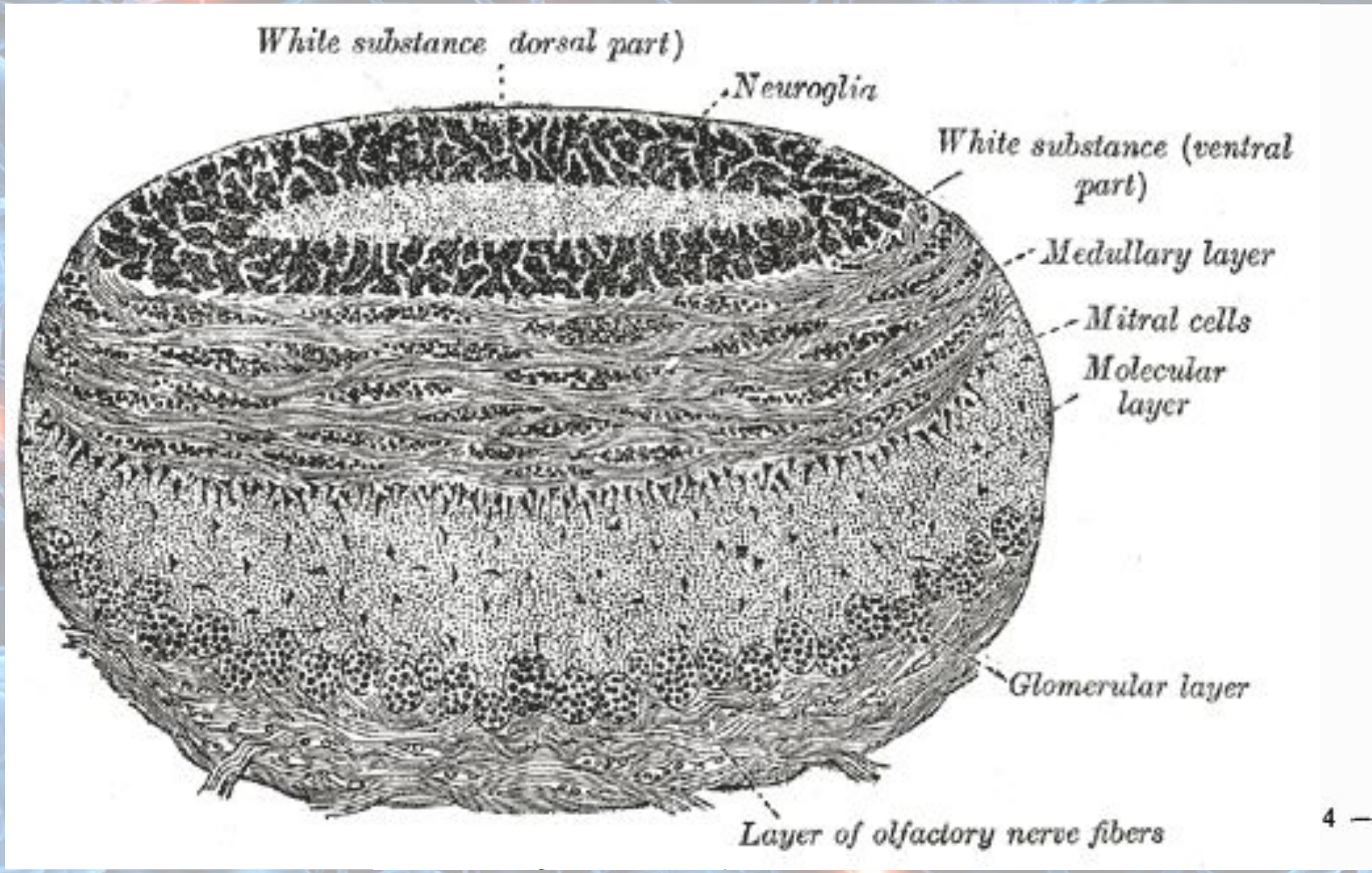

Обонятельный анализатор

1 — обонятельные нити;
2 — обонятельный тракт;
3 — обонятельный треугольник;
4 — миндалевидное ядро;
5 — крючок;
6 — зубчатая извилина;
7 — гиппокамп;
8 — сосцевидное тело;
9 — сосцевидно-зрительный пучок;
10 — пути свода;
11 — ядро прозрачной перегородки;
12 — мозолистое тело;
13 — поясная извилина;
14 — ядро поводка;
15 — межножковое ядро;
16 — tr. spinothalamicus.

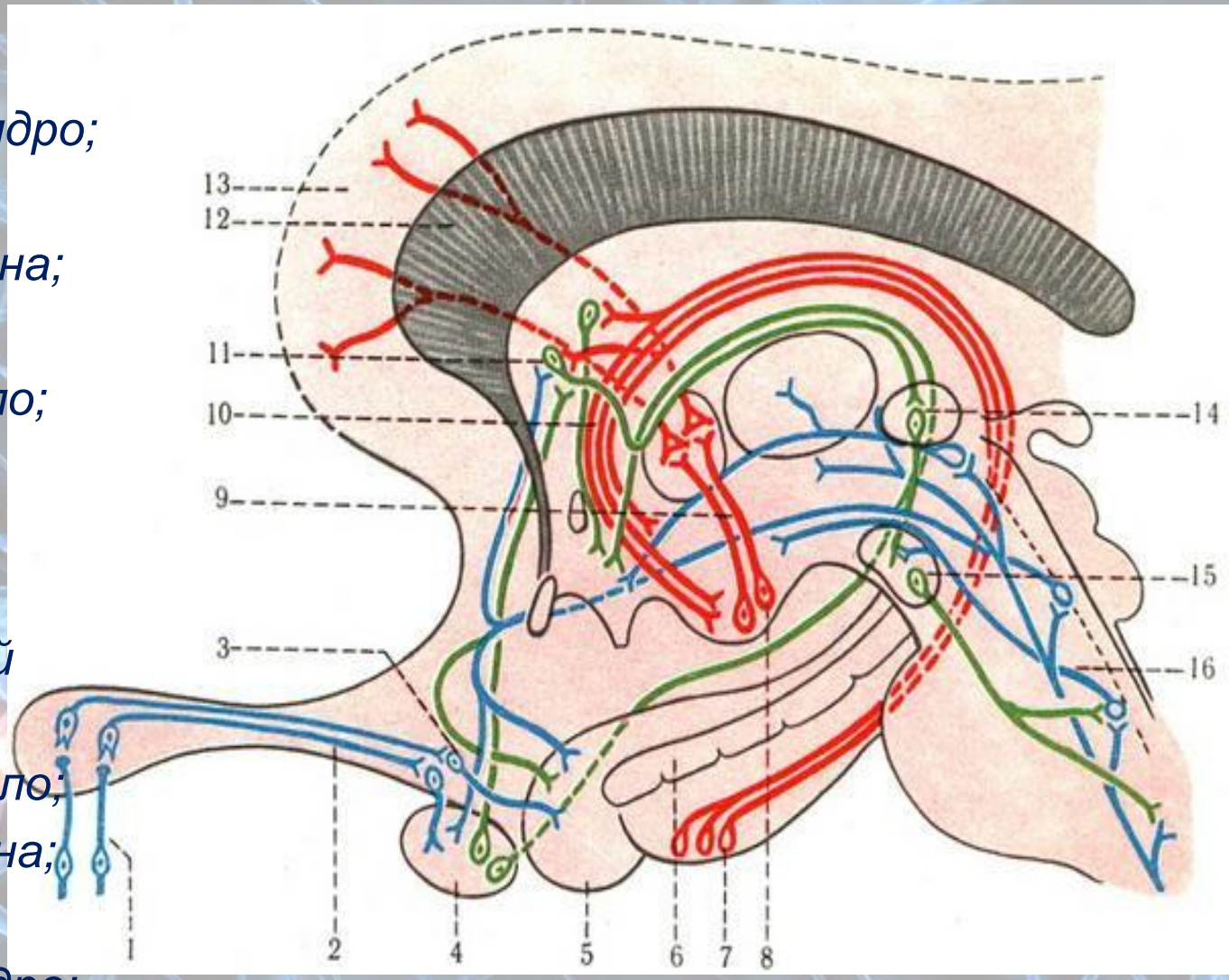

Вкус. Орган вкуса. Вкусовой анализатор

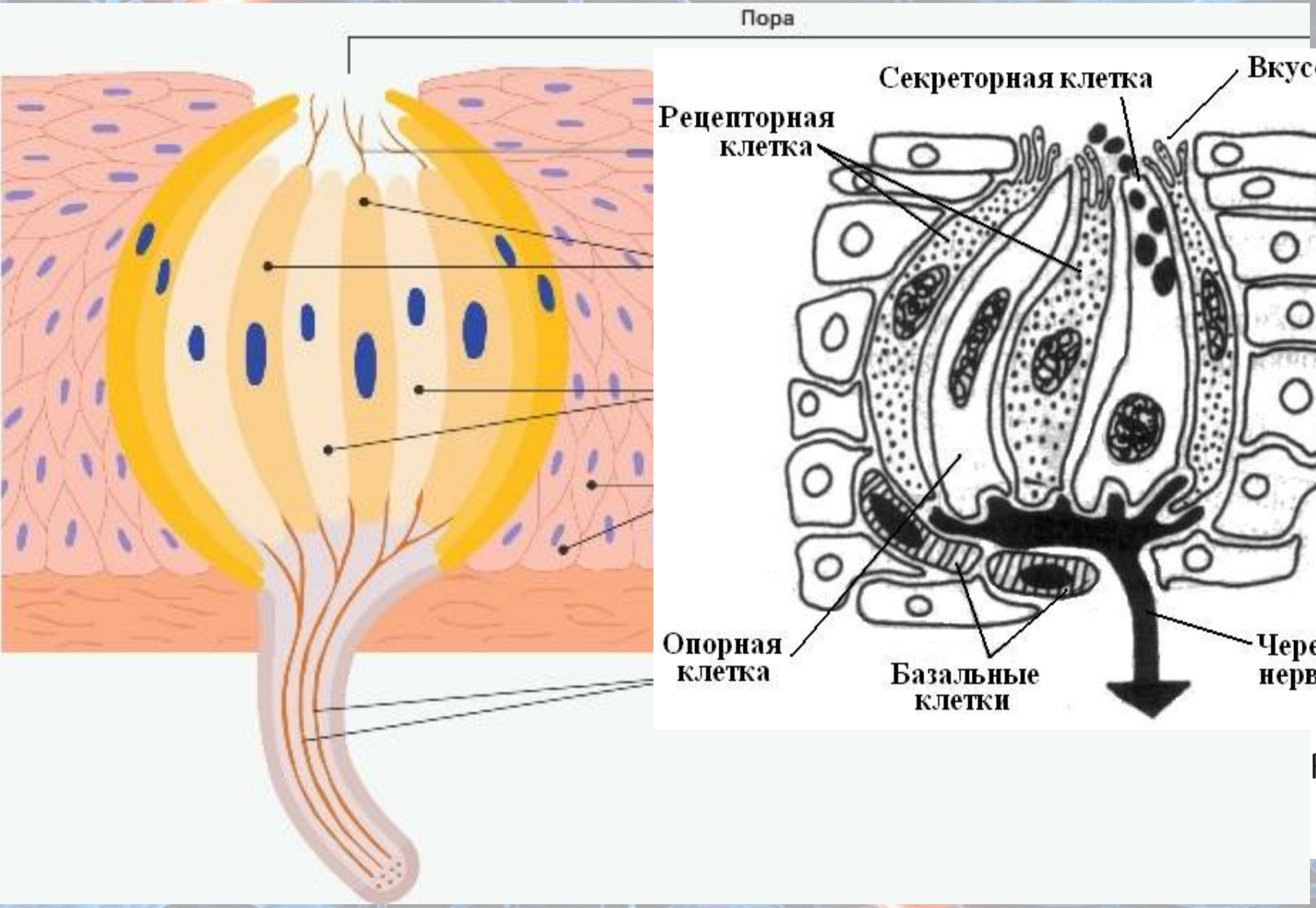

Вкус. Орган вкуса. Вкусовой анализатор

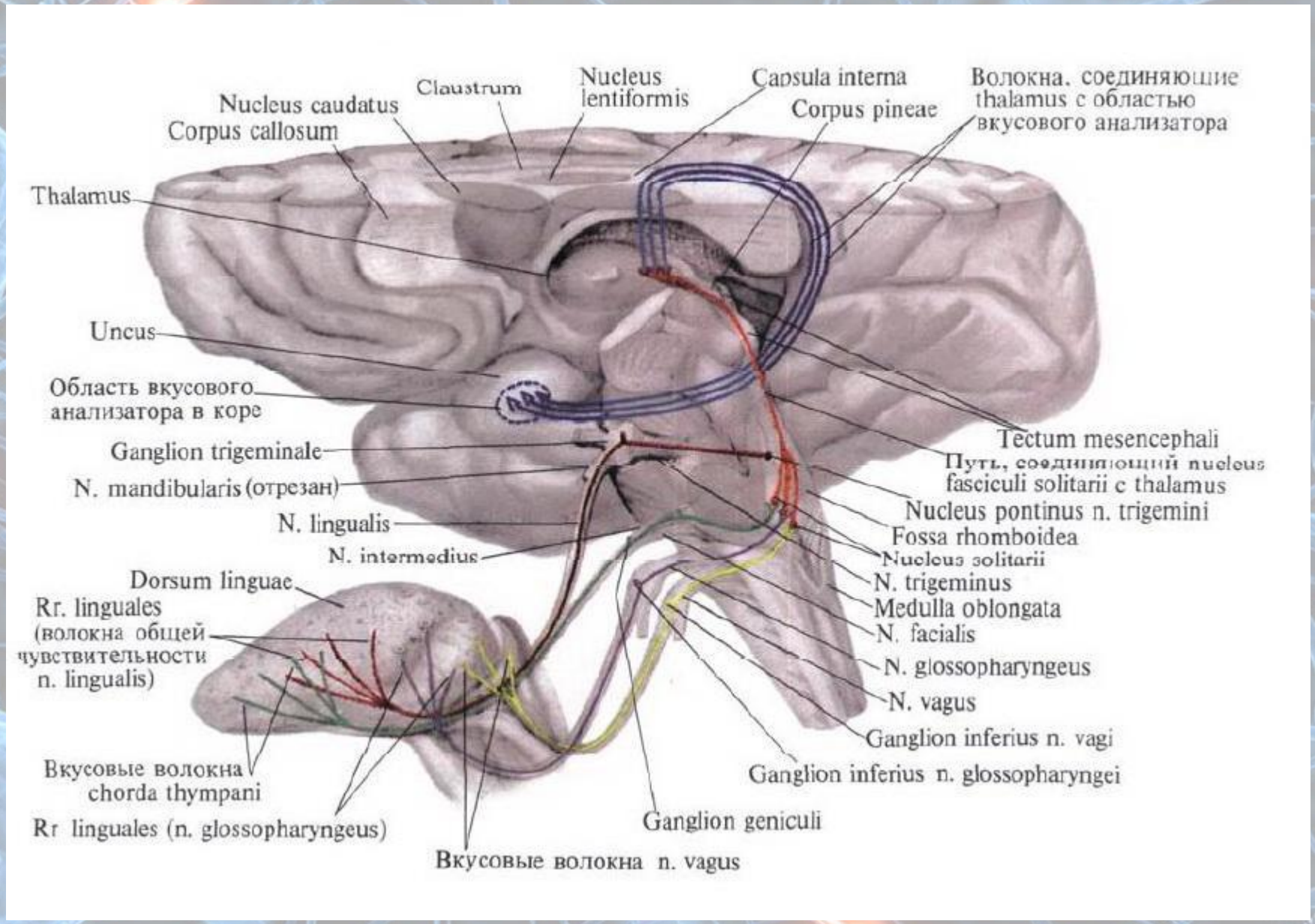

Вкус. Орган вкуса. Вкусовой анализатор

- Расстройства вкуса:
- Агевзия
- Гипогевзия
- Гипергевзия
- Парагевзия
- Дисгевзия
- Вкусовые галлюцинации
- Вкусовая агнозия

СПАСИБО ЗА ВНИМАНИЕ