


# Лечение привычных вывихов плеча

Выполнила  
Студентка 6 курса ЛФ  
Группы 1206  
Стренина Александра



\* Консервативные методы  
лечения успехов не приносят,  
поэтому применяется только  
хирургическое лечение

**Операции на  
капсуле сустава  
(Банкарт, Путти-  
Плятт)**

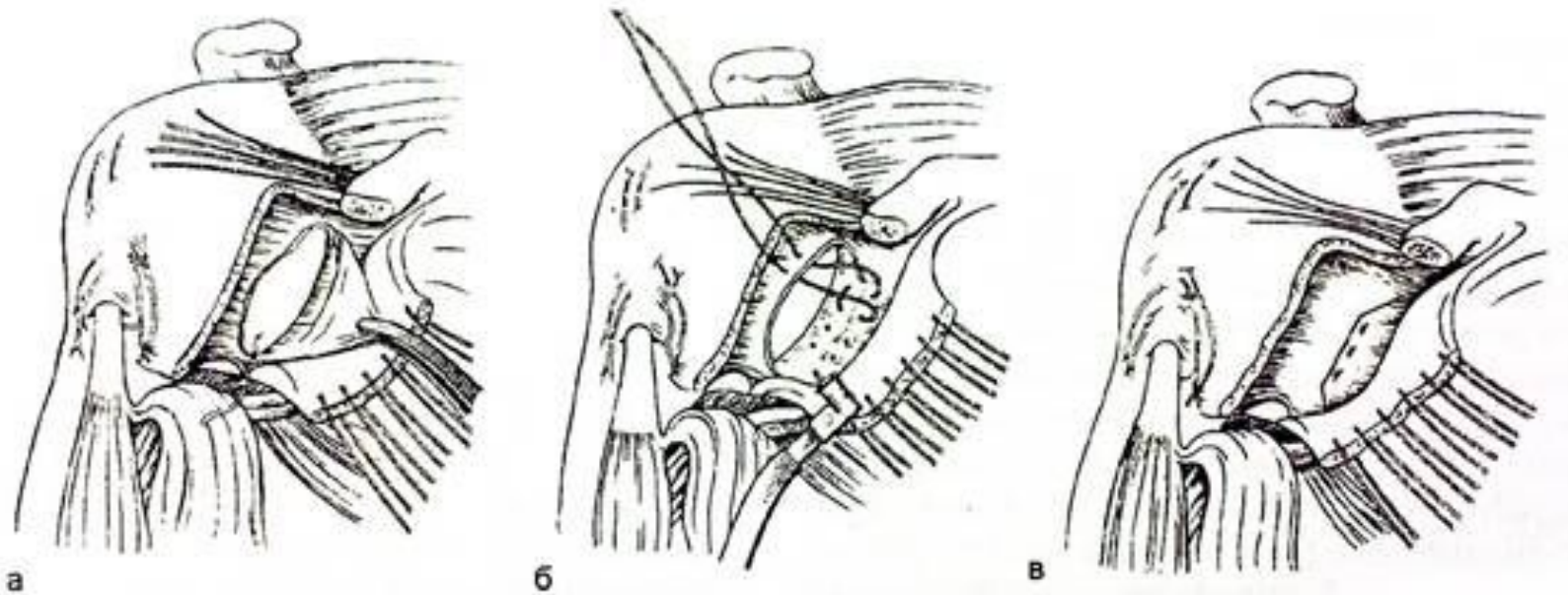
**Создание связок,  
фиксирующих  
головку плеча (по  
Краснову)**

**Операции на  
костях (Эден,  
Андина)**

**Операции на  
мышцах  
(Менгусон-Стэк,  
Андреев)**

**Комбинированные  
операции  
(Вайнштейн,  
Свердлов)**

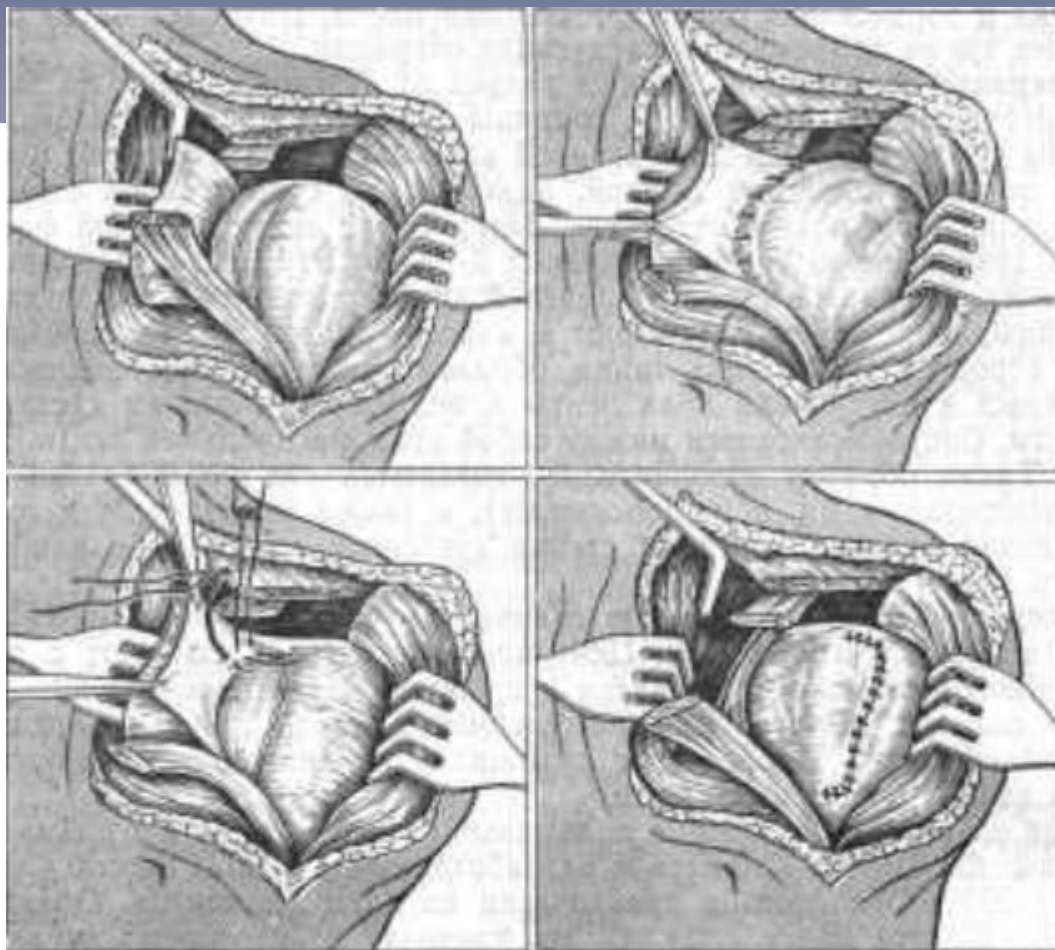
# Операции на капсуле сустава



44. Операция восстановления губы суставной впадины лопатки по Банкарту.

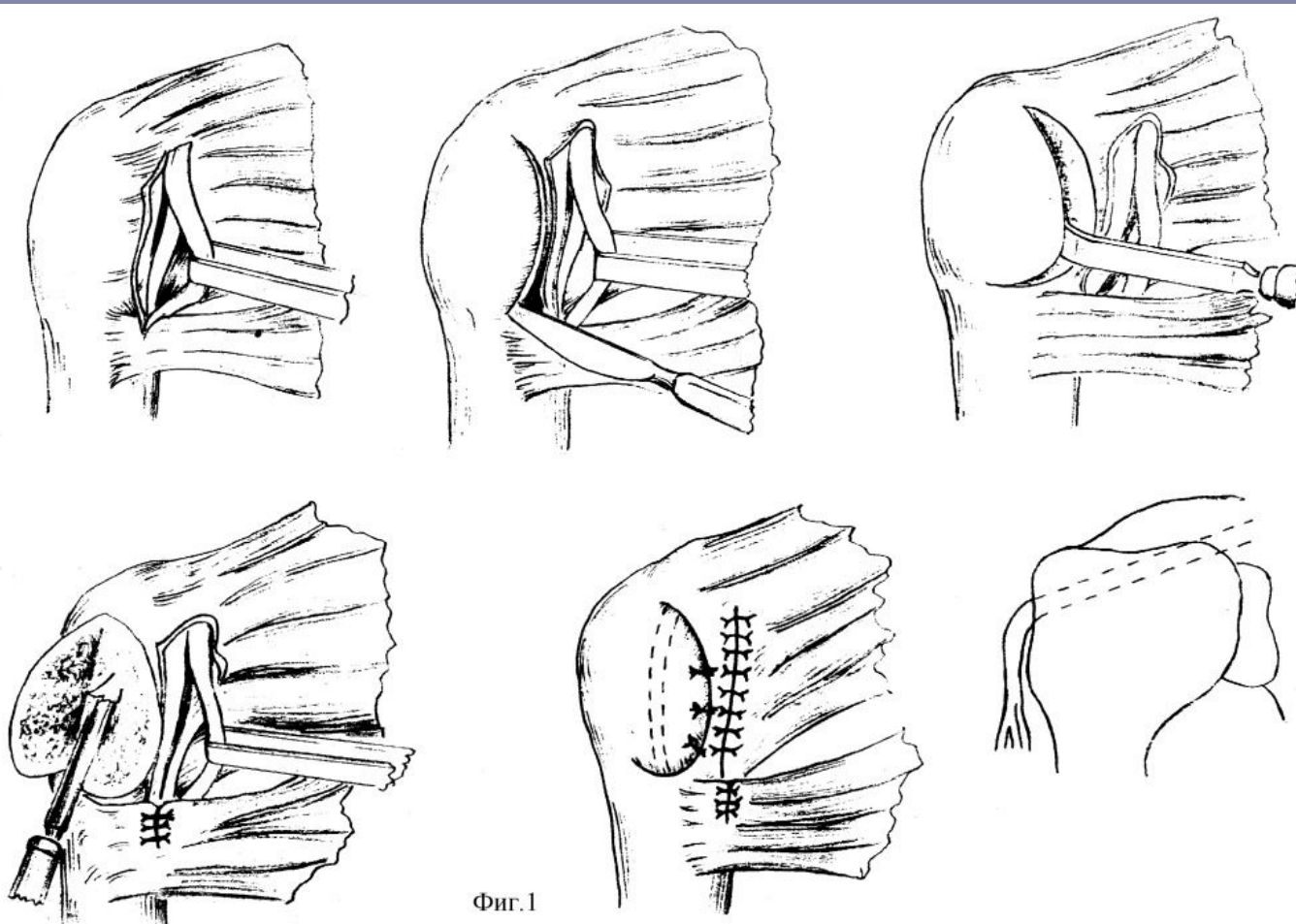
*а — в — этапы операции.*

**Операция Банкарта**



**Операция Путти-Плятта**

# Создание связок, фиксирующих головку плеча



Операция Краснова

# Операции на костях

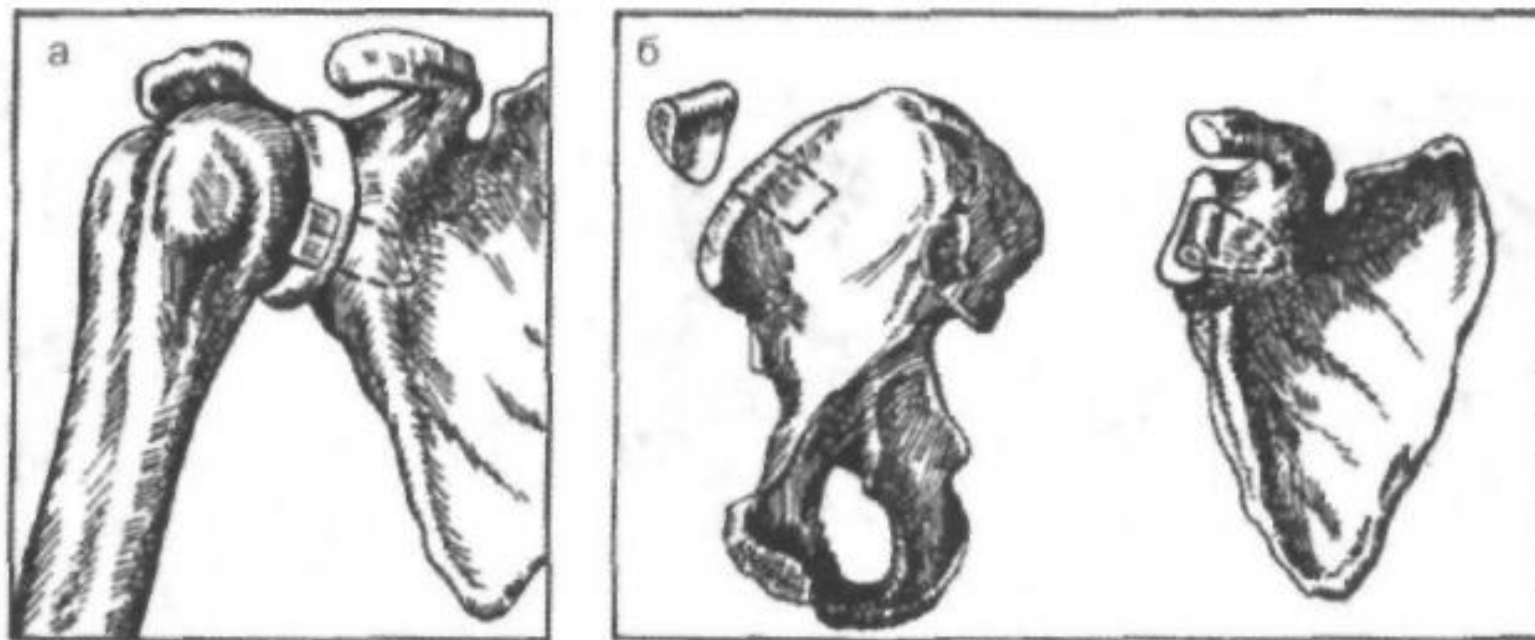
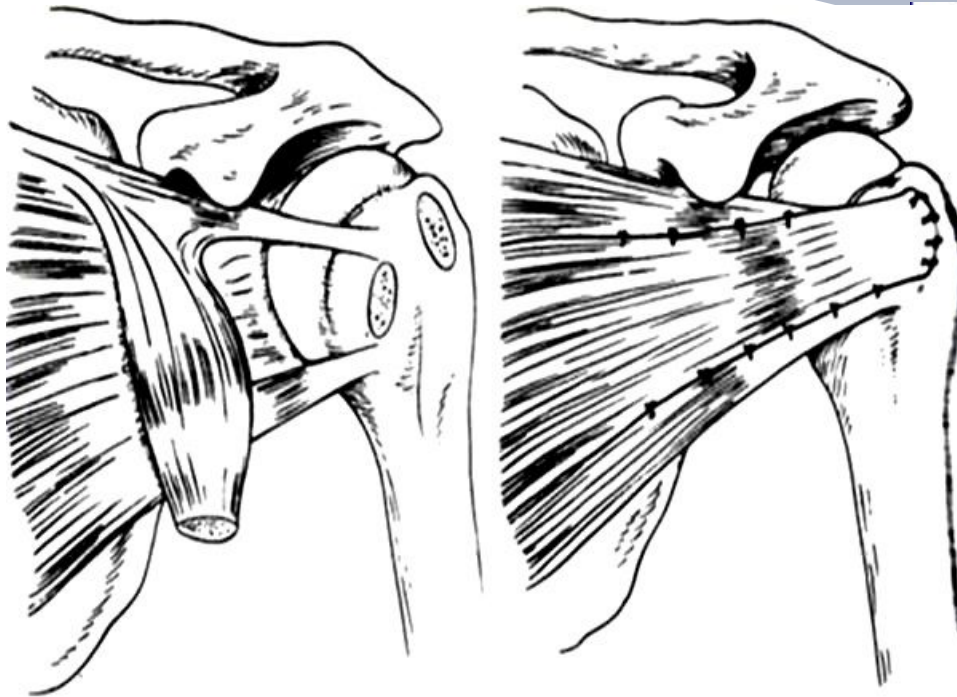


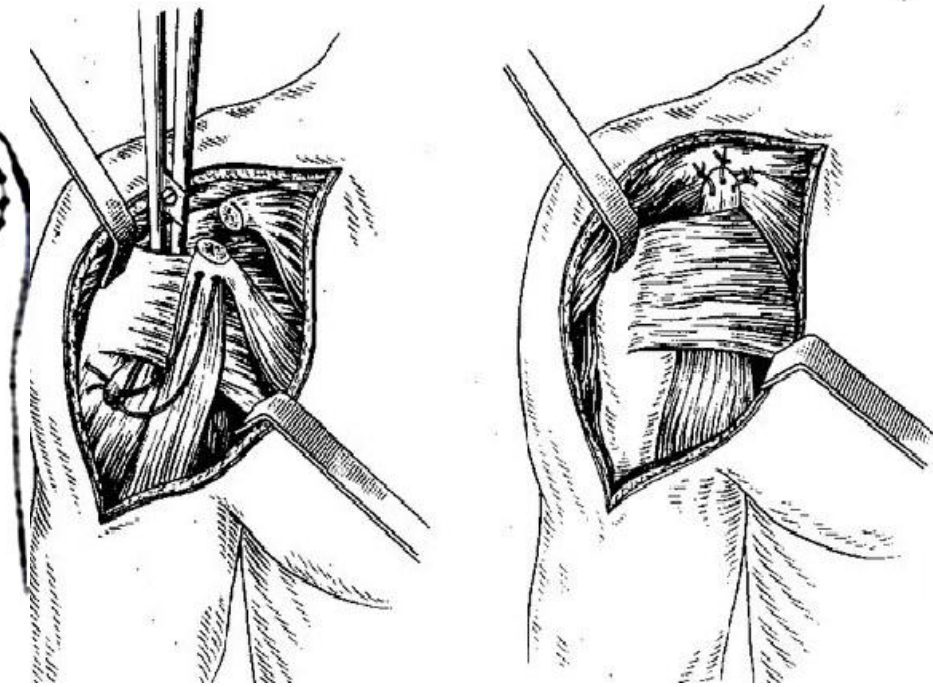
Рис. 3-18. Схема операции Эдена (а) и Андина (б).

# Операции на мышцах



перенос подлапточной мышцы на большой бугорок

**Операция Менгусона Стэка**



**Операция Андреева-Бойчева**



# Комбинированные операции

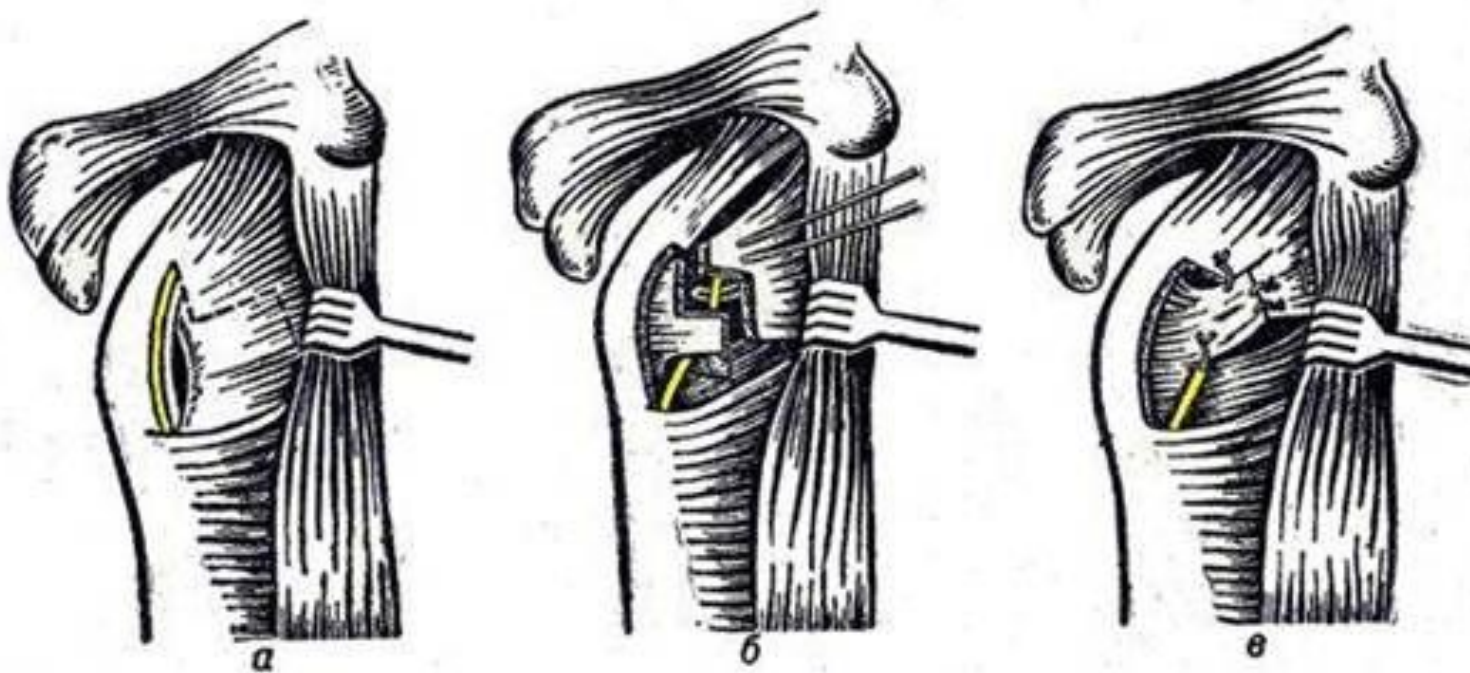


Рис. 2. Схема операции по В. Г. Вайнштейну (II):

*a* — Z-образное рассечение подлопаточной мышцы; *б* — длинная головка двуглавой мышцы плеча подведена под основание малого бугорка, фиксация ее П-образными швами; *в* — сшивание конец в конец подлопаточной мышцы.



**Спасибо за внимание!**