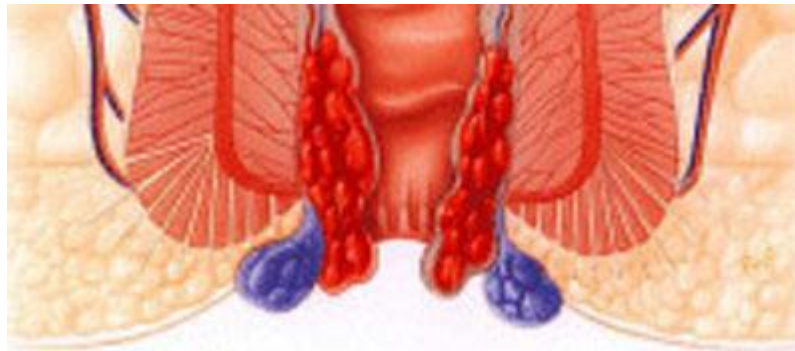



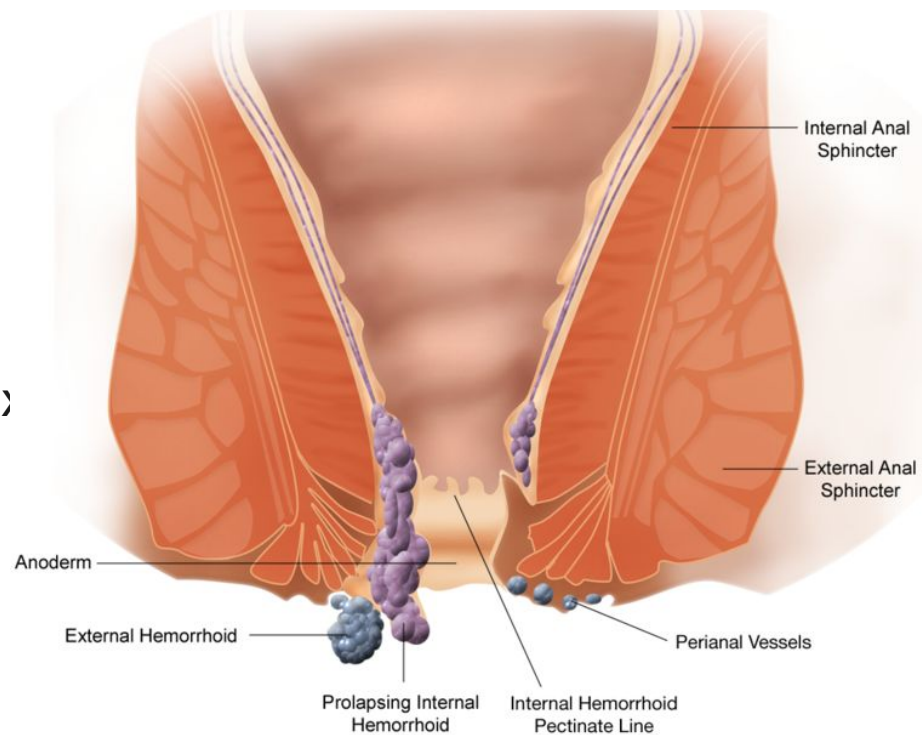
Презентация на тему: «Геморрой»



Выполнила:Ирисматова К.Н
Проверил:Жунисов Б.К

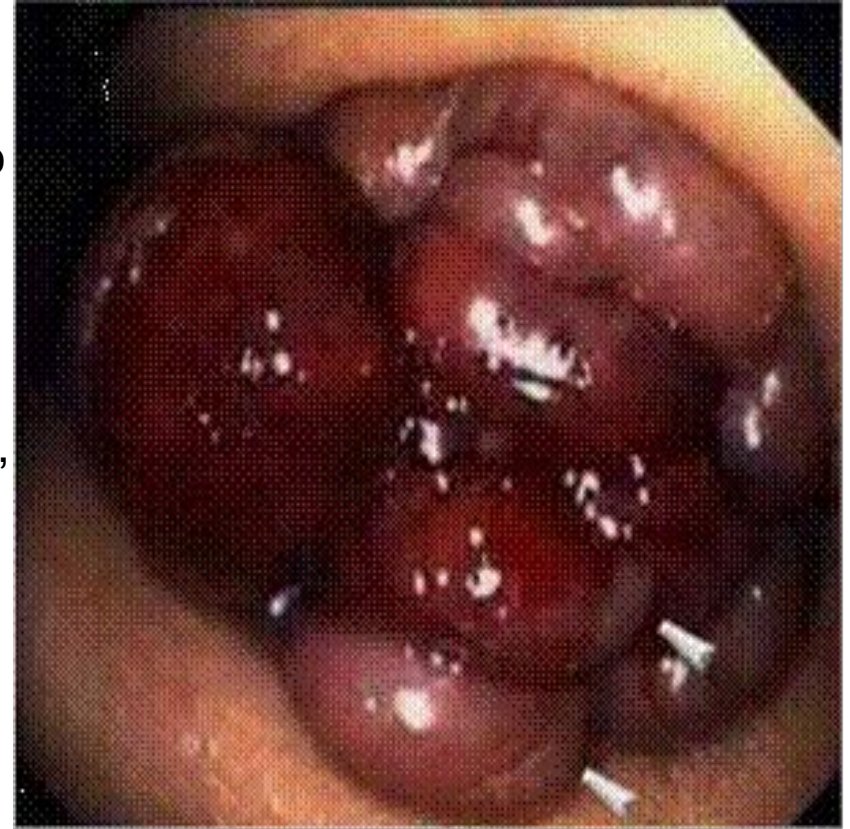Геморрой Haemorrhoids

Геморрой – заболевание, связанное с тромбозом, воспалением, патологическим расширением и извитостью геморроидальных вен, образующих узлы вокруг прямой кишки.



Этиология

заболевание сосудов прямой кишки, при котором происходит увеличение, вплоть до выпадения, геморроидальных узлов. В нормальном состоянии геморроидальные узлы обязательно существуют в анальном канале каждого человека, ненормальным считается лишь их увеличение, выпадение, болезненность, кровотечение из них. Вообще, геморрой относят к заболеваниям системы кровообращения (Болезни вен, лимфатических сосудов и лимфатических узлов).





Причины

нарушения функции кишечника (*запоры, поносы*)

трудности с опорожнением прямой кишки

беременность, роды

сидячий образ жизни

занятия определенными видами спорта (*тяжелая атлетика, верховая езда*)

некоторые профессии (*шофер, пилот*)

Патогенез

Различают наружный и внутренний геморрой.

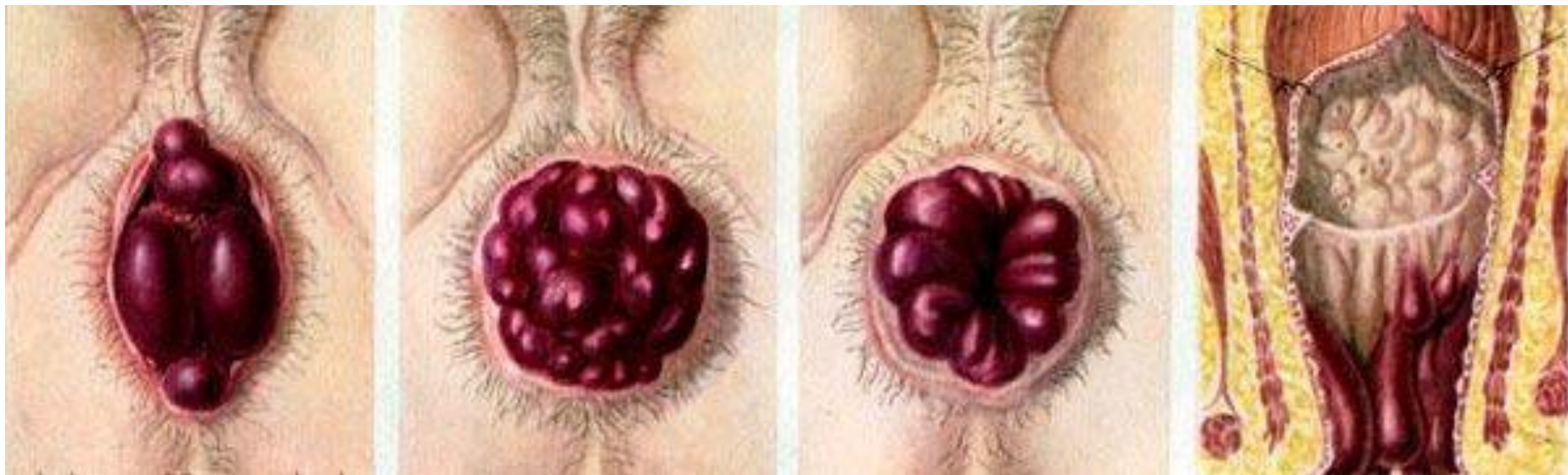
Наружный-варикозное расширение подкожных кавернозных телец около заднего прохода, ниже зубчатой линии.

Внутренний-варикозное расширение подслизистых кавернозных телец анального канала, выше зубчатой линии.

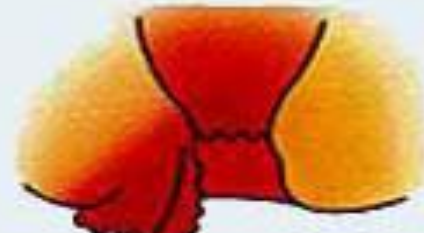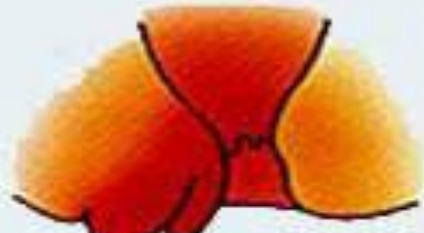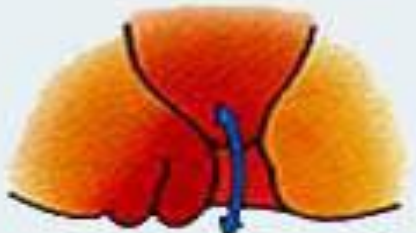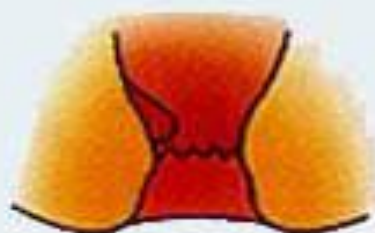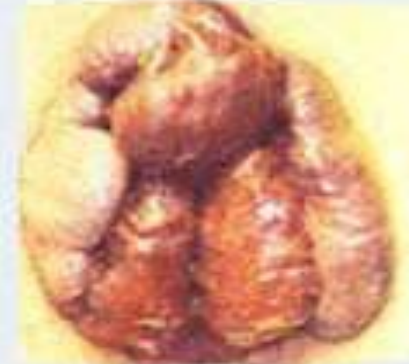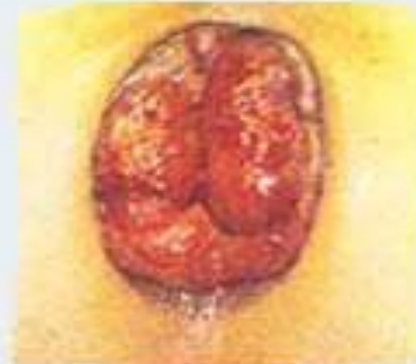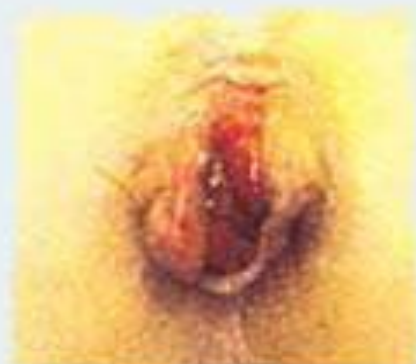Бывает также комбинированный геморрой-сочетание внутреннего и наружного.

У подавляющего числа больных бывает внутренний геморрой.

Геморроидальные узлы бывают одиночными и множественными.



Четыре стадии геморроя:



I стадия

II стадия

III стадия

IV стадия

I стадия. Характерны выбухание узлов и периодические кровотечения.

II стадия. Узлы увеличиваются. Добавляются выпадения, но узлы вправляются самостоятельно.

III стадия. То же самое, но узлы при выпадении сами уже не вправляются.

IV стадия. Постоянное выпадение кровоточащих узлов.



Клиническая картина геморроя

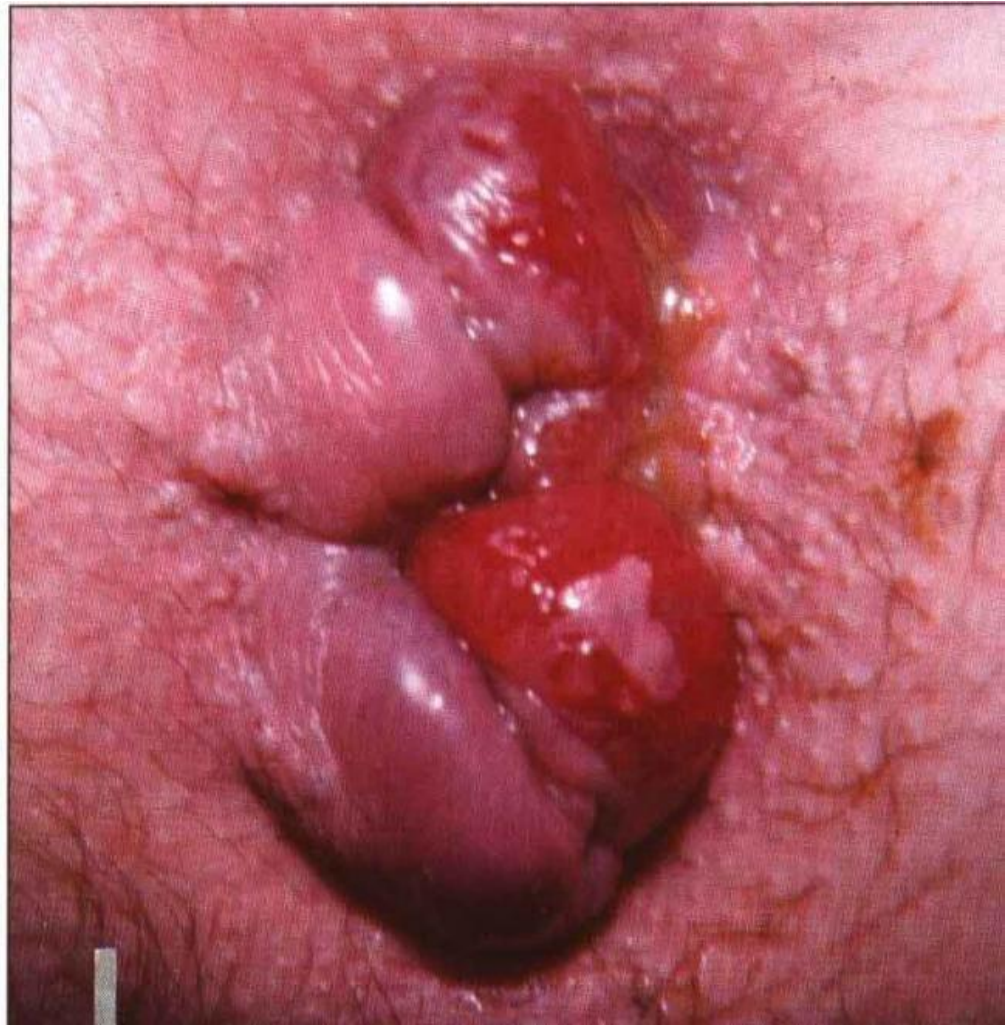Кровотечение из заднего прохода

Выпадение узлов

Боль в области заднего прохода

Зуд, экзема кожных покровов в области ануса

Выделения



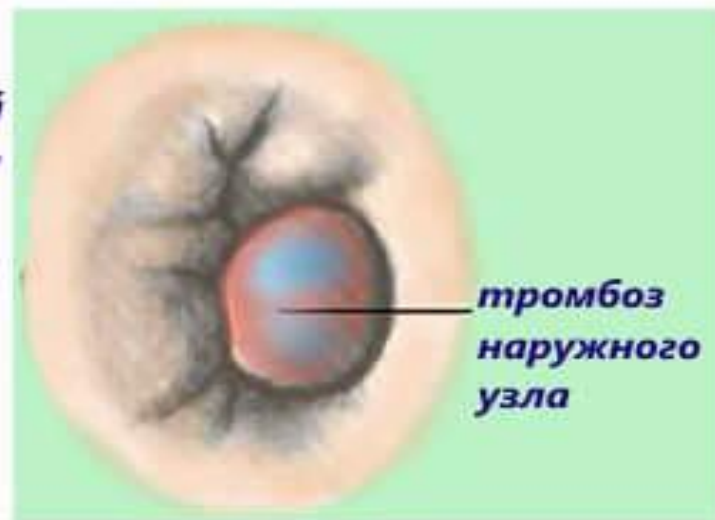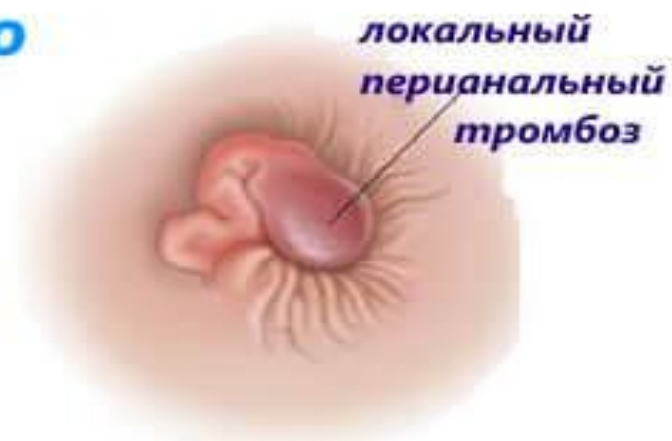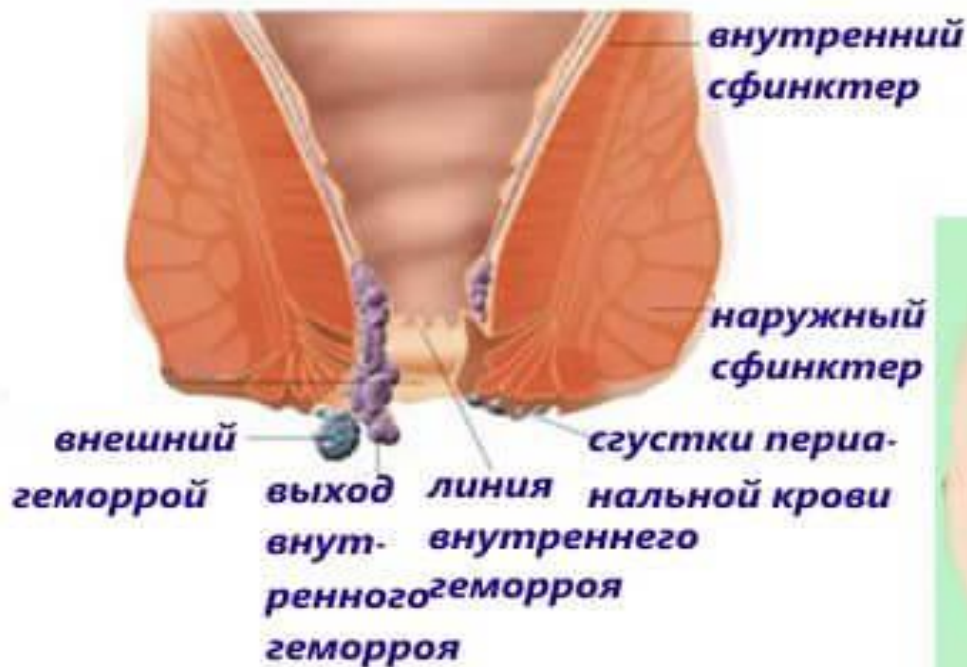Осложнения геморроя

Длительно непрекращающееся кровотечение

Тромбоз геморроидальных узлов

Ущемление выпавших внутренних узлов

Тромбоз геморроидального узла





Диагностика геморроя

Анамнез

Осмотр анальной области

Пальцевое исследование
(при остром геморрое не показано!)

Ректоскопия

Инструментальное исследование
(*колоноскопия, ирригоскопия, -графия*)
по показаниям