Успешное родоразрешение пациентки с неоперированным единственным желудочком сердца

Карелкина Е.В. , Иртюга О.Б., Маликов К.Н., Татаринова Т.Н., Степановых Е.Д., Якубов А.В., Баутин А.Е., Зазерская И.Е., Моисеева О.М.

ФГБУ «НМИЦ им. В.А. Алмазова» Санкт-Петербург

ФГБУ «НМИЦ им В.А. Алмазова» МЗ РФ Перинатальный центр 01/2011 – 12/2017

18598 пациенток родоразрешено

8445 (45,4 %) с различными заболеваниями ССС

1 пациентка с неоперированным ЕЖС

Единственный желудочек сердца – группа врожденных пороков сердца, характеризующихся отсутствием двух нормально сформированных желудочков сердца.

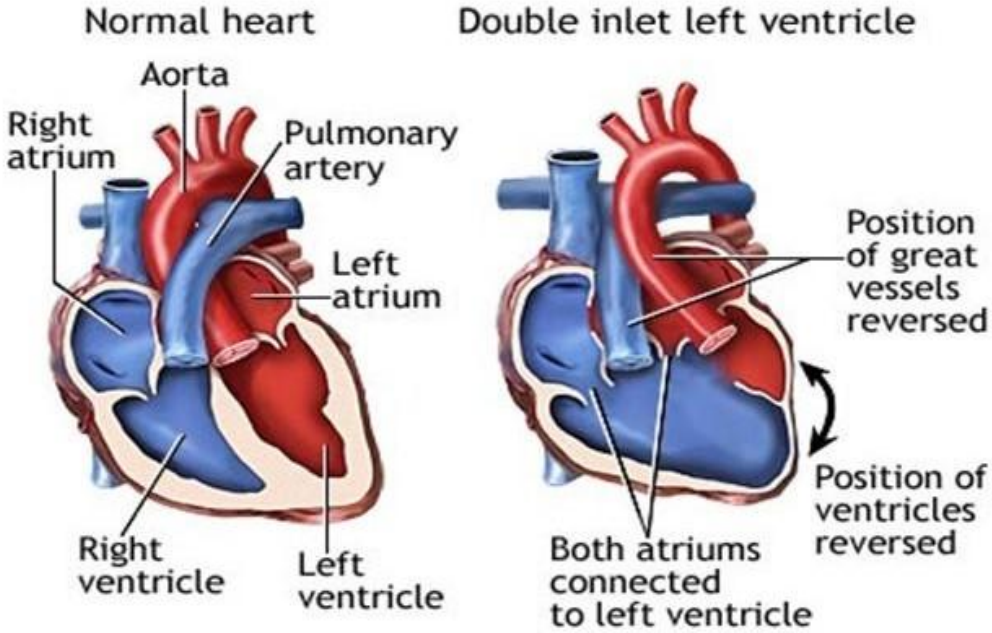

Эпидемиология:

- ЕЖС встречается у 5 детей из 100000 родившихся живыми.
- 1.25% от всех ВПС.
- Средняя продолжительность жизни больных с неоперированным ЕЖС составляет всего 6,7 года

Jacobs ML, Mayer JE Jr. Congenital Heart Surgery Nomenclature and Database Project: single ventricle. *Ann Thorac Surg.* 2000; **69** (4 Suppl): S197–S204

Anamnesis morbi

Обследование
В КХЦ г.Киев
Отказ в
оперативном
лечении
(7 лет)

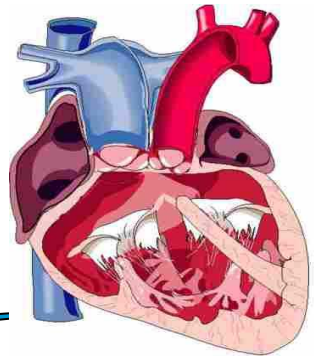

Госпитализация
в ПЦ на сроке 30 2/
нед

1997

- Эпизодическая слабость
- Перебои в работе сердца
- Невысокая ТФН

27/09/2017

1990

2015

май 2017

ВПС с рождения:
- 3хкамерное сердце,
- единственный желудочек,
- транспозиция аорты

1 беременность

Прерывание на
сроке 12 недель
по кардиологическим
показаниям (Крым)

2 беременность

Консультация в
Москве (пр.
Легконогов А.В.)

При поступлении:

- одышка инспираторного характера при физической нагрузке (подъем на 3 этаж), в положении лежа спит с низким изголовьем;
- общая слабость
- редкие приступы сердцебиения без связи с ФН, кратковременные, купируются самостоятельно
- За беременность +5,5 кг

Диагноз поступления:

ВПС: Трехкамерное сердце, единственный левый желудочек. Общий артериальный ствол. Умеренный стеноз и недостаточность клапана ОАС. Выраженная МН и ТН. Высокая легочная гипертензия(78 мм рт.ст.). ХСН IIa/II ФК (NYHA). Дефицит массы тела. Хр. рецидивирующая лабиальная герпетическая инф., вне обостр. ОАГА. Инвалид II гр. Беременность 30 2/7 недель

Общий осмотр (27.09.2017):

Кардиолог:
Общее состояние удовлетворительное. Вес 47,5 кг; Рост 163 см; ИМТ 17.86 Отеки не определяются. Сатурация в покое 98%. Пульс/ЧСС: 70 уд.\мин ритмичный. АД 102/70 мм рт. ст. Тоны сердца: ритмичные, «машинный» непрерывный систоло-диастолический шум над всей поверхностью сердца. ЧД в 1 мин. 16; дыхание везикулярное, проводится во все отделы; Хрипов нет. Живот увеличен за счет беременной матки, б/б; Печень не увеличена; край печени умеренной плотности; Симптом поколачивания по пояснице отрицательный

Акушер-гинеколог: Жалоб нет. Шевеление плода ощущает хорошо. Матка увеличена соответственно 30 недельному сроку, в нормальном тонусе. Околоплодные воды целы. Выделения из половых путей умеренные слизистые. Последние menses 27/02/2017 Срок беременности по дате месячных:
30 недель 2 дня, срок по первому УЗИ: 30 недель 1 дней ПДР 19.09.2016

По данным фетометрии от 27.09.2017 в полости матки один плод в головном предлежании. Размеры плода соответствует 26 5/7 недель. Предполагаемая масса плода 1022 грамм. Околоплодные воды в умеренном количестве. АИ 11,7 СМ. Плацента располагается по задней стенке.
По данным доплерометрии: нарушение плодово плаценаторного кровотока I б ст. СЗРП II ст.

Результаты инструментального обследования :

ЭХОКГ: ВПС ЕЖС, двуприточный, Транспозиция (мальпозиция) магистральных артерий сердца. РСДЛА 70 мм рт ст. Лоцируется 2 клапана. МН 2 ст ТН 1 ст без стенозов. Субтотальный ДМЖП. ДМПП (5-6 мм). Легочная артерия:ствол расширен до 58 мм, правая ветвь ЛА 36 мм ПН 2-3ст. Аорта расположена кпереди от ЛА: восх 22, Дуга 13 мм АН 0. ЛП 62 ФВ 55%

ЭКГ: Синусовый ритм с ЧСС 70 уд в мин, нарушение межпредсердной проводимости, эпизод ускоренного узлового ритма в АВ диссоциацией.

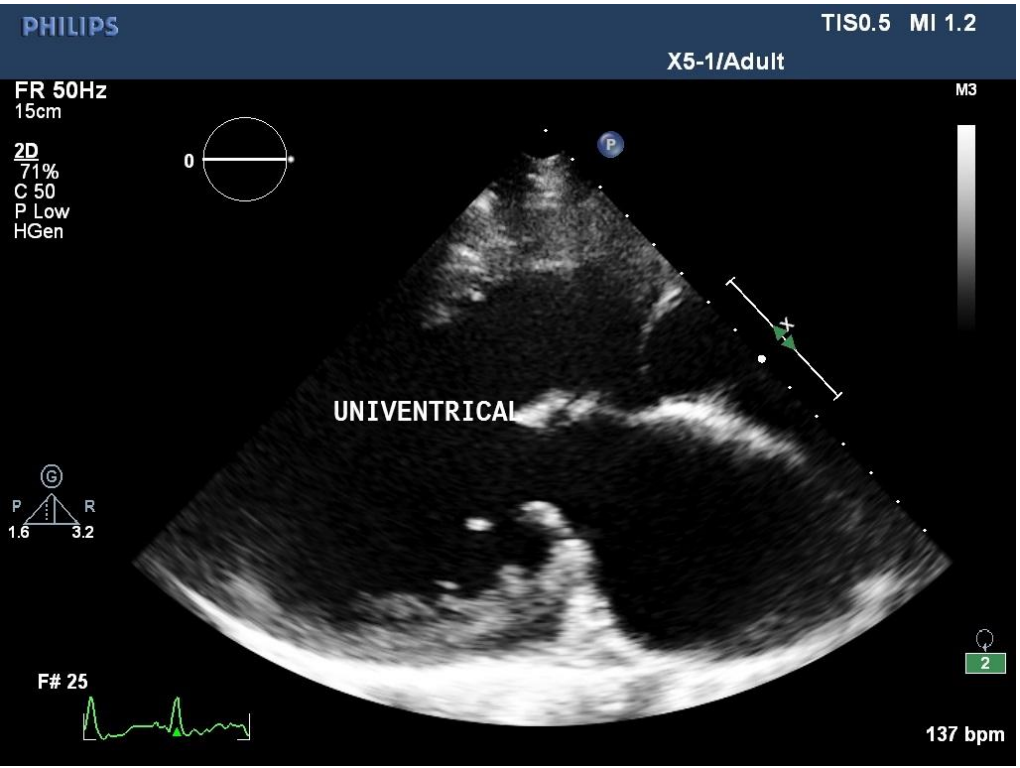

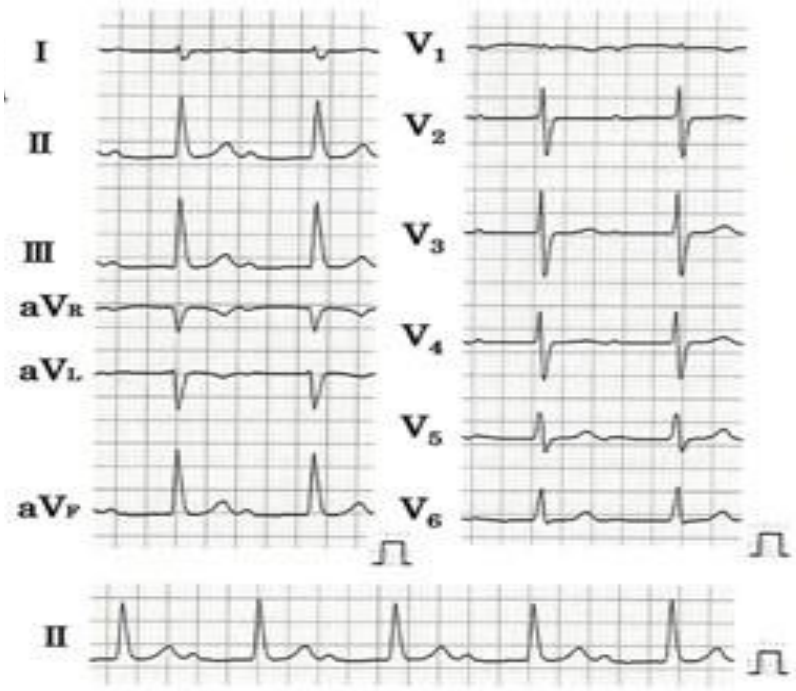

Результаты обследования :

Суточный монитор ЭКГ от 20.06.17: синусовый ритм с ЧСС 59-75-131 уд/мин, ОЖЭ 290/сут, 3000 ед наджел ЭС/сут, короткие пробежки суправентрикулярной тахикардии.

Суточный монитор ЭКГ от 28.09.17: (бисопролол 1,25 мг/сут) - синусовый ритм с ЧСС 67-77-102 уд/мин, эпизоды устойчивого ускоренного ритма (пароксизмы тахикардии с узкими QRS (QRS=110-117 мсек): более вероятно, АВ узлового очагового (стволового?) мономорфного ритма общей длительностью 00:07:29, с ЧСЖ 75-79-142 (средняя 79) уд/мин из 3х участков, в ночные часы. Желудочковая экстрасистолия 5 гр по Ryan (ОЖЭ 400/сут, парные ЖЭ - 15/сут), паузы за счет АВ блокады II степени II типа с проведением 4:1, 5:1 (субтотальная?) с замещающим АВ узловым/стволовым ритмом (от 1350 до 1405 мсек – 4 за сутки)

Консультация аритмолога от 06.10.17 : учитывая небольшую ЧСС замещающих ритмов, в назначении антиаритмической терапии не нуждается; показано наблюдение в динамике.

Результаты обследования :

Суточный монитор ЭКГ от 05.10.17: регистрируется фибрилляция-трепетание предсердий длительностью 9ч20мин с ЧСС 82-139-151 уд/мин из 28 участком до 2ч в остальное время - синусовый ритм с ЧСС 64-82-119 уд/мин, в вечернее и ночное время - устойчивые эпизоды ускоренного узлового ритма с АВ диссоциацией; желудочковая экстрасистолия 5 град по Ryan - ОЖЭ 200/сут, парные ЖЭ 5/сут, эпизод ЖТ из 4 комплексов, транзиторная АВ блокада 1 ст,

Консультация аритмолога от 06.10.17 : ААТ (соталол)

ЭхоКГ от 09.10.17 - КДО 328 мл, КСО 174 мл, УО 54 мл **ФВ Симпсон 45 %, кинетика диффузная гипокинезия** (отриц динамика в виде снижения ФВ единственного желудочка)

NT- proBNP, пг/мл

28.09.2017	05.10.2017	Референтные значения
601.40	984.90	0.00-125.00

Консилиум 09.10.17 :

1. Учитывая отрицательную динамику в виде появления наджелудочковых нарушений ритма, нарастания уровня NTproBNP (984 пг/мл), снижения ФВ ЕЖС показано досрочное родоразрешение в плановом порядке.

2. Учитывая высокие риски ТЭО начать профилактику ТЭО НМГ (бемипарин 3500 ЕД п/к 1 р /сут), продолжить в послеродовом периоде в стандартной профилактической дозировке.

3. Подавление лактации, подбор ААТ в послеродовом периоде

Родоразрешение 10.10.2017:

Кесарево сечение в нижнем сегменте матки под эпидуральной анестезией, лапаротомия по Пфанненштилю

Продолжительность-56минут
Срочность- плановая
Срок беременности на момент операции-32 нед

За головку, без затруднений извлечена живой недоношеный мальчик массой 1270 гр, длиной 37 см в удовлетворительном состоянии, по шкале Апгар 6/8 баллов. Общая кровопотеря составила 500 мл.

ГИСТОЛОГИЧЕСКОЕ ИССЛЕДОВАНИЕ ПОСЛЕДОВ РЕЗУЛЬТАТ

Морфо-функциональное состояние последа: субкомпенсированная хроническая недостаточность плаценты с острыми нарушениями кровообращения
Инфекционные изменения: продуктивный виллузит

ПРОГНОЗ
Риск для матери по эндометриту: нет
Риск для ребенка:
по гипоксии высокий
по адаптации высокий
по ВУИ малый

Послеродовый период:

- **<u>05.11.17 МС КТ-ангиография с контрастированием</u>**: ЕЖС(тип А) леворасположенное, с наличием выпускника , аорта входит из выпускника. Выраженное расширение ЛС и главной ветви левой ЛА. КТ признаки ЛГ

- **<u>ЭхоКГ от 12.10.17</u>** Системный желудочек : КДО 394 мл, КСО 188 мл, УО 206 мл
  ФВ Симпсон 52 %, кинетика не изменена

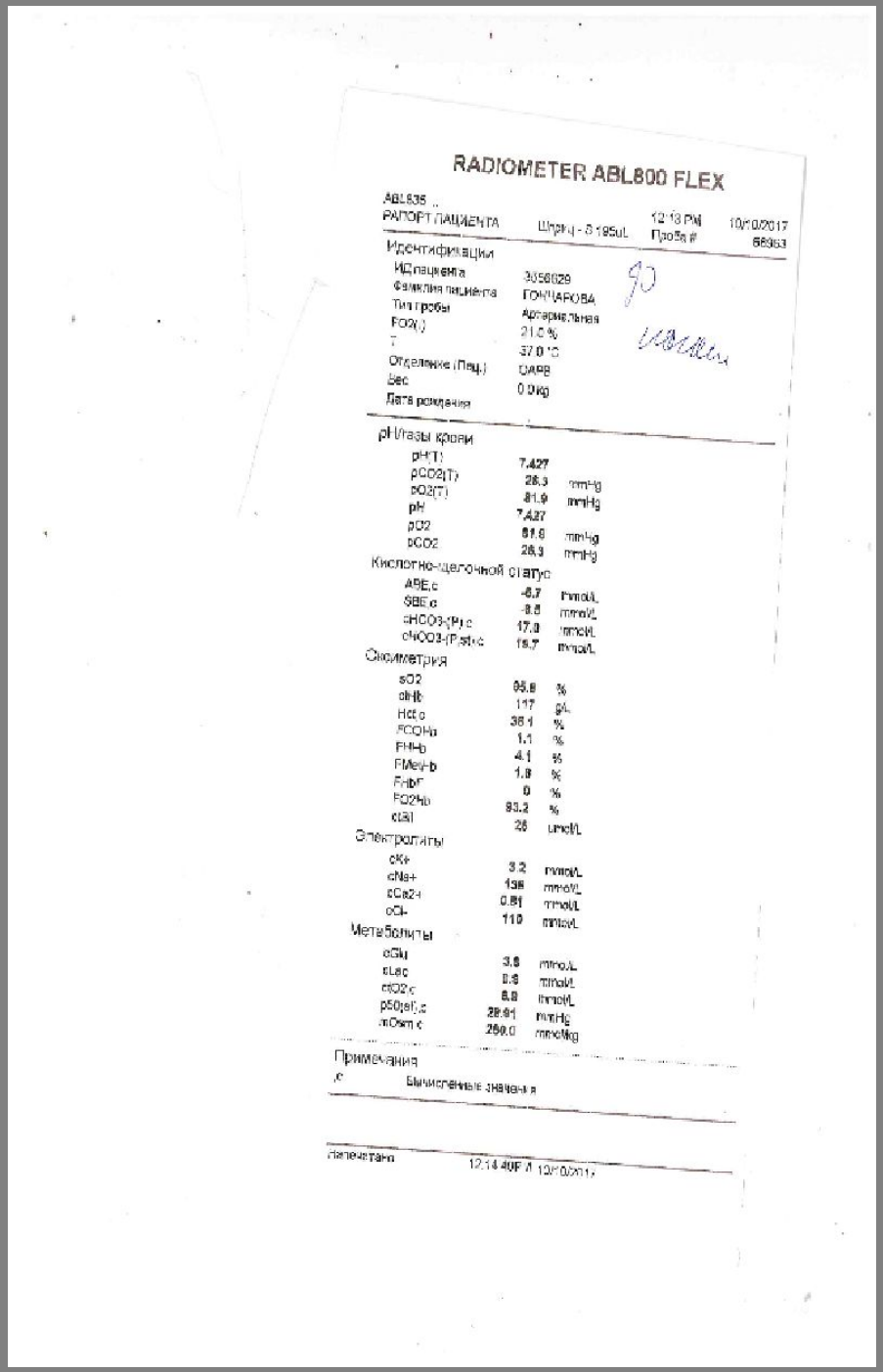

RADIOMETER ABL800 FLEX

ABL835 ...
РАПОРТ ПАЦИЕНТА Шприц - 3.195uL 12:13 PM 10/10/2017
Проба # 66963

Идентификации
ИД пациента 3058029
Фамилия пациента ГОНЧАРОВА
Тип пробы Артериальная
FiO2(i) 21.0 %
T 37.0 °C
Отделение (Пац.) ОАРВ
Вес 0.0 kg
Дата рождения

pH/Газы крови
pH(T) 7.427
pCO2(T) 26.3 mmHg
pO2(T) 81.9 mmHg
pH 7.427
pO2 81.6 mmHg
pCO2 26.3 mmHg

Кислотно-щелочной статус
ABE,c -6.7 mmol/L
SBE,c -8.8 mmol/L
cHCO3-(P),c 17.0 mmol/L
cHCO3-(P,st),c 19.7 mmol/L

Оксиметрия
sO2 95.8 %
ctHb 117 g/L
Hct,c 36.1 %
FCOHb 1.1 %
FMetHb 4.1 %
FHbF 1.8 %
FHHb 0 %
FO2Hb 93.2 %
ctBil 26 µmol/L

Электролиты
cK+ 3.2 mmol/L
cNa+ 139 mmol/L
cCa2+ 0.81 mmol/L
cCl- 110 mmol/L

Метаболиты
cGlu 3.8 mmol/L
cLac 0.9 mmol/L
ctO2,c 8.8 mmol/L
p50(st),c 28.91 mmHg
mOsm,c 280.0 mmol/kg

Примечания
,c Вычисленные значения

Напечатано 12:14 40PM 10/10/2017

Диагноз выписки заключительный (17.10.2017):

Основной: Роды I, преждевременные в 32 1/7 недель. СЗРП II ст. Нарушение плодово-плацентарного кровотока I-II степени от 09.10.17 г. ВПС: единственный желудочек сердца, двуприточный. Субтотальный ДМЖП, ДМПП. Транспозизия (мальпозиция) магистральных артерий сердца. Митральная недостаточность II ст. Трикуспидальная недостаточность II степени. Высокая легочная гипертензия. ХСН II ф.кл. Пароксизмальная форма фибрилляции предсердий, вне пароксизма. Эпизоды АВ узлового ритма с явлениями АВ диссоциации. Пароксизмы мономорфной тахикардии с узкими QRS (АВ узловой?). Транзиторная АВ блокада 2 ст 2 типа. МЭС (-). Хроническая рецидивирующая лабиальная герпетическая инфекция, вне обострения. ОАГА. Лапаротомия по Пфанненштилю. Кесарево сечение в нижнем сегменте матки. Хирургическая стерилизация.

Рекомендации:

- Контроль АД, ЧСС 2 р в день с ведением дневника
- Соталол 40 мг*2 р в день
- ЭХО-КГ, ХМ ЭКГ через 1-3 мес с последующей консультацией кардиолога
- При возобновлении пароксизмов ФП - консультация аритмолога для решения вопроса о дальнейшей тактики ведения (консервативное?/ оперативное- РЧА субстрата аритмии?)
- Учитывая низкий риск тромбоэмболических осложнений (CHA2DS2-VASc - 1 балл), показаний к назначению антикоагулянтной терапии нет
- Рекомендации по профилактики инфекционного эндокардита даны.

Осложнения со стороны ССС у беременных с ВПС

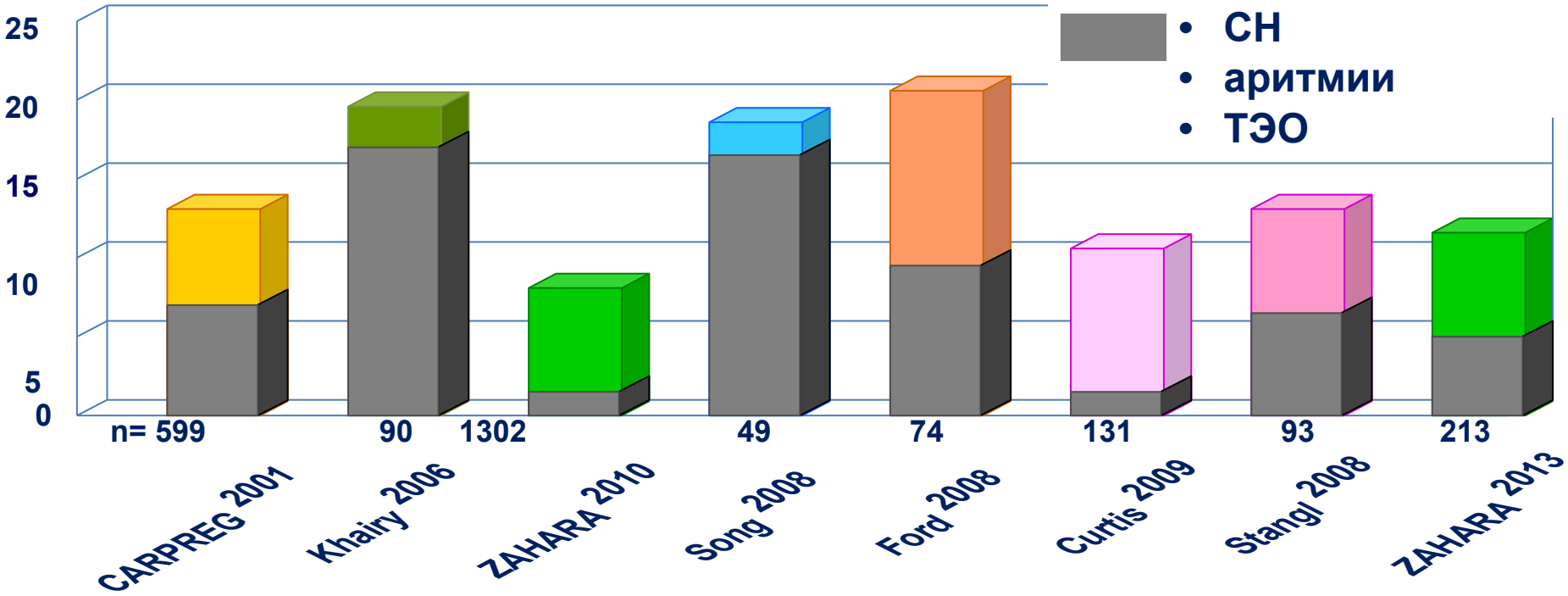

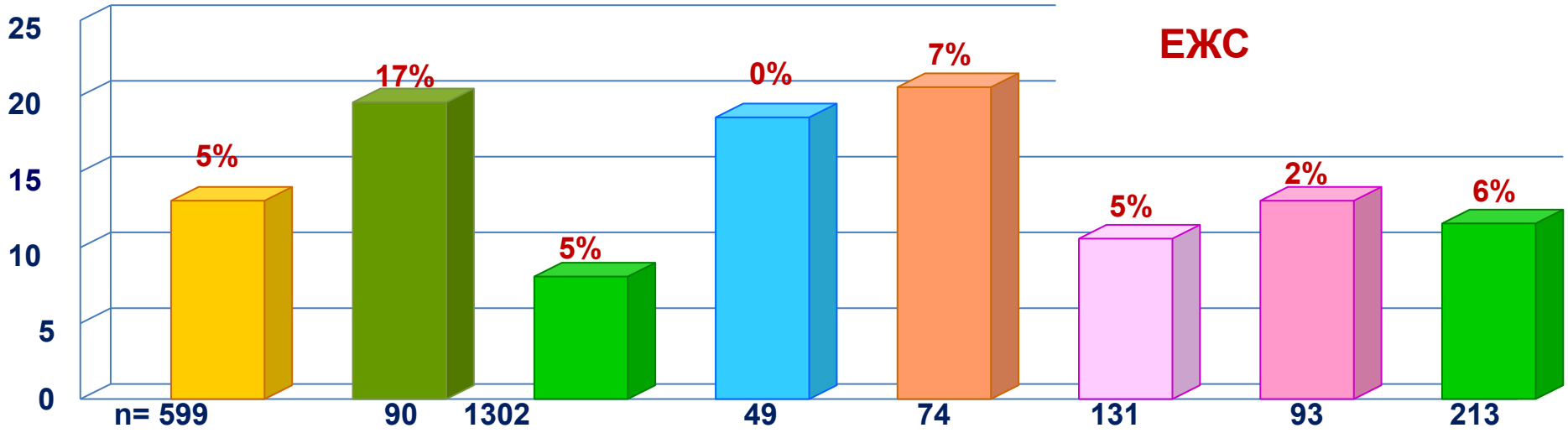

Предикторы сердечно-сосудистых осложнений во время беременности и родов

- Эпизоды аритмий, обмороки, ТИА в анамнезе
- NYHA II ф.кл. и выше
- ФВ СЖ менее 40%

ПРЕДИКТОРЫ	РИСК ССО %
0	5
1	27
2	75

Sui et al. Circulation 2002;104:

Классификация WHO материнской летальности и осложнений

Класс Риска	
I	Не описано летальных исходов и нет/легкая клиническая симптоматика
II	Небольшой риск материнской смертности или умеренный риск осложнений
III	Значительный риск материнской летальности или осложнений. Требуется консультация эксперта. В случае беременности наблюдение мультидисциплинарной командой всю беременность, роды и послеродовый период
IV	Чрезвычайно высокий риск материнской смертности или тяжелых осложнений. Беременность противопоказана. В случае наступления беременности обсуждается ее прерывание. Если беременность продолжается рекомендации класса III

Приказ Минздрав РФ от 03.12.2007 N 736, N 572н

Перечень показаний для искусственного прерывания беременности

- **ВПС + ЛГ**
- **Оперированные «синие» ВПС**

WHO -III

WHO -IV

ФВ <30%
ХСН 3-4 ФК

ESC Guidelines on the management of cardiovascular diseases during pregnancy. *Eur Heart J.* 2011

Заключение

- Несмотря на повышенный риск развития ССО при отсутствии нарушения функции ЕЖС пациентки обычно переносят беременность хорошо
- Беременность НЕ противопоказана и возможно пролонгировать пока не страдает функция ЕЖС
- Пациентки с ХСН NYHA class I–II имеют хороший прогноз
- Декомпенсация СН 10%, нарушения ритма 3-25%
- Уровень летальности низкий при условии наблюдения и родоразрешения в специализированных медицинских центрах
- Осмотр кардиолога не менее 1 раза в триместр во время беременности, выполнение ЭХО-КГ и сут монитора ЭКГ планово не менее 3 раз за время беременности (1 раз в каждом триместре)

European Journal of Heart Failure,vol.18,issue 9, p.1096-1105, 23 JUN 2016

Вопросы ?