Анатомия брюшной полости

Выполнил: Фаткуллин Дмитрий

Содержание

- 1. Рентген- анатомия
- 2. КТ- анатомия
- 3. МРТ- анатомия

Рентгенография

- 1. обзорная -видны ориентиры органов
- 2. необходимо контрастирование
- 3. двойное контрастирование

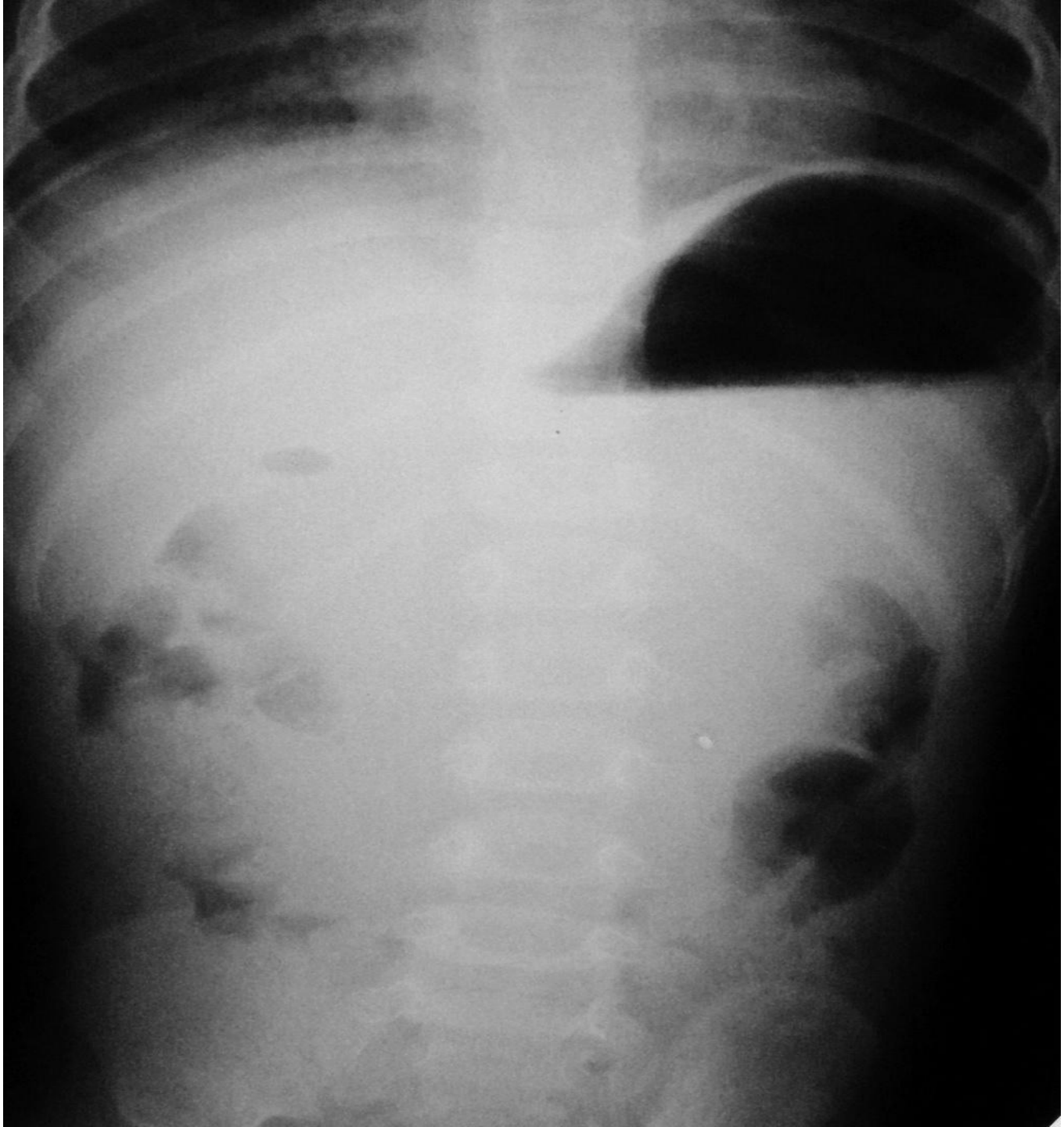

Слизистая оболочка желудка, tunica mucosa ventriculi; внутренняя поверхность задней стенки

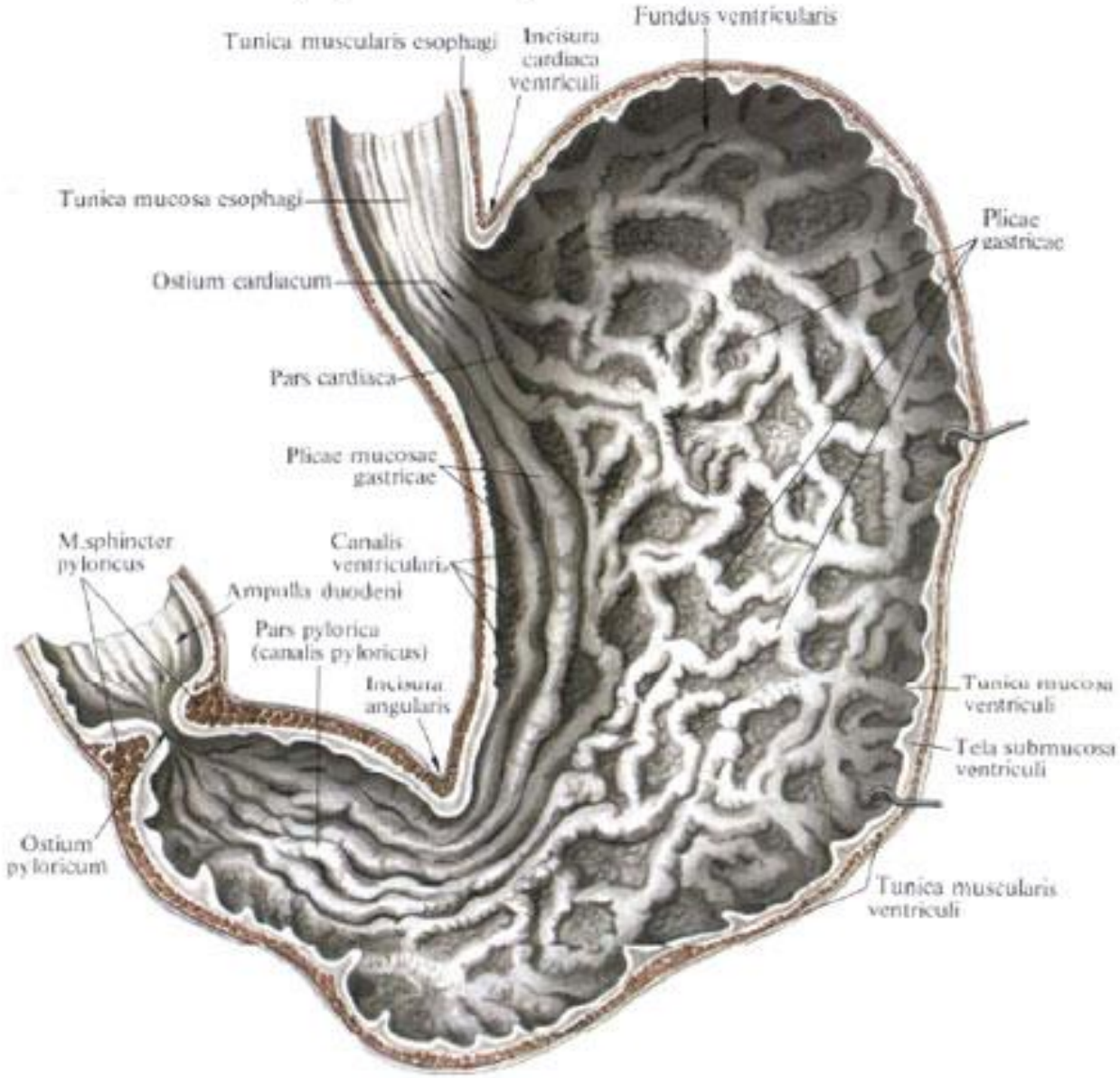

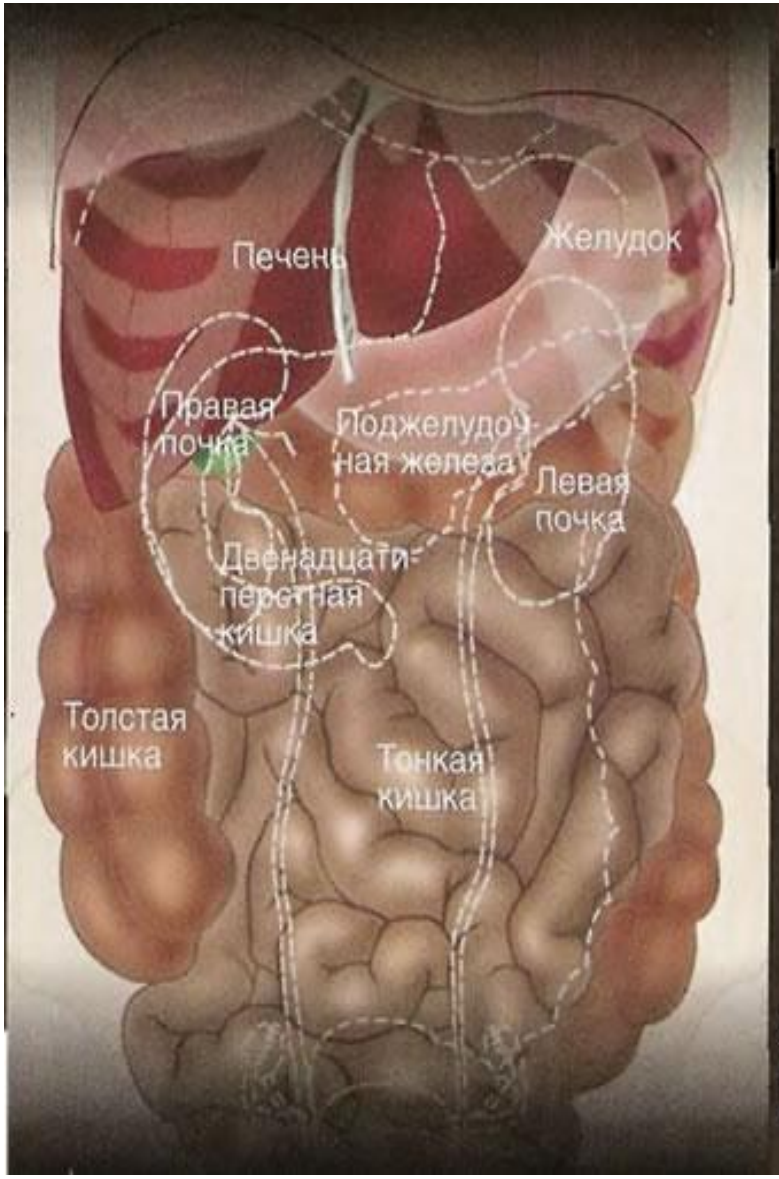

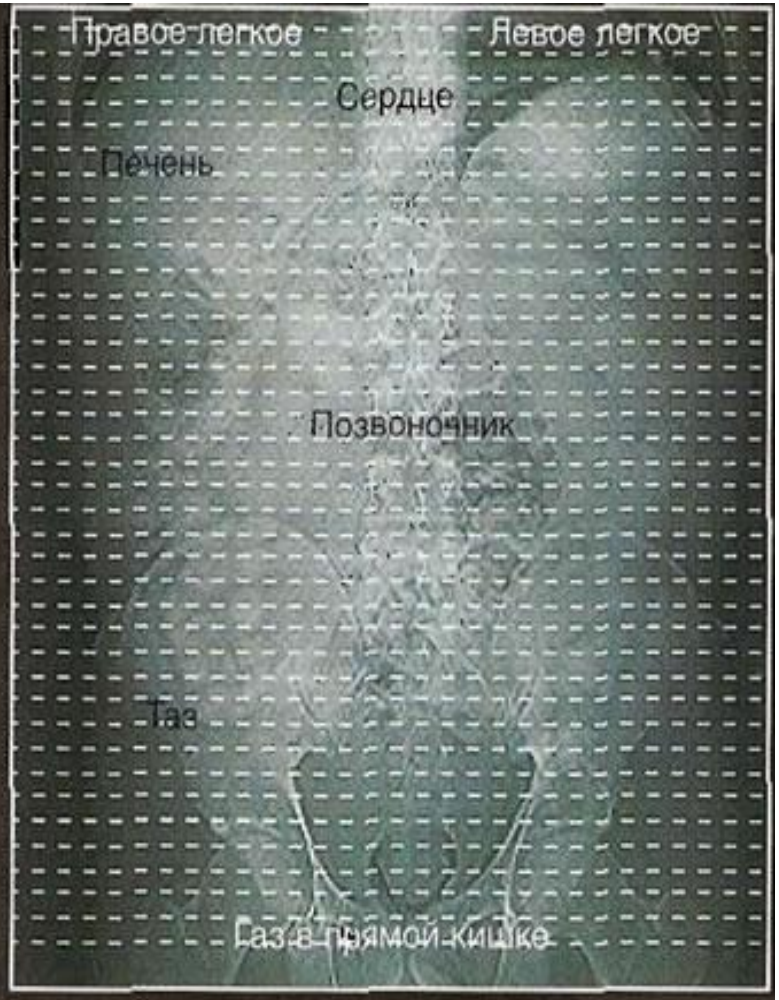

▶ *На этой схеме отмечены органы, которые можно визуализировать посредством КТ-сканирования.*

S2
R

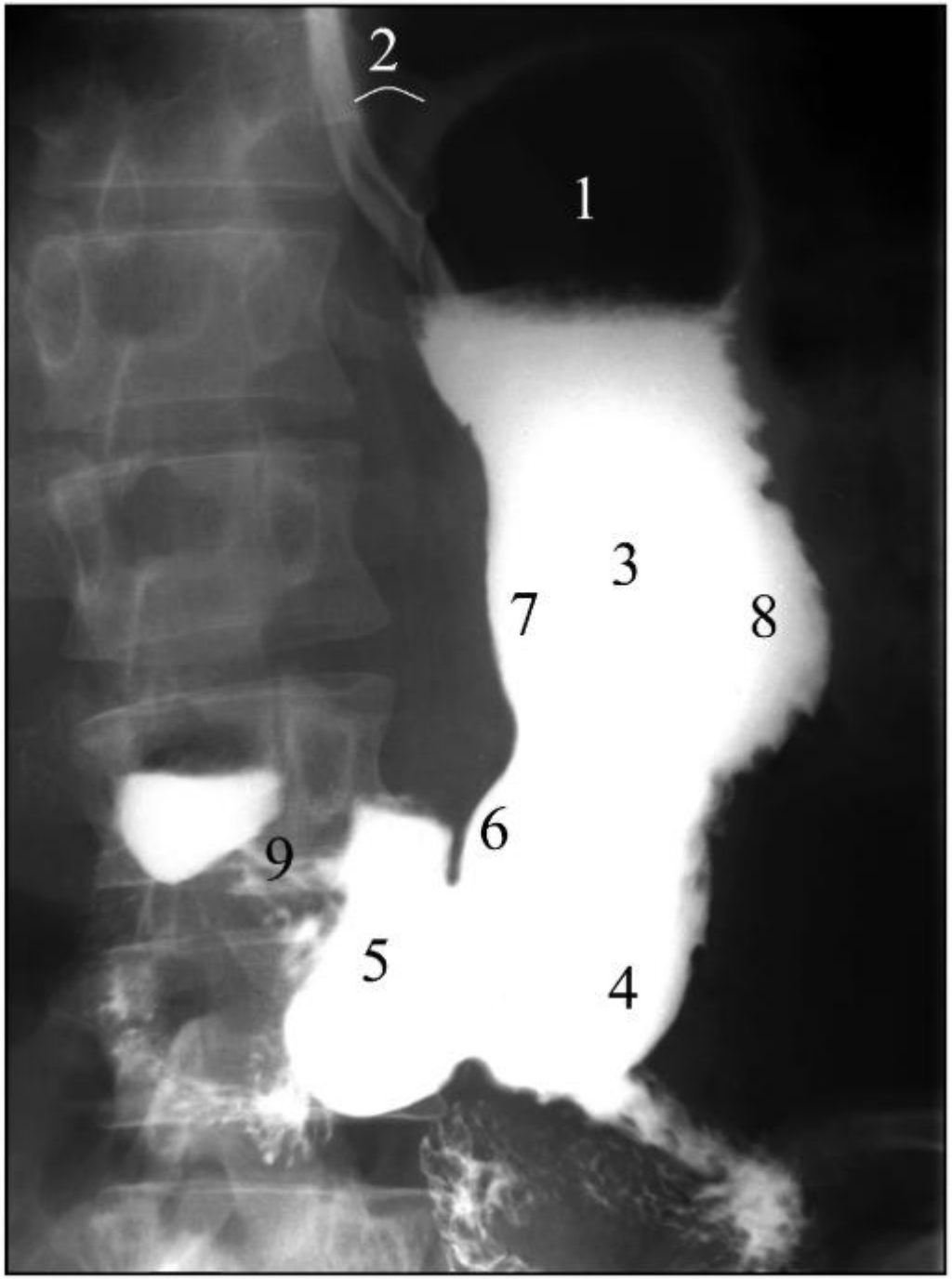
2
1
3
7
8
6
9
5
4

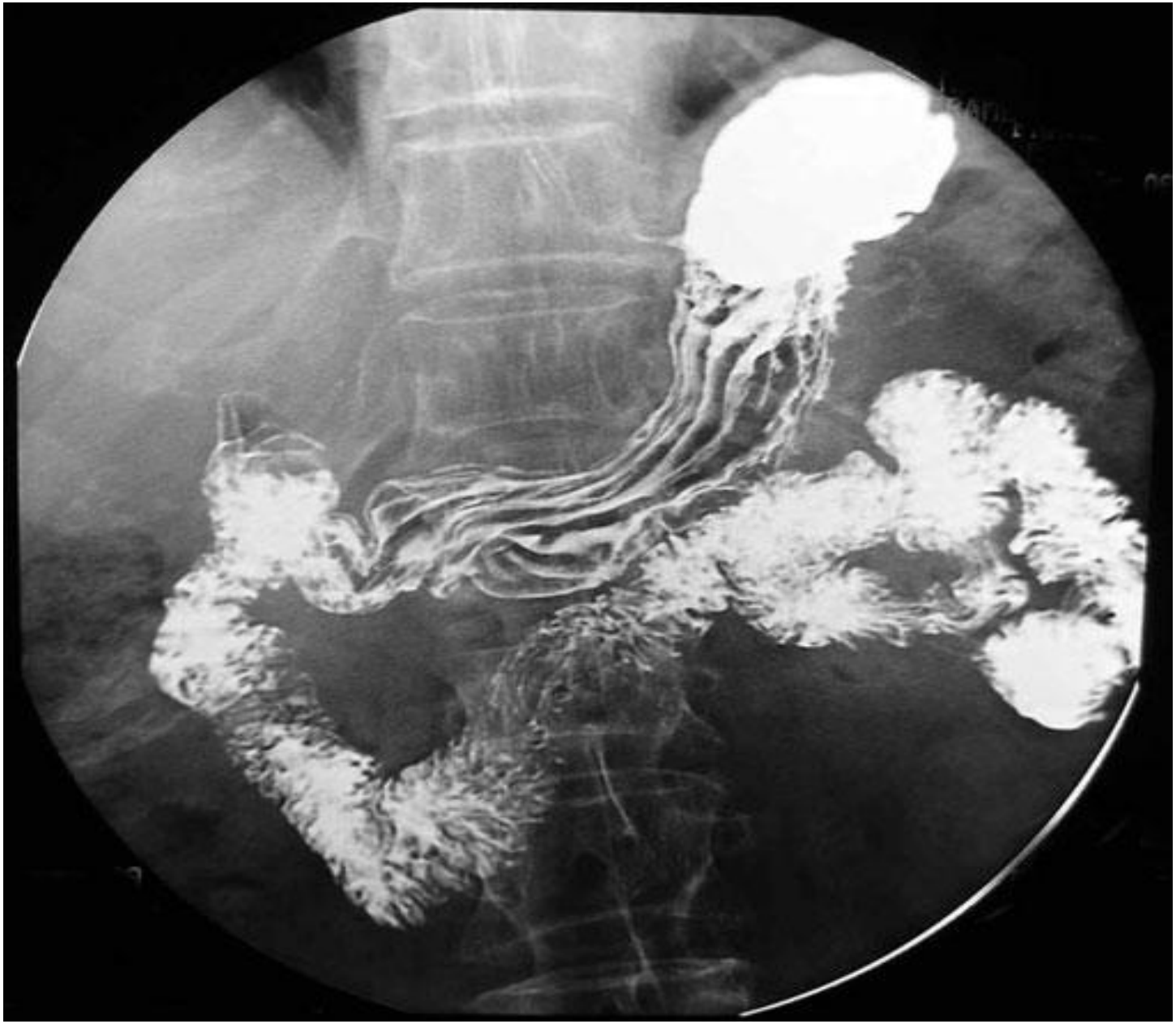

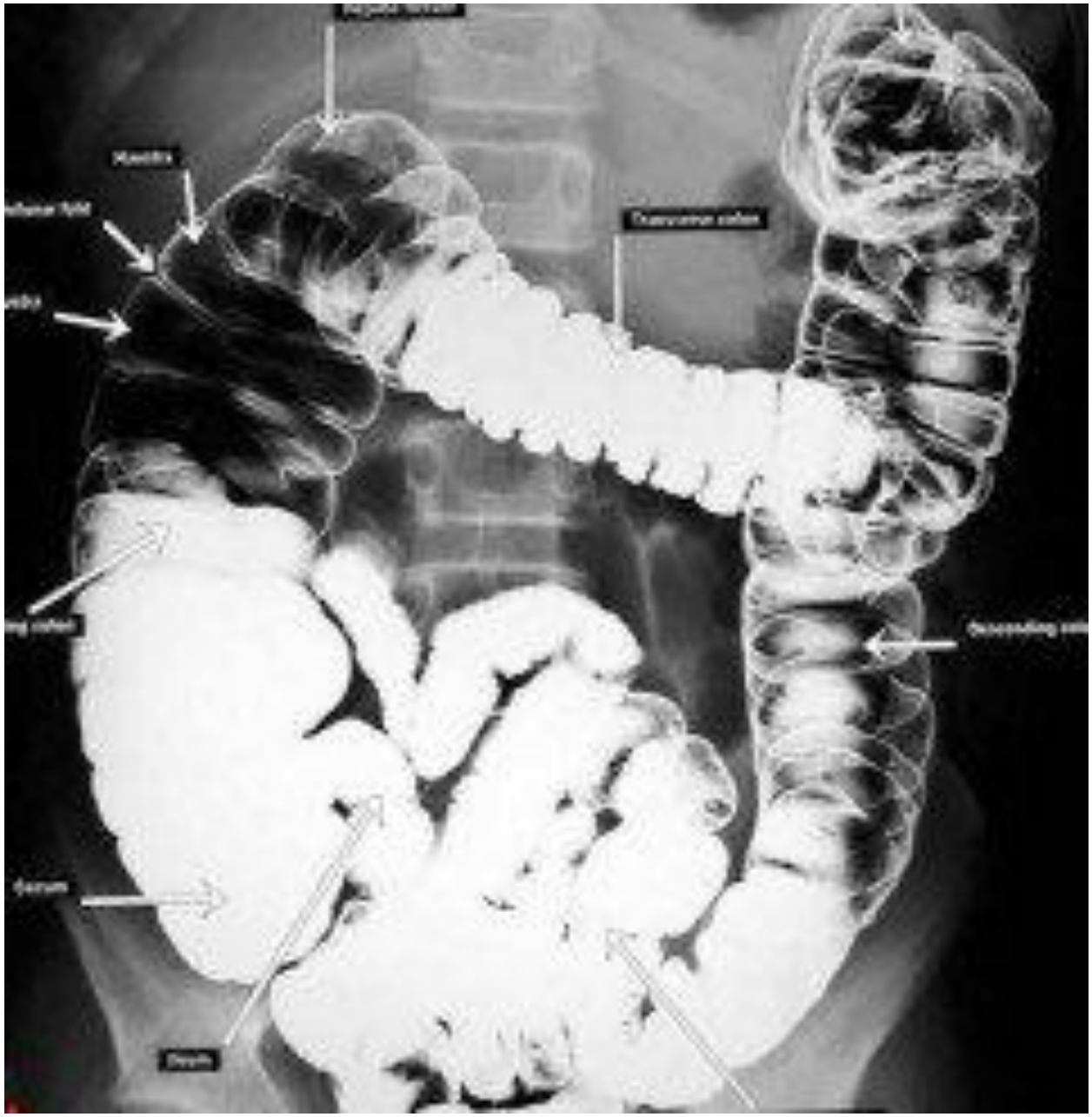

KT
www.info-radiologie.ch

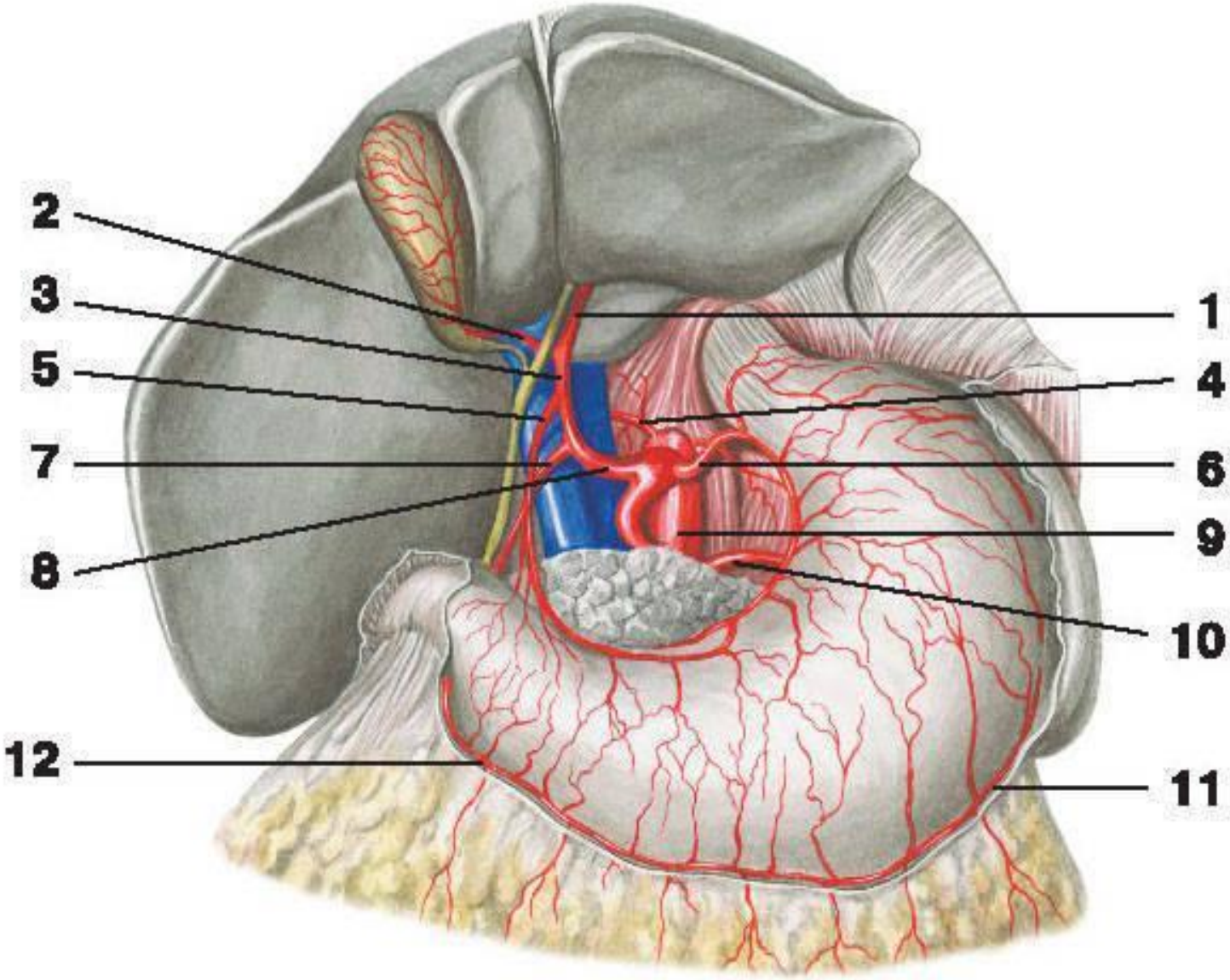
2
3
5
7
8
12
1
4
6
9
10
11

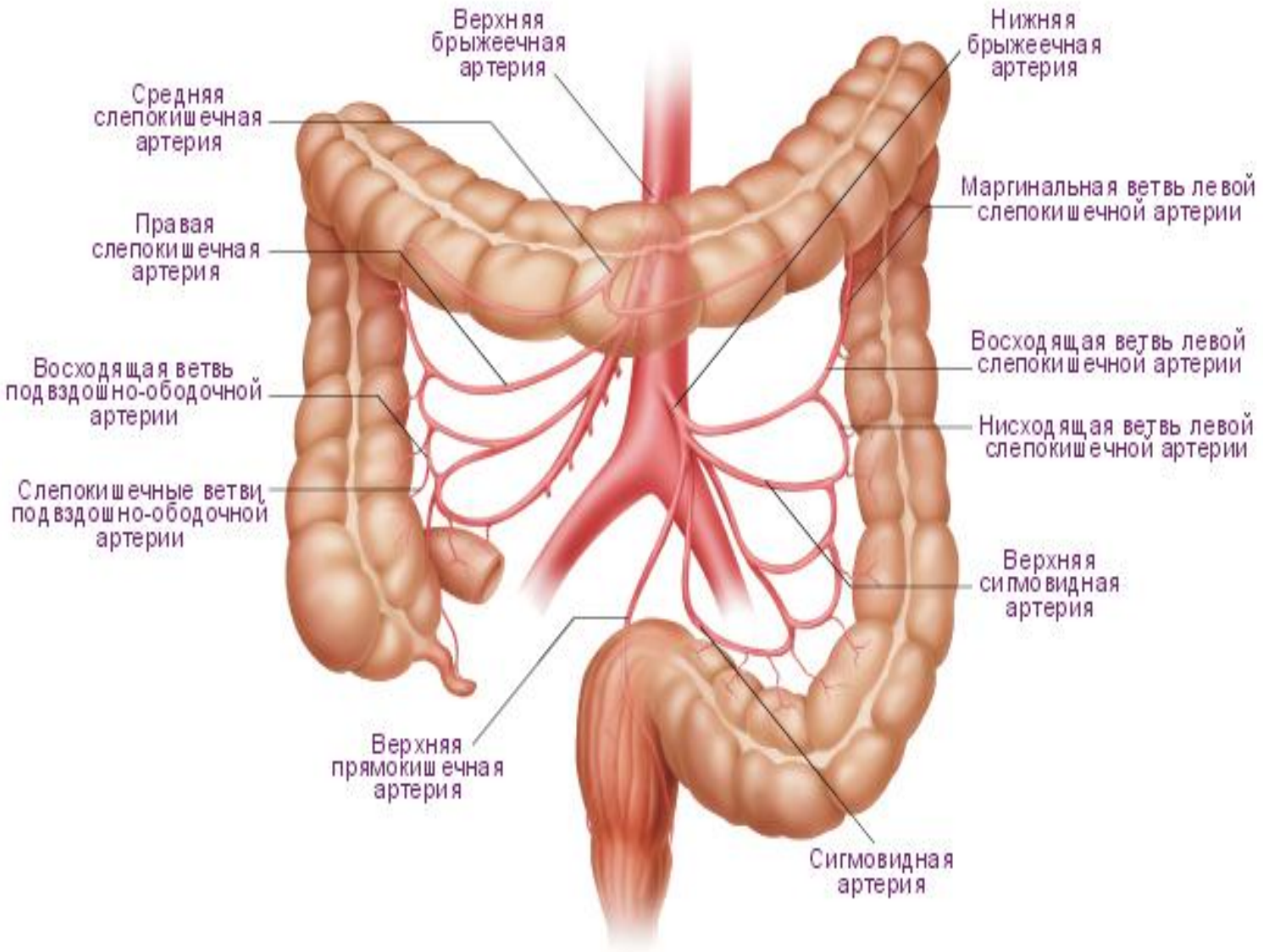
Верхняя брыжеечная артерия
Нижняя брыжеечная артерия
Средняя слепокишечная артерия
Маргинальная ветвь левой слепокишечной артерии
Правая слепокишечная артерия
Восходящая ветвь левой слепокишечной артерии
Восходящая ветвь подвздошно-ободочной артерии
Нисходящая ветвь левой слепокишечной артерии
Слепокишечные ветви подвздошно-ободочной артерии
Верхняя сигмовидная артерия
Верхняя прямокишечная артерия
Сигмовидная артерия

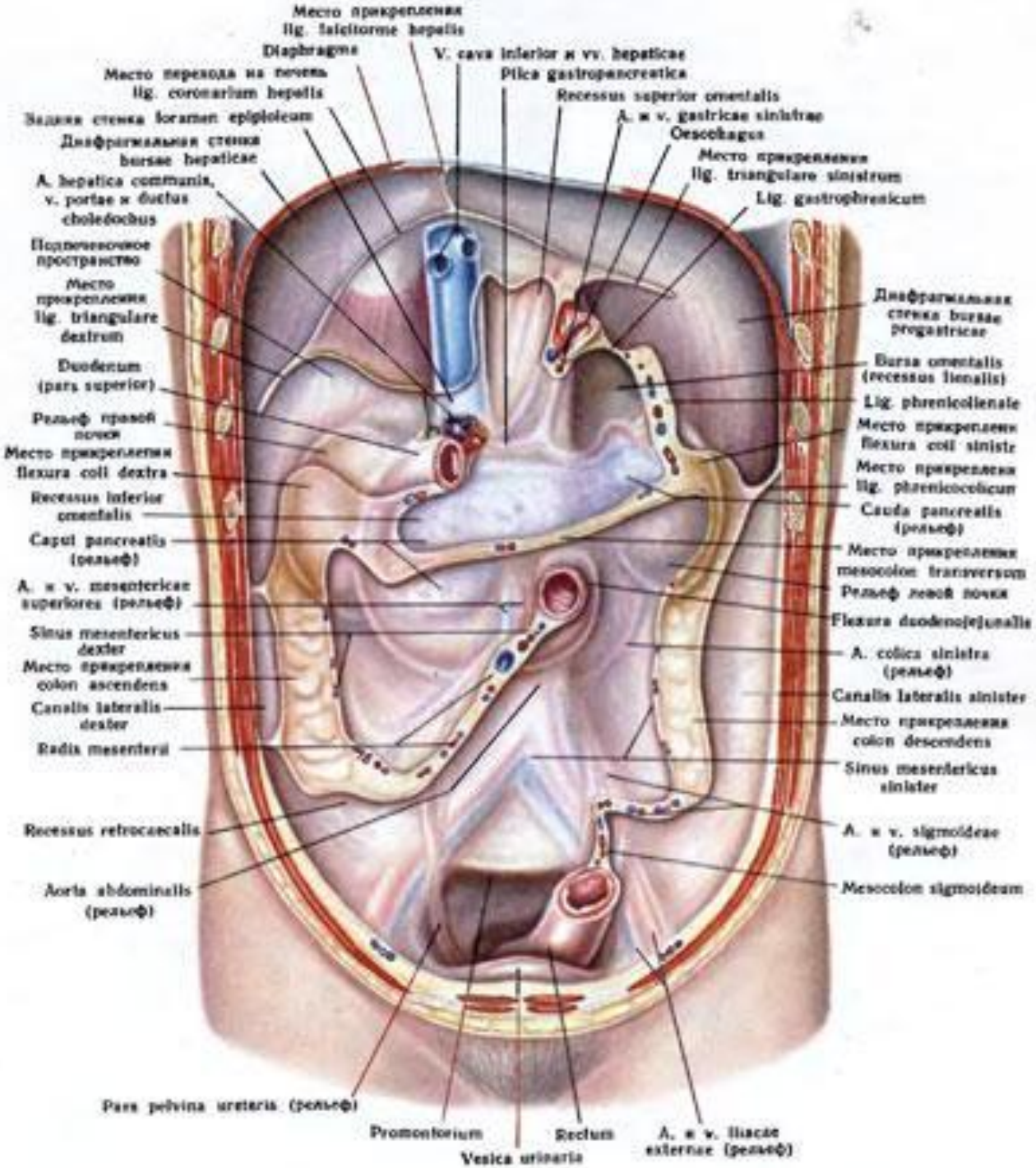
Место прикрепления lig. falciforme hepatis
Diaphragma
V. cava inferior и vv. hepaticae
Место перехода на печень lig. coronarium hepatis
Plica gastropancreatica
Recessus superior omentalis
Задняя стенка foramen epiploicum
A. и v. gastricae sinistrae
Oesophagus
Диафрагмальная стенка bursae hepaticae
Место прикрепления lig. triangulare sinistrum
A. hepatica communis, v. portae и ductus choledochus
Lig. gastrophrenicum
Подпечеёночное пространство
Место прикрепления lig. triangulare dextrum
Диафрагмальная стенка bursae pregastricae
Duodenum (pars superior)
Bursa omentalis (recessus lienalis)
Lig. phrenicolienale
Рельеф правой почки
Место прикрепления flexura coli sinistr
Место прикрепления flexura coli dextra
Место прикрепления lig. phrenicocolicum
Recessus inferior omentalis
Cauda pancreatis (рельеф)
Caput pancreatis (рельеф)
Место прикрепления mesocolon transversum
A. и v. mesentericae superiores (рельеф)
Рельеф левой почки
Flexura duodenojejunalis
Sinus mesentericus dexter
A. colica sinistra (рельеф)
Место прикрепления colon ascendens
Canalis lateralis sinister
Canalis lateralis dexter
Место прикрепления colon descendens
Radix mesenterii
Sinus mesentericus sinister
Recessus retrocaecalis
A. и v. sigmoideae (рельеф)
Aorta abdominalis (рельеф)
Mesocolon sigmoideum
Pars pelvina ureteris (рельеф)
Promontorium
Rectum
A. и v. iliacae externae (рельеф)
Vesica urinaria

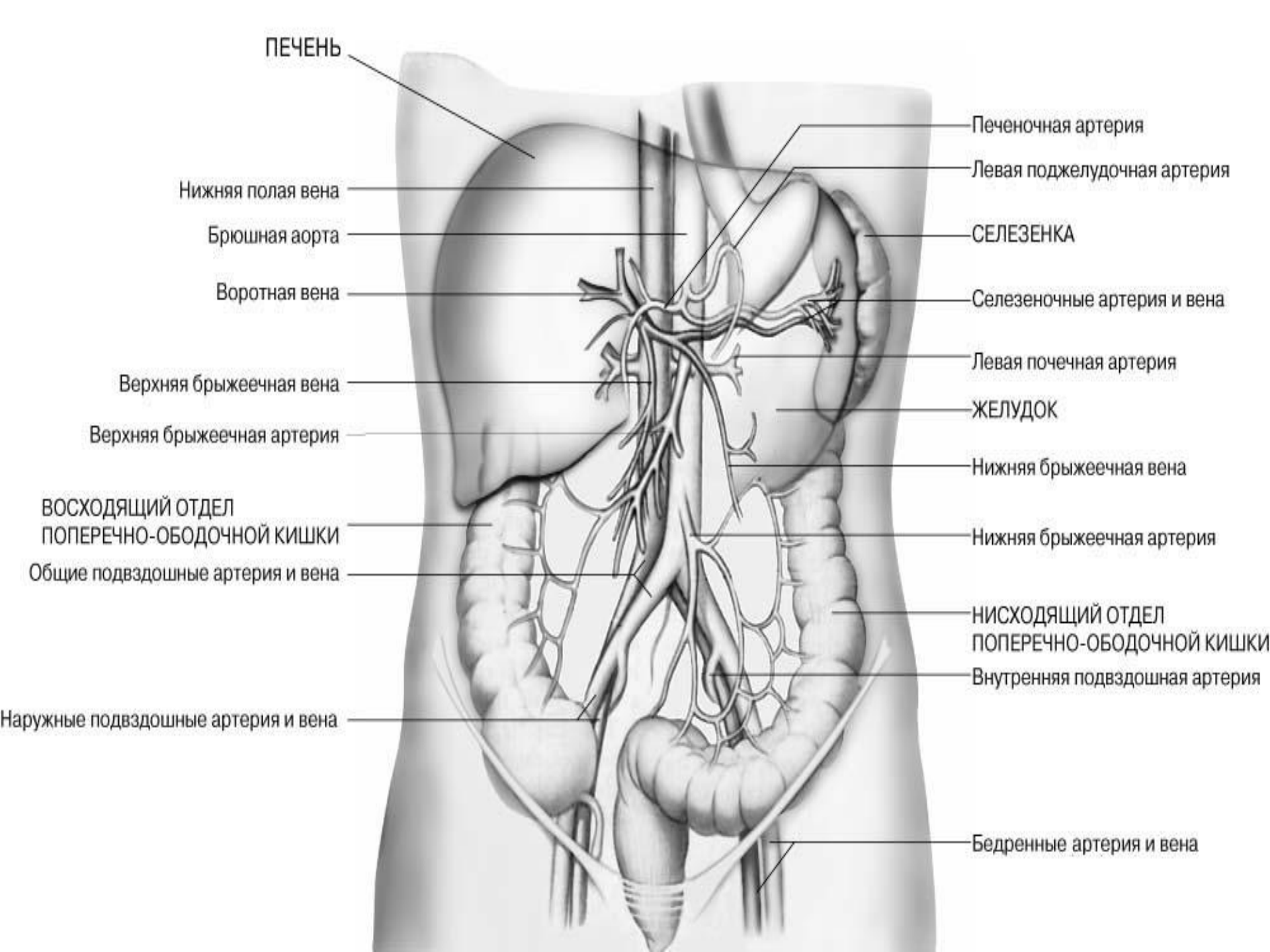
ПЕЧЕНЬ
Нижняя полая вена
Брюшная аорта
Воротная вена
Верхняя брыжеечная вена
Верхняя брыжеечная артерия
ВОСХОДЯЩИЙ ОТДЕЛ
ПОПЕРЕЧНО-ОБОДОЧНОЙ КИШКИ
Общие подвздошные артерия и вена
Наружные подвздошные артерия и вена
Печеночная артерия
Левая поджелудочная артерия
СЕЛЕЗЕНКА
Селезеночные артерия и вена
Левая почечная артерия
ЖЕЛУДОК
Нижняя брыжеечная вена
Нижняя брыжеечная артерия
НИСХОДЯЩИЙ ОТДЕЛ
ПОПЕРЕЧНО-ОБОДОЧНОЙ КИШКИ
Внутренняя подвздошная артерия
Бедренные артерия и вена

Поджелудочная железа, pancreas, 12-перстная кишка и селезенка; вид спереди

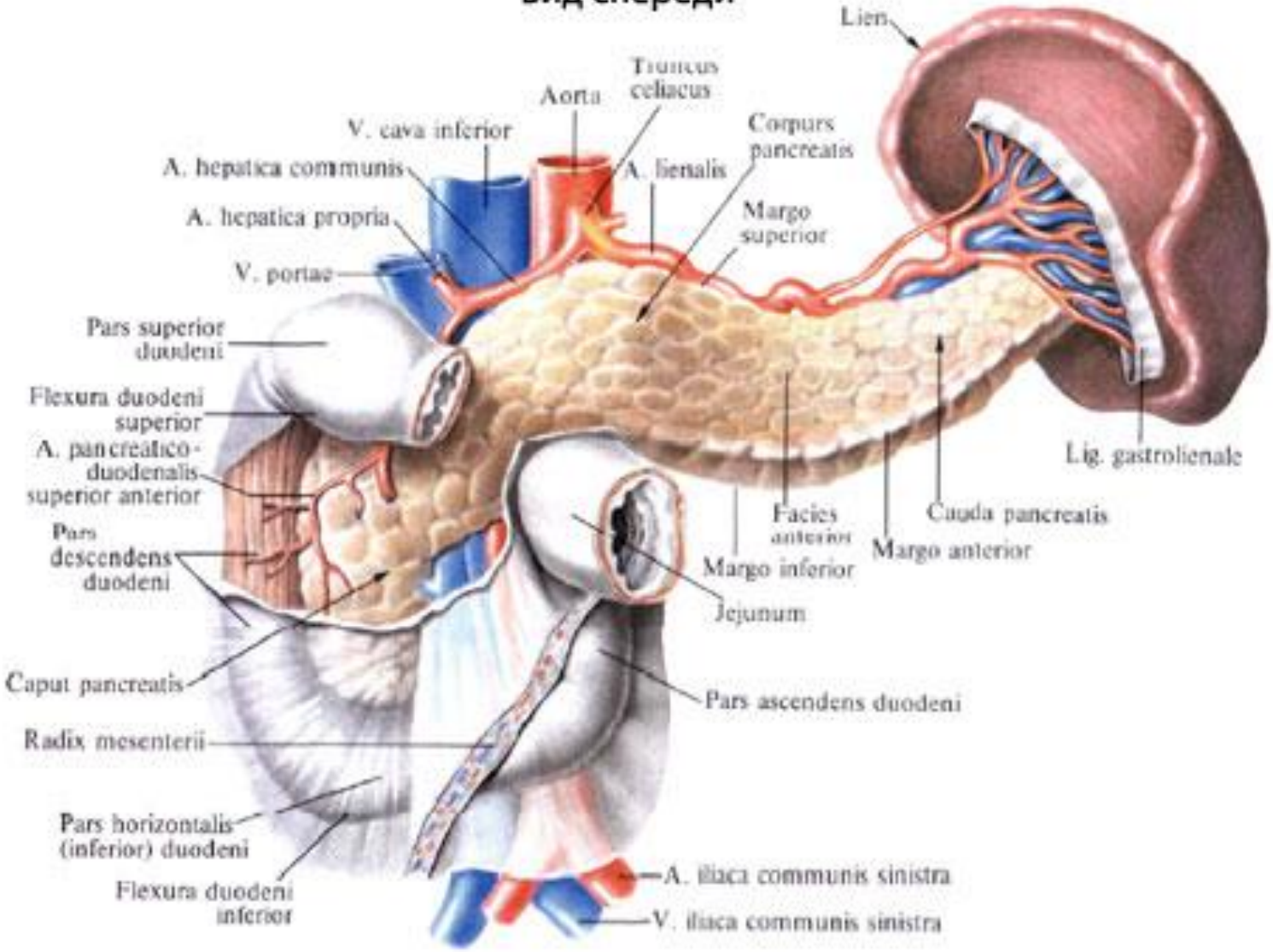

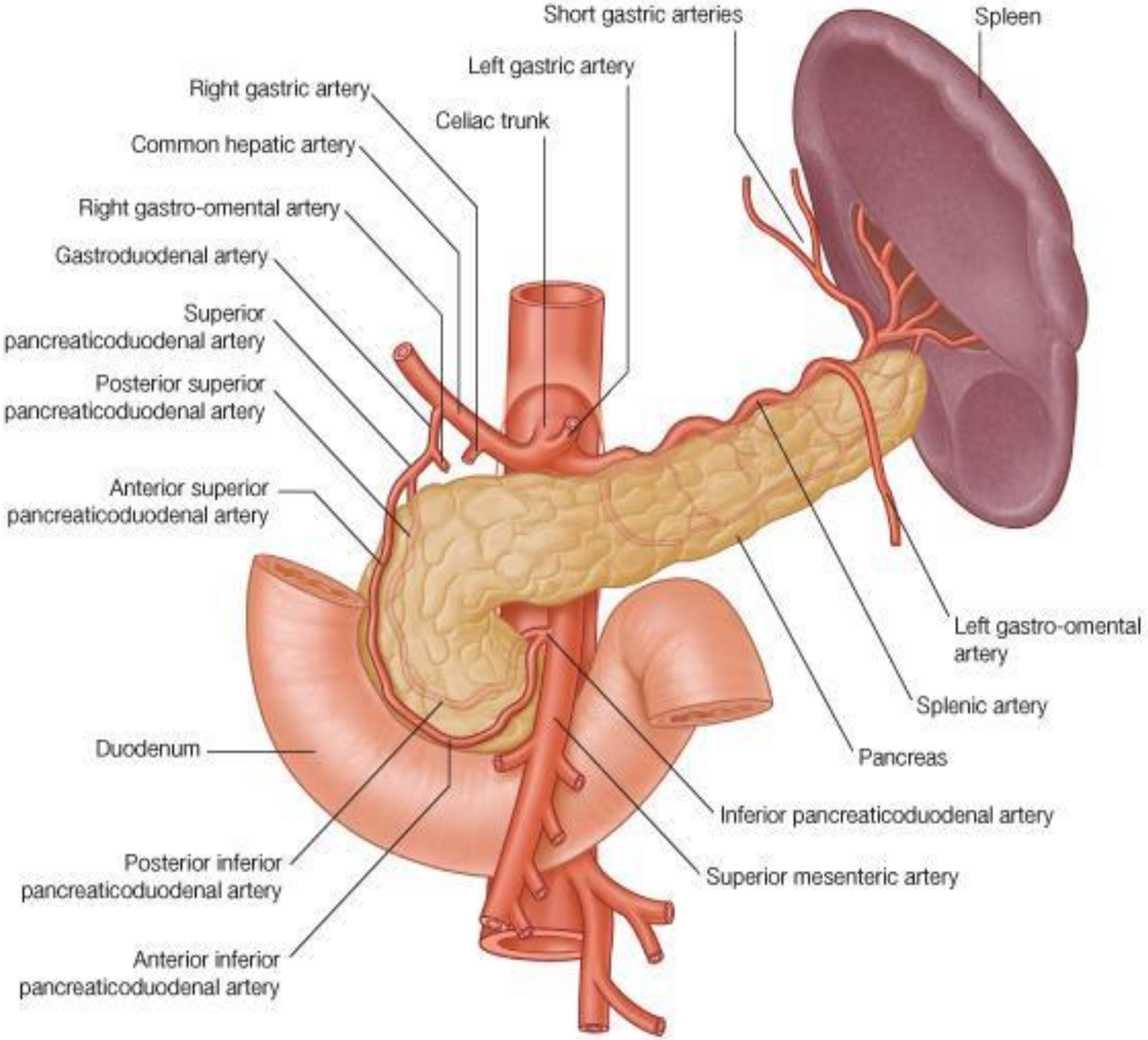
Short gastric arteries
Spleen
Left gastric artery
Right gastric artery
Celiac trunk
Common hepatic artery
Right gastro-omental artery
Gastroduodenal artery
Superior pancreaticoduodenal artery
Posterior superior pancreaticoduodenal artery
Anterior superior pancreaticoduodenal artery
Left gastro-omental artery
Splenic artery
Pancreas
Duodenum
Inferior pancreaticoduodenal artery
Superior mesenteric artery
Posterior inferior pancreaticoduodenal artery
Anterior inferior pancreaticoduodenal artery

Поперечное сечение: Th_X и место прикрепления мечевидного отростка к грудине

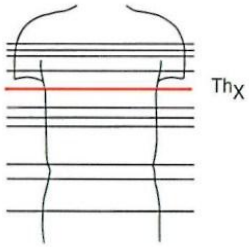

Diaphragma, pars costalis
Processus xiphoideus
M. rectus abdominis
Cartilagines costales
Hepar
Ostium cardiacum [cardia]
Plicae gastricae
Diaphragma, pars lumbalis, crus mediale dextrum
Fundus gastricus
V. cava inferior
Diaphragma, pars lumbalis, crus mediale dextrum
M. serratus anterior
Aorta descendens
V. azygos
Diaphragma, pars lumbalis, crus mediale sinistrum
Diaphragma, pars costalis
Splen [lien]
M. latissimus dorsi
Pulmo sinister, lobus inferior в recessus costodiaphragmaticus
Pulmo dexter, lobus inferior в recessus costodiaphragmaticus
M. erector spinae
Corpus vertebrae Th_X
M. trapezius
Ductus thoracicus

C. Machado

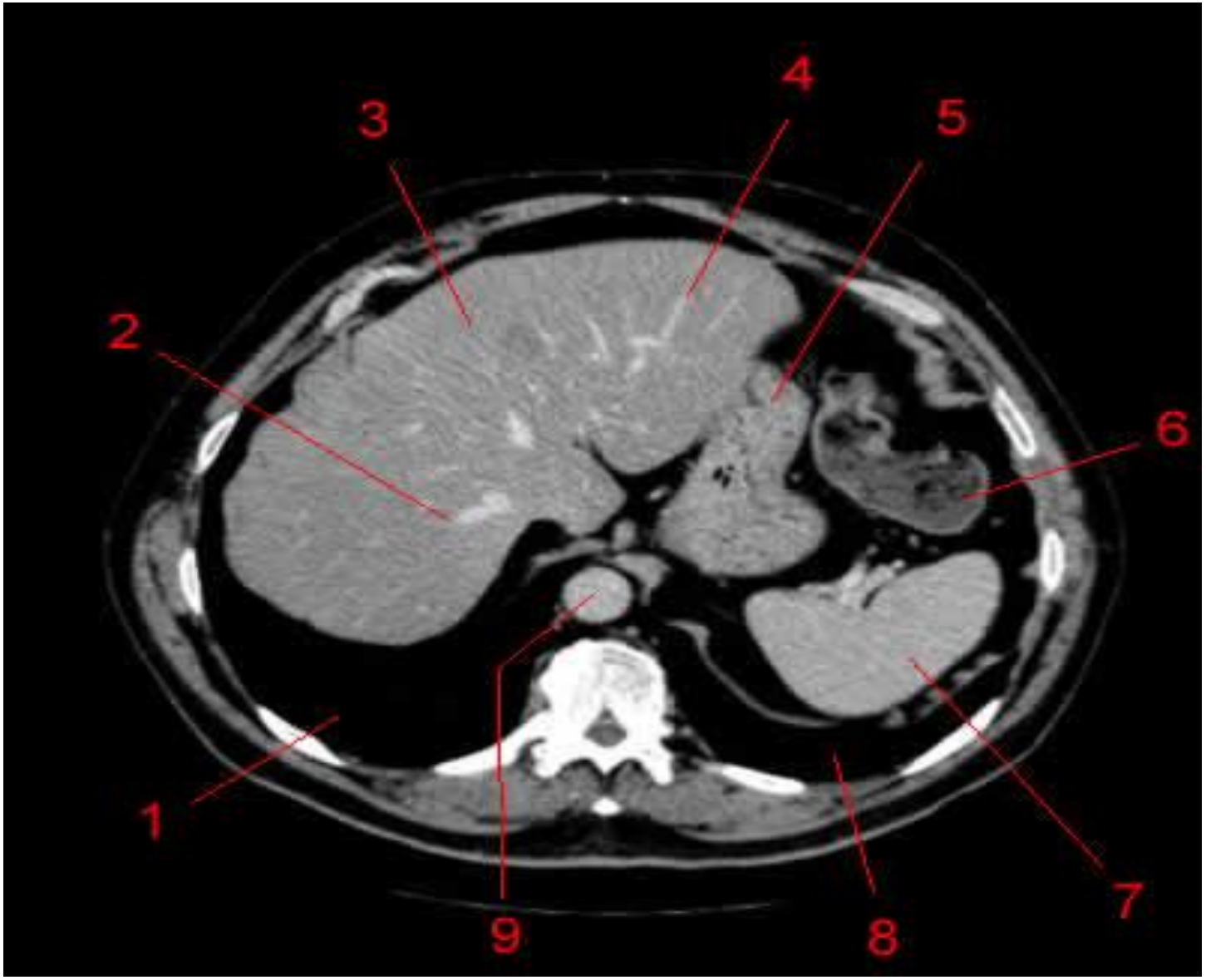
1
2
3
4
5
6
7
8
9

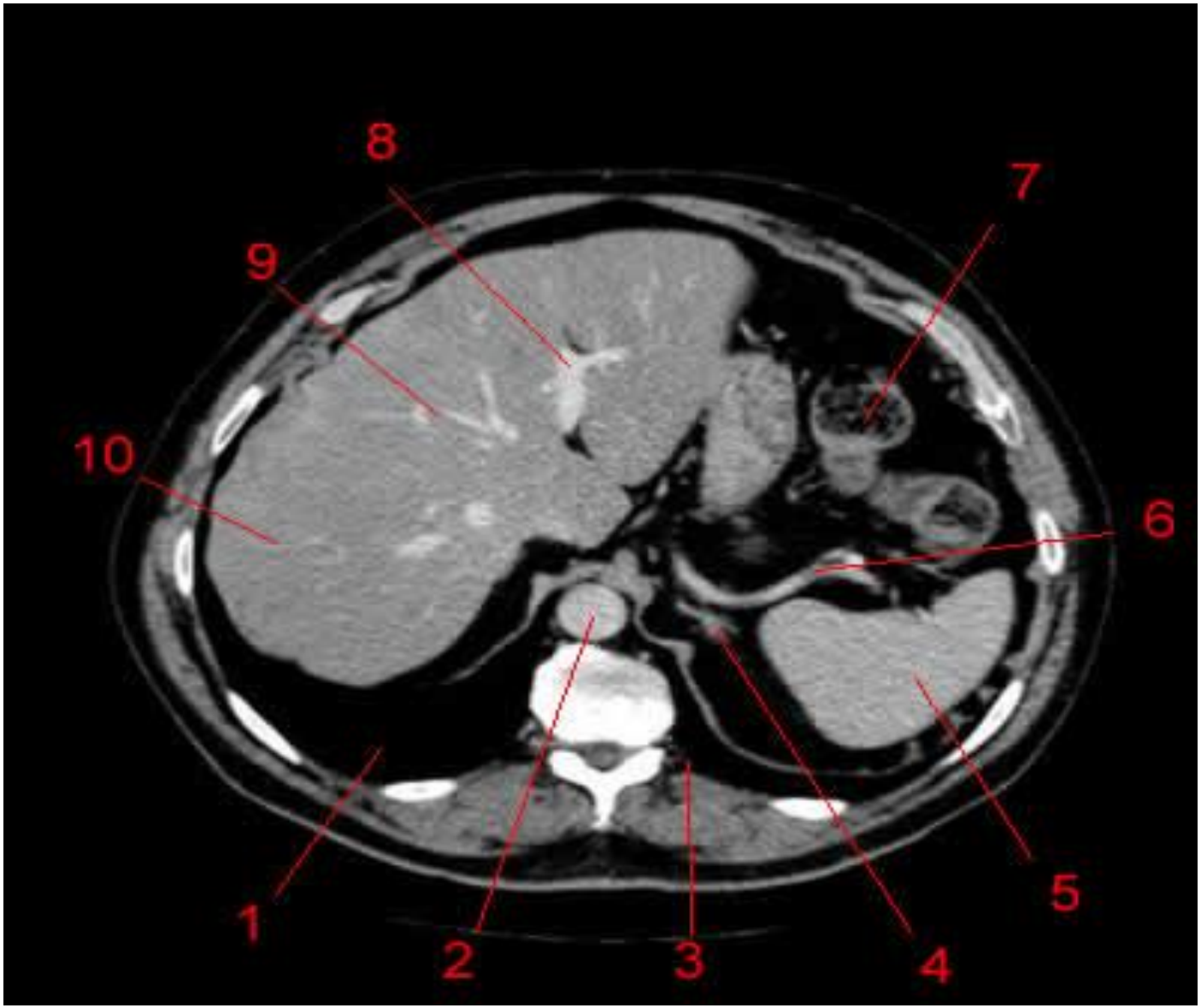
8
7
9
10
6
1
2
3
4
5

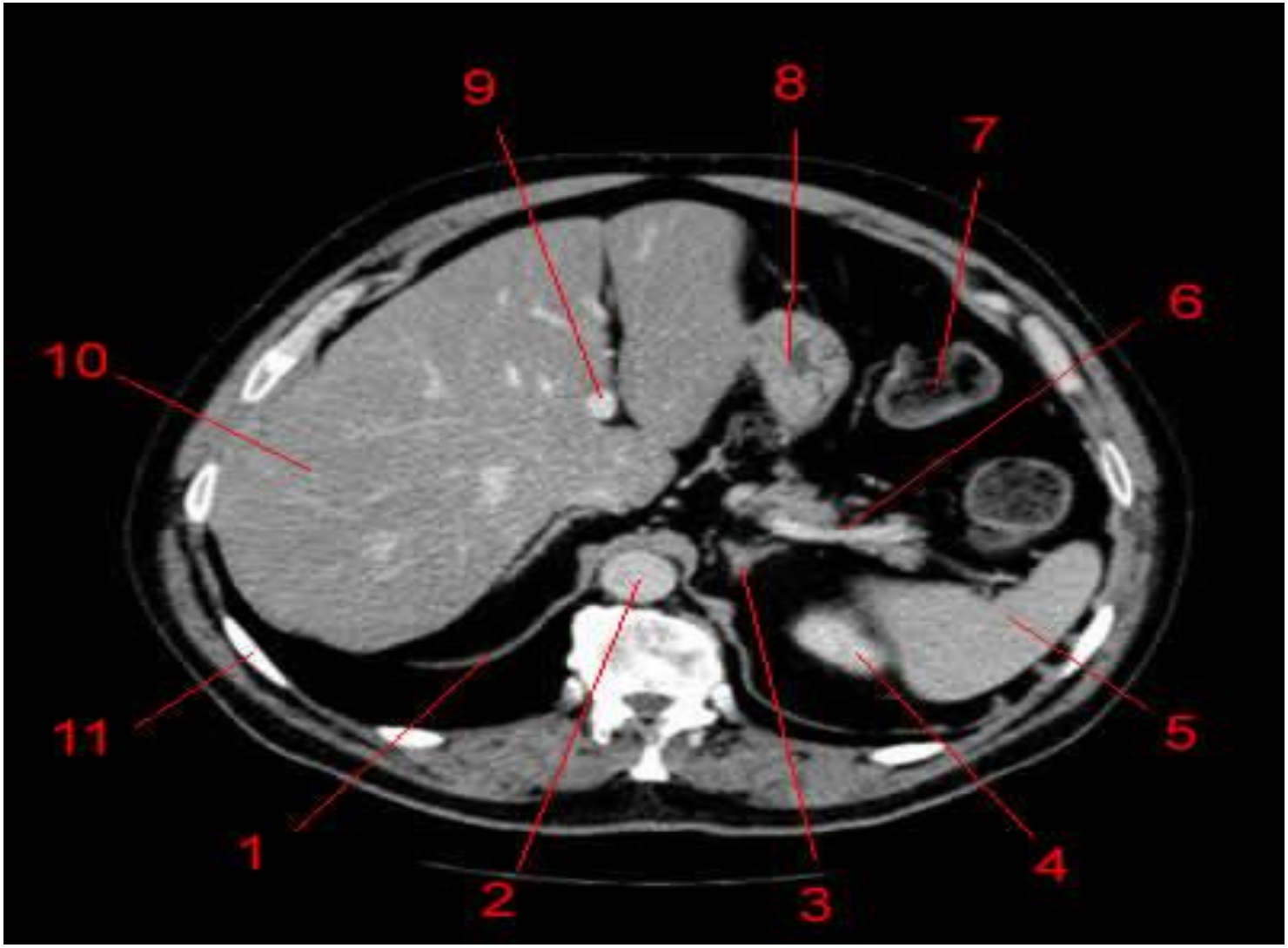
9
8
7
6
10
11
1
2
3
4
5

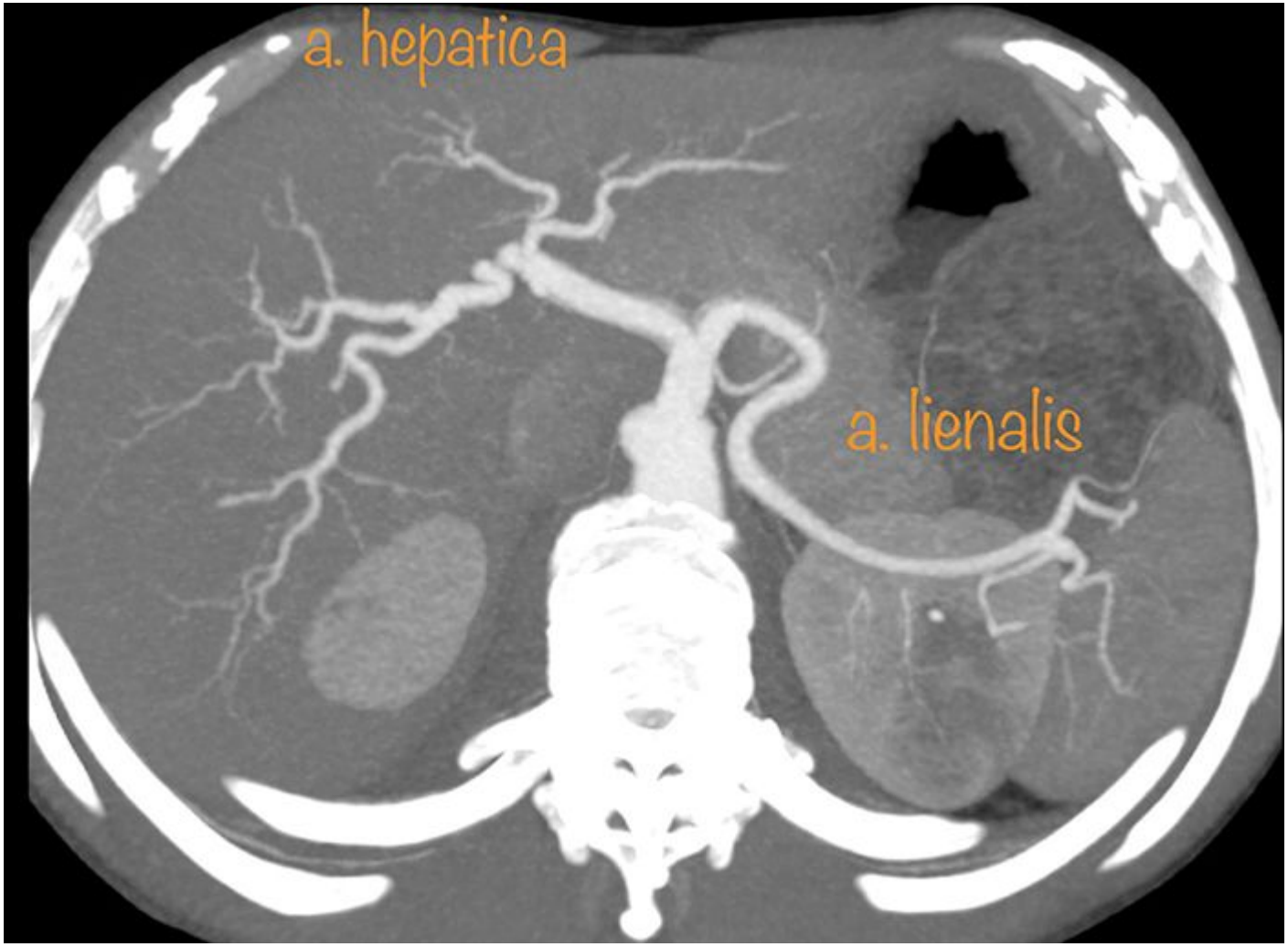
a. hepatica
a. lienalis

Поперечное сечение: Th_{XII} и мечевидный отросток

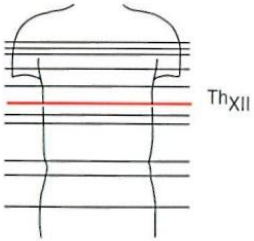

Canalis pyloricus
Gaster [ventriculus]
Pylorus
Jejunum
Colon transversurn, flexura coli dextra
Colon transversum, flexura coli sinistra
Vesica biliaris
Ampulla [bulbus] duodeni
Truncus coeliacus
Lig. hepatoduodenale
Colon descendens
Hepar
Splen [lien]
Ductus choledochus
A., v. splenica [lienalis]
Печёночная триада
Glandula suprarenalis sinistra
A. hepatica
V. portae
Ren sinister, polus superior
V. cava inferior
Diaphragma, pars lumbalis, crus mediale sinistrum
Glandula suprarenalis dextra
Aorta descendens
Pancreas
Diaphragma, pars lumbalis, crus mediale dextrum

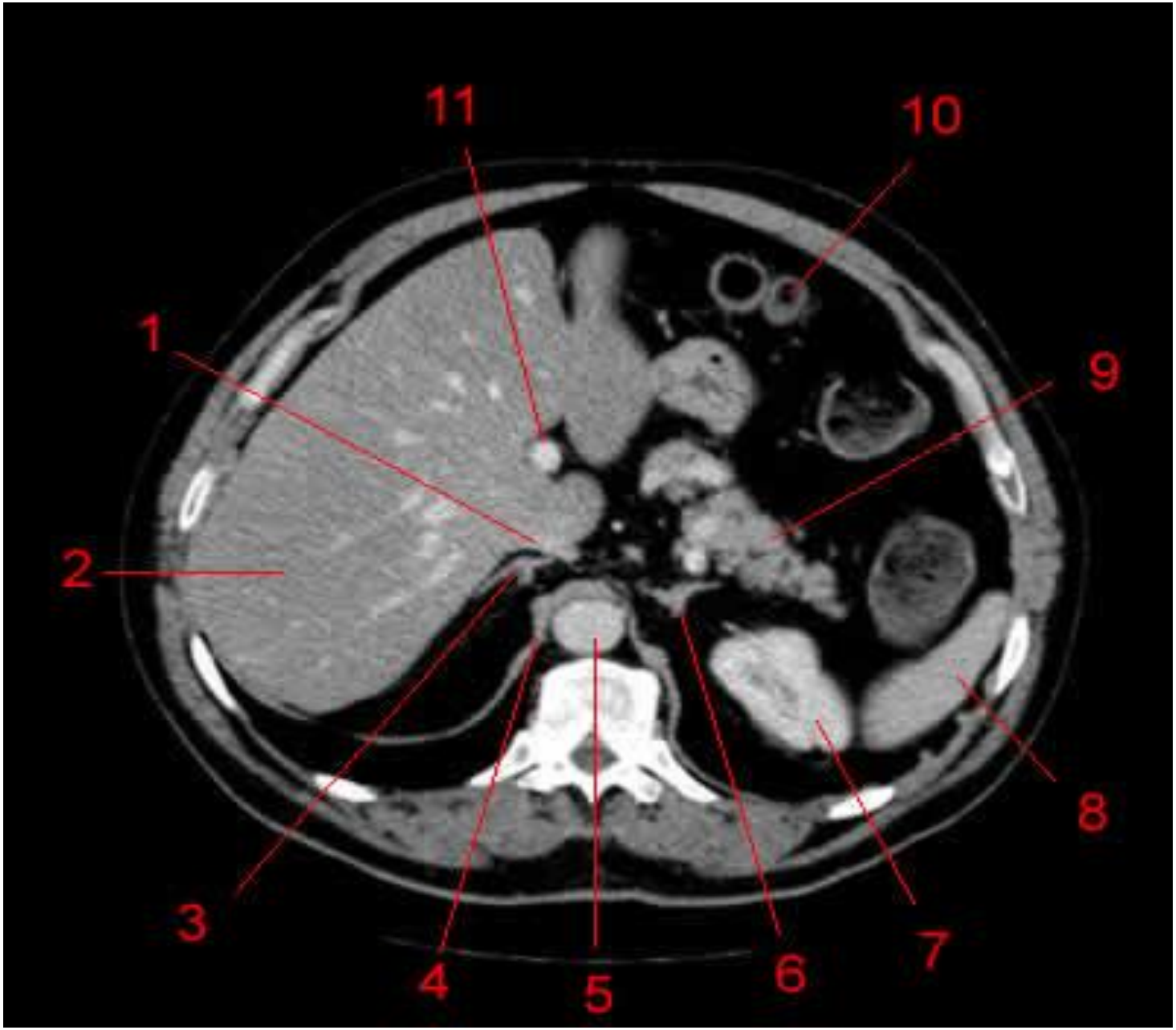
11
10
1
9
2
8
3
7
4
5
6

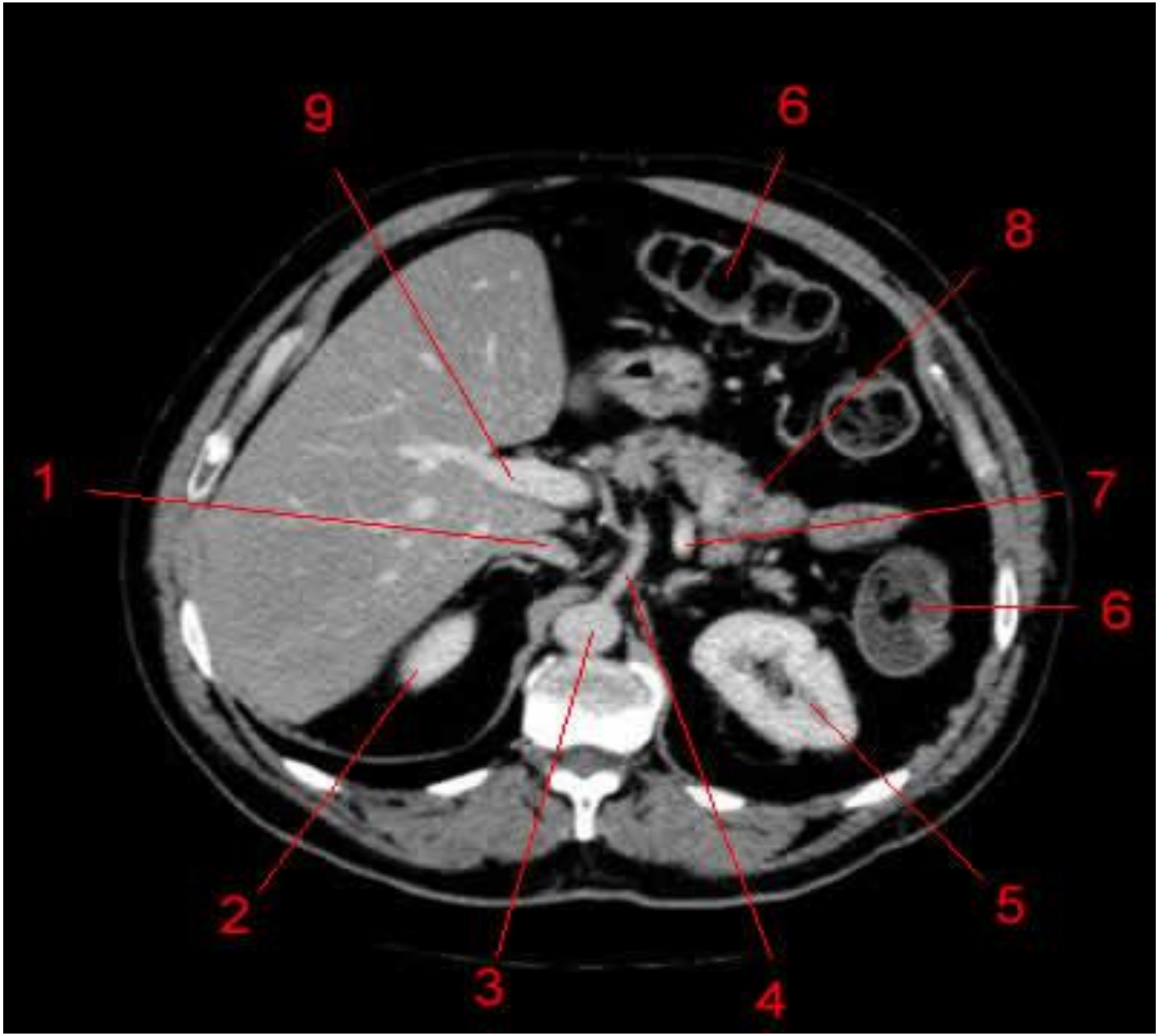
9
6
8
1
7
6
2
3
4
5

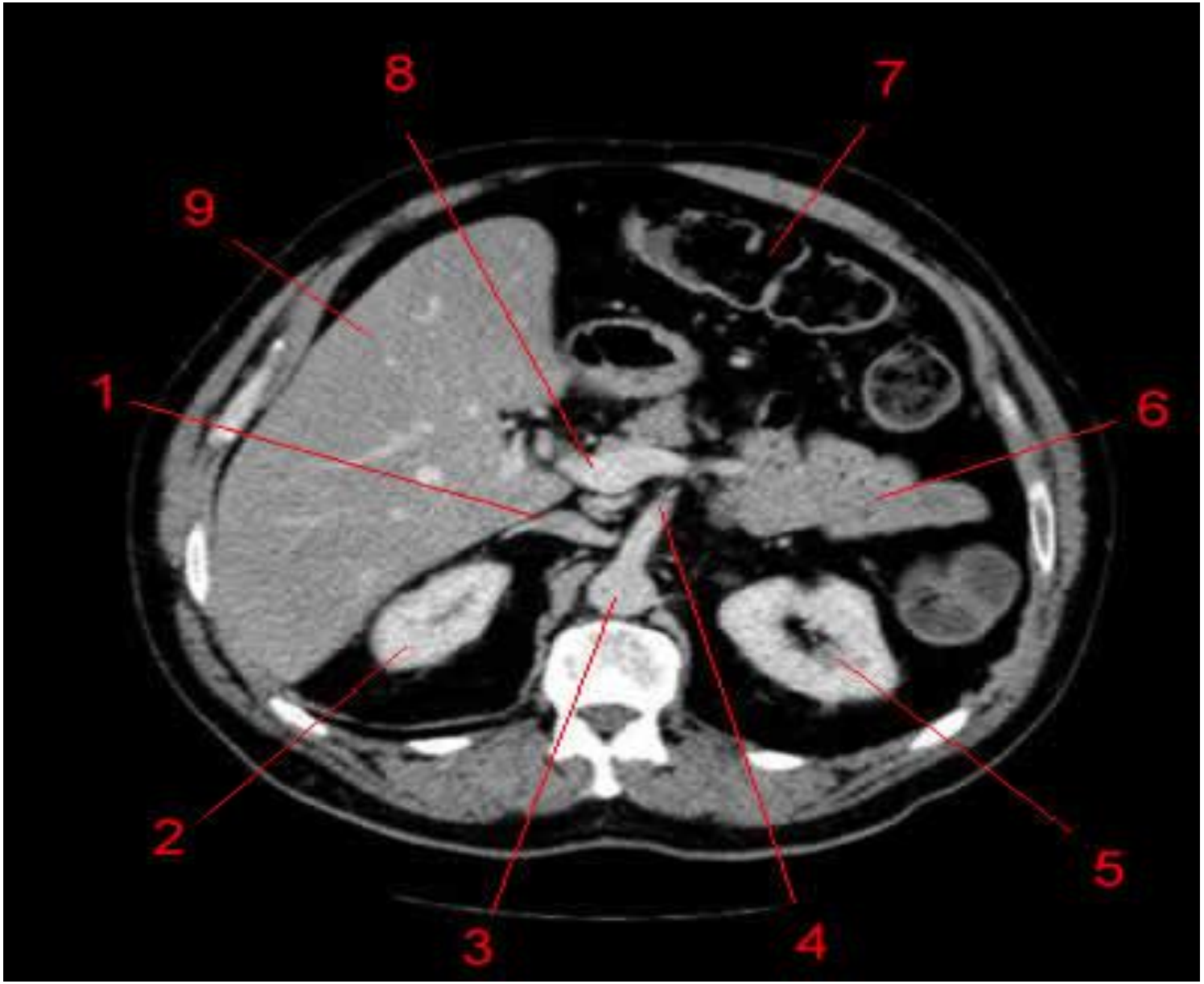
8
7
9
1
6
2
5
3
4

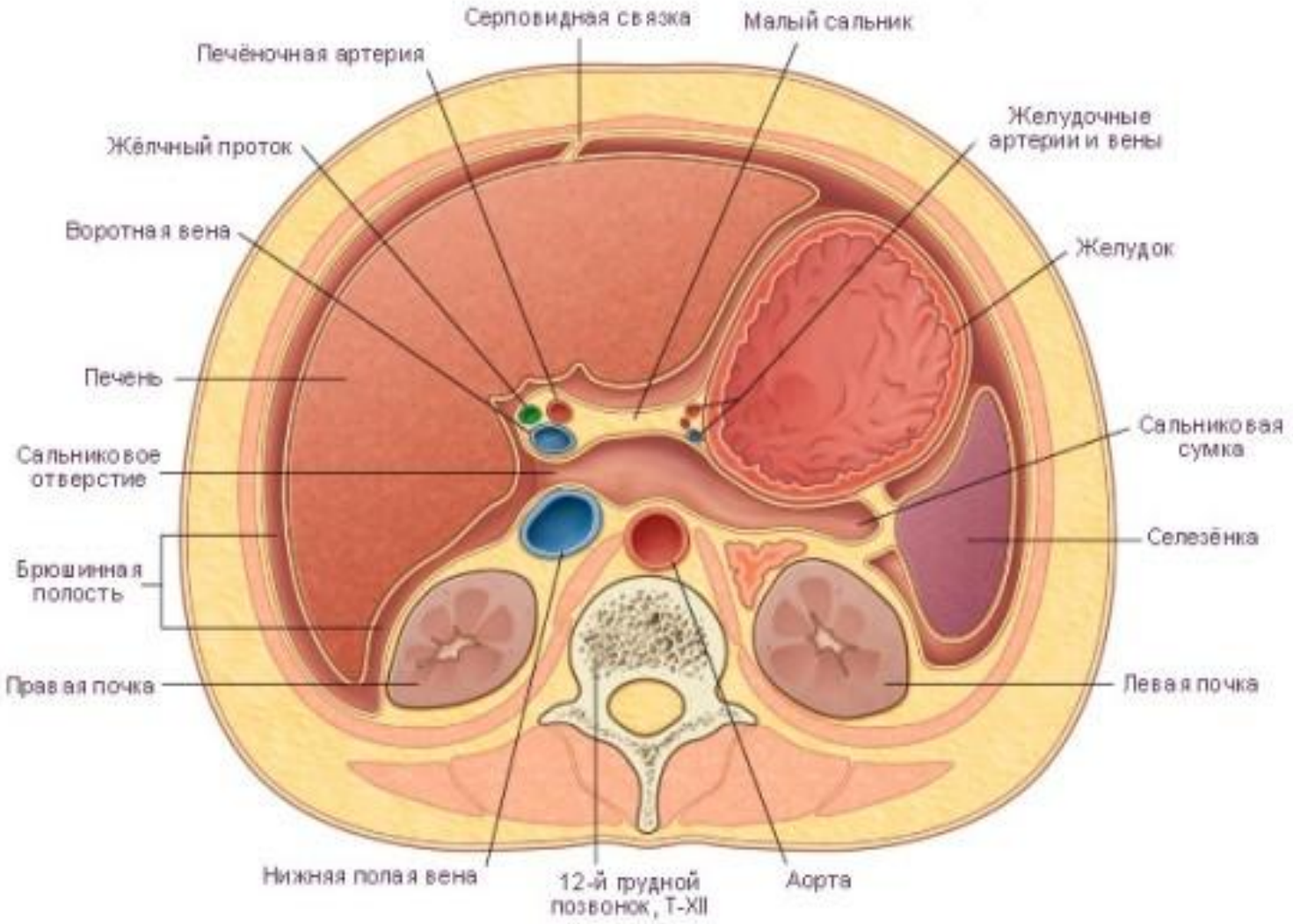
Серповидная связка
Малый сальник
Печёночная артерия
Жёлчный проток
Желудочные артерии и вены
Воротная вена
Желудок
Печень
Сальниковая сумка
Сальниковое отверстие
Селезёнка
Брюшинная полость
Правая почка
Левая почка
Нижняя полая вена
12-й грудной позвонок, T-XII
Аорта

Поперечное сечение: discus intervertebralis L_{I-II}

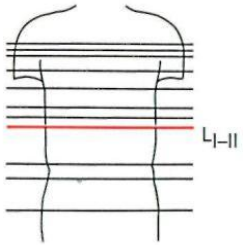

V. mesenterica superior
Omentum majus
A. mesenterica superior
Pancreas вместе с processus uncinatus
Colon transversum
Colon transversum
Ileum
Duodenum, pars descendens
Jejunum
Capsula adiposa renis
Colon ascendens
Переход лоханки в мочеточник
Hepar
Colon descendens
V. renalis dextra
Fascia renalis
Ren dexter
Ren sinister
Pelvis renalis
V. cava inferior
Corpus adiposum pararenale
Diaphragma, pars lumbalis, crus mediale dextrum
A. renalis sinistra
M. psoas major
V. renalis sinistra
Discus intervertebralis L_{I-II}
Conus medullaris et cauda equina
Aorta abdominalis
Diaphragma, pars lumbalis, crus mediale sinistrum

C. Machado

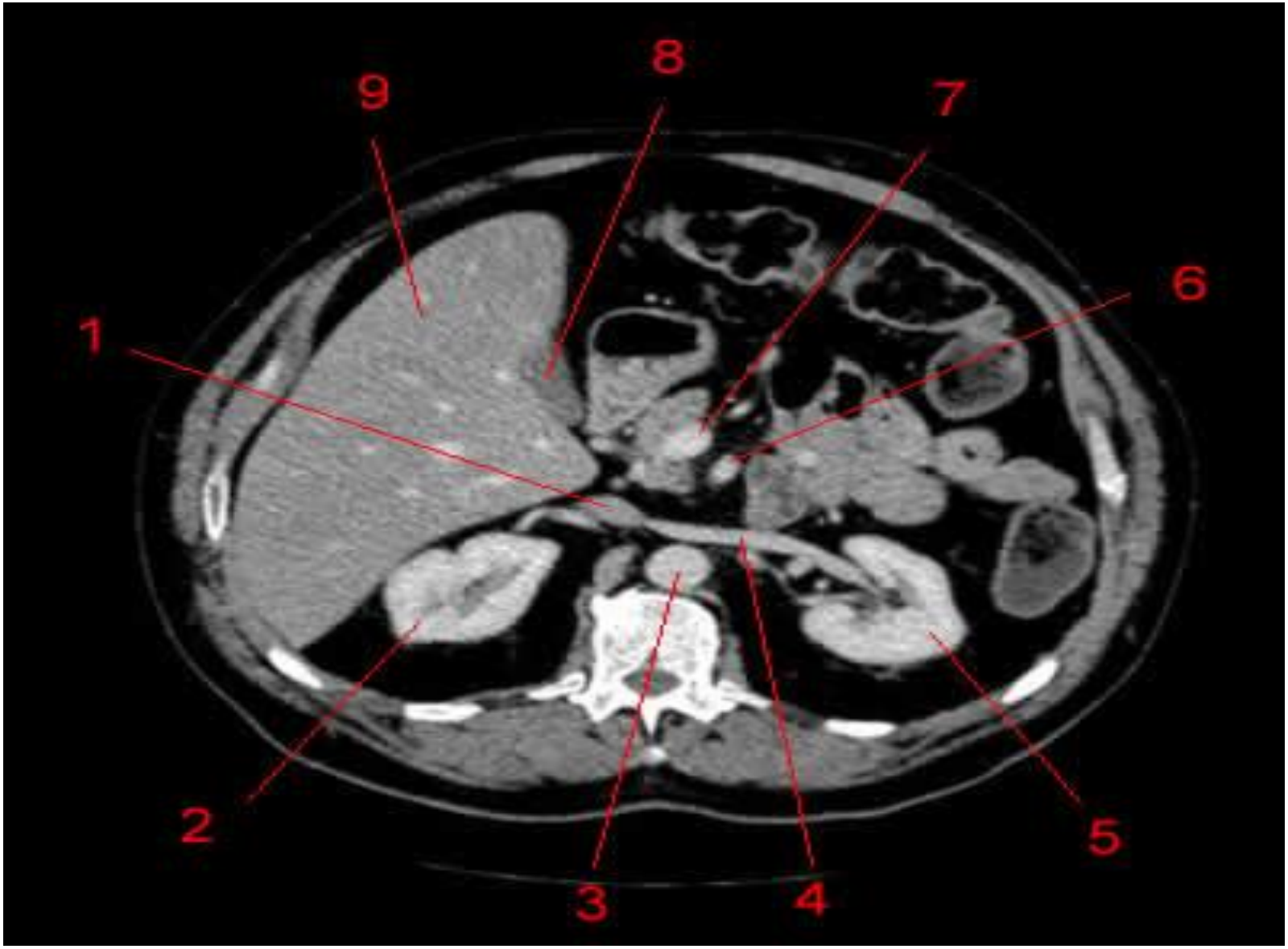
9
8
7
6
1
2
3
4
5

Поперечное сечение: Th_{XII} и мечевидный отросток

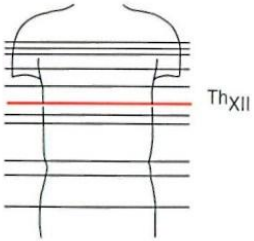

Canalis pyloricus
Gaster [ventriculus]
Pylorus
Jejunum
Colon transversurn, flexura coli dextra
Colon transversum, flexura coli sinistra
Vesica biliaris
Ampulla [bulbus] duodeni
Truncus coeliacus
Lig. hepatoduodenale
Colon descendens
Hepar
Splen [lien]
Ductus choledochus
A., v. splenica [lienalis]
Печёночная триада
Glandula suprarenalis sinistra
A. hepatica
V. portae
Ren sinister, polus superior
V. cava inferior
Diaphragma, pars lumbalis, crus mediale sinistrum
Glandula suprarenalis dextra
Aorta descendens
Pancreas
Diaphragma, pars lumbalis, crus mediale dextrum

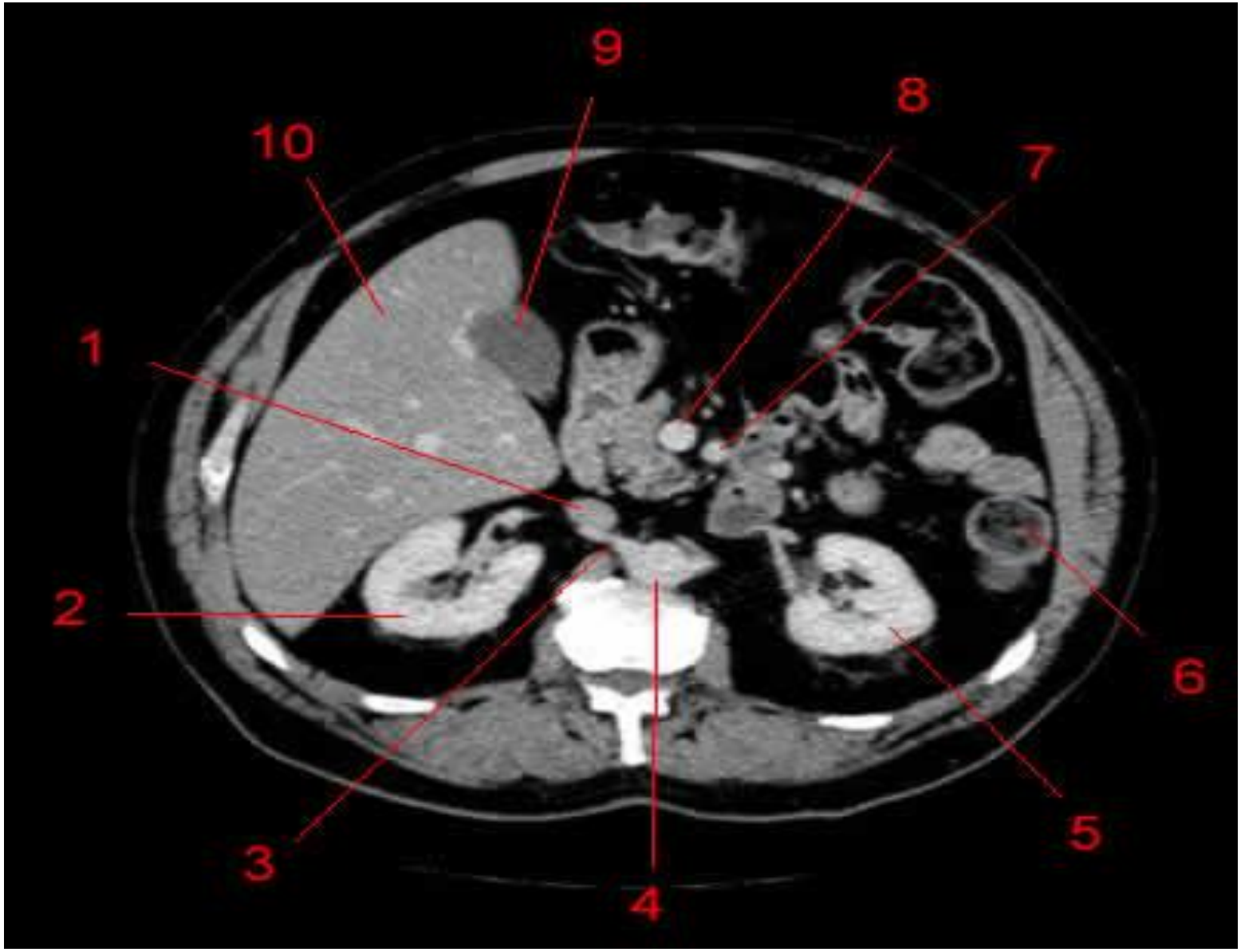
9
8
10
7
1
2
6
3
5
4

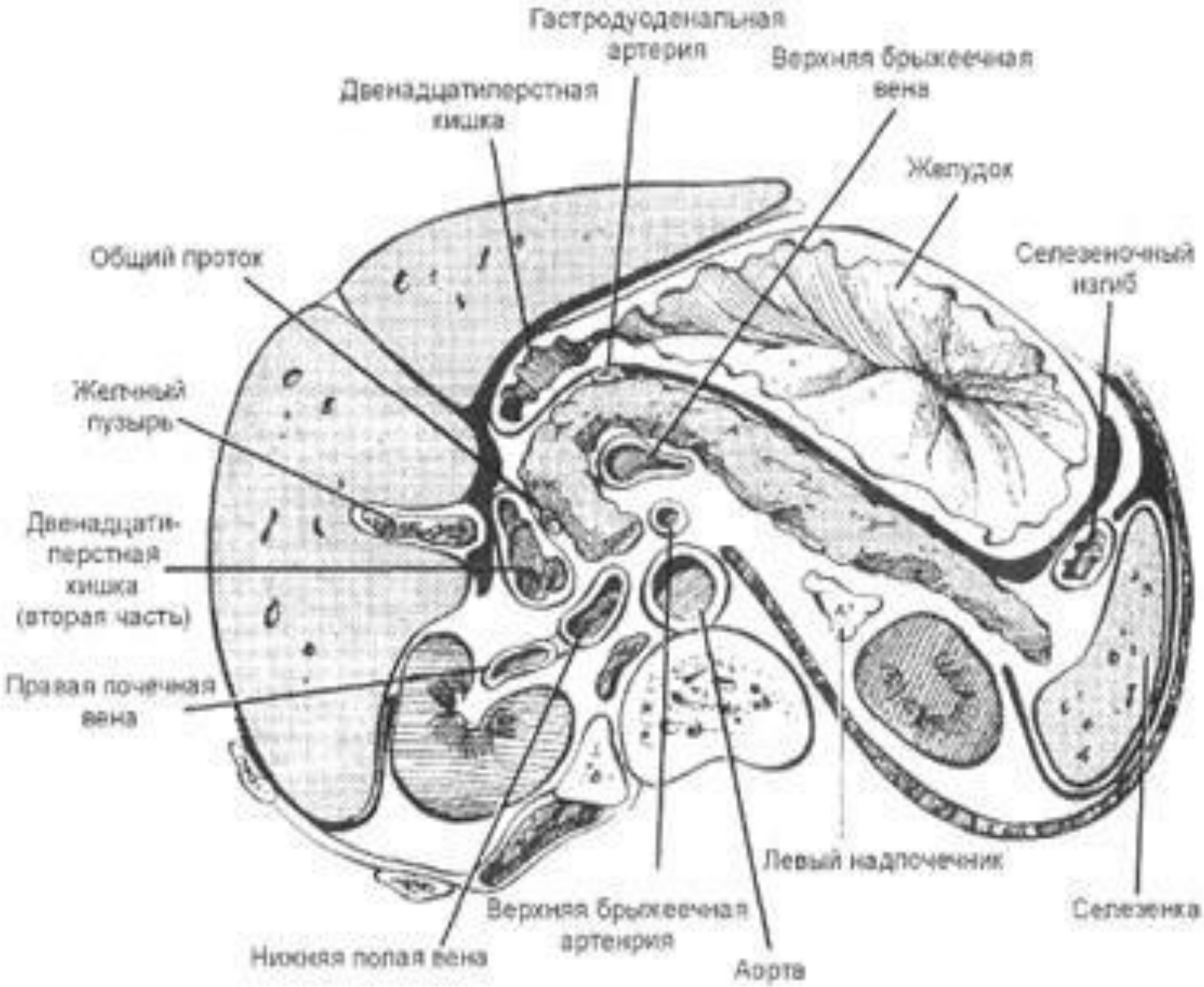
Гастродуоденальная артерия
Верхняя брыжеечная вена
Двенадцатиперстная кишка
Желудок
Общий проток
Селезеночный изгиб
Желчный пузырь
Двенадцати-перстная кишка (вторая часть)
Правая почечная вена
Левый надпочечник
Верхняя брыжеечная артерия
Селезенка
Нижняя полая вена
Аорта

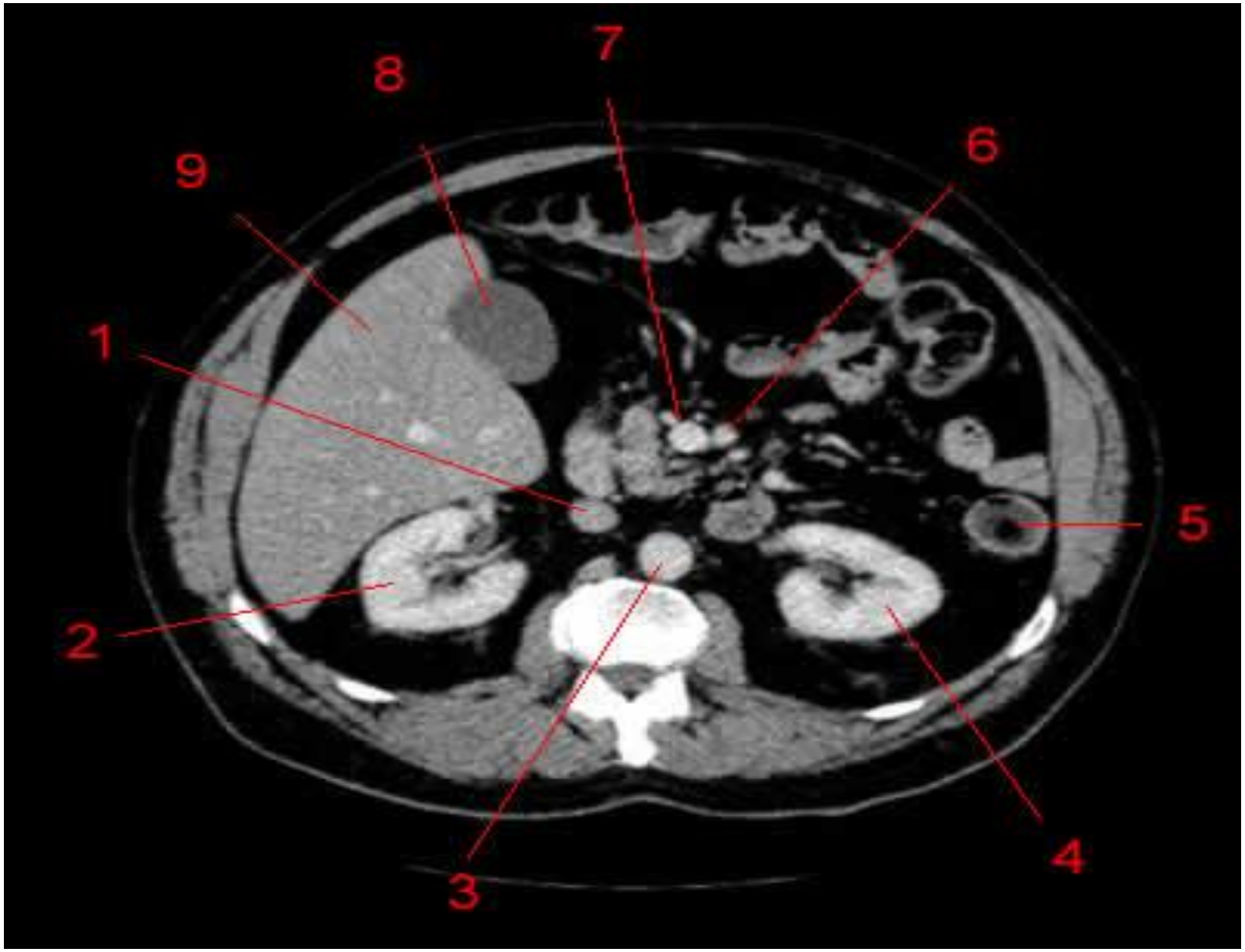
7
8
6
9
1
5
2
4
3

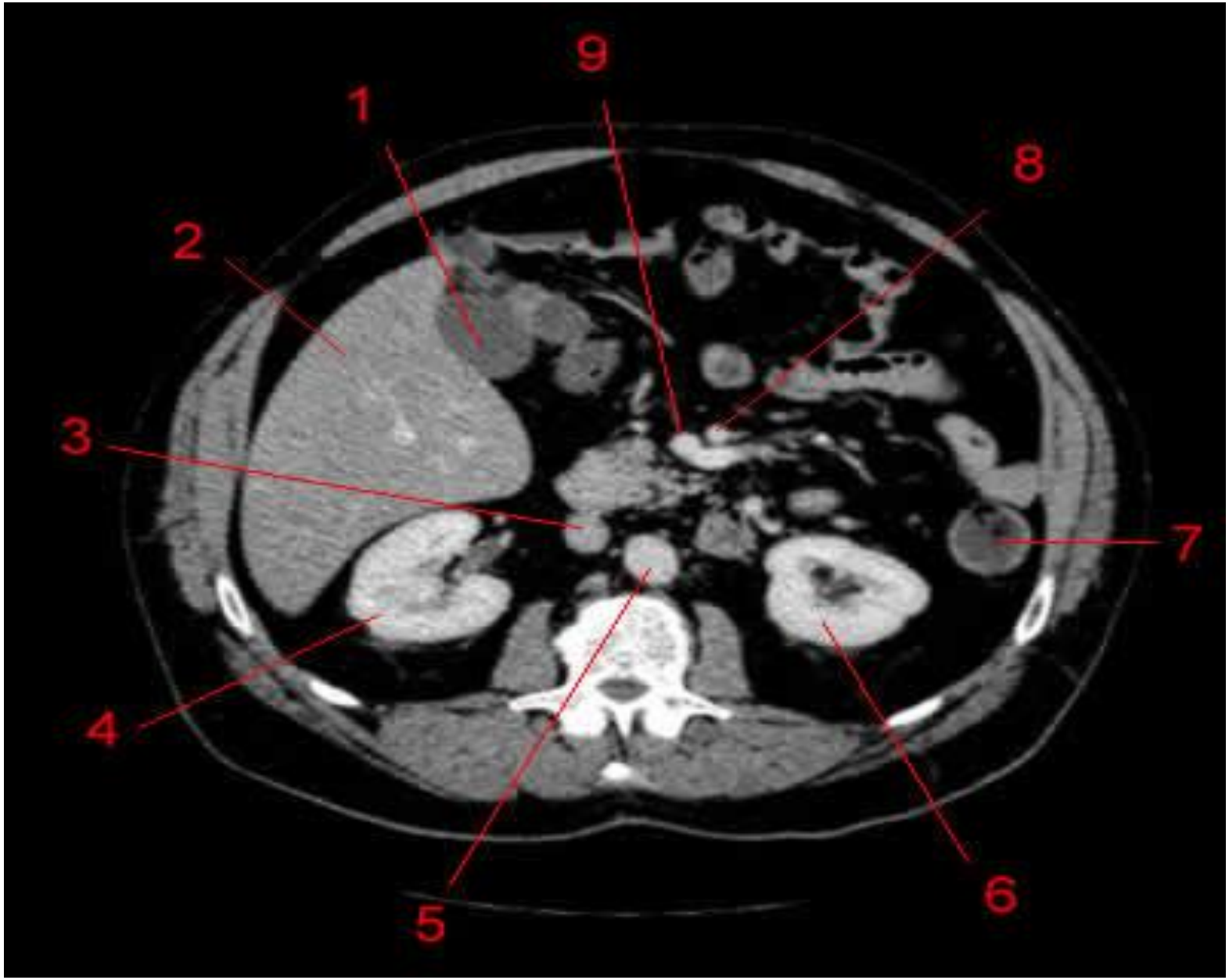
9
1
8
2
3
7
4
5
6

2
1
3
4
5
6
7
8
9

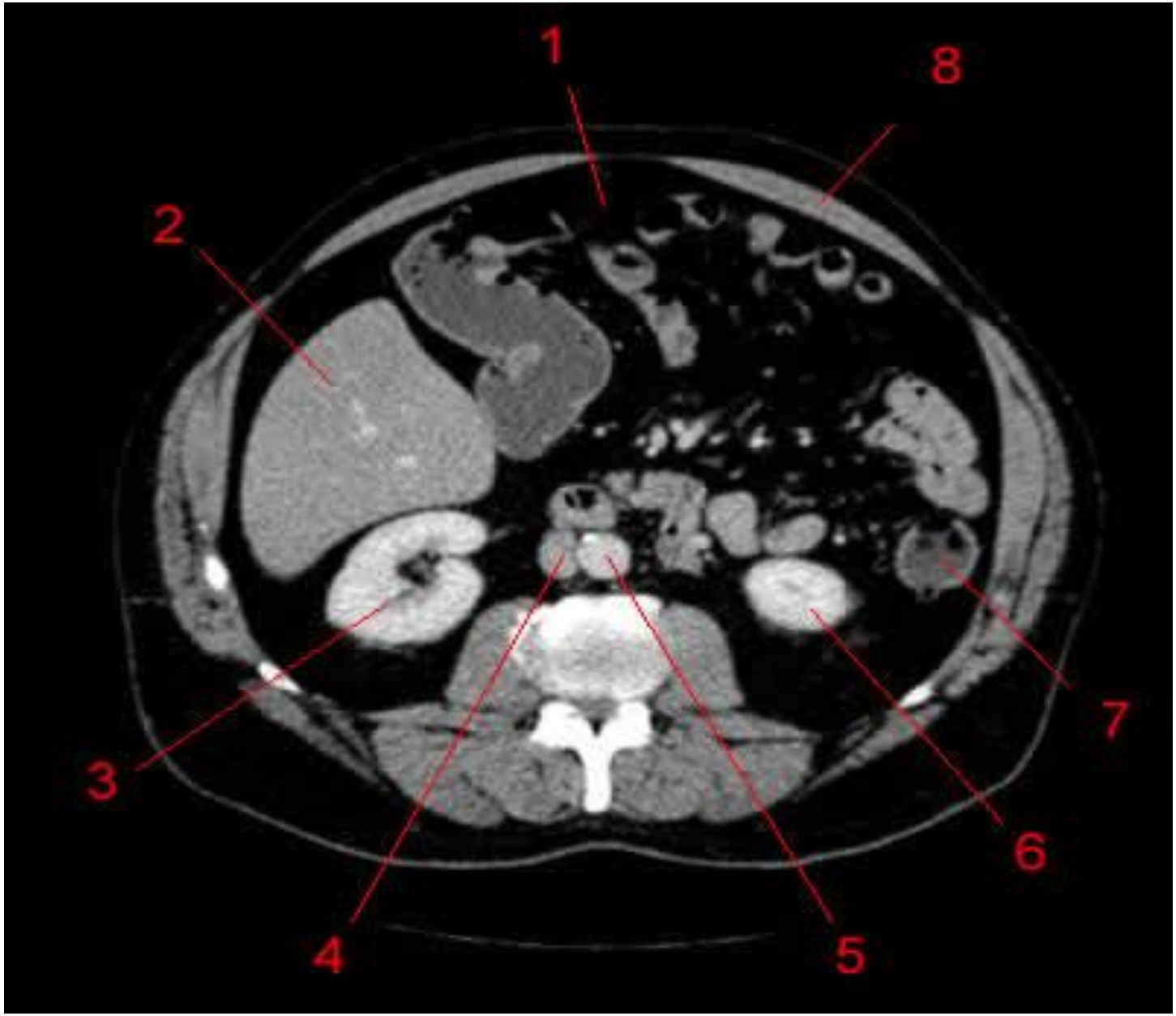
1
8
2
3
4
5
6
7

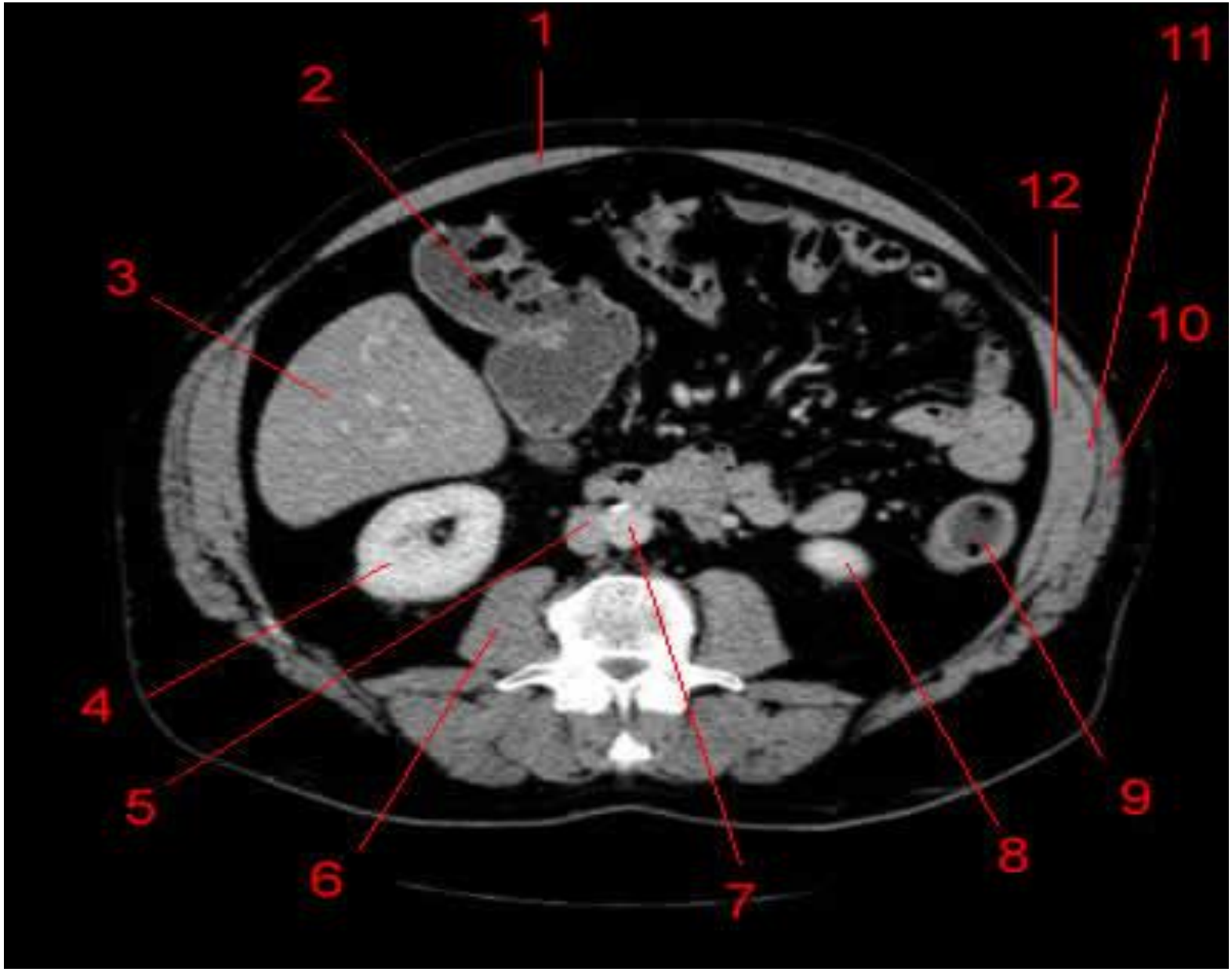
1
2
3
4
5
6
7
8
9
10
11
12

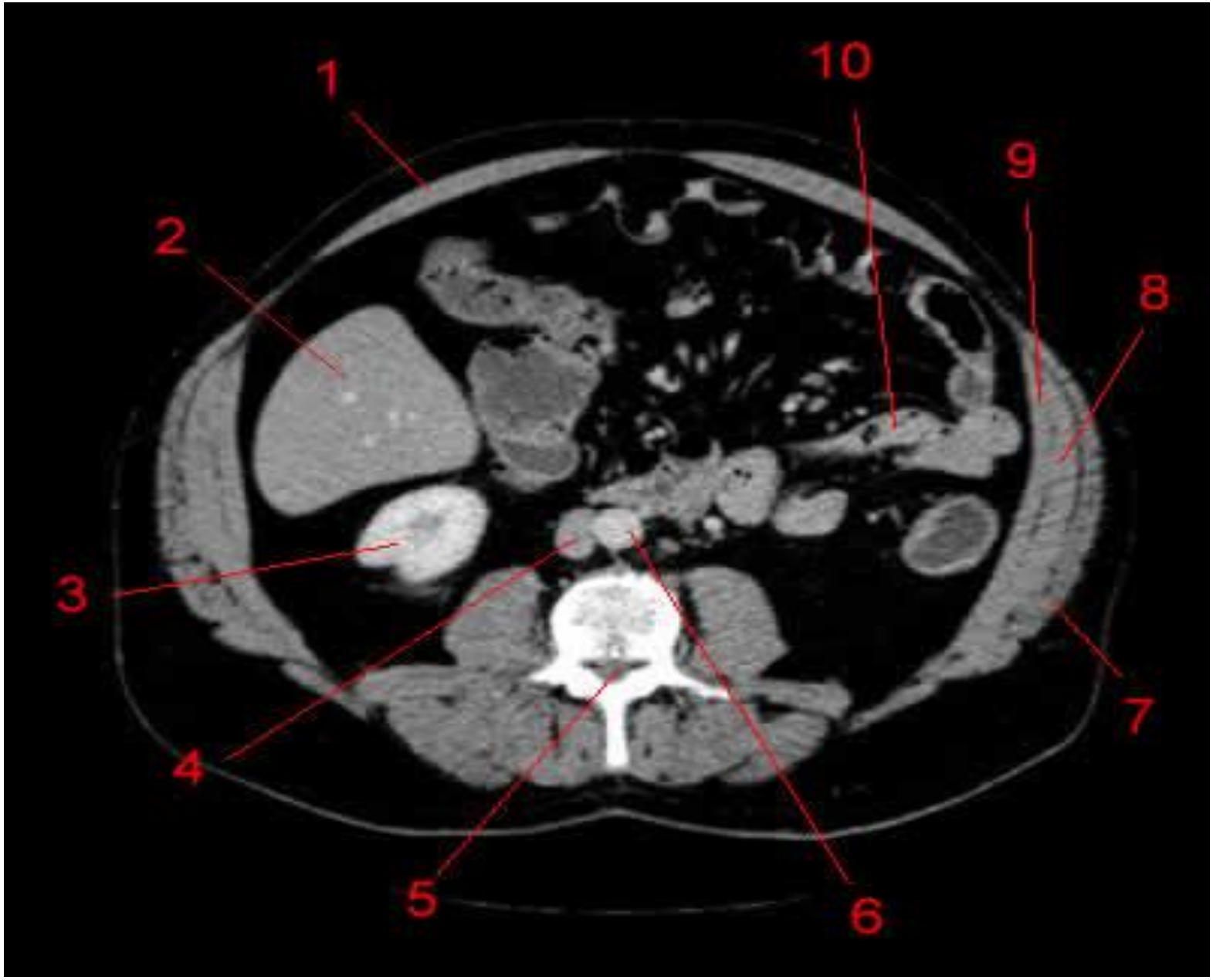
1
2
3
4
5
6
7
8
9
10

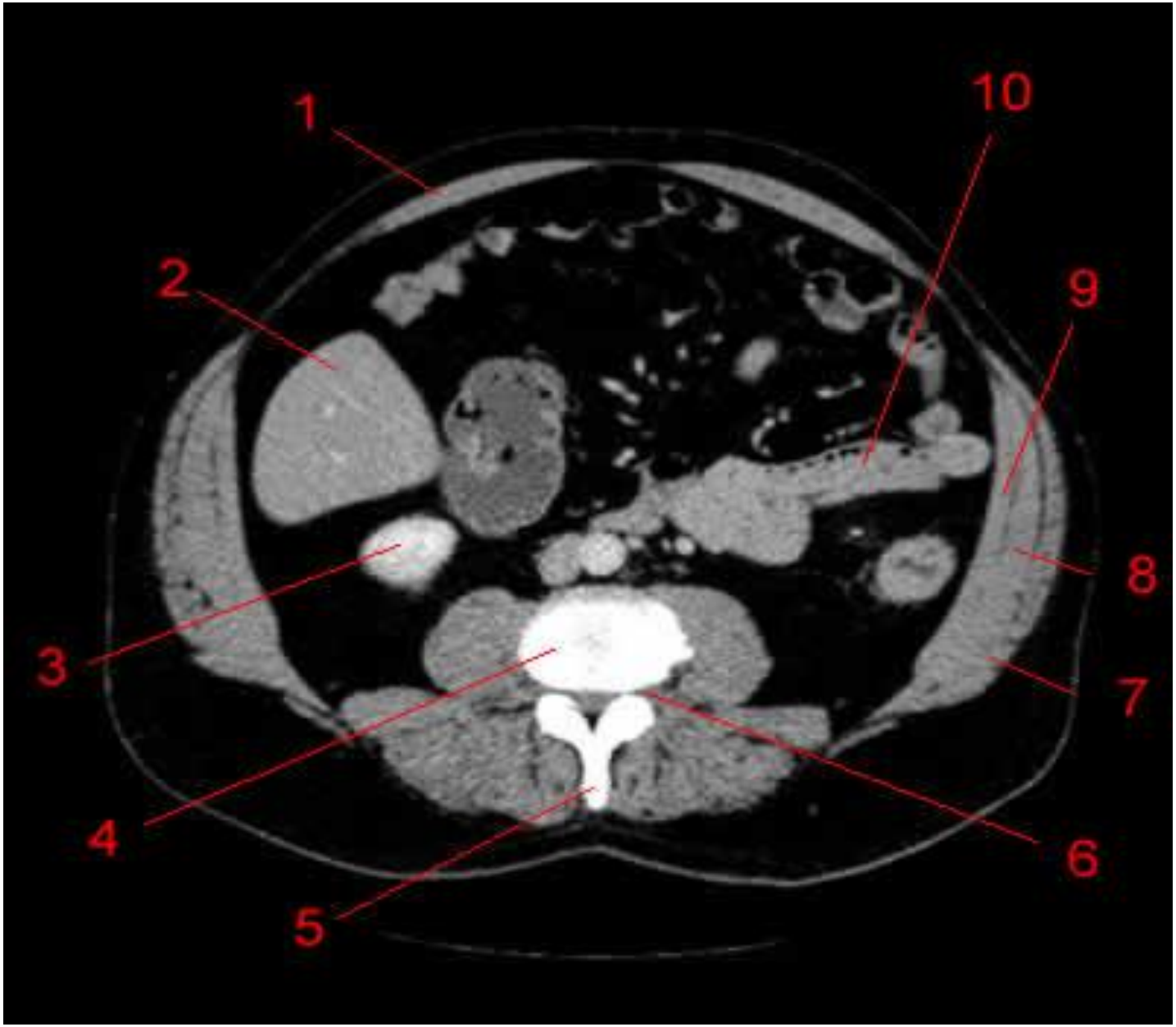
1
2
3
4
5
6
7
8
9
10

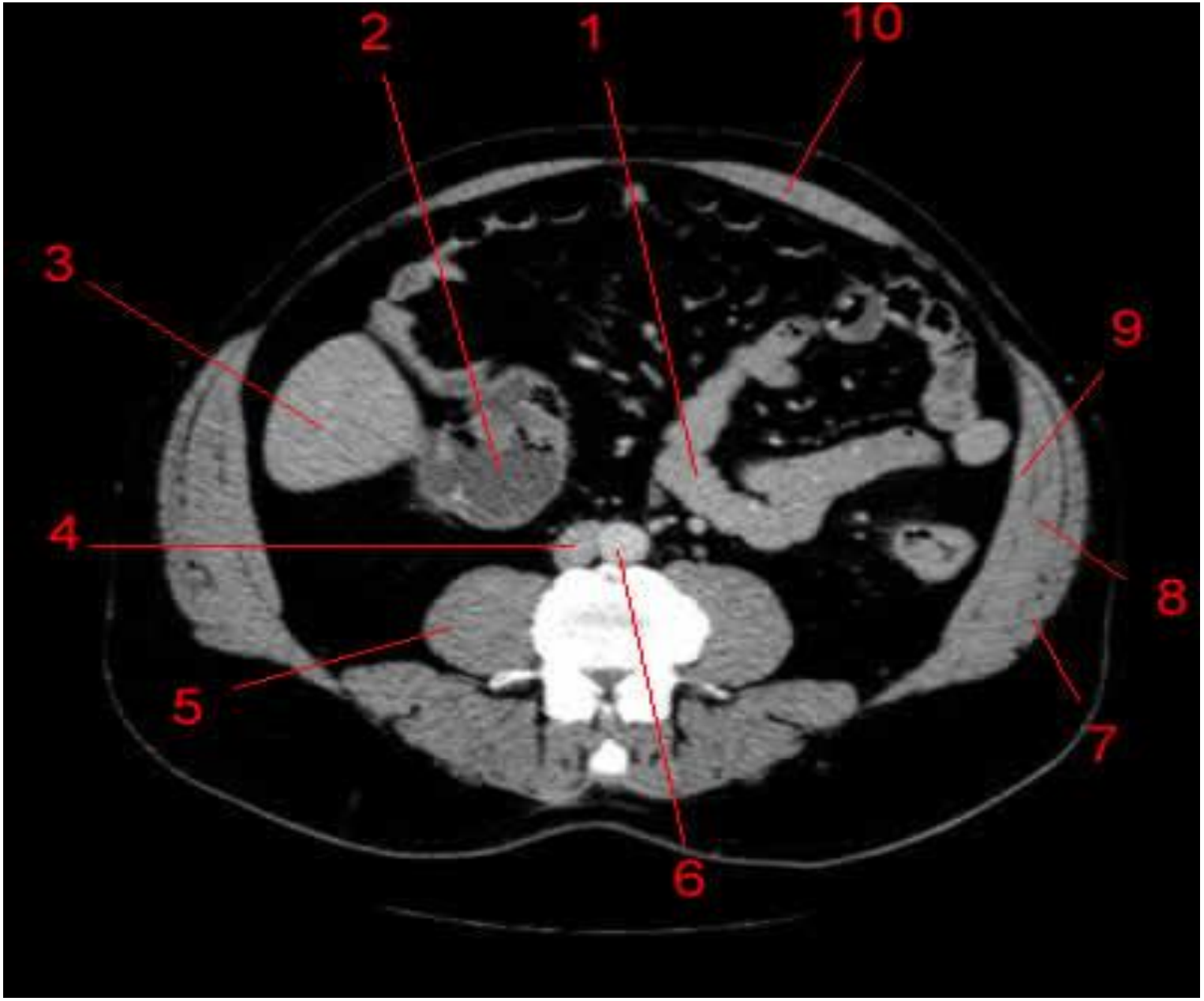
2
1
10
3
9
4
8
5
7
6

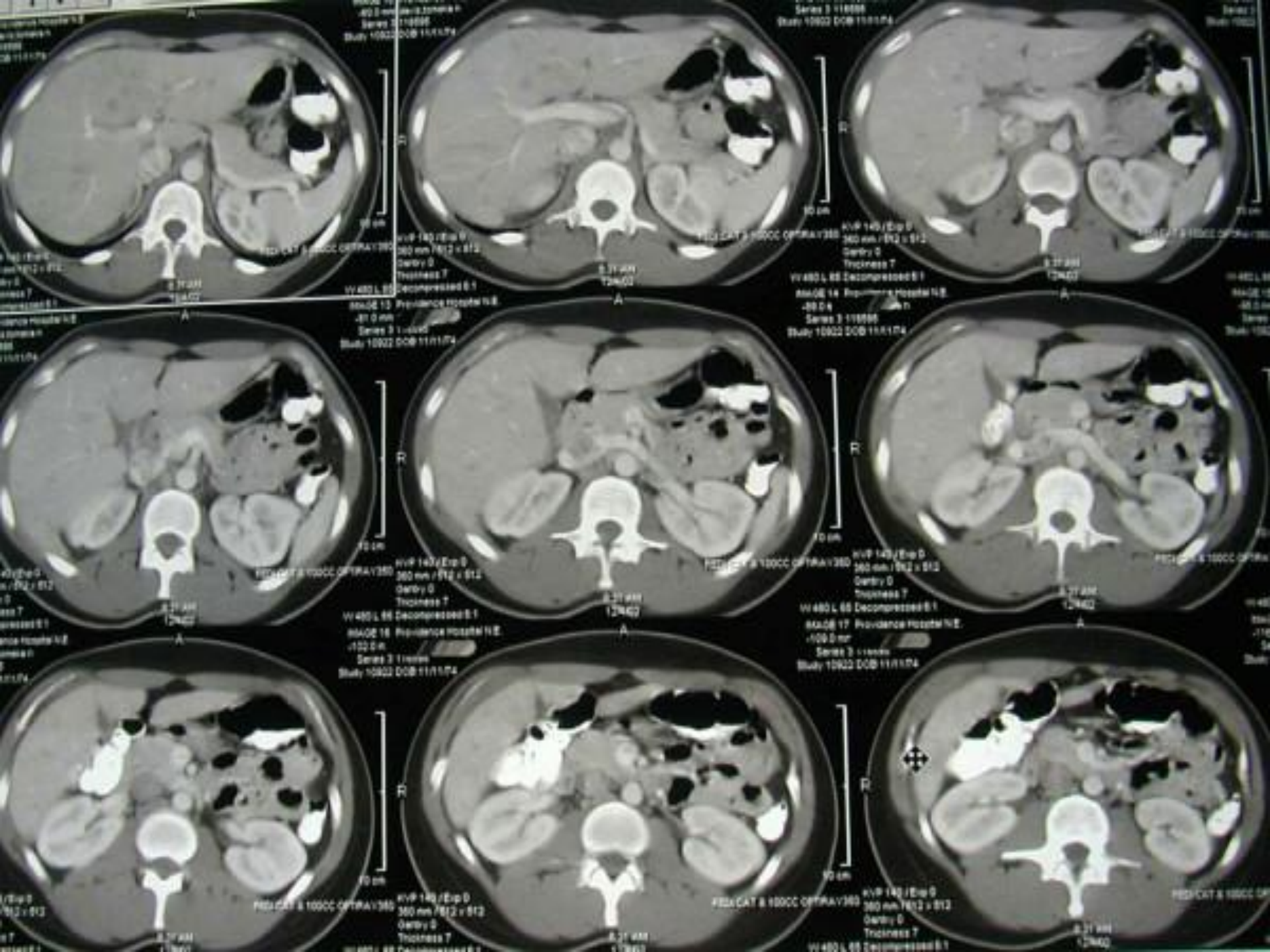
Series 3 116595
Study 10922 DOB 11/11/74
kVP 140 / Exp 0
360 mm / 512 x 512
Gantry 0
Thickness 7
W 480 L 65 Decompressed 6:1
IMAGE 14 Providence Hospital N.E.
IMAGE 15 Providence Hospital N.E.
IMAGE 16 Providence Hospital N.E.
IMAGE 17 Providence Hospital N.E.
FEDICAT 8 100CC OPTIRAY350
A
R

Анатомия печени

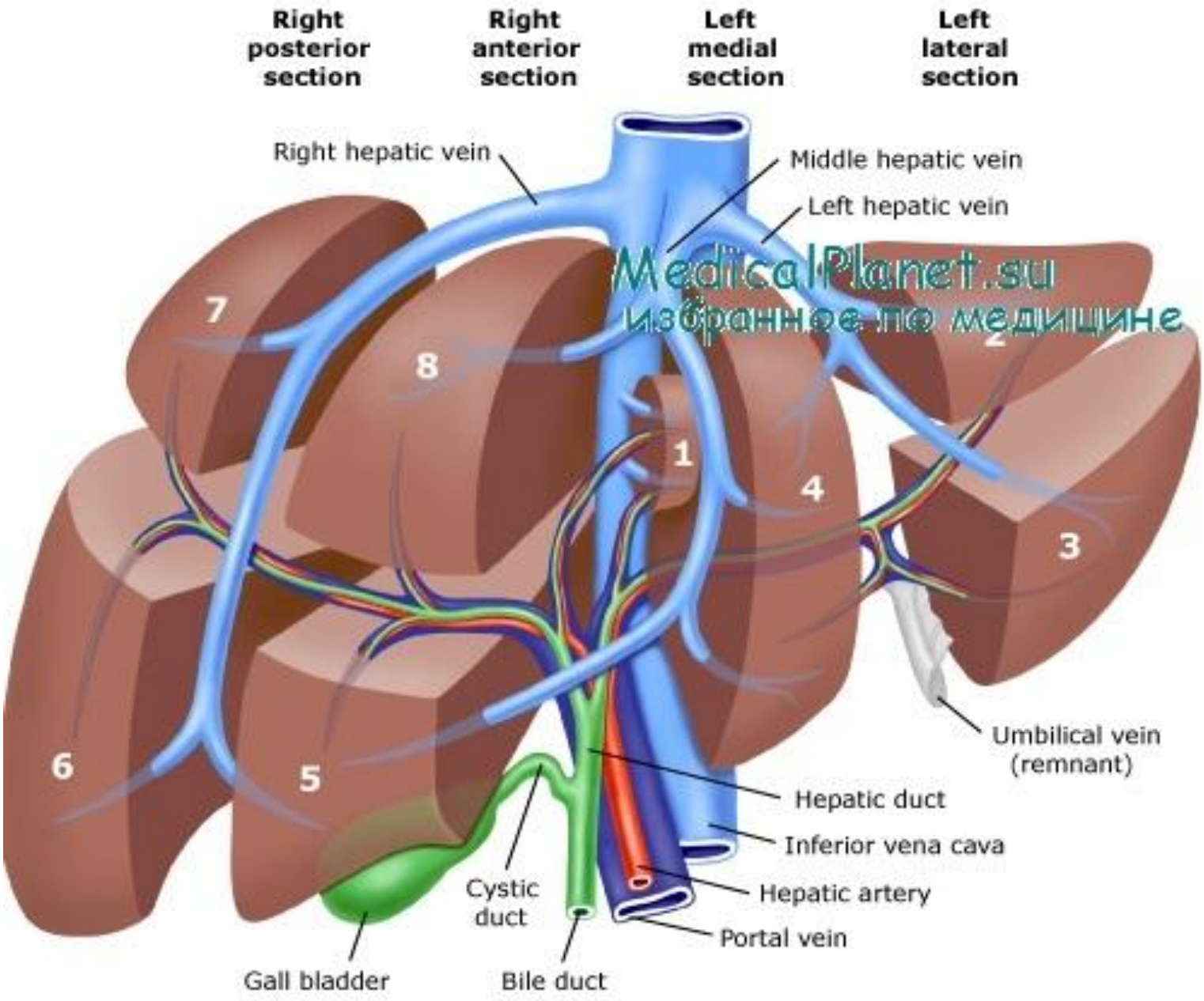

MedicalPlanet.su
избранное по медицине

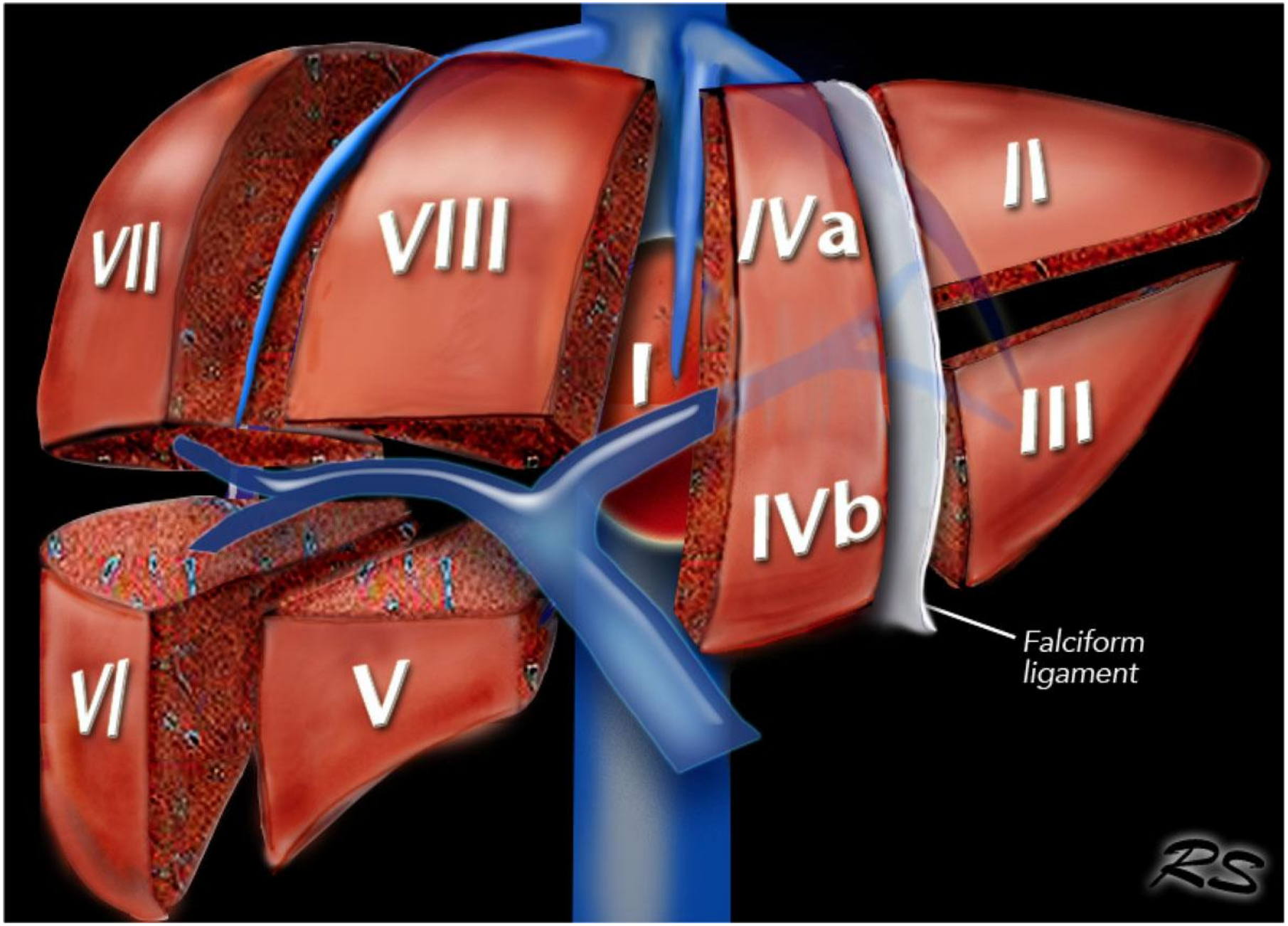
VII
VIII
I
IVa
II
III
IVb
VI
V
Falciform
ligament
RS

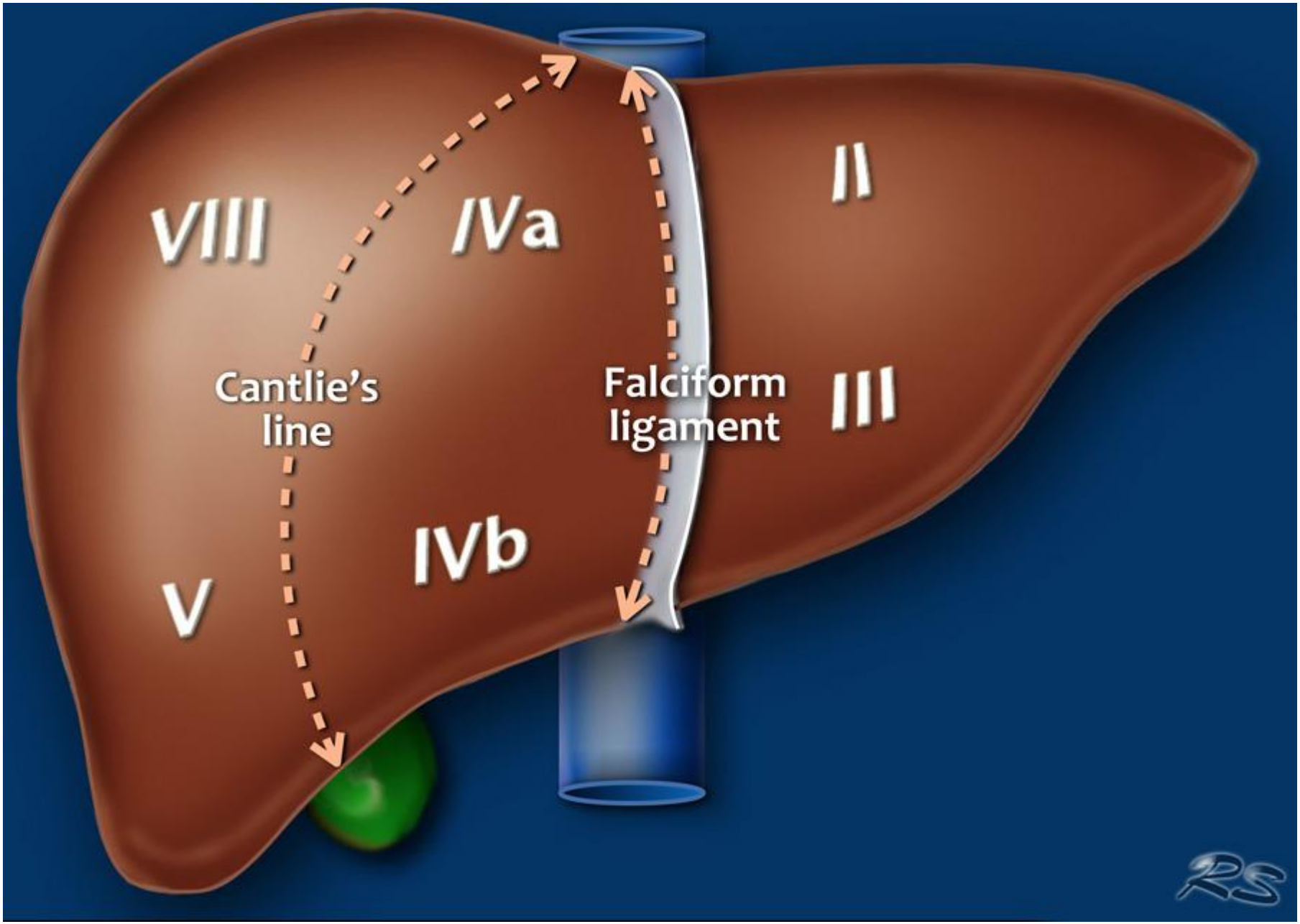
VIII
IVa
II
Cantlie's line
Falciform ligament
III
IVb
V

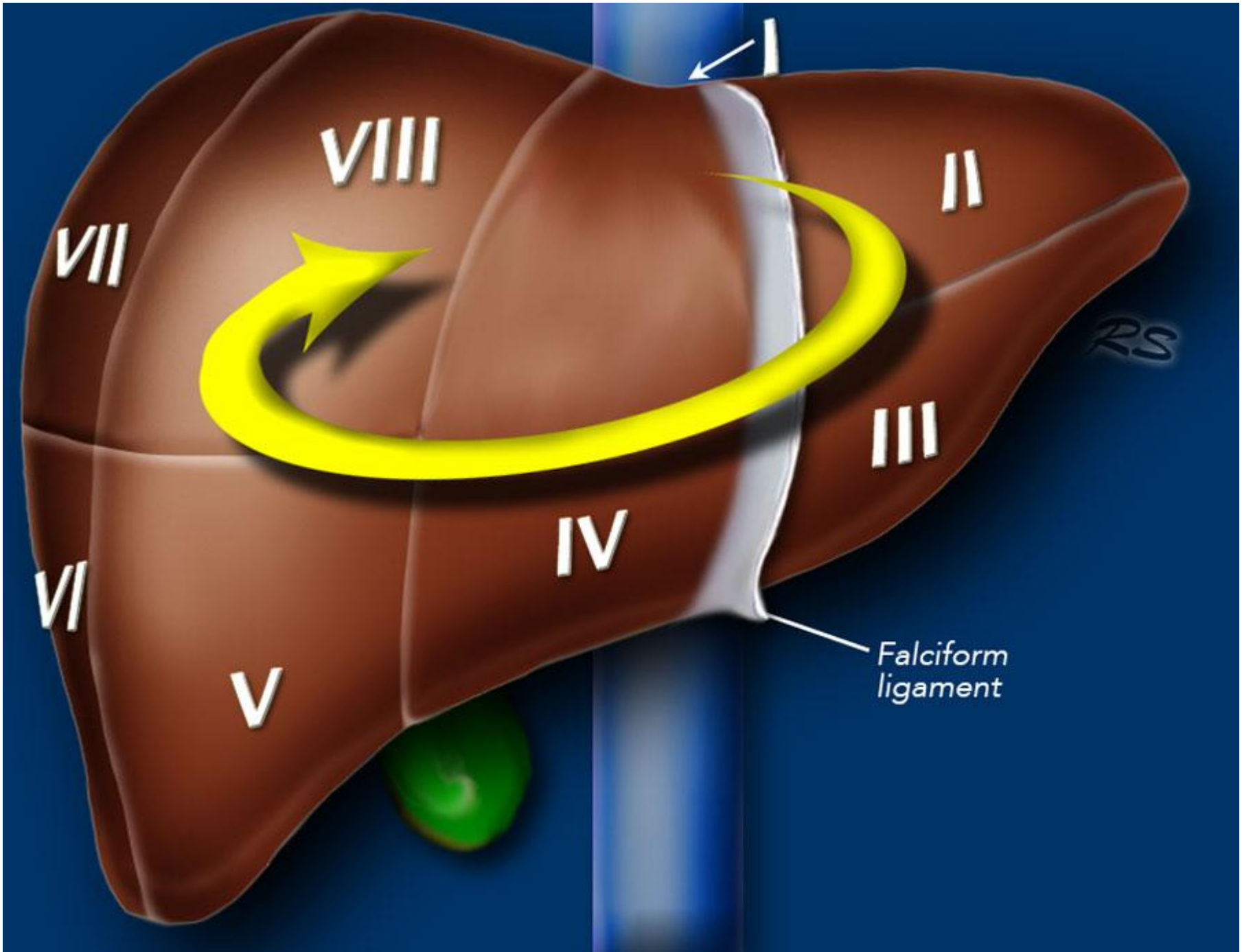
I
VIII
II
VII
RS
III
IV
VI
V
Falciform
ligament

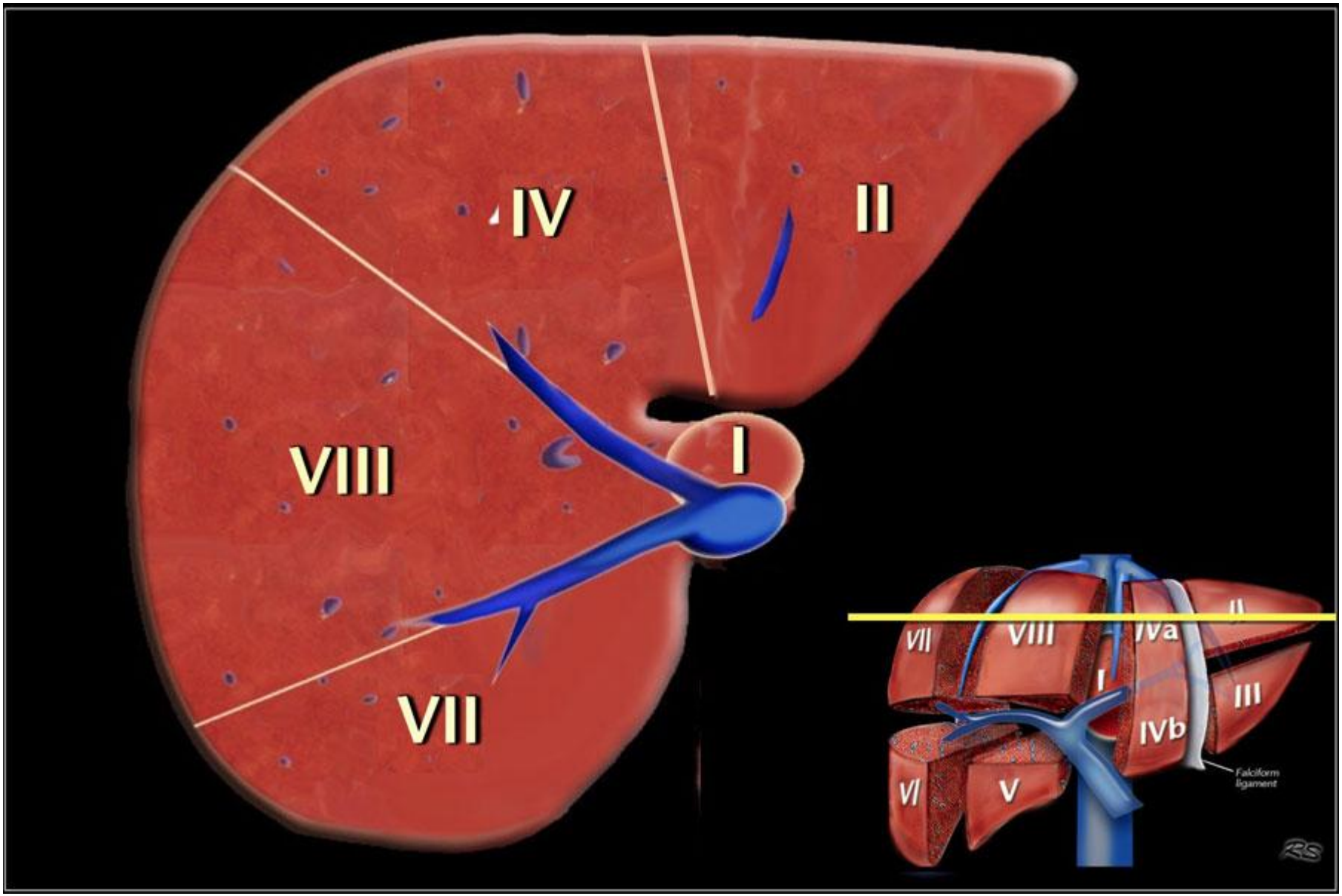
IV
II
VIII
I
VII
VII
VIII
IVa
II
I
III
IVb
VI
V
Falciform ligament

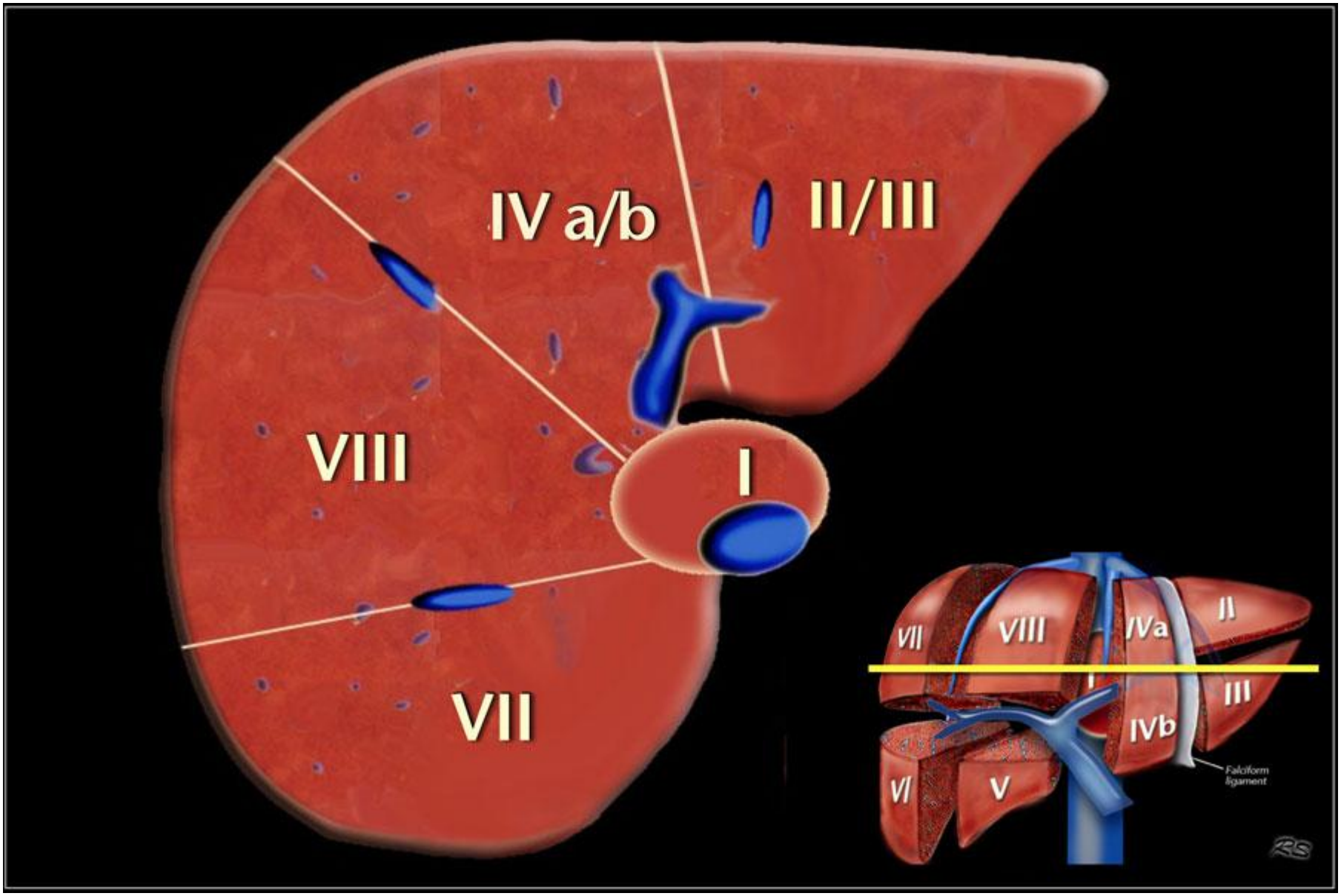
IV a/b
II/III
VIII
I
VII
VII
VIII
IVa
II
I
III
IVb
VI
V
Falciform ligament

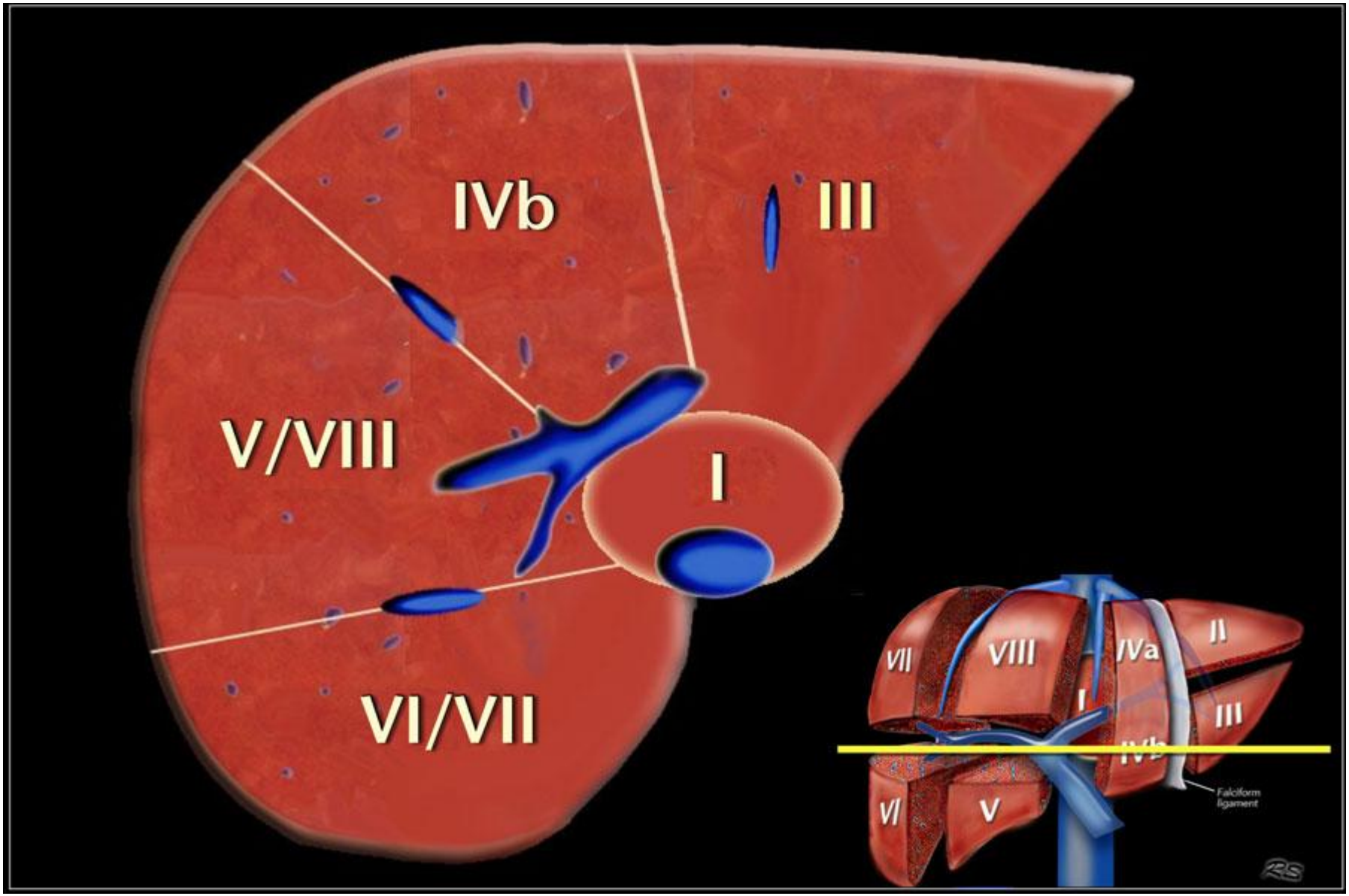
IVb
III
V/VIII
I
VI/VII
VII
VIII
IVa
II
I
III
IVb
VI
V
Falciform ligament

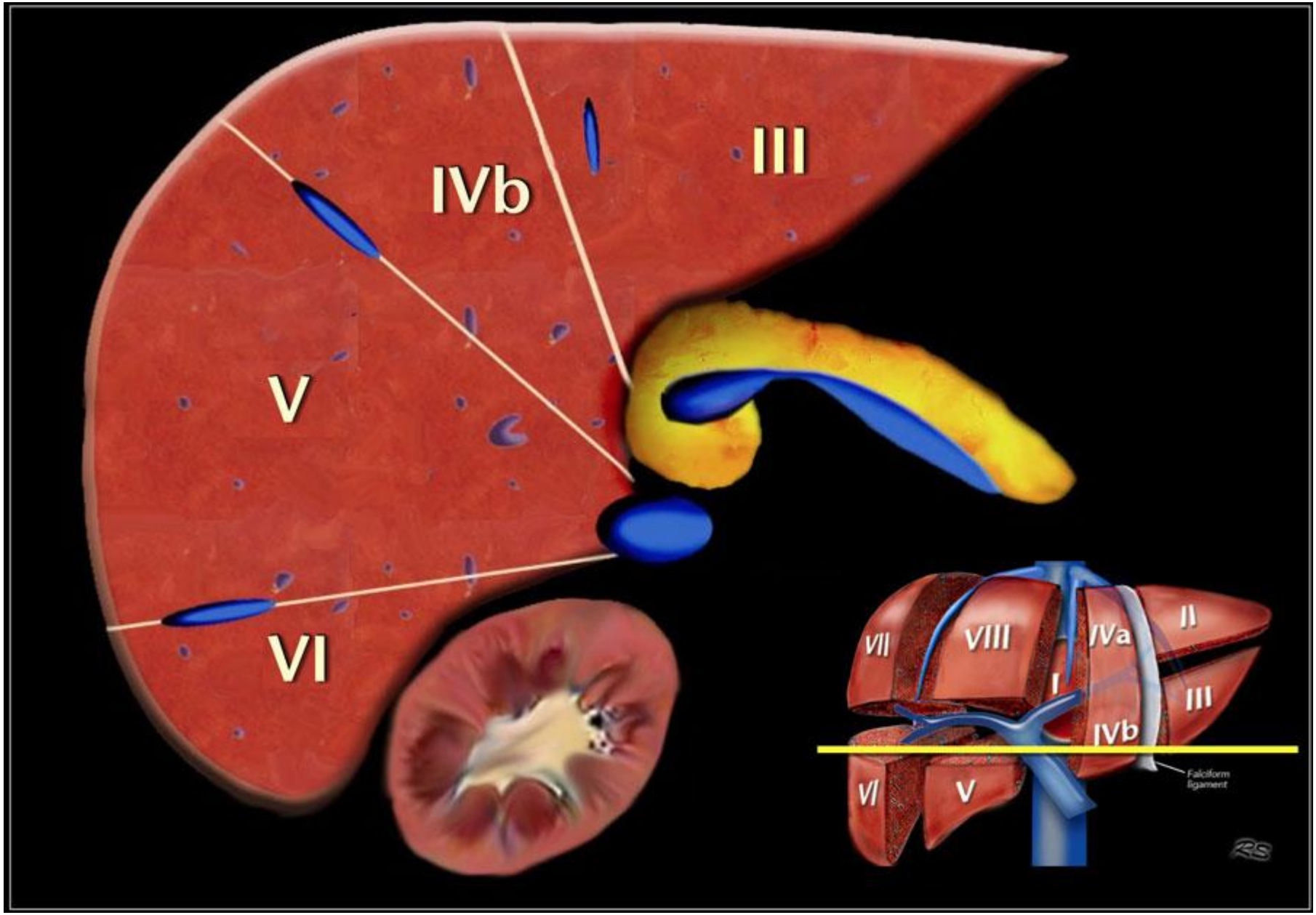
IVb
III
V
VI
VII
VIII
IVa
II
I
III
IVb
VI
V
Falciform ligament

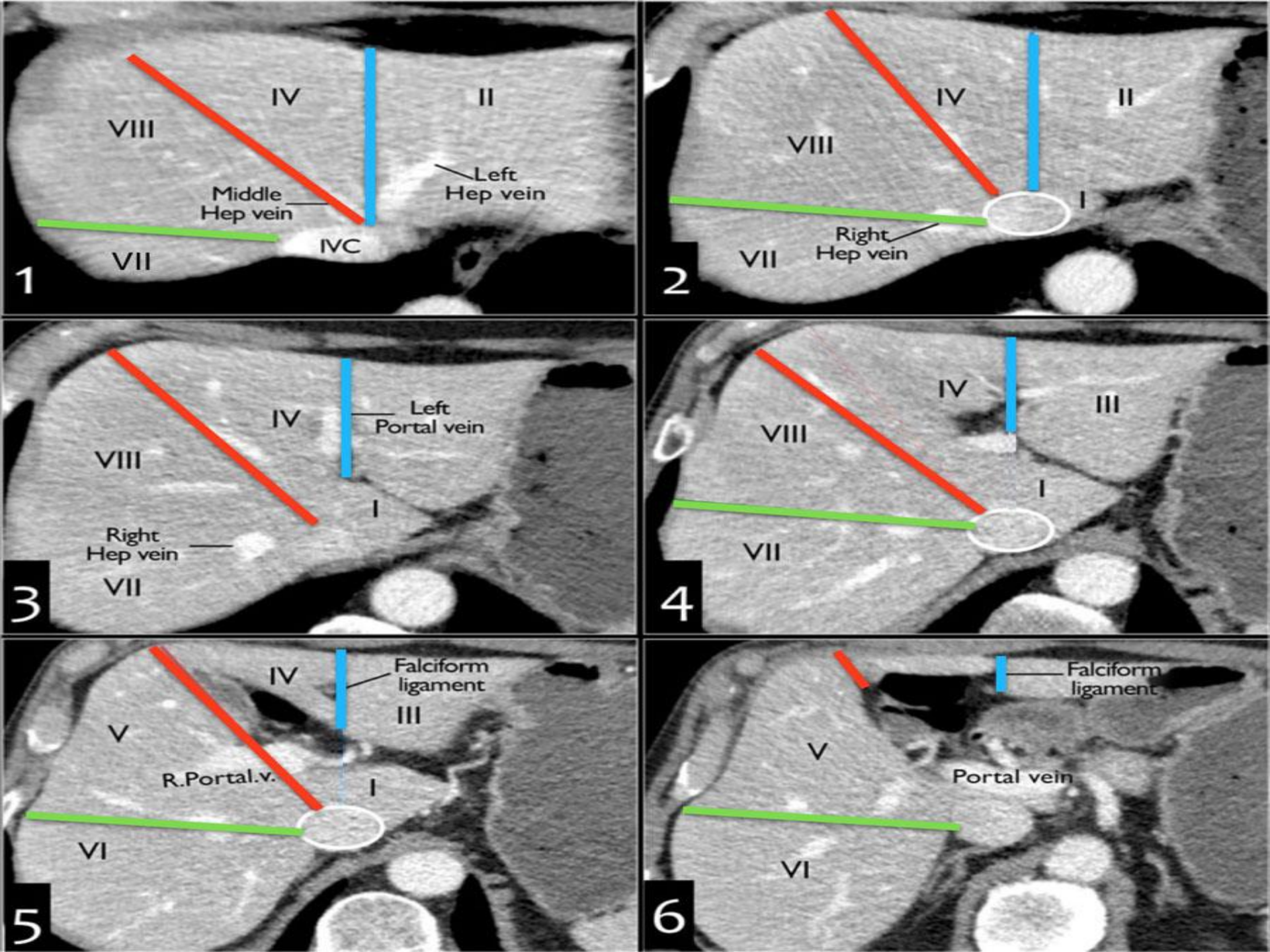
1
IV
II
VIII
Left
Hep vein
Middle
Hep vein
IVC
VII
2
IV
II
VIII
I
Right
Hep vein
VII
3
IV
Left
Portal vein
VIII
I
Right
Hep vein
VII
4
IV
III
VIII
I
VII
5
IV
Falciform
ligament
III
V
R.Portal.v.
I
VI
6
Falciform
ligament
V
Portal vein
VI

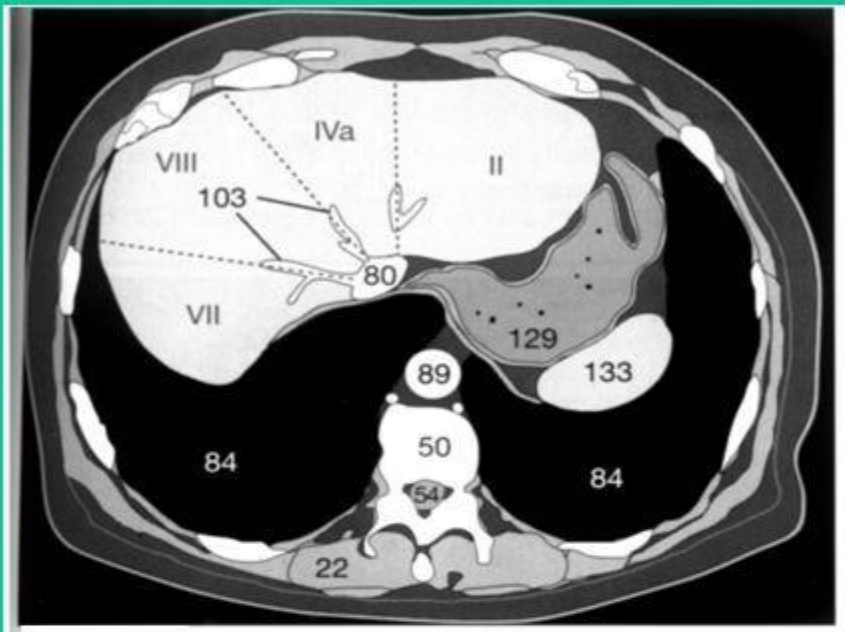
IVa
VIII
II
103
80
VII
129
133
89
50
84
54
84
22

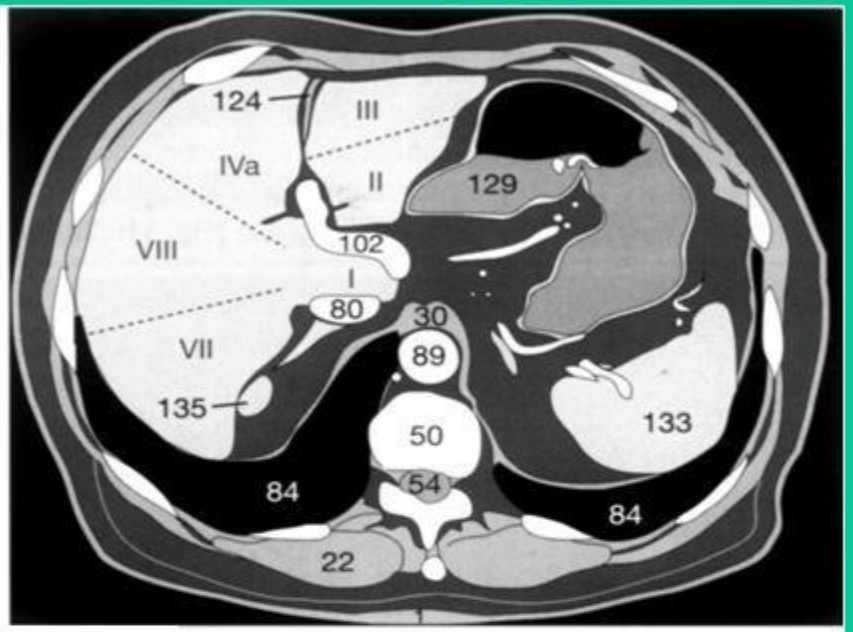
124
III
IVa
II
129
VIII
102
I
80
30
VII
89
135
50
133
84
54
84
22

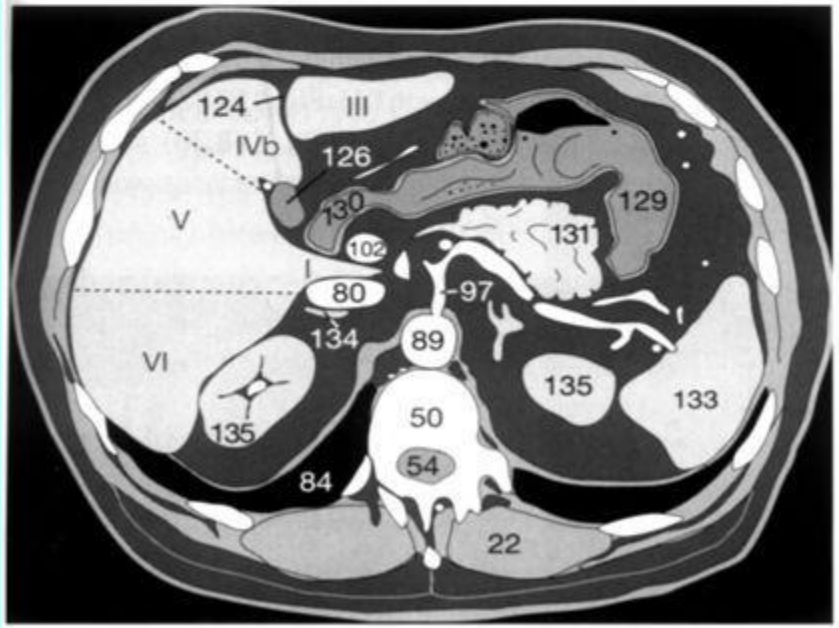
124
III
IVb
126
V
130
129
131
102
I
80
97
134
89
VI
135
133
135
50
54
84
22

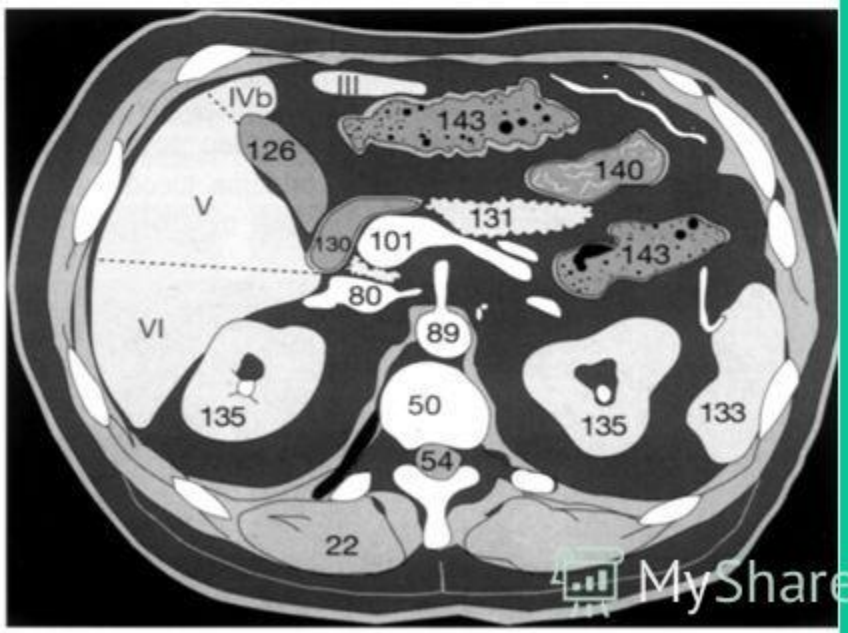
IVb
III
143
126
140
V
131
130
101
143
80
VI
89
135
50
135
133
54
22

MyShared

Малый таз

Хофер М. Компьютерная томография. Базовое руководство. 2008.

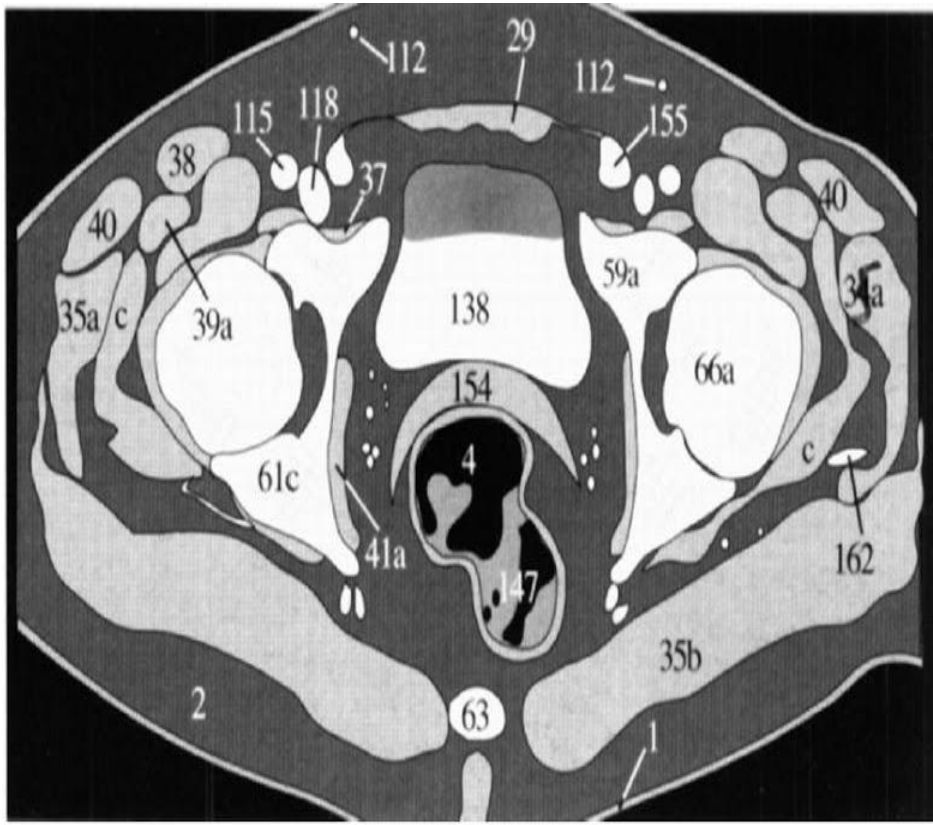
112
29
112
115
118
155
38
37
40
40
59a
138
35a
c
39a
34a
66a
154
4
61c
c
41a
162
147
35b
2
63
1

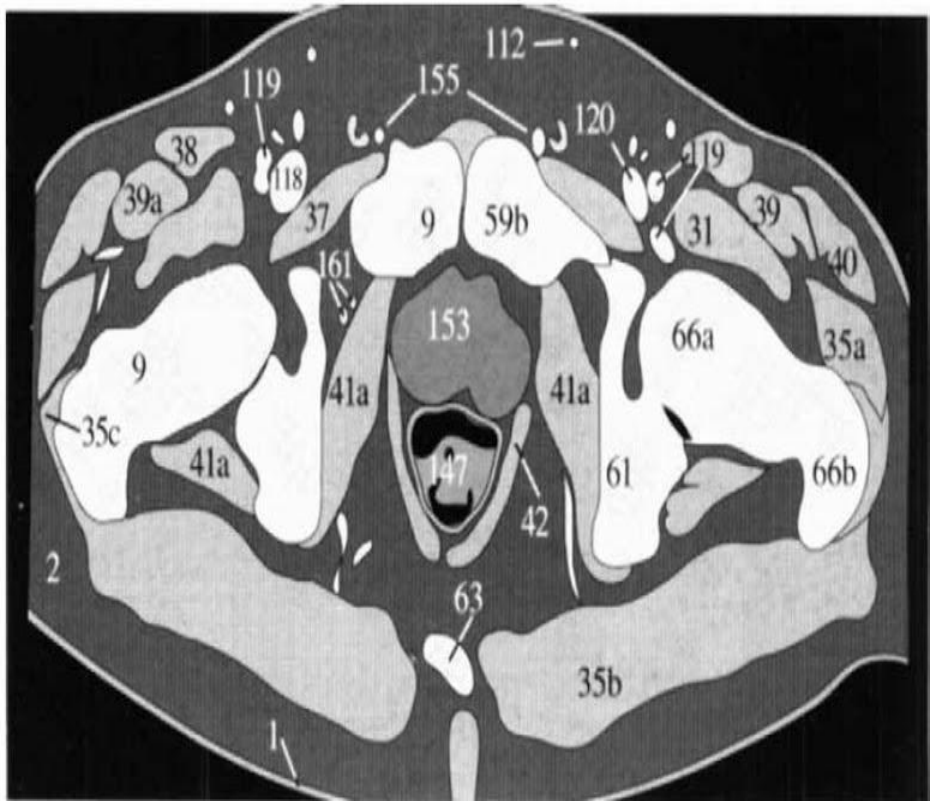
112
119
155
120
119
38
118
39a
37
9
59b
31
39
40
161
153
66a
35a
9
41a
41a
35c
41a
147
61
66b
42
2
63
35b
1

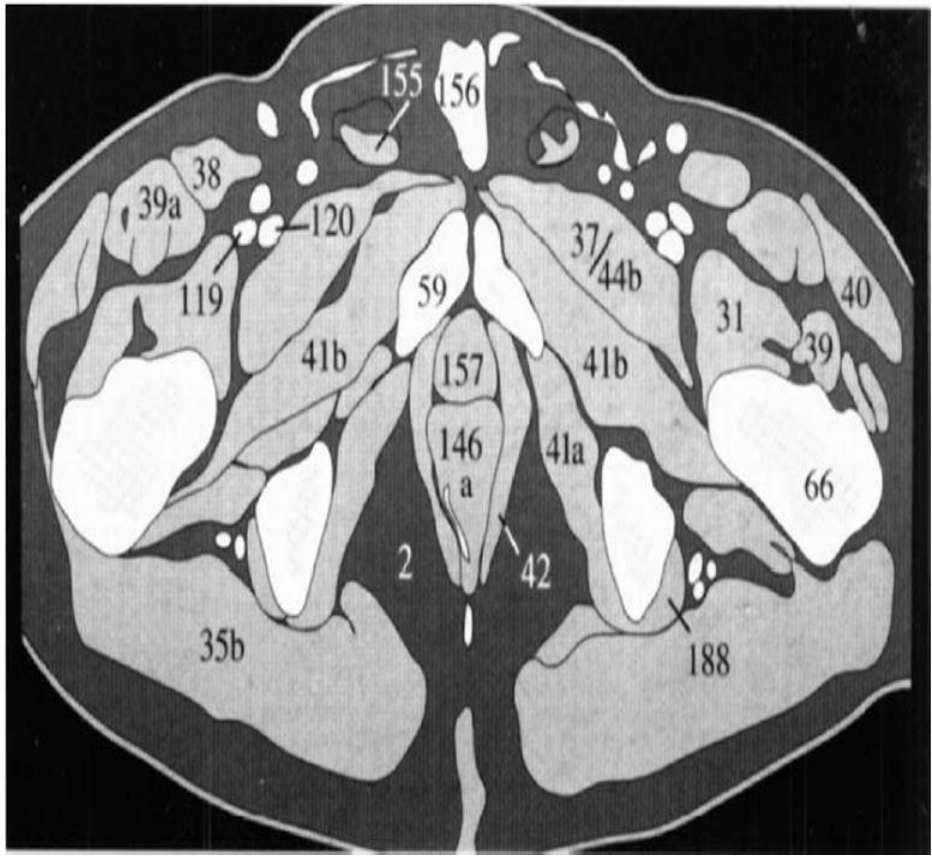
155
156
38
39a
120
119
59
37/44b
40
31
39
41b
157
41b
146
a
41a
66
2
42
35b
188

5 CM

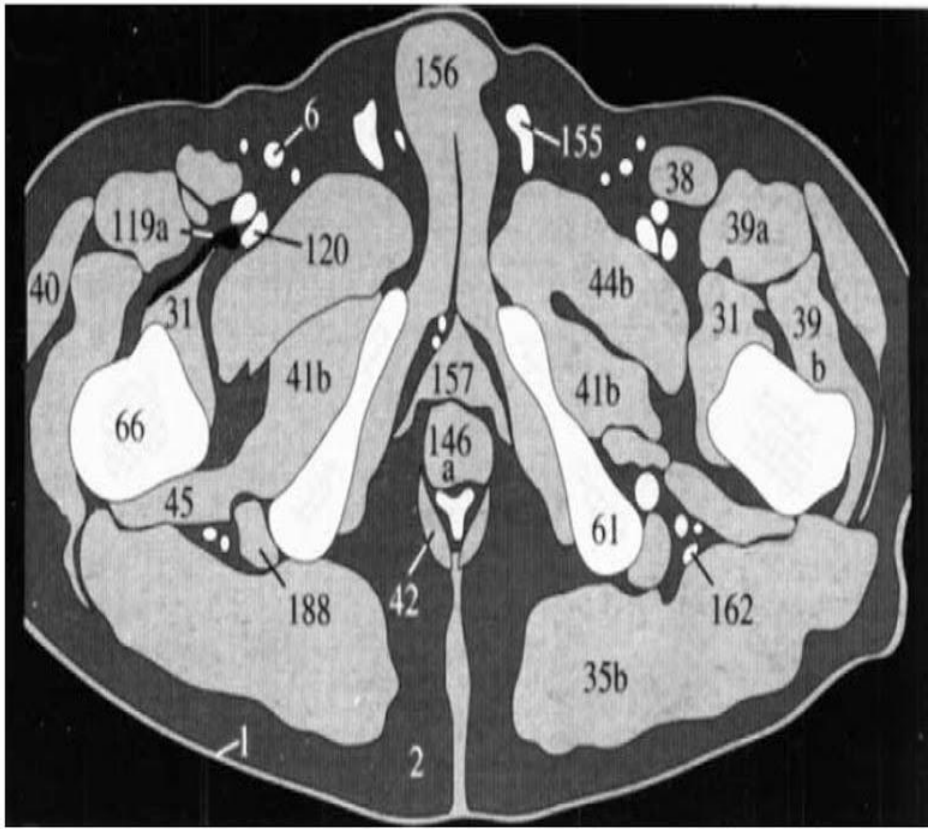
156
6
155
38
119a
120
39a
40
44b
31
31
39
b
41b
157
41b
66
146
a
45
61
188
42
162
35b
1
2