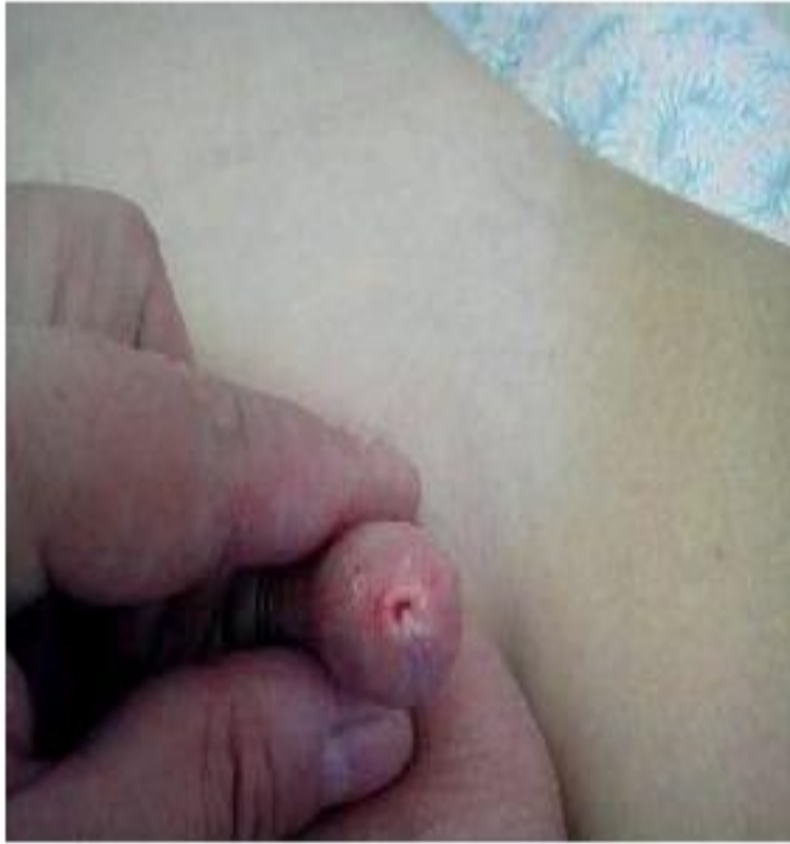

Обструктивные уропатии

Фимоз – врожденное сужение крайней плоти, не допускающее обнажения головки.

Парафимоз – ущемление головки узкой крайней плотью, осложнение фимоза.



причины

- Физиологический фимоз обусловлен тем, что внутренний листок крайней плоти склеивается с головкой полового члена.
- Патологический фимоз может развиваться после травмы пениса или баланопостита вследствие рубцового сужения крайней плоти (рубцовый фимоз). Патологический фимоз делят на
 - Рубцовый (атрофический)
 - Гипертрофический

классификация

- I степень. Головка пениса свободно обнажается в спокойном состоянии и с небольшим усилием – во время эрекции.
- II степень. Головка пениса в спокойном состоянии обнажается с некоторым усилием. Обнажение головки во время эрекции невозможно.
- III степень. Головка пениса в спокойном состоянии не обнажается или обнажается при значительном усилии. Обнажение головки во время эрекции невозможно. Мочеиспускание не затруднено.
- IV степень. Невозможно даже частичное обнажение головки. Мочеиспускание затруднено. Моча выделяется капельно или тонкой струйкой.

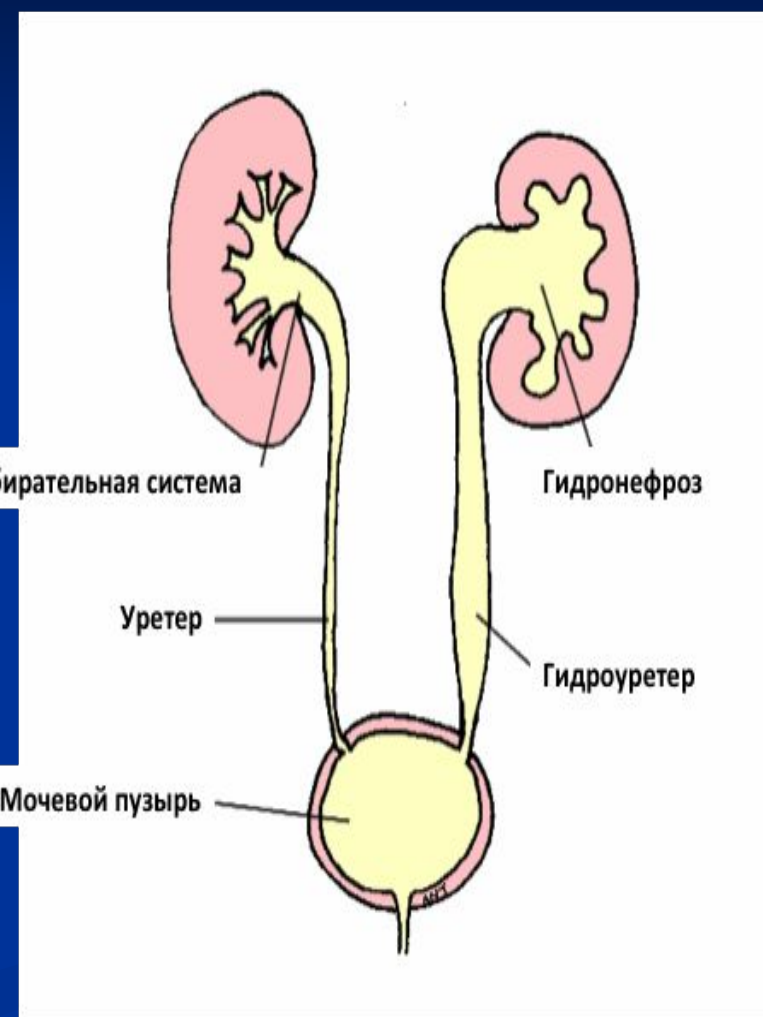
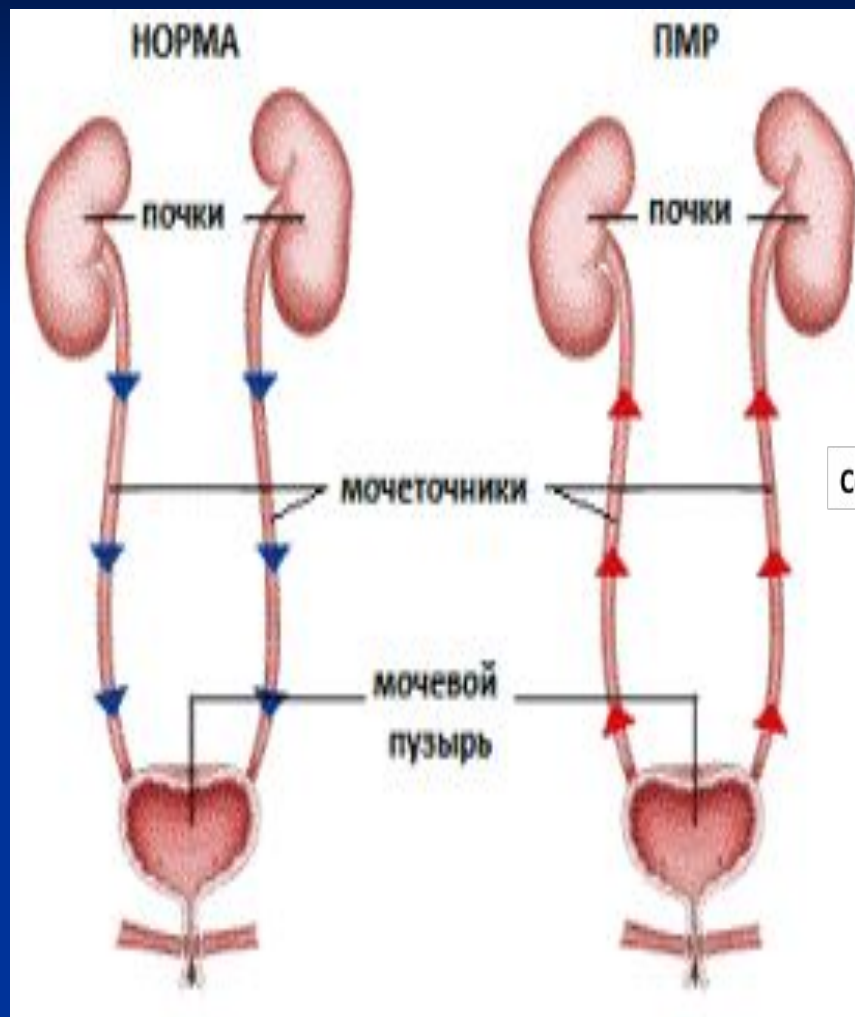
Симптоматика

- Основной симптом фимоза — невозможность обнажения головки. У детей отмечается беспокойство и натуживание при мочеиспускании. Взрослые пациенты, страдающие фимозом I-II степени, могут предъявлять жалобы на боли во время эрекции, обусловленные натягиванием крайней плоти на головке пениса. Некоторые больные отмечают снижение потенции из-за ожидания боли во время полового акта. У больных с III-IV степенью фимоза боли во время эрекции исчезают, поскольку препуциальное кольцо значительно сужено, и головку обнажить невозможно.

Пузырно-мочеточниковый рефлюкс.
Ретроградный ток мочи из мочевого
пузыря в мочеточник пассивно при
накоплении в нем мочи или при акте
мочеиспускания называется пузырно-
мочеточниковым рефлюксом. Заболевание,
связанное с недоразвитием или отсутствием
клапанного механизма между мочеточником и
мочевым пузырем.

Среди причин возникновения ПМР основными являются:

- аномалия впадения мочеточника в мочевой пузырь (эктопия устья)**
- аномалия развития пузырно-мочеточникового соустья (дефект клапанного механизма)**
- дискоординация в работе мышцы мочевого пузыря и (или) мочевого сфинктера, а также нарушение оттока мочи из мочевого пузыря (например при клапанах задней уретры),**
- хронические воспалительные процессы в области мочевого пузыря**



По международной классификации принято различать пять степеней ПМР:

При I степени рефлюкс рефлюкс достигает только мочеточника и не достигает лоханки почки.

При II

степени рефлюкс степени рефлюкс достигает почки.

При III степени отмечается расширение мочеточника.

При IV степени появляется извитость мочеточника.

При V степени диагностируется высшая степень нарушения функции почки с выраженным истончением паренхимы почки в сочетании со всеми перечисленными выше признаками.



I



II



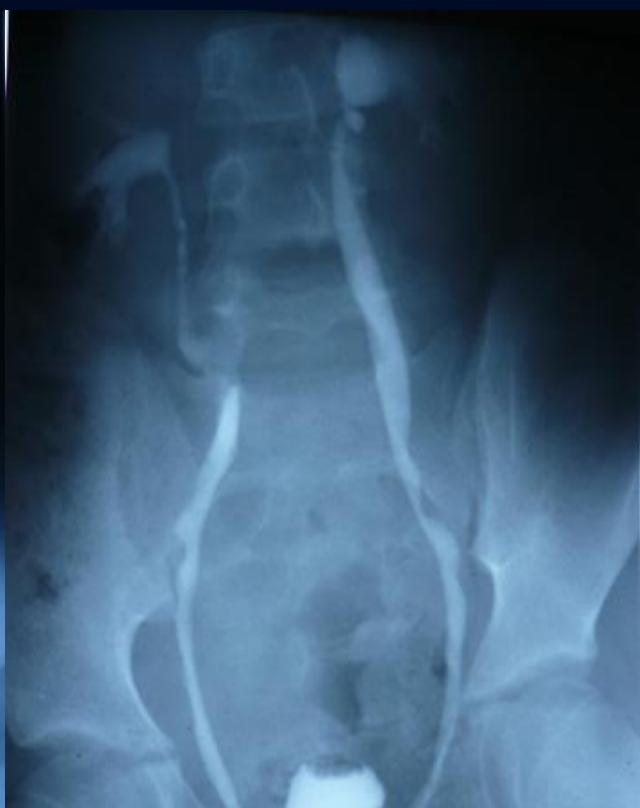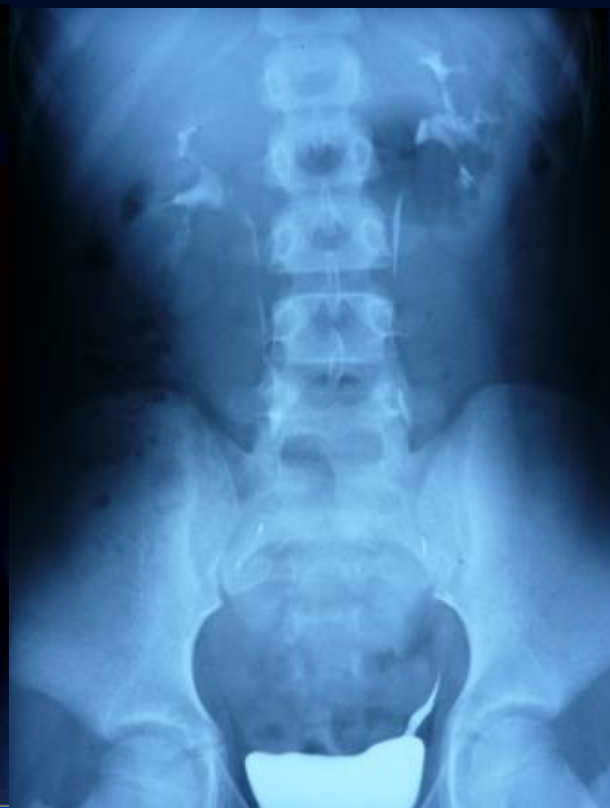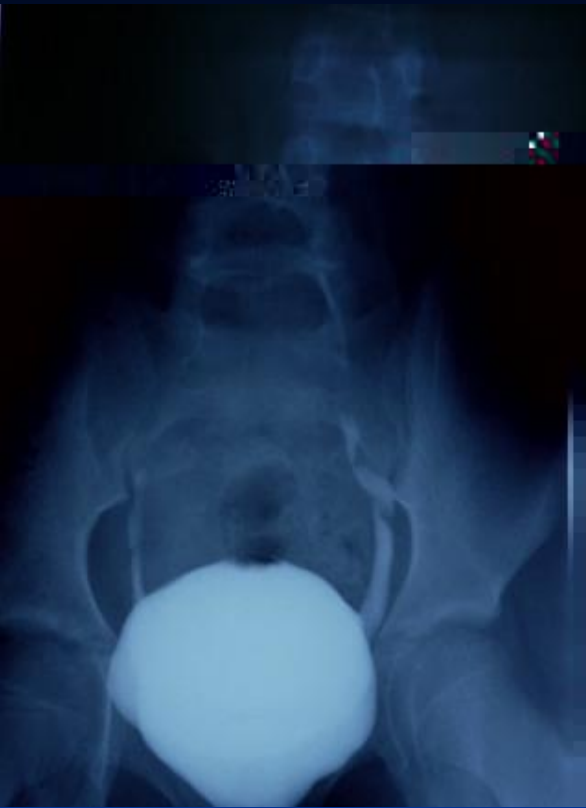III



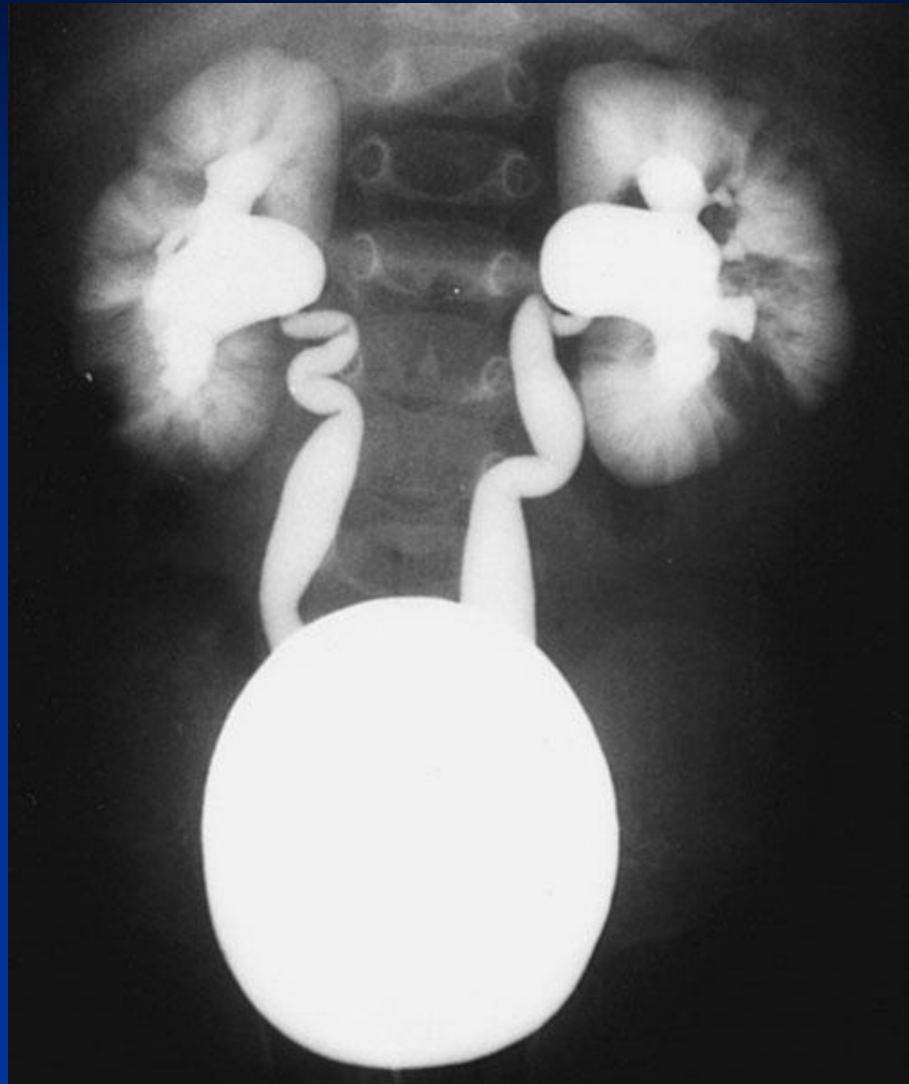
IV



V



ПМР микционная цистограмма



Гидронефроз (от греч. hyder - вода и nephros - почка; син.: гидронефротическая трансформация) - заболевание почки, характеризующееся расширением чашечно-лоханочной системы, прогрессирующей гипотрофией почечной паренхимы с ухудшением всех основных почечных функций в результате нарушения оттока мочи из лоханки и чашечек почки и гемоциркуляции в почечной паренхиме.

Гидронефроз, сопровождающийся расширением мочеточника, называется *уретерогидронефрозом.*

ПРИЧИНЫ ГИДРОНЕФРОЗА

- **Первичный (врожденный) гидронефроз** – развивается в результате врожденных аномалий строения мочевых путей, развития почечной ткани и др.
 - **Вторичный (приобретенный) гидронефроз** – развивается в результате развития мочекаменной болезни, опухолей, травм с нарушением целостности мочевыводящих путей, других заболеваний мочевых путей.

Симптомы гидронефроза:

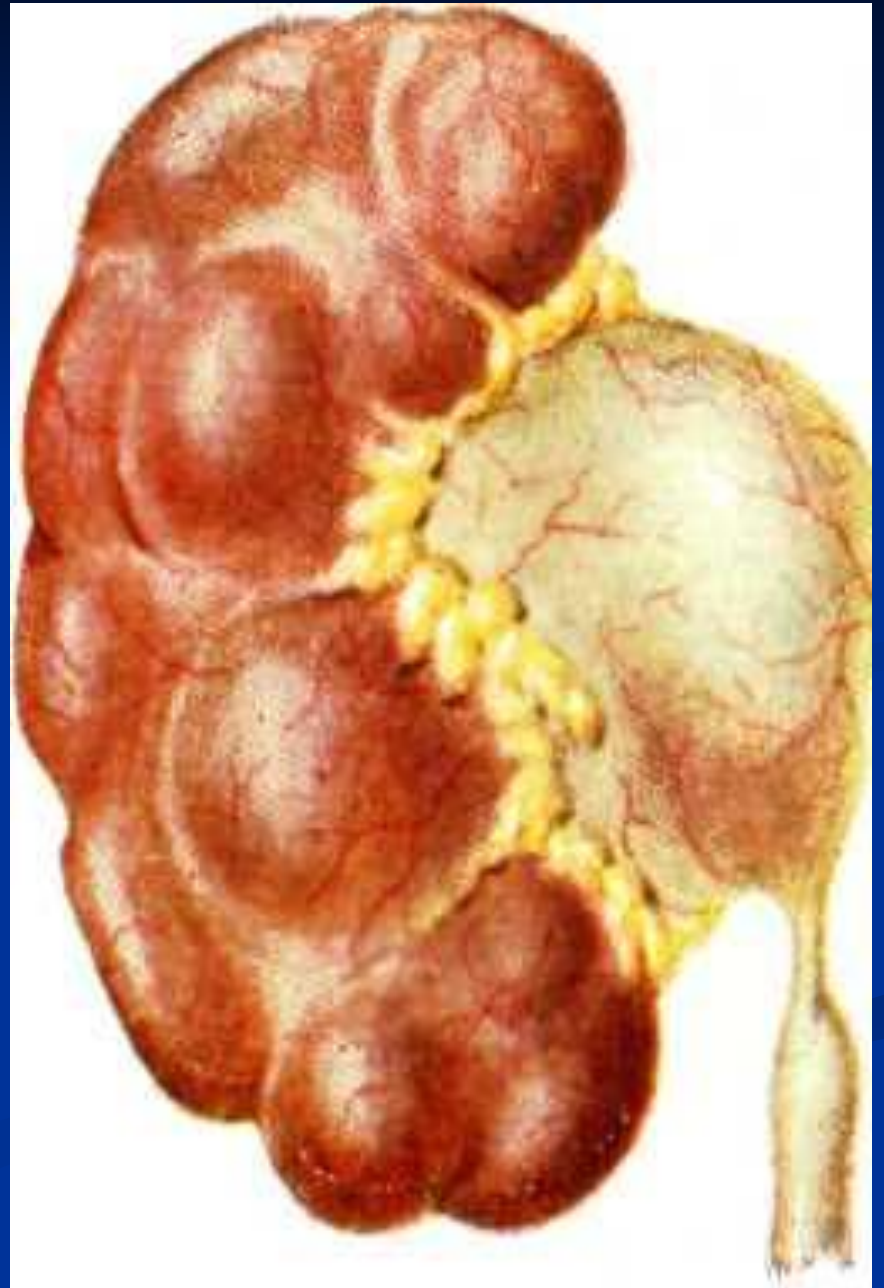
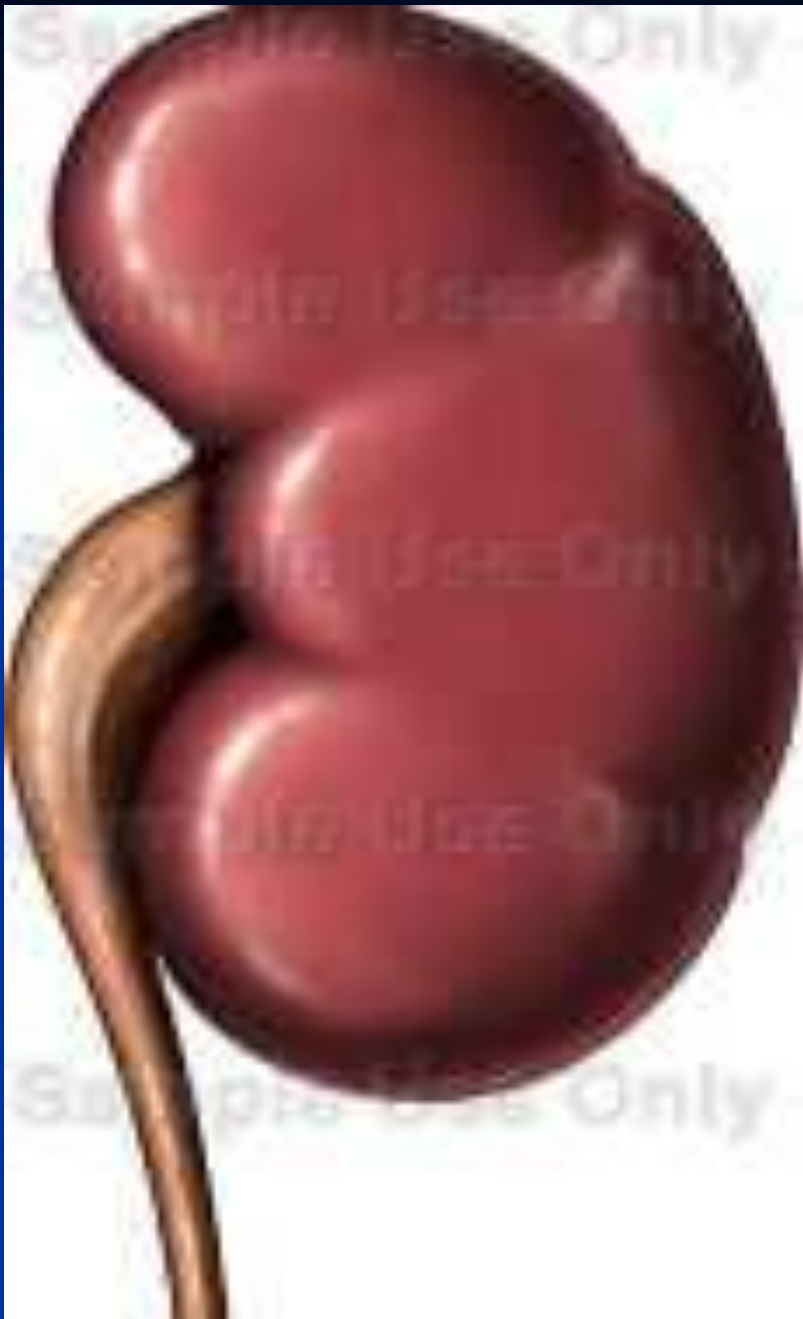- Постоянные ноющие боли в пояснице, области почек
 - Почечная колика (в некоторых случаях)
 - Гематурия (кровь в моче)

Патогенез. Согласно современному учению о гидронефрозе, его течение разделяют на 3 стадии:

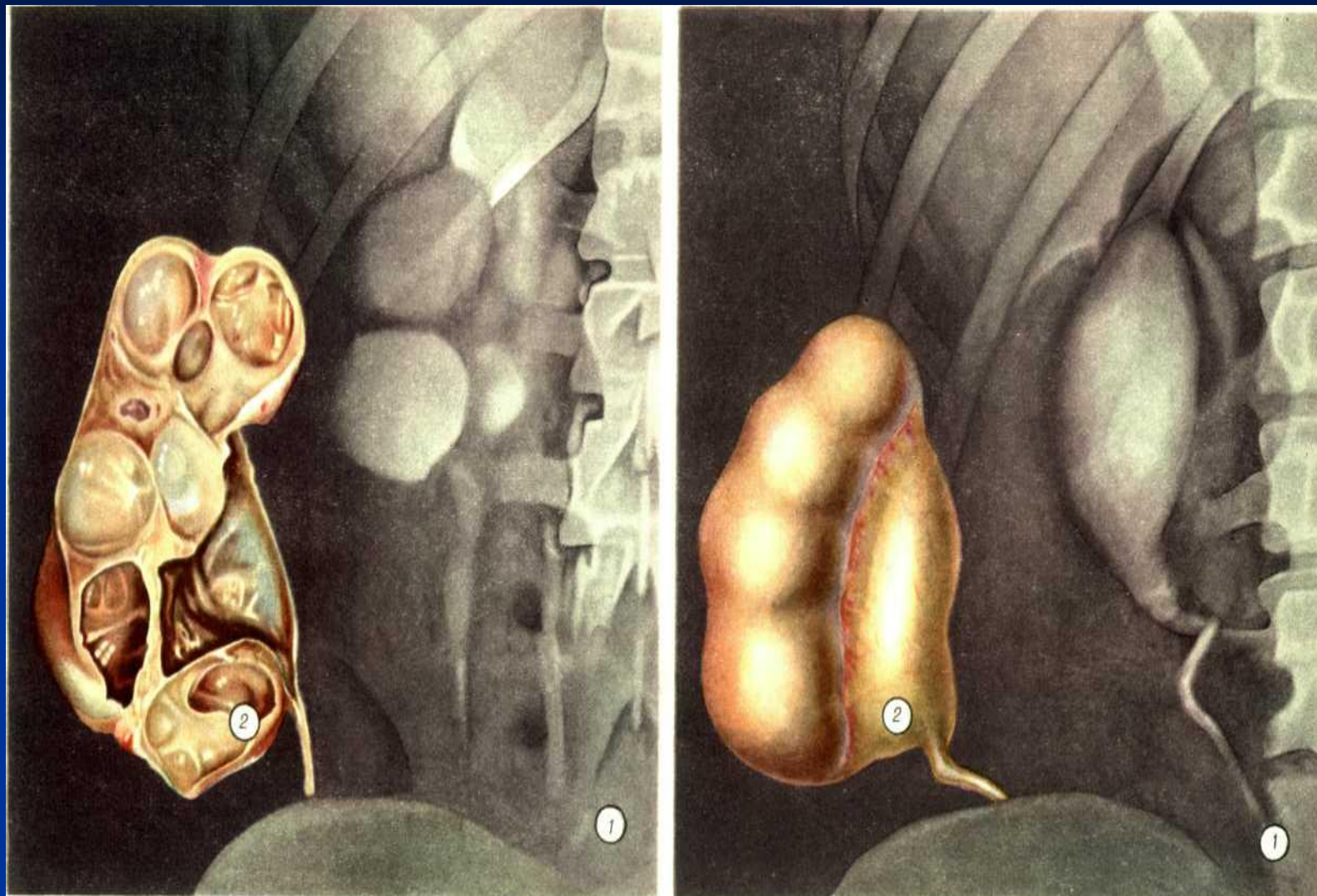
I стадия - расширение только лоханки (пиелозктазия) с незначительным нарушением почечной функции.

II стадия - расширение не только лоханки, но и чашечек (гидрокаликоз) с уменьшением толщины паренхимы почки и значительным нарушением ее функции.

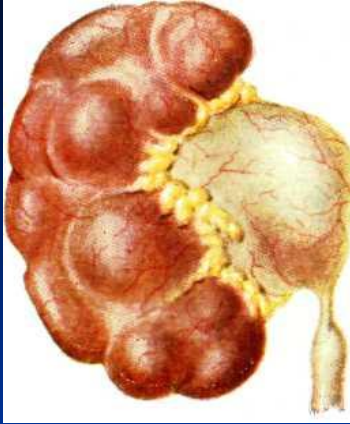
III стадия - резкая атрофия паренхимы почки, превращение ее в тонкостенный мешок.



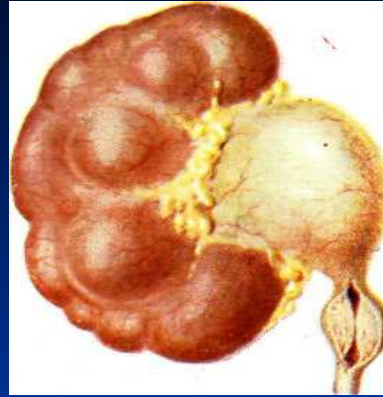Гидронефроз при внутрипочечной и внепочечной лоханке



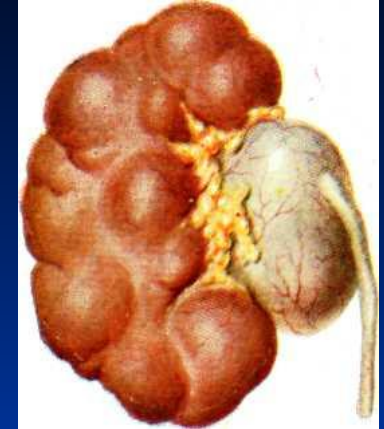
Причины гидронефроза



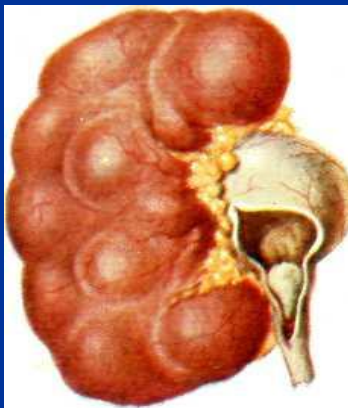
стеноз ЛМС



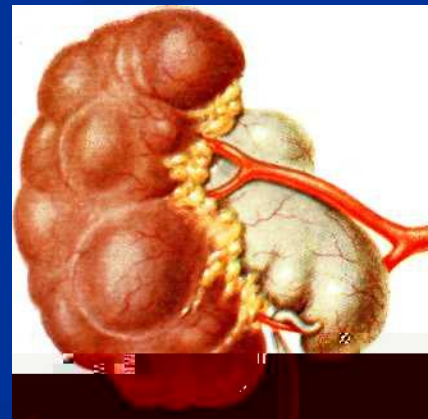
гипертрофия мышц ЛМС



высокое отхождение
мочеточника от лоханки

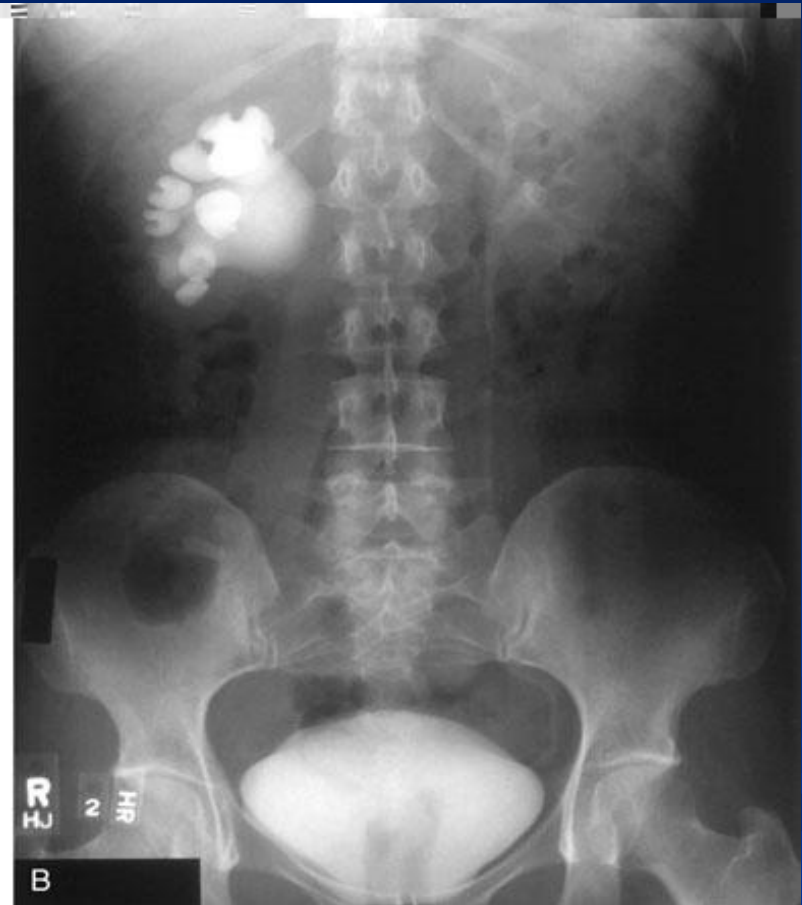
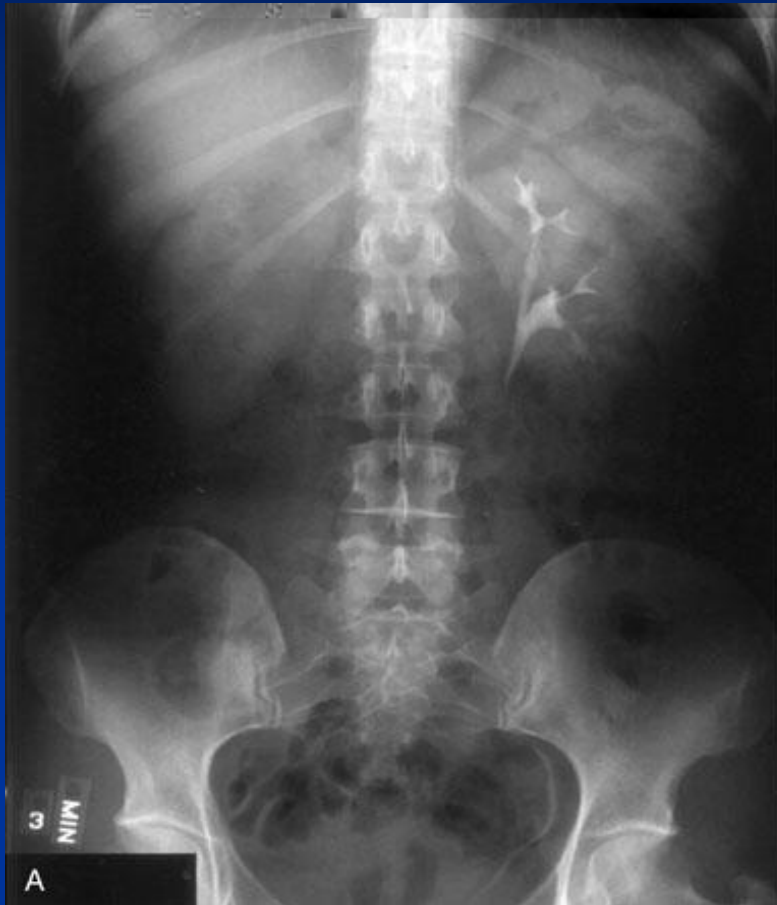
камень в ЛМС



добавочный сосуд к нижнему сегменту почки

Стриктура ЛМС



Диагностика

- УЗИ почек с дуплексным сканированием
 - Рентгенография почек
 - Экскреторная урография
 - Уретеропиелография
 - Ангиография почечной артерии
 - КТ или МРТ почек
 - Общий анализ крови
 - Общий анализ мочи
 - Биохимический анализ мочи

Стриктуры мочеиспускательного канала - стойкое сужение просвета на небольшом или меньшем протяжении, возникшее в результате рубцового замещения тканью самой уретры или окружающей тканью. Различают врожденные и приобретенные (стенозы) стриктуры.

ЭТИОЛОГИЯ

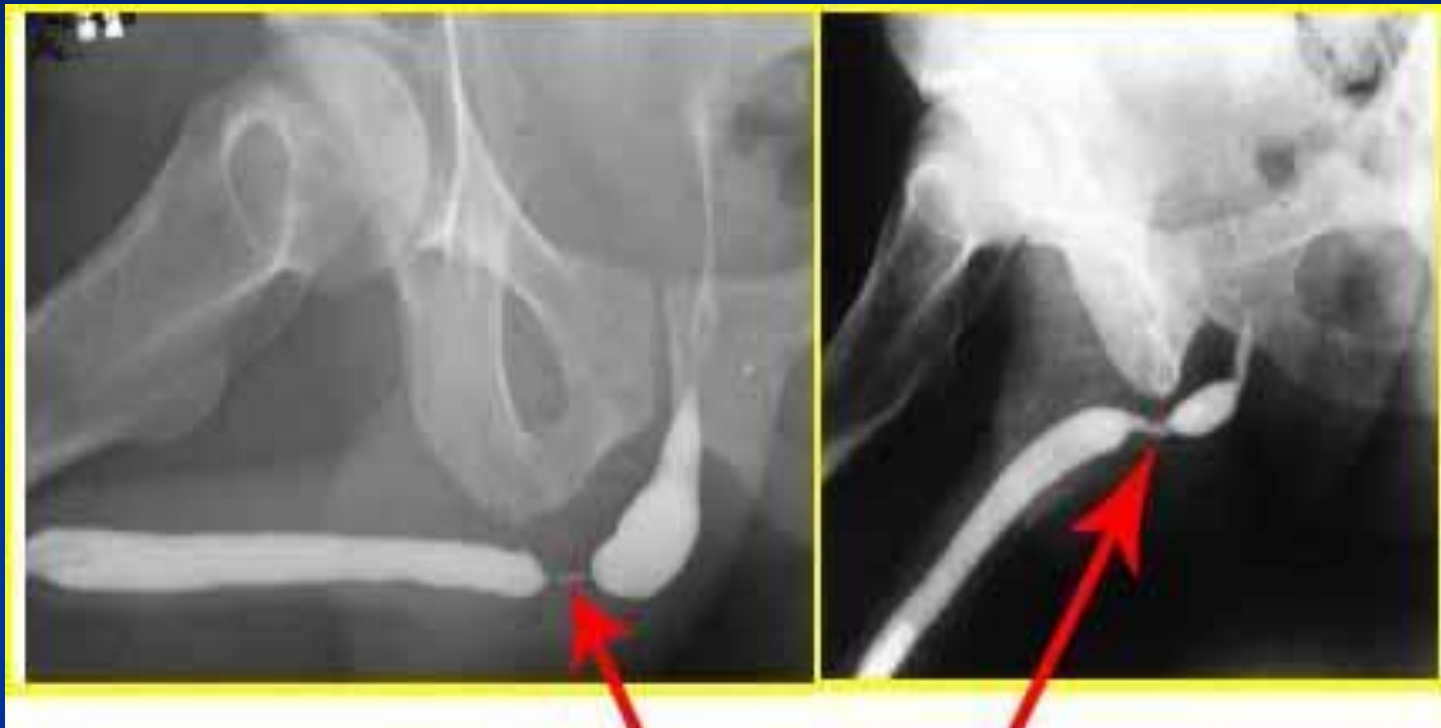- Тупые травмы промежности (падение с широко расставленными ногами).
- Инструментальные исследования (катетеризация, длительное нахождение катетера Фоли).
- Гонорейные и хламидийные уретриты.
- Воспалительные заболевания.
- Крауроз полового члена (форма склероатрофического лишая).

КЛИНИКА

- по мере прогрессирования стриктуры нарастают признаки обструкции уретры – вялая струя, разбрызгивается во время мочеиспускания с натуживанием, при стриктуре наружного отверстия уретры – отклонение струи, частое болезненное учащенное мочеиспускание, отмечается острая задержка мочеиспускания, ощущение неполного опорожнения мочевого пузыря, терминальное подтекание.

ДИАГНОСТИКА

- Пальпация уретры – уплотнение, болезненное объемное образование по ходу уретры (абсцесс).
- Лабораторные методы.
- Рентгенологические методы – ретроградная уретрография, микционная цистоуретрография.
- УФМ – индекс менее 10 мл/с.
- УЗИ для выбора лечебной тактики.
- Эндоскопия детским цистоскопом или гибким уретроскопом.
- Бужирование уретры.
- В настоящее время, появление аппаратов компьютерной диагностики (КТ, МРТ, СКТ) позволяют получать трехмерное изображение зоны стриктуры уретры с большей индивидуализацией выбора наиболее рациональной методики лечения.



Склероз шейки мочевого пузыря

- Склероз шейки мочевого пузыря - развитие соединительнотканного рубцового процесса вследствие воспаления в области шейки мочевого пузыря с частичным вовлечением в процесс стенки органа.

Причины

- Основная роль в этиологии принадлежит осложненному течению послеоперационного периода после вмешательств (открытых и эндоскопических) по поводу аденомы простаты. Основная роль в этиологии принадлежит осложненному течению послеоперационного периода после вмешательств (открытых и эндоскопических) по поводу аденомы простаты. Встречается также идиопатический характер заболевания, известный литературе как болезнь Мариона.
- Частота развития склероза шейки мочевого пузыря неодинакова после разных оперативных вмешательств. Так, после

Классификация склероза шейки мочевого пузыря

Классификация Н.А. Лопаткина (1999)

I. Локализованные органические осложнения:

- стриктура задней стенки мочеиспускательного канала;
- стриктура или облитерация шейки мочевого пузыря;
- предпузырь.

II. Комбинированные органические осложнения:

- предпузырь и стриктура мочеиспускательного канала;
- стриктура шейки мочевого пузыря-предпузырь-стриктура мочеиспускательного канала.

III. Ложный ход (осложнение осложнения):

- предпузырно-пузырный ложный ход;
- уретропредпузырный, предпузырно-пузырный ложный ход;
- уретропузырный ложный ход (минуя предпузырь).

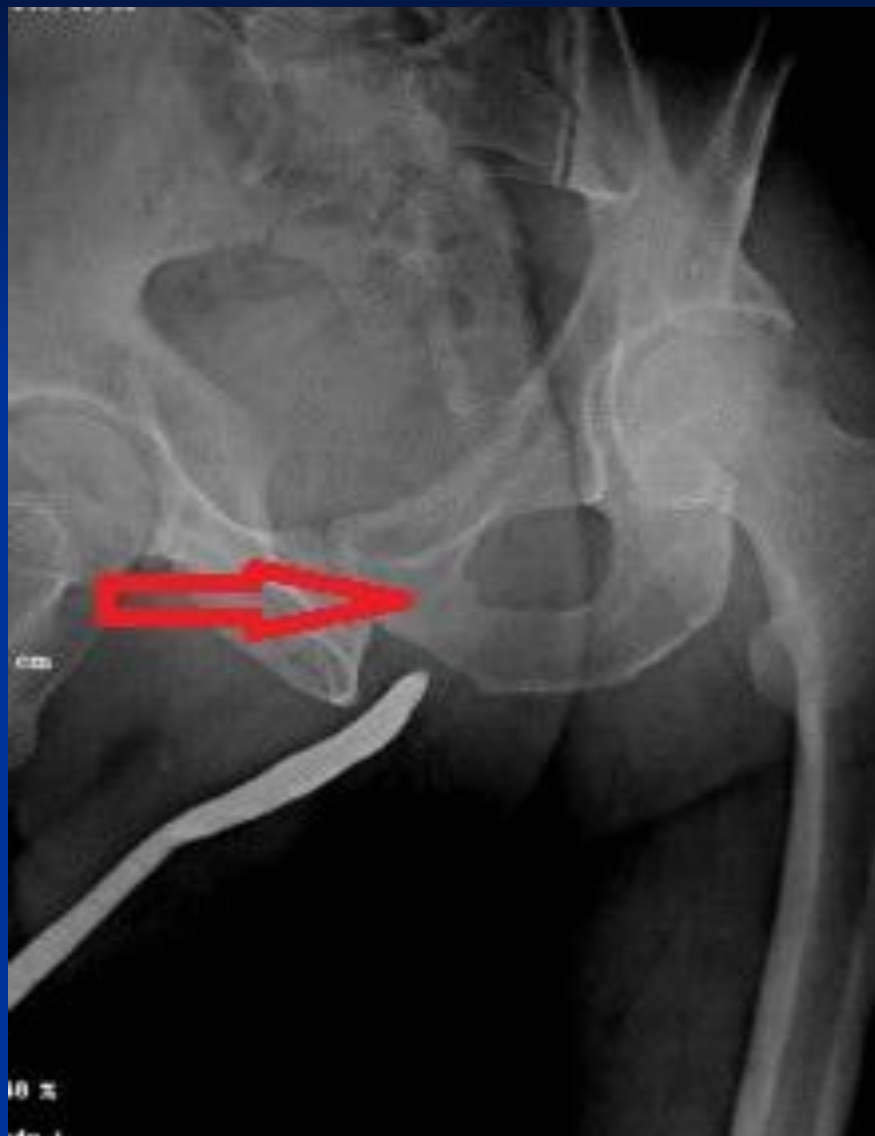Симптомы склероза шейки мочевого пузыря

- I стадия заболевания характеризуется небольшим затруднением мочеиспускания, отсутствием остаточной мочи и нарушений функции верхних мочевых путей.
- II стадия отличается тем, что на фоне усугубления клинических проявлений заболевания появляется остаточная моча, определяется пузырно-мочеточниковый рефлюкс с расширением мочеточников и почечных лоханок, отмечается некоторое снижение функциональных почечных показателей.
- III стадия проявляется хронической задержкой мочи по типу парадоксальной ишурии, двусторонним уретерогидронефрозом с выраженным снижением функции почек

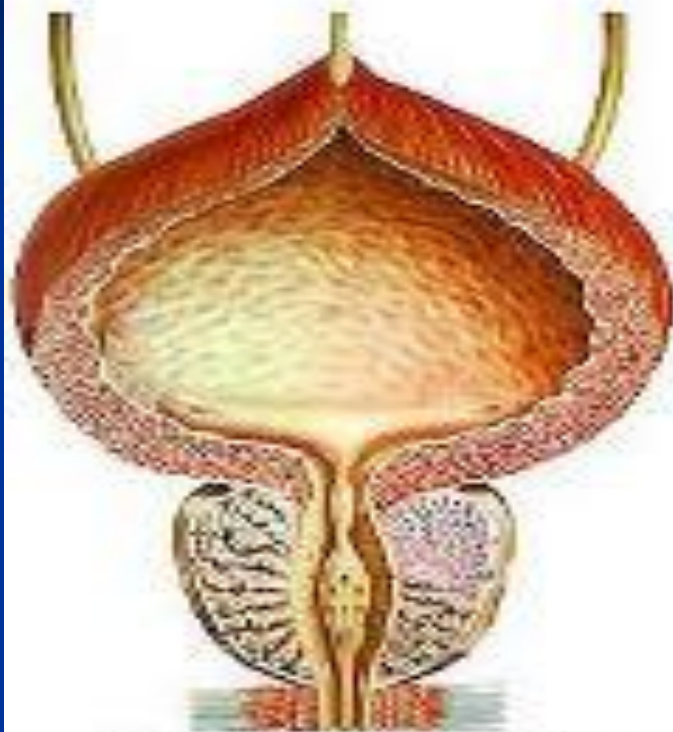Диагностика

- Наличие информации о ранее перенесенной операции и осложненном течении раннего послеоперационного периода.
- Для подтверждения диагноза и определения выраженности и локализации инфравезикальной обструкции (ИВО) применяют восходящую контрастную уретрографию, а при сохраненном мочеиспускании – урофлоуметрия и уретроскопия. Полезную информацию позволяет получить ТРУЗИ (трансректальное ультразвуковое исследование).
- Дифференциальную диагностику проводят с другими обструктивными осложнениями:
 - Стриктура уретры
 - Ложный ход
 - «Предпузырь»
 - Склероз простаты

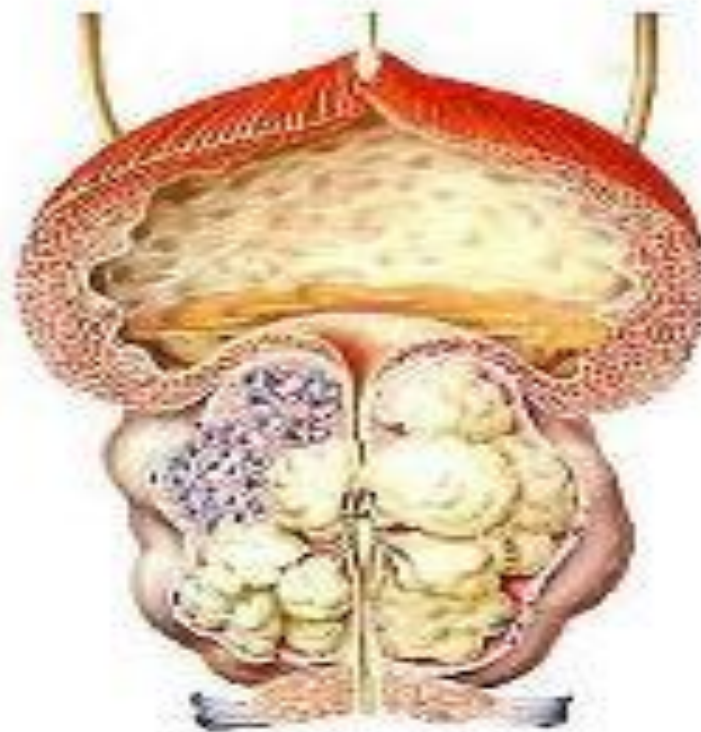Восходящая уретрография



Доброкачественная гиперплазия (аденома) предстательной железы - заболевание, возникающее вследствие разрастания периуретрального отдела предстательной железы, приводящего к обструкции нижних мочевых путей.



Нормальная простата



Аденома простаты

Причины

Патогенез • С возрастом увеличивается активность 5- α редуктазы. Тестостерон под воздействием 5 - α редуктазы превращается в дегидротестостерон. Дегидротестостерон стимулирует рост предстательной железы. Ткань аденомы сдавливает просвет простатического отдела мочеиспускательного канала • Обструкция нижних мочевых путей.

Клиническая классификация. Согласно модифицированной классификации, в клиническом течении аденомы простаты различают три стадии: компенсации, субкомпенсации и декомпенсации.

- В I стадии у больных возникают расстройства мочеиспускания при полном опорожнении мочевого пузыря и отсутствии существенных изменений со стороны верхних мочевых путей и почек.**
- Во II стадии значительно нарушается функция мочевого пузыря и появляется остаточная моча. Почки и верхние мочевые пути проходят этапы снижения функционального состояния.**
- В III стадии развивается полная декомпенсация функции мочевого пузыря и наблюдается парадоксальная ишурия. Отмечается выраженное расширение верхних мочевых путей и прогрессивное нарушение парциальных функций почечной паренхимы вследствие обструктивной уропатии.**

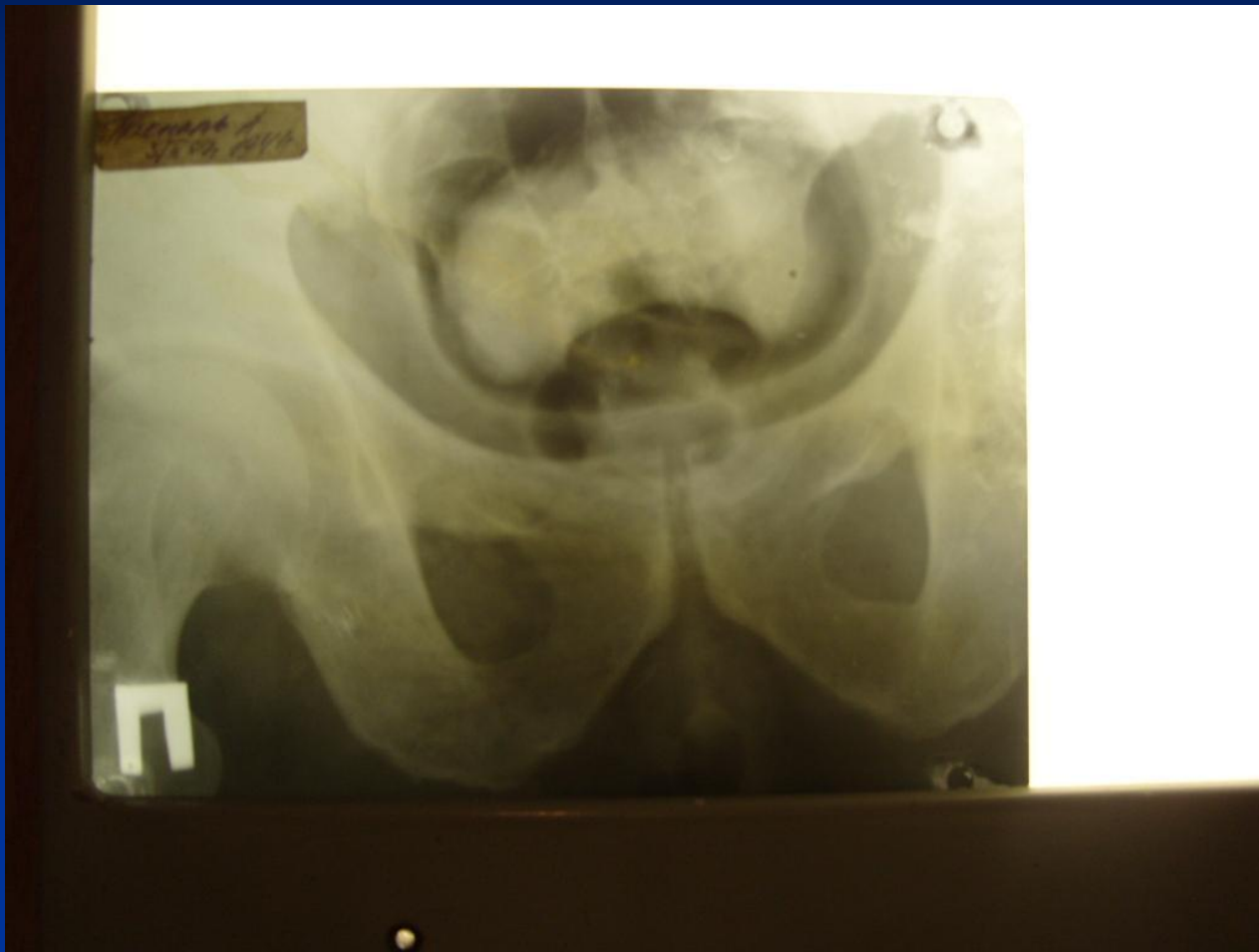Клиника. *Симптомы накопления* (ранее назывались ирритативными или симптомами раздражения и связаны с фазой накопления (хранения) мочи) - частое мочеиспускание малыми порциями, ночная поллакиурия, императивность позывов, чувство неполного опорожнения мочевого пузыря и неудержание мочи.

***Симптомы опорожнения* (ранее обозначались как обструктивные) - затрудненное и/или прерывистое мочеиспускание, слабая струя мочи, необходимость натуживаться при мочеиспускании, отделение мочи по каплям и парадоксальная ишурия.**

ДИАГНОСТИКА

- Клиническая: жалобы, анамнез, перкуторное определение остаточной мочи, пальпация мочевого пузыря, пальцевое ректальное исследование простаты.
- Лабораторные методы: гипоизостенурия, гиперазотемия, исследование секрета. ПСА.
- Рентгенологическая: экскреторная, нисходящая цистография, цистография по Кнайзе-Шоберу, восходящая уретроцистография.
- УЗИ.
- Урофлоуметрия

цистограмма



ОСЛОЖНЕНИЯ

- 1. Острая задержка мочи
- 2. Вторичное камнеобразование в мочевом пузыре.
- 3. Макрогематурия, обусловленная варикозным расширением вен шейки мочевого пузыря.
- 4. Воспалительный процесс в простате.
- 5. ПМР., восходящий пиелонефрит.
- 6. Дилатация верхних мочевых путей.

