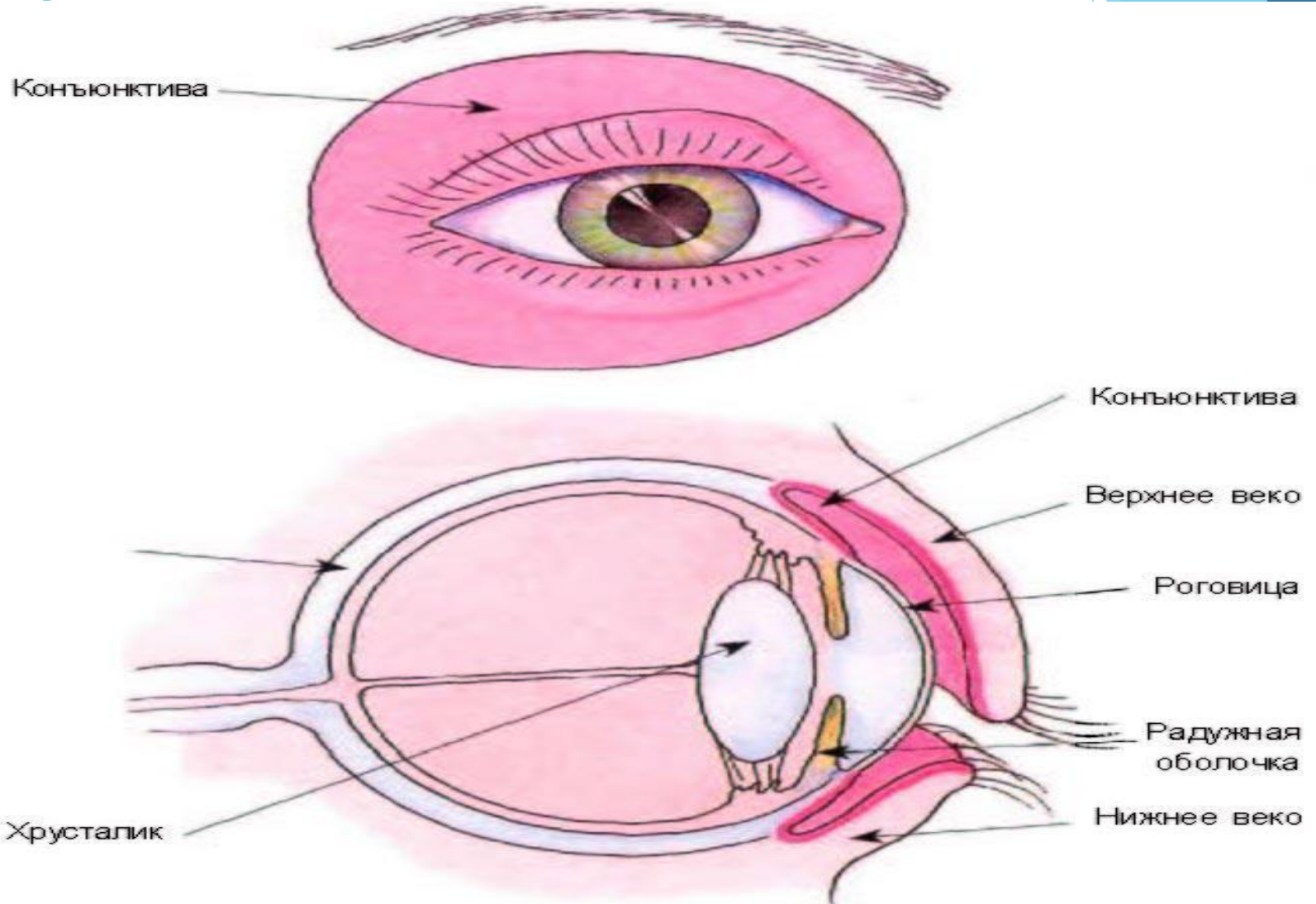


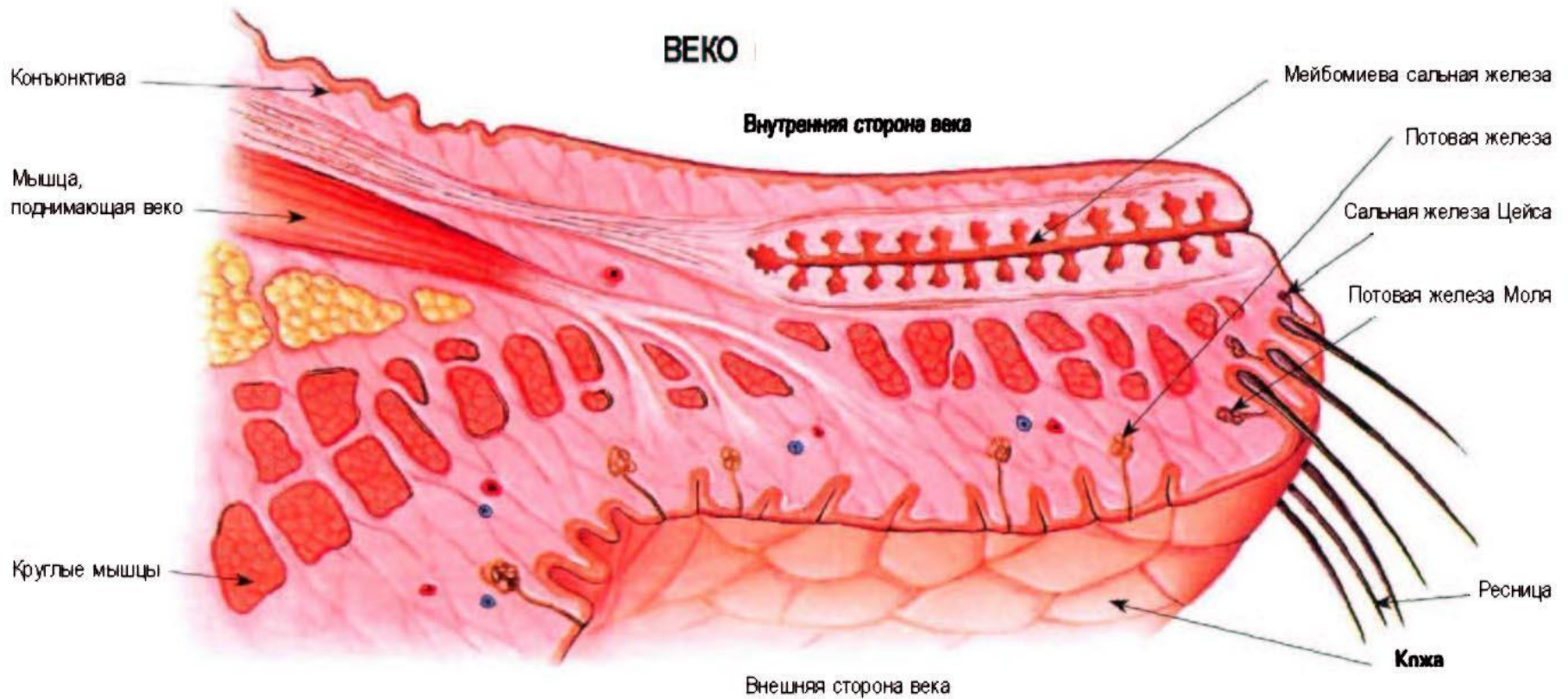
Заболевания век

Белобратова Л.Н. 2022г.

Строение глаза



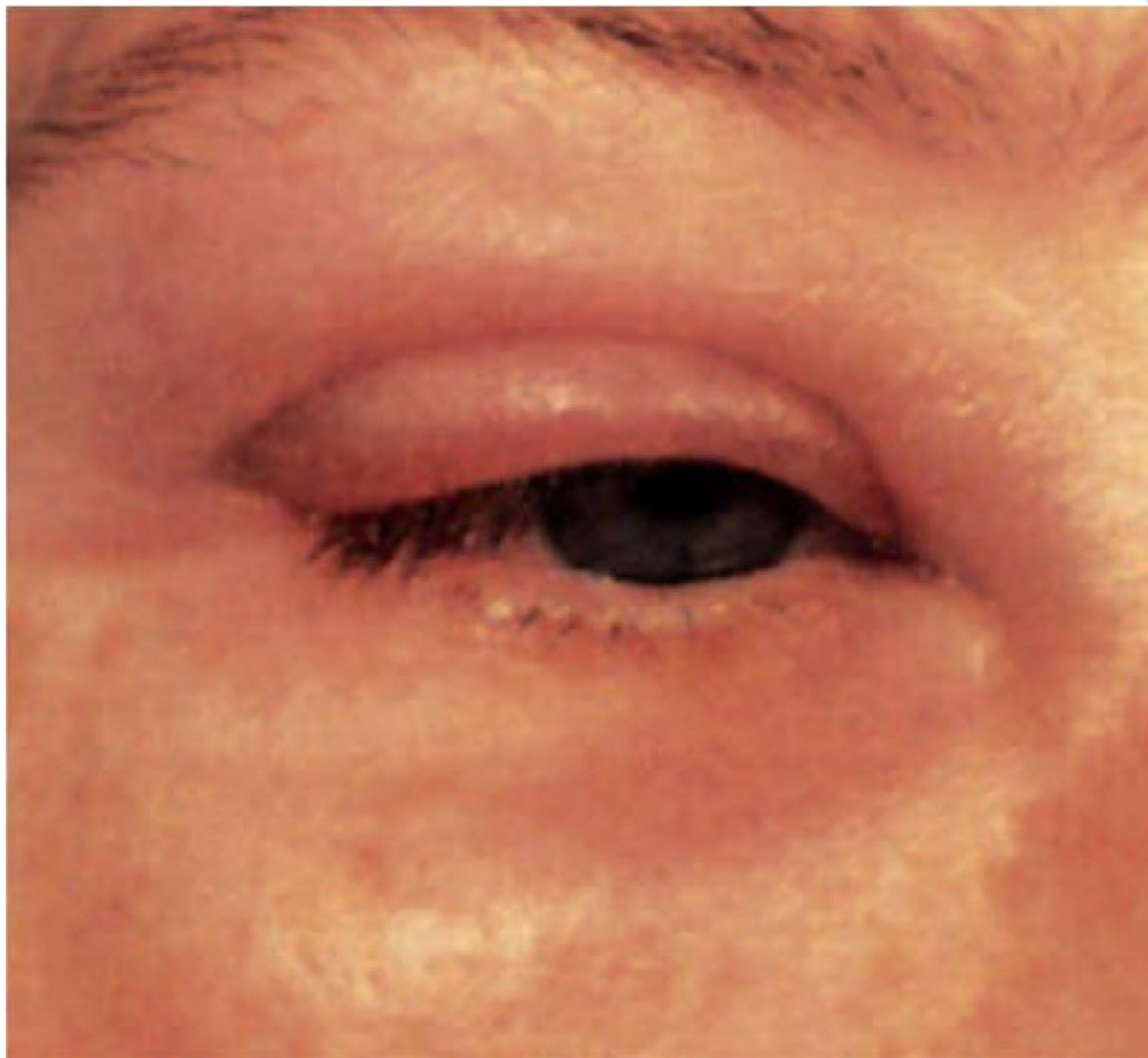
Строение века



Заболевания век (10%)

- ▶ Аллергические
- ▶ Заболевания краев и желез век
 - ▶ Блефарит
 - ▶ Ячмень
 - ▶ Халазион
- ▶ Бактериальные заболевания кожи век
 - ▶ Абсцесс, флегмона
- ▶ Нарушения положения век
 - ▶ Зворот
 - ▶ Выворот
 - ▶ Птоз
 - ▶ Лагофтальм
- ▶ Новообразования
- ▶ Врожденные аномалии

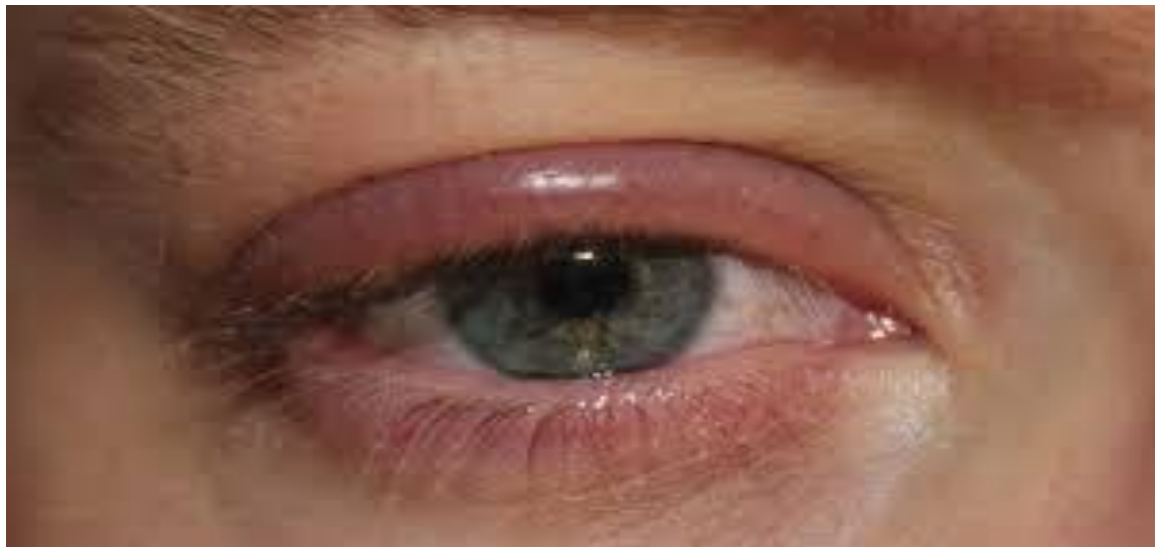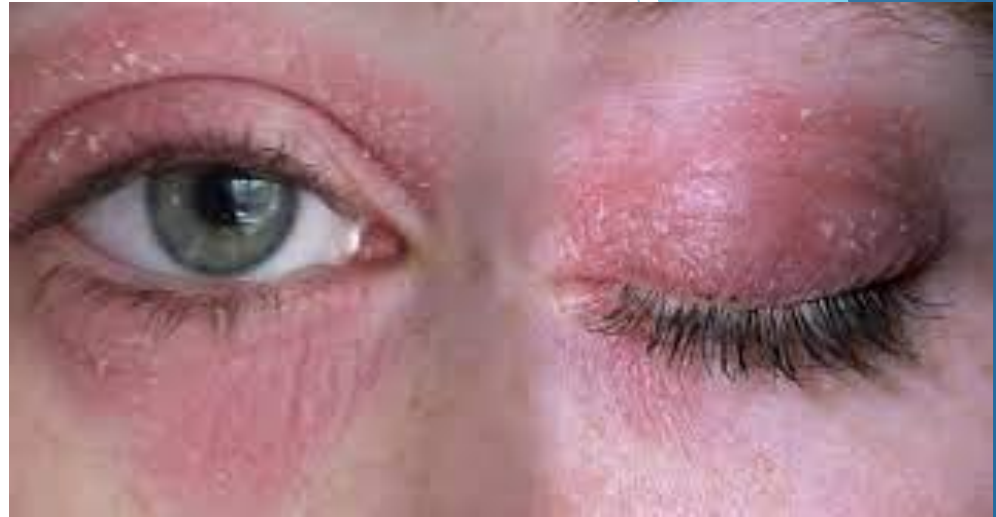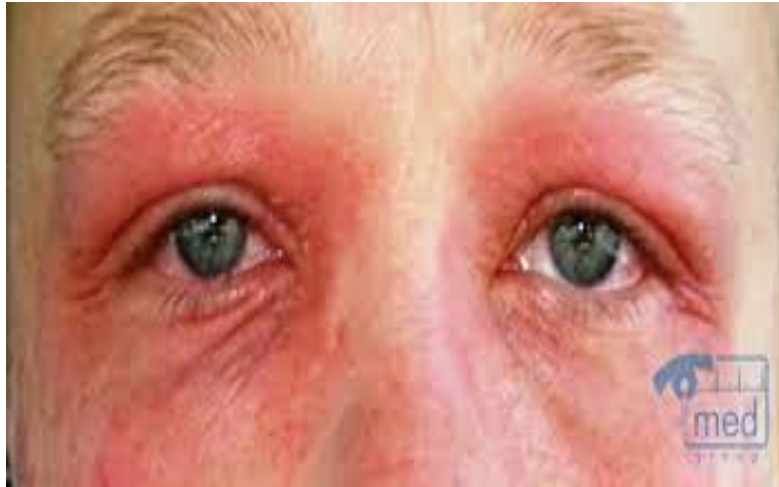Отек века (отек Квинке)



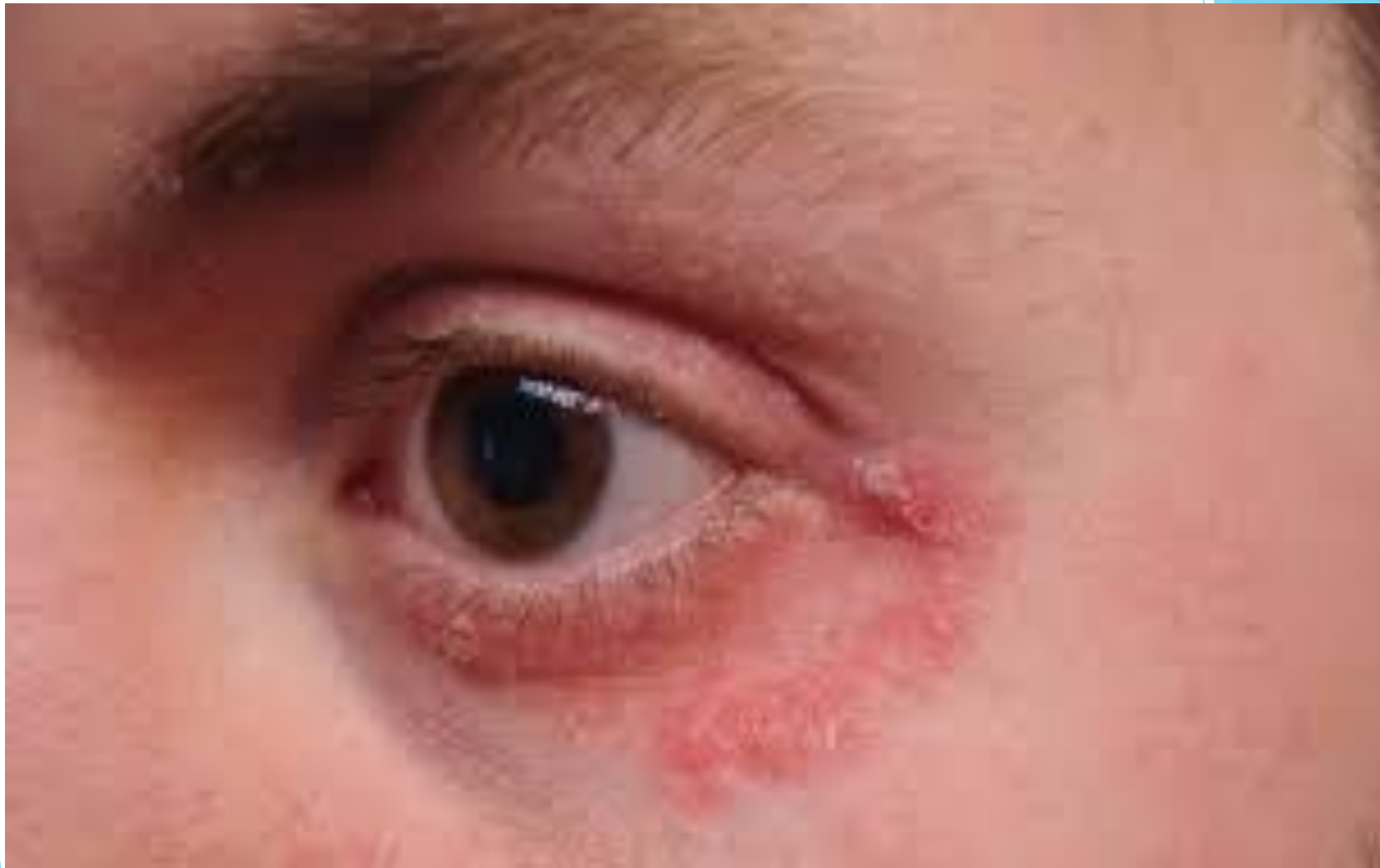Лечение аллергических заболеваний век

- ▶ Этиологическое
(элиминация аллергена)
- ▶ Патогенетическое
(кортикостероиды - местно)
- ▶ Симптоматическое
(антигистаминные)

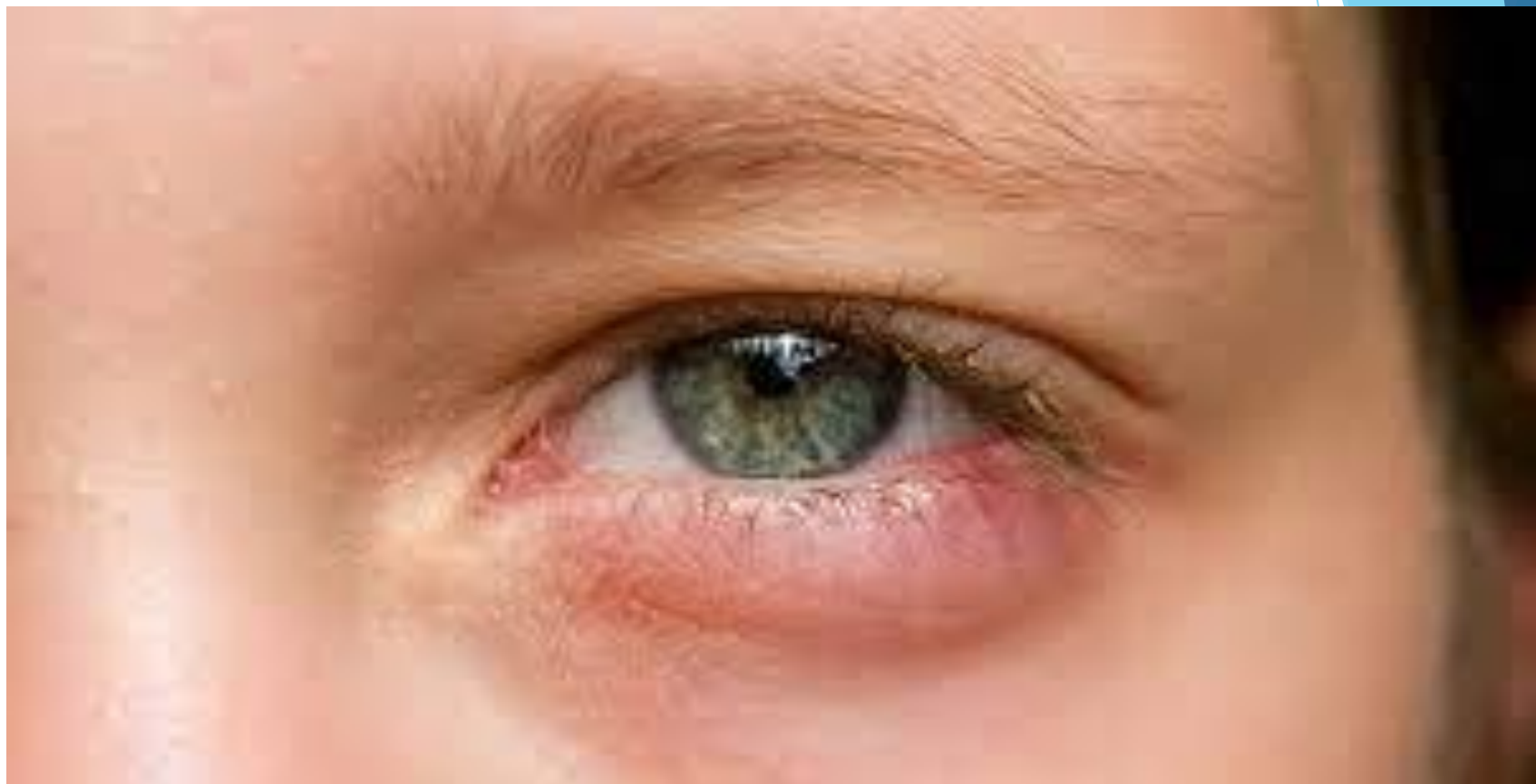Аллергические проявления в области глаз



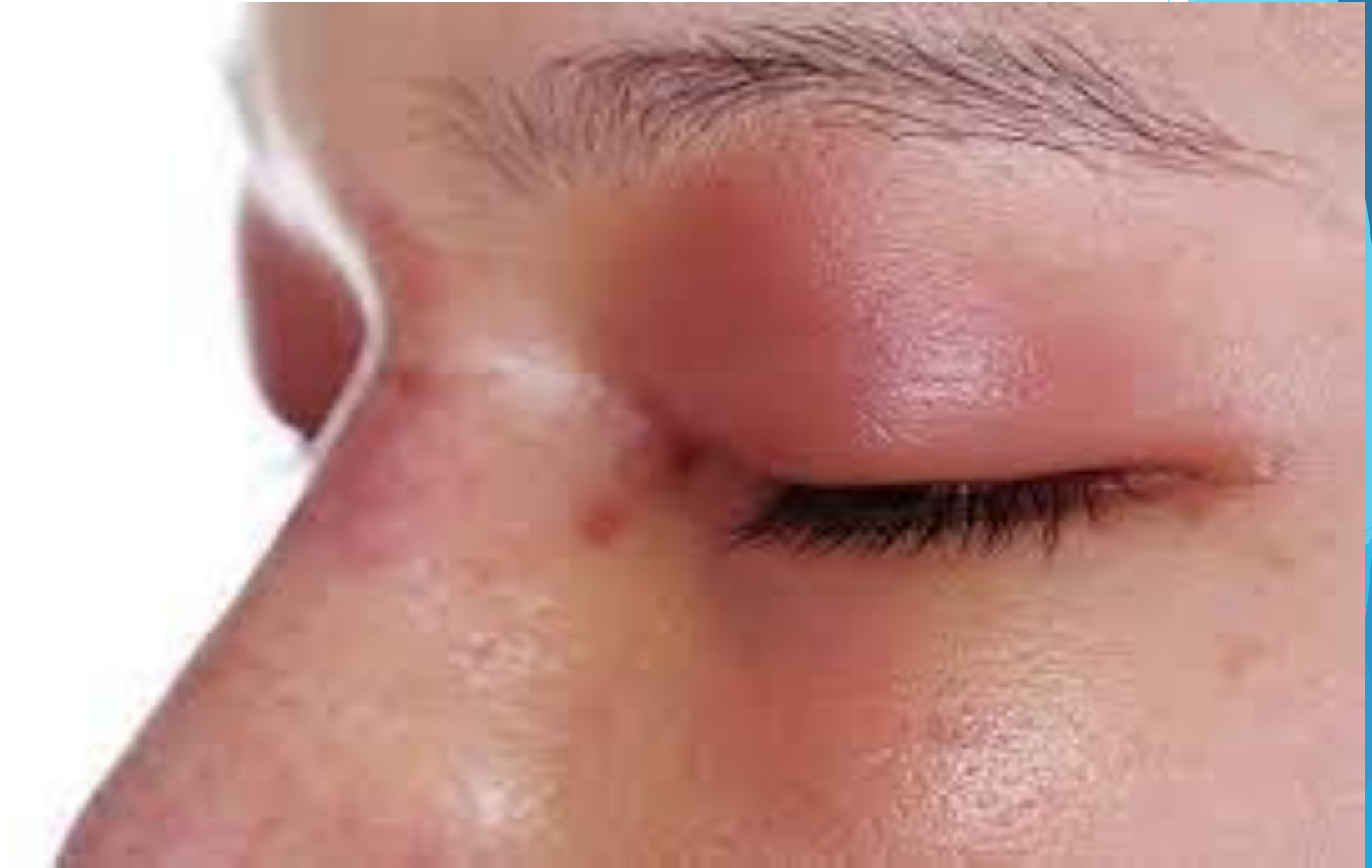Аллергические дерматиты



Аллергический блефарит нижнего века



Аллергия на косметику



Блефарит – двустороннее воспаление краев век, почти всегда имеющее хроническое течение.

Этиология блефаритов

▶ инфекционная:

*чаще бактерии

(Staphylococcus aureus, Str. epidermidis, Haemophilus influenzae и др.),

* реже вирусы

(вирус простого герпеса, опоясывающего лишая),

* патогенными грибами (рода Pityrosporum) и т.д.

▶ неинфекционная:

при себорее, розовых угрях, экземе, полипозе носа, тонзиллите.

Патогенез

- ▶ микрофлора конъюнктивальной полости внедряется в сальные, мейбомиевы железы и волосяные мешочки ресниц и на фоне аутоиммунной сенсibilизации приводит к их воспалению.

КЛАССИФИКАЦИЯ

```
graph TD; A[КЛАССИФИКАЦИЯ] --> B[ОСТРЫЕ]; A --> C[ХРОНИЧЕСКИЕ];
```

ОСТРЫЕ

ХРОНИЧЕСКИЕ

ФОРМЫ БЛЕФАРИТА ПО ЛОКАЛИЗАЦИИ

По анатомическим признакам различают:

Передний краевой

(при котором поражается только ресничный край века)

Задний краевой

(при котором поражение краев век сопровождается воспалением мейбомиевых желез в толще век, что может постепенно приводить к поражению конъюнктивы и роговицы.

Ангулярный

Клинические формы

```
graph TD; A[Клинические формы] --> B[простой]; A --> C[чесуйчатый]; A --> D[язвенный]; A --> E[демодекозный]; A --> F[Задний краевой];
```

простой

чесуйчатый

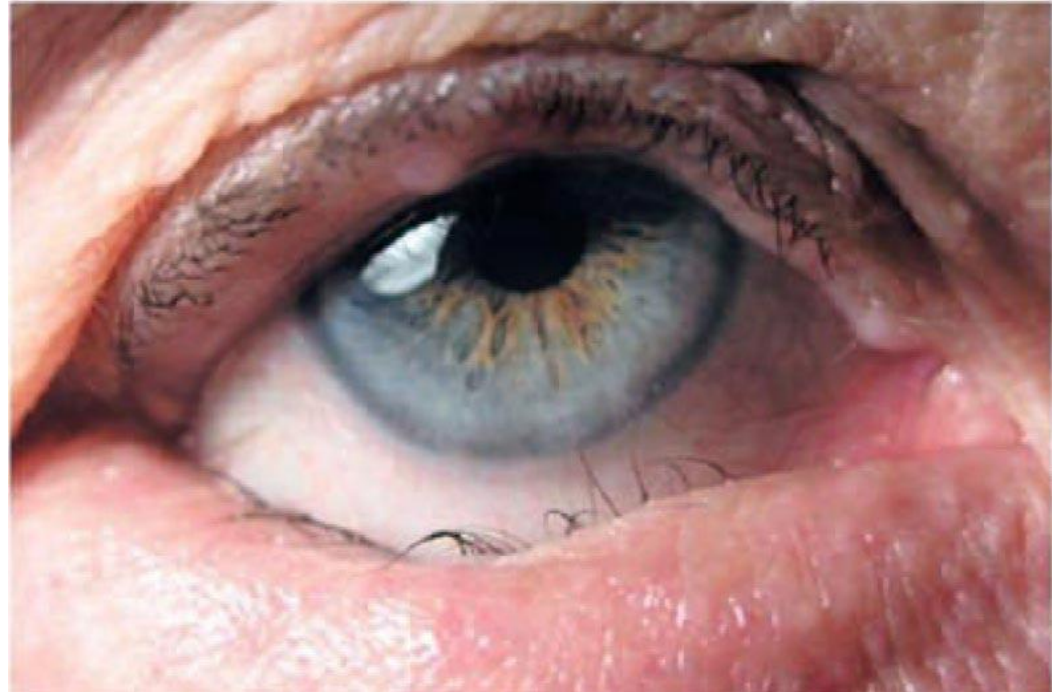язвенный

демодекозный

Задний краевой

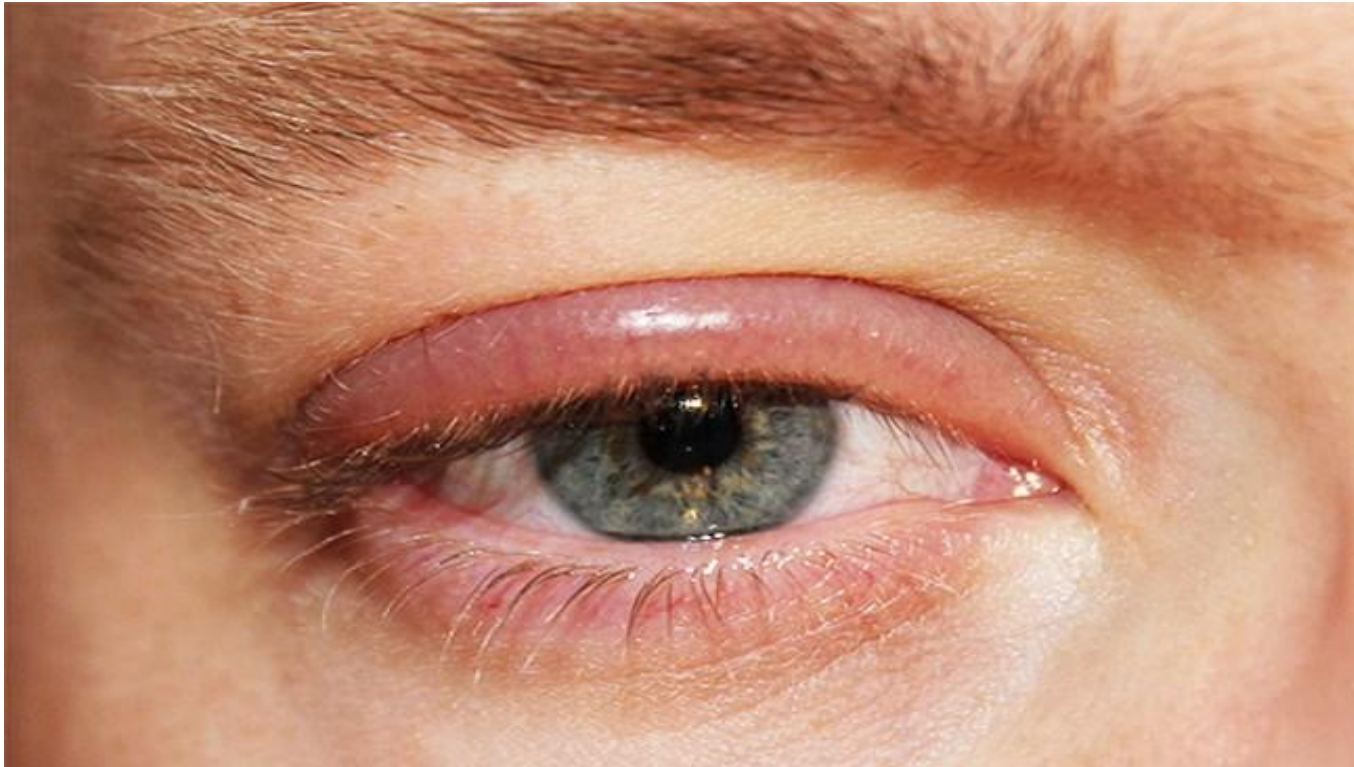Блефарит- воспаление краев век

- ▶ Зуд
- ▶ Жжение
- ▶ Слезотечение
- ▶ Ощущение инородного тела



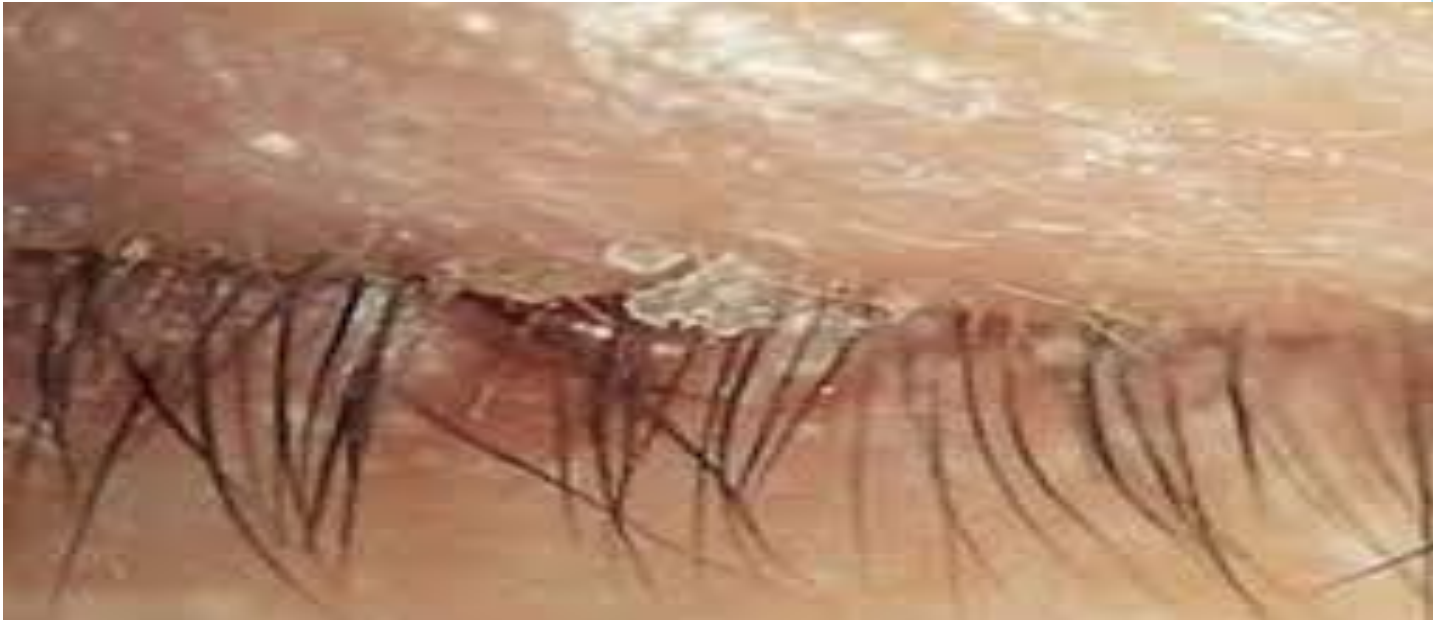Простой блефарит

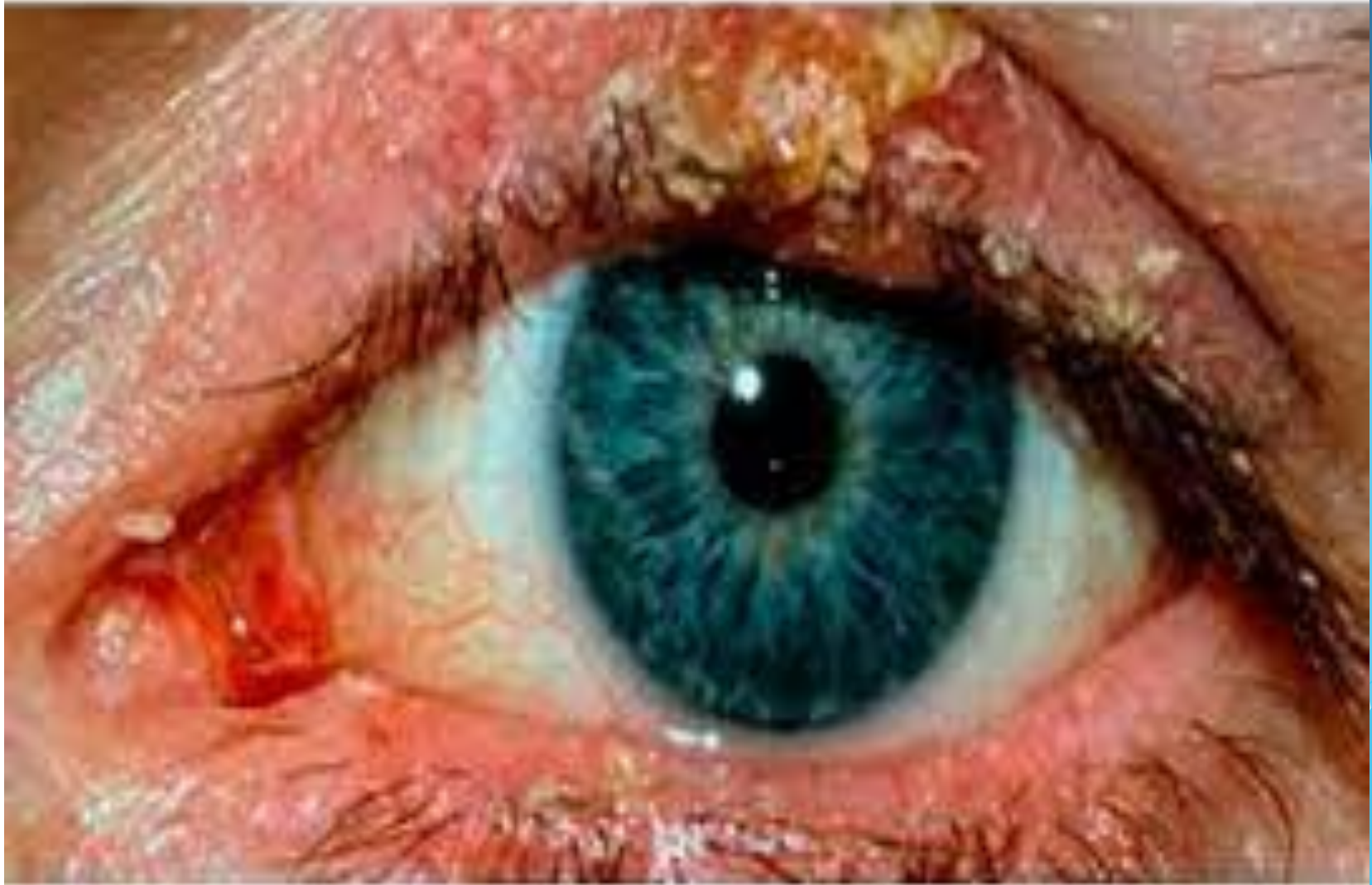- ▶ умеренно выраженное покраснение краев век;
- ▶ жалобы на зуд,
- ▶ ощущение засоренности в глазах,
- ▶ учащенное мигание с появлением едкого пенистого отделяемого в углах глазной щели,
- ▶ утомляемость глаз при зрительной нагрузке (особенно в ночное время)



Чешуйчатый (себорейный) блефарит

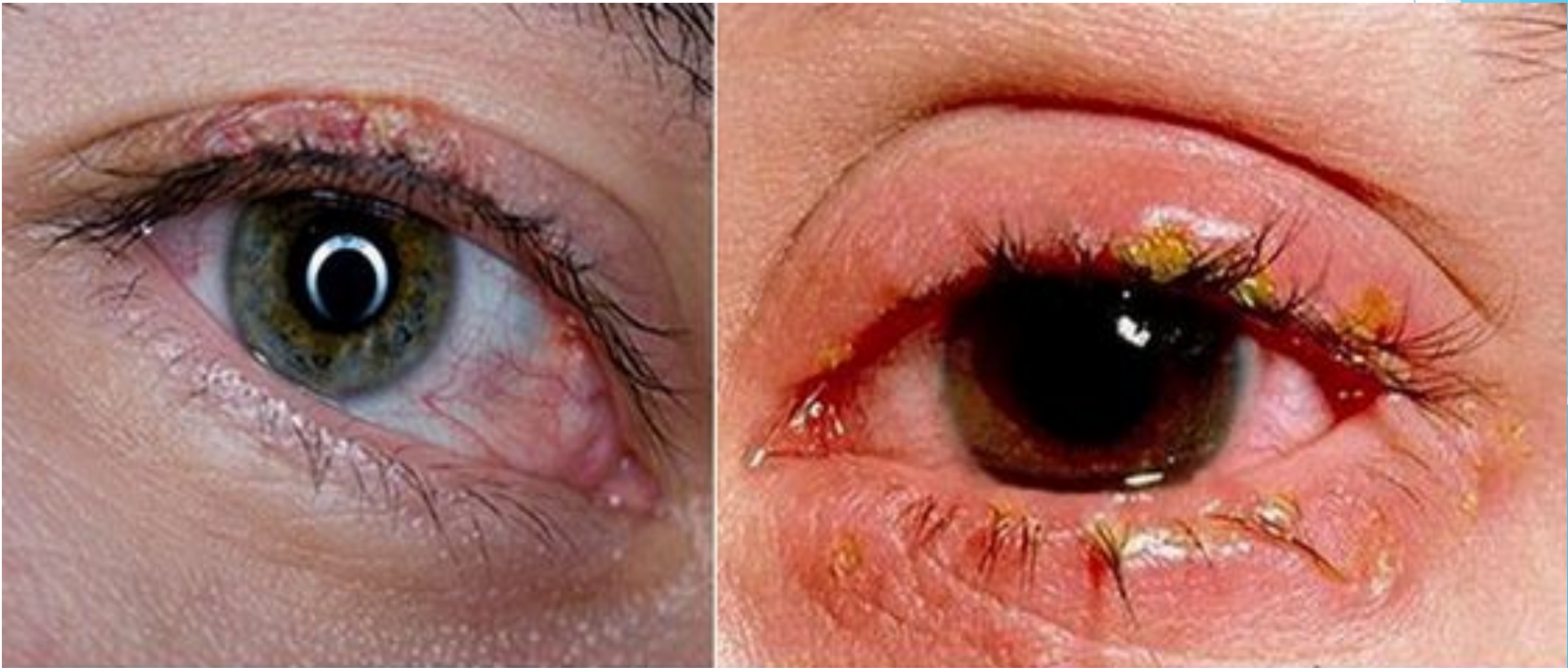
- ▶ появление большого количества мелких чешуек на коже края века и ресницах (наподобие перхоти);
- ▶ жалобы на зуд, жжение, тяжесть век, быструю утомляемость глаз; края век гиперемированы, утолщены;
- ▶ при прогрессировании процесса – сглаженность переднего и заднего ребер свободного края века и нарушение адаптации нижнего века к главному яблоку.
- ▶ умеренно выраженное покраснение краев век;





Язвенный блефарит

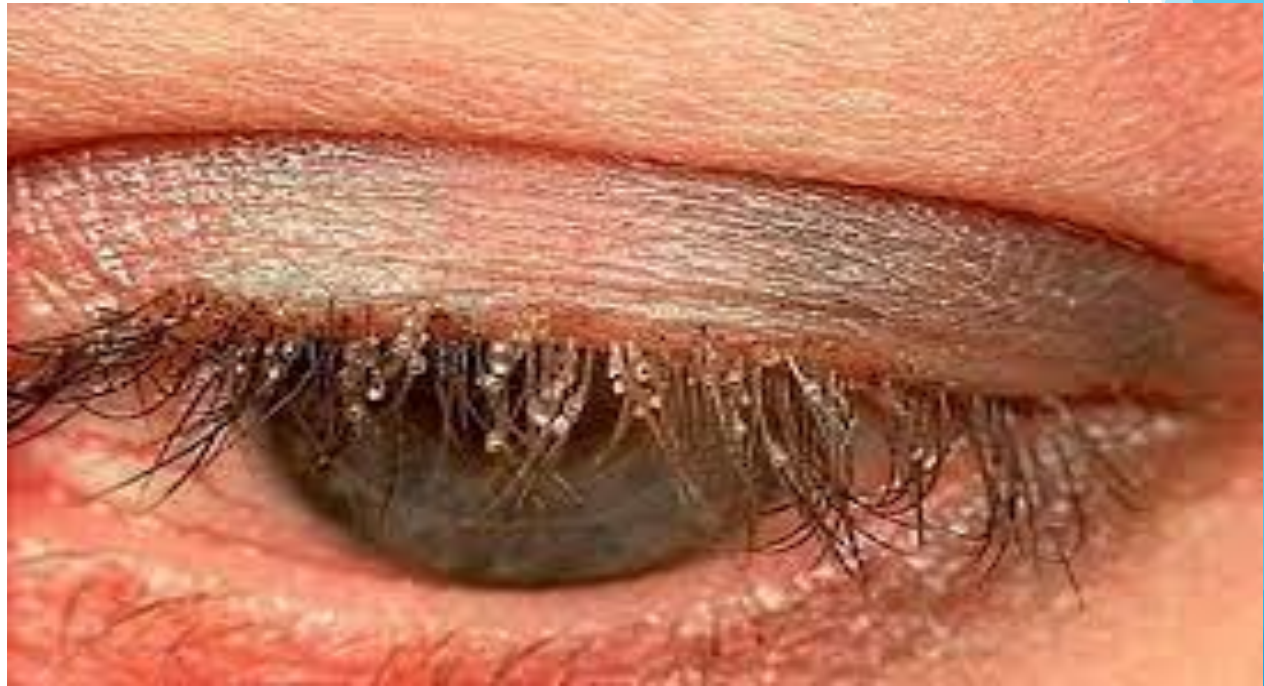- ▶ образование гнойных корок,
- ▶ склеивание ресниц,
- ▶ изъязвление кожи краев век;
- ▶ при вовлечении фолликулов – укорочение и ломкость ресниц, рубцевание края века, неправильный рост, поседение или потеря ресниц.



Язвенный блефарит (Blepharitis ulcerosa)

Демодекозный блефарит

- ▶ покраснение и утолщение краев век,
- ▶ наличие чешуек, корочек, белых муфт на ресницах;
- ▶ жалоба на зуд в области век;
- ▶ клещ поселяется в просветах мейбомиевых желез и ресничных фолликулах;
- ▶ при подозрении на демодекозный блефарит с диагностической целью удаляют пять ресниц и укладывают на предметное стекло, диагноз подтверждается при обнаружении личинок вокруг корня ресниц и шести или более подвижных клещей (меньшее количество особей – носительство, у 80% здоровых).



Задний (краевой) блефарит

- ▶ покраснение и утолщение краев век,
- ▶ образование телеангиэктазий у закупоренных отверстий мейбомиевых желез, их гипо- или гиперсекреция,
- ▶ скопление желтовато-серого пенистого секрета в наружных уголках глазной щели и у заднего ребра свободного края век,
- ▶ гиперемия пальпебральной конъюнктивы,
- ▶ нарушение прекорнеальной пленки.

Лечение блефарита

ЭТИОТРОПНОЕ:

- ▶ закапывают в конъюнктивальную полость:
 - * 30% сульфацил натрия 2-3 раза в сутки,
 - * 1% эритромицин,
 - * смазывают края век тетрациклиновой, эритромициновой мазями, кортикостероиды + антибиотики и т.д. 1 – 2 раза в сутки
- ▶ При демодекозной блефарите:
 - * мазь с ихтиолом,
 - * 2% серная мазь.
- ▶ Одновременно устраняют неблагоприятные эндо- и экзогенные факторы, лечат сопутствующие заболевания.

Лечение блефарита

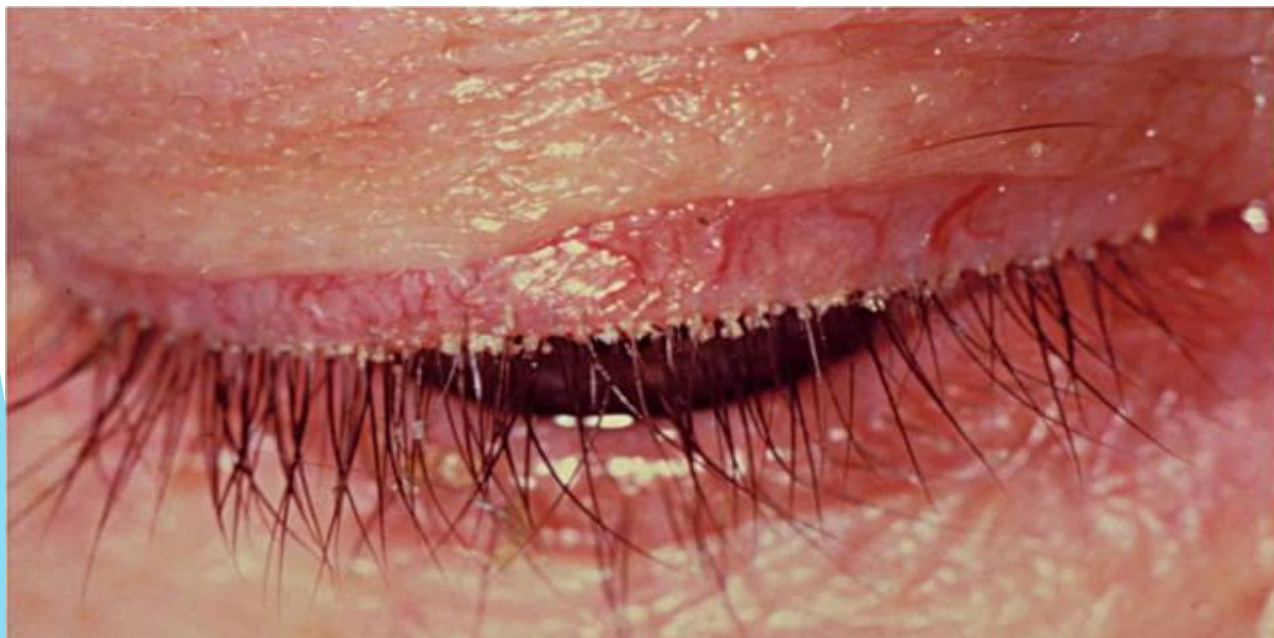МЕСТНОЕ:

- ▶ Туалет век:
 - чешуйки, корочки удаляют,
 - края век обрабатывают антисептиками (фурациллин),
 - массаж век с помощью глазных стеклянных палочек,
 - затем края век высушивают, обезжиривают спиртом и смазывают бриллиантовым зеленым.
- ▶ На ночь края век смазывают витаминизированной мазью с антибиотиками
- ▶ Обработка антисептиками (брил.зеленый), аппликации 2% соды
- ▶ Массаж век стеклянной палочкой

Лечение блефарита

СИМПТОМАТИЧЕСКОЕ:

- ▶ закапывание в конъюнктивальную полость 5% новокаина, 2% амидопирина.



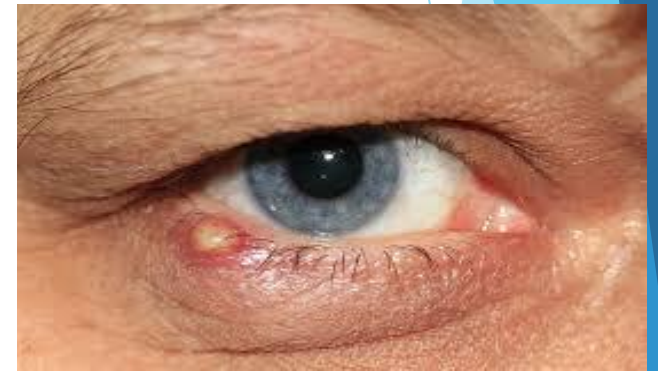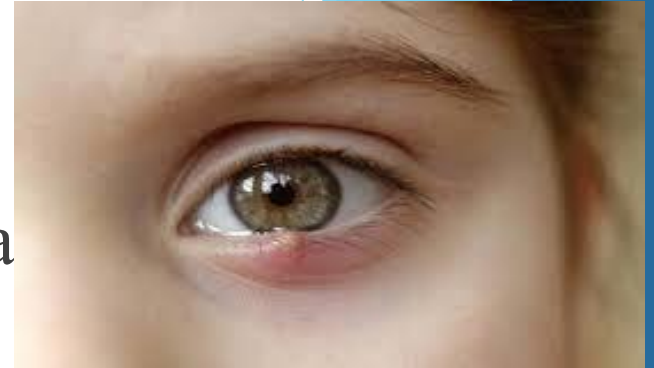Ячмень - острое гнойное воспаление волосяного мешочка или сальной железы ресниц (мейбомит)

▶ Симптомы:

- ▶ Боль, покраснение и отек участка века
- ▶ Формирование (1-2 дня) и прорыв гнойника

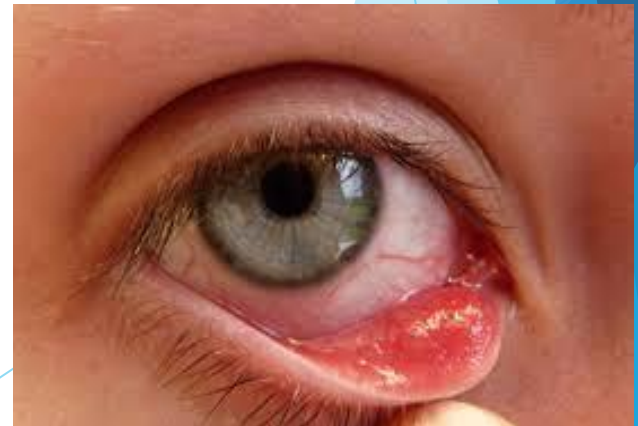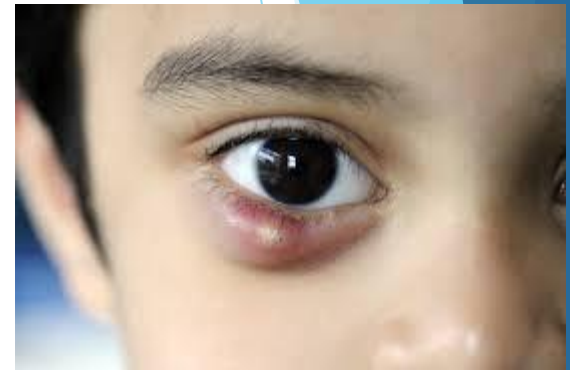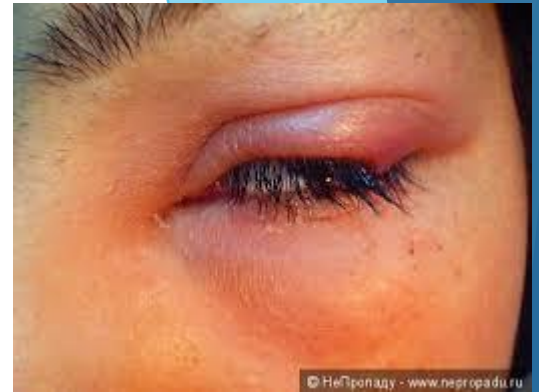▶ Лечение (выдавливать нельзя!!!):

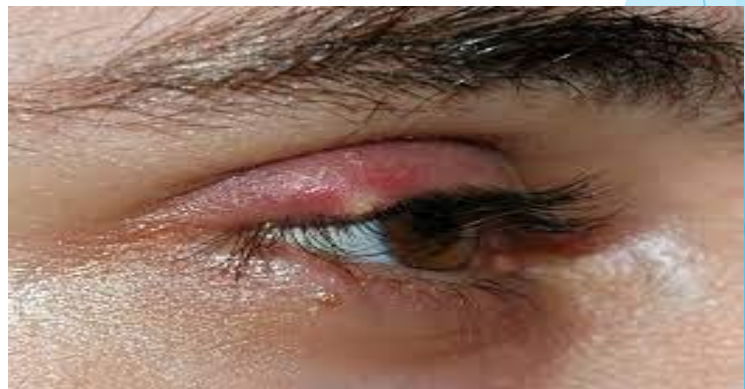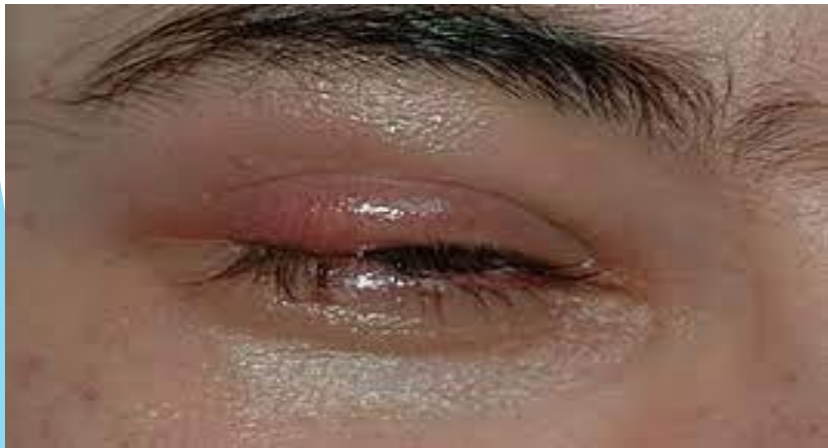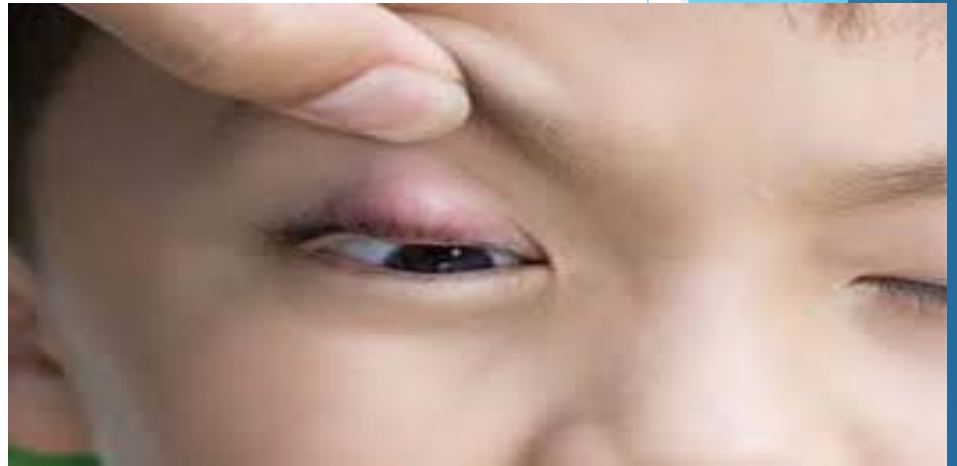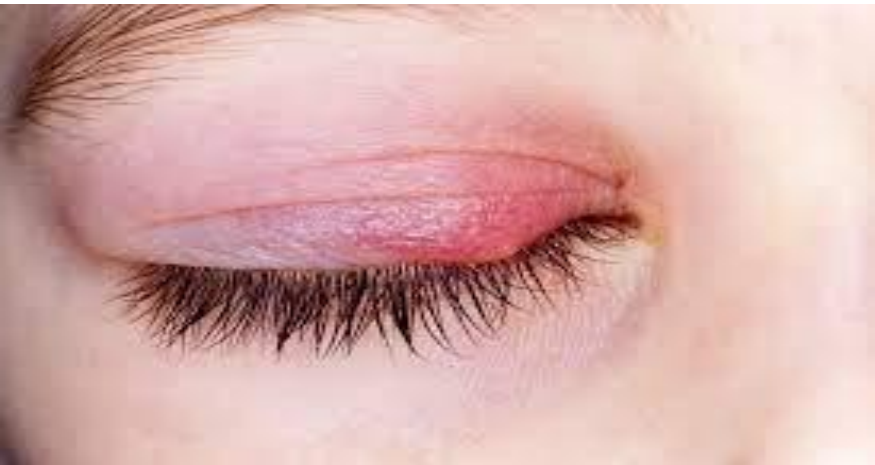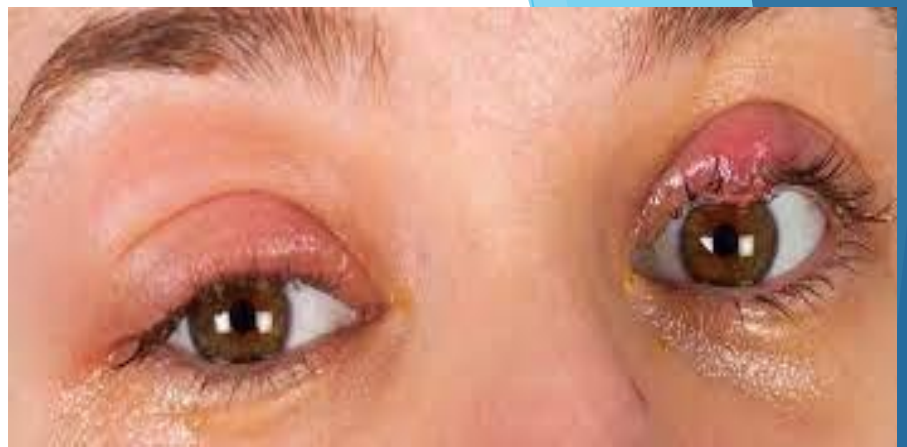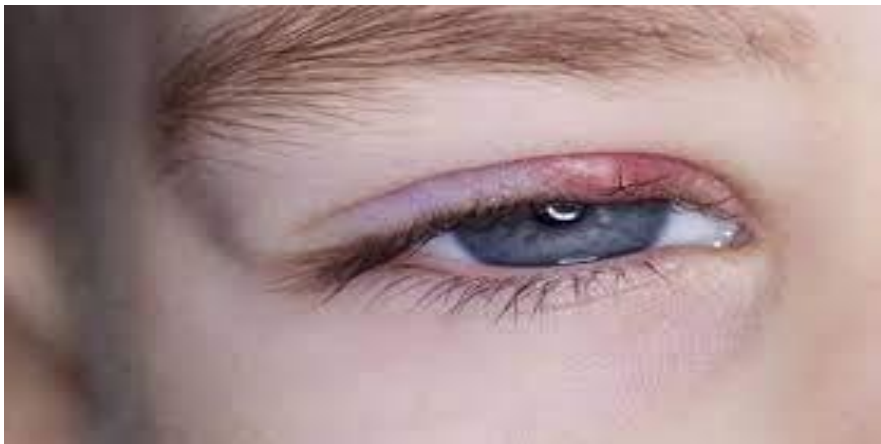- ▶ Сухое тепло, УФО
- ▶ Край века смазывать антисептиками
- ▶ Закапывать р-ры антисептиков



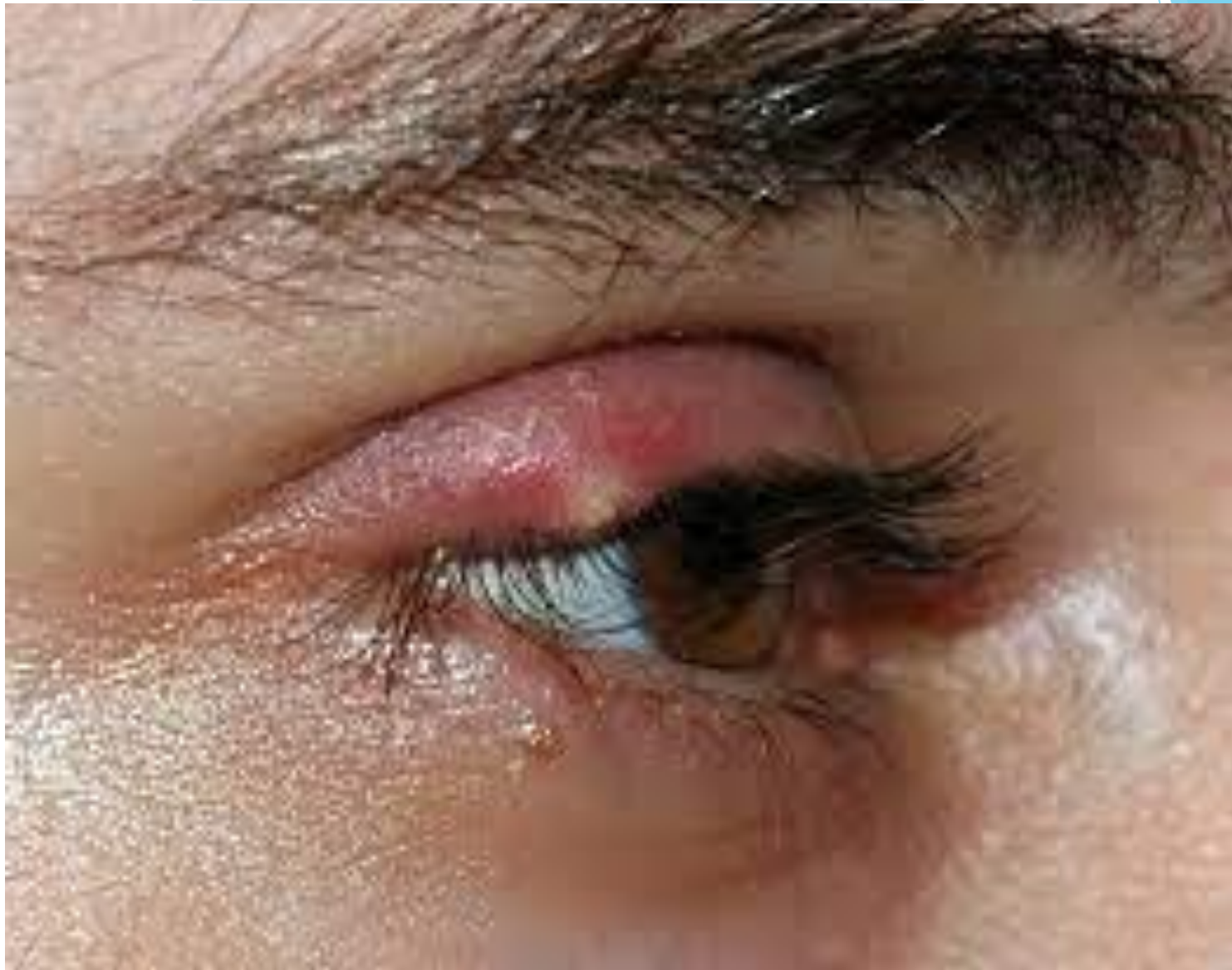ЯЧМЕНЬ - ВИДЫ

- ▶ а) **наружный ячмень**: на ограниченном участке вблизи края век появляется покраснение с болезненной припухлостью, воспалительный инфильтрат быстро увеличивается, сопровождаясь отеком века и конъюнктивы глазного яблока; на 2-3-й день инфильтрат гнойно расплавляется, верхушка припухлости приобретает желтый цвет; на 3-4-й день головка прорывается наружу с выделением гноя и некротизированных тканей. Болезненность, отечность, гиперемия кожи постепенно исчезают.
- ▶ б) **внутренний ячмень**: сходное течение, связан с гнойным воспалением мейбомиевых желез, поэтому прорыв гноя обычно происходит со стороны конъюнктивы хряща;
* после вскрытия нередко разрастаются плоские листовидные грануляции.





ЯЧМЕНЬ



Ячмень -ОСЛОЖНЕНИЯ

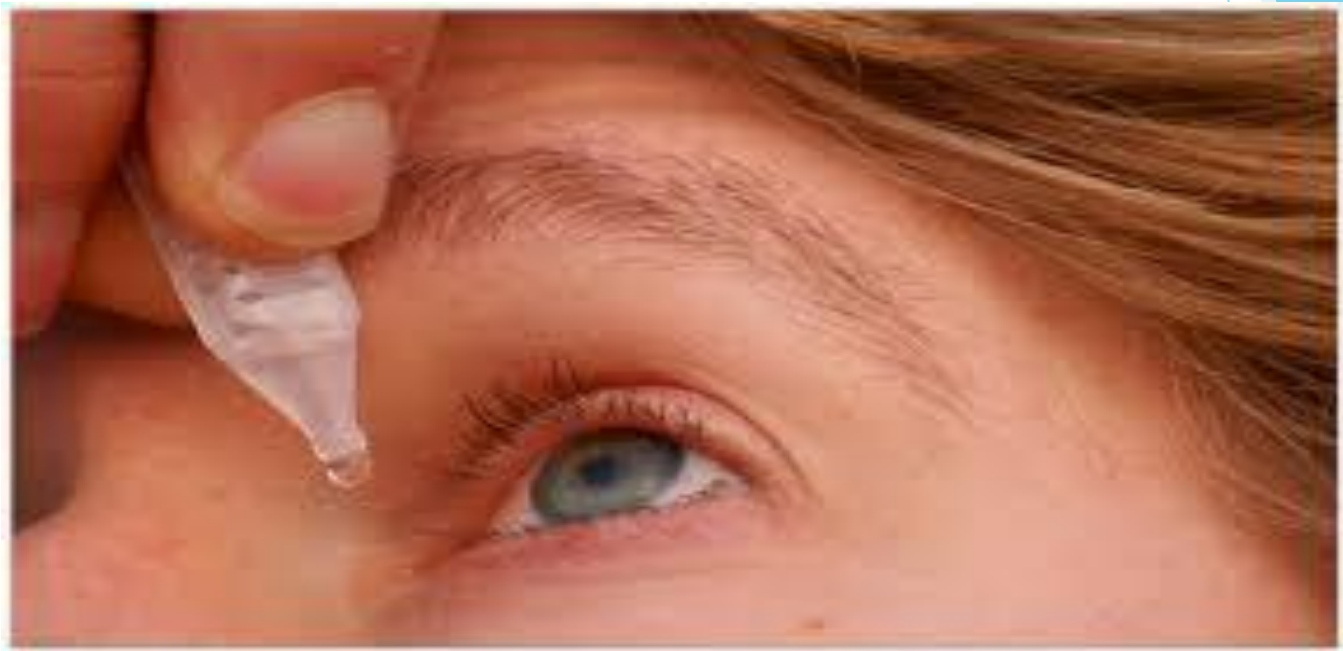- ▶ флегмона орбиты;
- ▶ тромбофлебит орбитальных вен;
- ▶ тромбоз кавернозного синуса;
- ▶ ГНОЙНЫЙ МЕНИНГИТ.

Ячмень - ЛЕЧЕНИЕ

- ▶ общее: внутрь сульфаниламидные препараты и НПВС
- ▶ местно:
 - * прижигание 70% спиртом, бриллиантовым зеленым;
 - * закапывание в конъюнктивальную полость 30% сульфацила натрия,
 - * закладывание 1% тетрациклиновой или эритромициновой мази;
 - * физиопроцедуры (сухое тепло, УВЧ).

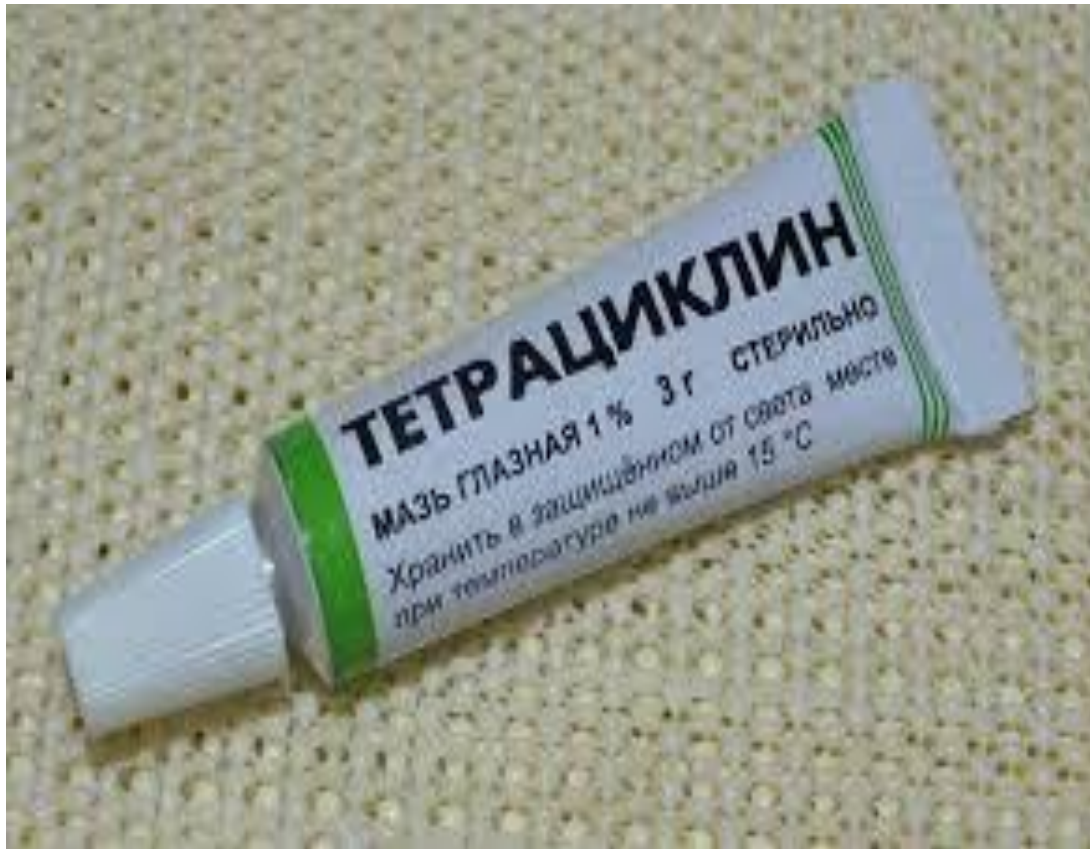Ячмень - ЛЕЧЕНИЕ

- ▶ Закапывание глаз;

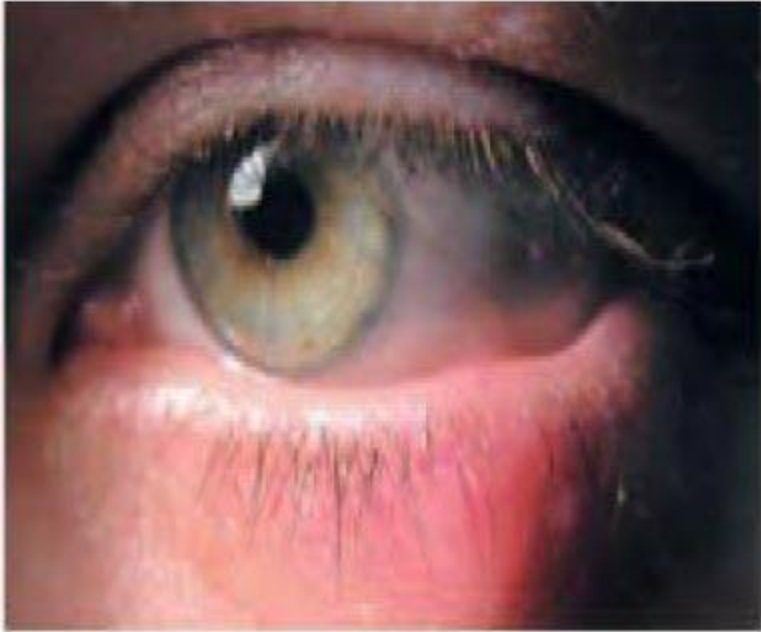

Ячмень - ЛЕЧЕНИЕ

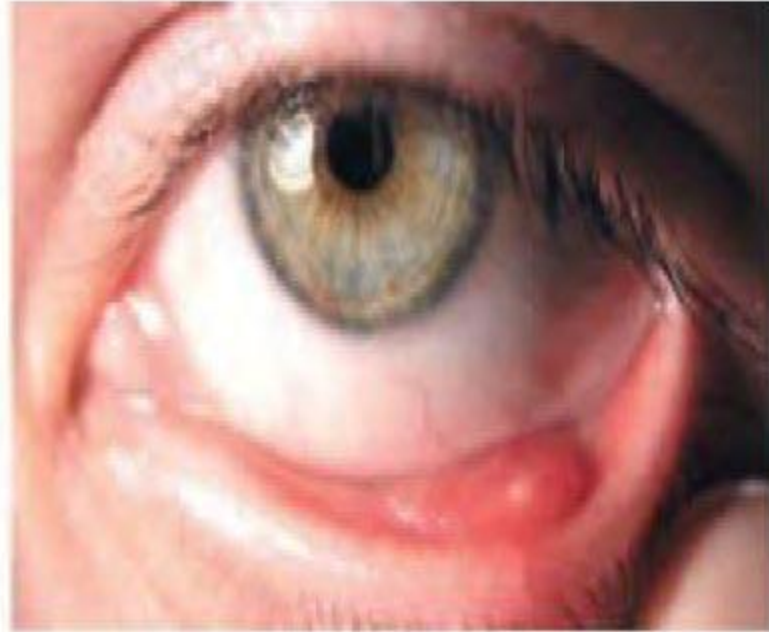- ▶ ГЛАЗНЫЕ МАЗЫ;



Халазион – хроническое пролиферативное воспаление хряща вокруг мейбомиевой железы



а



б

Халазион: а) изменения со стороны кожи века; б) изменения конъюнктивы века

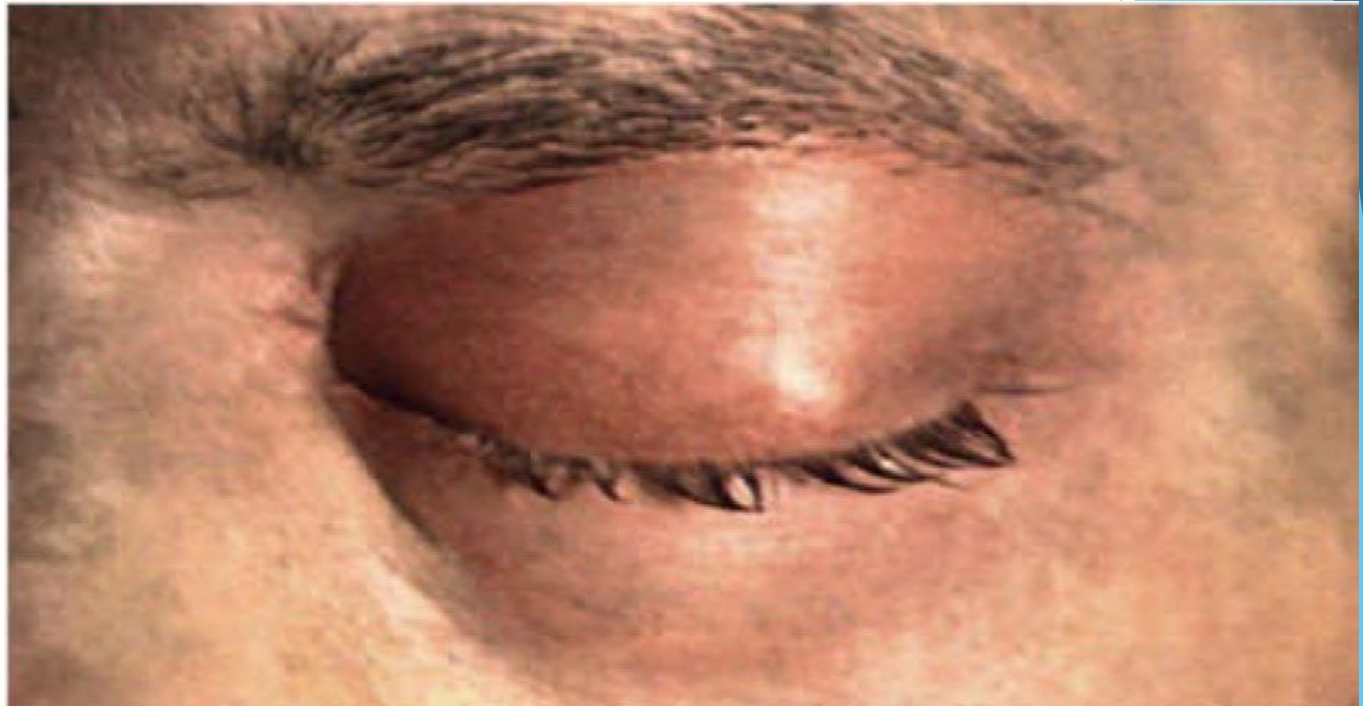ХАЛЯЗИОН

- ▶ Этиопатогенез: закупорка выводного протока мейбомиевой железы, приводящая к ее эктазии с последующим прорывом секрета в окружающую ткань и с развитием осумкованной гранулемы.
- ▶ Клиника: развивается медленно, без воспалительных явлений; кожа над опухолью подвижна, под кожей прощупывается образование величиной от просяного зерна до горошины, всегда плотно спаянное с хрящом; со стороны конъюнктивы халязион просвечивает сероватым цветом, слизистая оболочка вокруг утолщена, гиперемирована.
- ▶ Исходы: самопроизвольное рассасывание (редко); вскрытие через конъюнктиву с последующим разрастанием вокруг отверстия листовидных грануляций.
- ▶ Лечение: в начальной стадии – местные инъекции кеналога, дексаметазона или протеолитических ферментов, однако радикальным является хирургическое лечение (халязион удаляют с капсулой).

Лечение халазиона

- ▶ Введение пролонгированных кортикостероидов (кеналог) в халазион
- ▶ Глюкокортикоидные мази на веки 2-3 р/д
- ▶ При больших размерах – **РАДИКАЛЬНО**: хирургическое лечение

Абсцесс и флегмона- СИМПТОМЫ



- ▶ Напряжение и боль
- ▶ Слезотечение и слизистое отделяемое
- ▶ Сужение глазной щели (отек)
- ▶ Лихорадка и интоксикация

Лечение - в стационаре

- ▶ Разрез и дренирование
- ▶ Промывание антибиотиками
- ▶ Закапывание антисептиков
- ▶ Системная антибактериальная терапия 7-10 дней

Заворот века – заболевание, при котором ресничный край повернут к главному яблоку

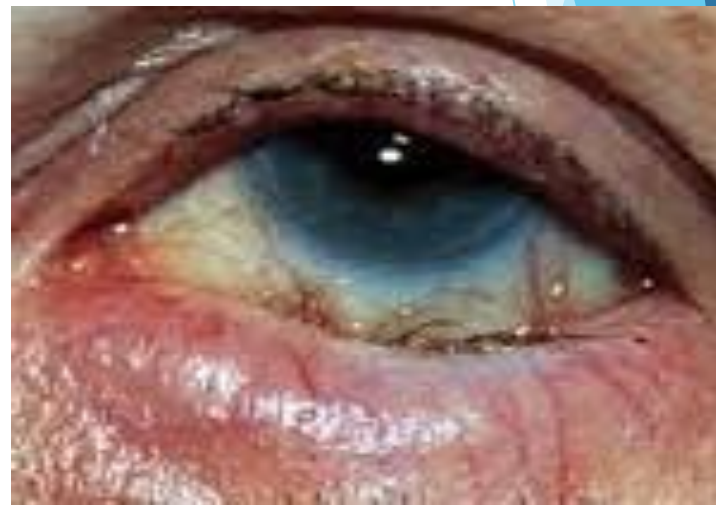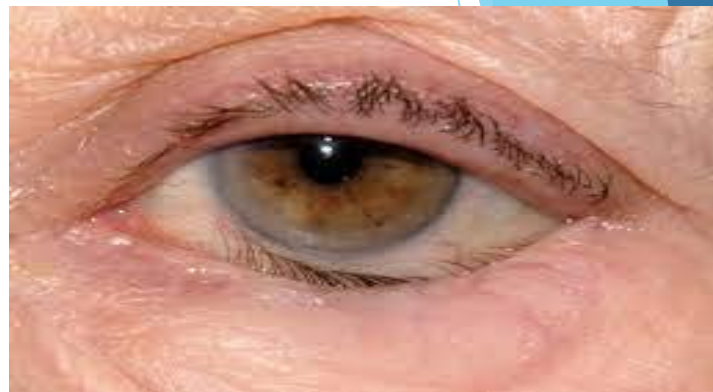▶ Причины:

- * хроническое воспаление (трахома и др.),
- * старческий возраст,
- * врожденные

▶ Симптомы:

- * учащенное мигание,
- * ощущение инородного тела,
- * слезотечение, покраснение

▶ Лечение: хирургическое



Выворот века (эктропион) – заболевание, при котором веко отходит от глазного яблока

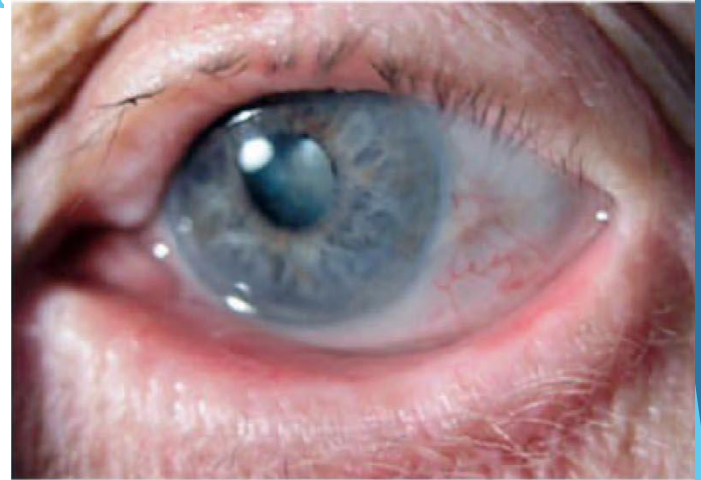
▶ Виды:

- ▶ Старческий
- ▶ Паралитический
- ▶ Рубцовый

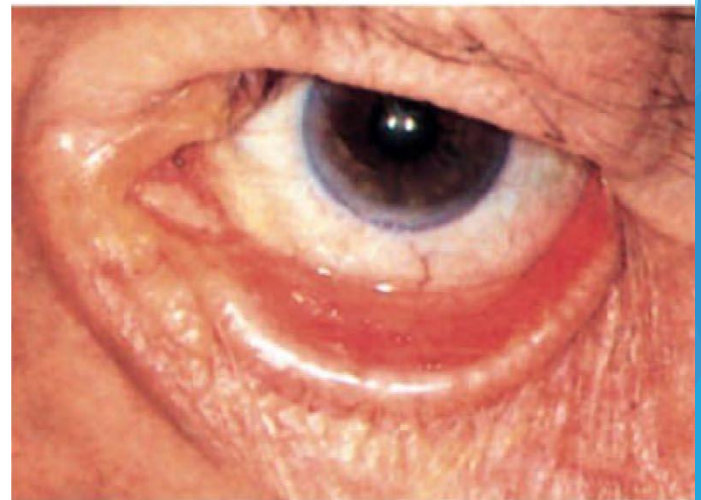
▶ Симптомы:

- ▶ Слезотечение
- ▶ Покраснение
- ▶ Хроническое воспаление

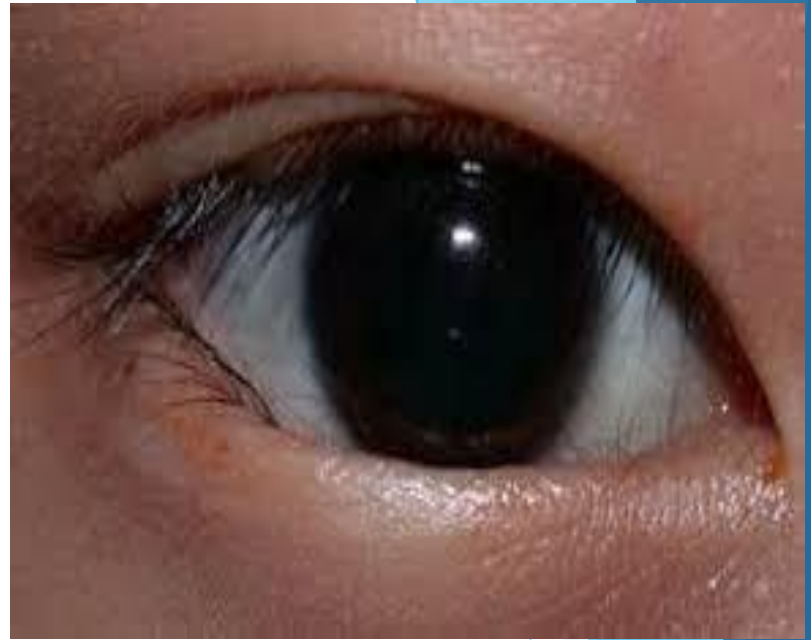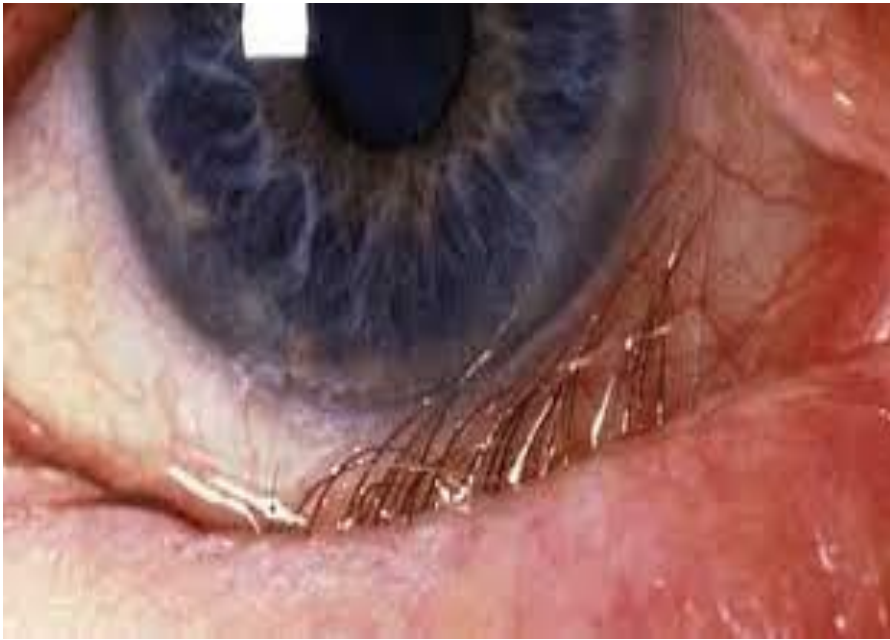▶ Лечение - хирургическое



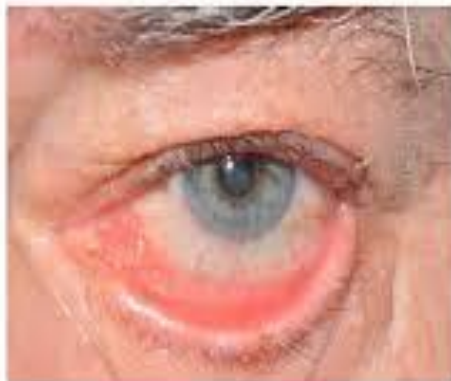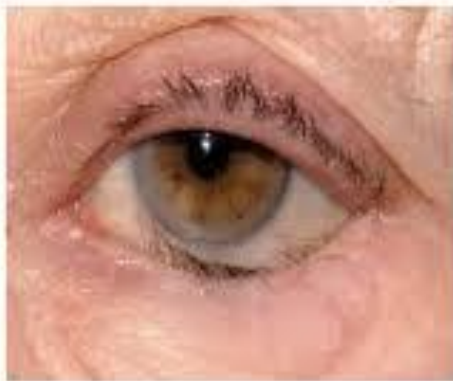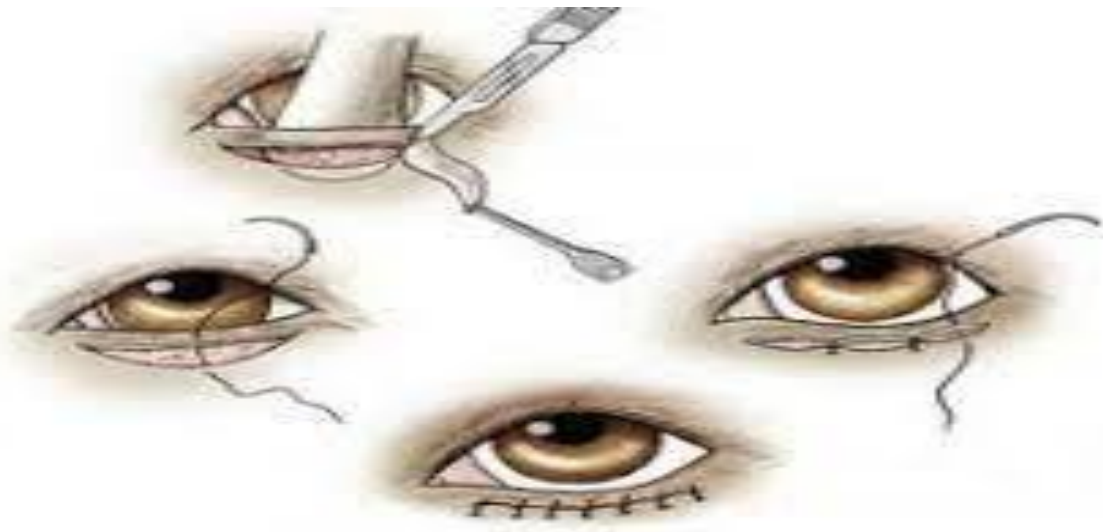
Старческий выворот нижнего века



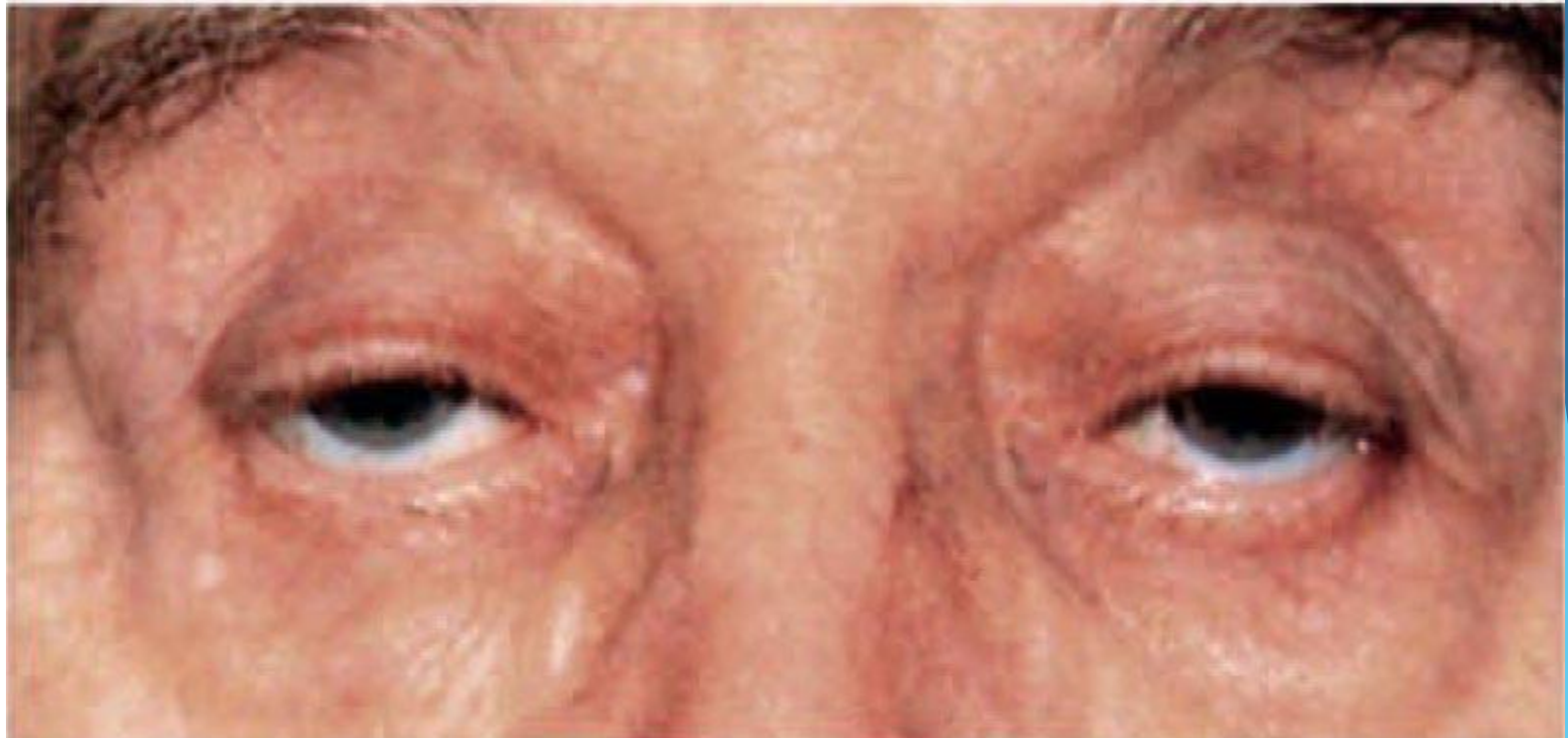Паралитический выворот нижнего века



Блефаропластика



Птоз



- ▶ Причины: заболевания нервов и мышц
- ▶ Лечение зависит от причины (консервативное или хирургическое)

Лагофтальм – неполное смыкание глазной щели

Причины

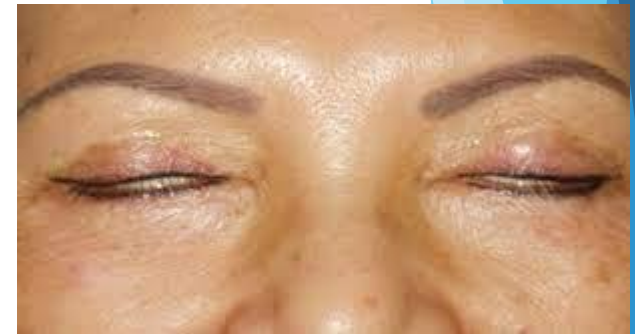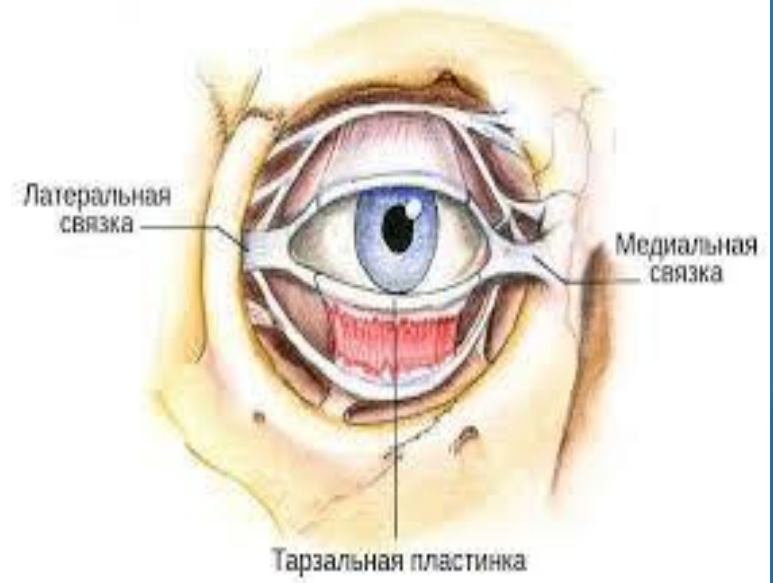
- ▶ Поражение лицевого нерва
- ▶ Парез круговой мышцы век
- ▶ Рубцы
- ▶ экзофтальм

Симптомы

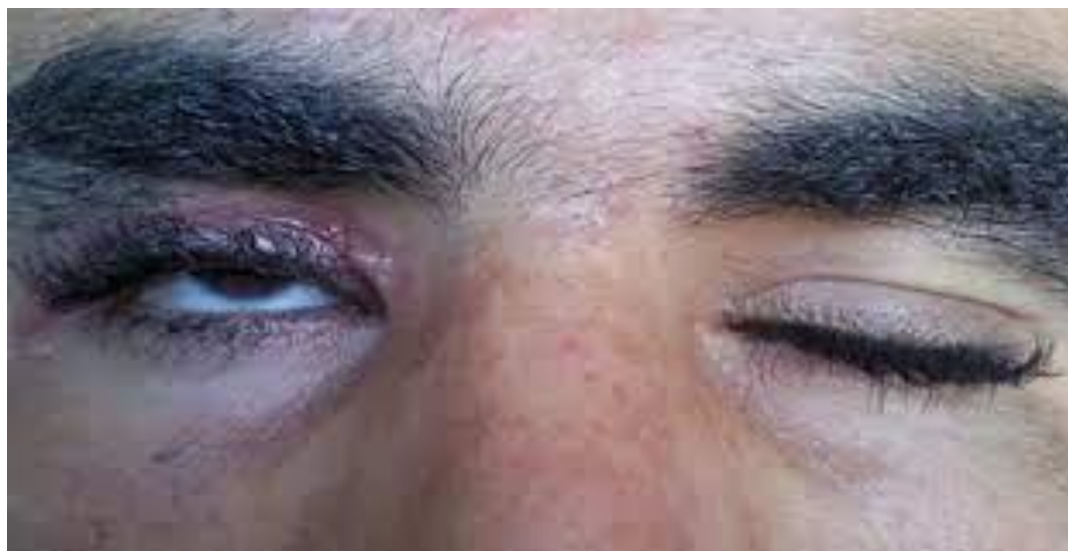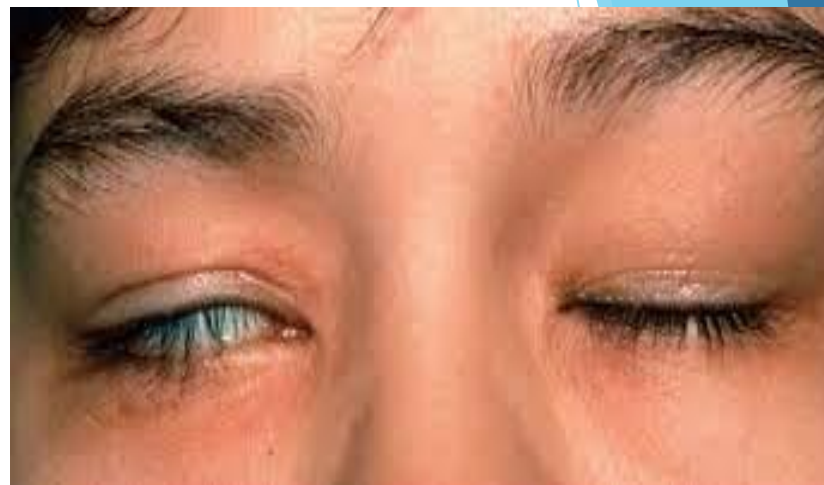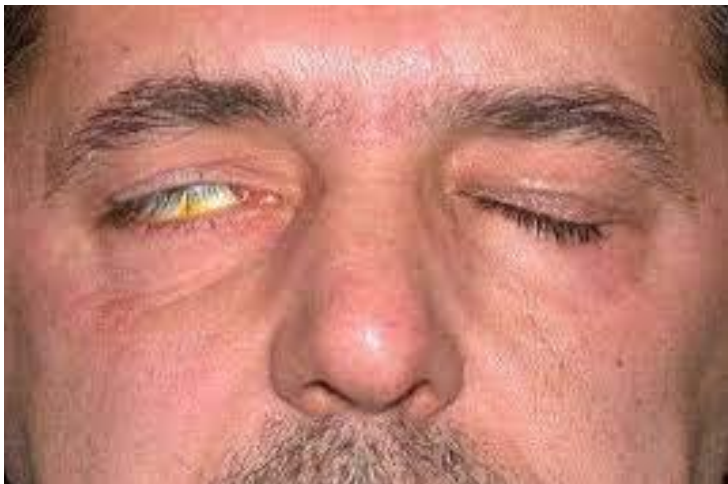- ▶ Слезотечение,
- ▶ Сухость
- ▶ Покраснение
- ▶ Возможен кератит

Лечение:

- ▶ устранение причины
- ▶ Слезная жидкость
- ▶ Склеивание или сшивание краев век (до устранения причины)



ЛАГОФТАЛЬМ



Спасибо за внимание

▶ Белобратова Л.Н. 2022г.