Болезни кожи

Семинар

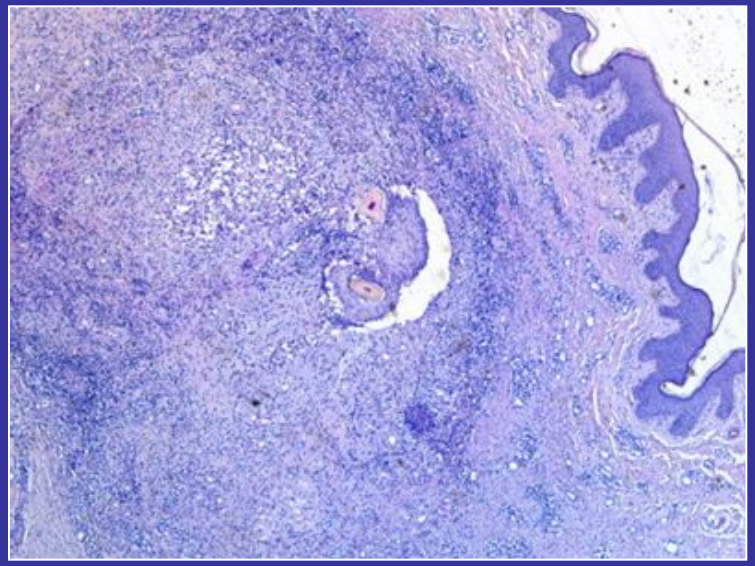

211 Фолликулит гнойный при стафилококковой пиодермии

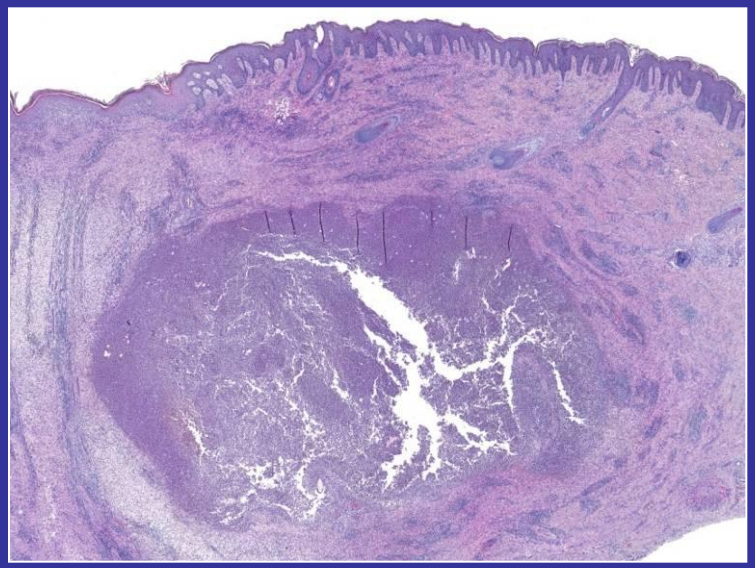

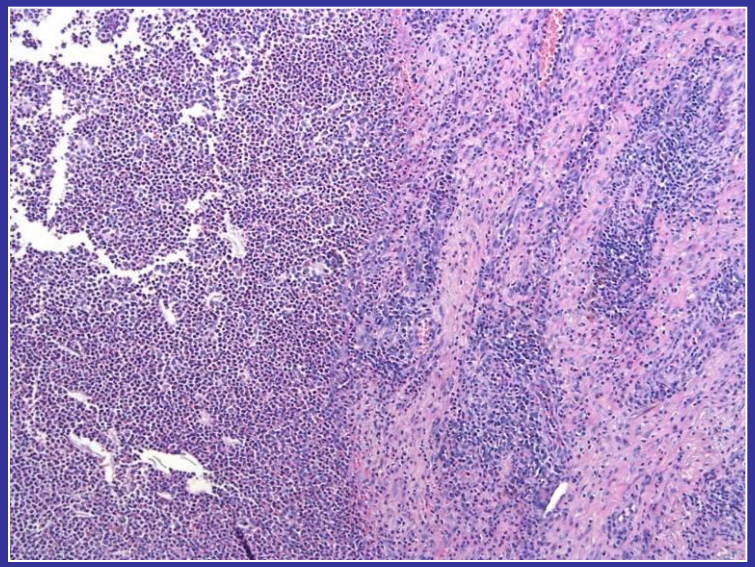

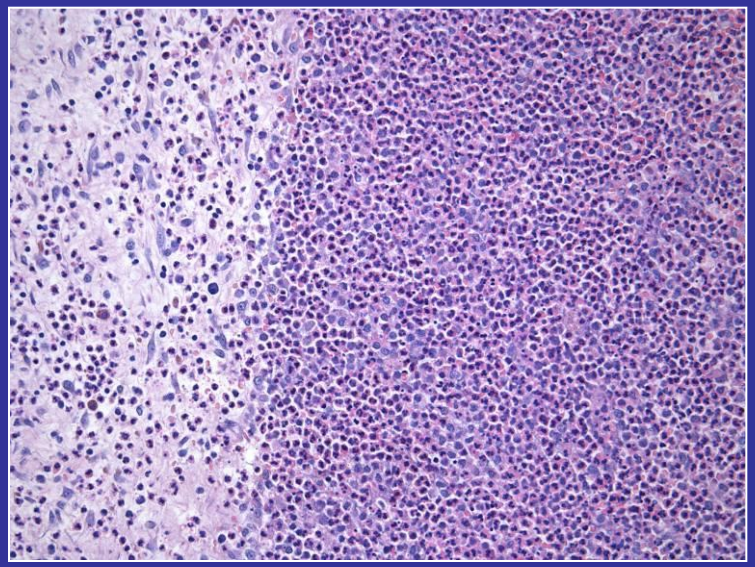

344 Абсцесс кожи

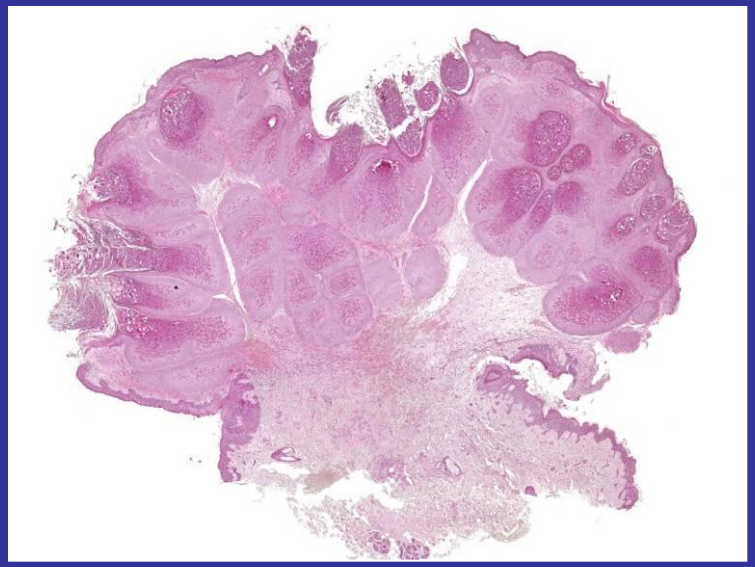

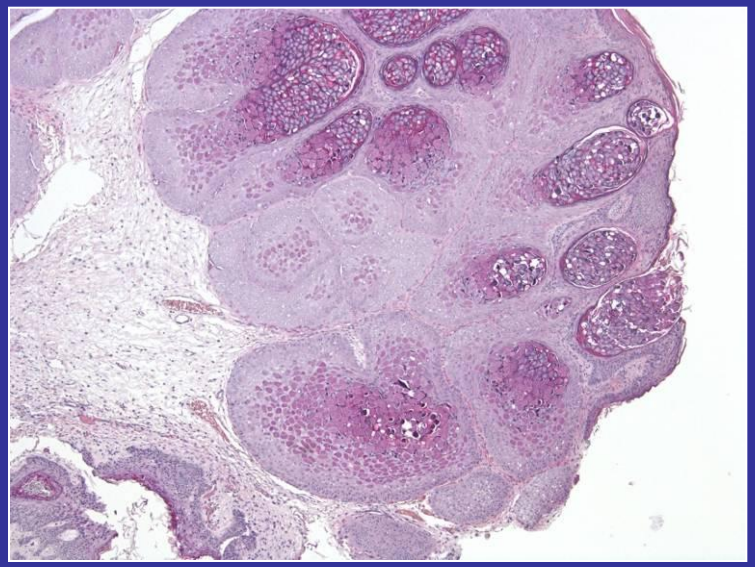

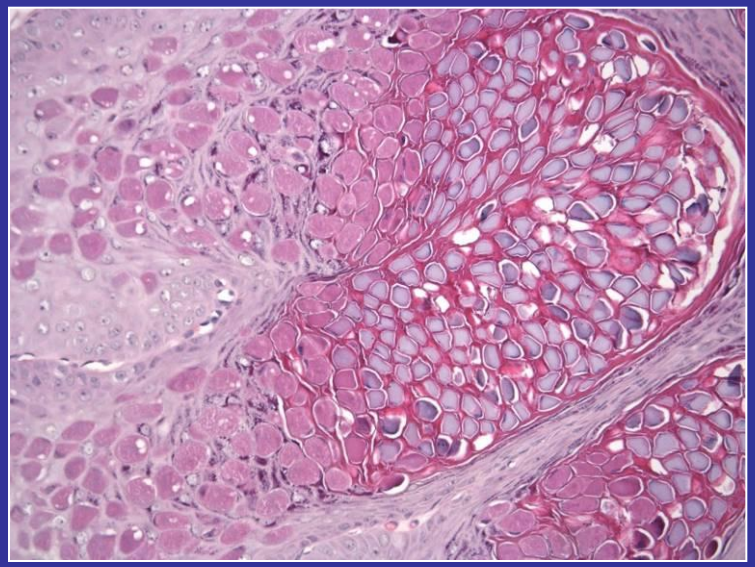

338 Моллюск контагиозный

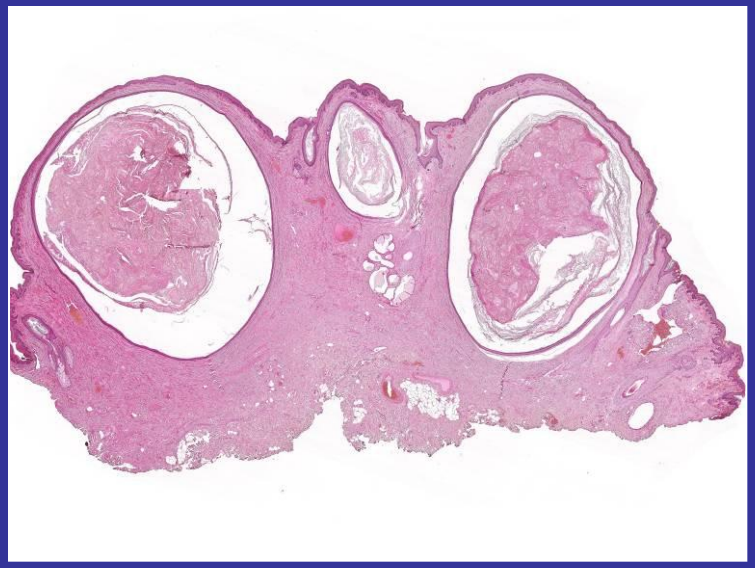

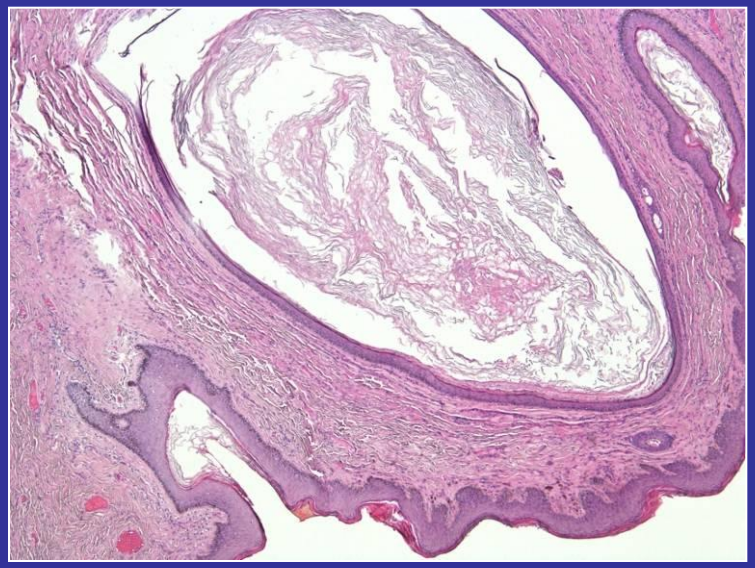

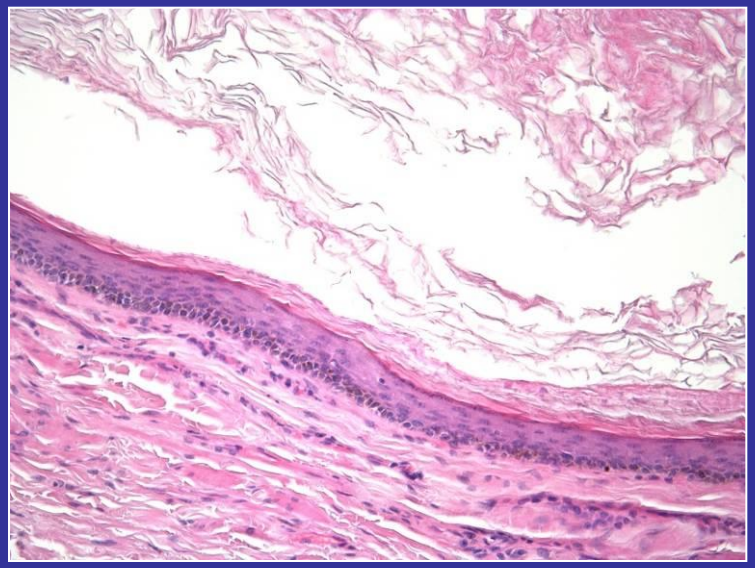

309 Киста кожи эпидермальная

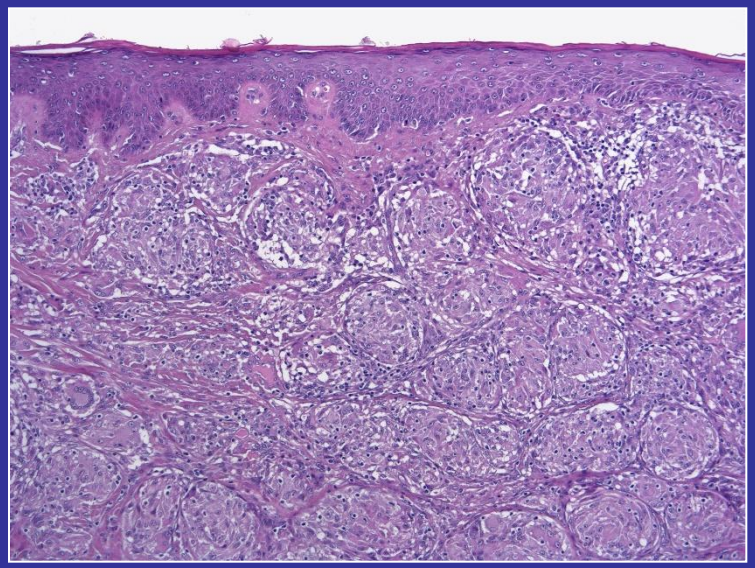

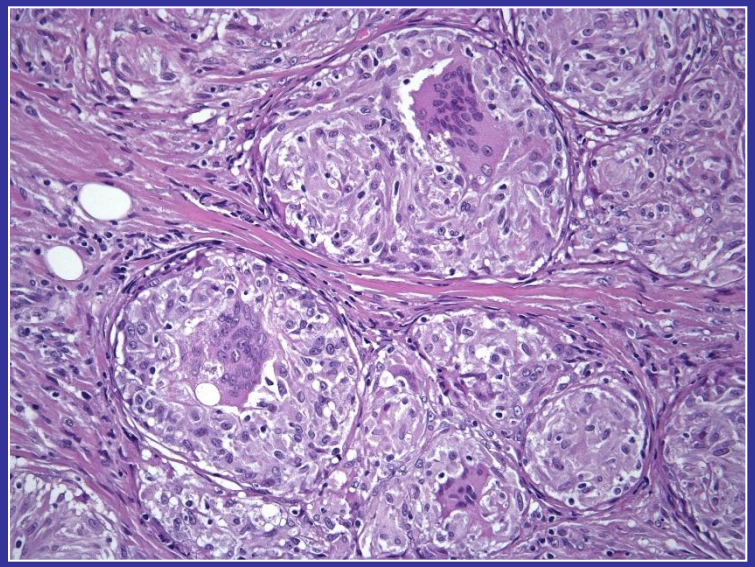

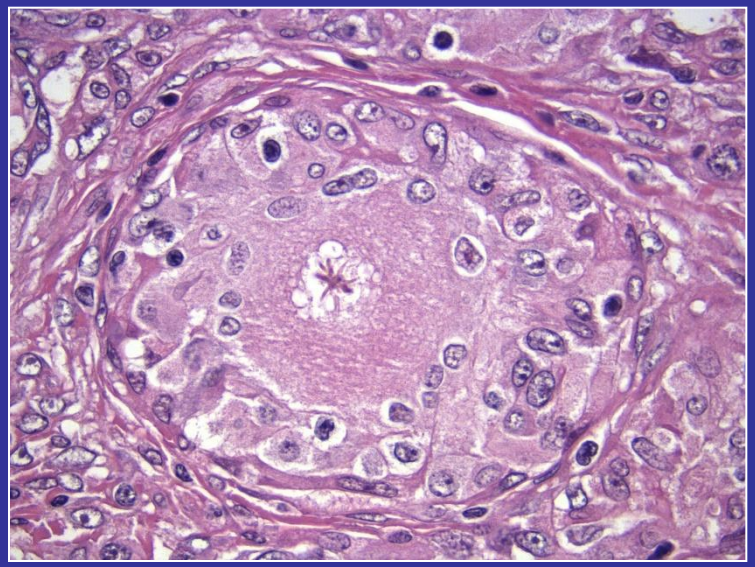

115 Саркоидоз кожи

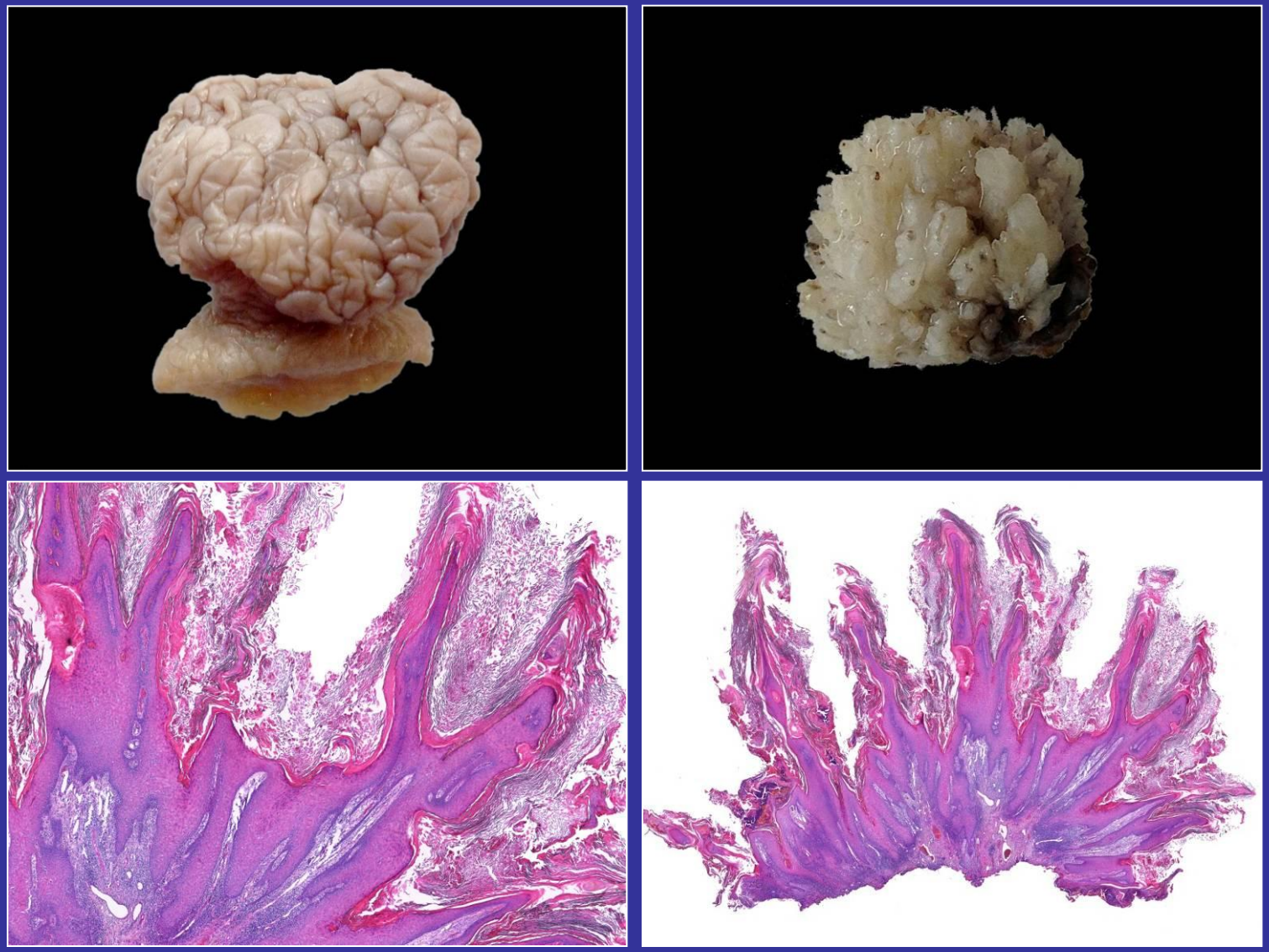

212 Папиллома плоскоклеточная

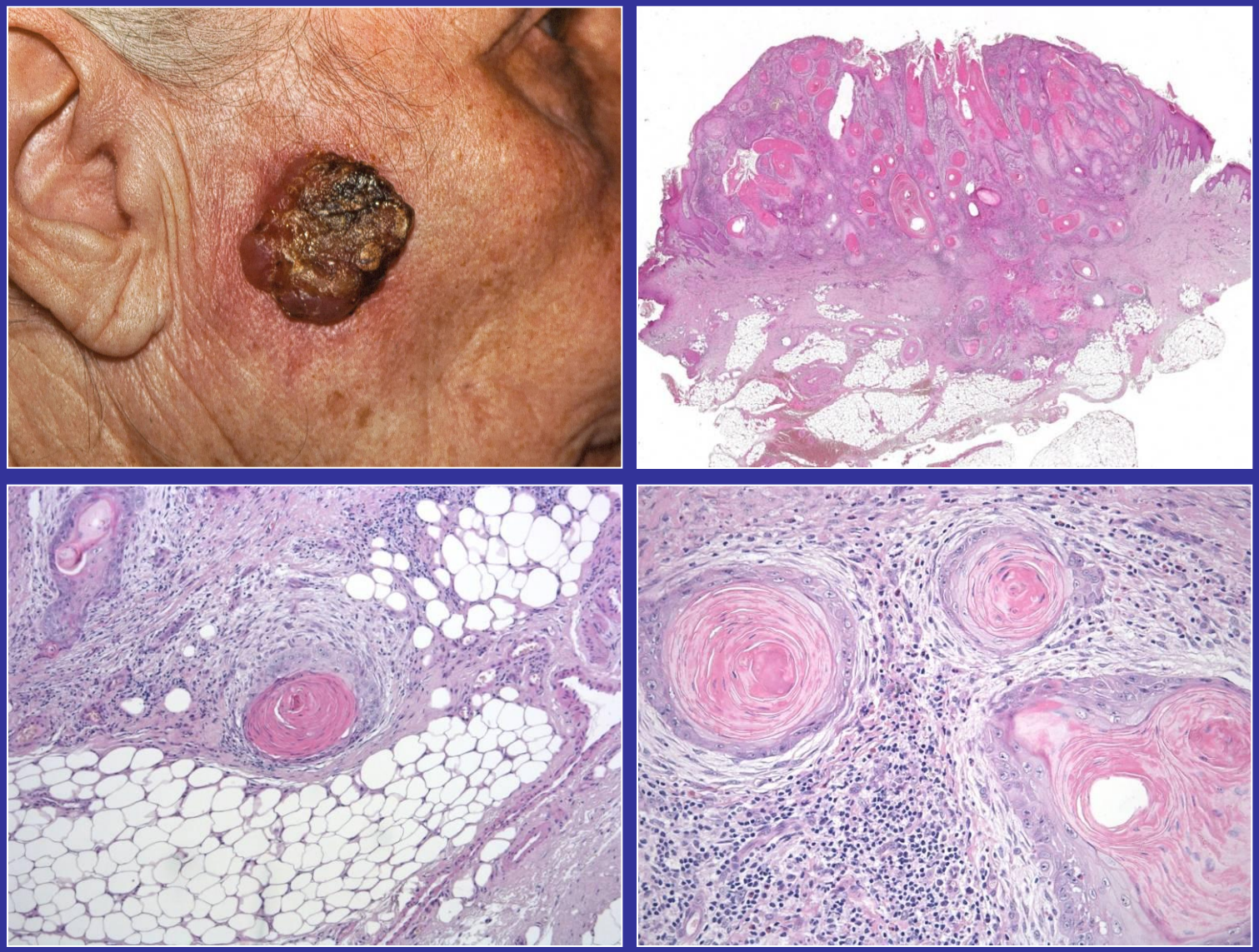

215 Рак кожи плоскоклеточный

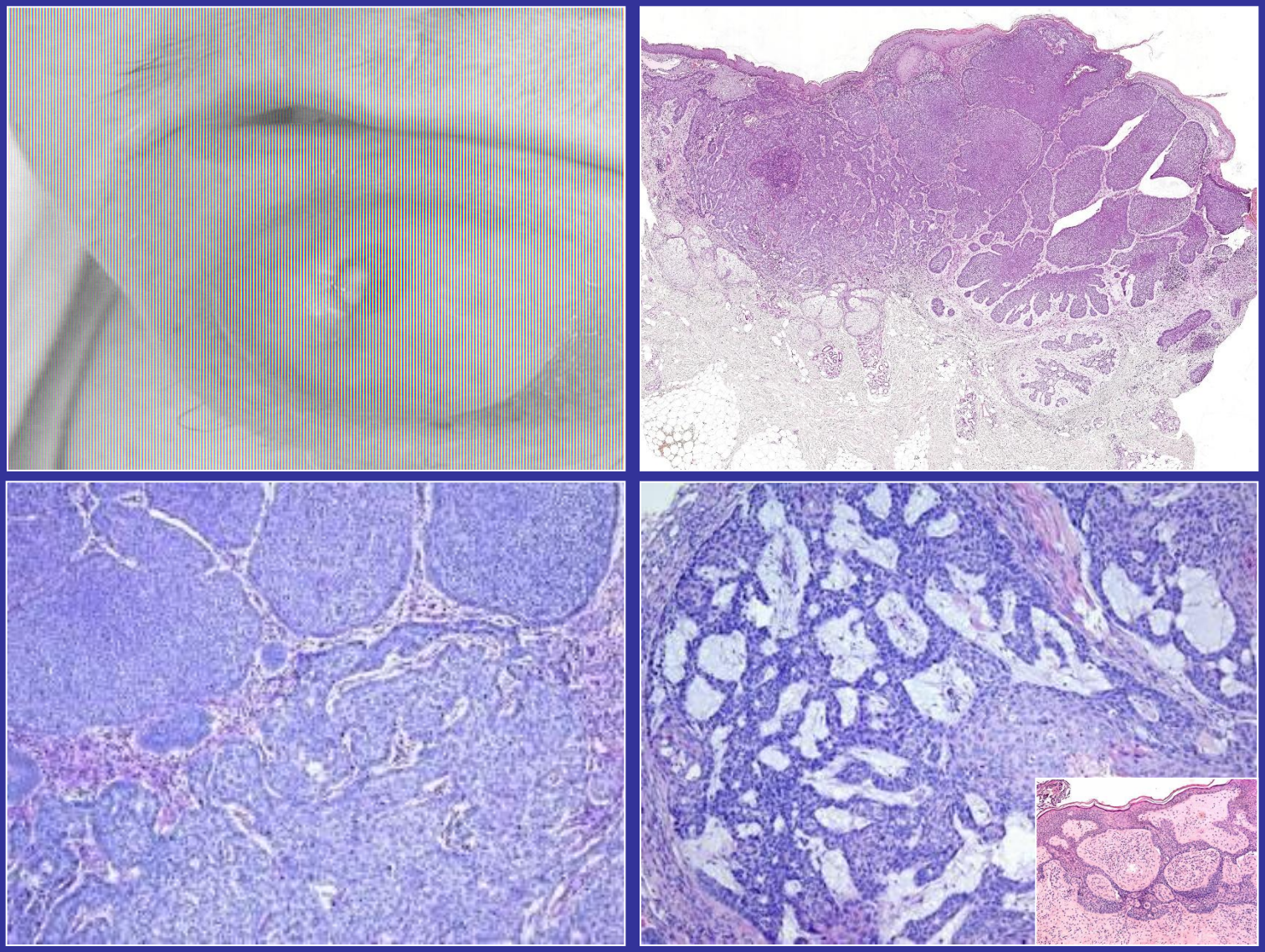

216 Рак кожи базальноклеточный

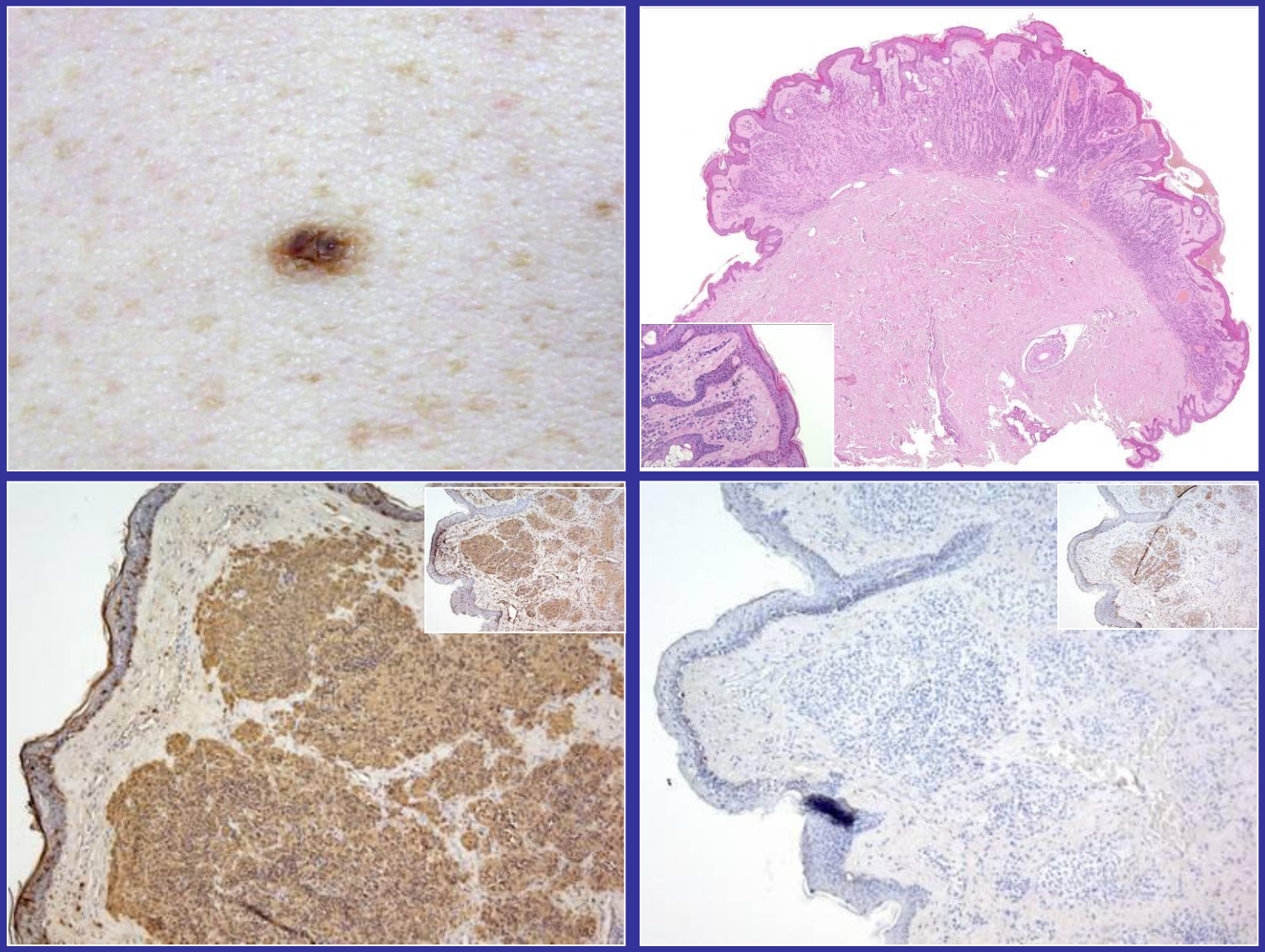

217 Невус меланоцитарный

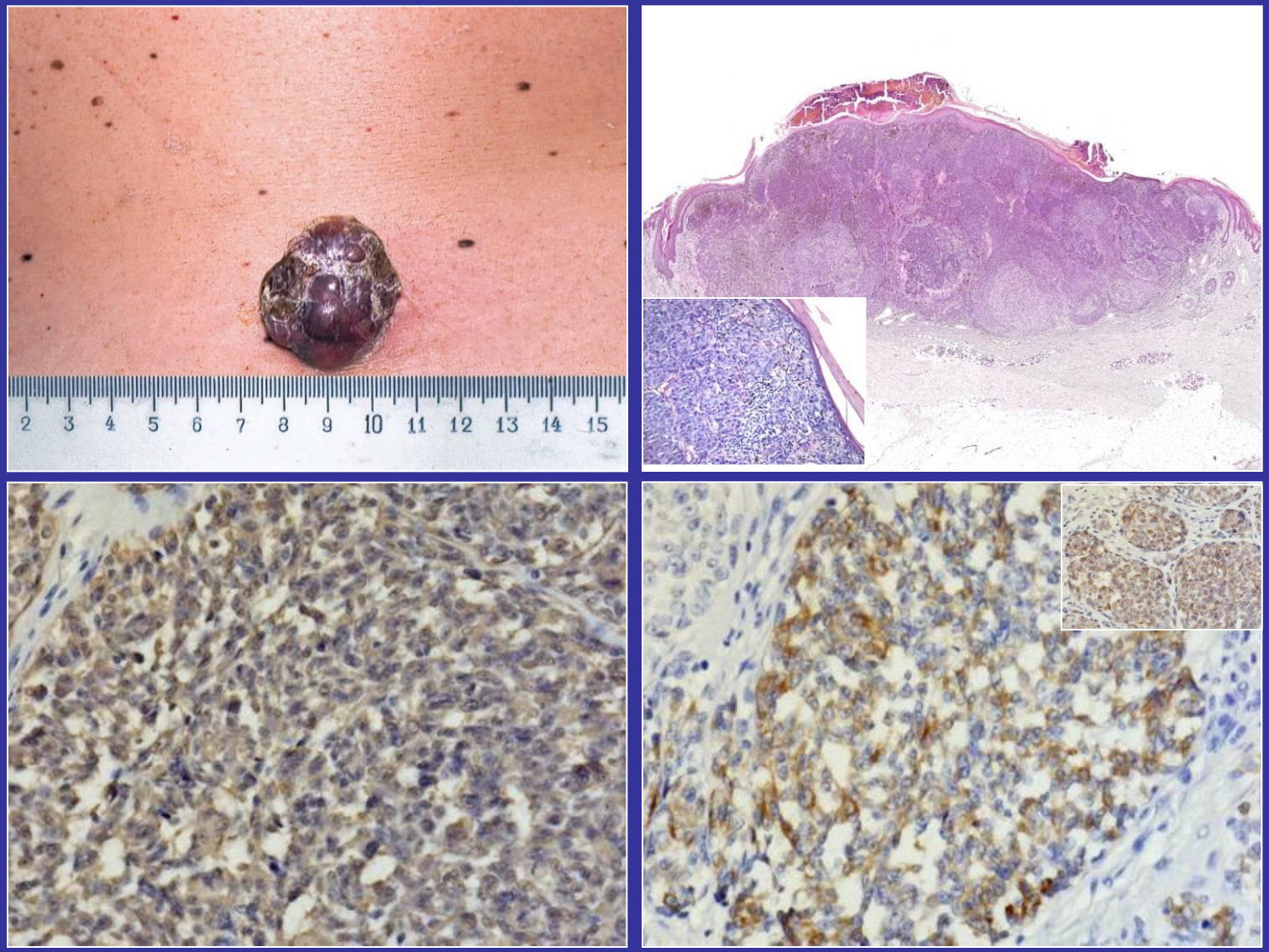

218 Меланома кожи

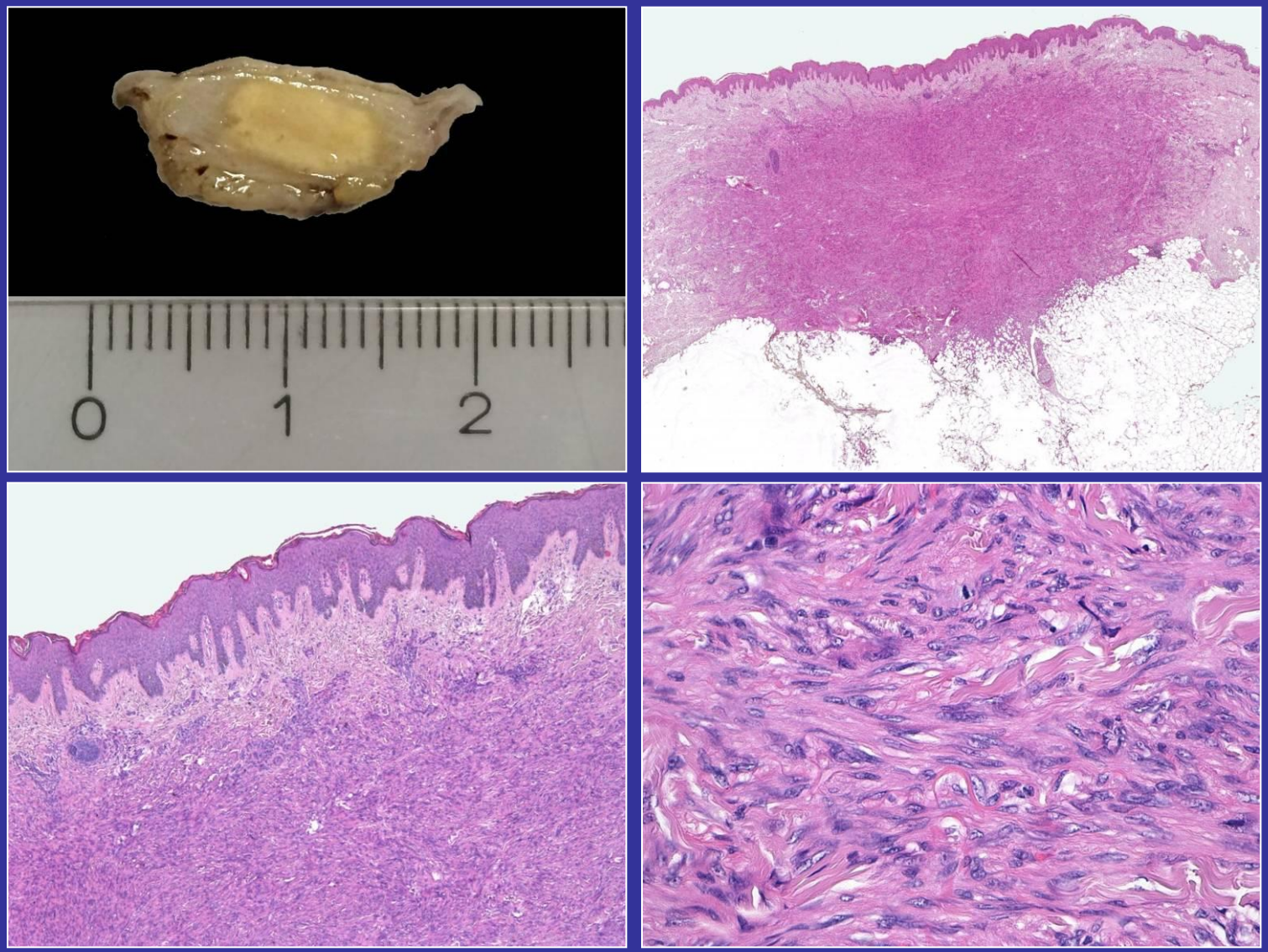

253 Дерматофиброма кожи

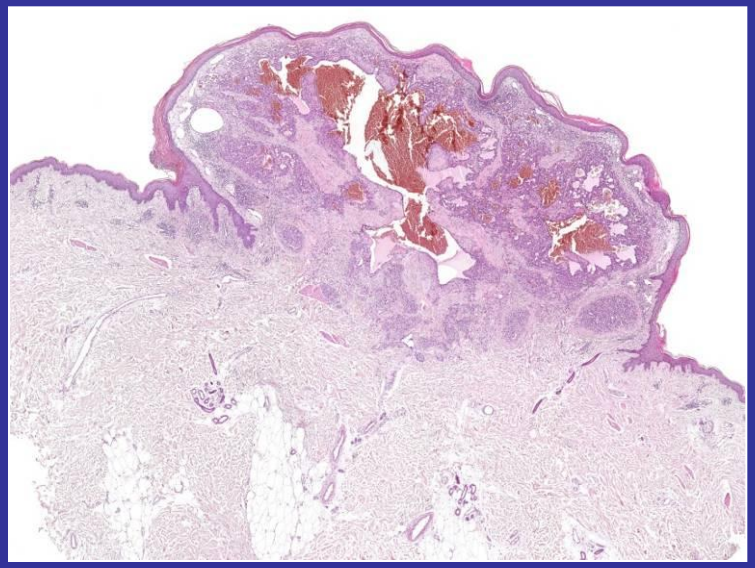

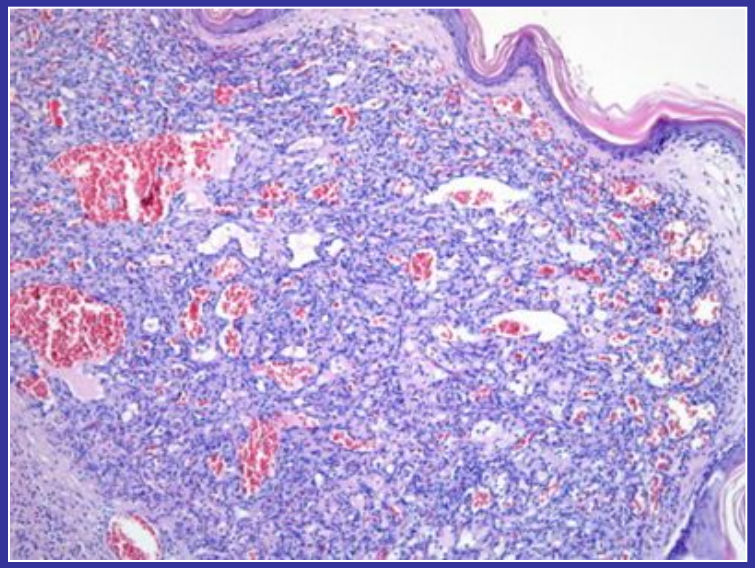

219 Гемангиома кожи смешанная

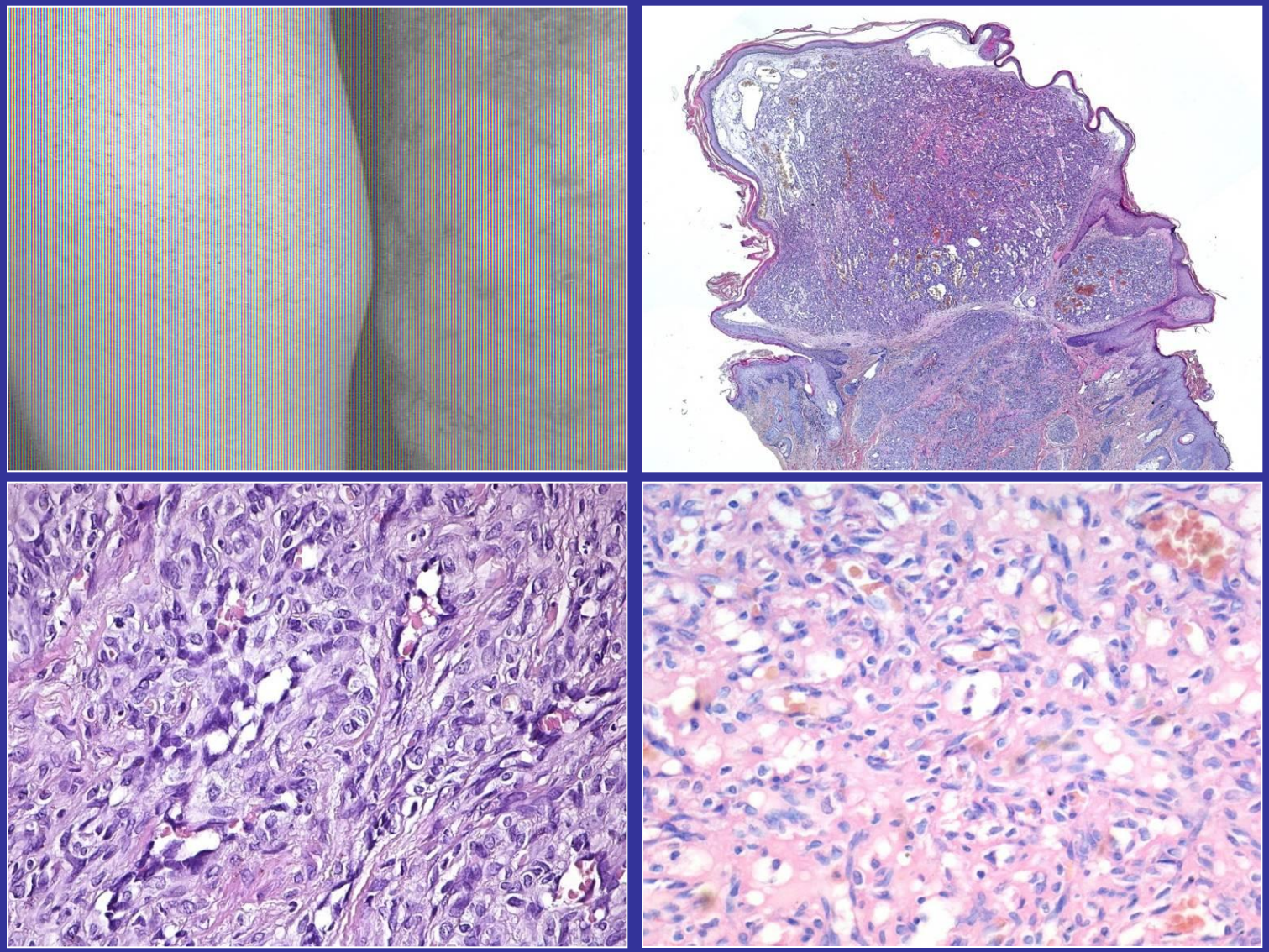

220 Саркома Kaposi

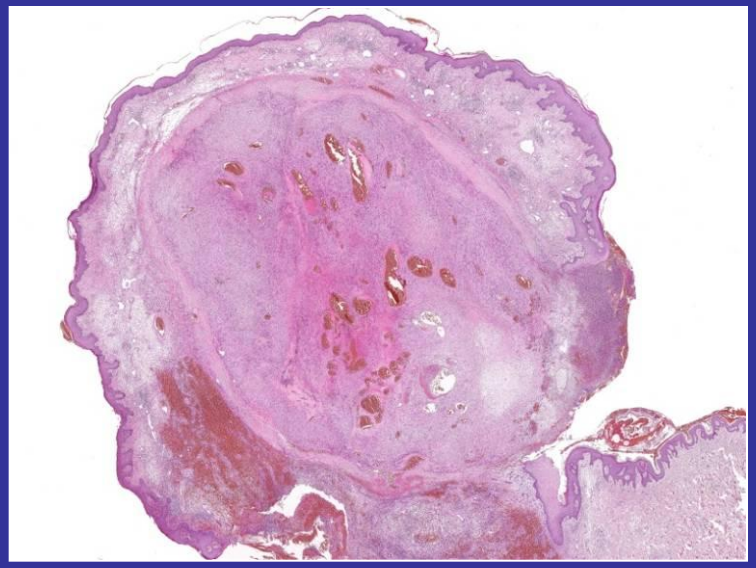

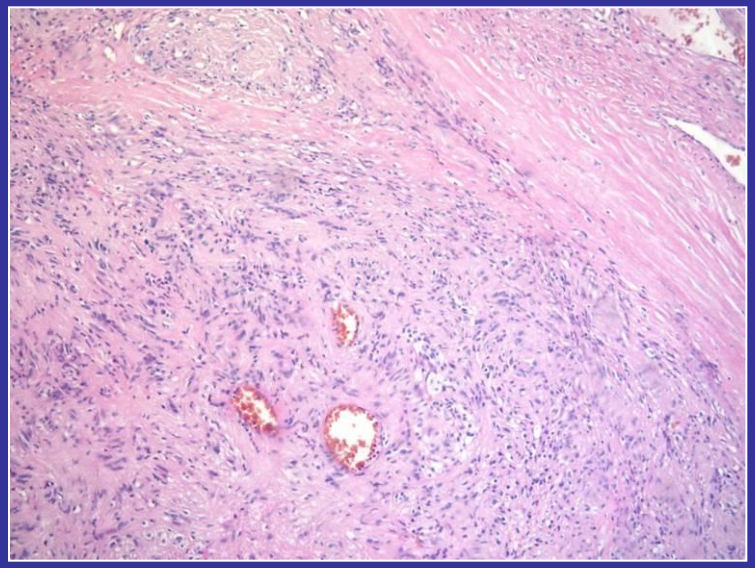

133 Ангиолейомиома кожи

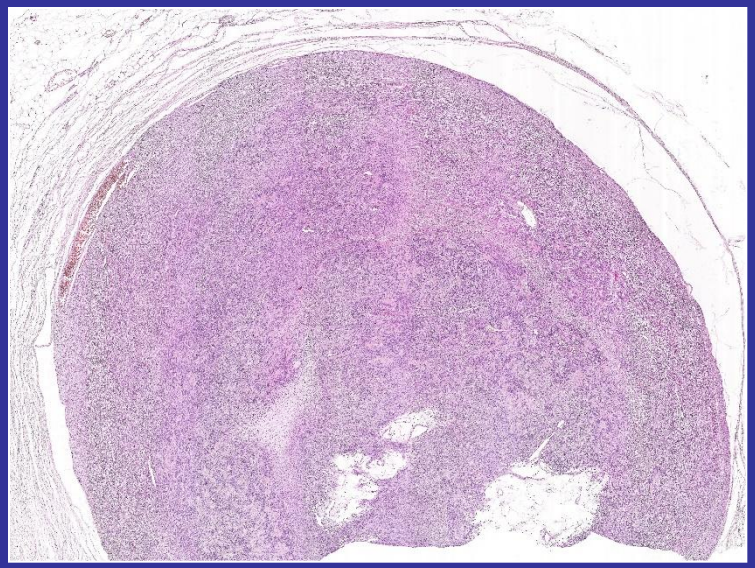

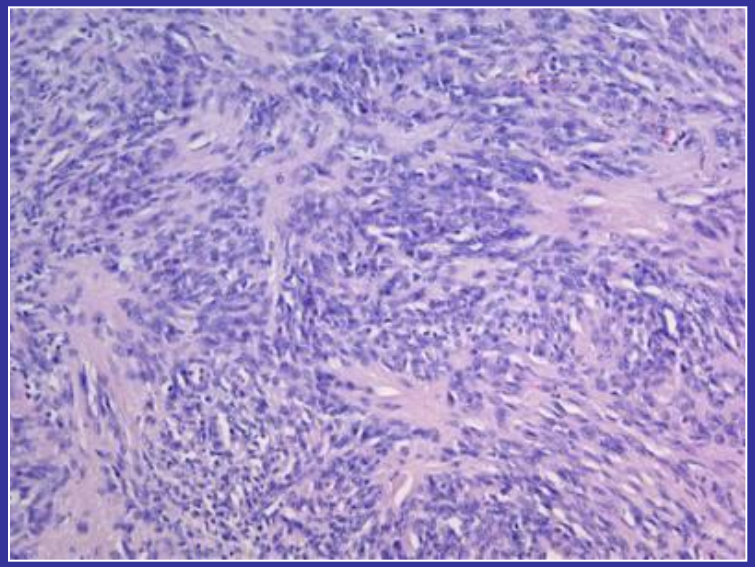

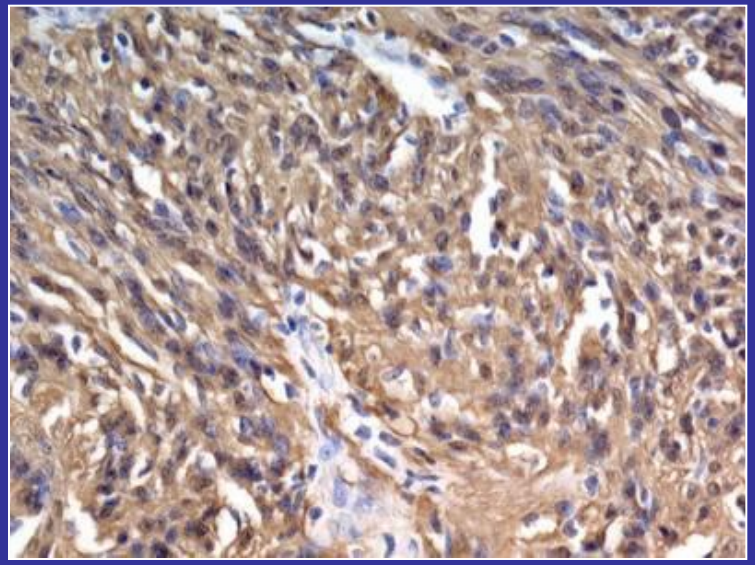

222 Невринома кожи

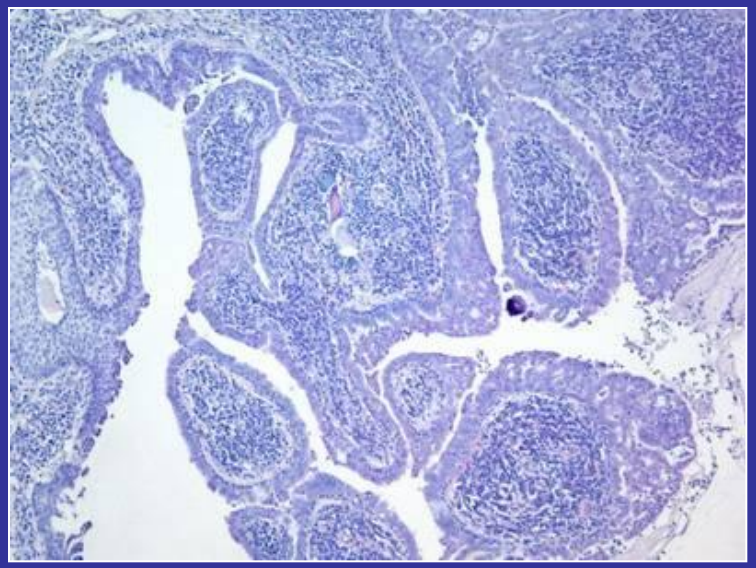

237 Сирингоцистаденома сосочковая

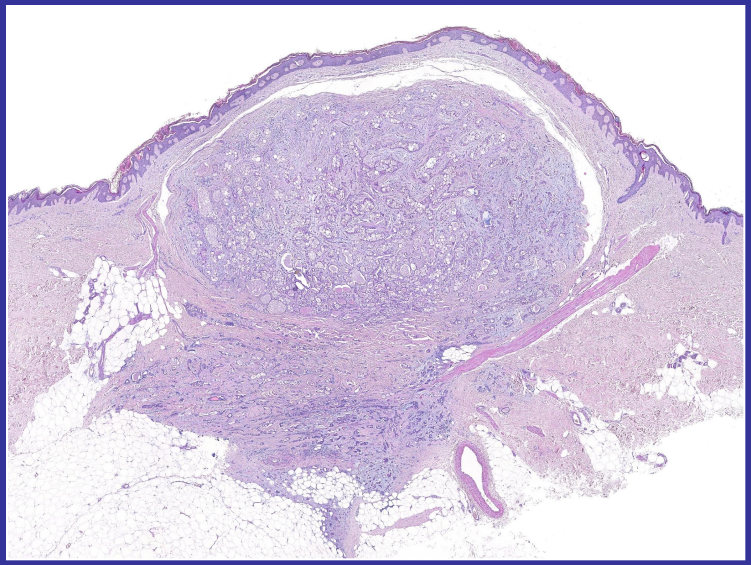

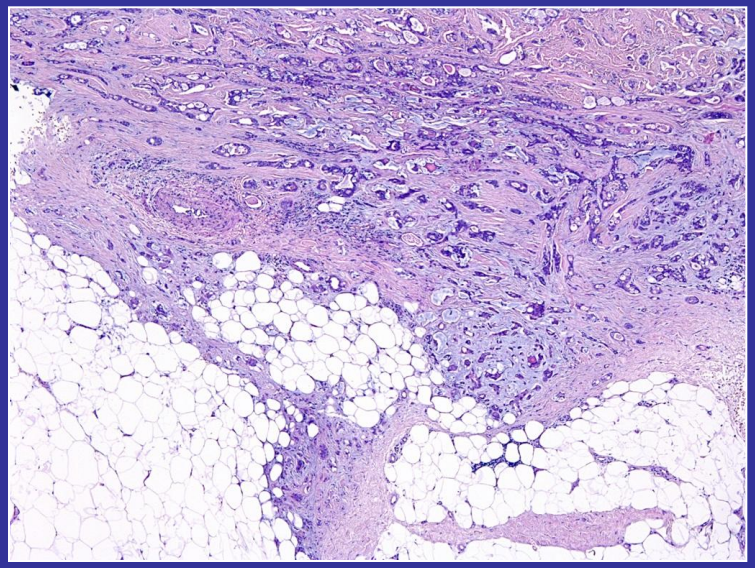

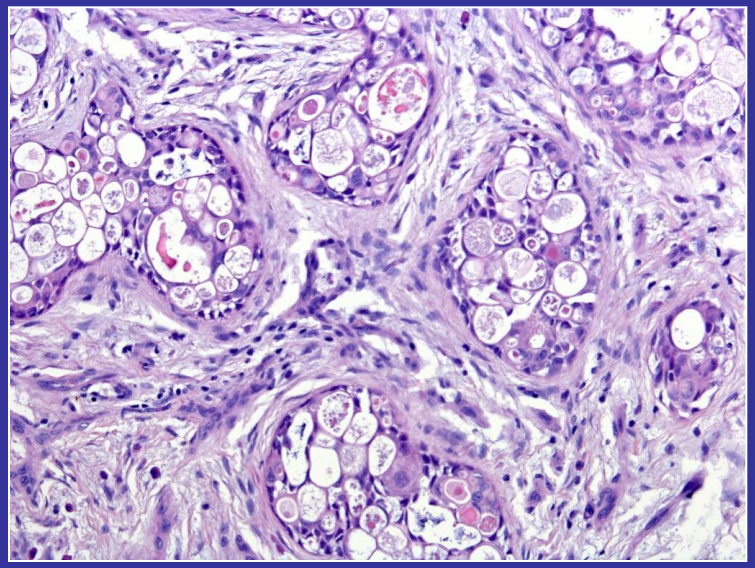

258 Рак потовых желез кожи

ФОЛЛИКУЛИТ ГНОЙНЫЙ ПРИ СТАФИЛОКОККОВОЙ ПИОДЕРМИИ
Макрофотография
Множественное гнойничковое поражение кожи, в центре каждого гнойничка определяется волос.

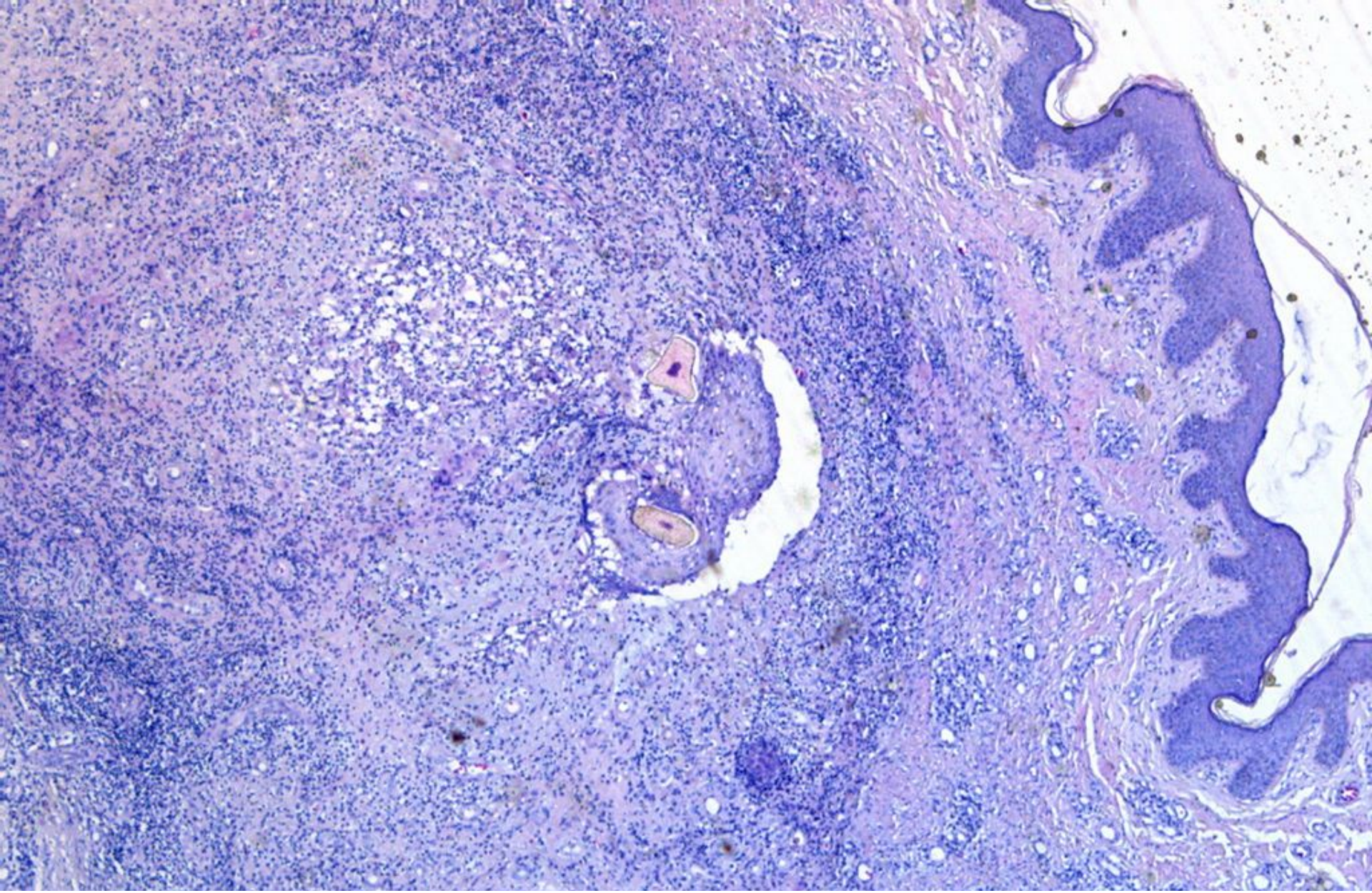

ФОЛЛИКУЛИТ ГНОЙНЫЙ ПРИ СТАФИЛОКОККОВОЙ ПИОДЕРМИИ
Окраска H&E
Гнойное расплавление волосяного фолликула.

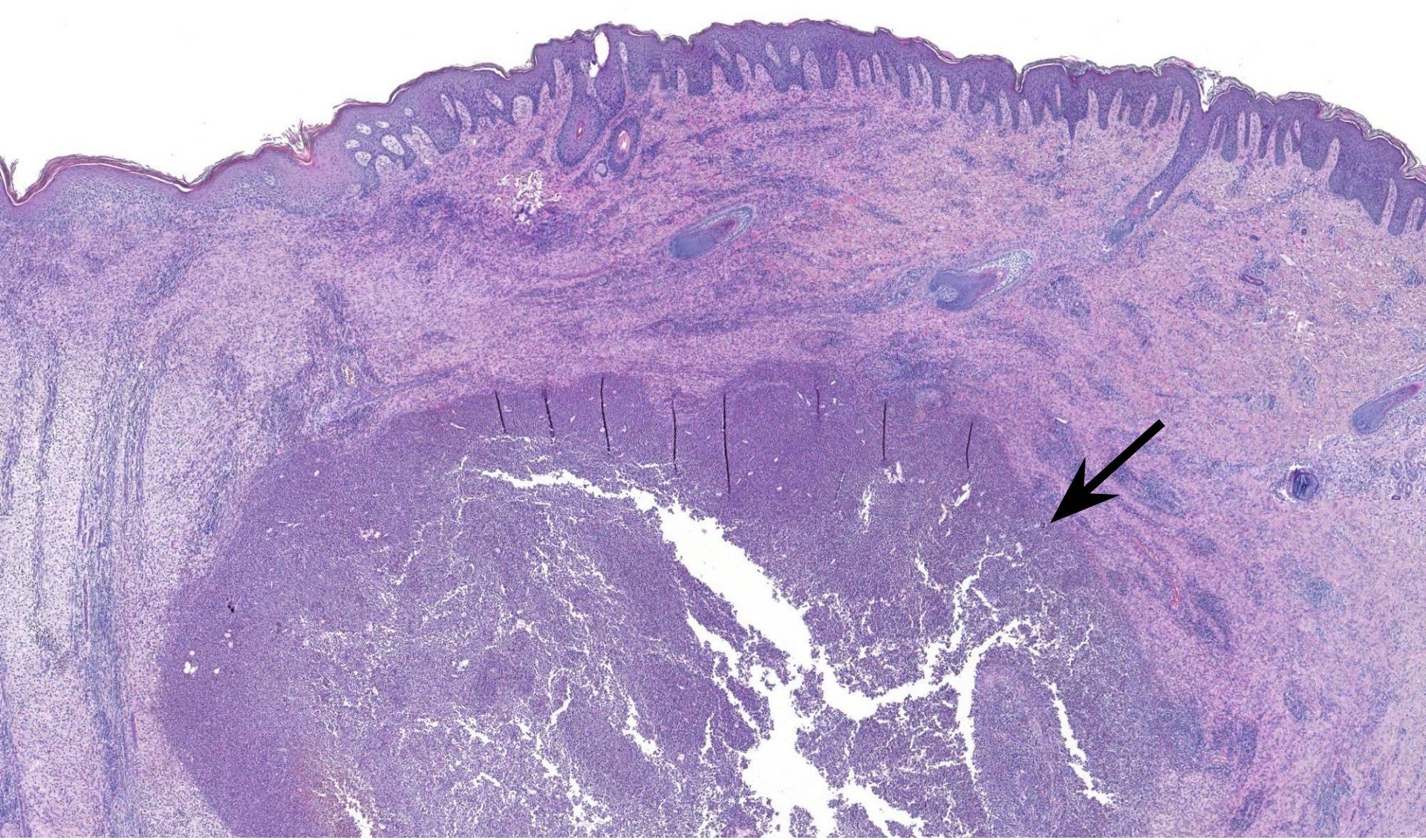

АБСЦЕСС КОЖИ
Окраска H&E

В дерме на фоне очаговой нейтрофильной инфильтрации – полость (стрелка), заполненная нейтрофилами и тканевым детритом, в окружении грануляционной ткани.

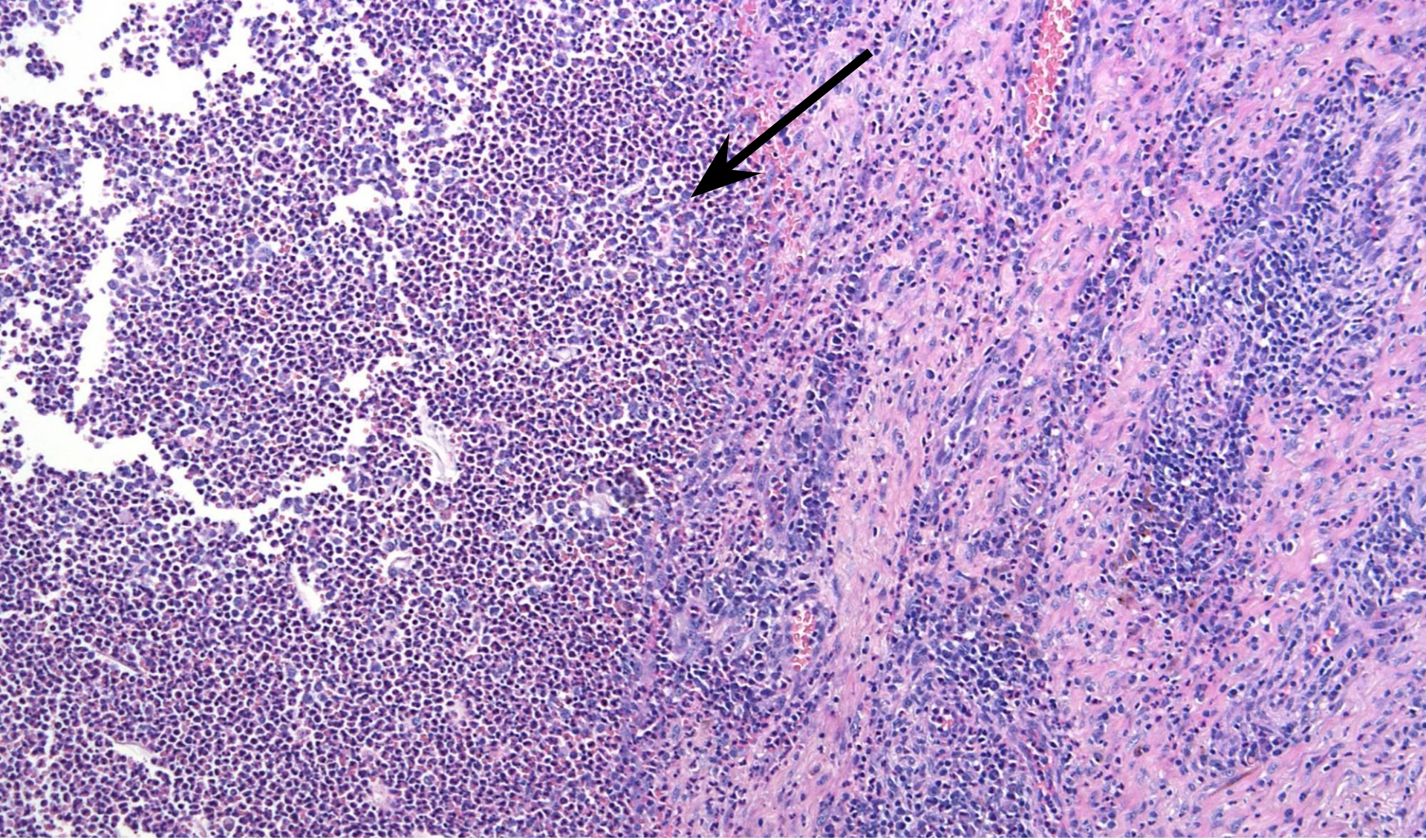

АБСЦЕСС КОЖИ
Окраска H&E

В дерме на фоне очаговой лейкоцитарной инфильтрации – полость (стрелка), заполненная нейтрофилами и тканевым детритом, в окружении грануляционной ткани.

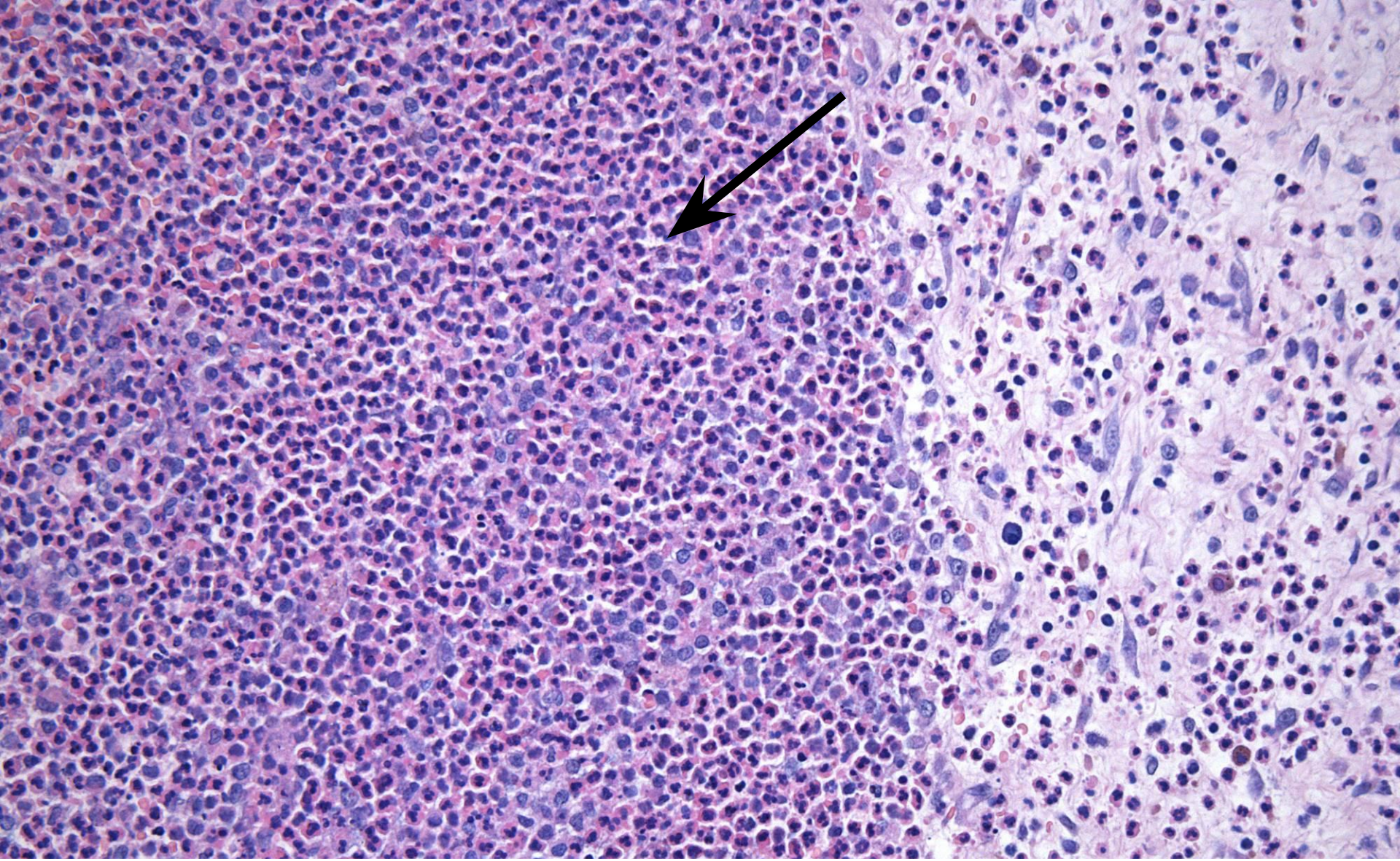

АБСЦЕСС КОЖИ
Окраска H&E

Содержимое полости абсцесса (стрелка) представлено нейтрофилами и тканевым детритом. В окружающей ткани – инфильтрация нейтрофилами

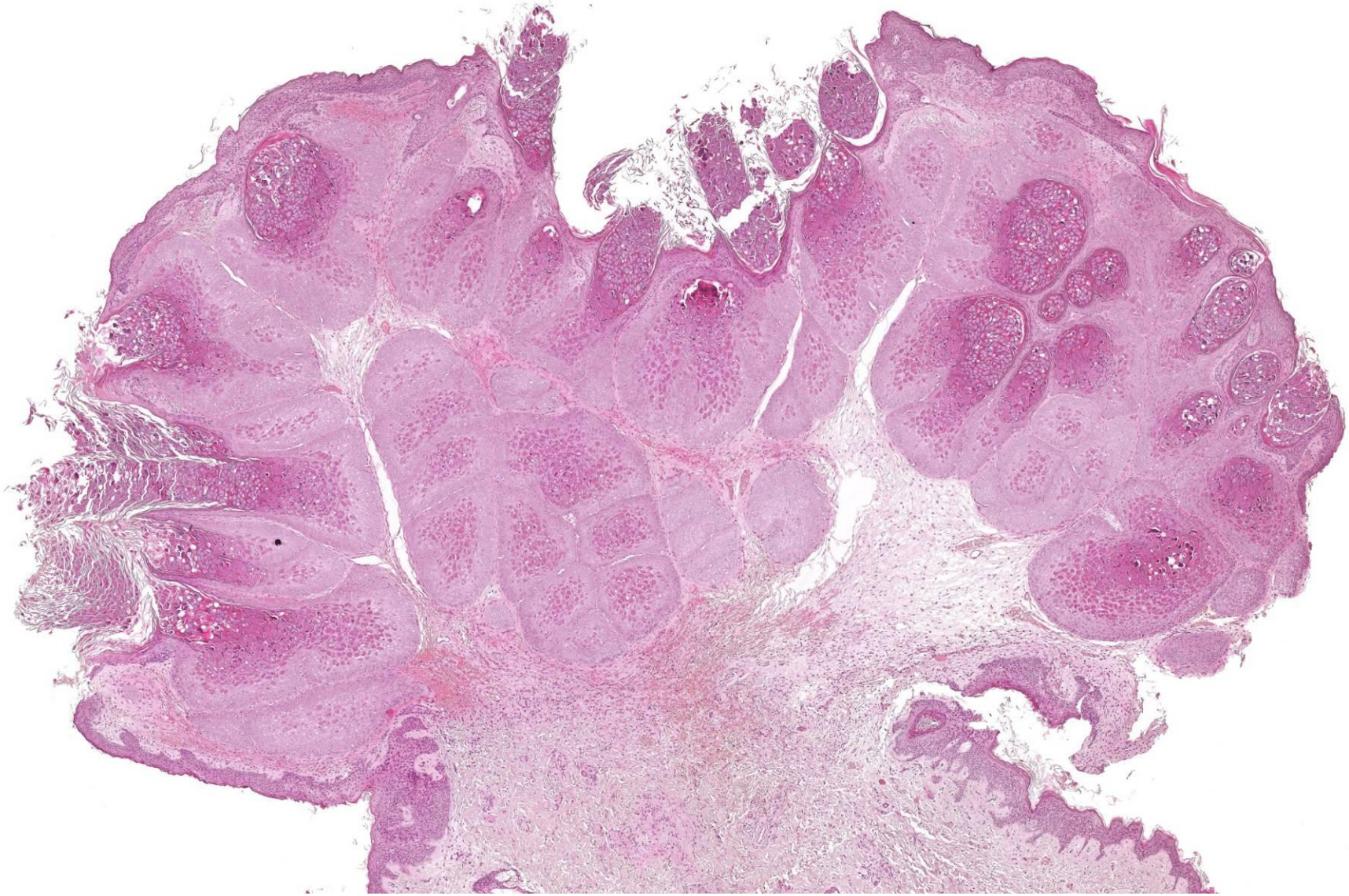

МОЛЛЮСК КОНТАГИОЗНЫЙ
Окраска H&E

Разрастания покровного плоского эпителия в виде долек овальной формы с кратерообразным углублением в центре.

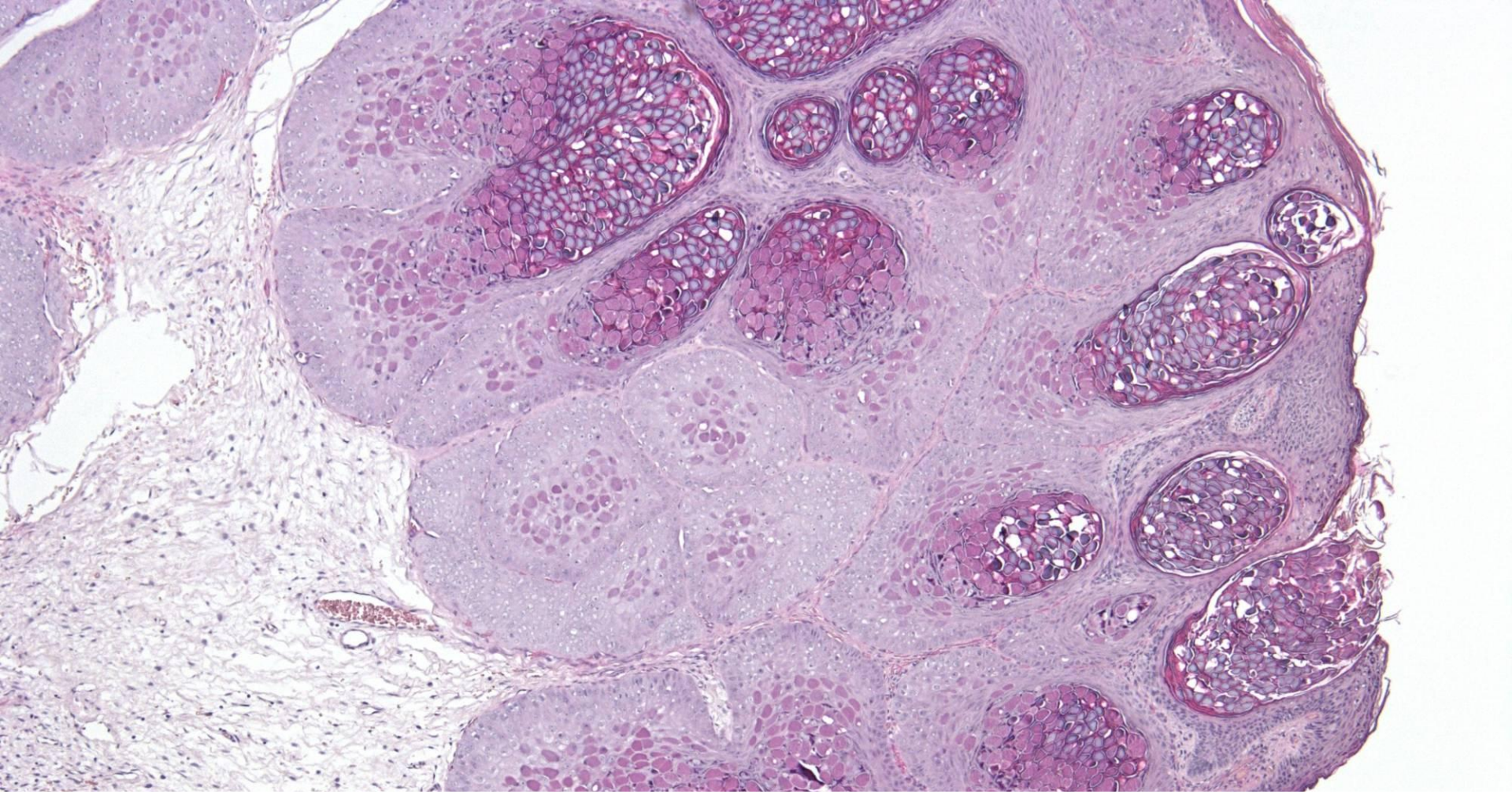

МОЛЛЮСК КОНТАГИОЗНЫЙ
Окраска H&E

Разрастания покровного плоского эпителия в виде долек овальной формы. В шиповатом слое эпидермиса наблюдается дистрофия клеток с наличием крупных эозинофильных включений, отодвигающих ядро к периферии («моллюсковидные тельца»). Дистрофичные клетки отторгаются, формируя округлые скопления.

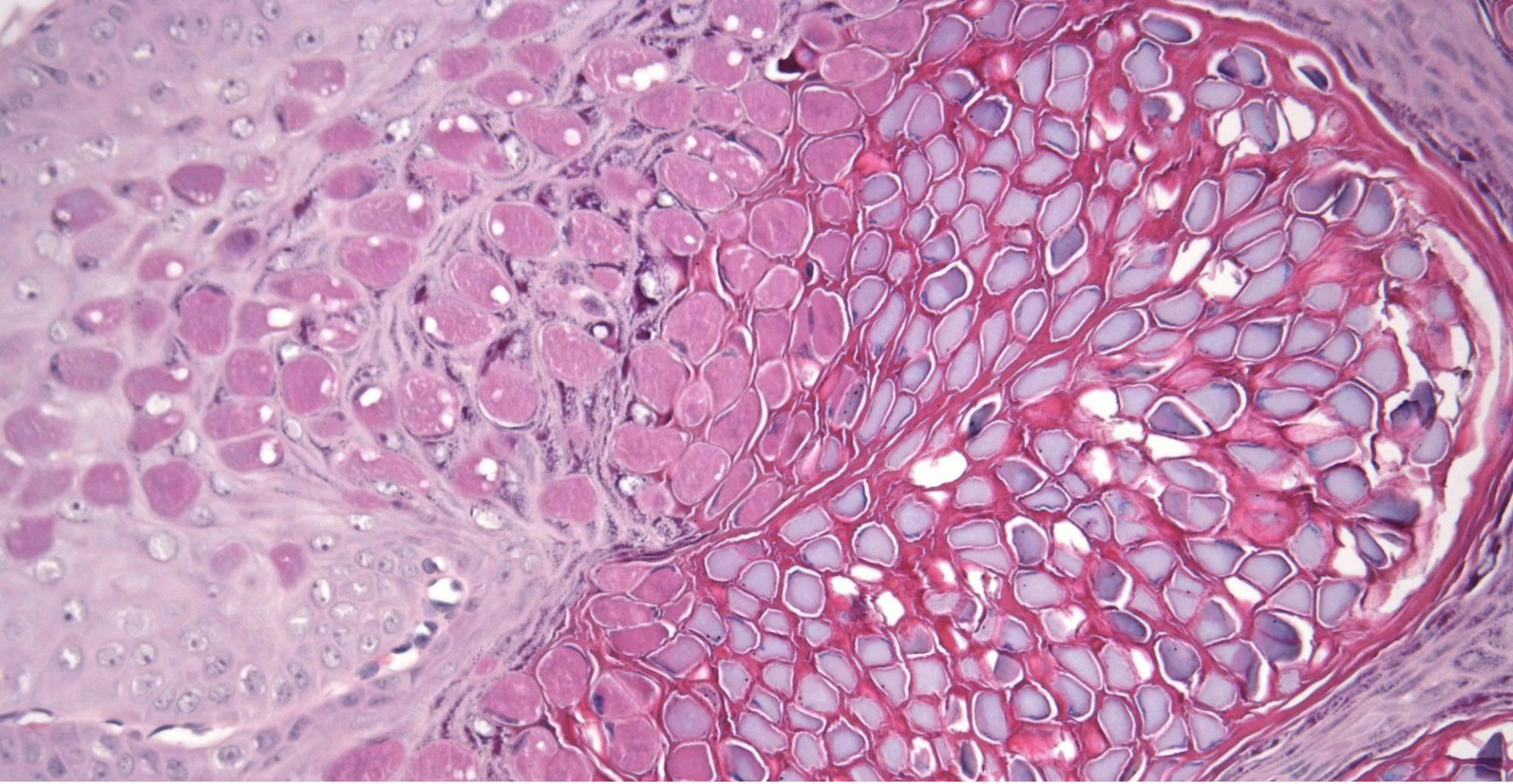

МОЛЛЮСК КОНТАГИОЗНЫЙ
Окраска H&E

Разрастания покровного плоского эпителия в виде долек овальной формы. В шиповатом слое эпидермиса наблюдается дистрофия клеток с наличием крупных эозинофильных включений, отодвигающих ядро к периферии («моллюсковидные тельца»). Дистрофичные клетки отторгаются, формируя округлые скопления.

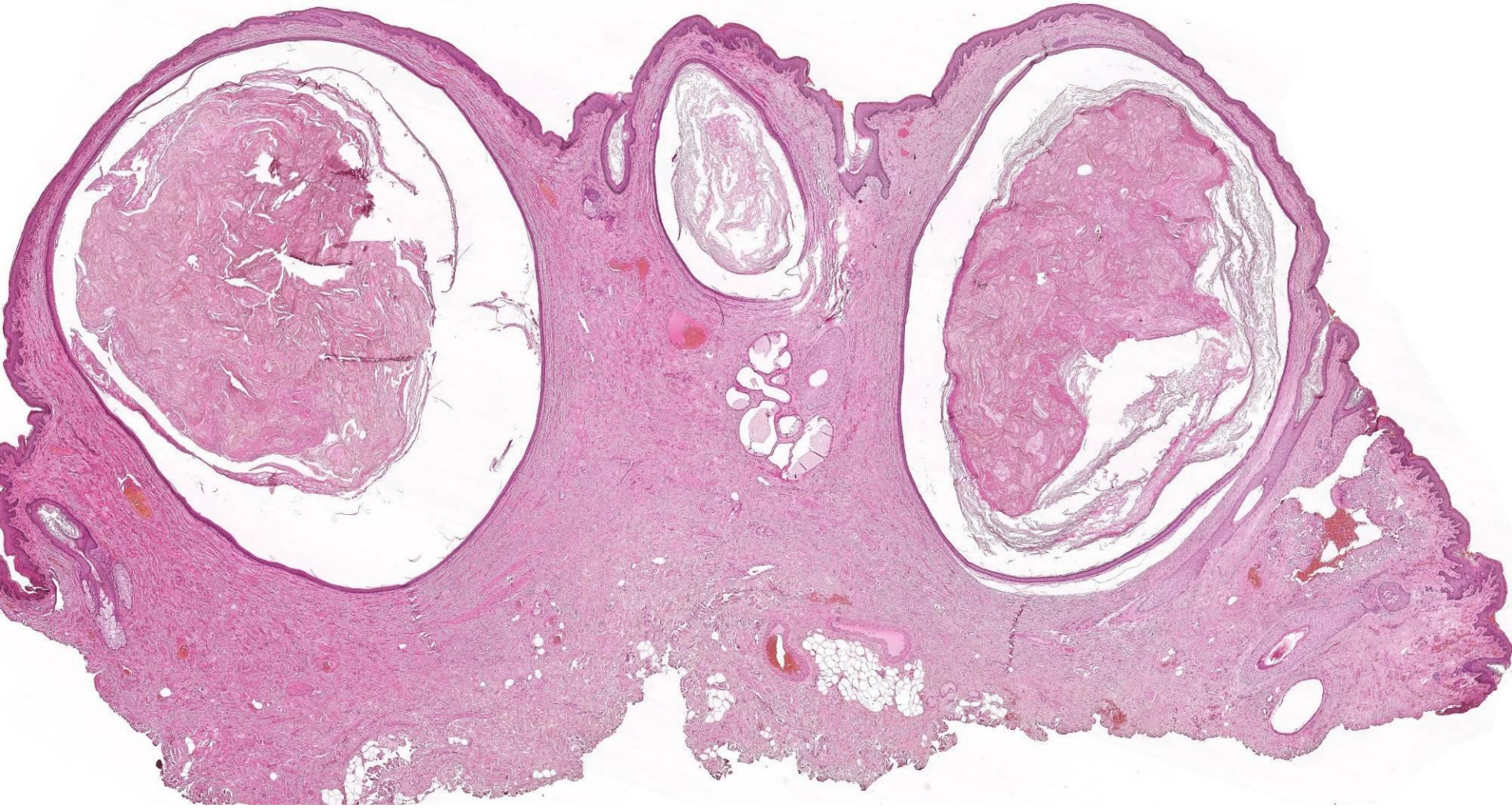

КИСТЫ КОЖИ ЭПИДЕРМАЛЬНЫЕ
Окраска H&E
Кисты, образованные плоским эпителием, полость выполнена роговыми массами и детритом

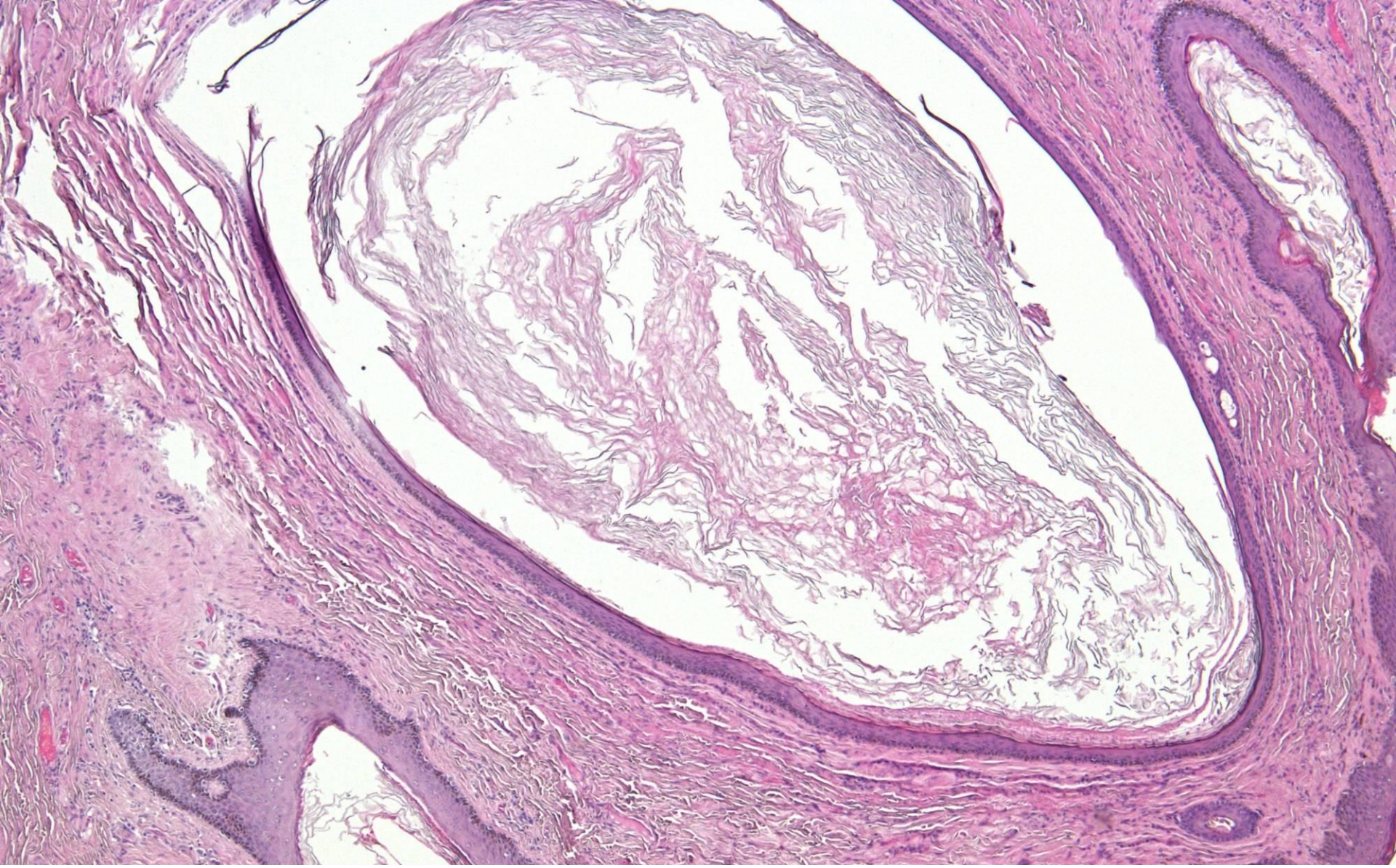

КИСТА КОЖИ ЭПИДЕРМАЛЬНАЯ
Окраска H&E
В дерме - киста с выстилкой из уплощенного плоского эпителия, заполненная детритом и роговыми массами

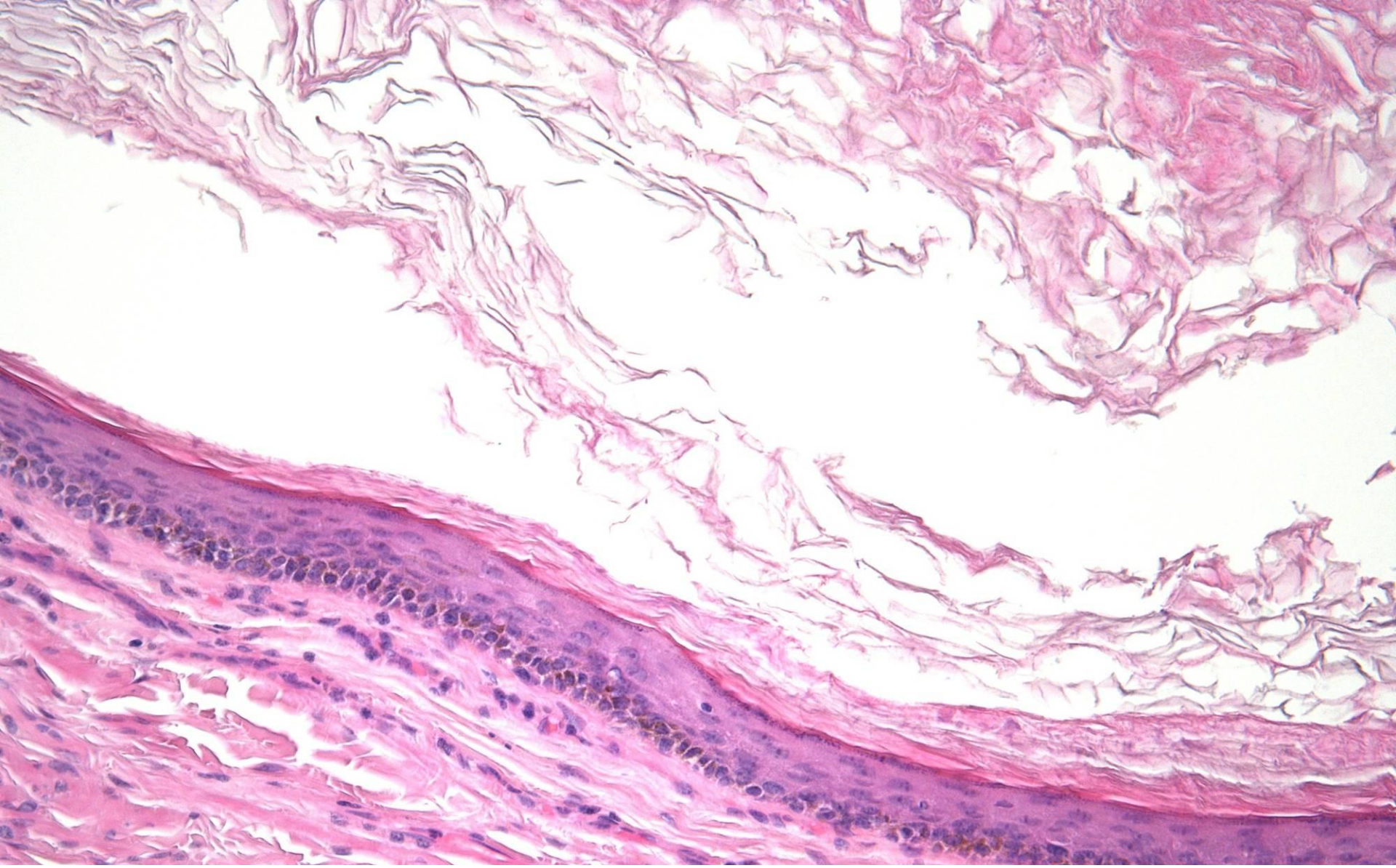

КИСТА КОЖИ ЭПИДЕРМАЛЬНАЯ
Окраска H&E
В дерме - киста с выстилкой из уплощенного плоского эпителия, заполненная детритом и роговыми массами

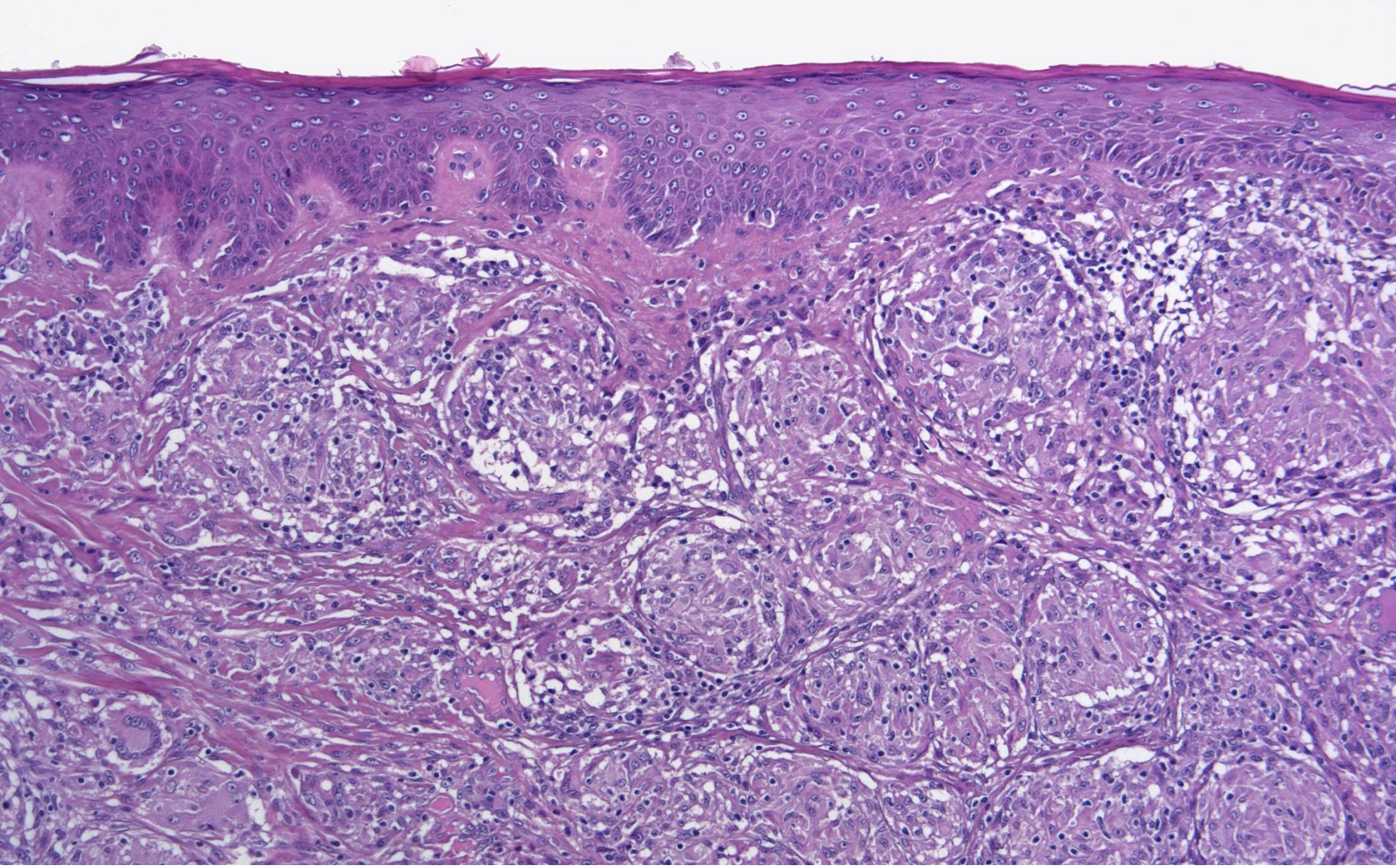

САРКОИДОЗ КОЖИ
Окраска H&E
В дерме – множественные эпителиоидноклеточные гранулемы без казеозного некроза с обилием гигантских клеток Пирогова-Лангханса

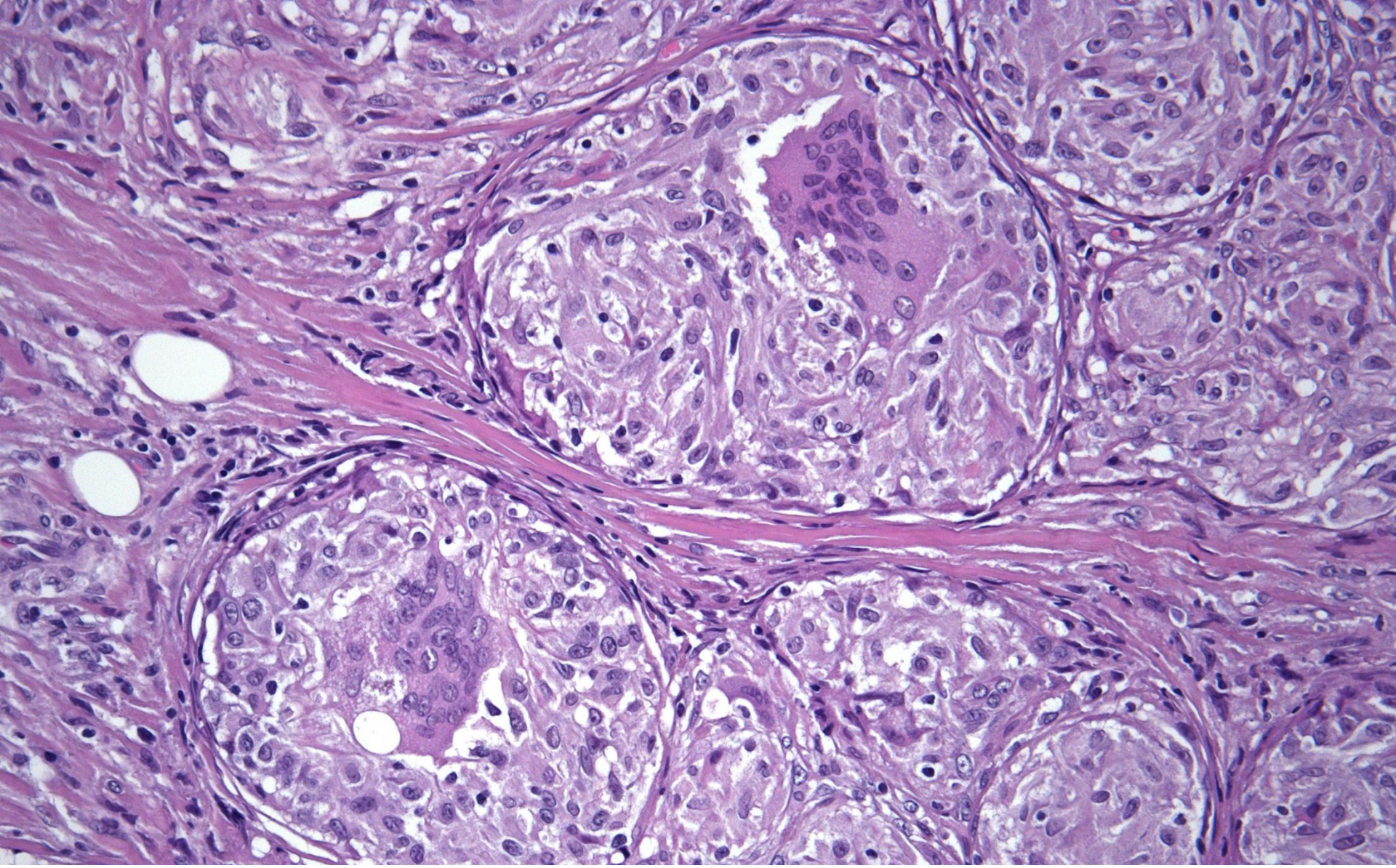

САРКОИДОЗ КОЖИ
Окраска H&E
В дерме – множественные эпителиоидноклеточные гранулемы без казеозного некроза с обилием гигантских клеток Пирогова-Лангханса

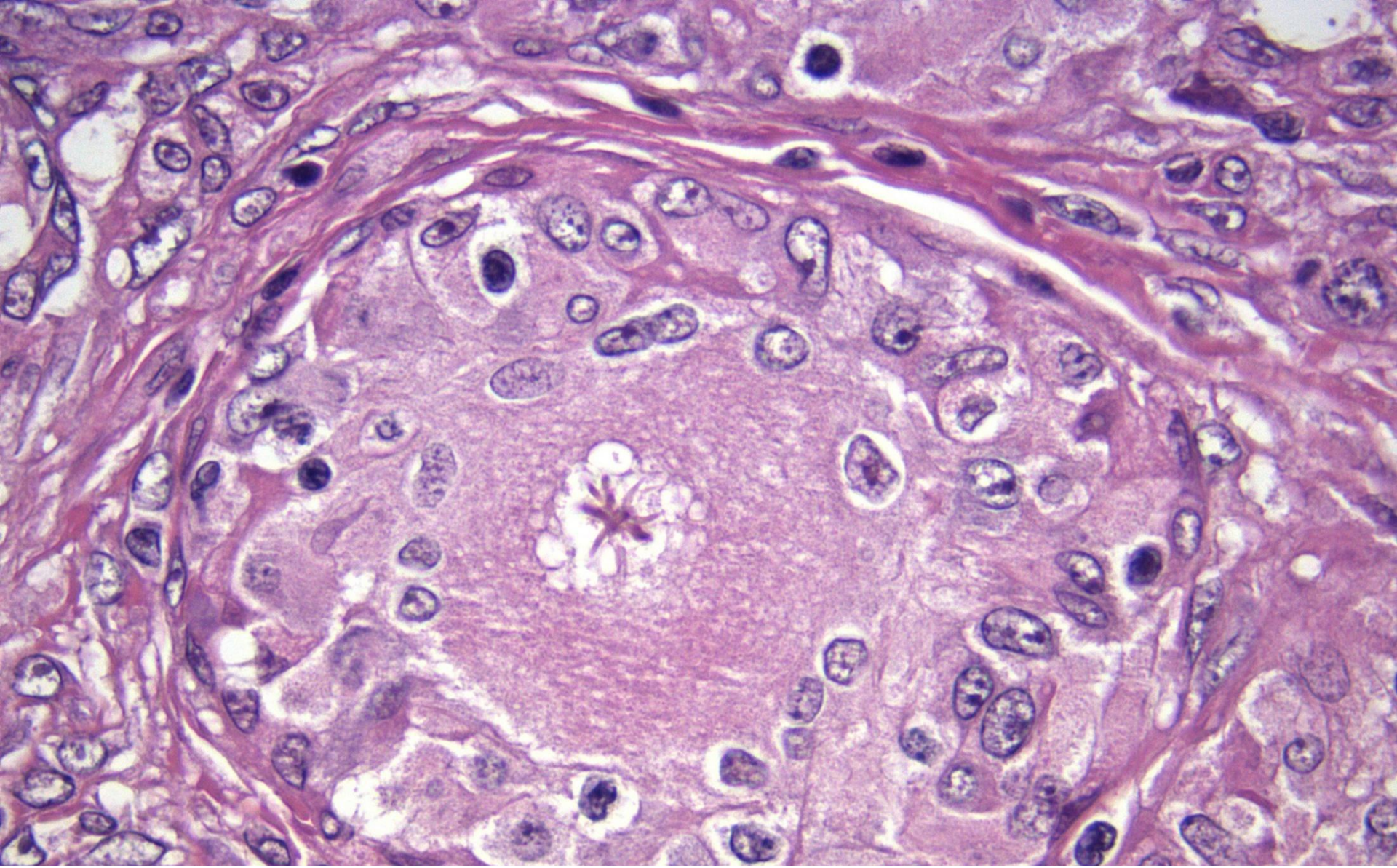

САРКОИДОЗ КОЖИ
Окраска H&E
В цитоплазме некоторых гигантских клеток определяются характерные для саркоидоза включения – «звездчатые тельца».

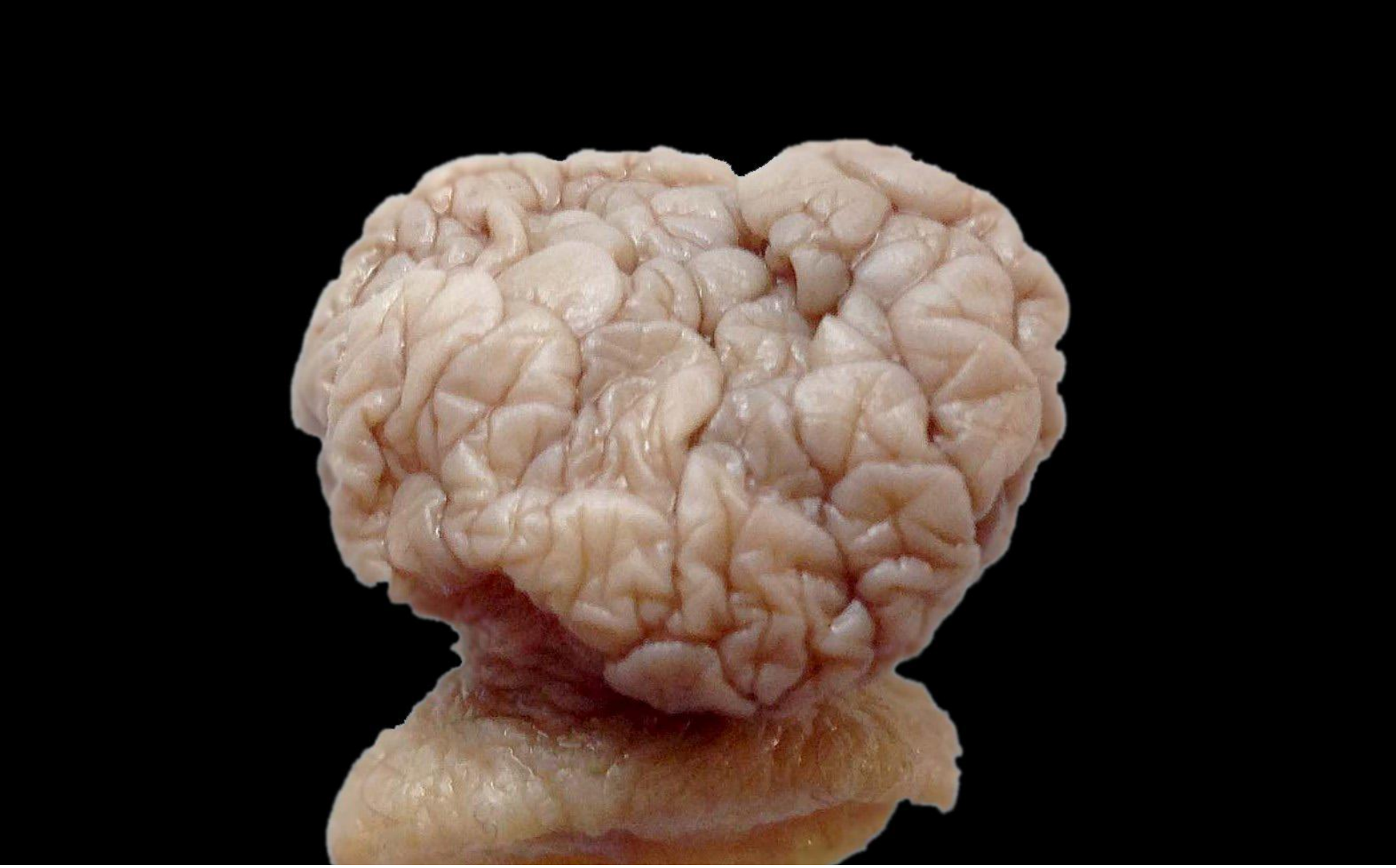

ПАПИЛЛОМА ПЛОСКОКЛЕТОЧНАЯ
Макрофотография
Полиповидное образование на широком основании, дольчатого строения, умеренно пигментирована.

ПАПИЛЛОМА ПЛОСКОКЛЕТОЧНАЯ
Макрофотография
Бляшковидное образование на широком основании, ворсинчатого строения, белесоватого цвета.

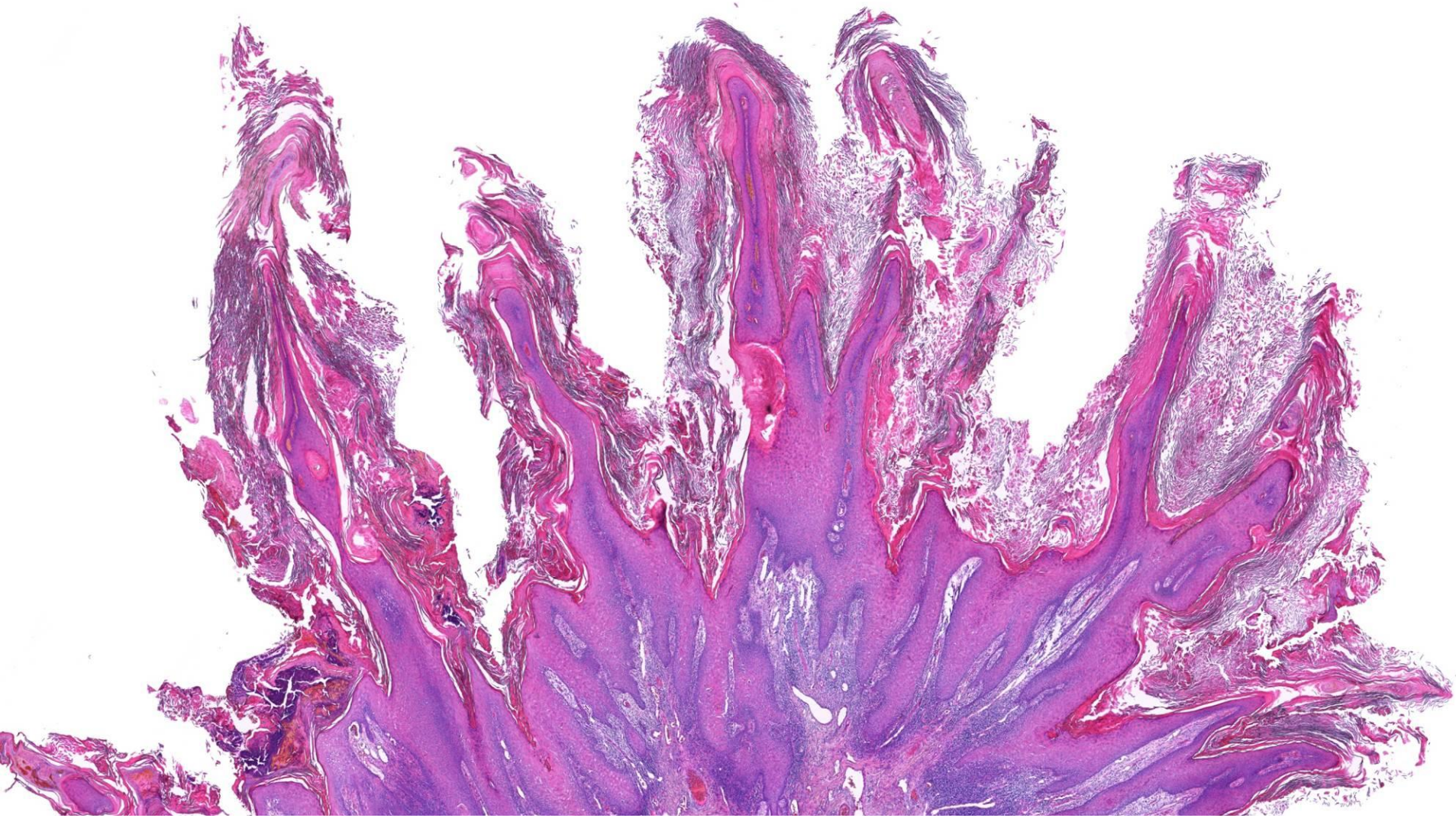

ПАПИЛЛОМА ПЛОСКОКЛЕТОЧНАЯ
Окраска H&E
Папиллярные структуры, покрытые утолщенным многослойным плоским ороговевающим эпителием, в строме – воспалительная инфильтрация и фиброз.

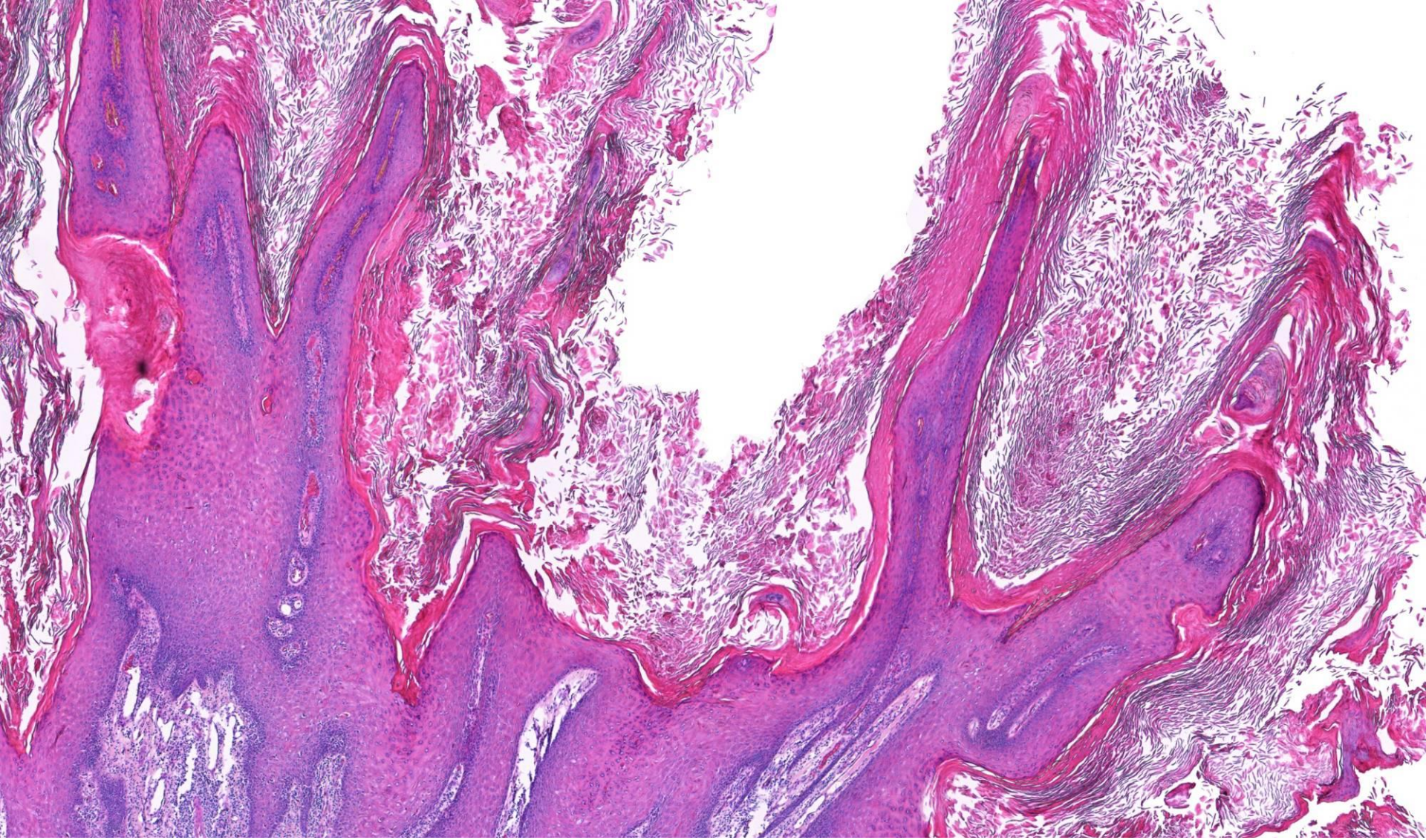

ПАПИЛЛОМА ПЛОСКОКЛЕТОЧНАЯ
Окраска H&E
Папиллярные структуры, покрытые утолщенным многослойным плоским ороговевающим эпителием, в строме – воспалительная инфильтрация и фиброз.

КОЖНЫЙ РОГ
Макрофотография
Четко ограниченная роговая опухоль в области подошвы.

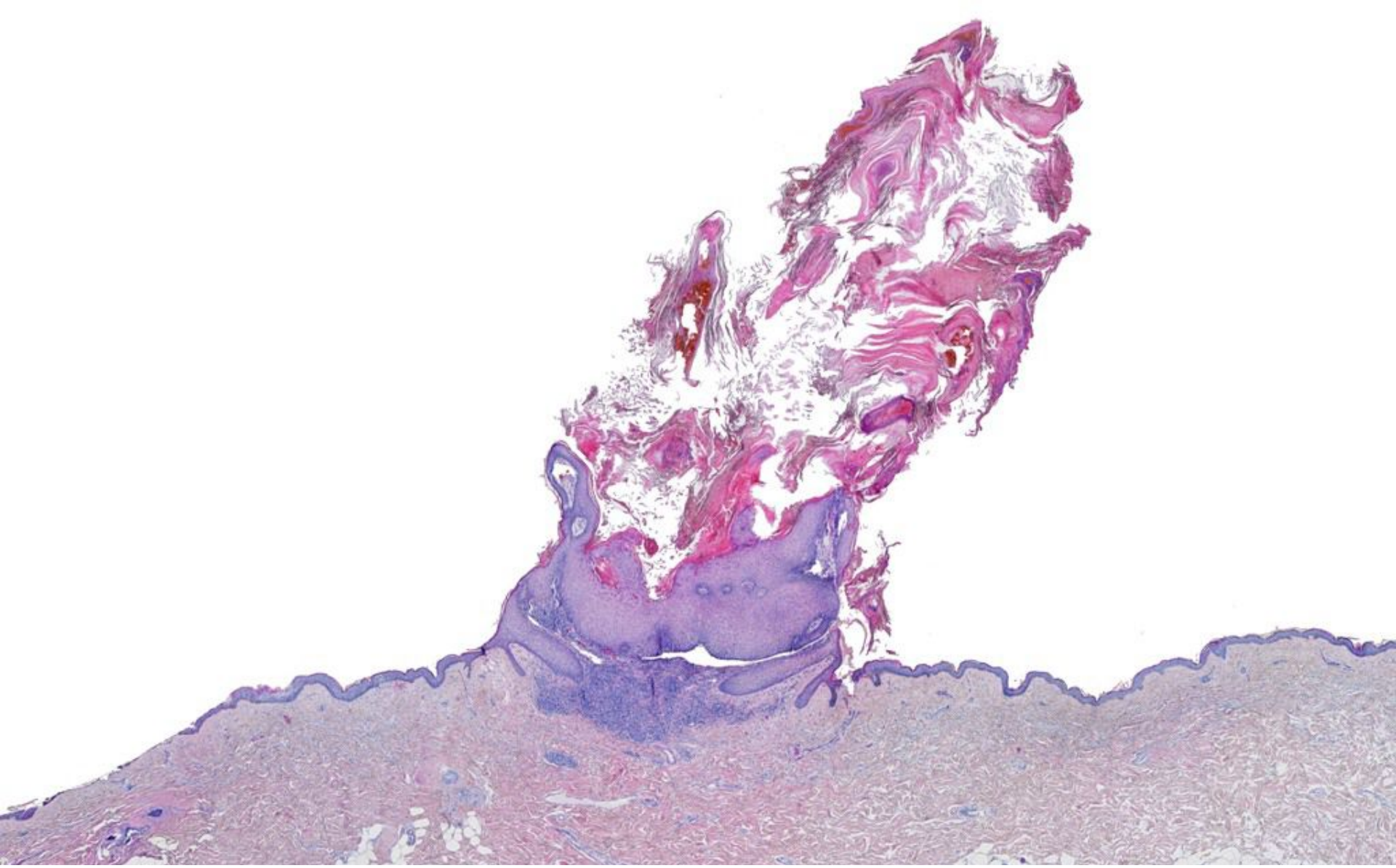

КОЖНЫЙ РОГ
Окраска H&E
Локализованный резко выраженный гиперкератоз кожи с акантозом и утолщением плоскоэпителиального покрова в зоне гиперкератоза.

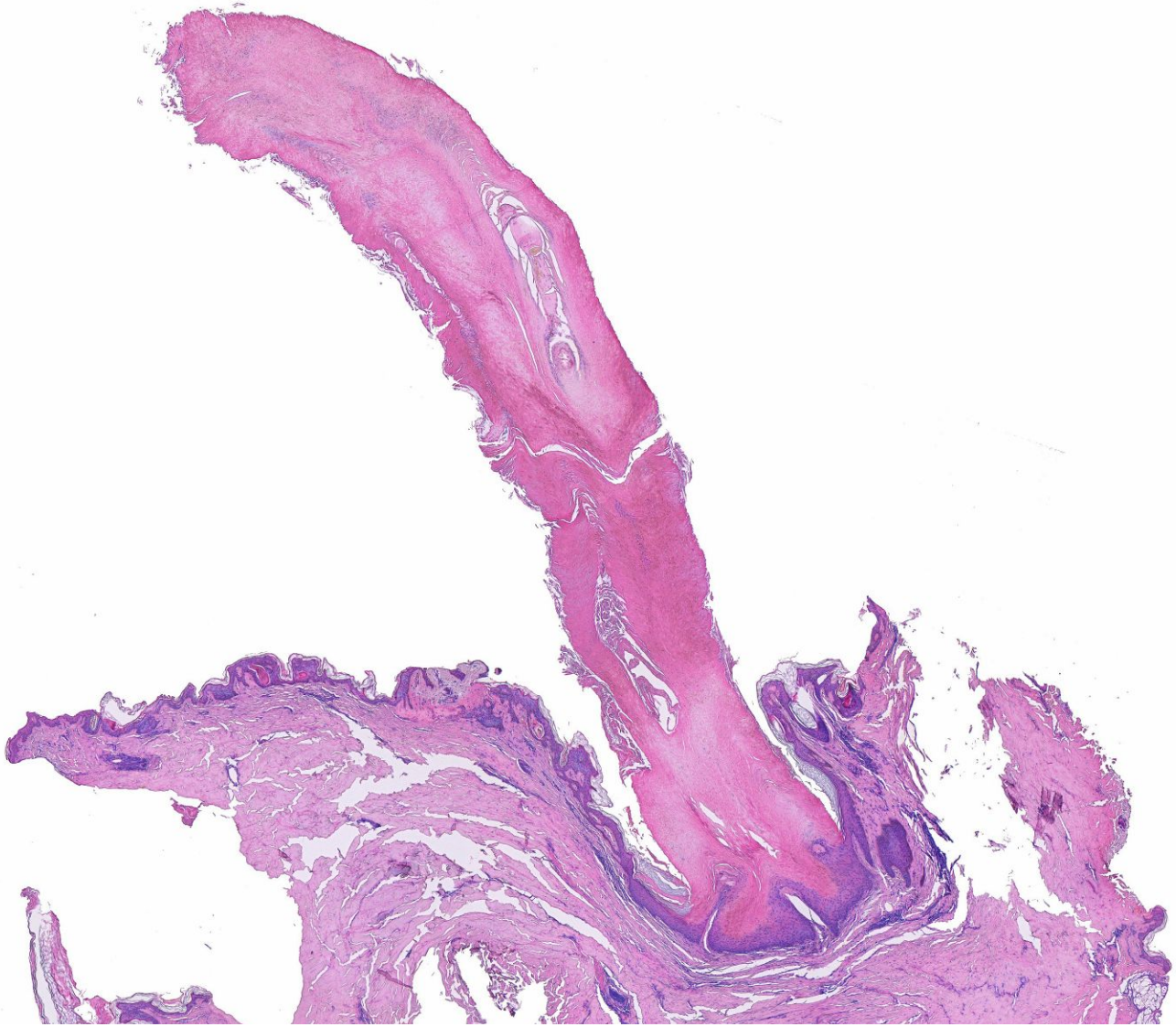

КОЖНЫЙ РОГ
Окраска H&E
Локализованный резко выраженный гиперкератоз кожи с акантозом и утолщением плоскоэпителиального покрова в зоне гиперкератоза.

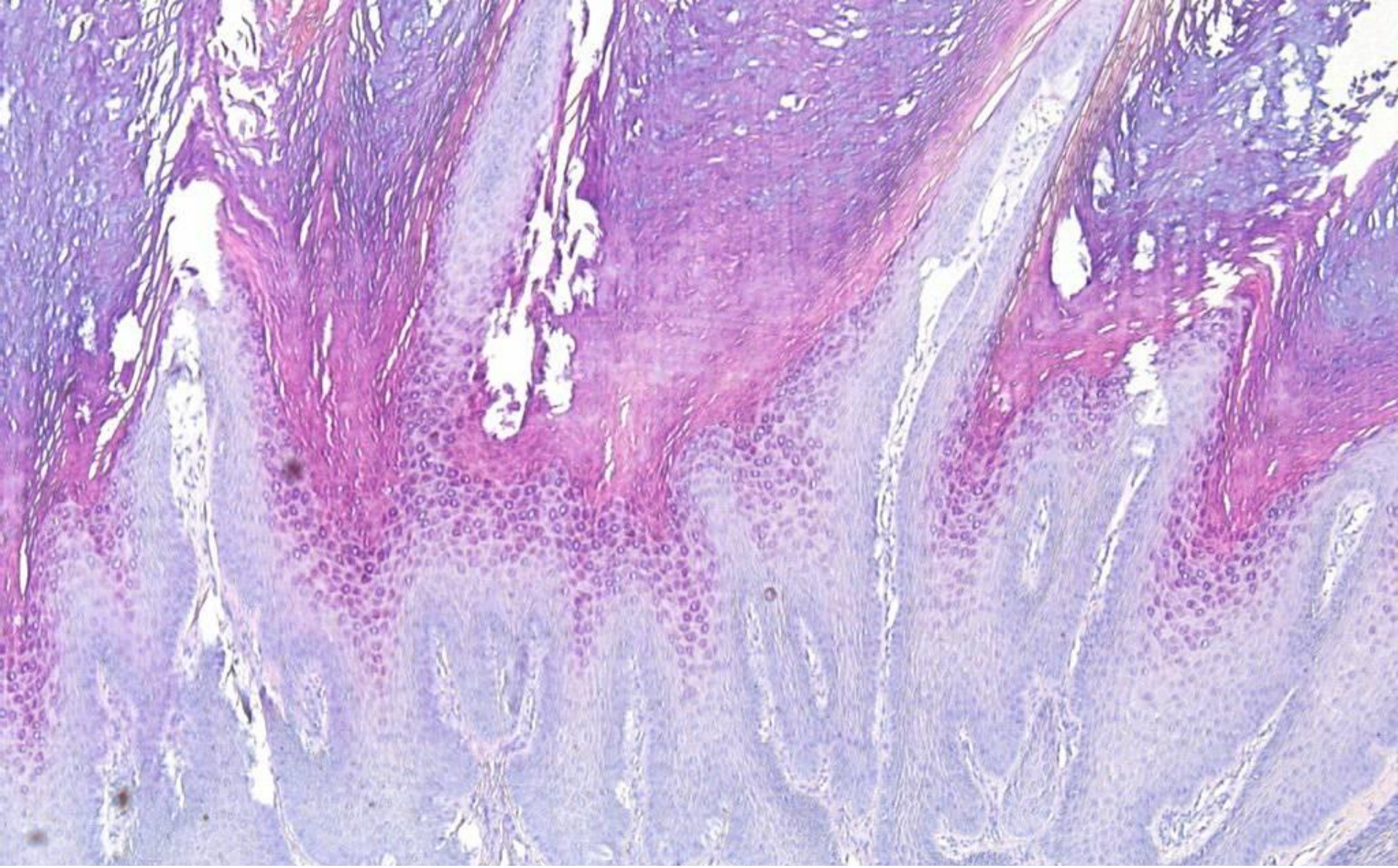

КОЖНЫЙ РОГ
Окраска H&E
Эпителий кожи резко утолщен, выраженный очаговый акантоз, пара- и гиперкератоз.

КЕРАТОЗ СЕБОРЕЙНЫЙ
Макрофотография
На поверхности кожи – пигментированная бляшка, дольчатого строения, на широком основании.

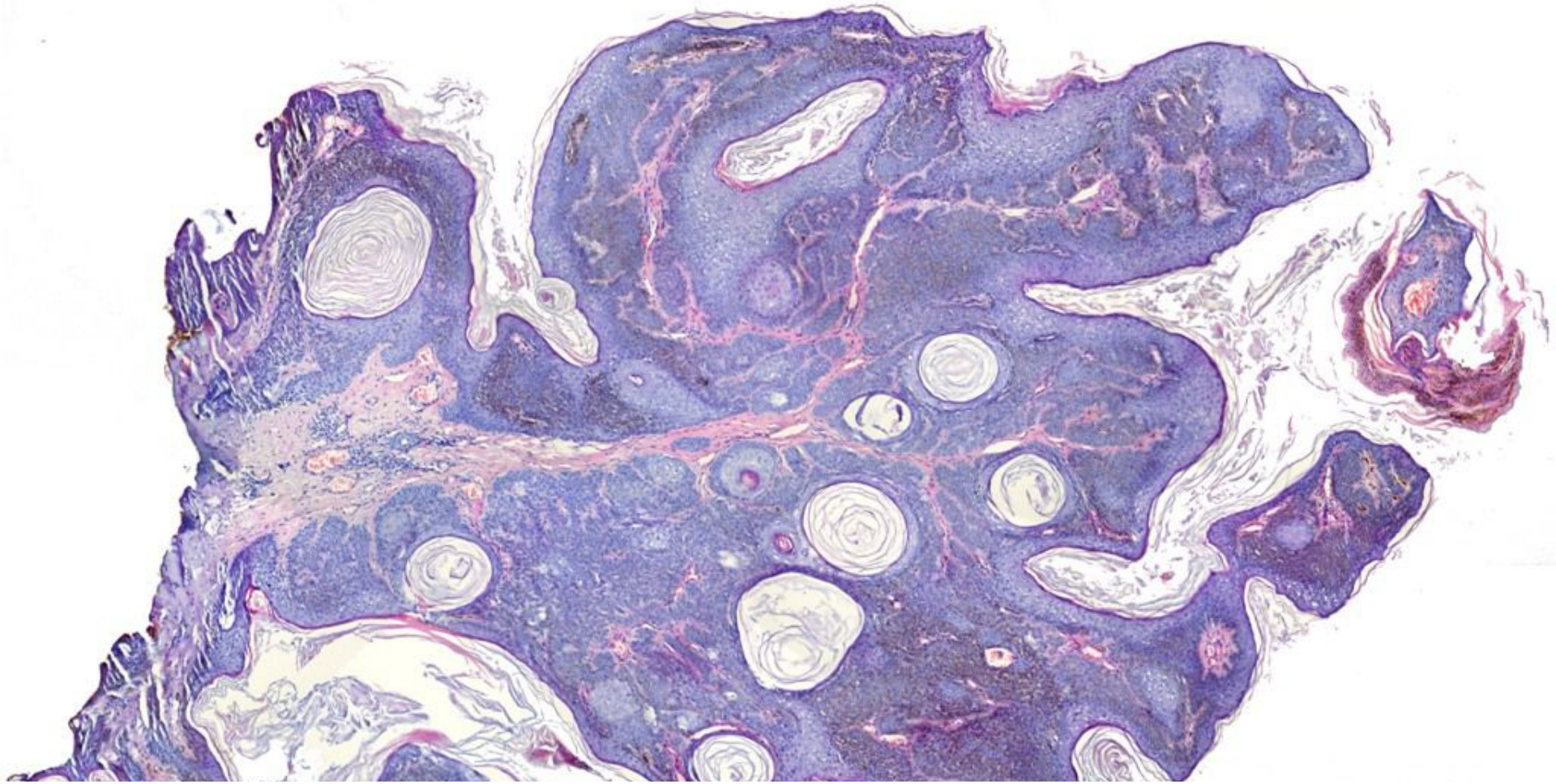

КЕРАТОЗ СЕБОРЕЙНЫЙ
Окраска H&E
Бляшковидное образование представленное разрастаниями многослойного плоского эпителия с глубокими и широкими акантотическими тяжами и формированием роговых кист.

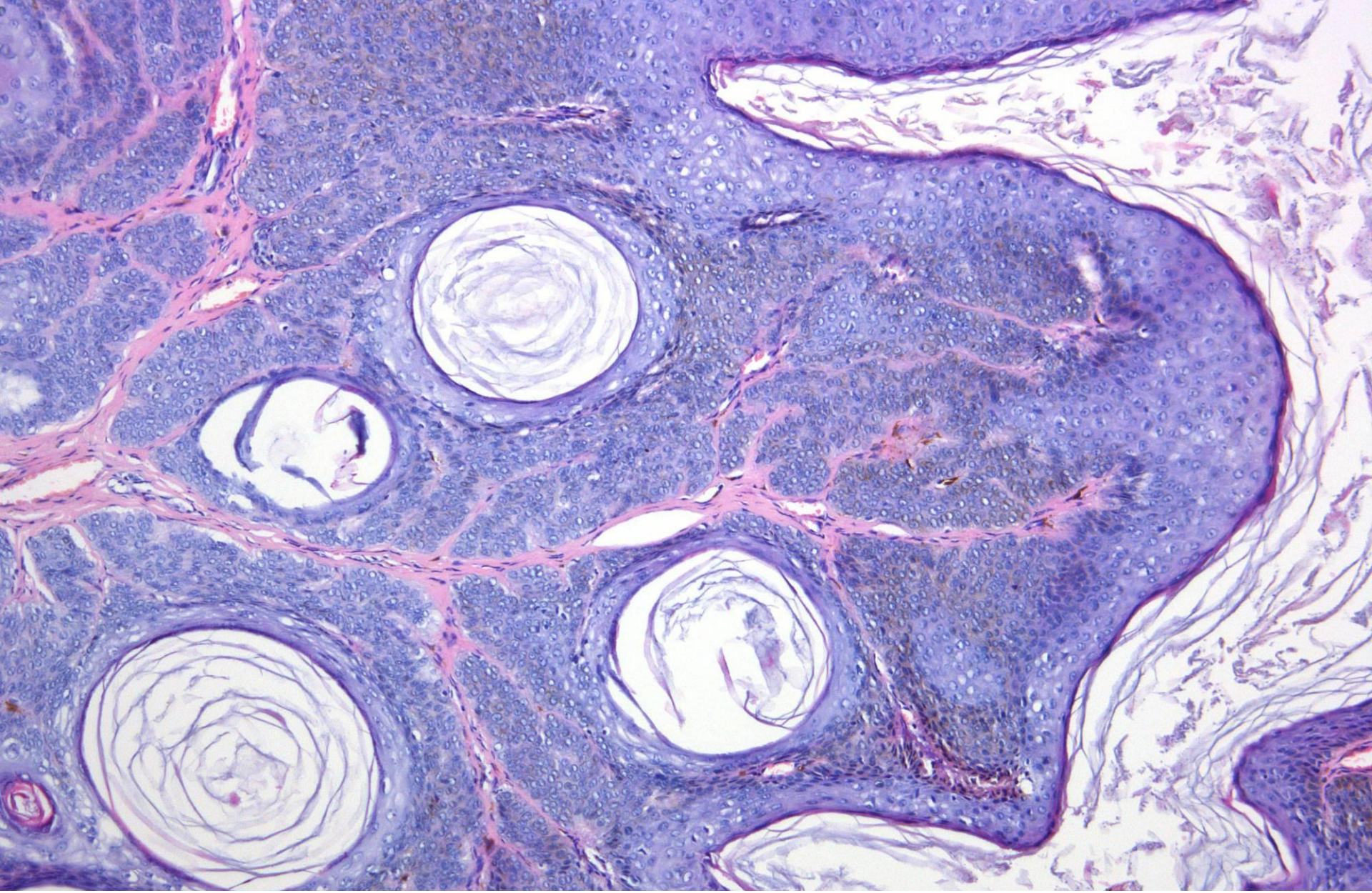

КЕРАТОЗ СЕБОРЕЙНЫЙ
Окраска H&E
Глубокие и широкие акантотические тяжи, роговые кисты.

РАК КОЖИ ПЛОСКОКЛЕТОЧНЫЙ
Макрофотография
Грибовидная опухоль с участками некроза и фибринозно-гнойными наложениями.

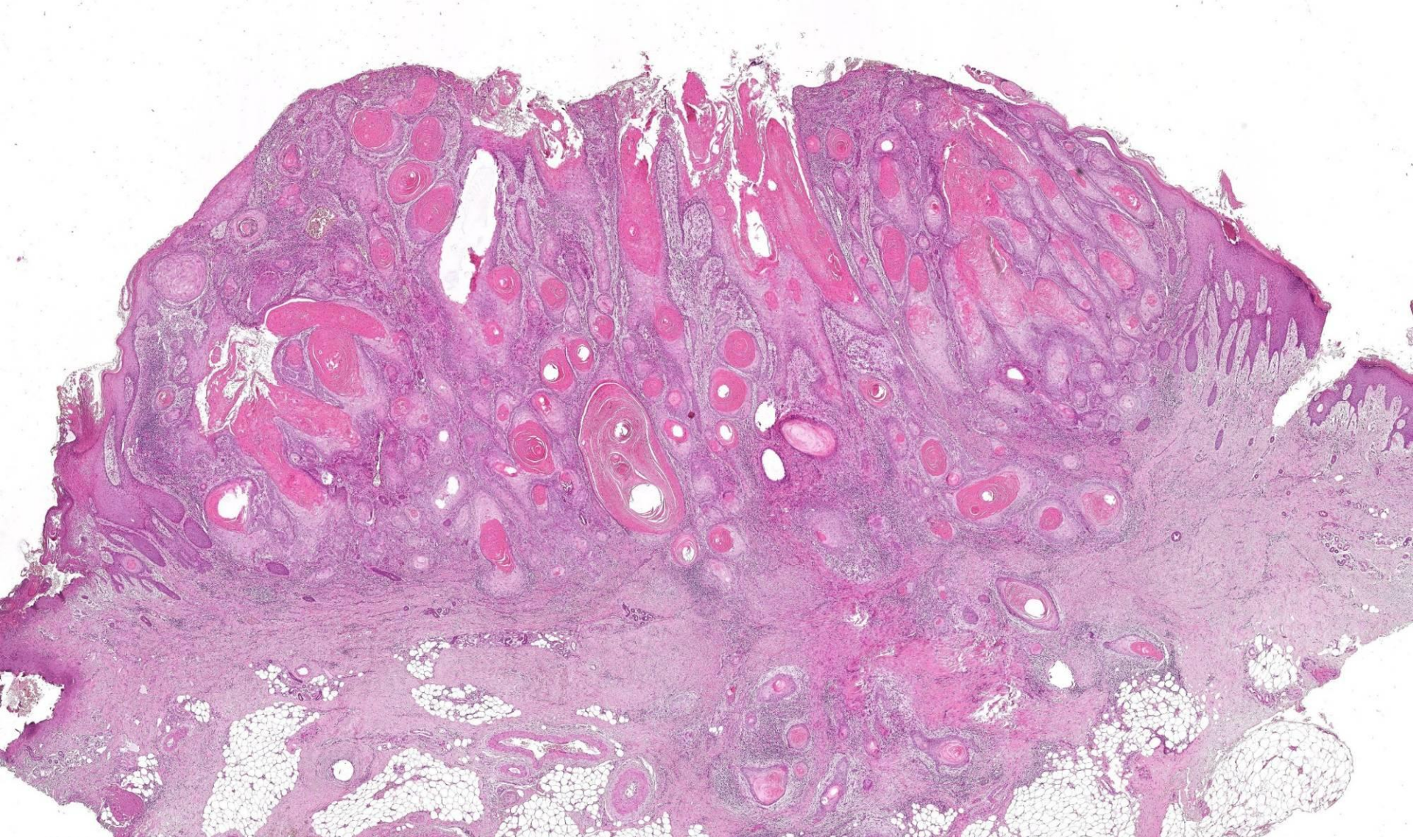

РАК КОЖИ ПЛОСКОКЛЕТОЧНЫЙ
Окраска H&E
Опухоль в коже, представленная атипичными комплексами из клеток плоского эпителия с выраженным ороговением. Наблюдается врастание опухоли в глубокие слои дермы и подкожную жировую клетчатку.

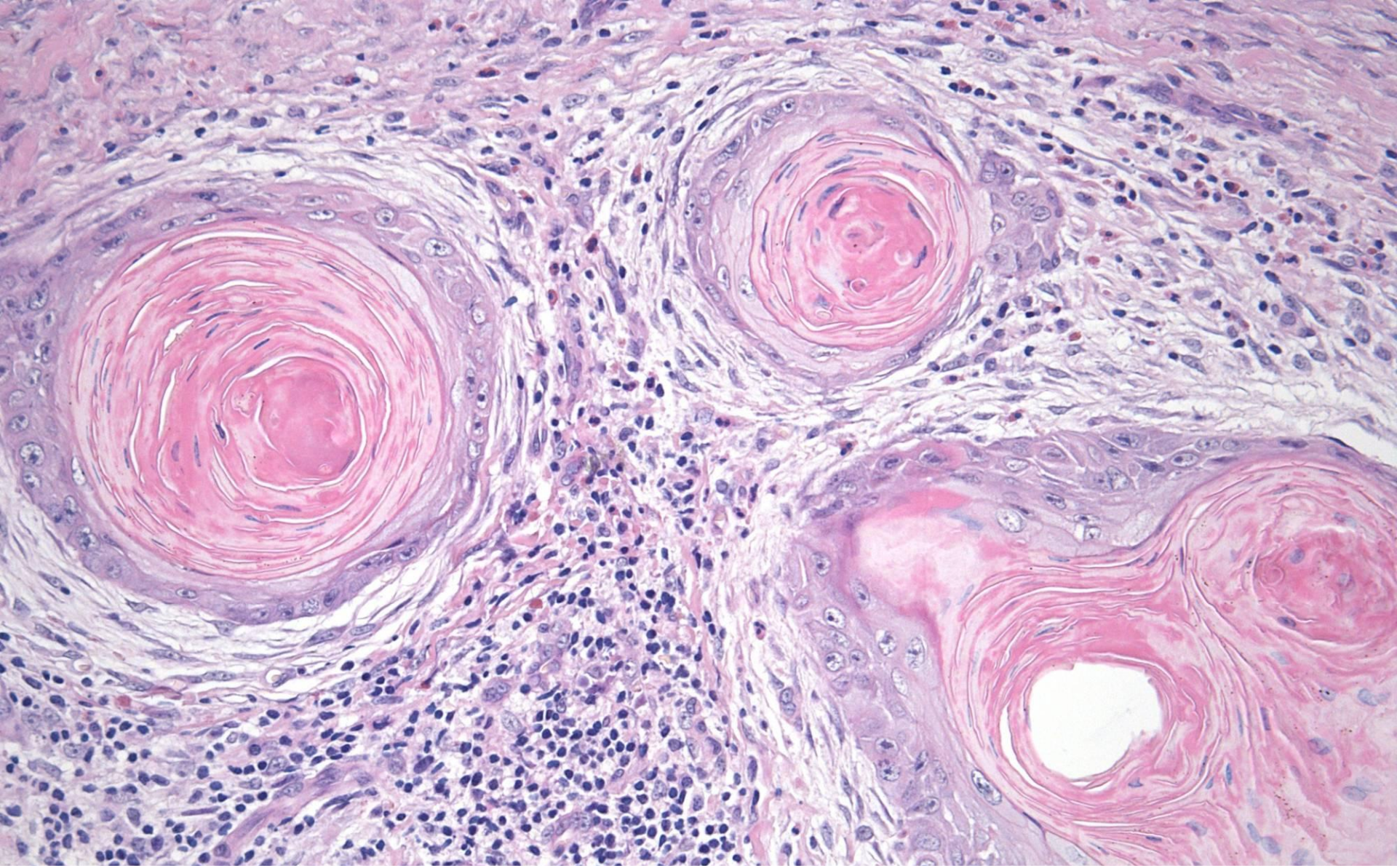

РАК КОЖИ ПЛОСКОКЛЕТОЧНЫЙ
Окраска H&E

В центре опухолевых комплексов – признаки роговой дифференцировки опухолевых клеток (фигуры типа «раковых жемчужин»).

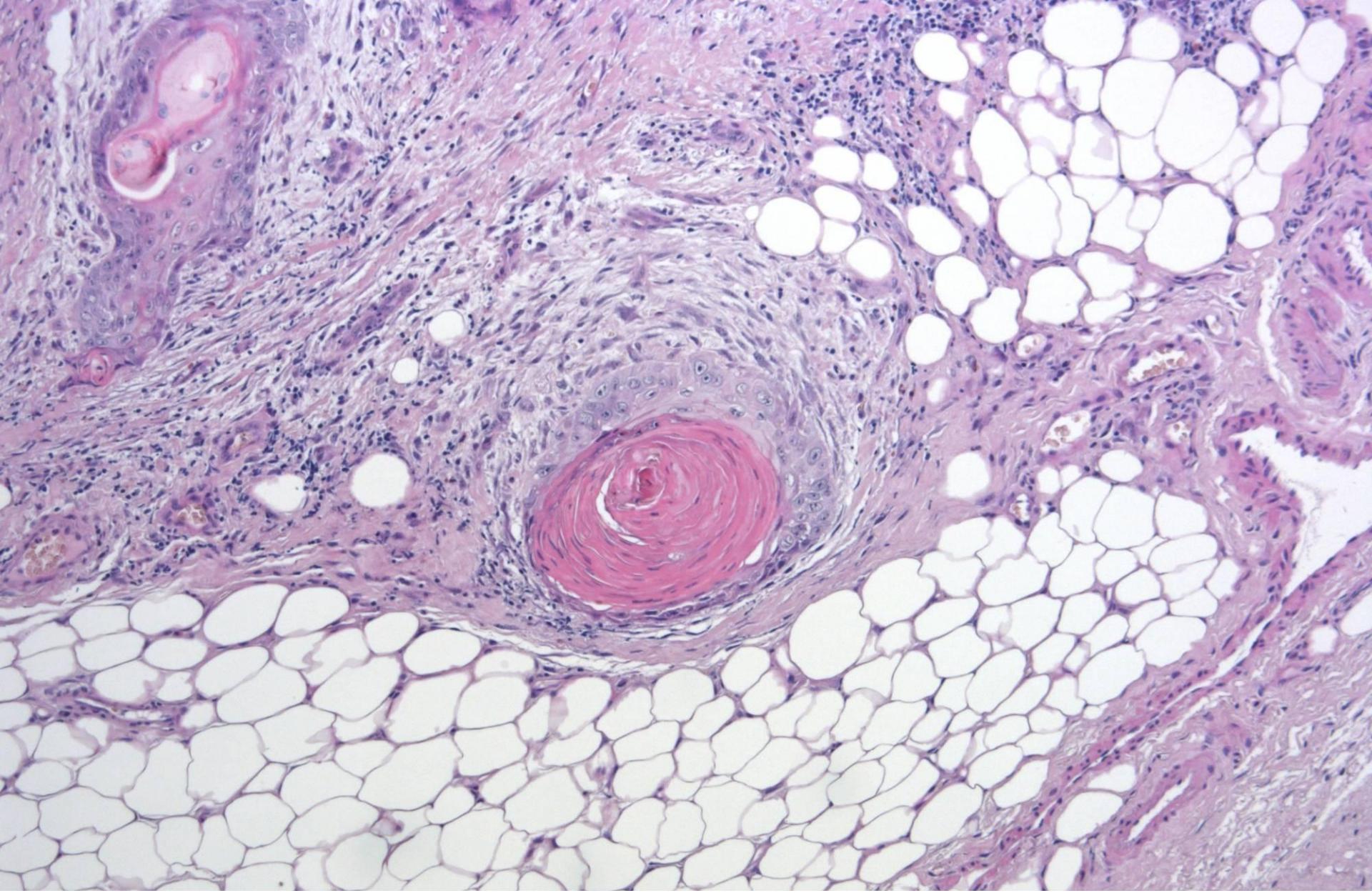

РАК КОЖИ ПЛОСКОКЛЕТОЧНЫЙ
Окраска H&E
Прорастание опухоли в подкожную жировую клетчатку.

РАК КОЖИ БАЗАЛЬНОКЛЕТОЧНЫЙ
Макрфотография
Глубокая инфильтрация кожи, синюшная гиперемия с изъязвлением в центре (ulcus rodens).

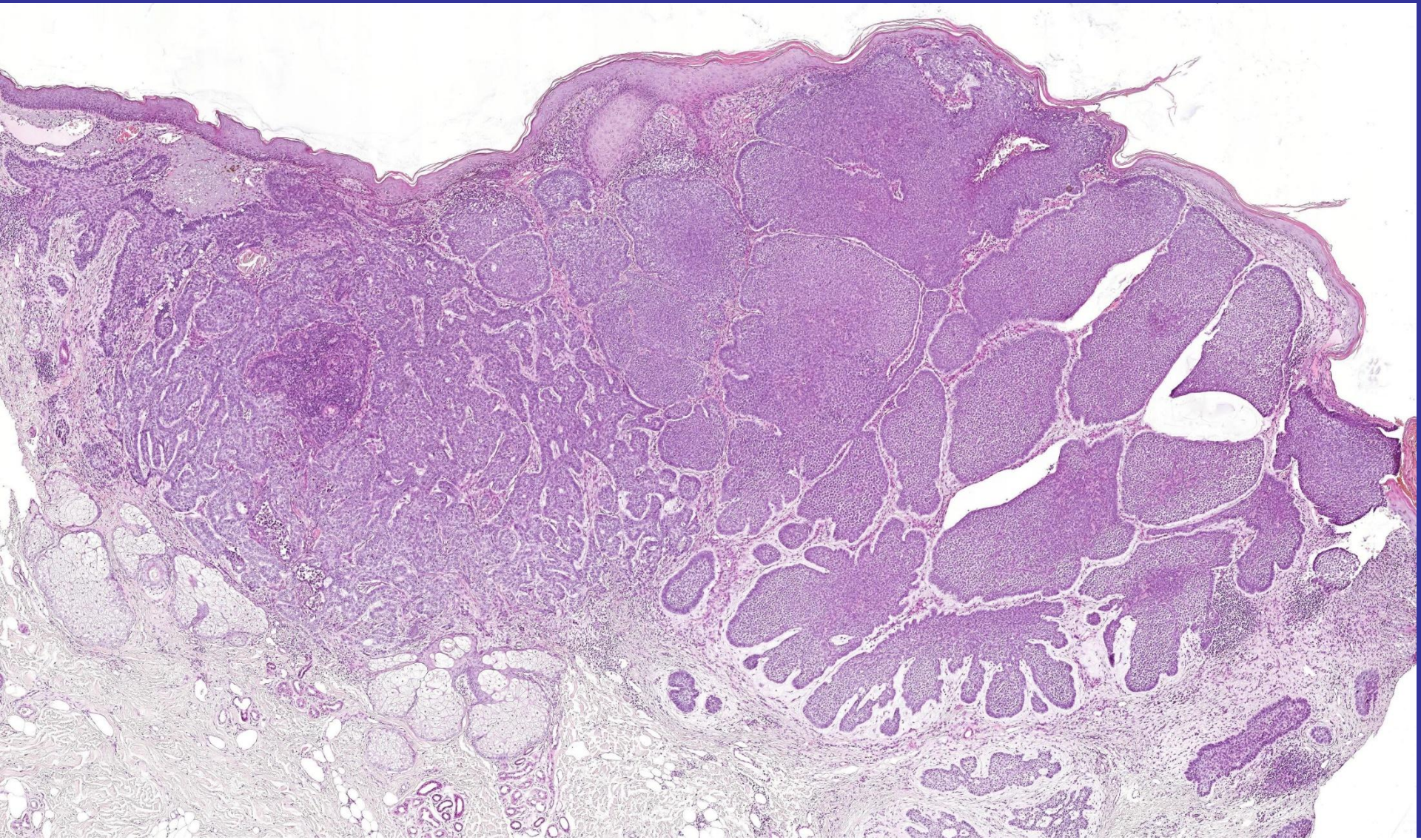

РАК КОЖИ БАЗАЛЬНОКЛЕТОЧНЫЙ
Окраска H&E
Опухолевые комплексы представлены солидными разрастаниями базалоидных клеток, окруженных по периферии характерным «частоколом» (солидный вариант строения).

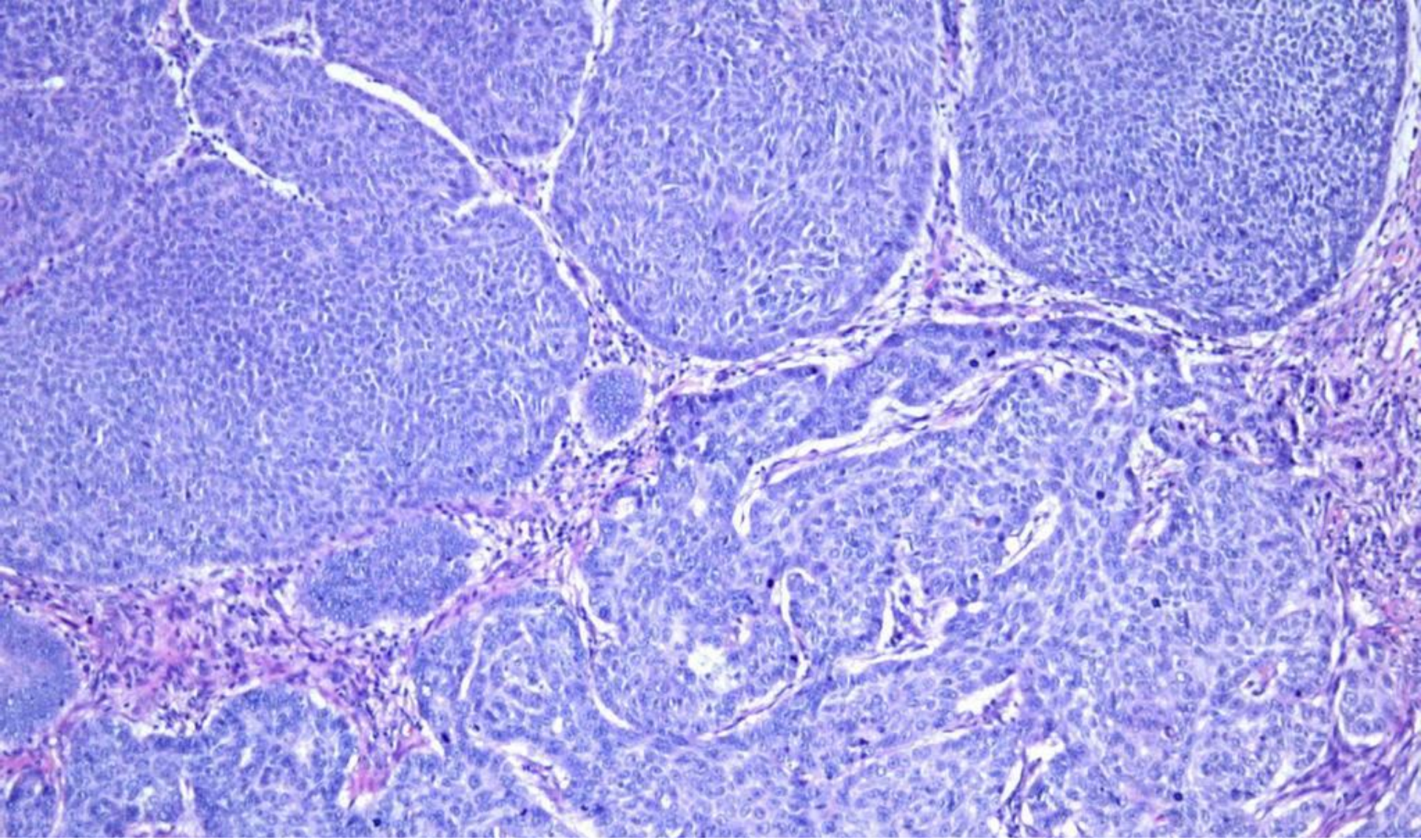

РАК КОЖИ БАЗАЛЬНОКЛЕТОЧНЫЙ
Окраска H&E
Опухолевые комплексы представлены солидными разрастаниями базалоидных клеток, окруженных по периферии характерным «частоколом» (солидный вариант строения).

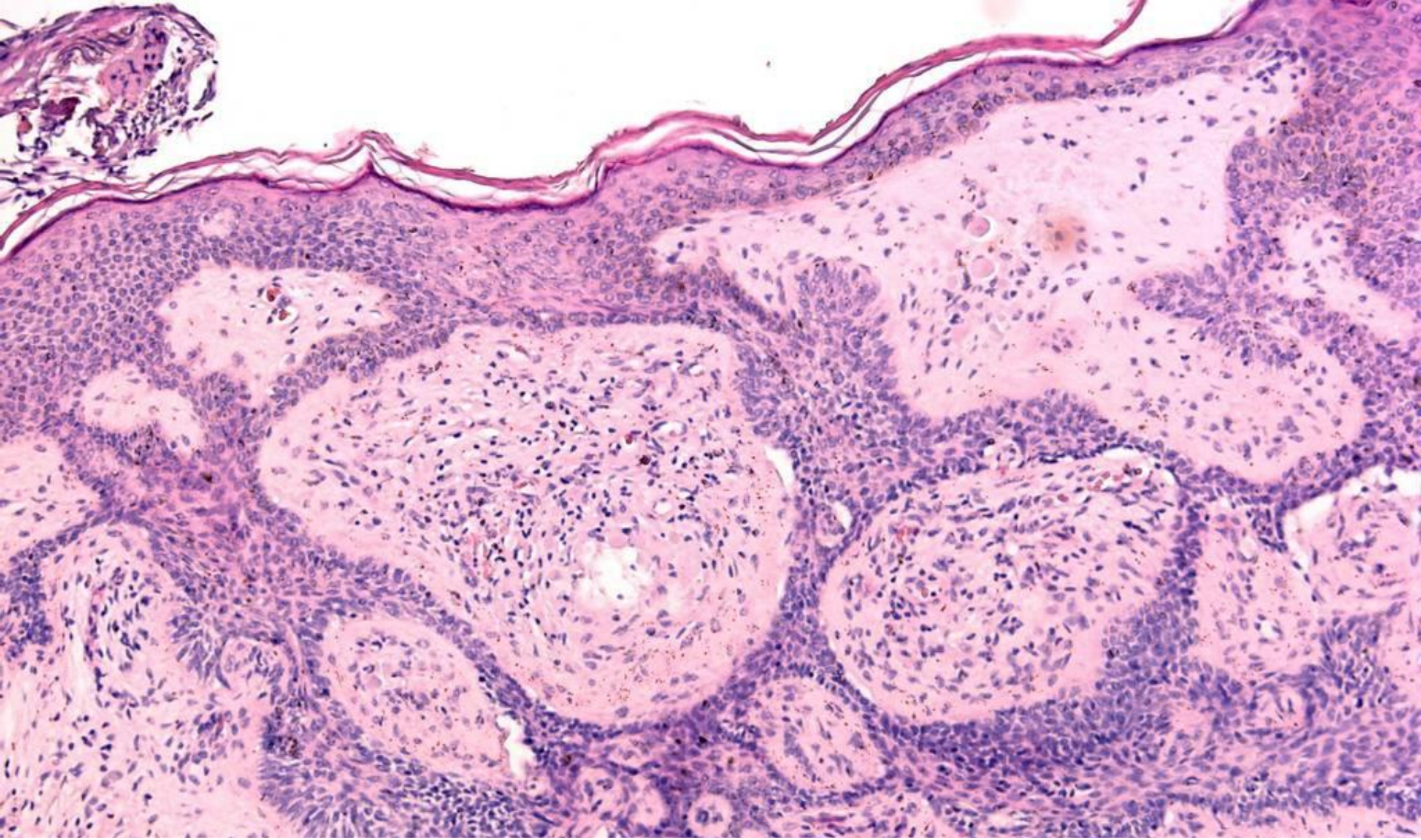

РАК КОЖИ БАЗАЛЬНОКЛЕТОЧНЫЙ
Окраска H&E
Опухолевые комплексы представлены анастомозирующими тяжами из базалоидных клеток, расположенных среди гипертрофированной стромы (фиброэпителиальный вариант строения).

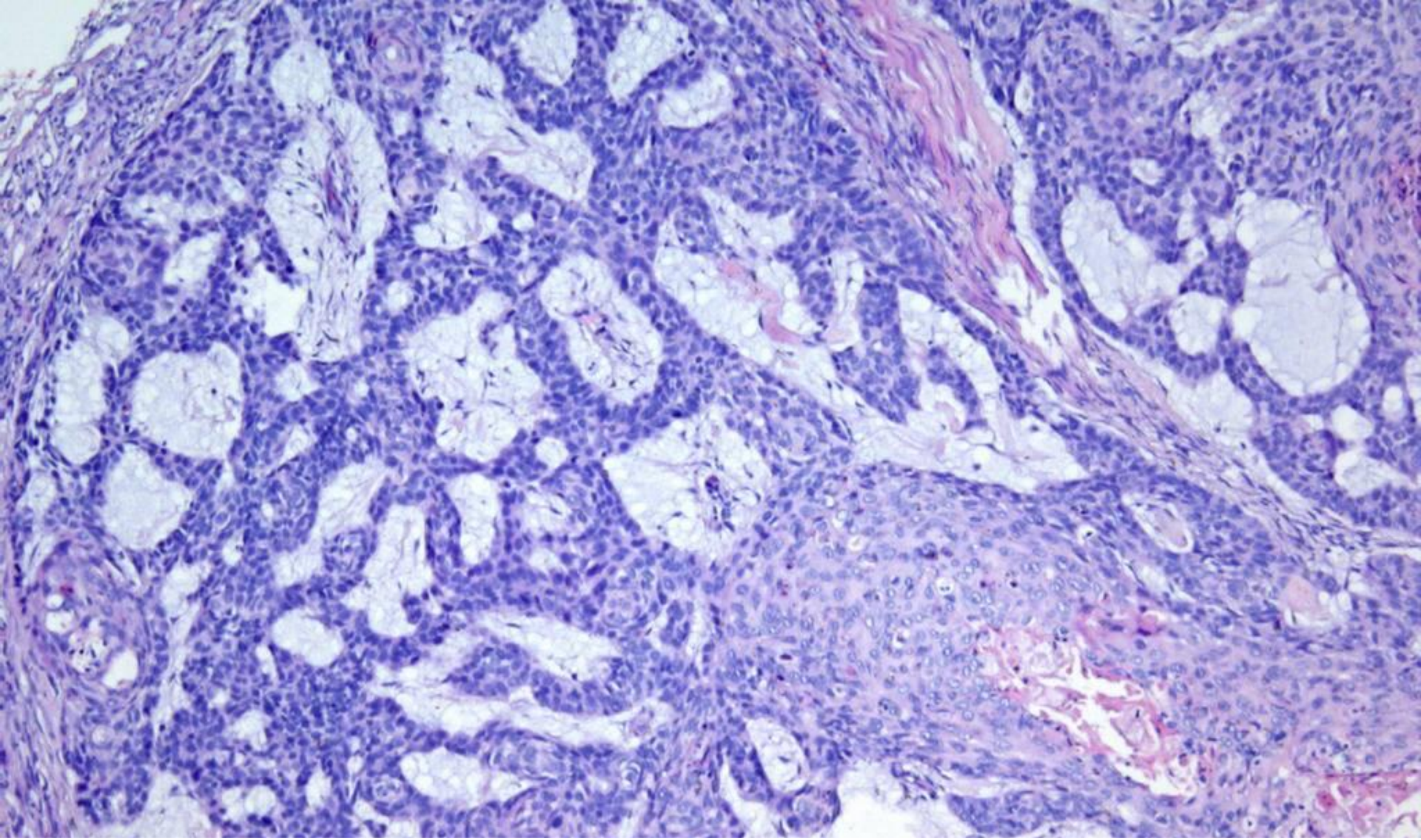

РАК КОЖИ БАЗАЛЬНОКЛЕТОЧНЫЙ
Окраска H&E
Опухолевые комплексы представлены анастомозирующими тяжами из базалоидных клеток, формирующих подобие ацинарных железистых структур (аденоидный вариант строения).

НЕВУС МЕЛАНОЦИТАРНЫЙ
Макрофотография

На поверхности кожи – небольшое бляшковидное образование на широком основании темно-коричневого цвета округлой формы.

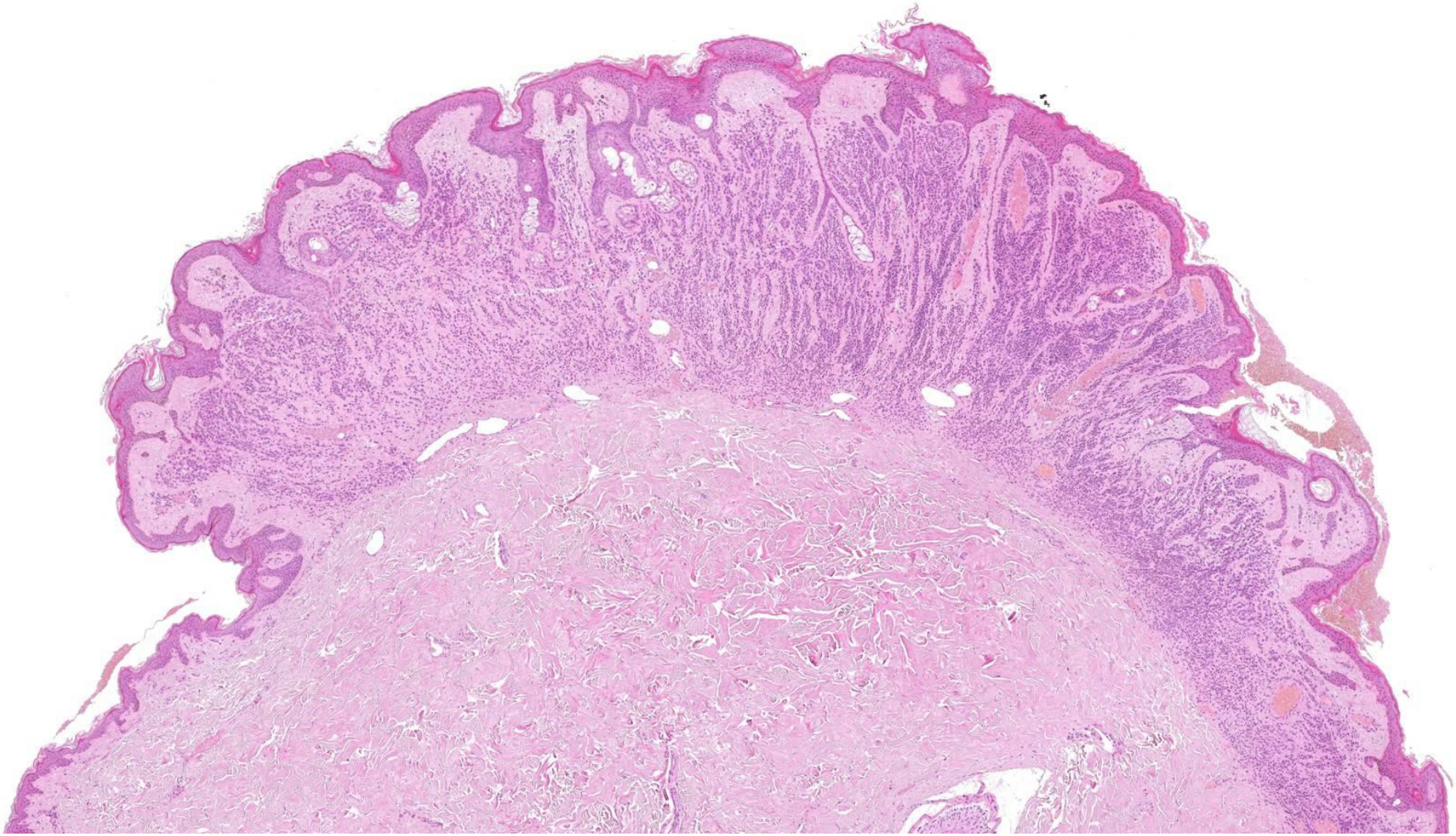

НЕВУС МЕЛАНОЦИТАРНЫЙ
Окраска H&E
Бляшковидное образование, покрытое многослойным плоским эпителием и состоящее из скоплений невусных клеток, имеющих средние размеры и скудное количество цитоплазмы. Часть невусных клеток содержат в цитоплазме бурый пигмент.

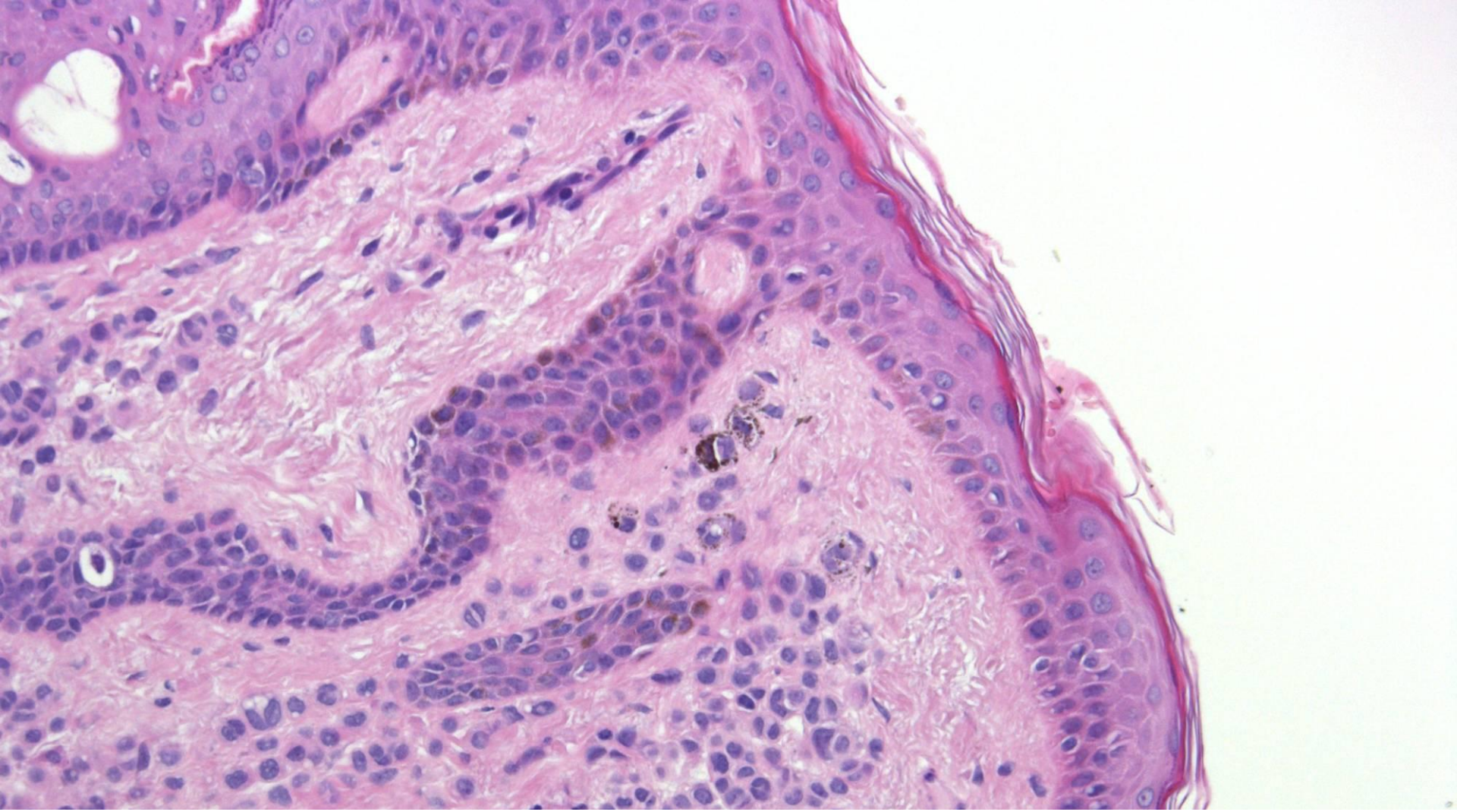

НЕВУС МЕЛАНОЦИТАРНЫЙ
Окраска H&E
Бляшковидное образование, покрытое многослойным плоским эпителием и состоящее из скоплений невусных клеток, имеющих средние размеры и скудное количество цитоплазмы. Часть невусных клеток содержат в цитоплазме бурый пигмент.

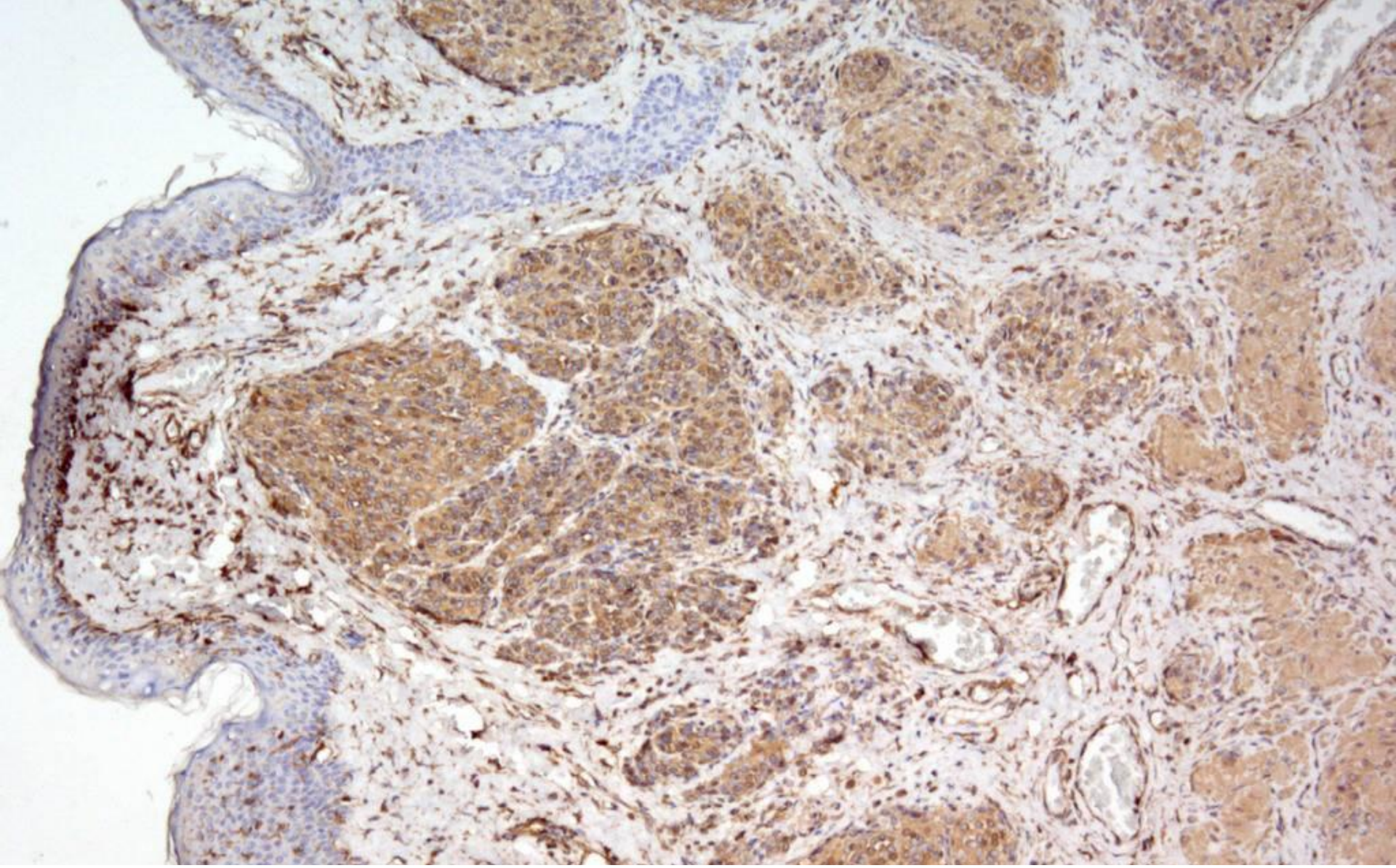

НЕВУС МЕЛАНОЦИТАРНЫЙ
Иммуноморфологическое выявление VIM.
Экспрессия маркера неэпителиальных тканей (vimentin) невусными клетками.

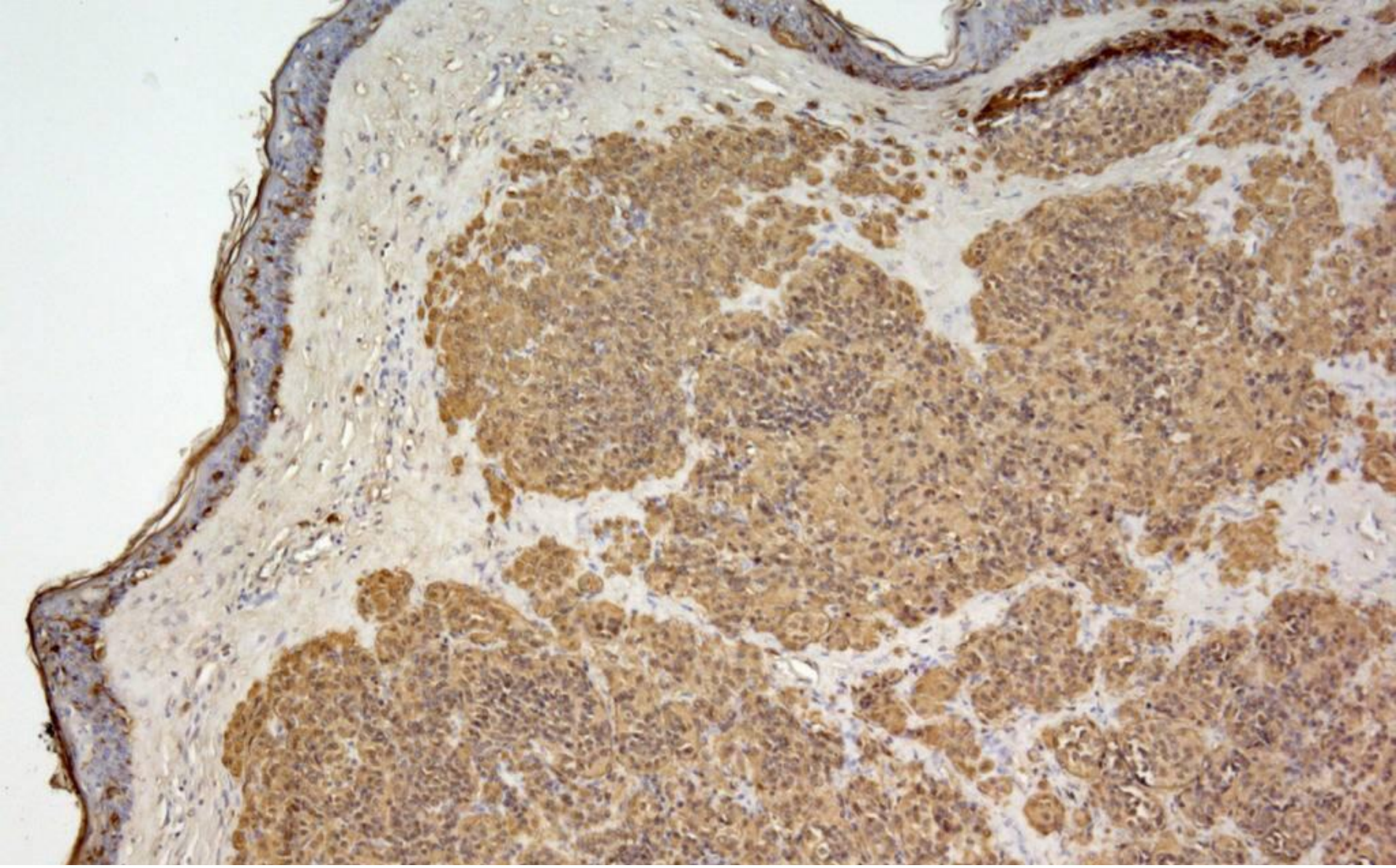

НЕВУС МЕЛАНОЦИТАРНЫЙ
Иммуноморфологическое выявление S100.
Экспрессия нейро-эктодермального маркера (S100-protein) невусными клетками.

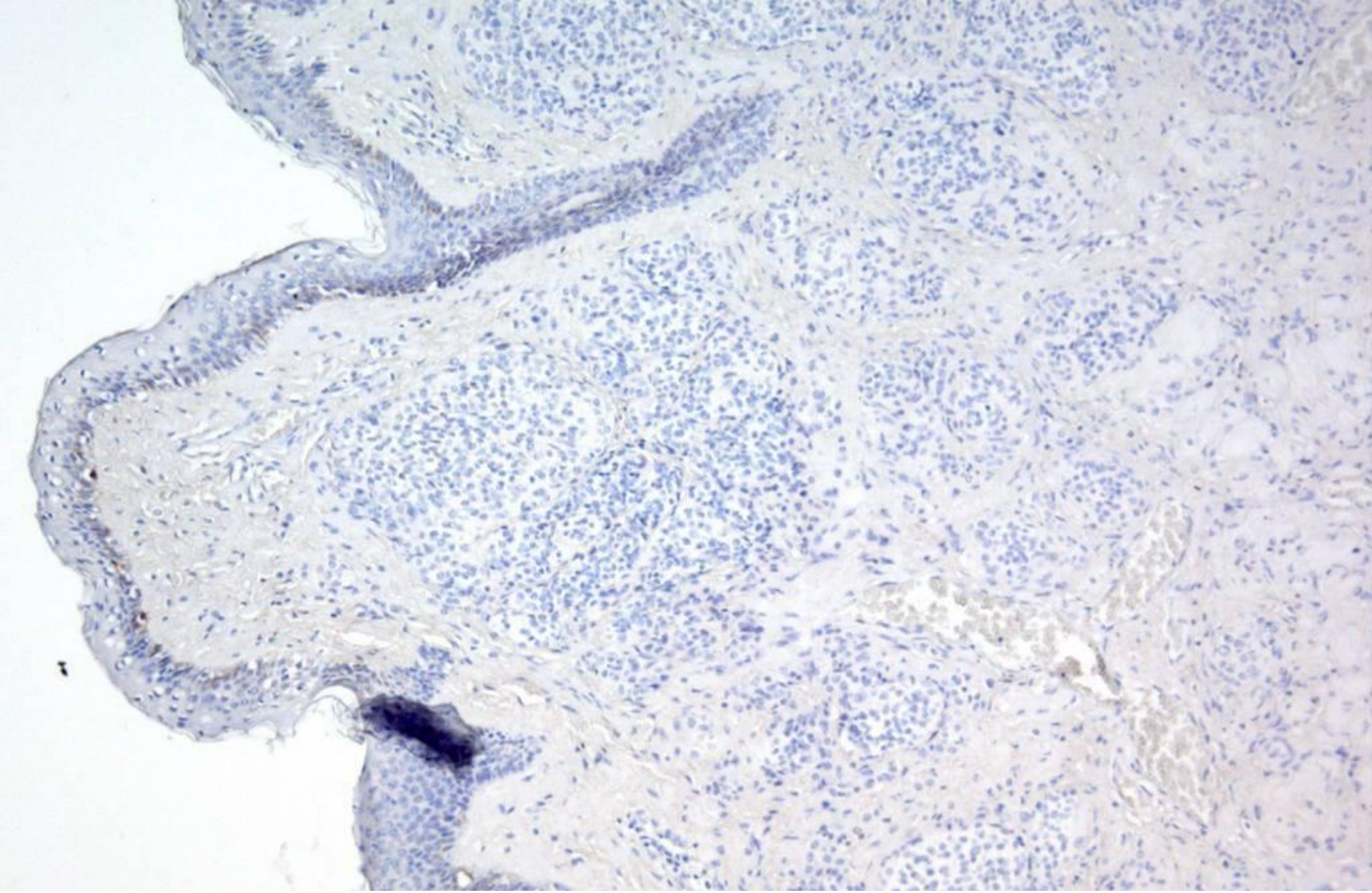

НЕВУС МЕЛАНОЦИТАРНЫЙ
Иммуноморфологическое выявление HMB45
Отсутствие экспрессии маркера меланомы (HMB45) в невусных клетках.

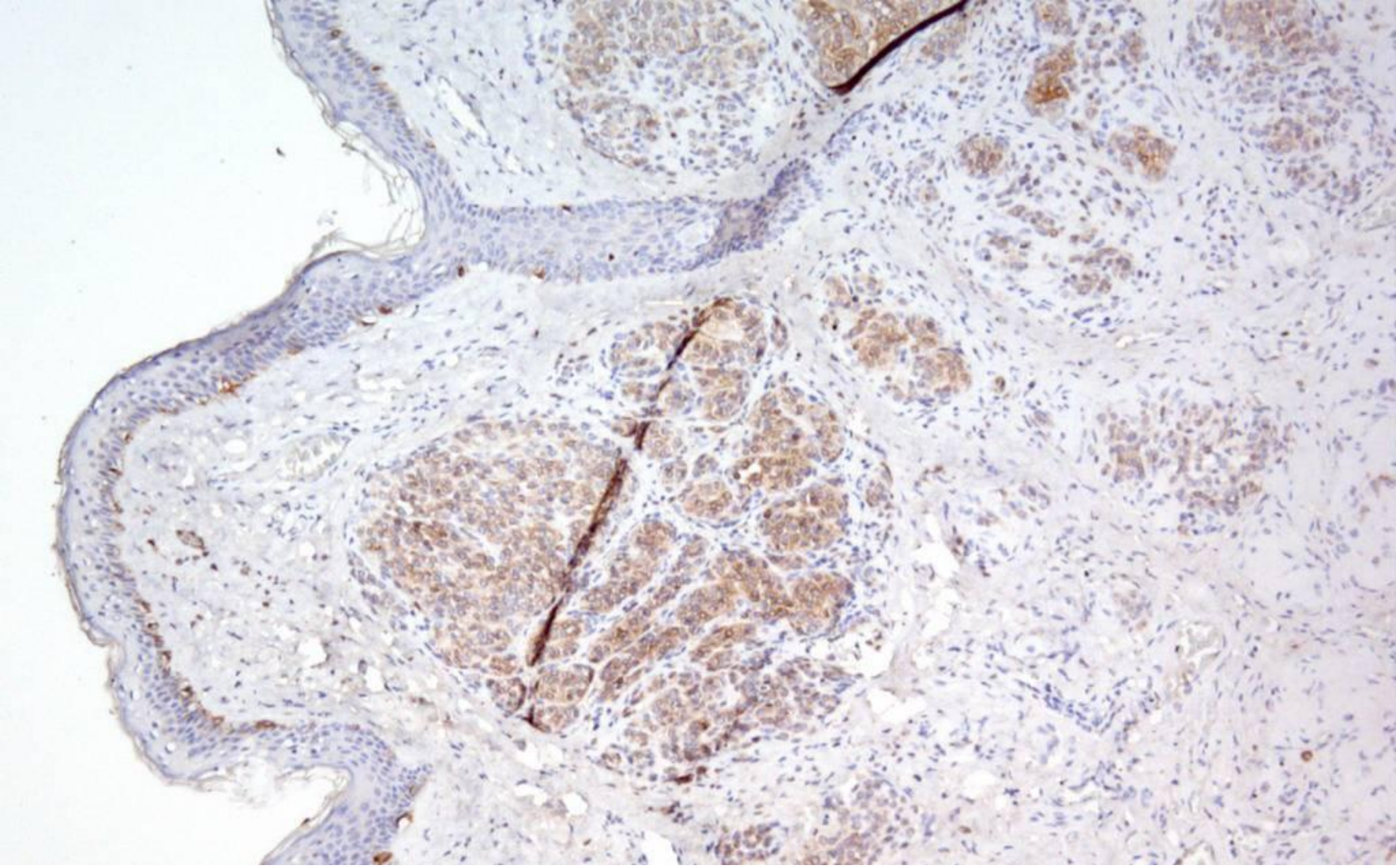

НЕВУС МЕЛАНОЦИТАРНЫЙ
Иммуноморфологическое выявление Melan A.
Экспрессия маркера клеток меланоцитарного ряда (Melan A) в невусных клетках.

МЕЛАНОМА КОЖИ
Макрофотография

Крупный пигментированный узел с бугристой поверхностью, изъязвлениями, корочками, с уплотненным основании.

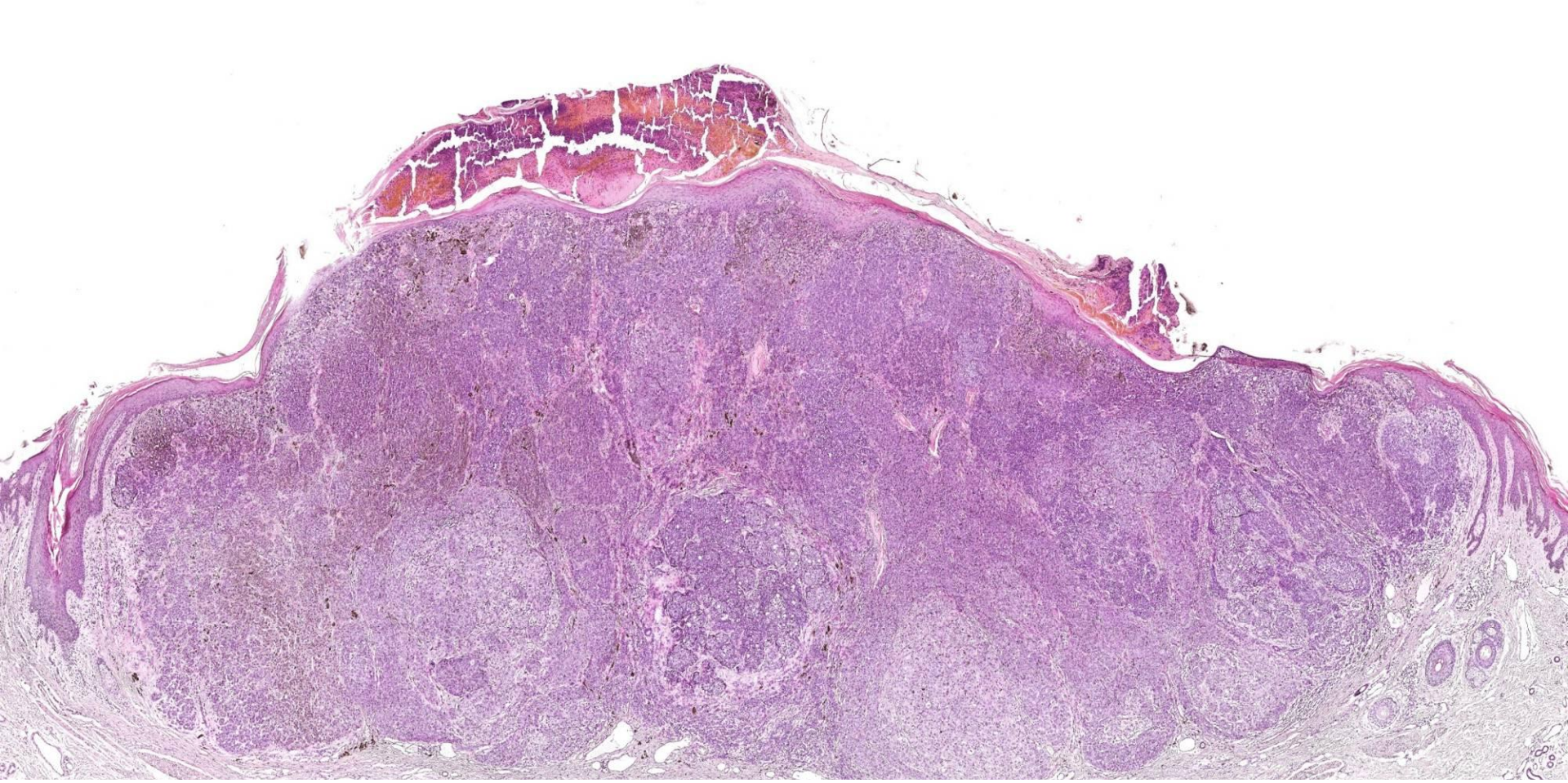

МЕЛАНОМА КОЖИ
Окраска H&E
В дерме – узловое образование из крупных, полиморфных клеток с выраженной ядерной атипией, четко различимыми ядрышками, частью содержащих бурый пигмент. Опухолевые клетки формируют солидные комплексы, инфильтрирующие глубокие отделы дермы, а также эпидермис. На поверхности образования – тканевой детрит (косвенный признак наличия изъязвления опухоли).

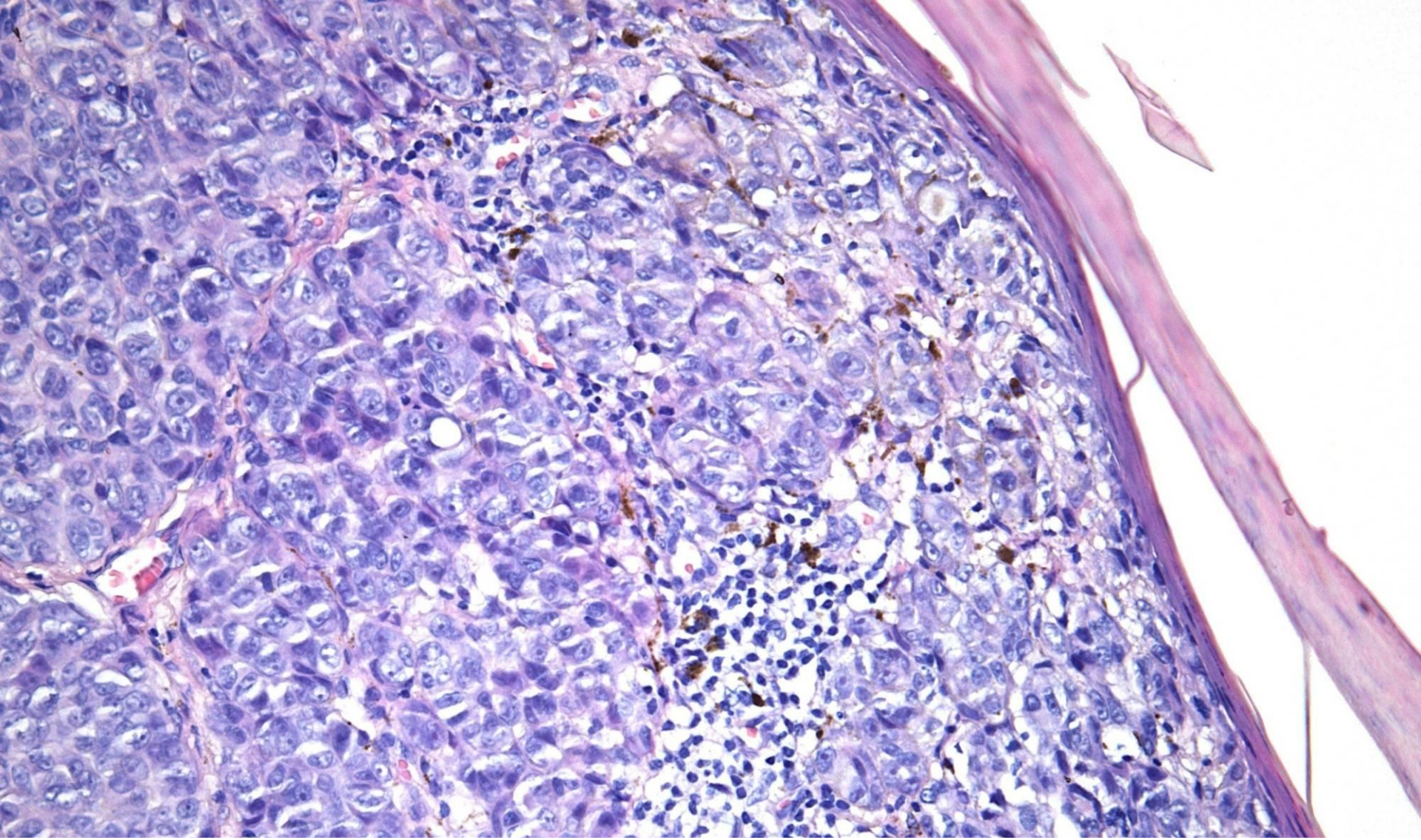

МЕЛАНОМА КОЖИ
Окраска H&E
В дерме – узловое образование из крупных, полиморфных клеток с выраженной ядерной атипией, четко различимыми ядрышками, частью содержащих бурый пигмент. Опухолевые клетки инфильтрируют эпидермис.

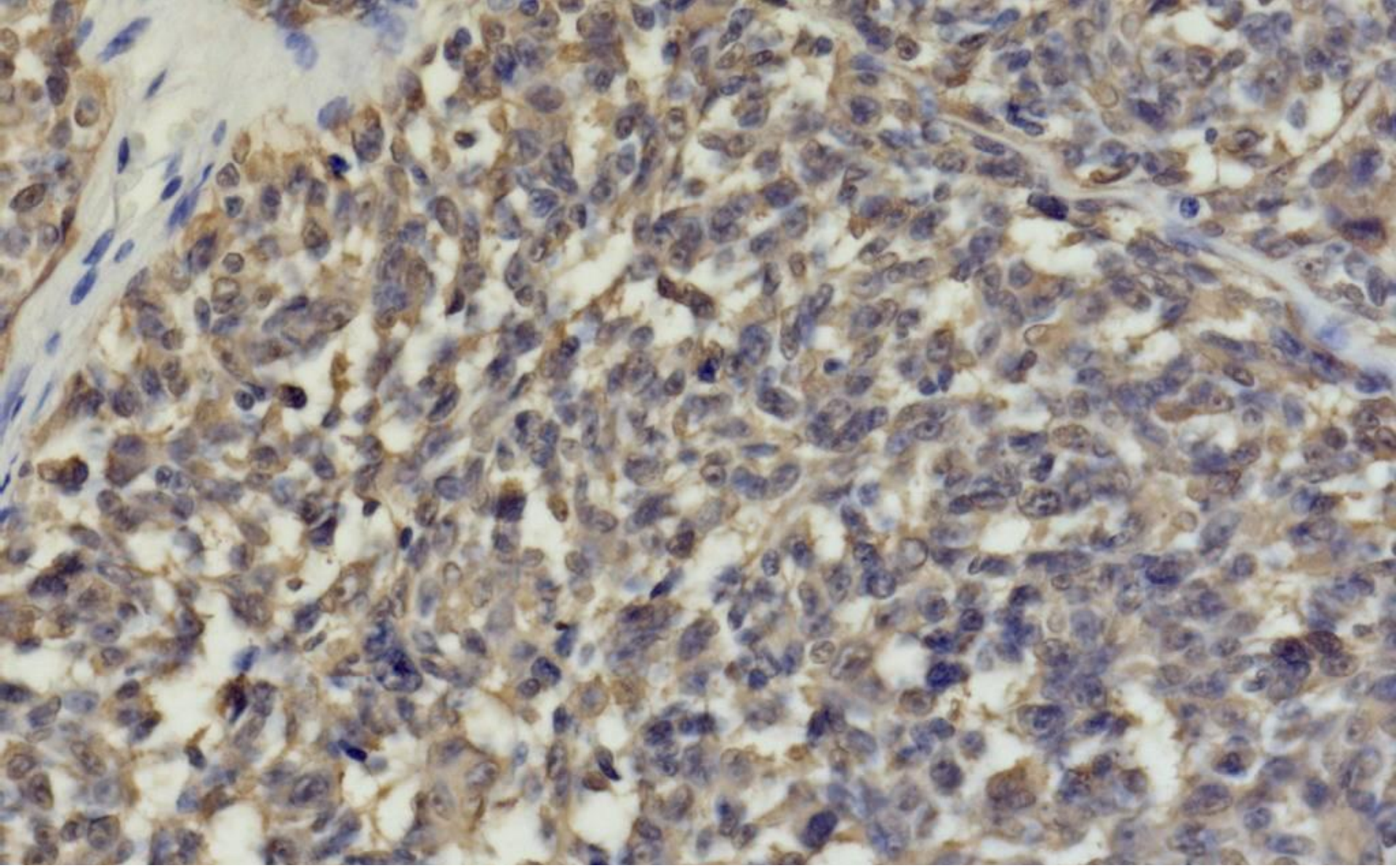

МЕЛАНОМА КОЖИ
Иммуноморфологическое выявление S100.
Экспрессия нейро-эктодермального маркера (S100-protein) клетками опухоли.

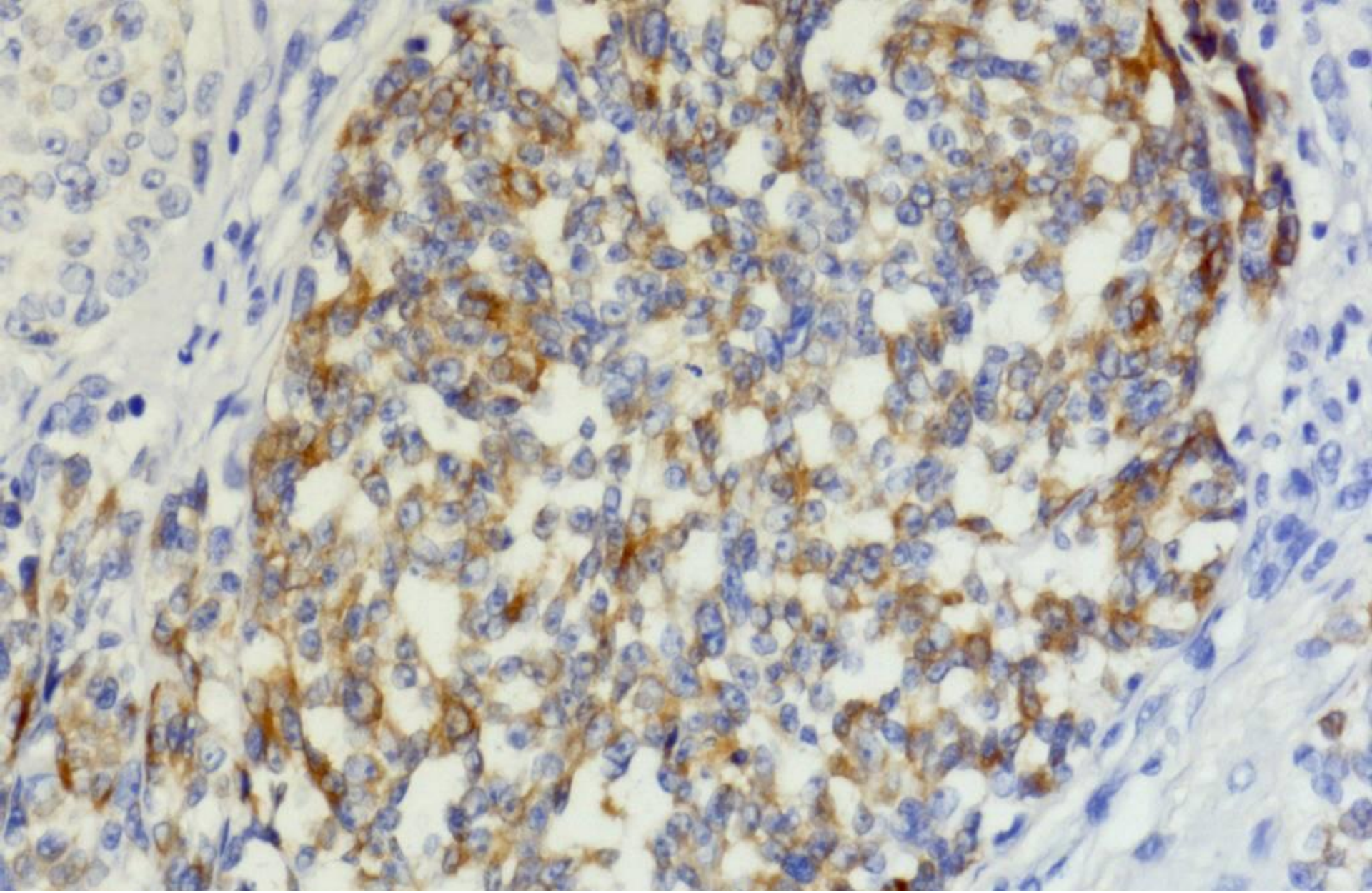

МЕЛАНОМА КОЖИ
Иммуноморфологическое выявление HMB45
Экспрессия маркера меланомы (HMB45) клетками опухоли.

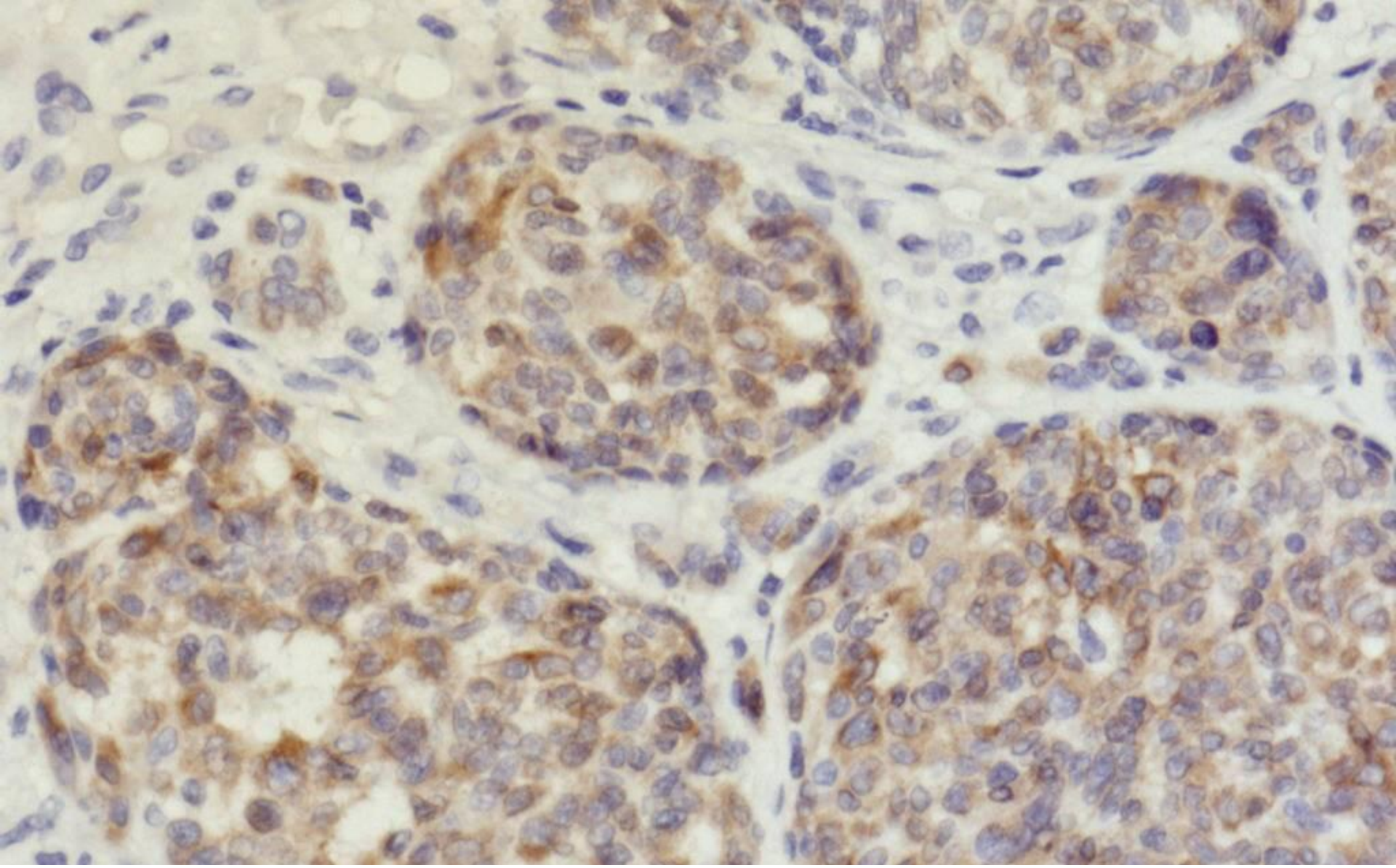

МЕЛАНОМА КОЖИ
Иммуноморфологическое выявление Melan A.
Экспрессия маркера клеток меланоцитарного ряда (Melan A) клетками опухоли.

ДЕРМАТОФИБРОМА КОЖИ
Макрофотография
Узел в дерме желтоватого цвета, без четких границ

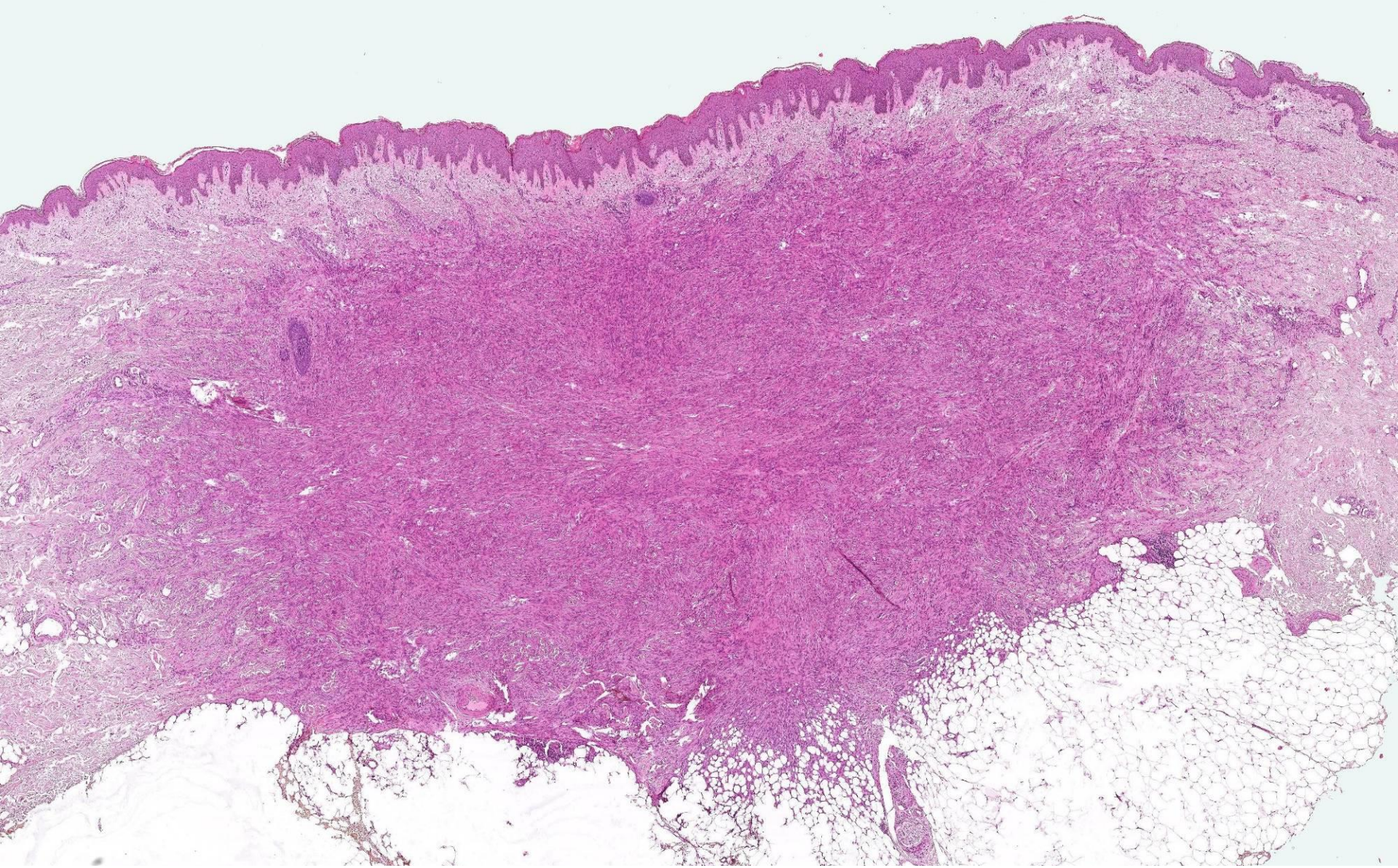

ДЕРМАТОФИБРОМА КОЖИ
Окраска H&E
Опухолевый узел в дерме без четких границ, состоящий из веретеновидных клеток гистиоцитарного происхождения

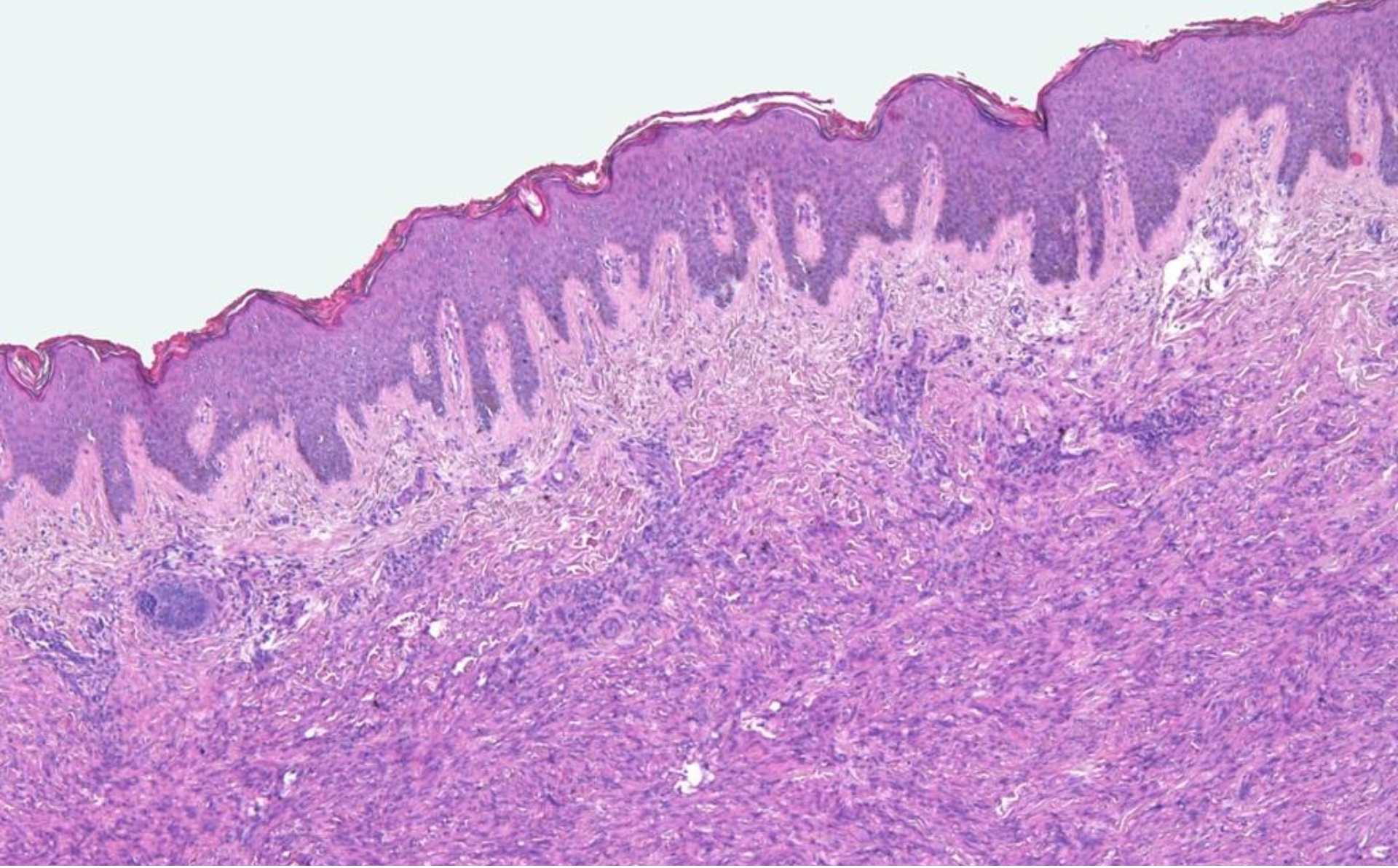

ДЕРМАТОФИБРОМА КОЖИ
Окраска H&E
Опухолевый узел в дерме без четких границ, состоящий из веретеновидных клеток гистиоцитарного происхождения

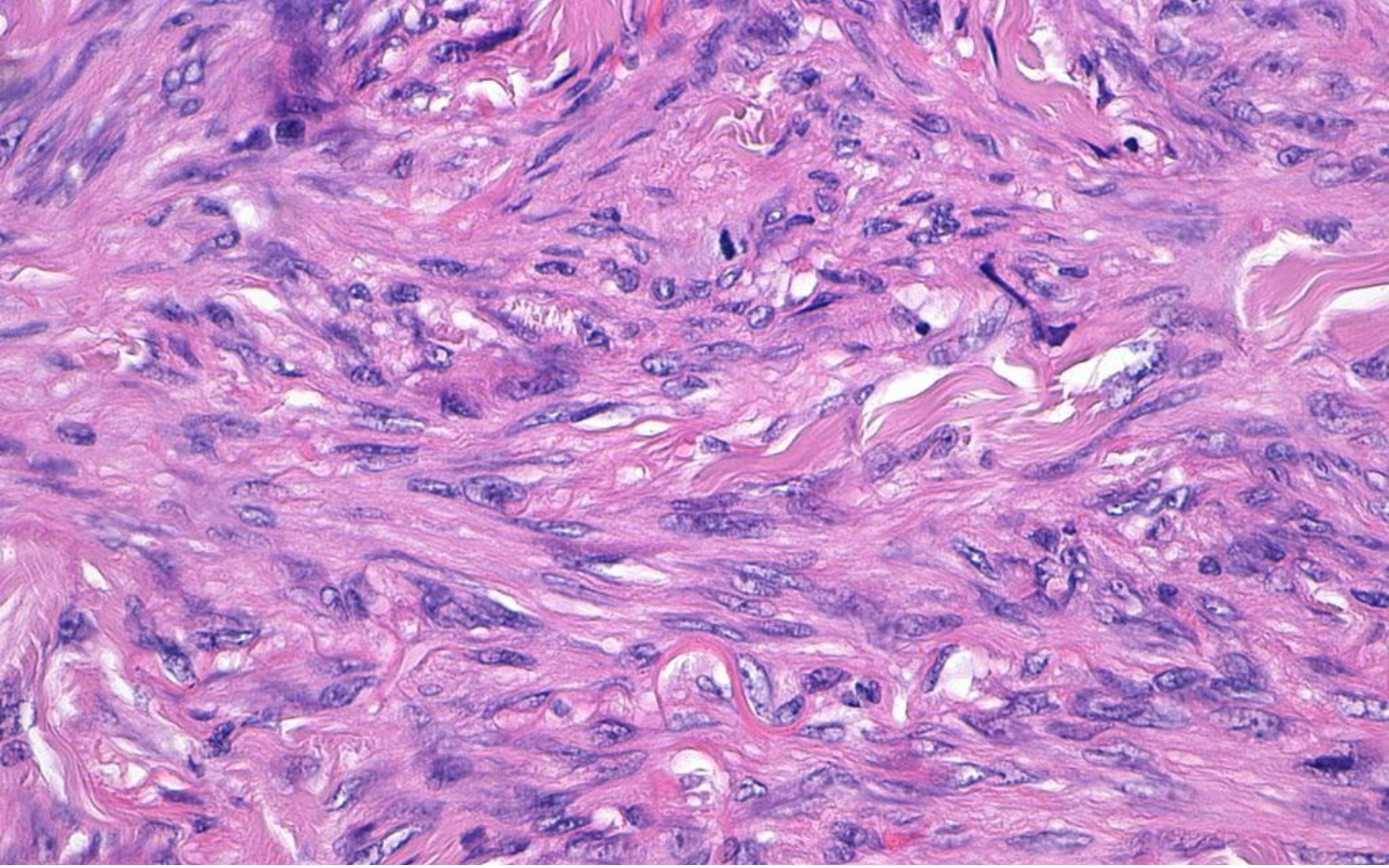

ДЕРМАТОФИБРОМА КОЖИ
Окраска H&E
Опухолевые клетки веретеновидной формы с овальными светлыми ядрами и четко различимыми ядрышками.

ГЕМАНГИОМА КОЖИ
Макрофотография
Бляшковидное образование на широком основании, ярко-малинового цвета.

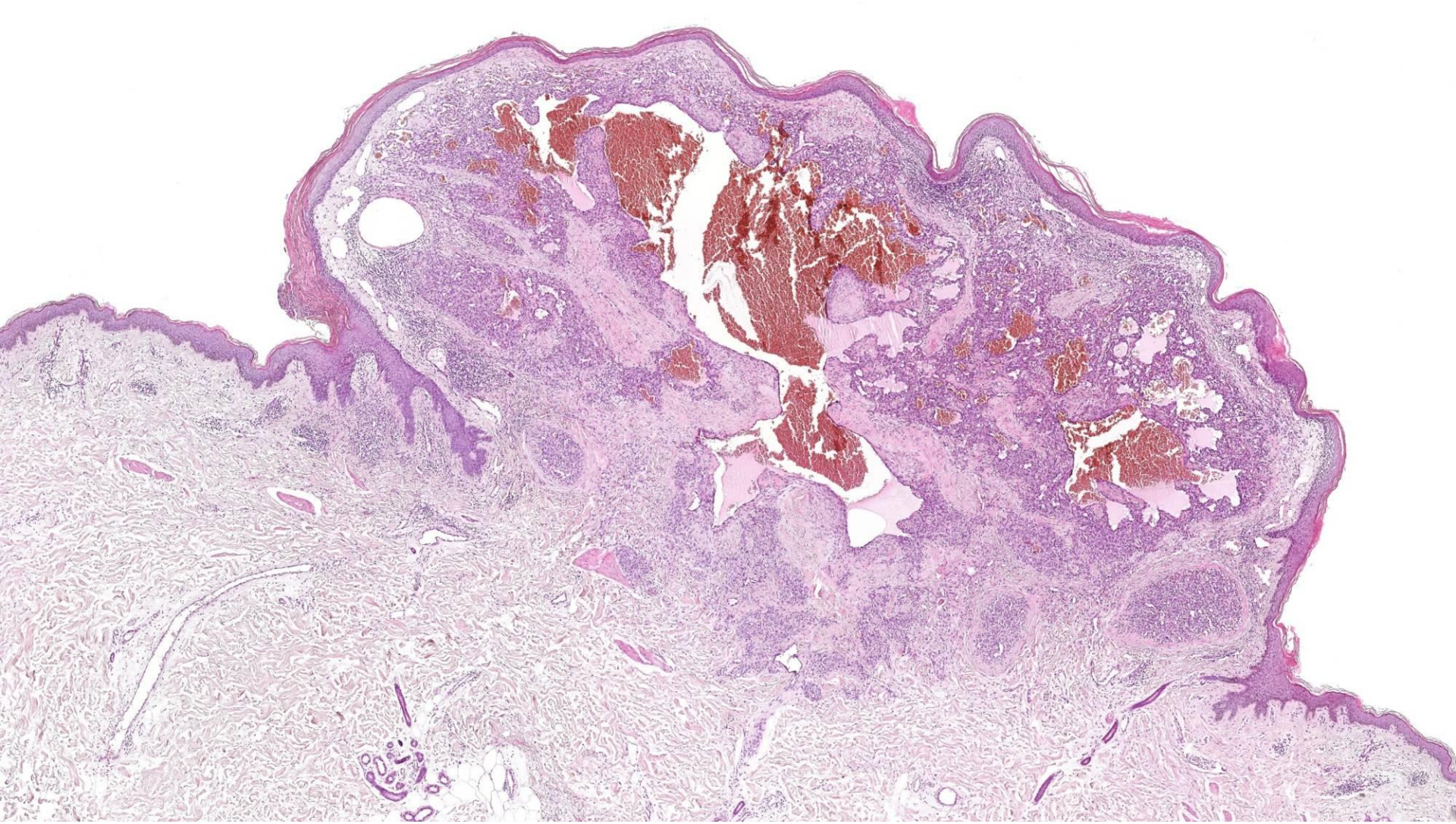

ГЕМАНГИОМА КОЖИ СМЕШАННАЯ
Окраска H&E
Бляшковидное образование на широком основании, представленное сосудистыми структурами капиллярного типа, плотно прилежащими друг к другу (капиллярный компонент) и крупными полостями, заполненными кровью и выстланными эндотелием – кавернами (кавернозный компонент).

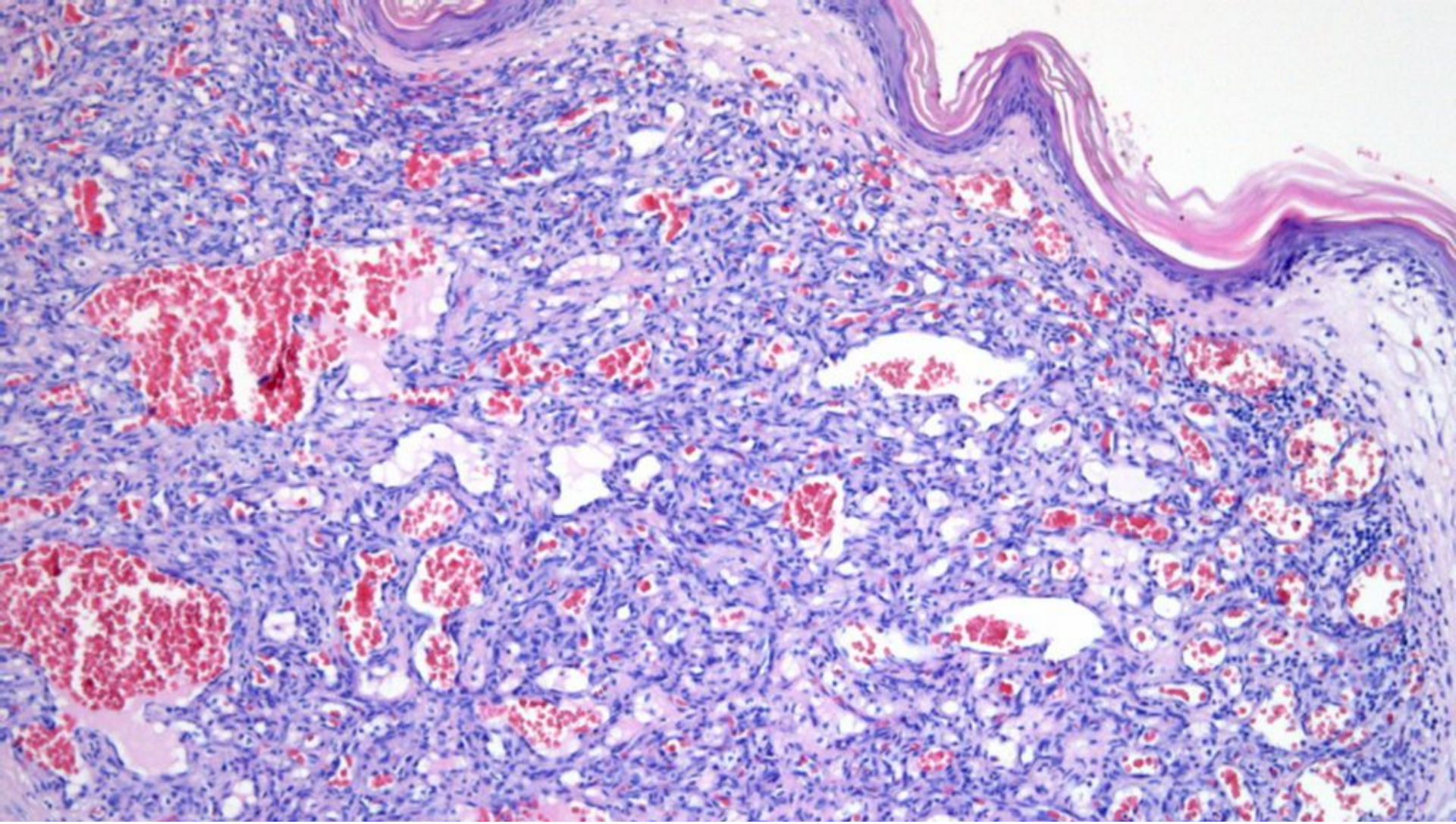

ГЕМАНГИОМА КОЖИ СМЕШАННАЯ
Окраска H&E
Опухоль представлена сосудистыми структурами капиллярного типа, плотно прилежащими друг к другу (капиллярный компонент) и крупными полостями, заполненными кровью и выстланными эндотелием – кавернами (кавернозный компонент).

КАПОШИ САРКОМА КОЖИ

Макрофотография

Пятна и узелки, пурпурного цвета, сливающиеся между собой.

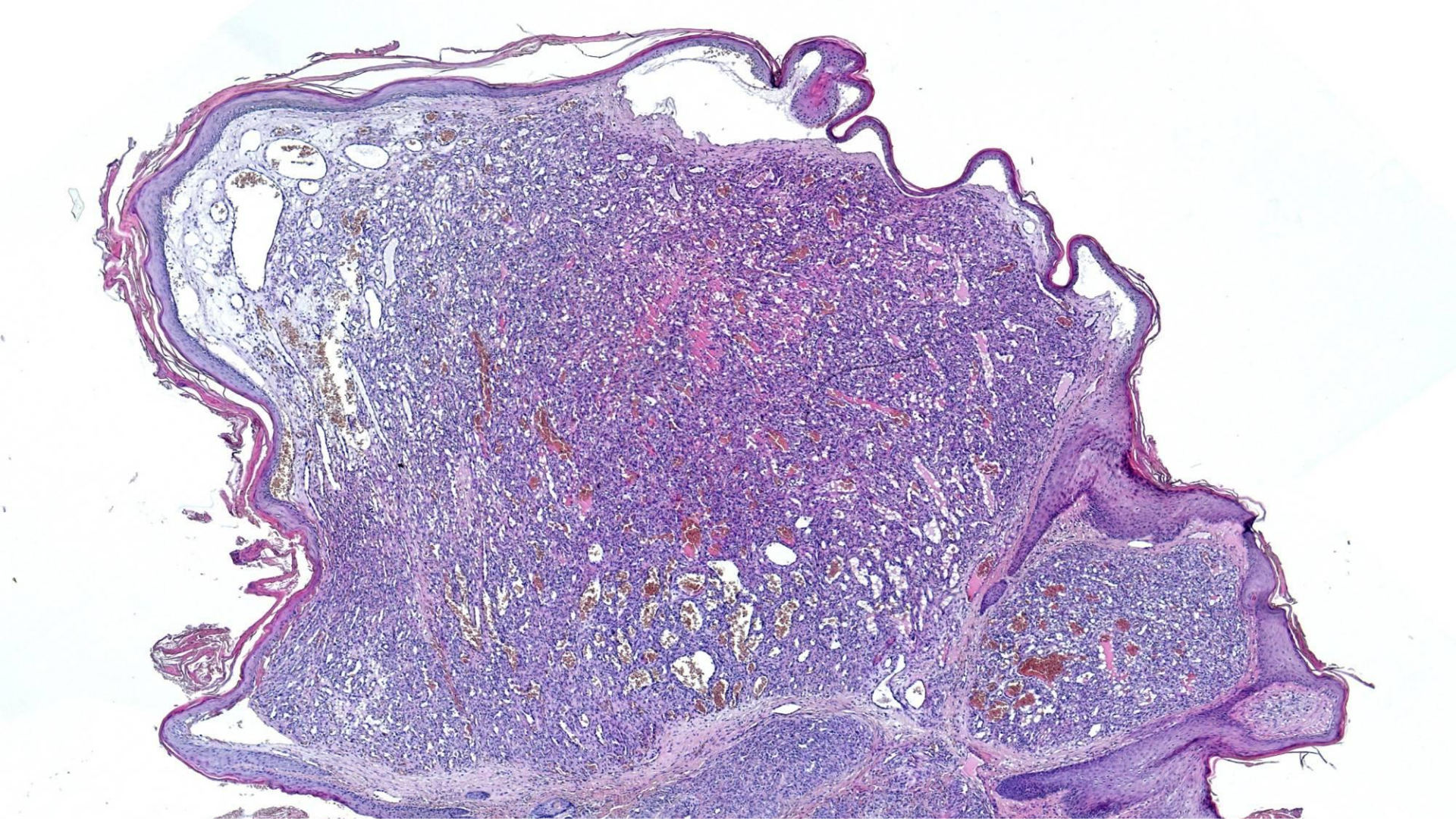

КАПОШИ САРКОМА КОЖИ
Окраска H&E
Опухоль представлена атипичными сосудистыми структурами из хаотично расположенных тонкостенных новообразованных сосудов и пучками веретенообразных клеток, формирующих солидные структуры глубоко в дерме.

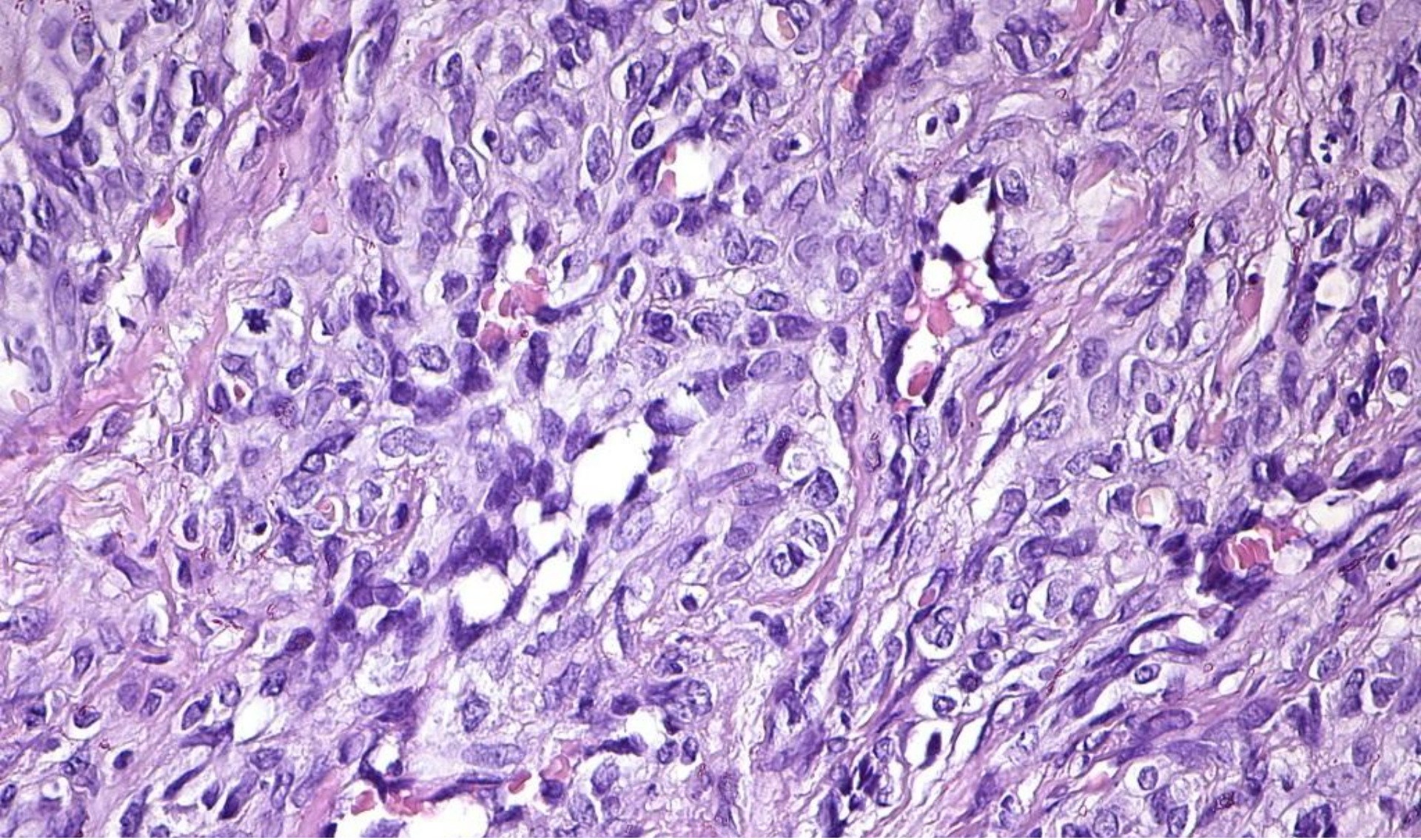

КАПОШИ САРКОМА КОЖИ
Окраска H&E
Опухоль представлена атипичными сосудистыми структурами – щелевидными и звездчатыми сосудами, и пучками веретенообразных клеток.

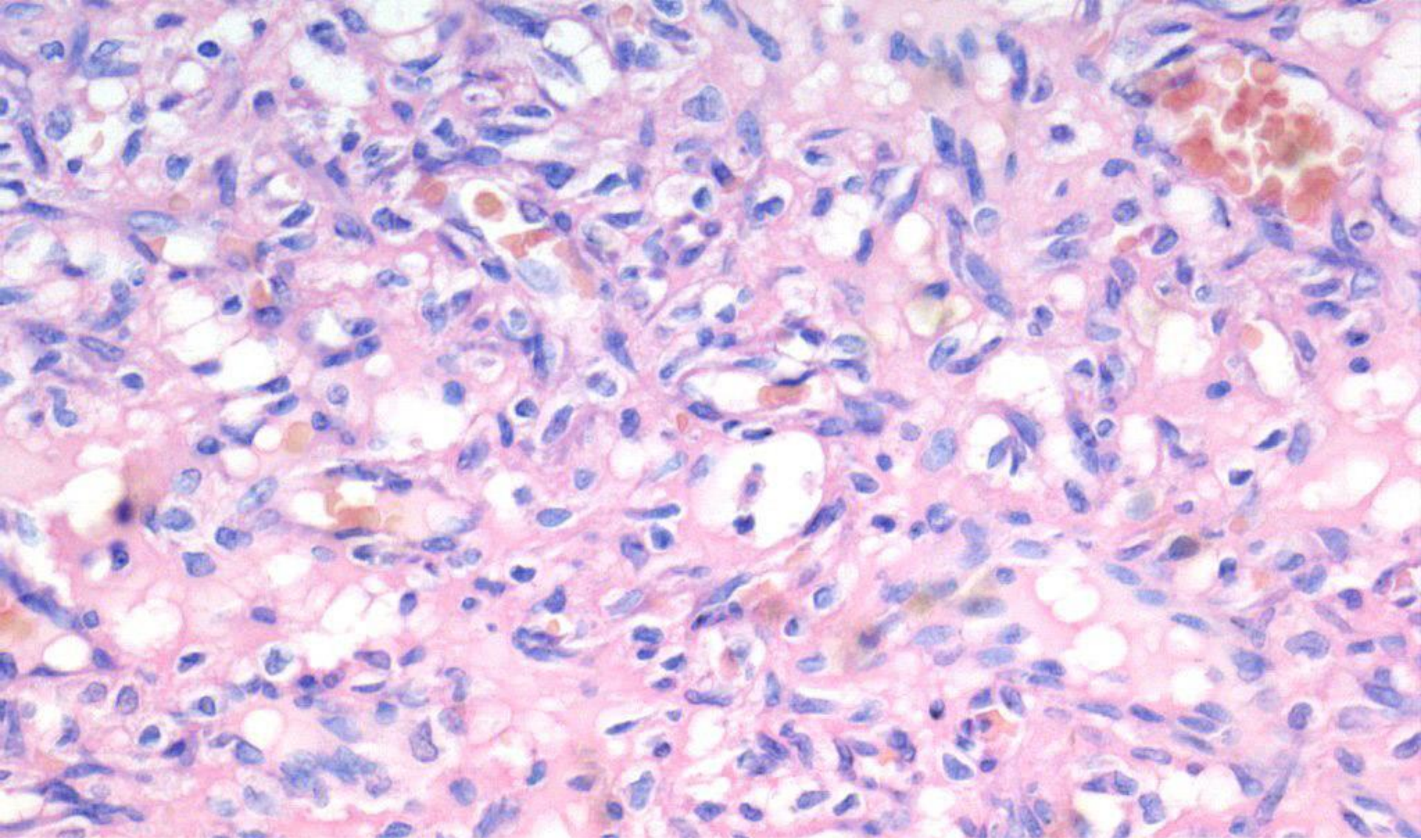

КАПОШИ САРКОМА КОЖИ
Окраска H&E
Опухоль представлена атипичными сосудистыми структурами из хаотично расположенных тонкостенных новообразованных сосудов и пучками веретенообразных клеток.

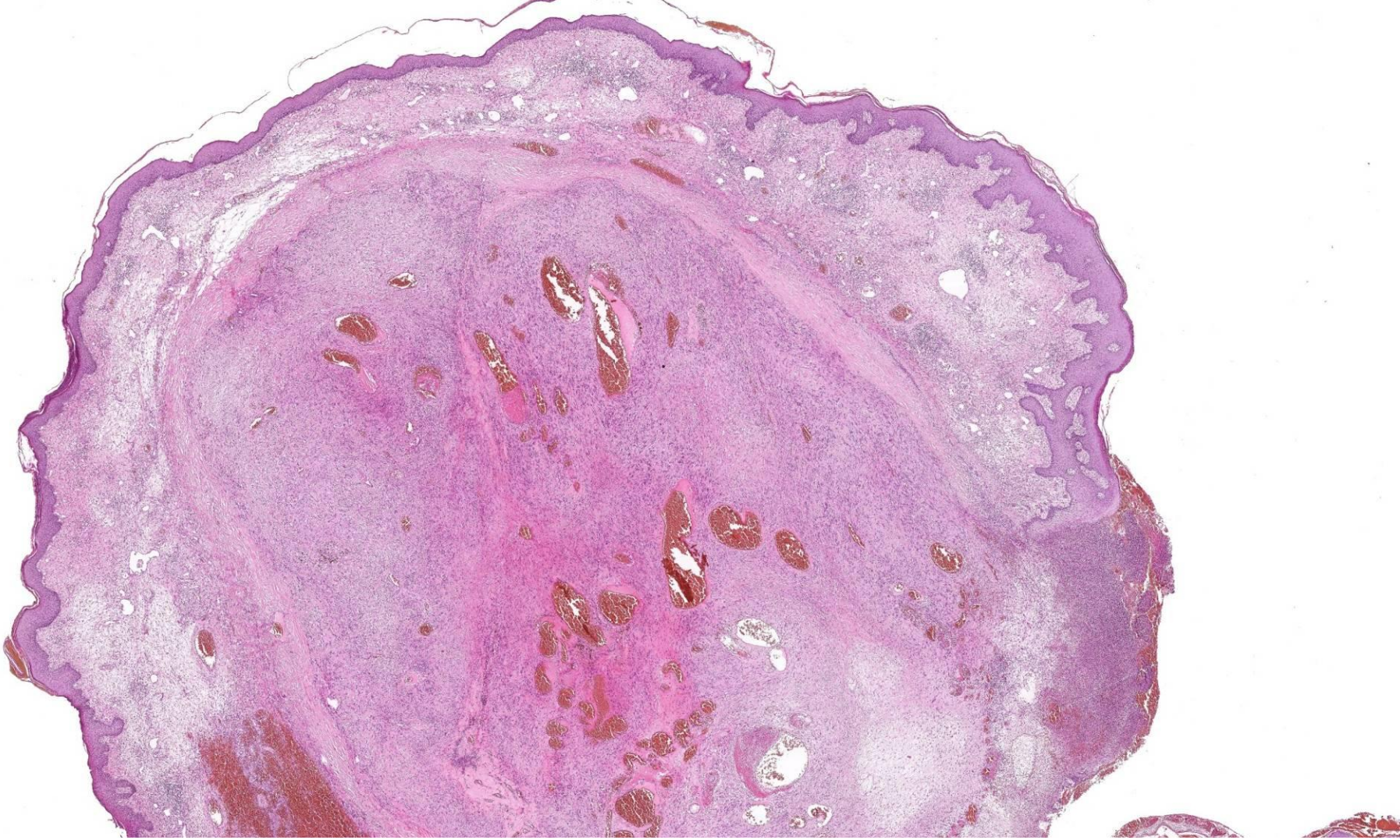

АНИГИОЛЕЙОМИОМА КОЖИ
Окраска H&E
Полиповидное образование кожи на ножке в толстой фиброзной капсуле. Сформировано из гладкомышечных клеток из средней оболочки артериол кожи. Пучки гладкомышечных клеток, расположены концентрически вокруг предсуществующих артерий мышечного типа

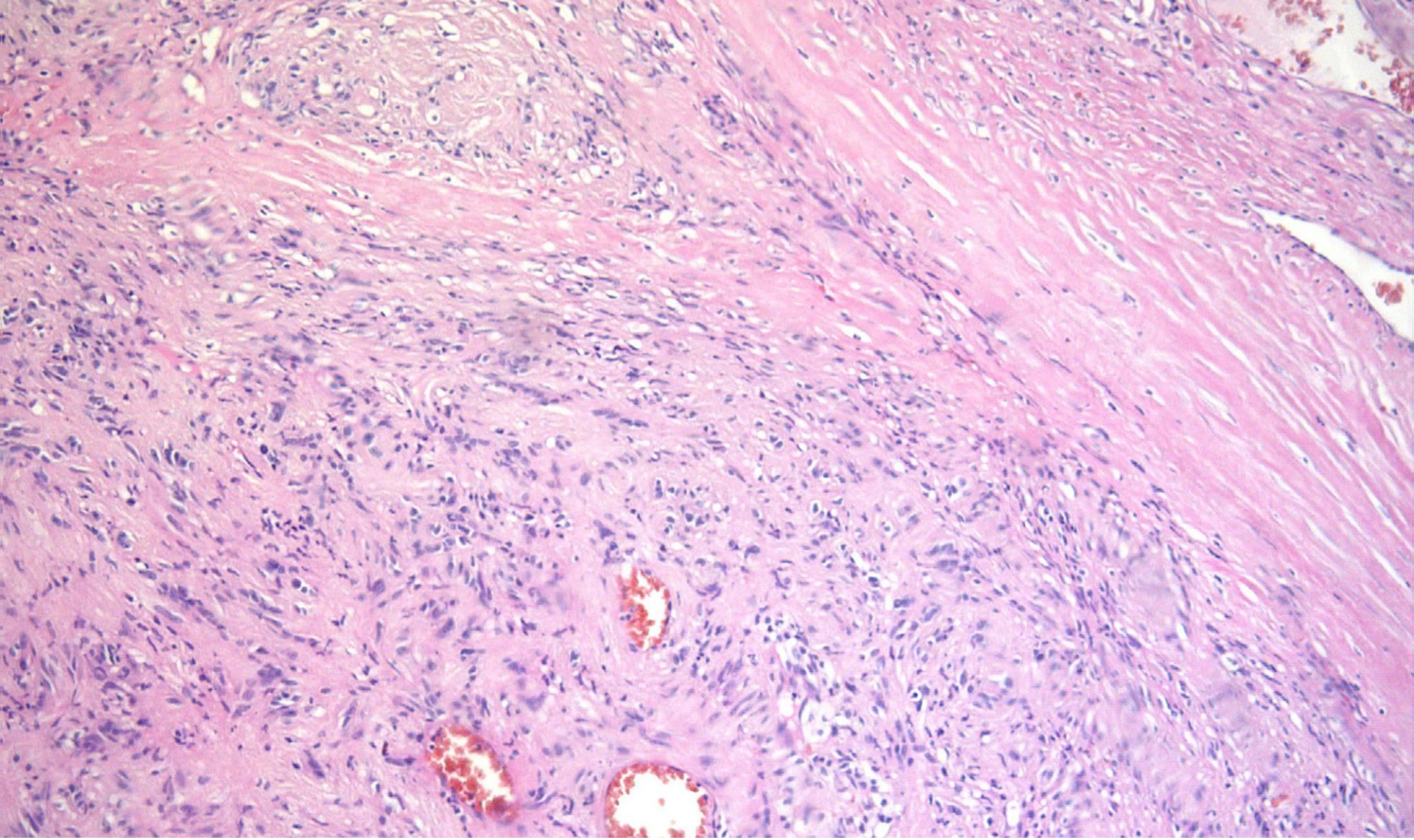

АНИГИОЛЕЙОМИОМА
Окраска H&E
Опухоль сформирована гладкомышечными клетками из средней оболочки артериол кожи; состоит из пучков гладкомышечных клеток, расположенных концентрически вокруг предсуществующих артерий мышечного типа

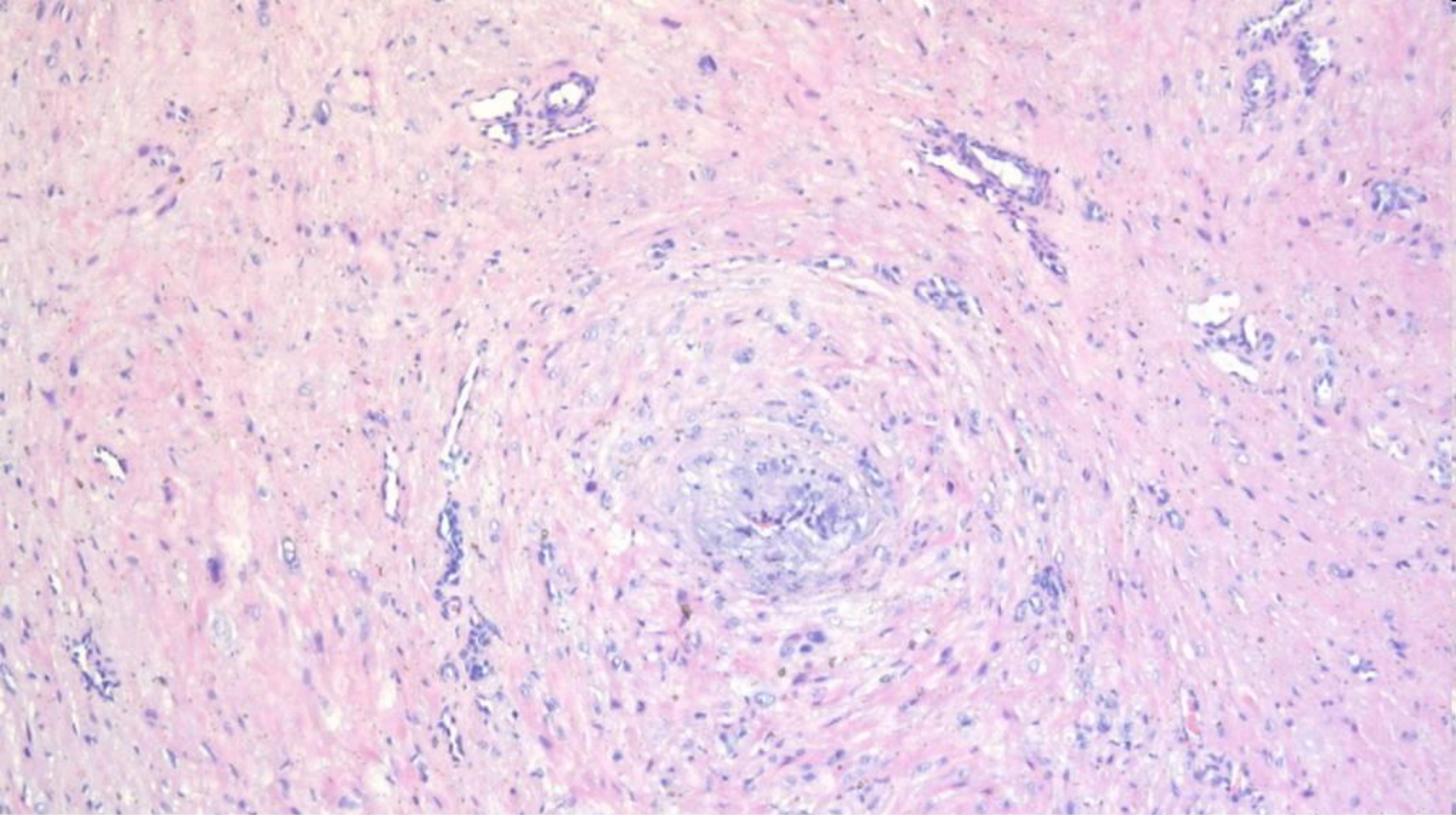

АНГИОЛЕЙОМИОМА КОЖИ
Окраска H&E
Узел сформированный гладкомышечными клетками из средней оболочки артериол кожи. Опухоль состоит из пучков гладкомышечных клеток, расположенных концентрически вокруг предсуществующих артерий мышечного типа.

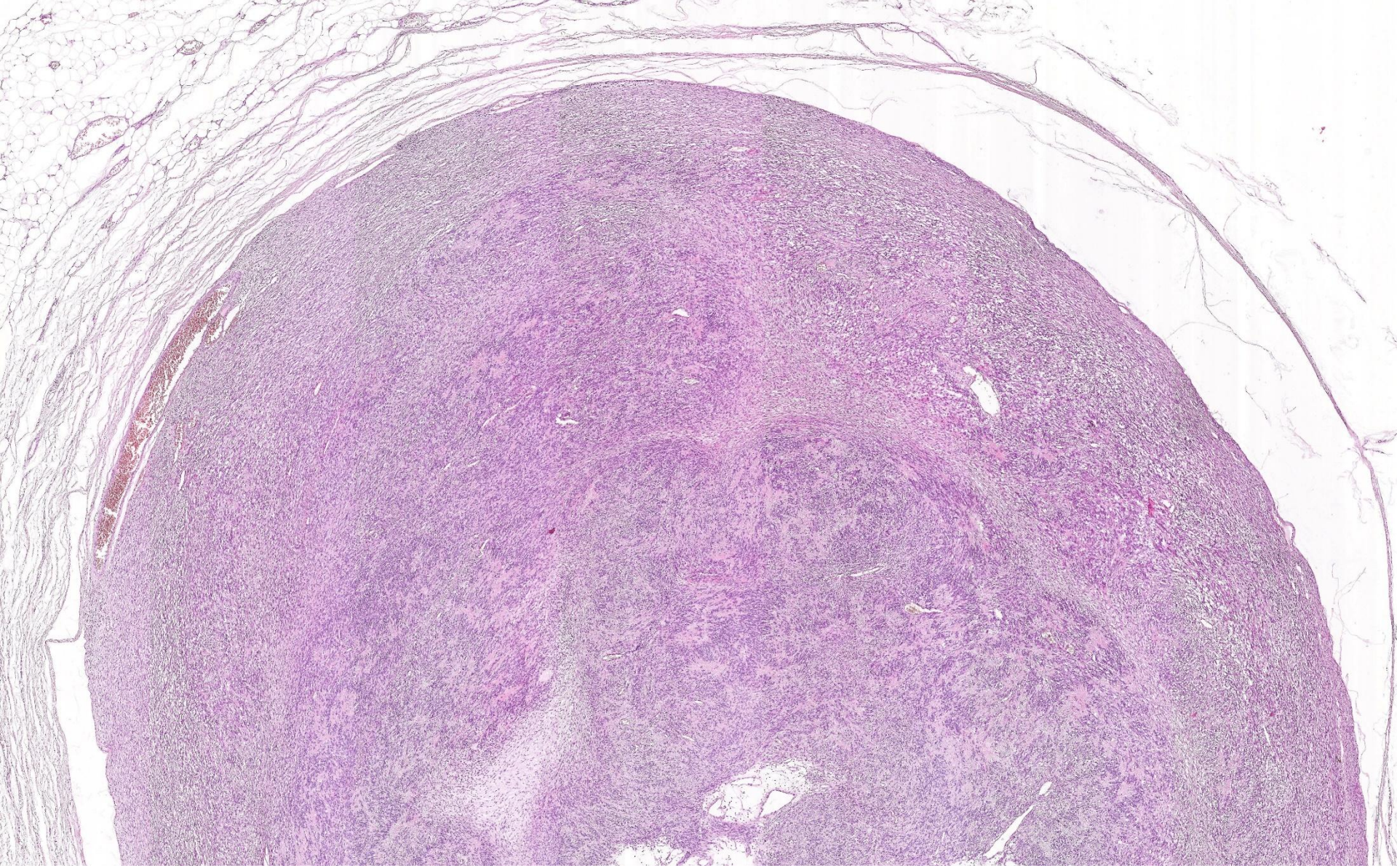

НЕВРИНОМА КОЖИ
Окраска H&E
Узловое образование с четкой ровной границей, предсталенное веретеновидными клетками

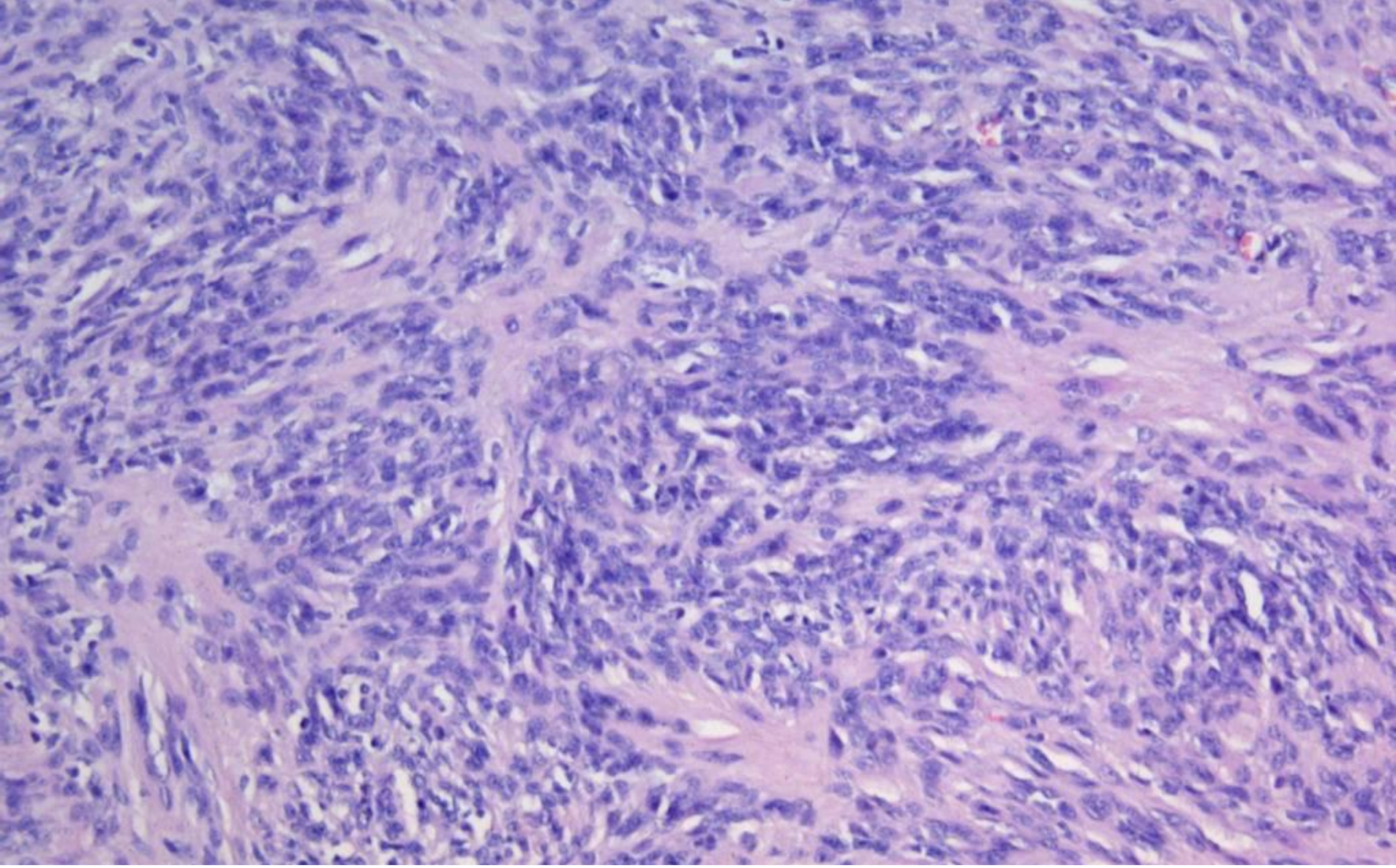

НЕВРИНОМА КОЖИ
Окраска H&E
Палисадообразное расположение ядер, чередующихся со светлыми участками (тельца Verocay).

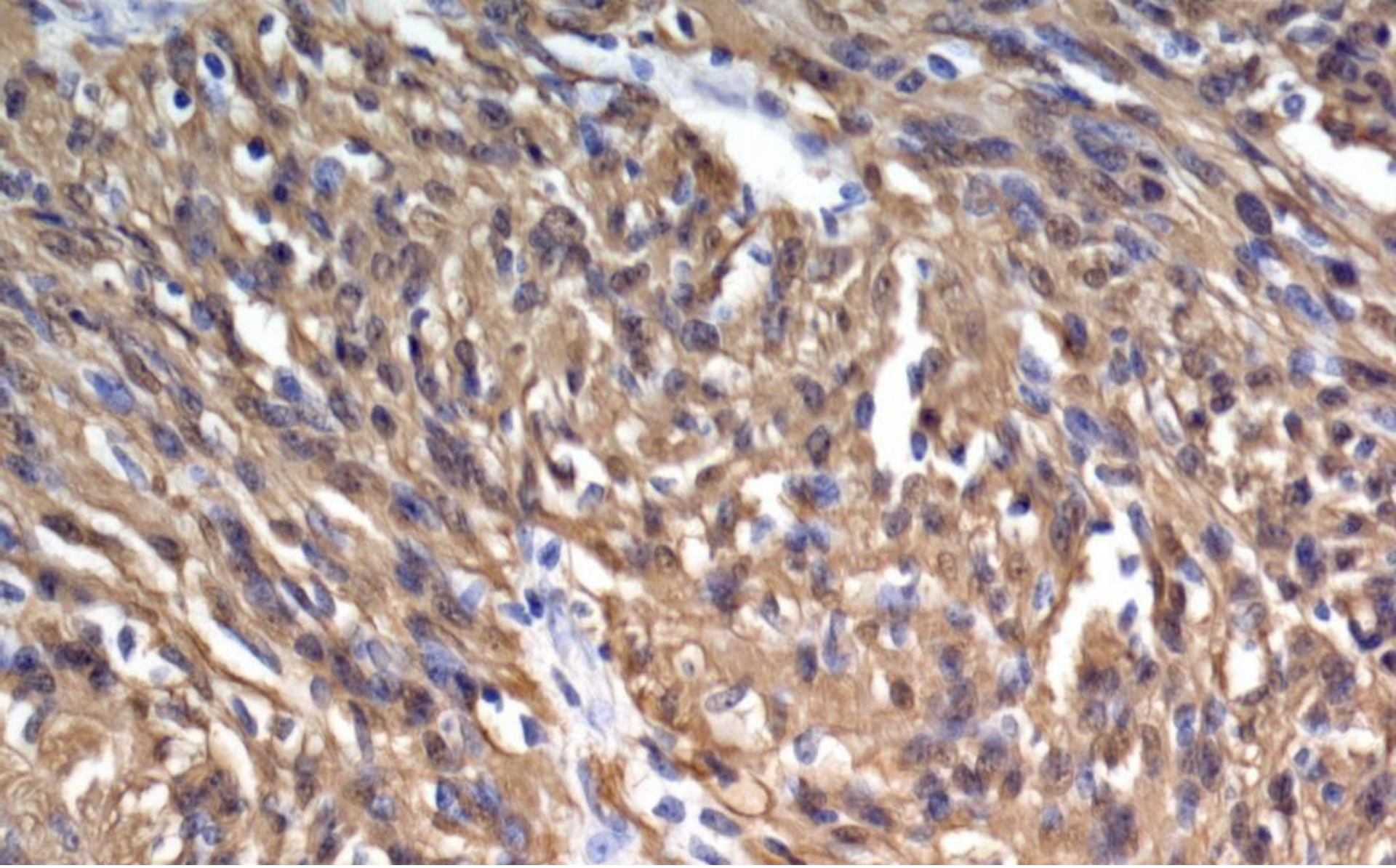

НЕВРИНОМА КОЖИ
Иммуноморфологическое выявление S100.
Экспрессия нейро-эктодермального маркера (S100-protein) клетками опухоли.

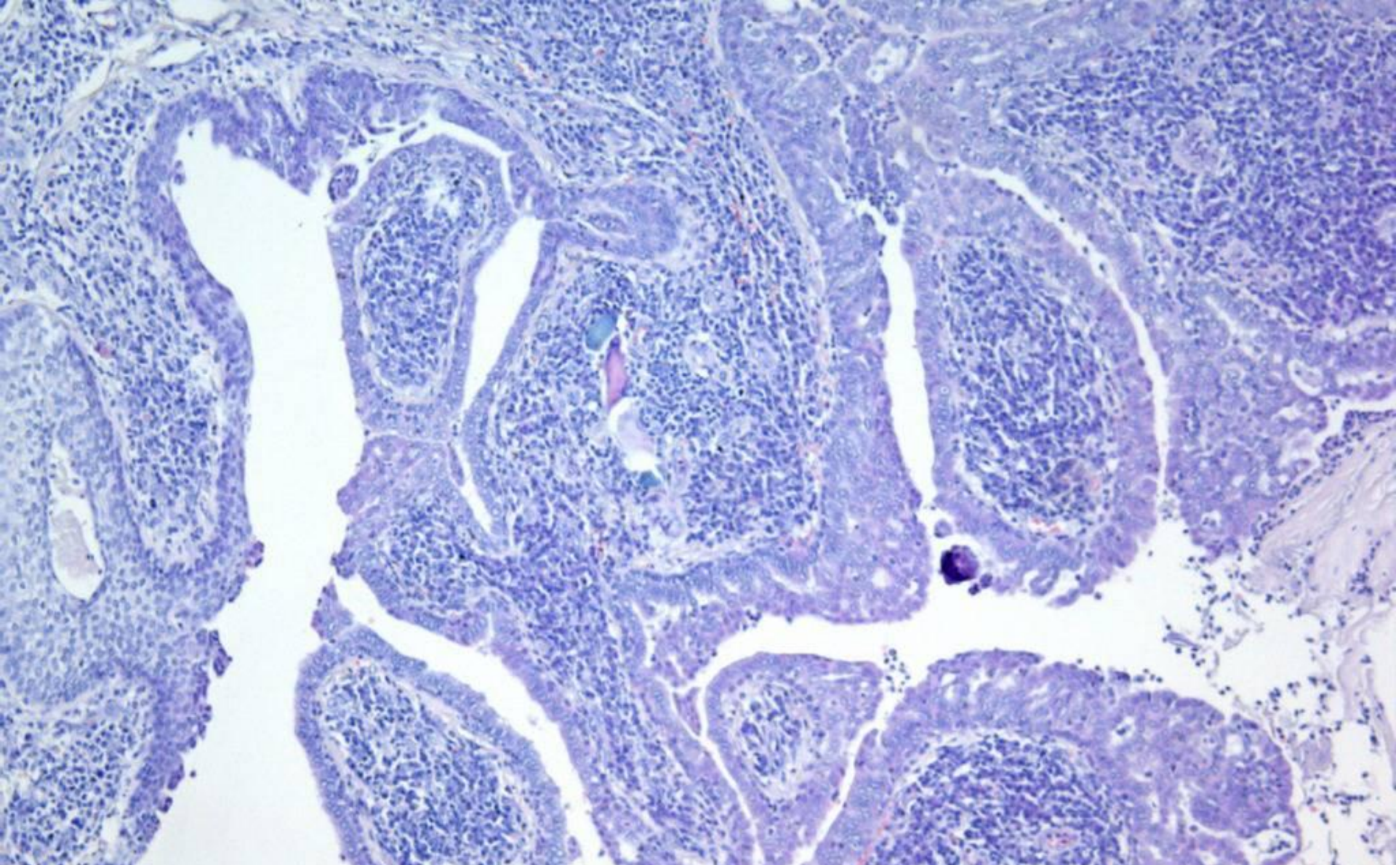

СИРИНГОЦИСТАДЕНОМА
Окраска H&E
Кистозная полость, образованная апокриновым эпителием потовых желез, с микропапиллярными структурами.

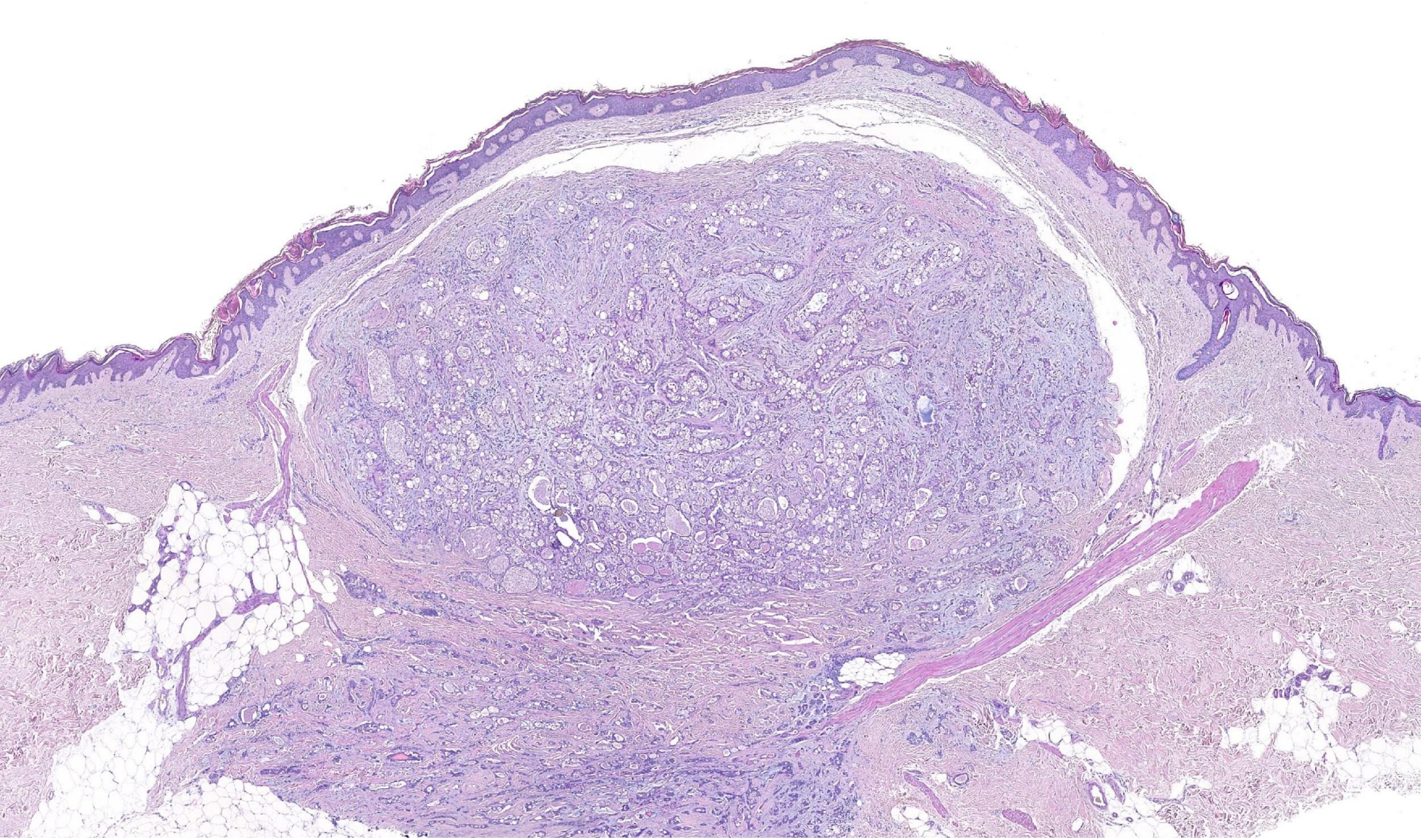

РАК ПОТОВЫХ ЖЕЛЕЗ КОЖИ
Окраска H&E
В дерме – узел представленный тубулярными и криброзными структурами из резко атипичных клеток с признаками апокриновой дифференцировки. Опухоль инфильтрирует дерму и врастает в подкожную жировую клетчатку.

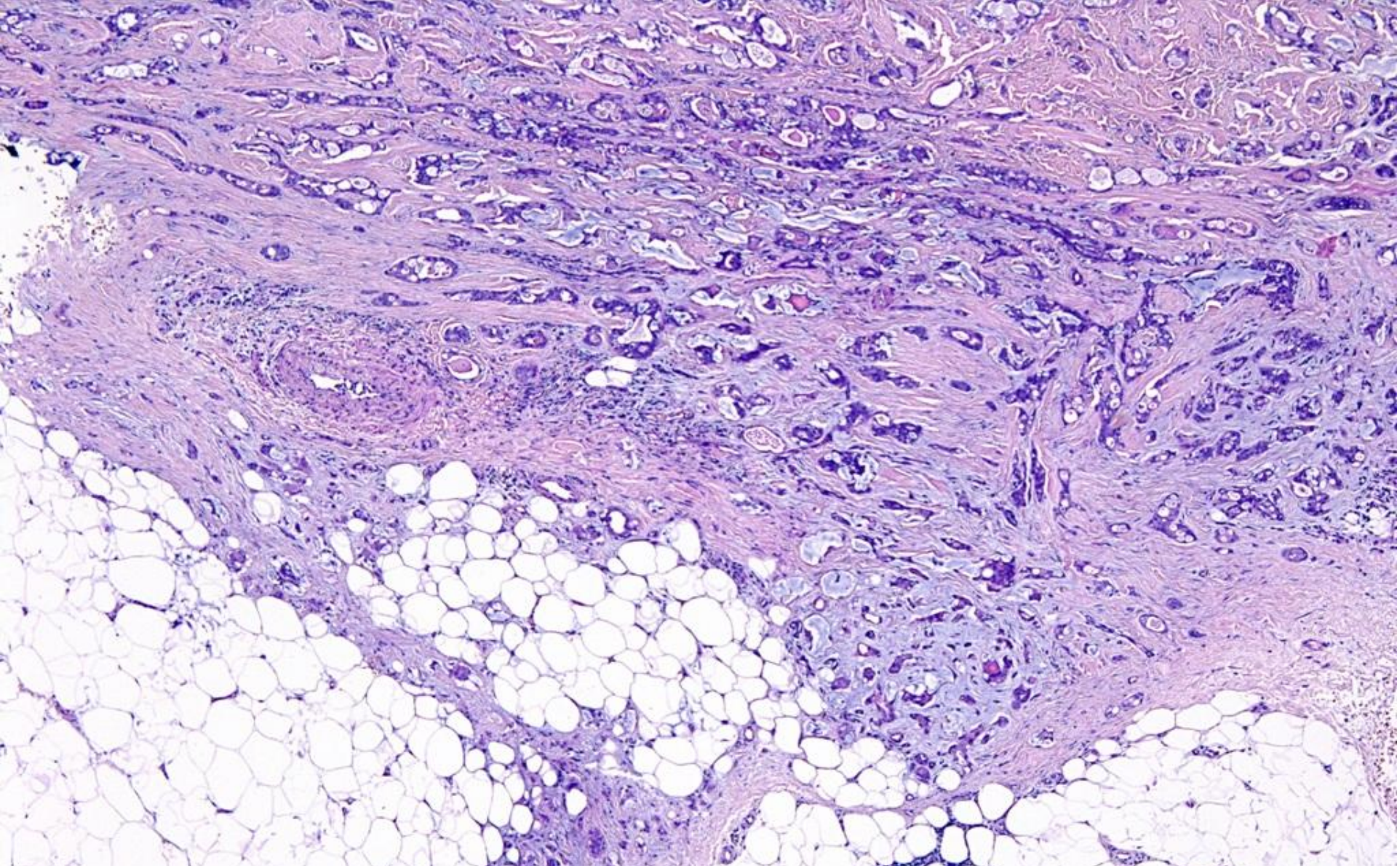

РАК ПОТОВЫХ ЖЕЛЕЗ КОЖИ
Окраска H&E
Структуры опухоли из резко атипичных клеток с признаками апокриновой дифференцировки инфильтрируют дерму и подкожную жировую клетчатку

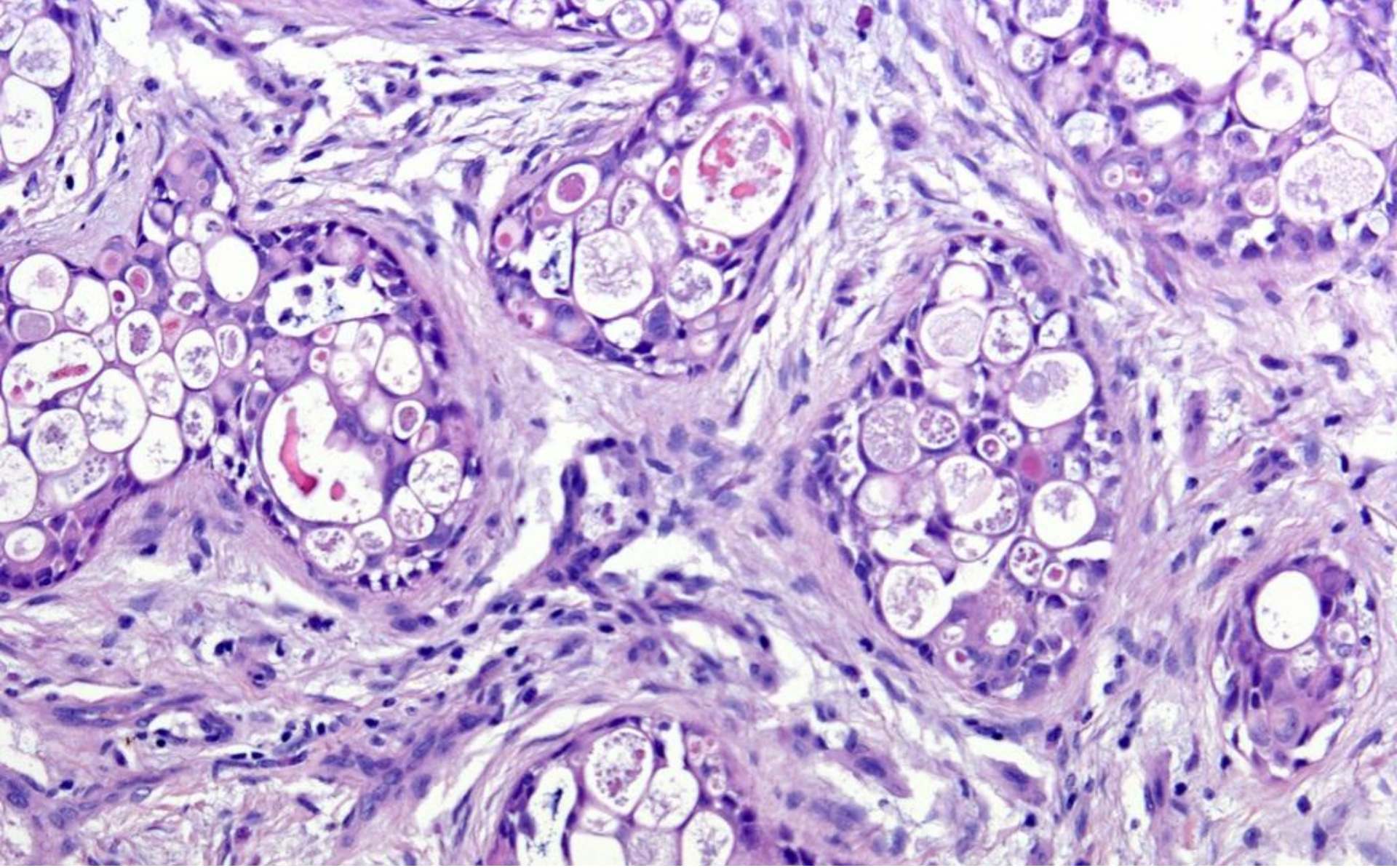

РАК ПОТОВЫХ ЖЕЛЕЗ КОЖИ
Окраска H&E
Опухоль представлена тубулярными и криброзными структурами из резко атипичных клеток с признаками апокриновой дифференцировки.