ЧЕРЕПНО-МОЗГОВАЯ ТРАВМА

ЯКУШИН МИХАИЛ АЛЕКСАНДРОВИЧ

ЧЕРЕПНО-МОЗГОВАЯ ТРАВМА

- 3 место по причине летальности
- 36-40% ото всех видов травм
- Заболеваемость 45 на 10 000 населения
- 80 000 стационарных пациентов ежегодно
- Летальность – 5-10%; при тяжелых формах – 41-85%

КЛАССИФИКАЦИЯ
по тяжести

- Легкая: сотрясение головного мозга, ушиб головного мозга легкой степени;
- Средней степени тяжести: ушиб головного мозга средней степени тяжести;
- Тяжелая: ушиб головного мозга тяжелой степени, острое сдавление головного мозга.

КЛАССИФИКАЦИЯ
по приложению повреждающих факторов

- Изолированная (когда отсутствуют какие-либо внечерепные повреждения);
- Сочетанная (одновременное наличие ЧМТ и повреждений других органов и систем);
- Комбинированная (если одновременно воздействует несколько видов энергии - механическая, лучевая, химическая и т.д.).

КЛАССИФИКАЦИЯ
по видам повреждений

- Сотрясение головного мозга;
- Ушиб головного мозга:
  - ушиб мозга легкой степени
  - ушиб мозга средней степени
  - ушиб мозга тяжелой степени
- Сдавление головного мозга:
  - внутричерепная гематома
  - вдавленный перелом
- Диффузное аксональное повреждение мозга (ДАП)
- Сдавление головы.

СОТРЯСЕНИЕ ГОЛОВНОГО МОЗГА

- Момент травмы;
- Потеря сознания: 0-15 минут;
- Ретроградная амнезия (0-несколько минут);
- Головная боль;
- Тошнота;
- Рвота (может отсутствовать);
- Шум в ушах;
- Головокружение;
- Светобоязнь.

СОТРЯСЕНИЕ ГОЛОВНОГО МОЗГА

При осмотре возможно (но не обязательно) выявляются:

- Легкое (преходящее) оглушение сознания.
- Вегетативная лабильность (бледность, гипергидроз, лабильность пульса, преходящая, умеренно выраженная неравномерность или расширение зрачков и т.д.).
- Мелкоразмашистый горизонтальный нистагм.
- Асимметрия сухожильных рефлексов.
- Тремор вытянутых рук.
- Умеренно выраженное мимопопадание при пальце-носовой пробе.
- Неустойчивость в позе Ромберга.
- Менингеальная симптоматика 1-2 типа (тотальная гиперестезия, локальные болевые феномены).

СОТРЯСЕНИЕ ГОЛОВНОГО МОЗГА

- КТ, МРТ – без патологии;
- Давление ликвора нормальное;
- Улучшение состояния через 7-10 дней.

УШИБ ГОЛОВНОГО МОЗГА
легкой степени

- Момент травмы;
- Потеря сознания: 5-40 минут;
- Ретро- и антероградная амнезия (0-30 минут);
- Головная боль;
- Тошнота;
- Рвота;
- Шум в ушах;
- Головокружение;
- Светобоязнь.

УШИБ ГОЛОВНОГО МОЗГА
легкой степени

- Микроочаговая симптоматика;
- Менингеальные симптомы 1-3 типа;
- Возможно субарахноидальное кровоизлияние;
- Давление ликвора – повышено или понижено;
- Улучшение состояния на 2-3 неделе.

ЧЕРЕПНО-МОЗГОВАЯ ТРАВМА

ЛЕГКАЯ

Уголовная ответственность виновного;
Ложноотрицательная диагностика гематомы;
Невыплата компенсаций;
Неполучение льгот.

ТЯЖЕЛАЯ

Уголовная ответственность невинного;
Страховые выплаты;
Инвалидность;
Отсрочка от армии;
Продолжительность лечения.

УШИБ ГОЛОВНОГО МОЗГА средней степени

- Момент травмы;
- Потеря сознания: до 4 часов;
- Ретро- и антероградная амнезия;
- Дезориентация;
- Выраженный гипертензионный синдром.

УШИБ ГОЛОВНОГО МОЗГА
средней степени

- Менингеальные симптомы 1-3 типа;
- Проводниковые расстройства;
- Корковые расстройства;
- Диссоциация мышечного тонуса и сухожильных рефлексов;
- Психомоторное возбуждение;
- Комбинированный нистагм;
- Тахипноэ;
- Давление ликвора повышено;
- Регресс – 4-5 недель.

УШИБ ГОЛОВНОГО МОЗГА
тяжелой степени

- Потеря сознания от нескольких часов до нескольких суток;
- Грубая очаговая симптоматика;
- Доминируют стволовые расстройства;
- Бурная вегетативная симптоматика с лабильностью сердечных и дыхательных показателей;
- Психомоторное возбуждение сменяется атоническим состоянием;
- Децеребрационная ригидность;
- Горметонические судороги;
- Эписиндром, вплоть до статуса.

УШИБ ГОЛОВНОГО МОЗГА
тяжелой степени

- Менингеальный синдром.
- Дислокационный синдром с развитием вклинения или/и гипоксическое повреждение мозга.
- Субарахноидальное кровоизлияние, с развитием ангиоспазма и вторичным гипоксическим повреждением мозга.
- Как правило, имеются переломы свода и основания черепа.

УШИБ ГОЛОВНОГО МОЗГА тяжелой степени

- Апнейстическое дыхание (удлиненный судорожный вдох, с последующим апноэ на выдохе указывает на поражение моста.
- Кластерное дыхание – проявляется короткими периодами гипервентиляции, разделенными периодами апноэ (без цикличности). Указывает на поражение моста на границе с продолговатым мозгом.
- Атактическое дыхание –неритмичное, хаотичное дыхание, когда каждый дыхательный цикл варьирует по длительности и глубине и временами прерывается, связанное с поражением продолговатого мозга, предвестник апноэ.
- Агональное дыхание проявляется судорожными вдохами (гаспинг-дыхание), является признаком двустороннего поражения продолговатого мозга и предвещает остановку дыхания.

ДИФФУЗНОЕ АКСОНАЛЬНОЕ ПОВРЕЖДЕНИЕ МОЗГА

- Кома в течение многих суток, в том числе атоническая.
- Выраженными нарушениями витальных функций при отсутствии внутричерепной гематомы или массивных очагов ушиба-размозжения головного мозга.
- Пирамидно-эстрапирамидные парезы, тетрапарезы.
- Ярко выражены вегетативные расстройства.
- Грубые стволовые поражения.
- Дыхательные расстройства.
- Частый выход в вегетативное состояние.

ДАП

повреждение

мозолистого тела,

5 сутки после ЧМТ

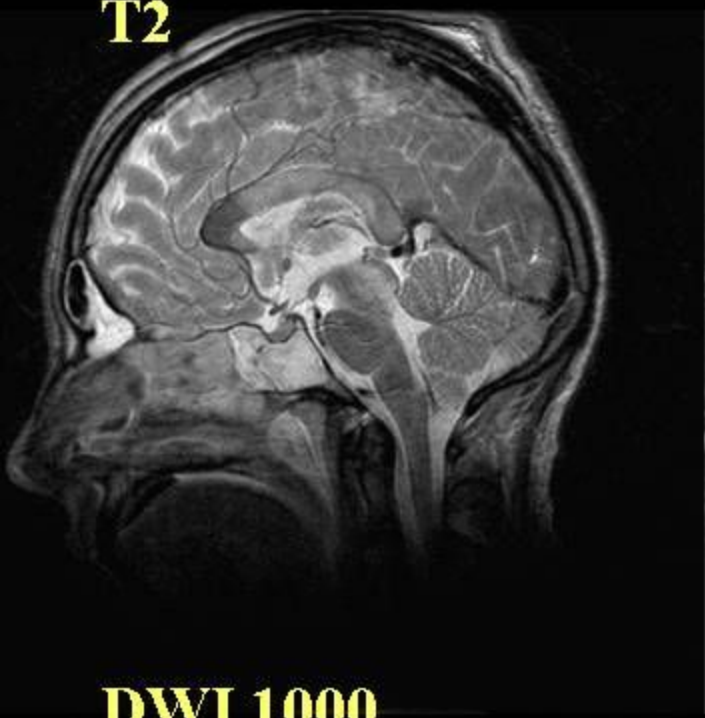

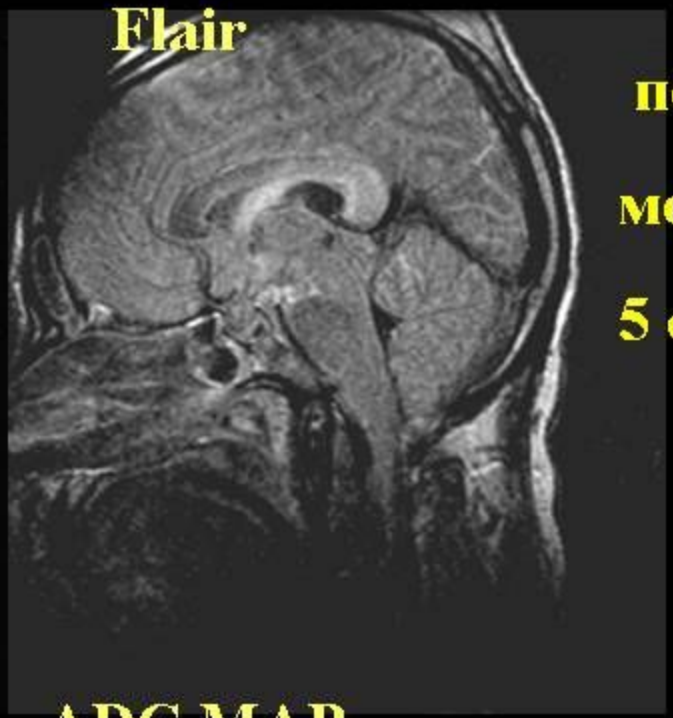

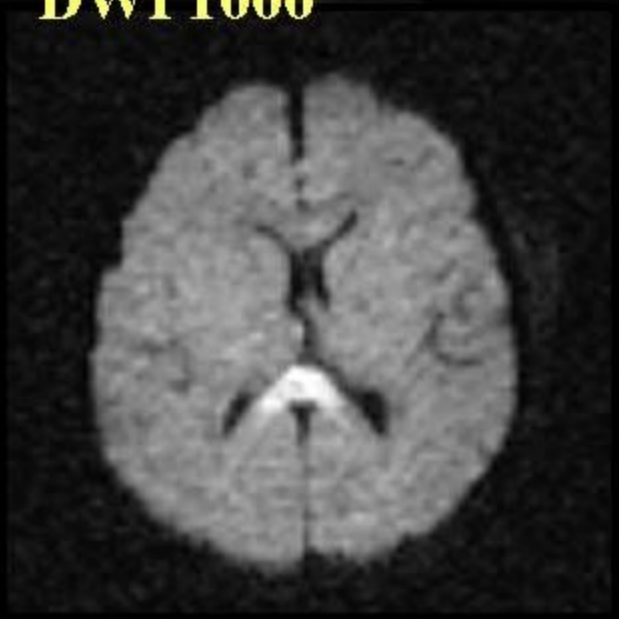

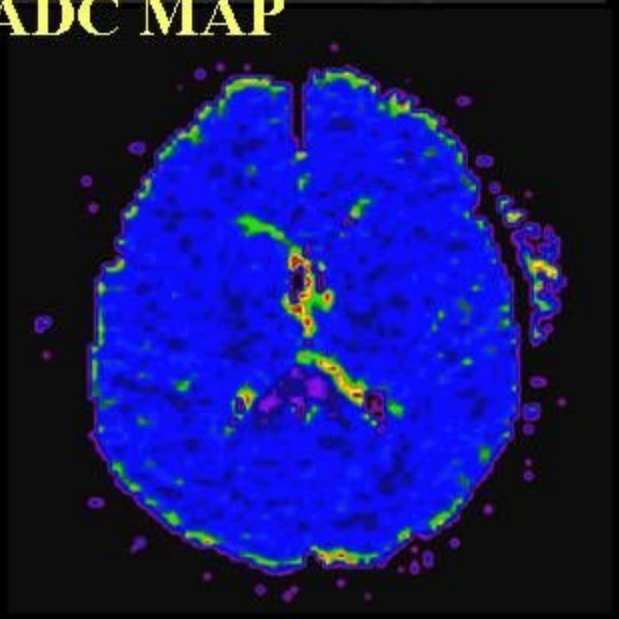

Снижение диффузии (ишемия)

ДИФФУЗНОЕ АКСОНАЛЬНОЕ ПОВРЕЖДЕНИЕ МОЗГА

- Горметонические судороги (повторяющиеся тонические спазмы в конечностях) или диффузная мышечная атония.
- Декортикационная ригидность - рука согнута в локтевом суставе и приведена к туловищу, кисть согнута, нога разогнута в коленном и тазобедренном суставах, (ствол дистальнее четверохолмия).
- Децеребрационная поза (децеребрационная ригидность) в виде разогнутых верхних конечностей, пронации кистей, вытянутых ног и согнутых стоп вызывается болевыми раздражителями (средний мозг от интерколликулярного уровня до середины покрышки моста).
- Полное отсутствие движений в конечностях и диффузная мышечная атония указывают на поражение нижней трети моста и продолговатого мозга.

ОБОЛОЧЕЧНЫЕ ГЕМАТОМЫ

- Острые гематомы (проявляются в первые 3 суток).
- Подострые гематомы (проявляются от 4 сут. до 3 недель) и.
- Хронические гематомы – проявляются после 3 недель и до нескольких лет.

В 40% встречаются острые субдуральные гематомы, в 6% - хронические, в 20% - острые эпидуральные, в 30% - внутримозговые.

ОБОЛОЧЕЧНЫЕ ГЕМАТОМЫ

По объему:

- Малые гематомы (до 50 мл), значительная часть которых может лечиться консервативно.
- Гематомы среднего размера (50 – 100 мл).
- Большие гематомы (более 100 мл).

ОБОЛОЧЕЧНЫЕ ГЕМАТОМЫ

- Светлый промежуток.
- Нарастающее угнетение сознания. Выраженность угнетения сознания напрямую соотносится с размерами кровоизлияния и выраженностью отека мозга.
- Анизокория.
- Брадикардия (40 – 60 уд/мин), как правило, нарастающая по мере угнетения сознания.
- Гемипарез или гемиплегия, обычно гетеролатерально.

ЭПИДУРАЛЬНАЯ ГЕМАТОМА

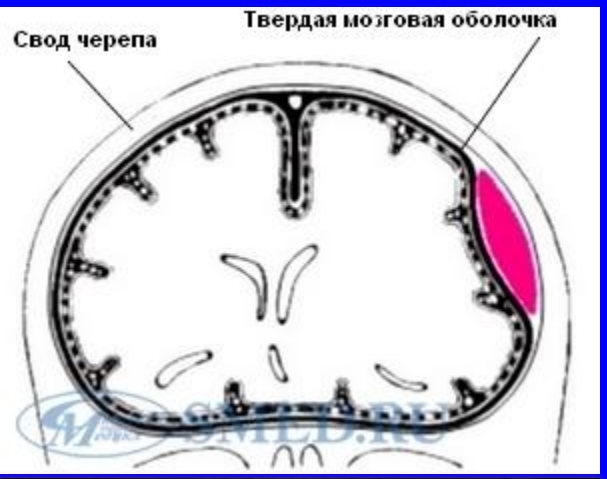

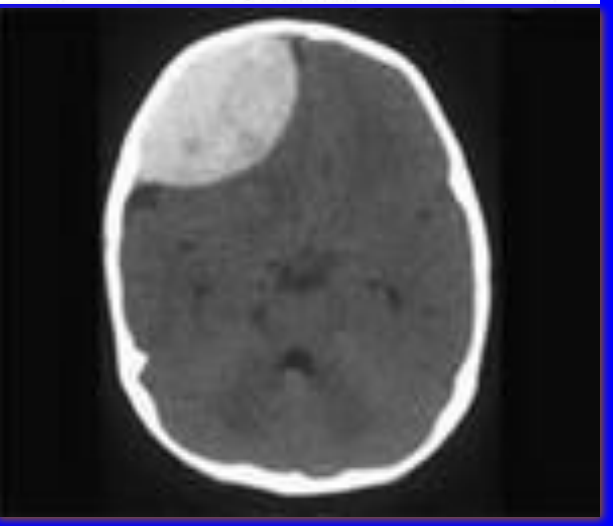

- Оболочечные артерии.
- Синусы.
- Диплоэтические вены.
- Бурное развитие очаговой симптоматики
- В 90% - переломы черепа.

СУБДУРАЛЬНАЯ ГЕМАТОМА

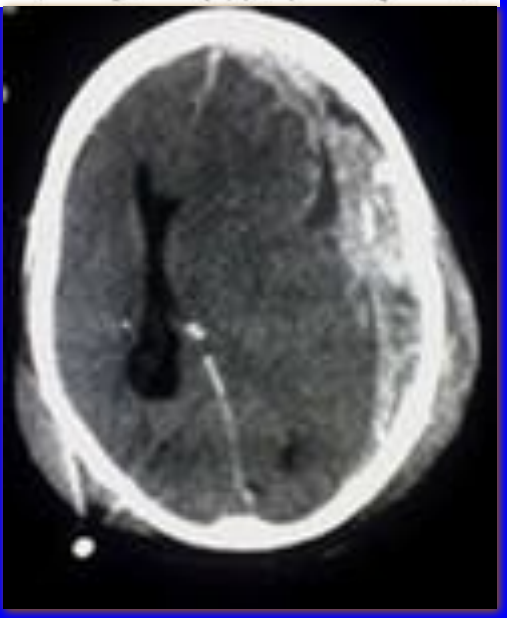

- Оболочечные сосуды.
- Сосуды коры мозга.
- Парасинусные вены.
- Венозные синусы твердой мозговой оболочки.
- В 50% по механизму контрудара, с противоположной от перелома стороны.

ВНУТРИМОЗГОВАЯ ГЕМАТОМА

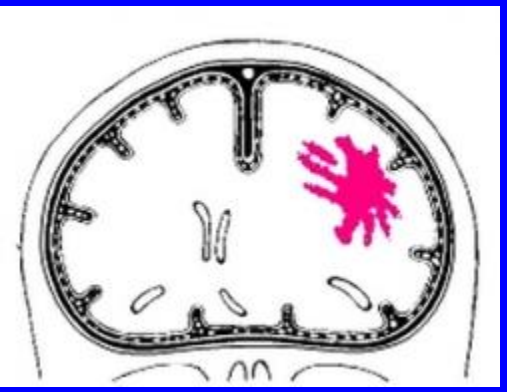

- Внутримозговые артерии.
- Внутримозговые вены.

ВНУТРИЖЕЛУДОЧКОВАЯ ГЕМАТОМА

- Сосуды эпендимы.
- Сосудистые сплетения желудочков.
- Угнетение сознания вплоть до комы.
- Выраженные вегетативные нарушения (гипертермия, тахикардия, гиперпноэ, артериальная гипертензия).
- Менингеальный синдром.
- Горметонические судороги.

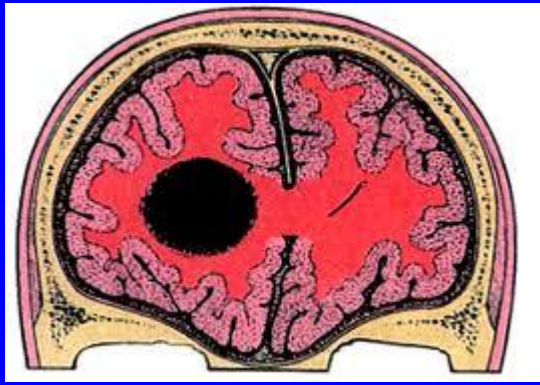

Внутрижелудочковое кровоизлияние

СУБАРАХНОИДАЛЬНОЕ КРОВОИЗЛИЯНИЕ

- Сосуды мягкой или паутинной оболочки.
- Угнетение сознания.
- Выраженная головная боль, светобоязнь, тошнота, рвота, боли при движении глазных яблок, менингеальные симптомы.
- Сроки развития ангиоспазма при травматическом САК: спазм развивается с 3–4 суток от появления САК, пик развития ангиоспазма приходится на 7 – 14 сутки с регрессом на третьей неделе заболевания.
- В 27 - 40 % случаев травматическое САК приводит к значительному церебральному ангиоспазму и ишемии мозга.

Субарахноидальное кровоизлияние

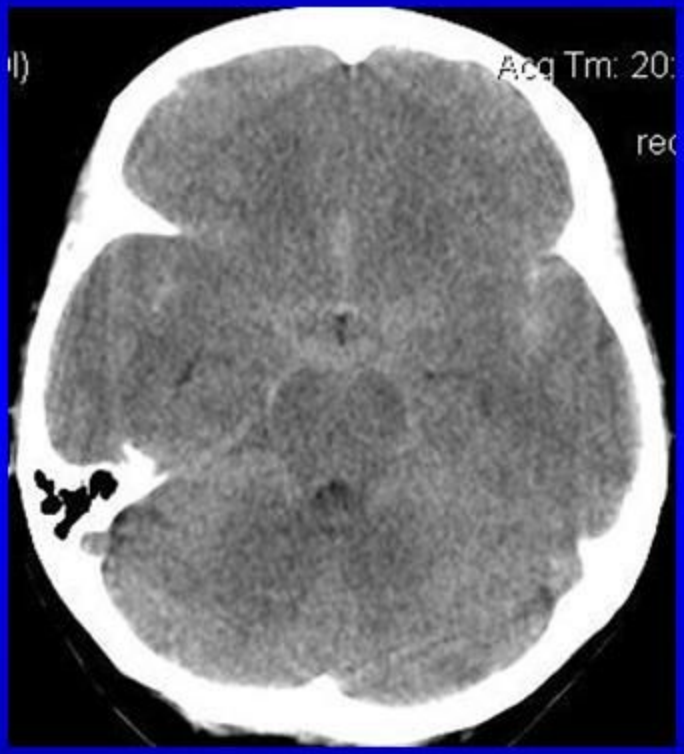

Отек мозга

- Вазогенный - максимальное развитие в течение 24ч- экстрацеллюлярный, белое вещество
- Цитотоксический - развитие в течение 4-5 суток, внутриклеточный отек
- Интерстициальный - перивентрикулярный
- Гидростатический - повышение внутричерепного давления
- Гипоосмотический - снижение осмолярности плазмы

Отек мозга

- **Вазогенный**

  (повышение сигнала в Т2 и FLAIR, увеличение ИКД)
- Цитотоксический
- Интерстициальный
- Гидростатический
- Гипоосмотический

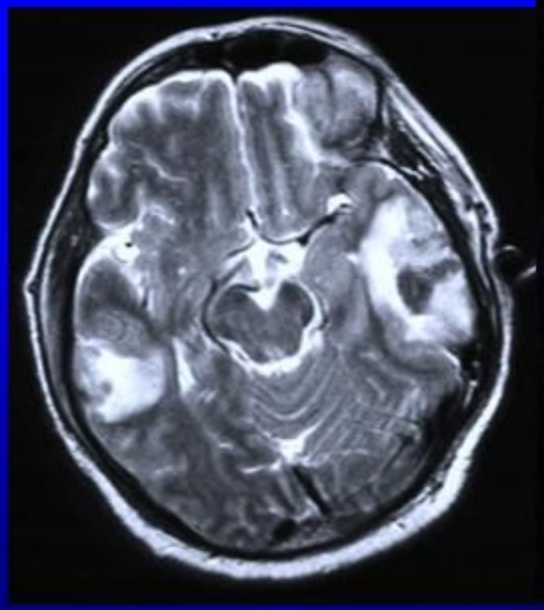

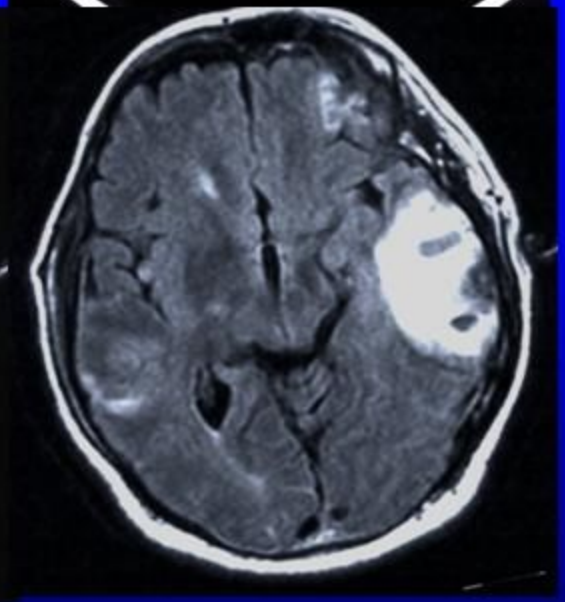

Отек мозга

- Вазогенный
- **Цитотоксический**

  (повышение сигнала в Т2 режиме, снижение ИКД)
- Интерстициальный
- Гидростатический
- Гипоосмотический

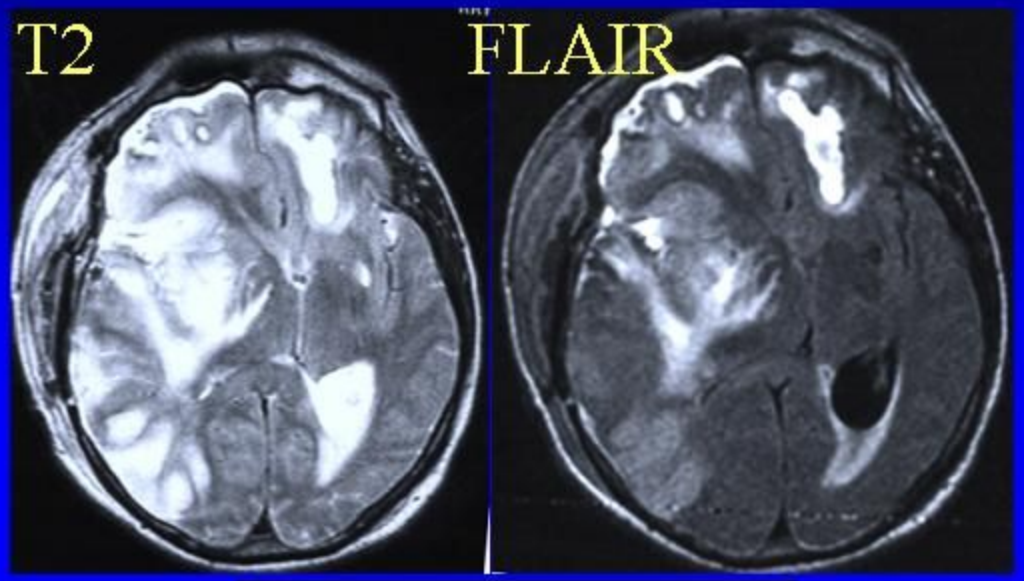

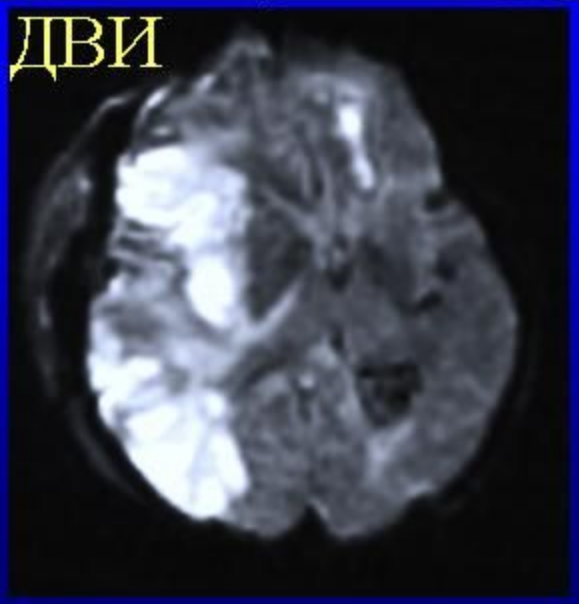

Отек мозга

- Вазогенный
- Цитотоксический
- **Интерстициальный**

  (перивентрикулярный)
- Гидростатический
- Гипоосмотический

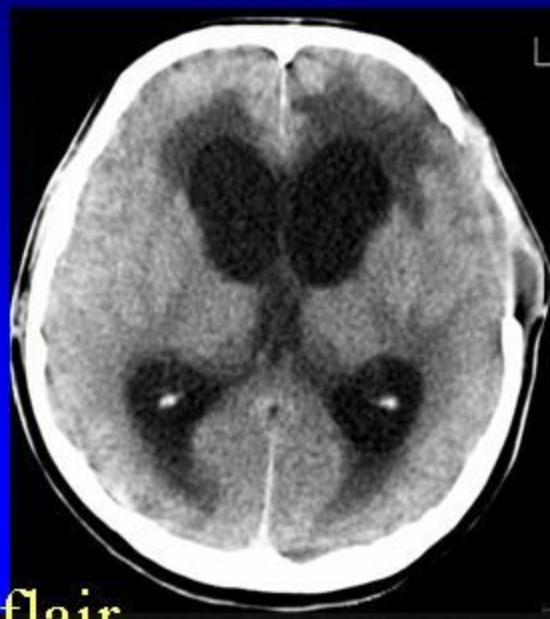

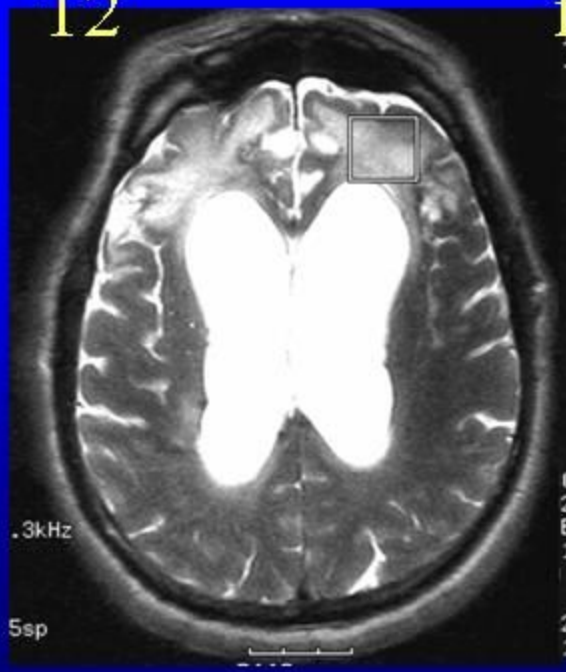

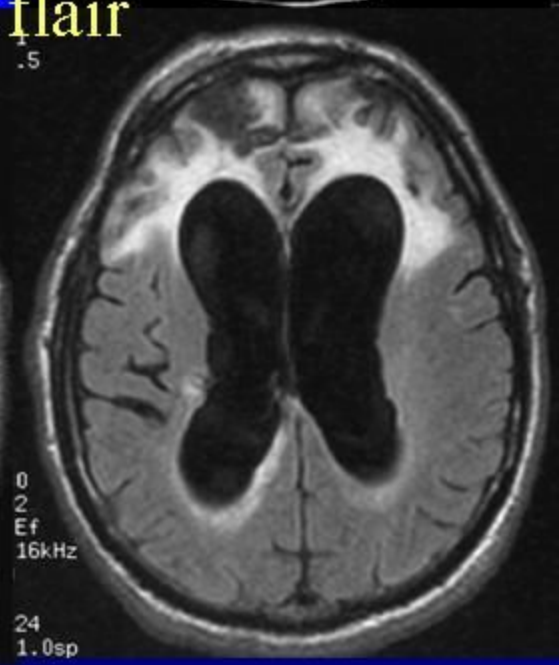

ВКЛИНЕНИЕ

ВЕРХНЕЕ ВКЛИНЕНИЕ

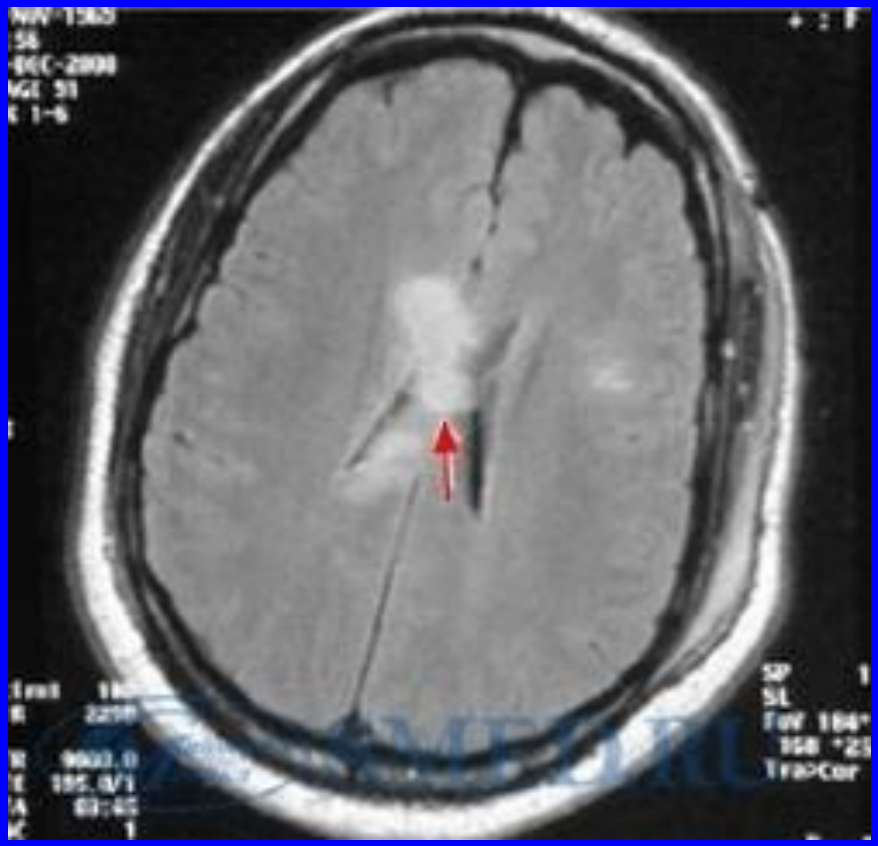

КРАНИОГРАФИЯ

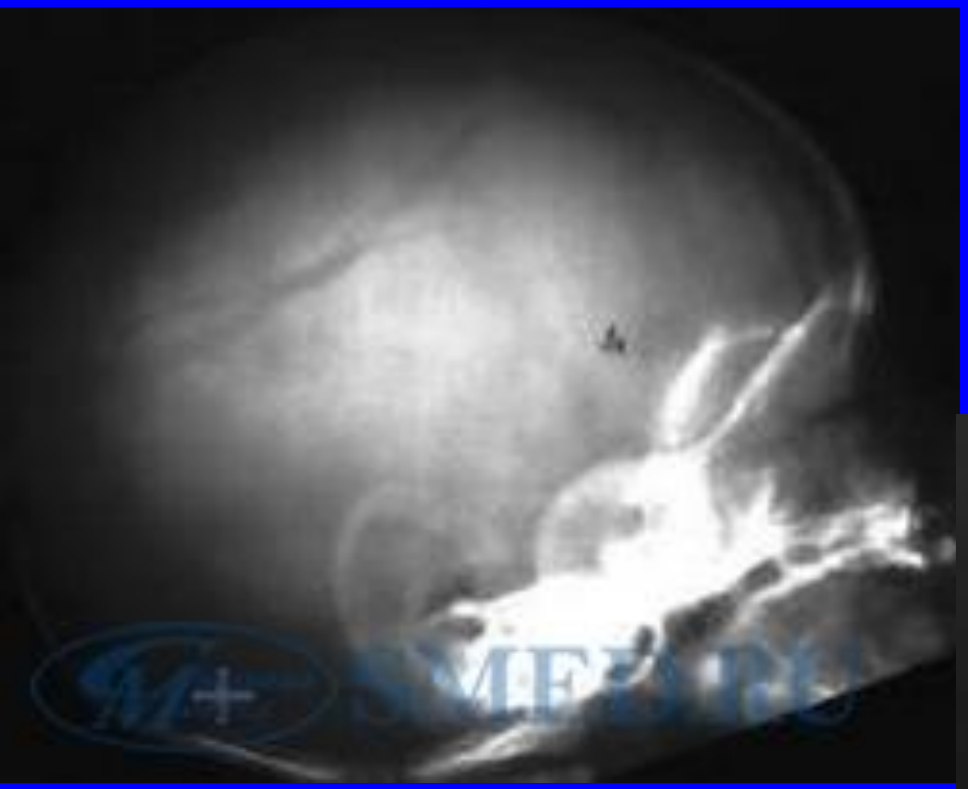

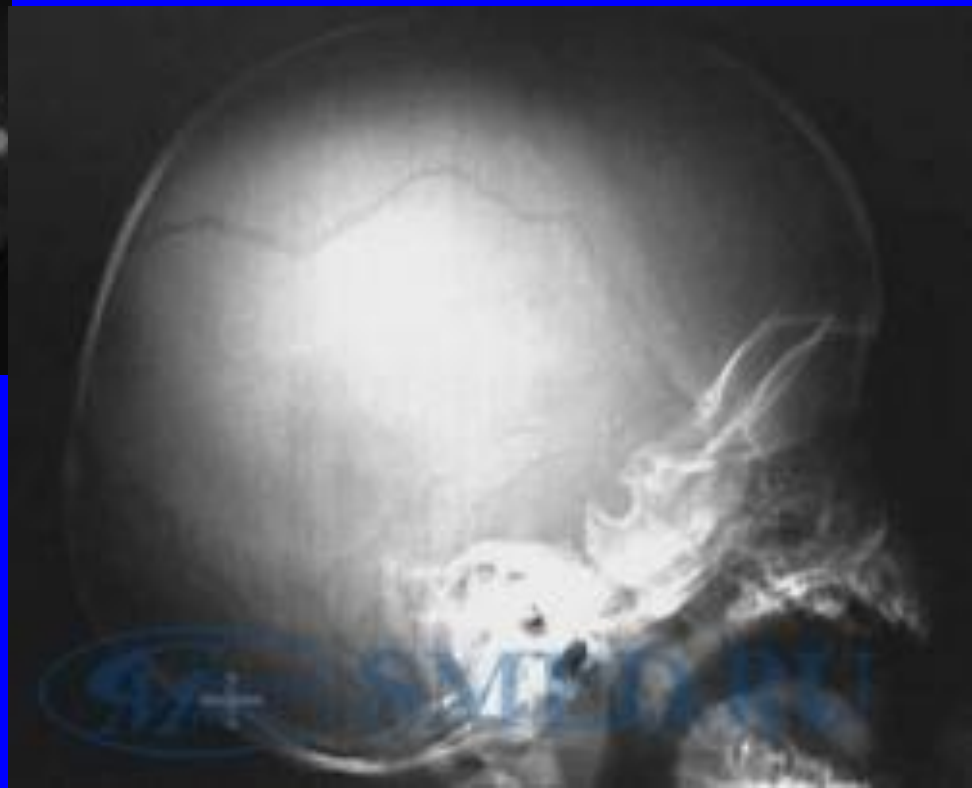

КТ

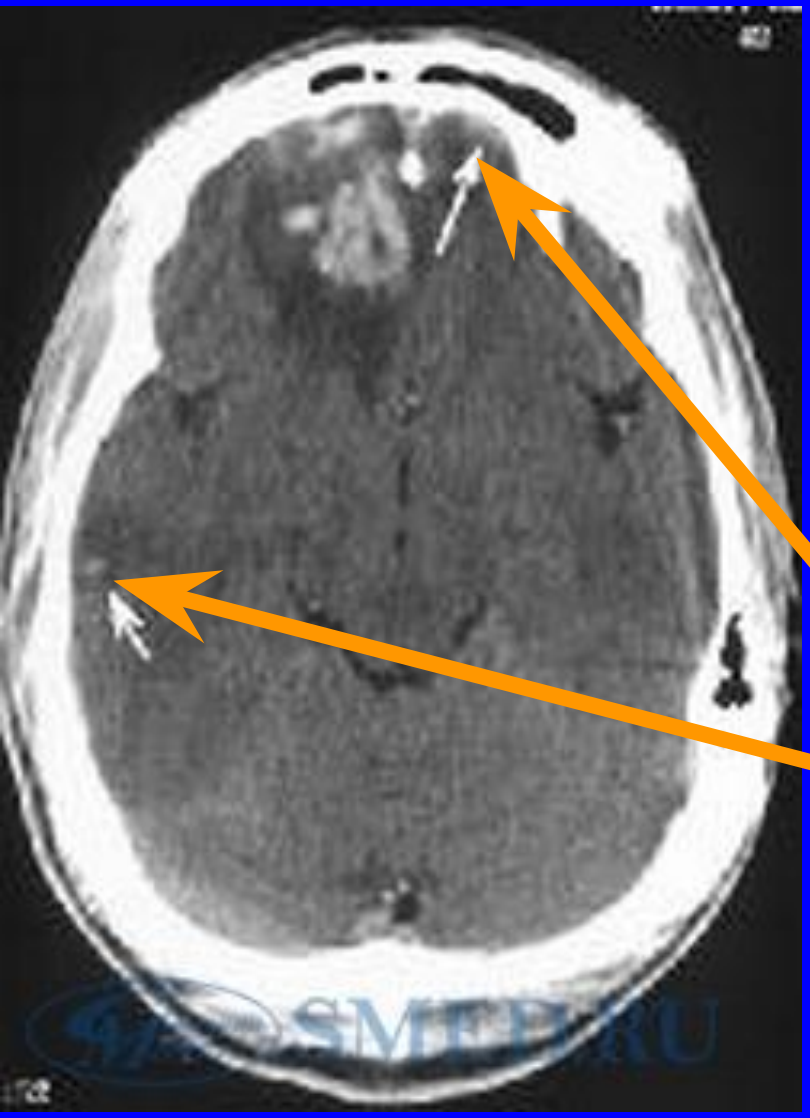

- Аксиальная КТ томограмма. Определяется большой очаг ушиба правой лобной доли с геморрагическим компонентом и выраженным перифокальным отеком мозга;
- лобная субдуральная гематома малых размеров;
- небольшой субкортикальный очаг ушиба с перифокальным отеком.

КТ

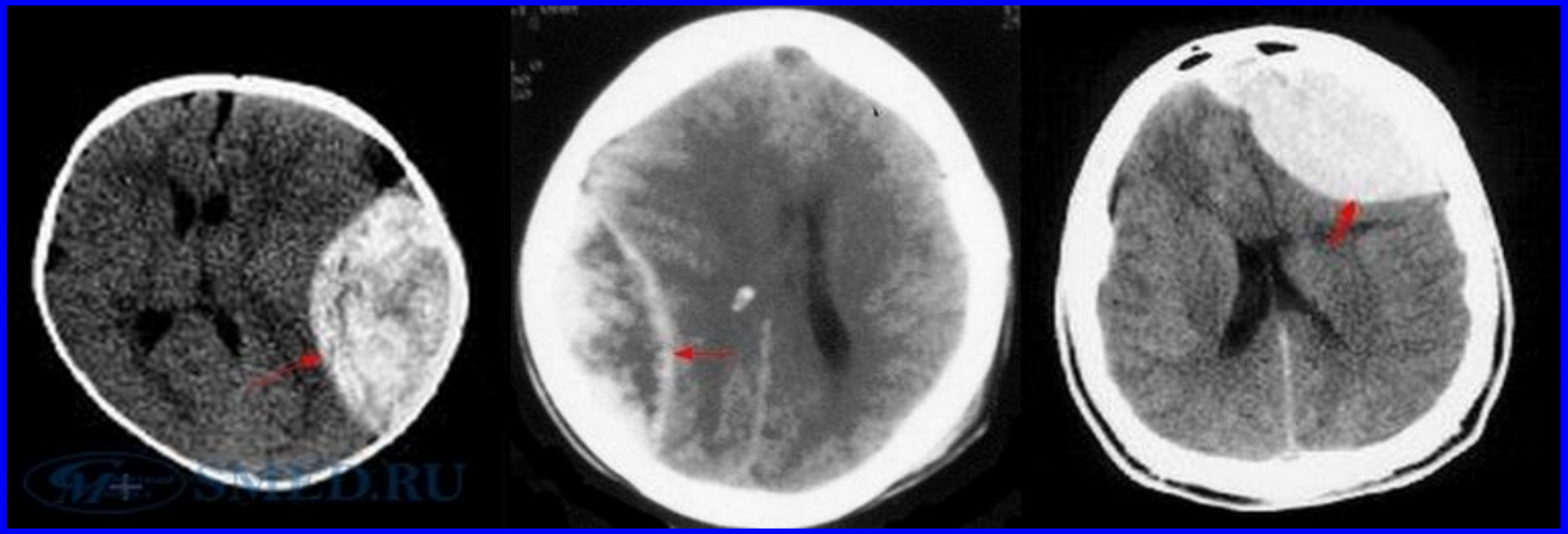

- КТ головного мозга при острой эпидуральной гематоме со смещением срединных структур и отеком мозга (у разных больных). Видно ограниченное распространение гематом и достаточно большая их толщина, по сравнению с субдуральными гематомами.

КТ

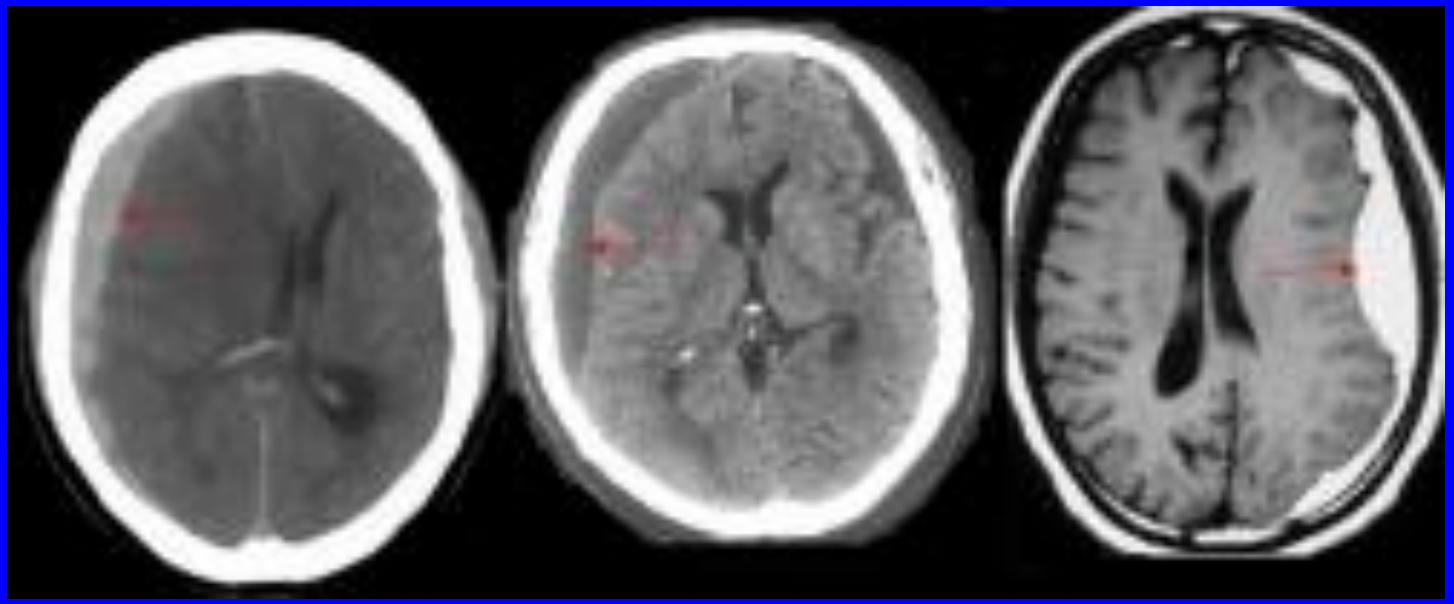

- КТ при острых и подострой (крайняя справа) субдуральных гематомах со смещением срединных структур и отеком головного мозга.

КТ

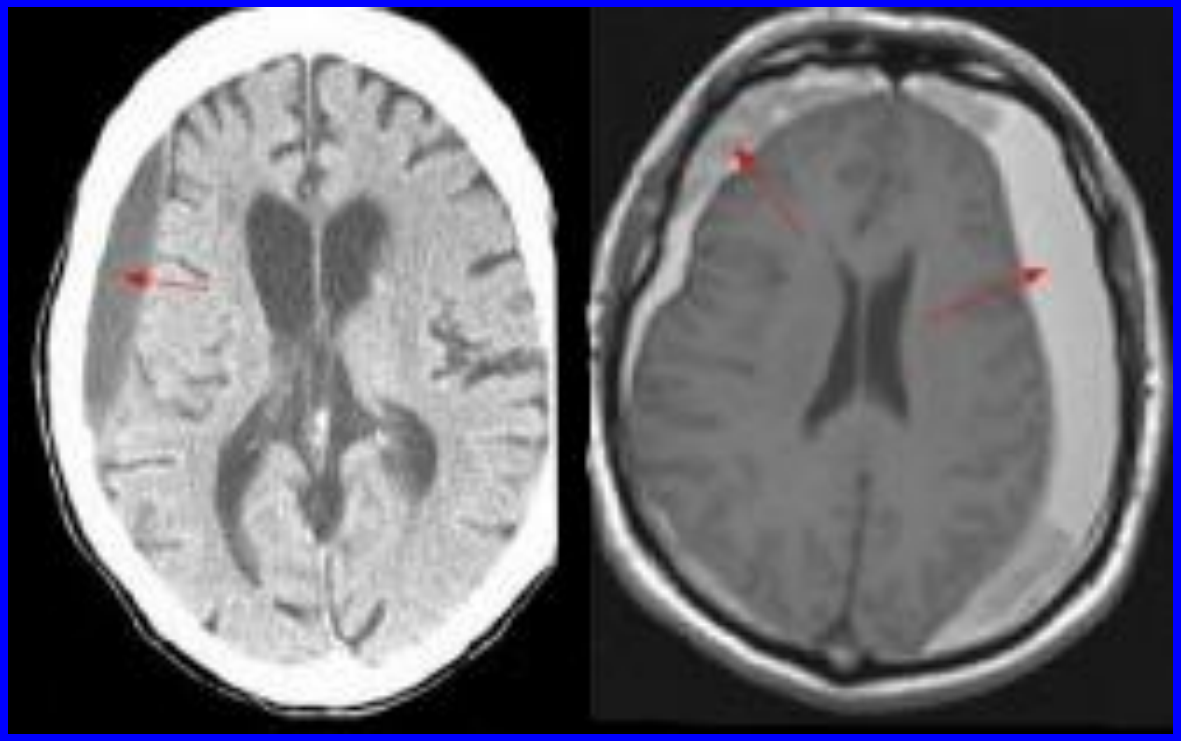

- КТ при хронической субдуральной гематоме (слева) и двусторонних хронических субдуральных гематомах (справа) без смешения срединных структур мозга.

КТ

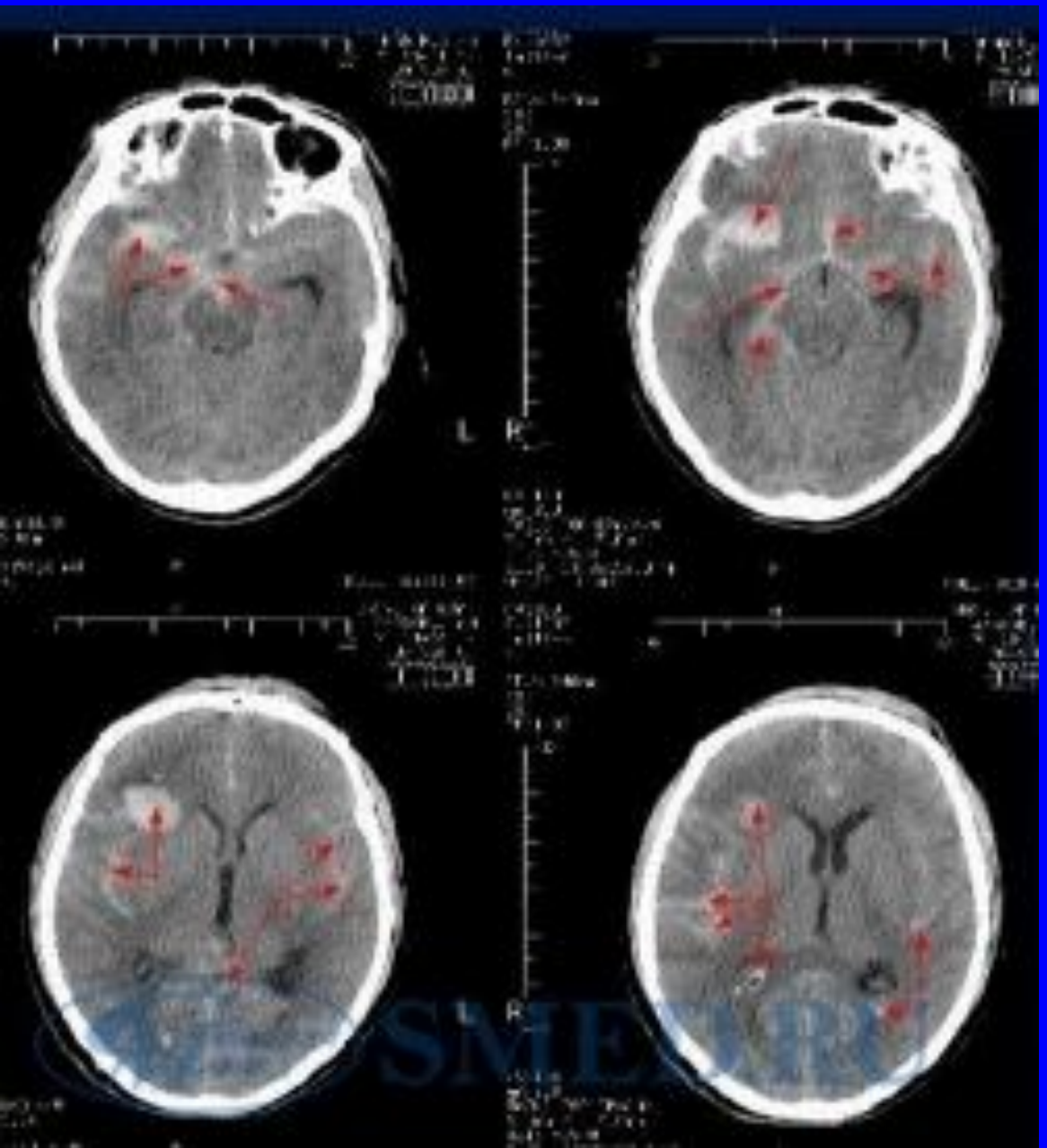

- КТ при травматическом субарахноидальном кровоизлиянии (САК). Определяется кровь в базальных цистернах и субарахноидальном пространстве.

МРТ

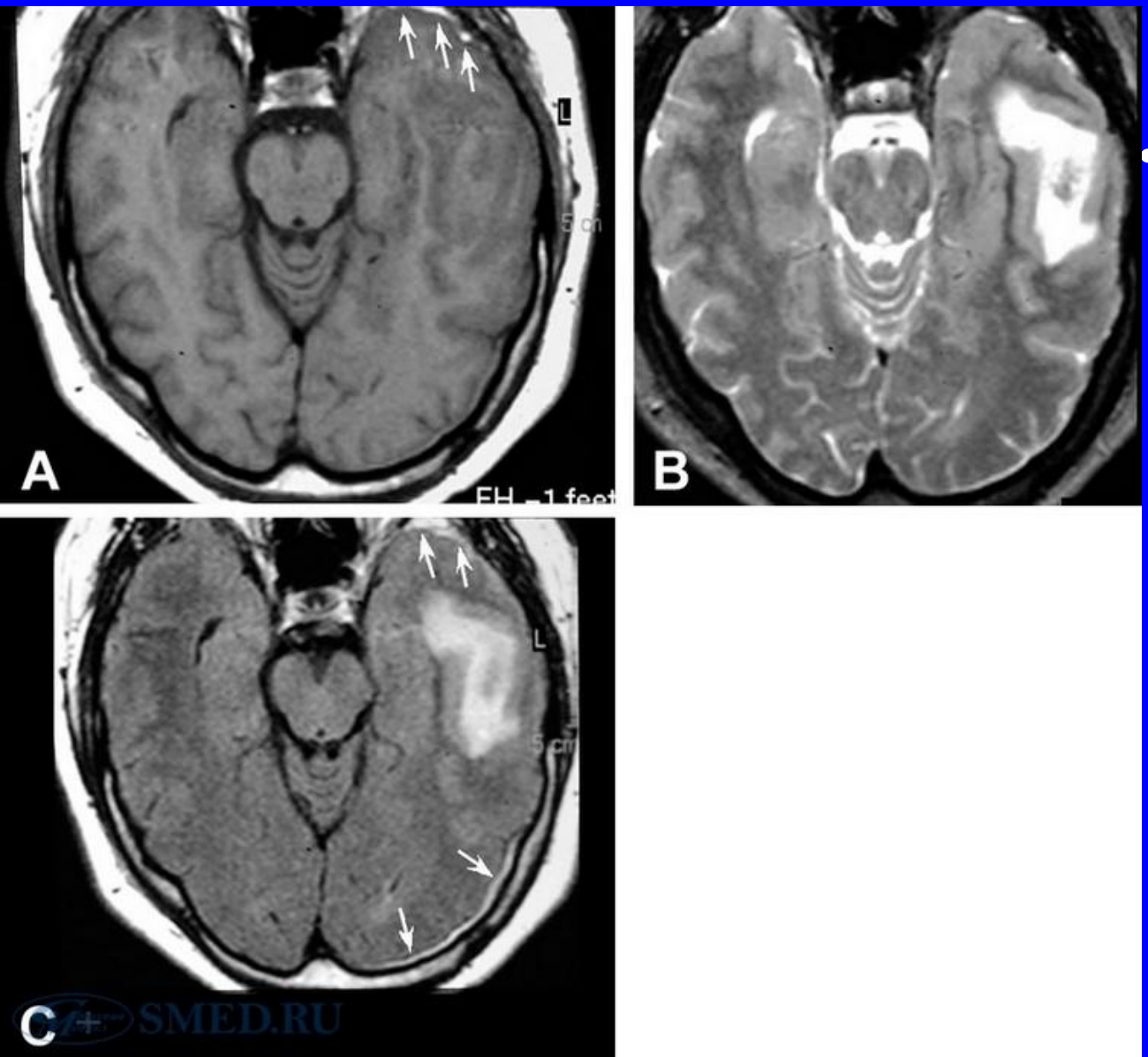

- МРТ томография. Очаг ушиба с геморрагическим пропитыванием в левой височной доле. Стрелками показаны субдуральные скопления крови.

Ушиб мозжечка и ствола

МРТ

- МРТ, на которой определяется отек мозолистого тела (стрелка) у больного с диффузным аксональным повреждением головного мозга.

ЛЕЧЕНИЕ ЧМТ
Приказ МЗ СР РФ от 05.09.2006 №645

Группа	МНН
Анксиолитики	Диазепам, Мидазолам
Наркотические анальгетики	Морфин
НПВС	Лорноксикам, Кеторолак
Диуретики	Фуросемид
Антиаритмики	Амиодарон, Лидокаин
Спазмолитики	Атропин
Вазопрессоры	Допамин, Эпинефрин, Добутамин, Норэпинефрин
Электролиты	NaCl
Ср-ва, влияющие на ЦНС	Актовегин

ЛЕЧЕНИЕ
ЧМТ легкой степени

Госпитализация от 3 до 7 суток.

Постельный режим не менее 3 суток.

Симптоматическая терапия:

- Ограничение приема жидкости в первые 3 – 5 дней.
- Аналгетики и НПВС в обычных дозах.
- При вегетативной лабильности бета-блокаторы (пропранолол).
- Возможно назначение ноотропных препаратов: ноотропила (пирацетама), энцефабола, семакса, пантогама.
- Для нормализации сна и психического состояния (тревоги, раздражительности) возможно назначение бензодиазепинов (рудотель, реланиум, клоназепам, атаракс) в обычных дозах.

ЛЕЧЕНИЕ
ушиб головного мозга средней степени

Стационарное лечение в течение 14 – 21 суток.

Постельный режим в течение недели.

Ограничение жидкости в первые сутки, мочегонные (фуросемид 10 – 20 мг/сут, перорально или в/м) в течение 3 – 5 суток.

Дексаметазон курсом в 2 – 4 дня в дозировке 8 – 12 мг/сутки.

Финлепсин (карбамазепин) или фенитоин (дифенин) до года.

Нейропротекторы:

- Антиоксиданты (витамин Е, 6 мл. 30% р-ра в/м).
- Антигипоксанты (актовегин, 250 мл 20% р-ра в/в капельно).
- Антагонисты возбуждающих аминокислот (амантадин, 200 мг в/в капельно).
- Блокаторы кальциевых каналов (нимодипин, в/в капельно до 25 мг/сут. каждые 4 часа при непрерывном мониторинге АД, ЧСС).

ЛЕЧЕНИЕ
ушиб головного мозга средней степени

Актовегин до 2 г. в/в, Пирацетам 4 – 12 г/сут в/в, или глиатилин 1 г/сут в/в капельно на 200 мл физиологического р-ра, или церебролизин 10 – 60 мл в/в капельно в течение 7 – 14 суток с последующим переходом на пероральное применение.

При наличии параличей и парезов конечностей максимально раннее назначение лечебной физкультуры, массажа, физиотерапевтического лечения.

При наличии афазии максимально ранние занятия с логопедом.

ЛЕЧЕНИЕ
ушиб головного мозга тяжелой степени

Предупреждение гипоксии

При умеренном оглушении в отсутствии нарушений дыхания - кислород через назальный катетер (скорость 4 л/мин).
При сопоре и коме - ранняя интубация трахеи с последующей искусственной вентиляцией легких (ИВЛ).

Использование вспомогательных режимов ИВЛ в режиме нормовентиляции.

Гипероксигенация дыхательной смеси (FiO_2 (фракция кислорода во вдыхаемой смеси) 0,4-0,6).

ЛЕЧЕНИЕ

ушиб головного мозга тяжелой степени

Коррекция гиповолемии

Инфузионная поддержка:

- Поддержание АД не менее 140/80 мм рт.ст.
- Изотонический раствор хлорида натрия, раствор Рингера, ионостерил) в дозе 30-50 мл/кг.
- Соблюдение принципа «4 норм»: поддержания в пределах нормальных показателей осмоляльности плазмы, гликемии, натриемии и калиемии.
- Отказ от использования гипоосмолярных растворов (5% раствора глюкозы).
- Вазопрессоры (допамин 5 мкг/кг/мин).

Трансфузионная поддержка:

- Плазма
- Эритромасса

ЛЕЧЕНИЕ
ушиб головного мозга тяжелой степени

Коррекция внутричерепной гипертензии

Возвышенное положение головного конца кровати (30°-40°).
Обеспечение синхронности с аппаратом ИВЛ.
Умеренная гипервентиляция со снижением PaCO2 до 30 мм рт.ст. на непродолжительное время.
Купирование психомоторного возбуждения (реланиум 10 мг в/в, или оксибутират натрия 10 – 20 мл 20% раствора в/в, или мидазолам (дормикум) 0,01–0,05 мг/кг в/в, или галоперидол 1 – 2 мл 0,5%).
Купирование эпилептического синдрома (реланиум 10 мг в/в, при его неэффективности пропофол 1-2 мг/кг в/в или тиопентал натрия 3–5 мг/кг).

ЛЕЧЕНИЕ
ушиб головного мозга тяжелой степени

Коррекция внутричерепной гипертензии

Купирование гипертермии:

Проведение ИВЛ в режиме умеренной гипервентиляции.

Применение физических методов охлаждения.

Применение "литической смеси", включающей: аминазин, димедрол, анальгин.

Маннитол из расчета 0,25 – 1 г на кг массы тела до 4 – 6 раз в сутки под контролем осмолярности, - до 310 мОсм/л).

Комбинация альбумина и фуросемида, или урегит (этакриновая кислота) 50 – 75 мг внутрь 2 раза в день.

ЛЕЧЕНИЕ
ушиб головного мозга тяжелой степени

Поддержание нормальных показателей мониторинга

SvjO2 (насыщение гемоглобина кислородом в луковице яремной вены) и rSO2 (регионарное насыщение гемоглобина кислородом в сосудистом бассейне коры головного мозга) - 55-75%.
ВЧД (внутричерепное давление) не более 20-25 мм рт. ст.
ЦПД (центральное перфузионное давление) - на уровне более 70 мм рт. ст.
PaCO2 (парциальное давление углекислого газа в артериальной крови) - 33-40 мм рт. ст.

ЛЕЧЕНИЕ
ушиб головного мозга тяжелой степени

Раннее начало энтерального питания с адекватным возмещением энергетических и пластических потерь.
Суточная калорийность - не менее 2500– 4000 ккал/сут.
Энтеральное питание - не позднее 72 часов после травмы, постепенно наращивая объем, и к концу недели обеспечивать 100% каллоража (из расчета 50 ккал/кг/сутки). Для энтерального питания целесообразно использовать сухие питательные смеси для приготовления зондового питания.
До начала энтерального питания со 2 суток после ЧМТ начинают парентеральное питание, для чего используют растворы аминокислот «Аминоплазмаль», «Инфезол».

ЛЕЧЕНИЕ
ушиб головного мозга тяжелой степени

- Соблюдение комплекса мероприятий по профилактике госпитальной пневмонии и внутричерепных нагноений:
- Приподнятое положение головного конца кровати.
- Частое мытье рук обслуживающего персонала.
- Надлежащая дезинфекция респираторного оборудования.
- Постоянное отсасывание скапливающегося в трахее секрета.
- Антибиотикопрофилактика парентеральным введением цефалоспоринов II-III поколений или меропенема.
- Селективная деконтаминация пищеварительного тракта - через назогастральный зонд 4 раза/сутки по 10 мл суспензии (80 мг гентамицина + 500 тыс ед. полимиксина В + 500 тыс ед. нистатина).
- Замена постоянного режима энтерального питания на прерывистый.

ЛЕЧЕНИЕ
ушиб головного мозга тяжелой степени

Рациональная антибиотикотерапия с ротацией антибактериальных средств. Показанием для проведения антибиотикотерапии при ЧМТ являются:

- Наличие ран мягких тканей.
- Открытые проникающие и непроникающие повреждения.
- Субарахноидальное кровоизлияние.
- Тяжелая ЧМТ, сопровождающаяся длительным нарушением сознания и витальными нарушениями.

Выбор антибиотика осуществляется в зависимости от его способности к проникновению через гематоэнцефалический барьер, по результатам бактериологического исследования и антибиотикограммы.

ЛЕЧЕНИЕ
оболочечные гематомы

При выявлении острой и подострой эпидуральной или субдуральной гематомы показано экстренное оперативное вмешательство.

Исключение - субдуральные гематомы малого размера (до 30 - 50 мл), не вызывающие сдавления головного мозга. В этом случае возможно консервативное ведение больного под контролем КТ (МРТ) до рассасывания гематомы или образования рубца.

NeuroImaging

3D СКТ до и после реконструктивной операции с использованием компьютерного стереолитографического моделирования

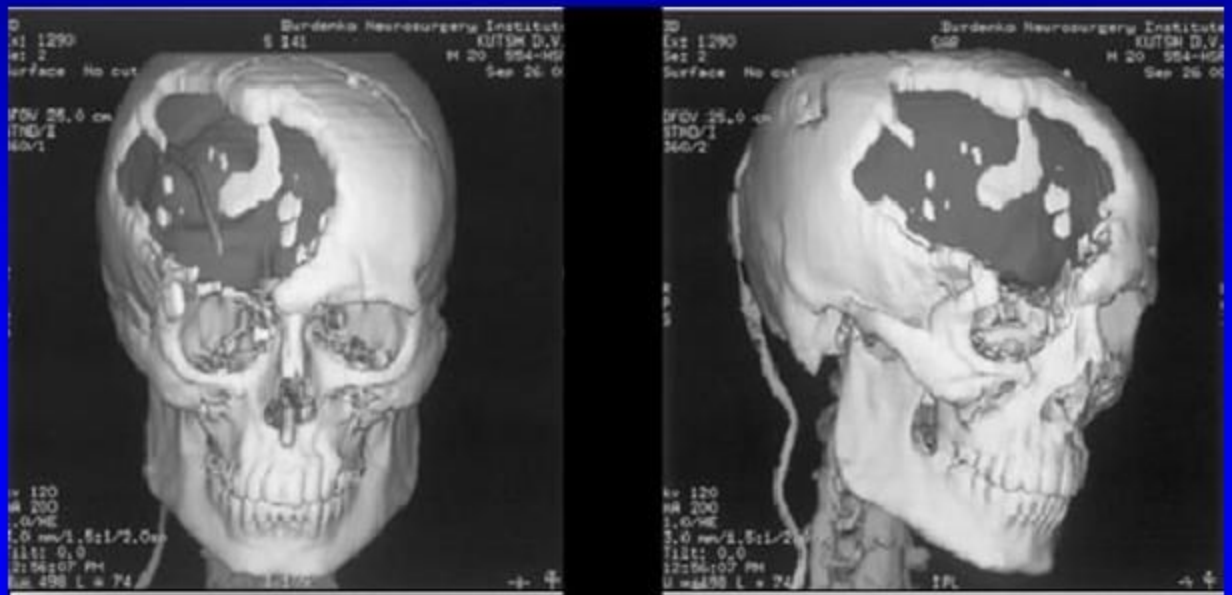

до операции

после операции

ЛЕЧЕНИЕ
массивный ушиб со сдавлением

При картине сдавления мозга массивным очагом ушиба-размозжения или при вклинении обычно производят резекционную (декомпрессивную) трепанацию черепа с отмыванием мозгового детрита.

ЛЕЧЕНИЕ
внутримозговая гематома

Проводят резекционную или костно-пластическую трепанацию черепа с удалением гематомы..

ЛЕЧЕНИЕ
вдавленный перелом свода черепа

Обычно требует экстренной операции – резекционной трепанации черепа с удалением отломков. В некоторых случаях можно уложить вдавленный отломок (отломки) на место без резекционной трепанации.

ЛЕЧЕНИЕ
массивный отек головного мозга

При нарастающем массивном отеке мозга, вызывающем его сдавление и/или дислокацию, при неэффективности консервативного лечения в течение часов (суток) проводят декомпрессивную (обычно резекционную) трепанацию черепа (до 10 – 12 см в диаметре), с трепанационным окном, расположенным низко к основанию черепа (подвисочная декомпрессия).

ЛЕЧЕНИЕ
травматическое САК

Терапия травматического САК проводится в структуре терапии тяжелого ушиба головного мозга. Для профилактики и терапии ангиоспазма при травматическом САК используется антагонист кальция нимодипин (нимотоп), через инфузомат со скоростью 0,5 - 1 мг/ч, при хорошей переносимости дозу увеличивают до 2 мг/ч, при общей дозе до 25 мг/сут. или перорально (через зонд) по 60 мг каждые 4 ч.

Целесообразно проведение разгрузочных люмбальных пункций с целью санации ликвора от крови и продуктов ее распада (детоксикация) или установка временного наружного люмбального дренажа, позволяющего проводить санацию и поддерживать давление ликвора на постоянном уровне.

ЛЕЧЕНИЕ
назальная ликворея

Мочегонные препараты (фуросемид, диакарб).
Разгрузочные люмбальные пункции или люмбальный дренаж.
Антибиотики, противовоспалительные препараты в полость носа, а также назальные аэрозоли (биопарокс).

Хирургическая коррекция:

Транскраниальная операция – пластическое закрытие ликворной фистулы со стороны полости черепа.
Люмбоперитонеальное шунтирование – установка шунта между ликворными путями (дуральный мешком) в нижних отделах позвоночного канала и брюшной полостью.
Эндоскопическая эндоназальная операция – пластическое закрытие ликворной фистулы со стороны полости носа под контролем ринологического эндоскопа.