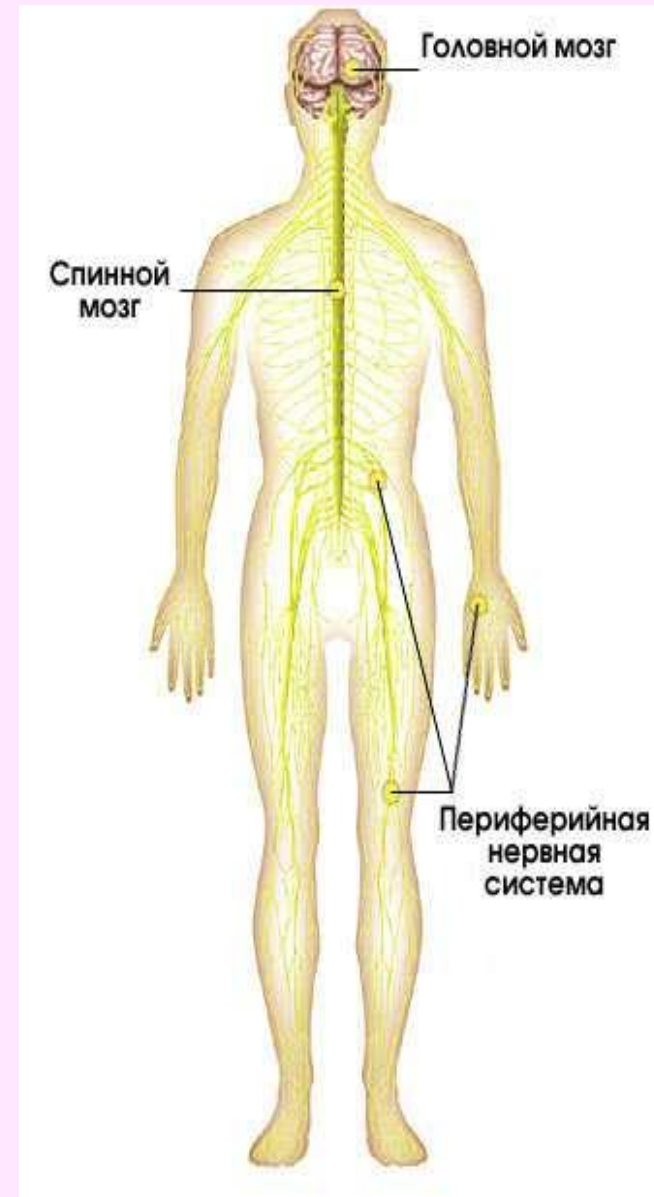
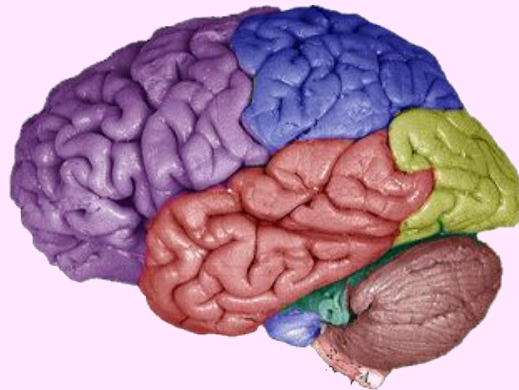
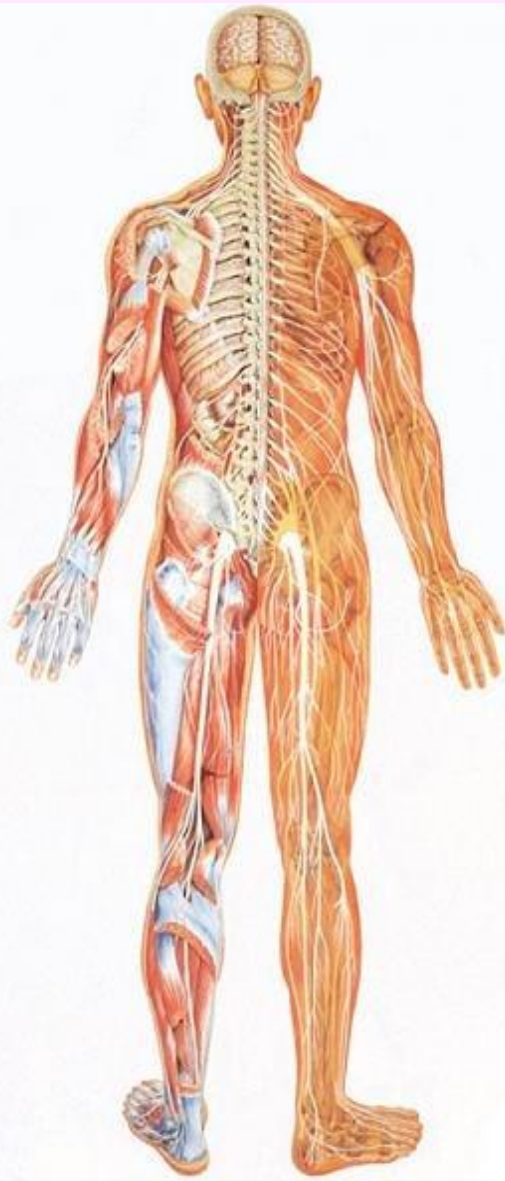

НЕРВНАЯ СИСТЕМА



Нервная система -

- ***это совокупность специальных структур, объединяющая и координирующая деятельность всех органов и систем организма в постоянном взаимодействии с внешней средой.***

- К ***важнейшим функциям нервной системы*** относятся:

1. ***Интегративная функция*** – управление работой всех органов и систем и обеспечение функционального единства организма.

На любое воздействие организм отвечает как единое целое, соизмеряя и соподчиняя потребности и возможности разных органов и систем.

2. **Сенсорная функция** – получение информации о состоянии внешней и внутренней среды от специальных воспринимающих клеток или окончаний нейронов – рецепторов.
3. **Функция отражения**, в том числе психического, и **функция памяти** – переработка, оценка, хранение, воспроизведение и забывание полученной информации.

4. *Программирование поведения.*

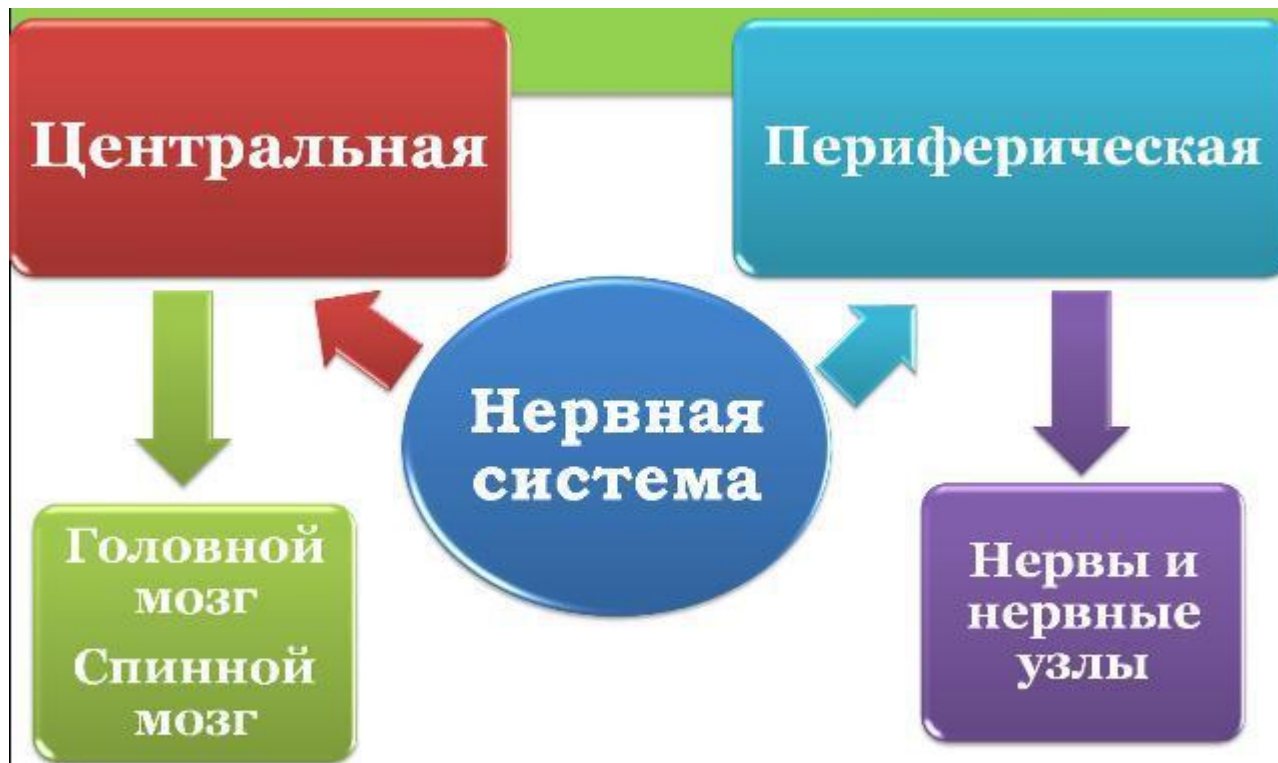На основе поступающей и уже хранящейся информации нервная система либо строит новые программы взаимодействия с окружающей средой, либо выбирает наиболее подходящую из уже имеющихся программ. В последнем случае могут использоваться видоспецифические программы, заложенные генетически.

Классификация нервной системы

Топографически нервную систему человека подразделяют на **центральную и периферическую**.

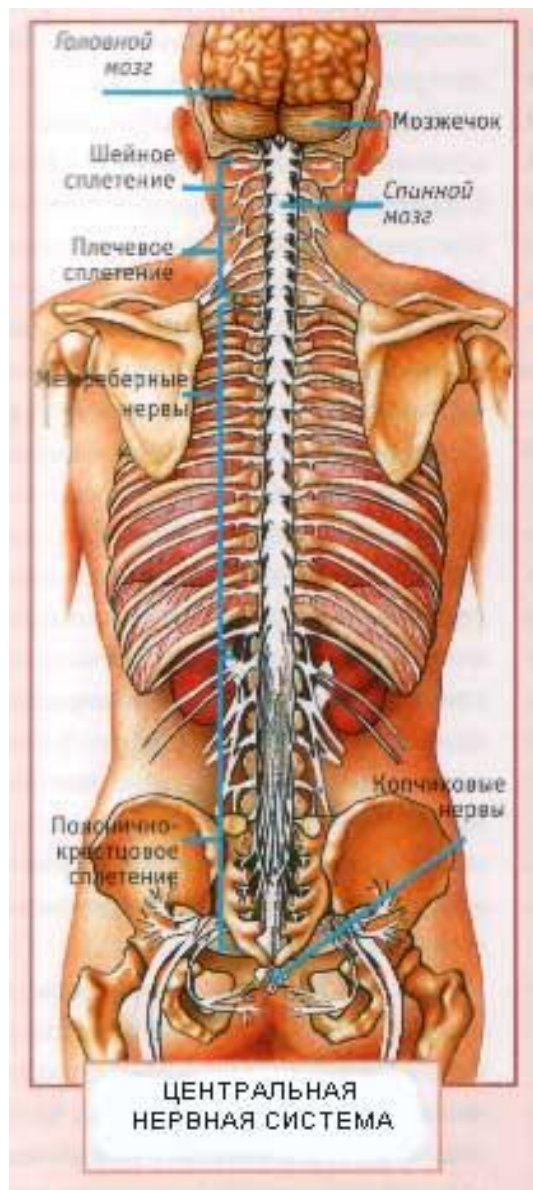
К центральной нервной системе относят **спинной и головной мозг**.

Периферическую нервную систему составляют спинномозговые и черепные **нервы и их корешки**, ветви этих нервов, нервные окончания, сплетения и узлы, лежащие во всех отделах тела человека.



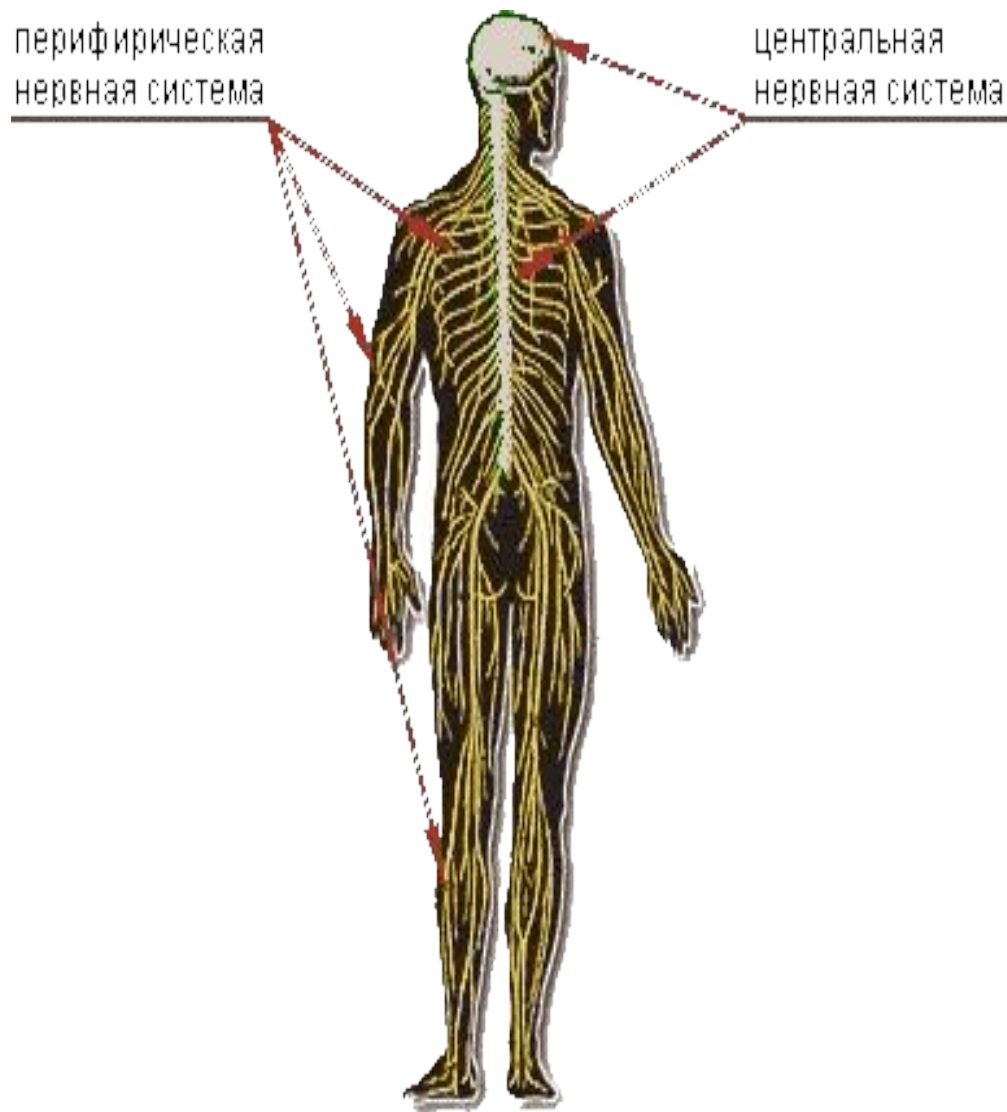
ЦНС человека представлена спинным и головным мозгом, которые имеют морфологическую и функциональную специфику.

- Однако у всех структур нервной системы есть ряд общих свойств и функций:
- нейронное строение, электрическая или химическая синаптическая связь между нейронами;
- образование локальных сетей из нейронов, которое реализует специфическую функцию;
- множественность прямых и обратных связей между структурами;
- способность нейронов к восприятию, обработке, передаче, хранению информации;
- преобладание числа нейронов для ввода информации над числом нейронов, выносящих информацию из ЦНС;
- способность к саморегуляции;
- функционирование на основе рефлекторного доминантного принципа.



периферическая
нервная система

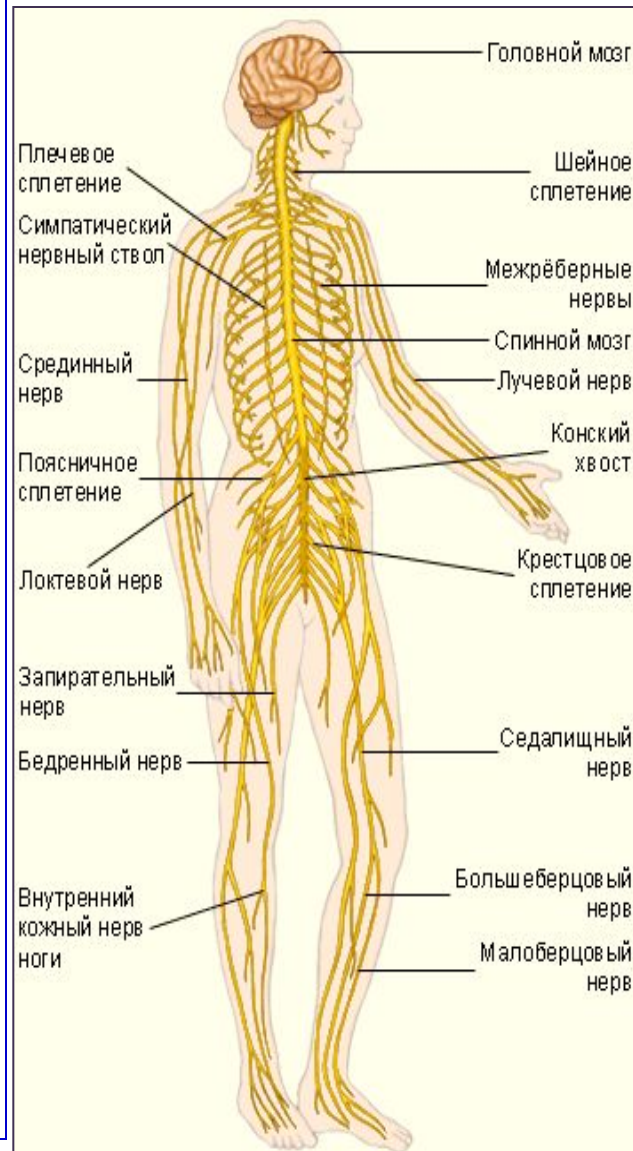центральная
нервная система



Основные составляющие нервной системы

ЦЕНТРАЛЬНАЯ НЕРВНАЯ СИСТЕМА (ЦНС)

включает **головной и спинной мозг**, где расположены нервные центры, осуществляющие прием и анализ информации, ее интеграцию, регуляцию целостной деятельности организма, организацию адаптивного реагирования на внешние и внутренние воздействия

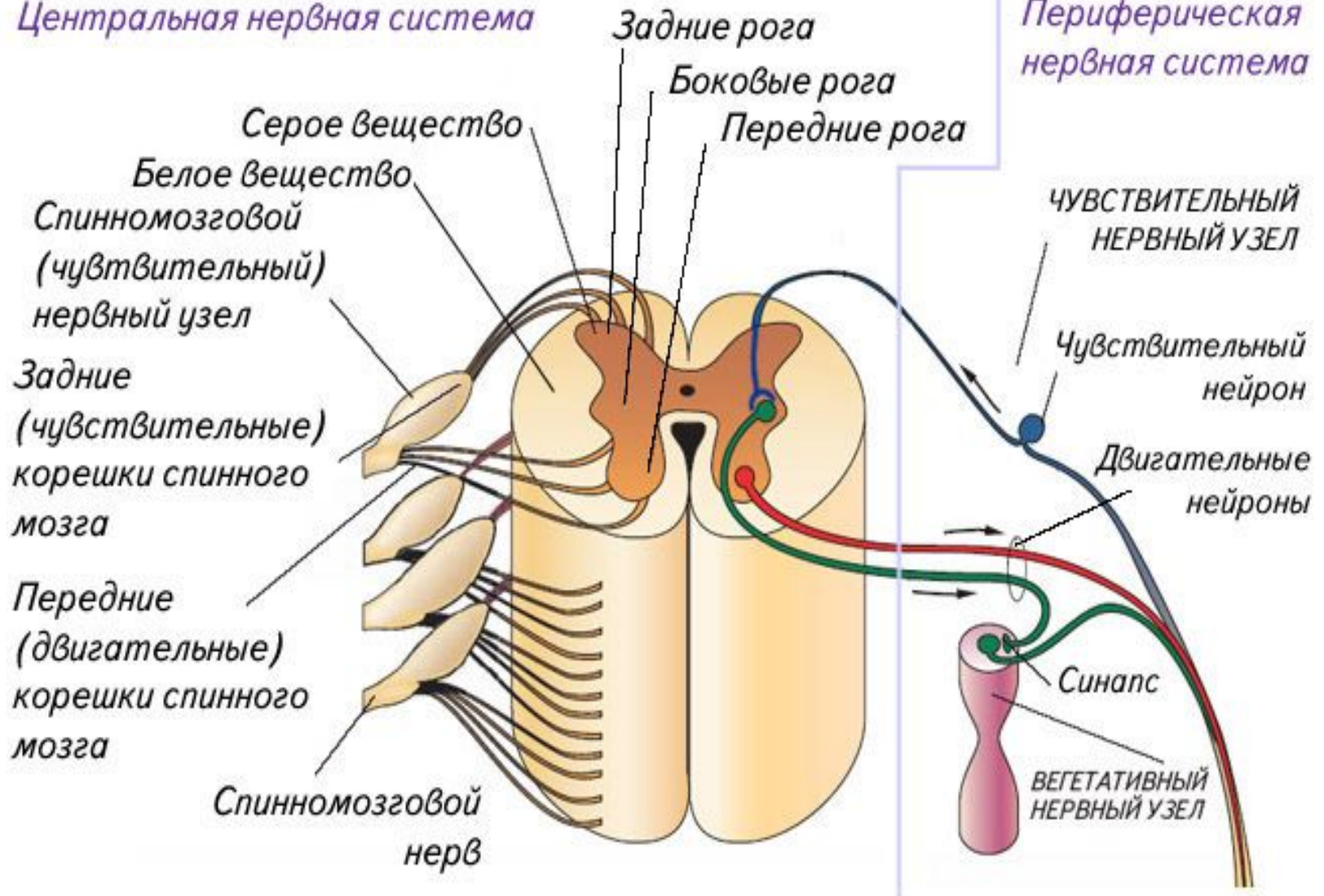


ПЕРИФЕРИЧЕСКАЯ НЕРВНАЯ СИСТЕМА

состоит из нервных волокон, расположенных вне ЦНС. Одни из них - **афферентные (чувствительные) волокна** - передают сигналы от рецепторов, находящихся в разных частях тела в ЦНС, другие - **эффекторные (двигательные) волокна** - из ЦНС на периферию

Центральная нервная система

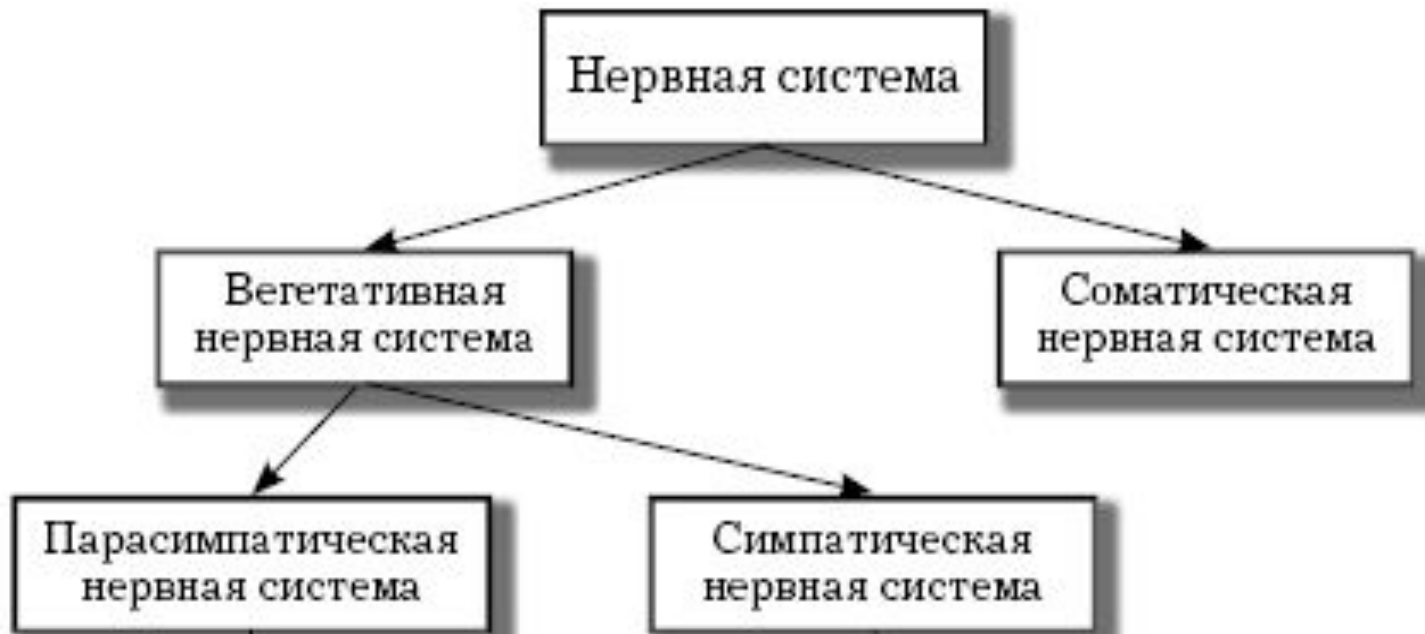Периферическая нервная система



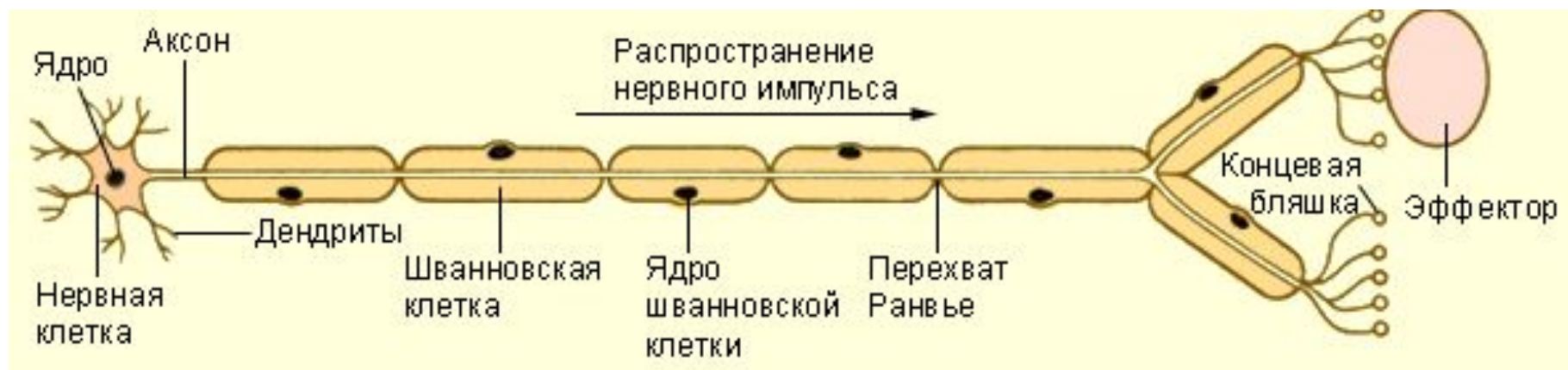


По анатомо-функциональной классификации нервную систему также условно подразделяют на две части: соматическую и вегетативную (автономную). **Соматическая нервная система** обеспечивает иннервацию тела — сому, кожу, скелетные мышцы.

Вегетативная (автономная) нервная система иннервирует все внутренние органы (пищеварения, дыхания, мочеполового аппарата), железы, в том числе эндокринные, гладкую мускулатуру органов; регулирует обменные процессы, а также рост и размножение.



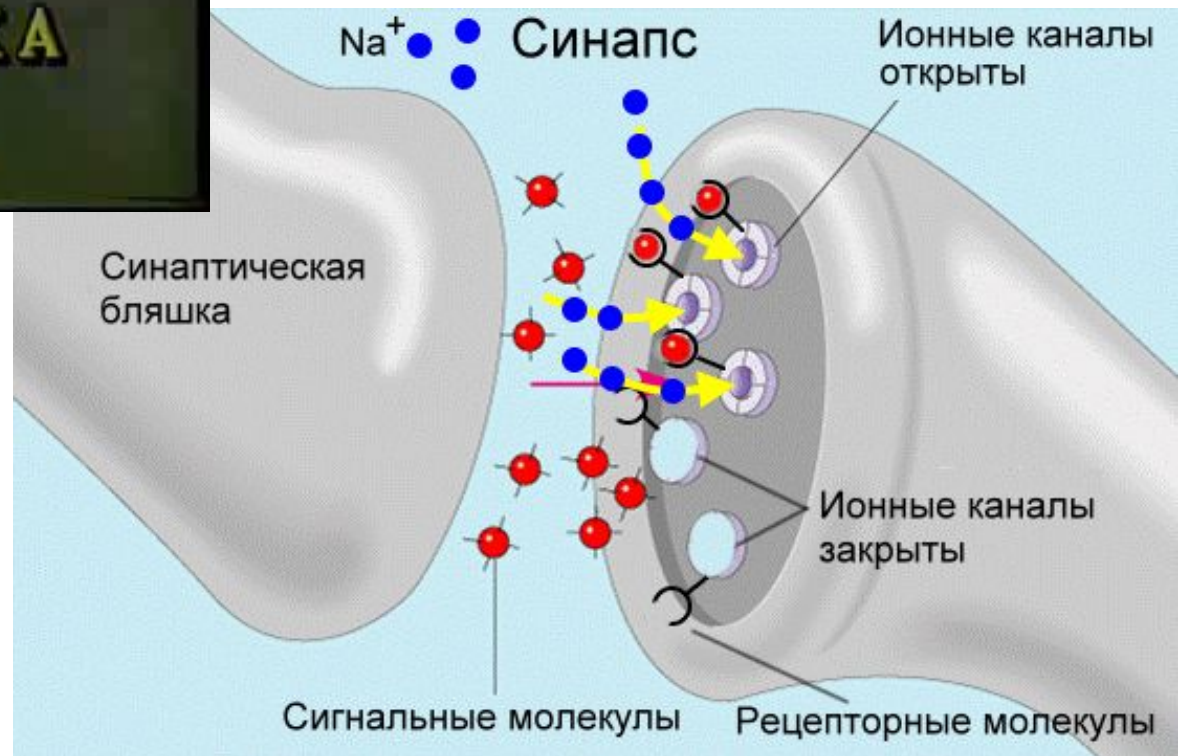
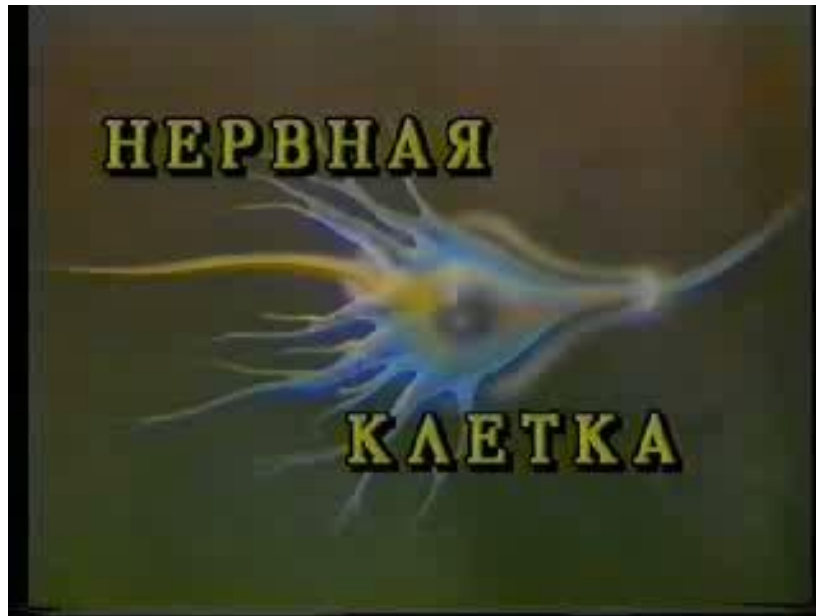Строение нервной системы



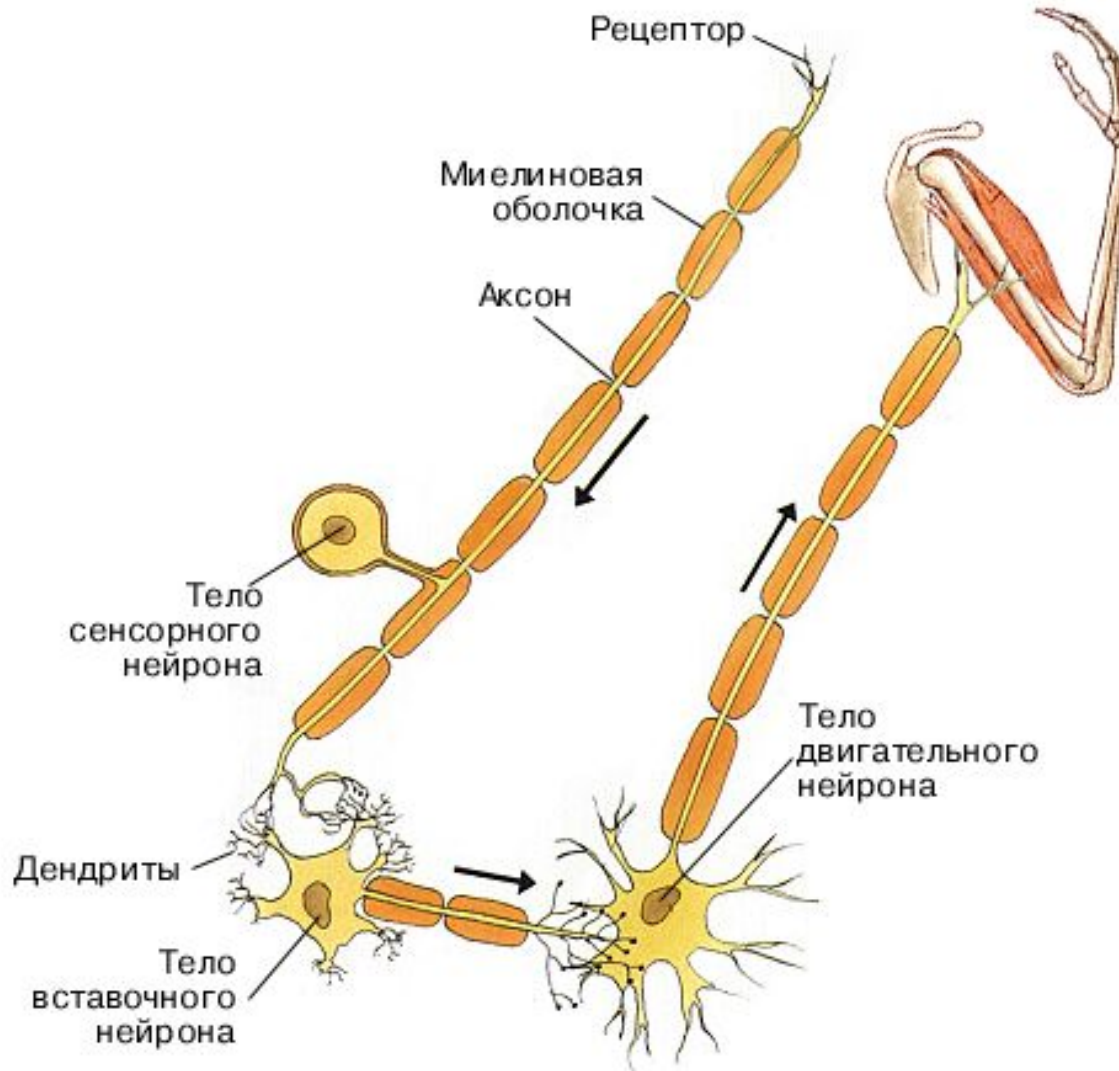
Нейрон легко возбуждается и с помощью нервных импульсов способен передавать возбуждение другим клеткам. Нервный импульс, возникающий в нейроне, пробегает по всей длине отростка. Окончания длинных отростков подходят к другим нервным клеткам, образуя специализированные контакты – *синапсы*.

Синапсы выделяют сигнальные молекулы, которые взаимодействуют с рецепторами клетки, на которую передается возбуждение и в открываются ионные каналы. Ионы Na^+ проходят в клетку и вызывают ее возбуждение. Нервный импульс, поступивший по длинному отростку к следующей нервной клетке, может вызвать в ней либо *возбуждение*, либо *торможение*.

Строение нервной системы

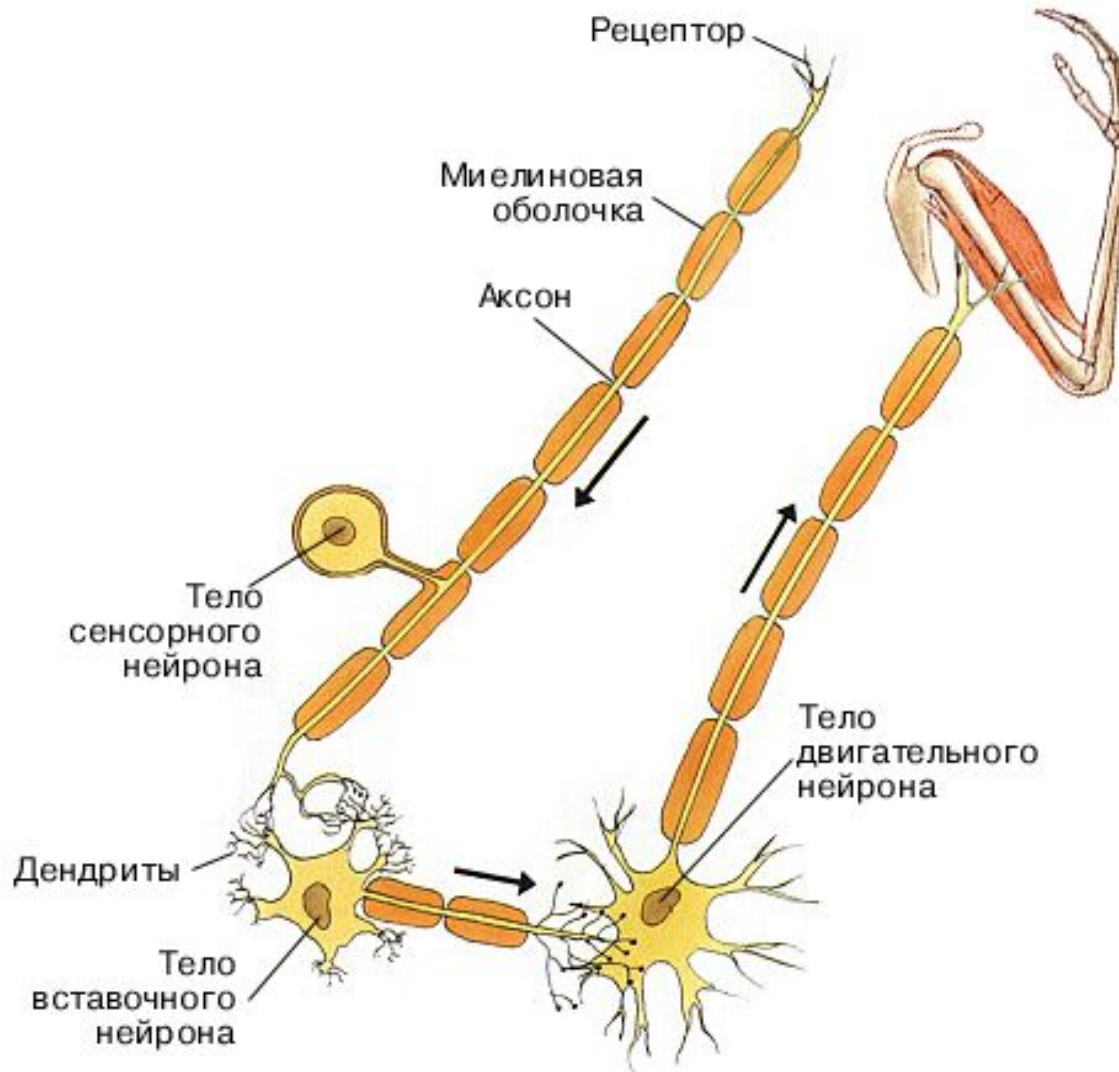


Строение нервной системы



Все нервные клетки по их функциям можно разделить на три типа: *чувствительные, вставочные и исполнительные.* Чувствительные (сенсорные) нейроны передают в мозг нервные импульсы от органов зрения, слуха и др., а также от внутренних органов.

Строение нервной системы



Большая часть нейронов мозга относится к типу **вставочных**. Это их тела образуют основную массу серого вещества мозга. Они как бы вставлены между чувствительными и исполнительными нейронами, осуществляя связь между ними.

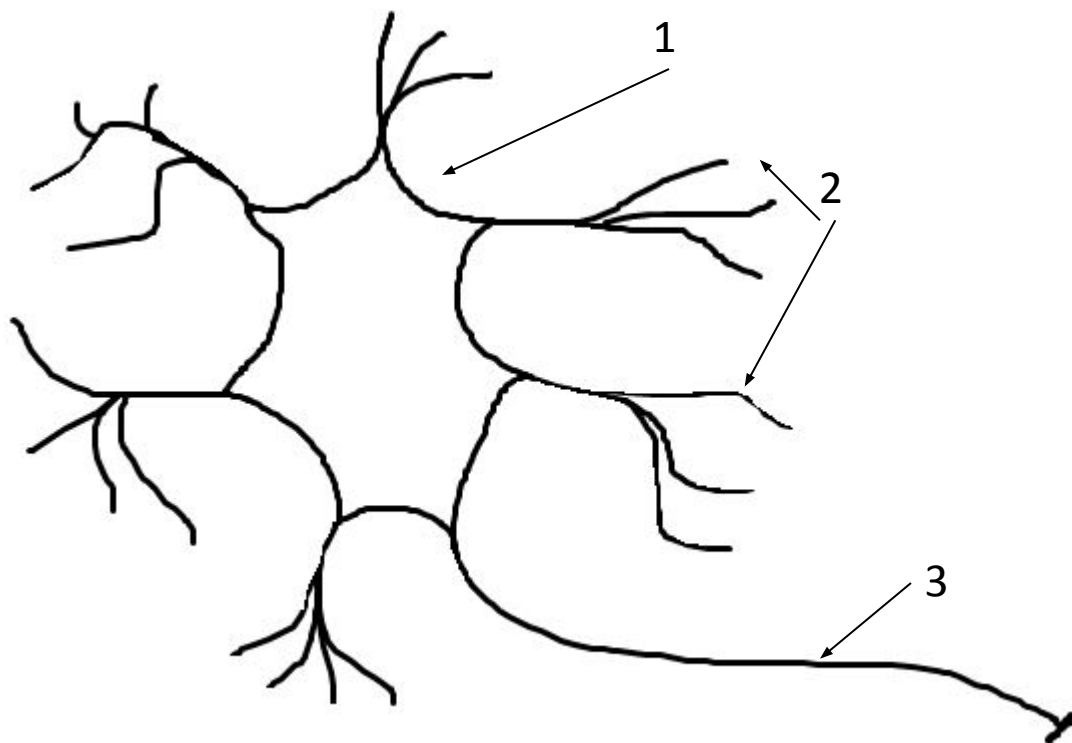
Исполнительные нейроны формируют ответные нервные импульсы и передают их мышцам и железам.

Нейрон

- В основе работы нервной системы находится функциональная единица нейрон, главная клетка нервной ткани.
- Нейрон - структурная и функциональная единица нервной системы, приспособленная для осуществления приема, обработки, хранения, передачи и интеграции информации.
- Это сложноустроенная высокодифференцированная клетка состоит из тела, или сомы и отростков различного типа – дендритов и аксонов.

- В теле нейрона протекают сложные обменные процессы, синтезируются макромолекулы, поступающие в дендриты и аксоны, вырабатывается энергия, необходимая для нормального функционирования нервной клетки.
- Тело имеет первостепенное значение для существования и целостности нейрона, при его разрушении перерождается (дегенерирует) вся клетка, включая аксон и дендрит.

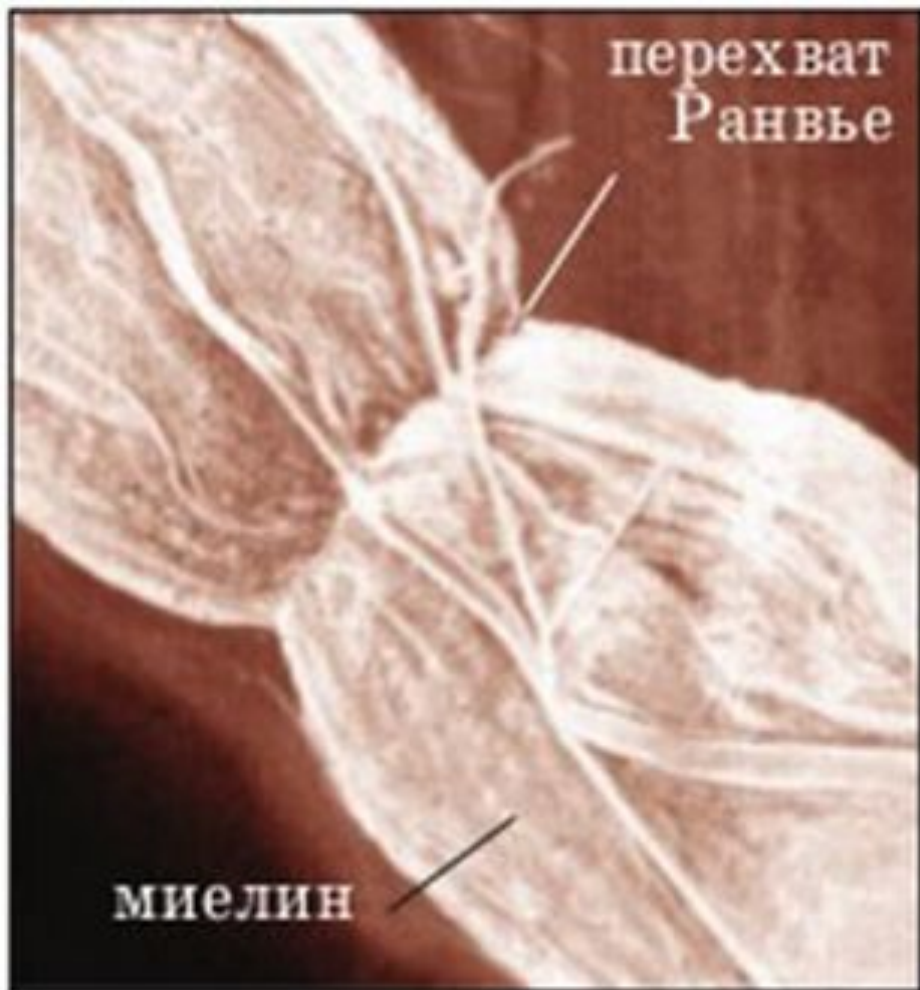Схематическое строения нейрона



1. Тело (сома)
2. Дендриты
3. Аксон

- **Дендриты** - короткие, сильно ветвящиеся отростки. От одной клетки может отходить от 1 до 1000 дендритов.
- По дендритам нервные импульсы поступают **к телу** нервной клетки.
- **Аксон** - длинный, чаще всего мало ветвящийся отросток, по которому импульсы идут от тела клетки.
- Каждая нервная клетка имеет только 1 аксон, длина которого может достигать нескольких десятков сантиметров.
- По длинным отросткам нервных клеток импульсы в организме могут передаваться на большие расстояния.

Длинные отростки нервной клетки покрыты оболочкой из **миелина** – жироподобного вещества белого цвета. Скопления таких отростков, покрытых миелином, в центральной нервной системе образуют белое вещество головного и спинного мозга. Короткие отростки и тела нейронов не имеют такой оболочки, поэтому они серого цвета. Их скопления образуют серое вещество мозга.



Нервное волокно (электронная сканирующая микроскопия)

В центральной нервной системе нейроны соединяются друг с другом таким образом: аксон одного нейрона присоединяется к телу и дендритам другого нейрона.

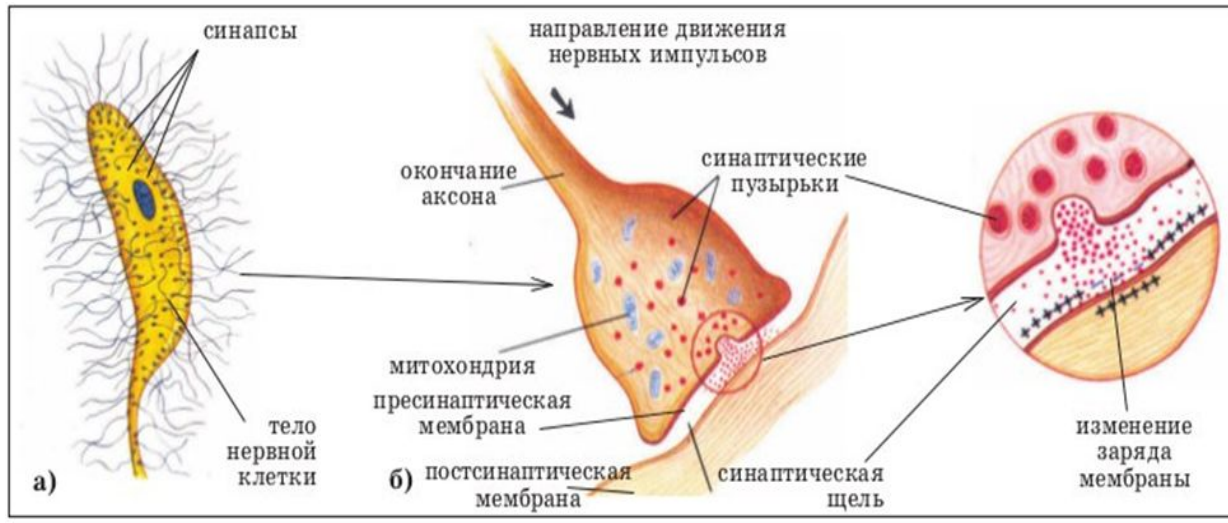
Место контакта одного нейрона с другим называется **синапсом** (от греч. синапто – контактировать).

Синапсы разнообразны по форме и могут быть похожими на луковицы, пуговицы, петли и др. На теле одного нейрона насчитывается 1200–1800 синапсов.

Строение синапса:

- 1) мембрана, образованная нервным окончанием (пресинаптическая мембрана);
- 2) мембрана тела клетки (постсинаптическая мембрана);
- 3) синаптическая щель между этими мембранами.

В пресинаптической части синапса содержится вещество (медиатор), которое обеспечивает передачу возбуждения с одного нейрона на другой. Под влиянием нервного импульса медиатор выходит в синаптическую щель, действует на постсинаптическую мембрану и вызывает возбуждение в теле клетки следующего нейрона. Так через синапс передается возбуждение от одного нейрона к другому.



Синаптические контакты с телом нейрона и дендритами (а). Схема строения синаптического контакта (б)

Нервы

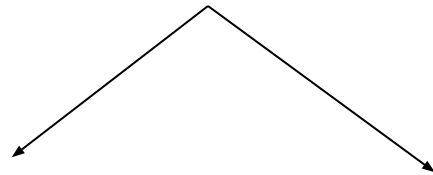
- – скопления отростков нервных клеток вне ЦНС, заключенные в общую соединительнотканную оболочку и проводящие нервные импульсы.

Нервное волокно

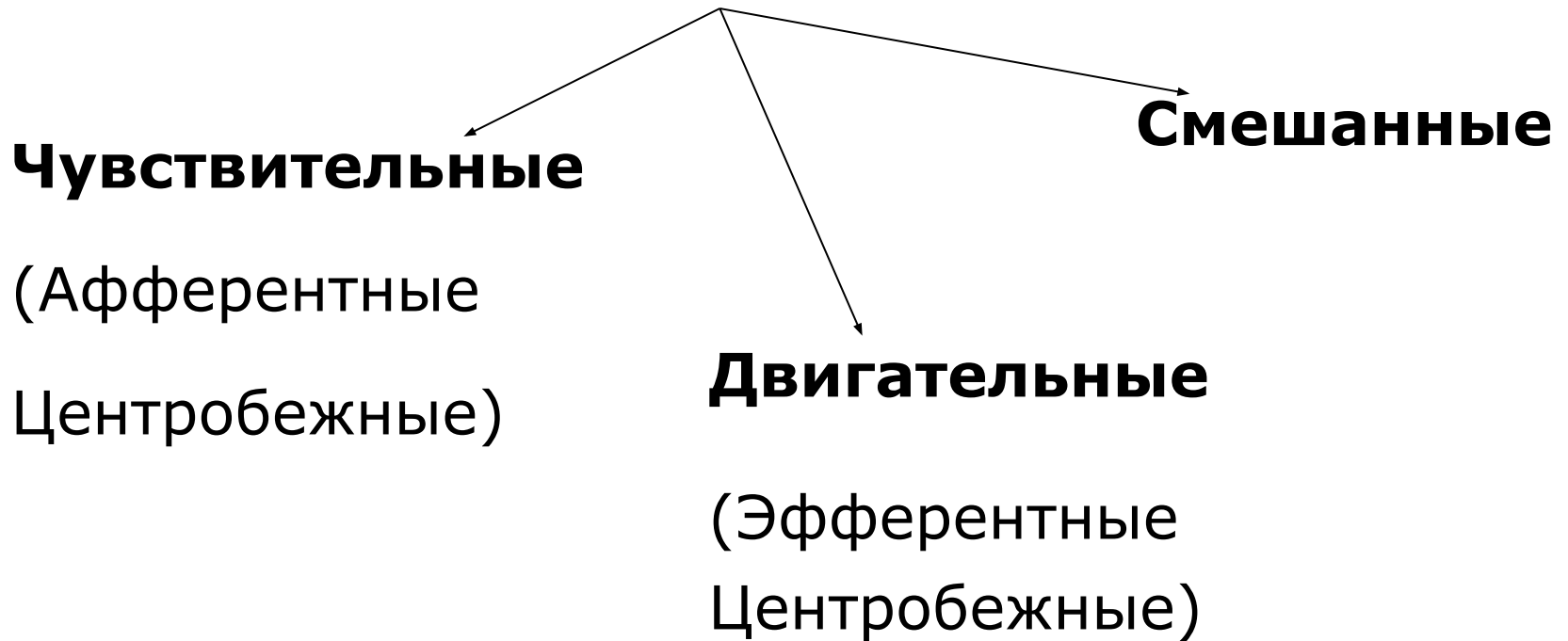
По строению

миелиновые

безмиелиновые



Нервы



- Чувствительные нервы - образованы дендритами чувствительных нейронов.
- Двигательные нервы – образованы аксонами двигательных нейронов.
- Смешанные нервы – образованы и аксонами и дендритами.

Основные свойства нервной системы

Нервная система имеет ряд специфических свойств:

- раздражимость.

Нейроны, как и все живые клетки, обладают раздражимостью - способностью под влиянием факторов внешней и внутренней среды, так называемых раздражителей, переходить из состояния покоя в состояние активности.

Естественным раздражителем нейрона является нервный импульс.

- возбудимость – способность быстро ответить на действие раздражителя возбуждением.
- торможение - результатом которого является ослабление или подавление возбуждения. Торможение участвует в осуществлении любого рефлекторного акта.

Рефлекторный принцип деятельности нервной системы

Рефлекс – это ответная реакция организма на раздражение, идущая при участии ЦНС.

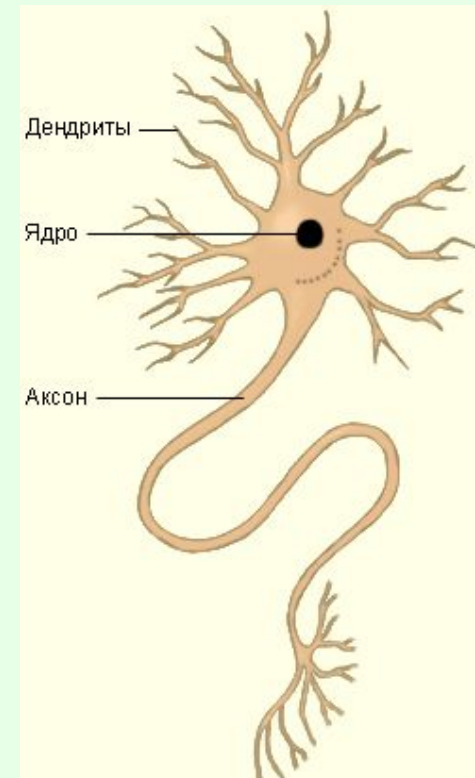
Путь, по которому проходит возбуждение при рефлексе, называется **рефлекторной дугой**.

Рефлекторная дуга

Ответную реакцию организма на воздействия внешней среды или изменения его внутреннего состояния, выполняемую с участием нервной системы, называют **рефлексом** (от лат. *reflexus* — отражение, ответная реакция).

Путь, состоящий из цепей нейронов, по которому нервный импульс проходит от чувствительных нервных клеток до рабочего органа, называют **рефлекторной дугой**. Вся деятельность нервной системы строится на основе рефлекторных дуг.

Нервная клетка



У каждой рефлекторной дуги можно выделить первый **нейрон** — **чувствительный** или **приносящий**, который воспринимает воздействия, образует нервный импульс и приносит его в мозг (центральную нервную систему).

Следующие нейроны (один или несколько) являются **вставочными**, **проводниковыми** нейронами, расположенными в центральной нервной системе, в мозге.

Вставочные нейроны проводят нервные импульсы от приносящего, чувствительного нейрона к последнему, выносящему, **эфферентному нейрону**. Последний нейрон выносит нервный импульс из мозга к рабочему органу (мышце, железе), вызывает эффект действия. Поэтому последний нейрон называют также *эффекторным нейроном*.

Рис. Простая рефлекторная дуга

Звенья простой рефлекторной дуги:

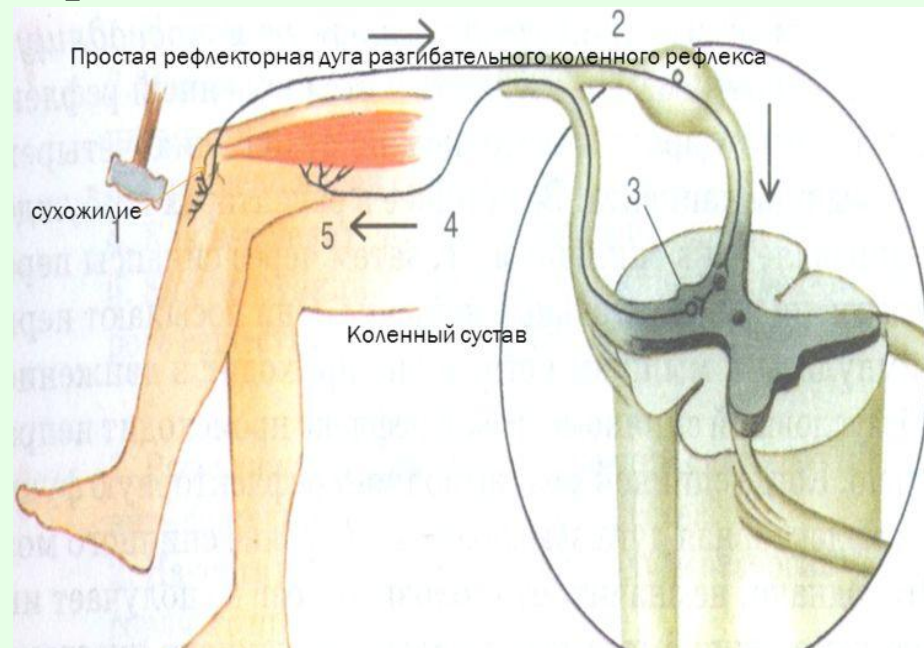
1 – рецептор;

2 – чувствительный (афферентный) нейрон;

3 – вставочный нейрон;

4 – исполнительный (эфферентный) нейрон;

5 – нервное окончание (эффектор)





Головной мозг

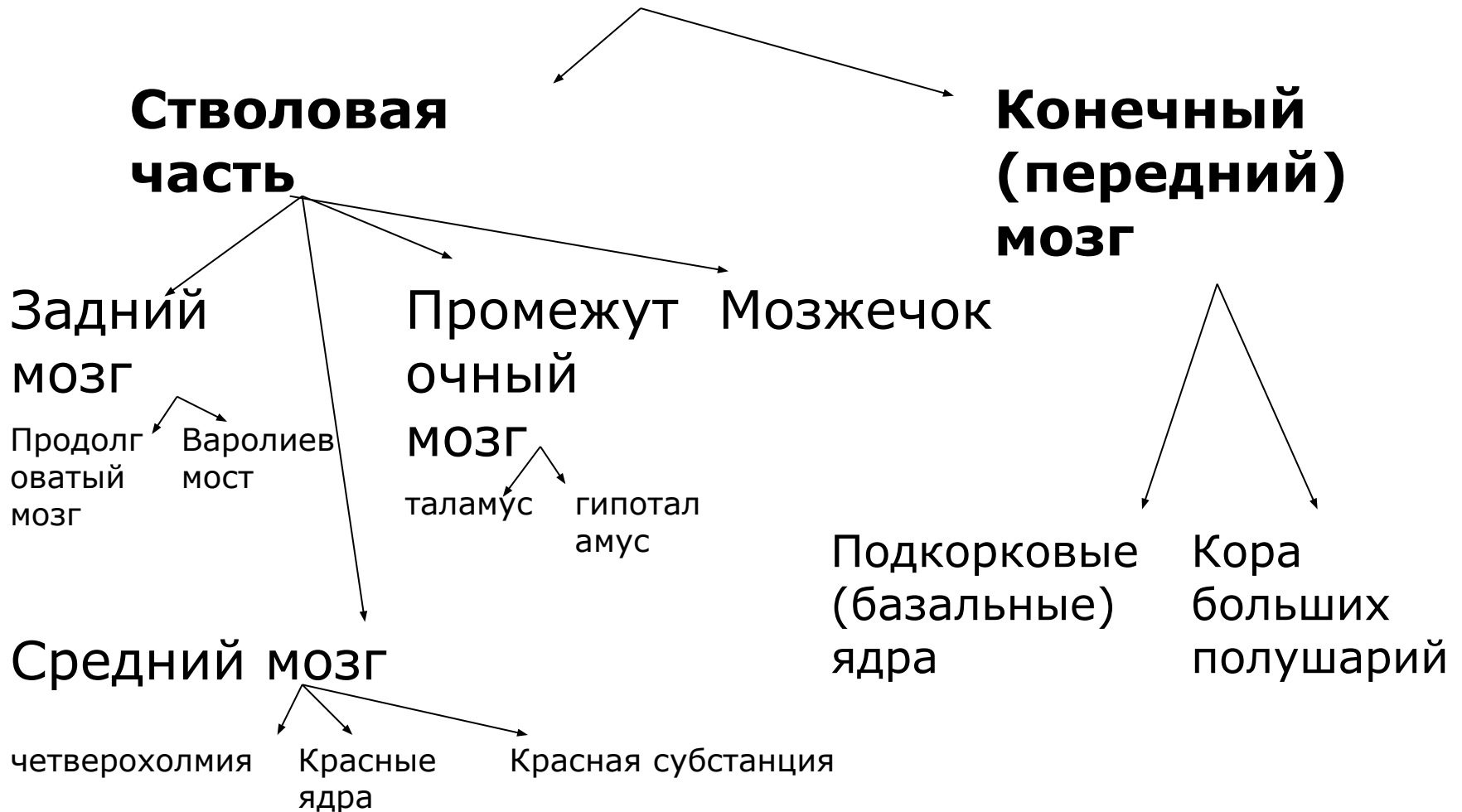
Головной мозг располагается в полости черепа.

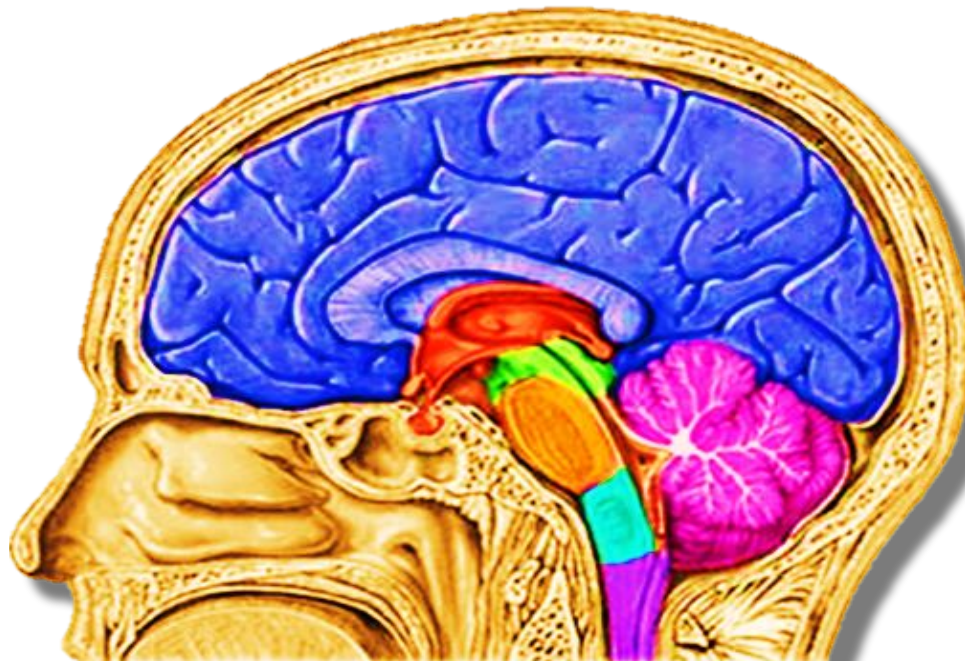В области основания от головного мозга отходят 12 пар черепных нервов.

У головного мозга выделяют мозговой ствол с мозжечком и полушария большого мозга. В глубине этой щели находится мозолистое тело, которое соединяет оба полушария.

В средней части видна нижняя поверхность промежуточного мозга, среднего мозга, продолговатого мозга, переходящего в спинной мозг.

ГОЛОВНОЙ МОЗГ (ENCEFALON)





**Спинальный
мозг**



**Продолговатый
мозг**



Мозжечок



**Варолиев
мост**



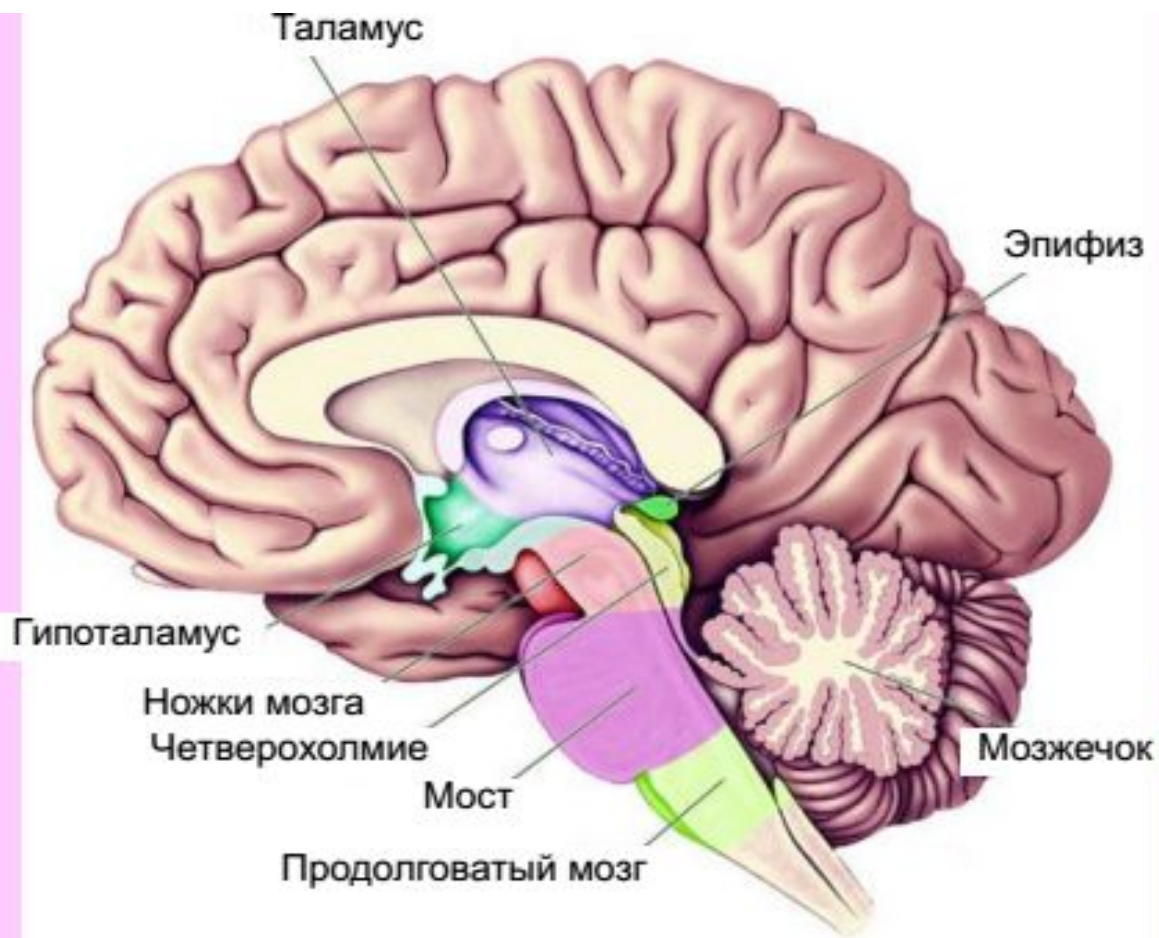
**Средний
мозг**



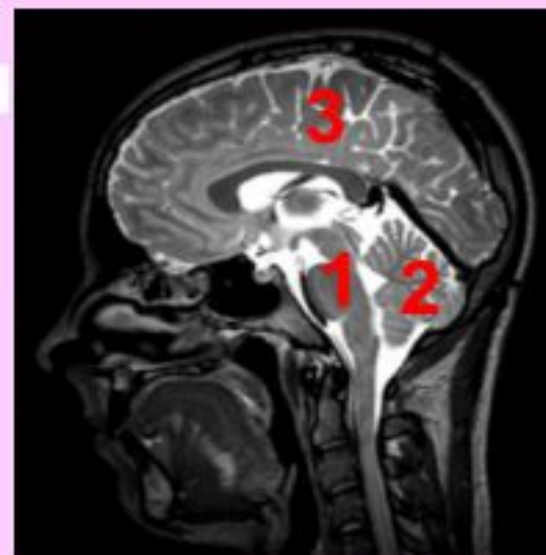**Промежуточный
мозг**



**Кора больших
полушарий**

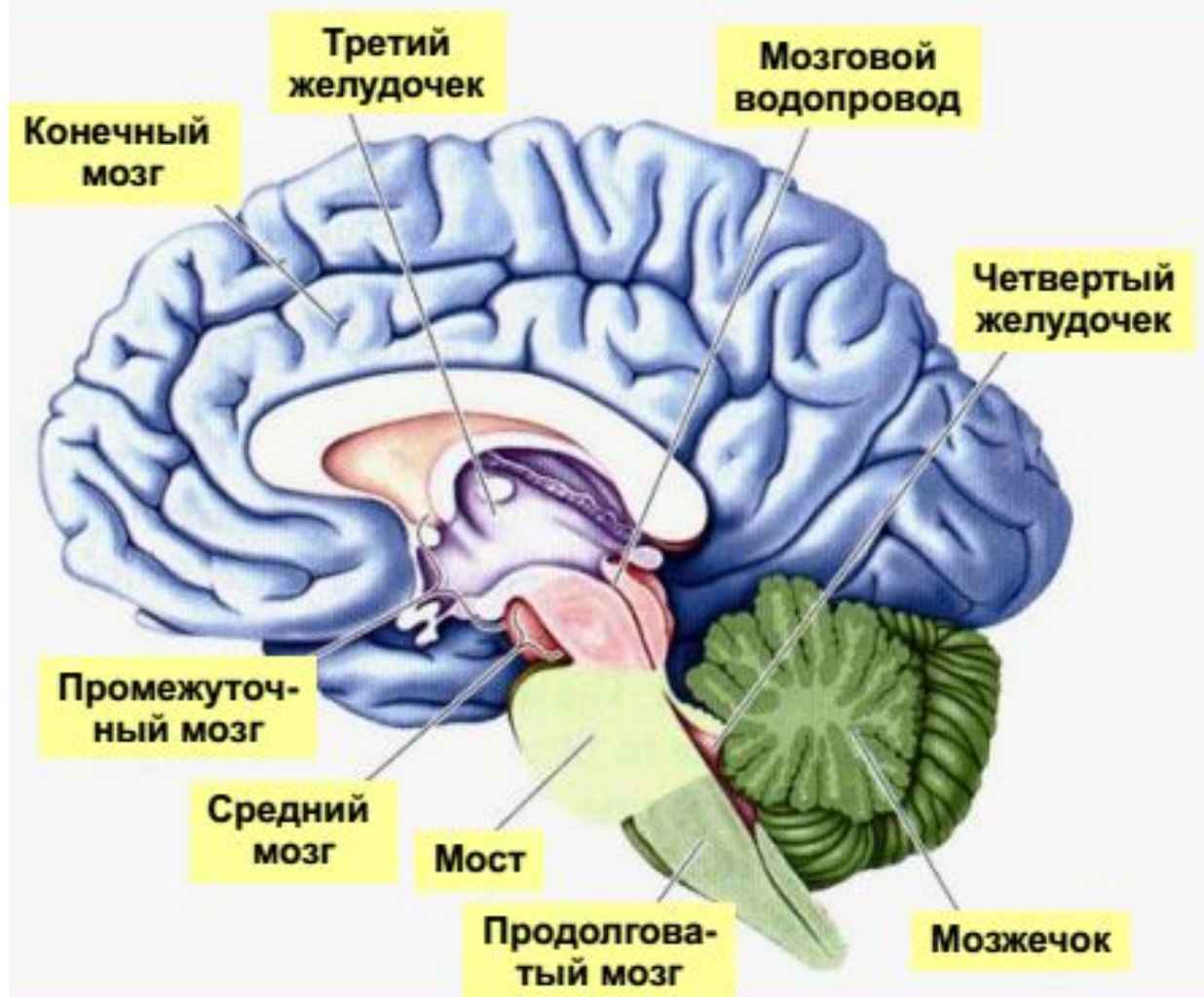


Основные отделы головного мозга:



- 1) ствол
- 2) мозжечок
- 3) большие полушария

Ствол включает продолговатый мозг и мост, средний мозг, промежуточный мозг.



**Итого: 6 отделов
головного мозга**

Продолговатый
мозг и мост

Мозжечок

Средний мозг

Промежуточный
мозг

Конечный мозг
(большие полу-
шария)

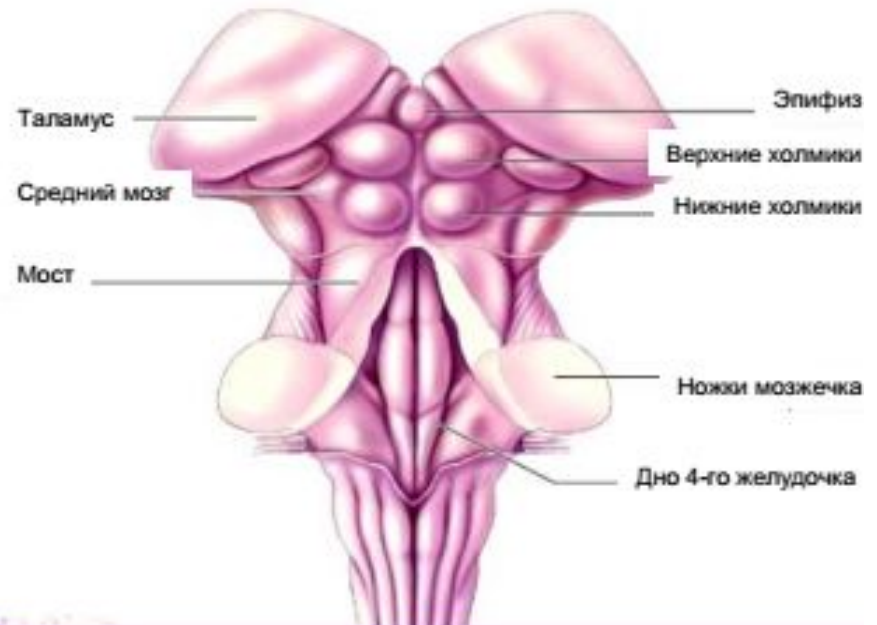
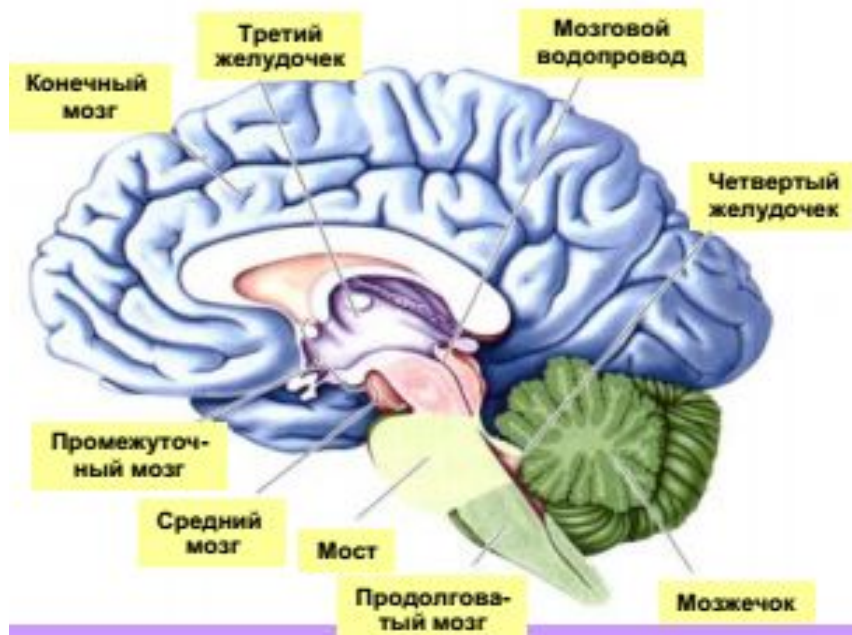
Продолговатый мозг

П.М. является продолжением спинного мозга. На передней поверхности П.М. располагаются продольные валики — пирамиды. Пирамиды образованы пучками нервных волокон пирамидных проводящих путей. Сбоку от пирамиды с каждой стороны располагается олива.

Серое вещество П.М.представлено ядрами черепных нервов, олив, центрами дыхания и кровообращения. Белое вещество образовано нервными волокнами, составляющими проводящие пути.

Мост

- Мост (Варолиев мост) имеет вид лежащего поперечно утолщенного валика. В задней части моста (покрышке) залегают ядра черепных нервов, проходят восходящие проводящие пути.
- Задняя поверхность моста и продолговатого мозга служит дном **IV желудочка**.
- IV желудочек книзу продолжается в узкий центральный канал спинного мозга, а кверху — в водопровод мозга — полость среднего мозга. Дно IV желудочка называется **ромбовидной ямкой**. В толще сосудистой основы IV желудочка имеется его сосудистое сплетение, продуцирующее спинномозговую жидкость.



Продолговатый мозг и мост: выполняют ряд жизненно важных функций; здесь находятся:

дыхательный центр (запуск вдохов и выдохов);

сосудодвигательный центр (работа сердца, тонус сосудов);

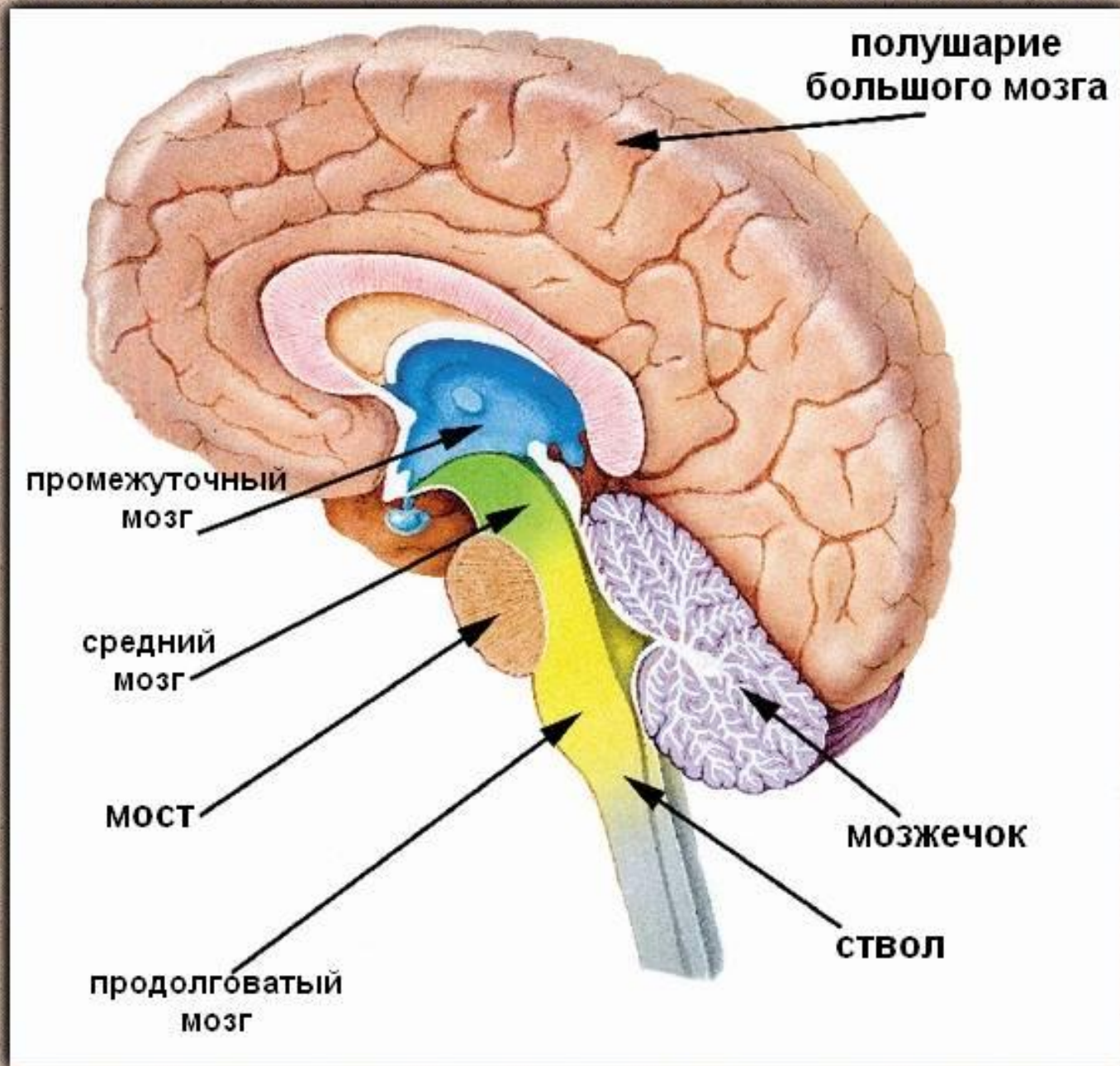
центры, обеспечивающие врожденное пищевое поведение (центр вкуса, сосания, глотания, слюноотделения, рвоты и др.);

главный центр бодрствования («блок питания» ЦНС) и др.

Функции продолговатого мозга и моста

- **Через ядра П.М. выполняются многие рефлекторные акты, в том числе защитные (кашель, мигание, слезоотделение, чихание). Нервные центры участвуют в глотании, секреторной функции пищеварительных желез. Вестибулярные ядра обеспечивают «позу стояния».**
- **Дыхательный и сосудодвигательный центры участвуют в регуляции функции дыхания, деятельности сердца. Повреждение этих центров приводит к смерти.**

Отделы головного мозга



Средний мозг

Средний мозг находится выше моста.

К среднему мозгу относятся **ножки мозга**, а также **крыша среднего мозга**.

Ножки мозга — это толстые тяжи, выходящие из моста и направляющиеся к полушариям большого мозга. *Основание ножки мозга* образовано нервными волокнами **двигательных пирамидных путей**. *Покрышка ножек мозга* содержит главным образом восходящие **(чувствительные) проводящие пути**, а также скопления серого вещества (ядра).

В крыше среднего мозга различают *пластинку крыши (четверохолмие)*, состоящую из четырех возвышений - холмиков. Два *верхних холмика* содержат подкорковые центры зрительного анализатора, а два *нижних* являются подкорковыми центрами слухового анализатора. В углублении между верхними холмиками лежит шишковидное тело, относящиеся к промежуточному мозгу и являющиеся железой внутренней секреции. Полостью среднего мозга является **водопровод мозга** — узкий канал, который соединяет III и IV желудочки мозга.

Красное ядро – двигательный центр; вместе с мозжечком управляет локомоцией.

Черная субстанция – двигательный центр; задает тонус базальных ганглиев, во многом определяя «желание двигаться» и положительные эмоции, сопровождающие движение.

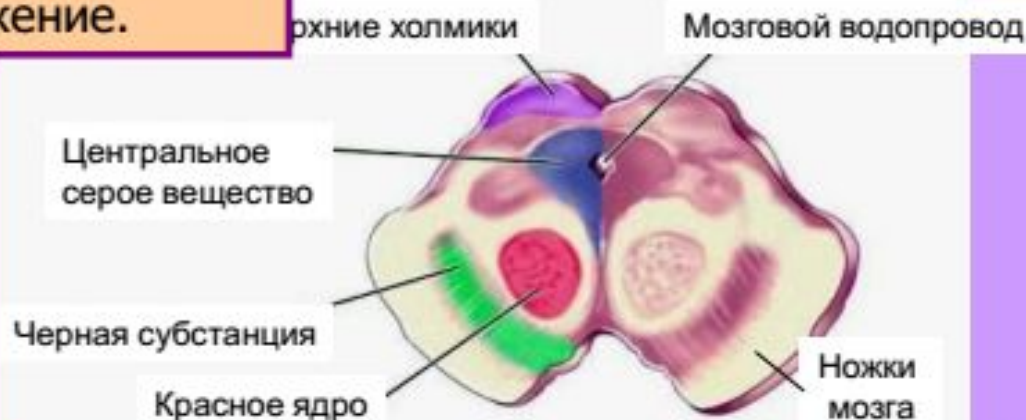Центральное серое вещество – продолжение серого вещества продолговатого мозга и моста, **главный центр сна.**

Верхние холмики четверохолмия – реакция на новые зрительные стимулы. **Нижние холмики четверохолмия** – реакция на новые слуховые стимулы.

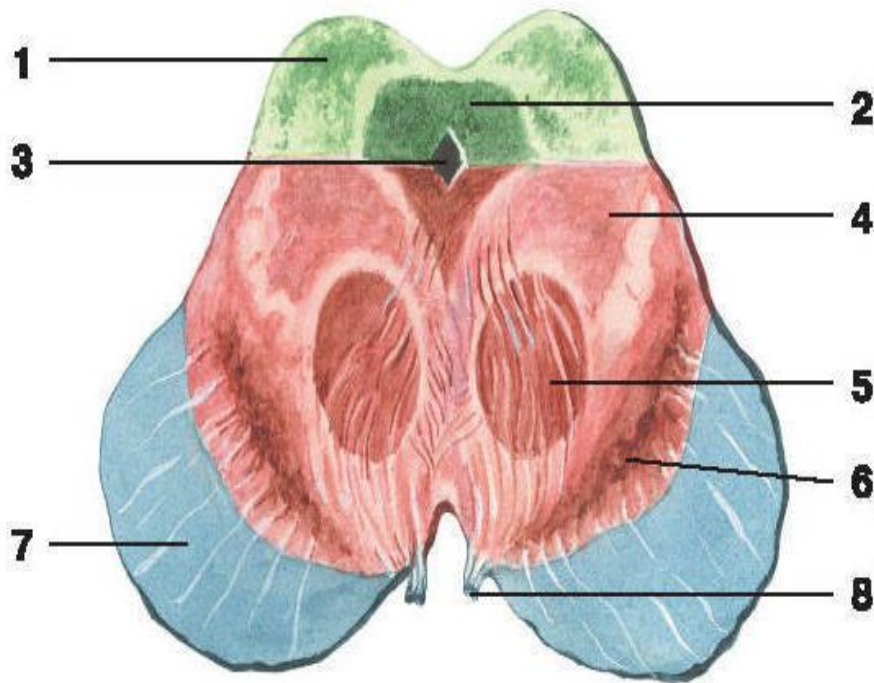
При появлении новых стимулов холмики четверохолмия запускают ориентировочную реакцию – поворот глаз, головы и всего тела в сторону источника сигнала («любопытство»).

Средний мозг:

четверохолмие, центральное серое в-во, красное ядро, черная субстанция.

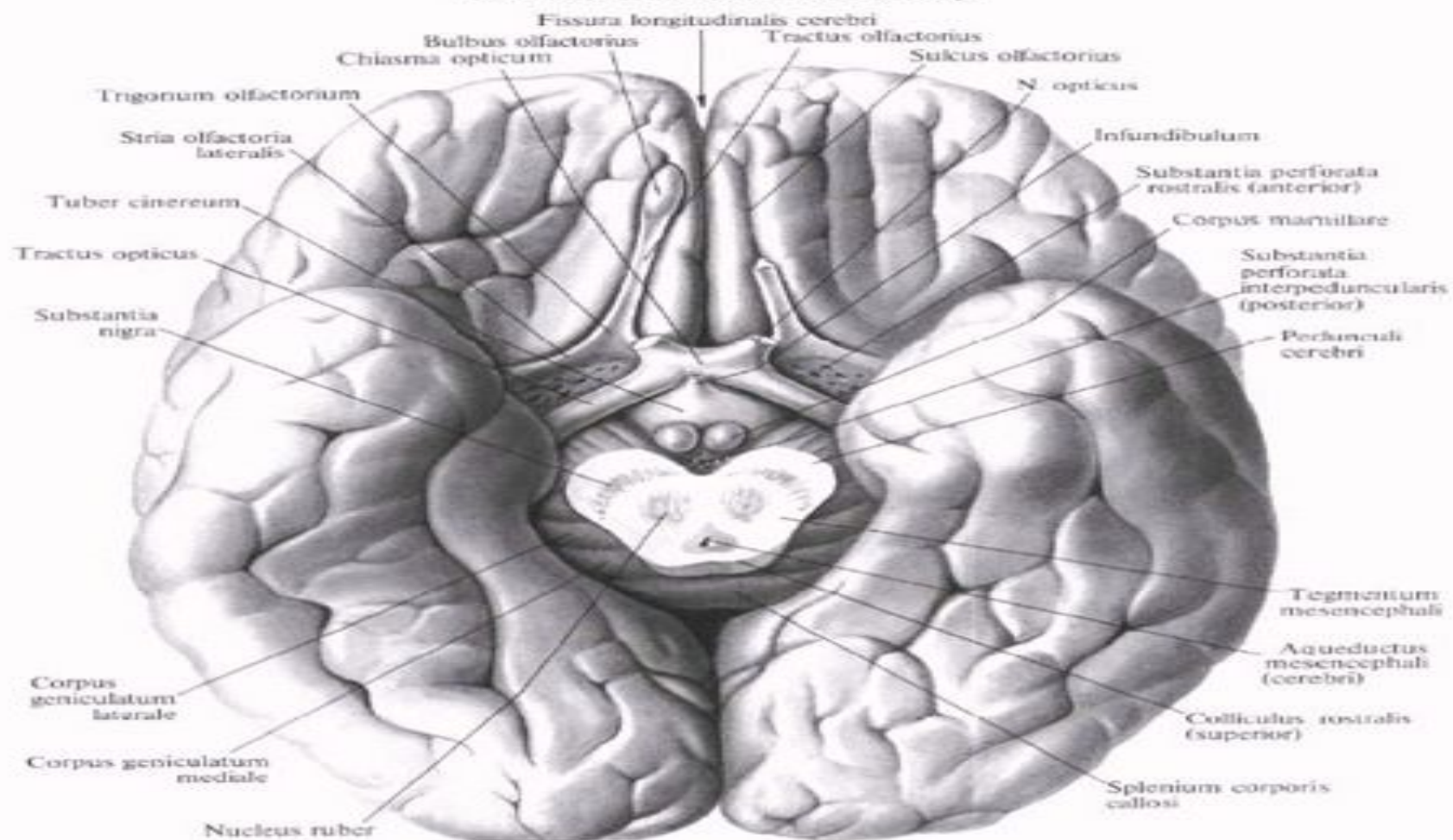


Средний мозг



- 1 — крыша среднего мозга;
- 2 — центральное серое вещество;
- 3 — водопровод мозга;
- 4 — покрывка;
- 5 — красное ядро;
- 6 — черное вещество;
- 7 — ножка мозга;
- 8 — глазодвигательный нерв

Большой мозг, вид снизу



Функции среднего мозга

- Ядра холмиков являются центрами для движений, возникающих под влиянием зрительных и слуховых импульсов.
- Формирует реакцию поворота глаз и головы к свету, изменение величины зрачка и кривизны хрусталика, *аккомодацию* (приспособляемость) глаза. Ответная (рефлекторная) реакция заключается в повороте головы, глаз в сторону звуков.
- Красные ядра обеспечивают тонус скелетных мышц и функции привычных повторяющихся (автоматических) движений.

Промежуточный мозг

Промежуточный мозг расположен выше среднего мозга, под мозолистым телом. Он состоит из таламуса, эпиталамуса, метаталамуса и гипоталамуса.

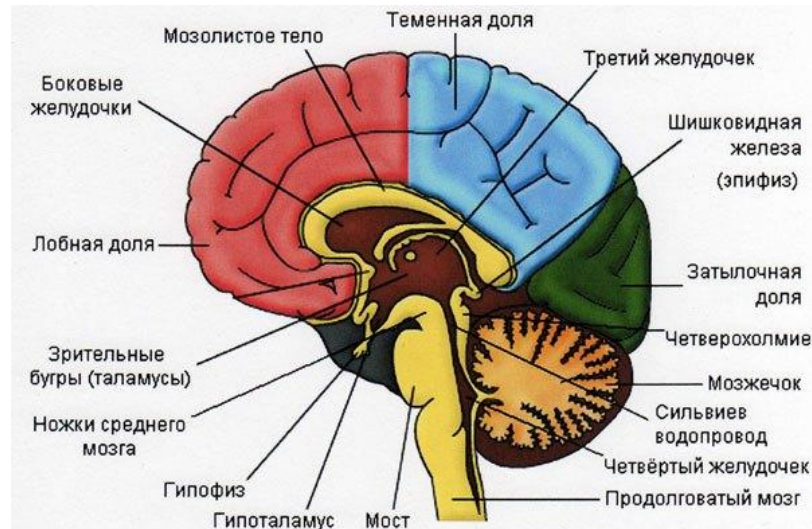
Таламус (зрительный бугор) — парный, образован главным образом серым веществом. Таламус является подкорковым центром видов общей чувствительности (болевой, температурной, тактильной, проприоцептивной

Медиальная поверхность правого и левого таламусов, обращенные друг к другу, образуют боковые стенки полости — **III желудочка**.

Эпиталамус включает шишковидное тело, поводки и треугольники поводков. **Шишковидное тело, или эпифиз**, является железой внутренней секреции. Он как бы подвешен на двух поводках, соединенных между собой спайкой, и связан с таламусом посредством треугольников поводков. В треугольниках поводков заложены ядра, относящиеся к обонятельному анализатору.

Метаталамус образован парными медиальным и латеральным коленчатыми телами, лежащими позади каждого таламуса.

Медиальное коленчатое тело находится является наряду с нижними холмиками пластинки крыши среднего мозга (четверохолмия) подкорковым центром слухового анализатора. Латеральное коленчатое тело вместе с верхними холмиками пластинки крыши является подкорковым центром зрительного анализатора.



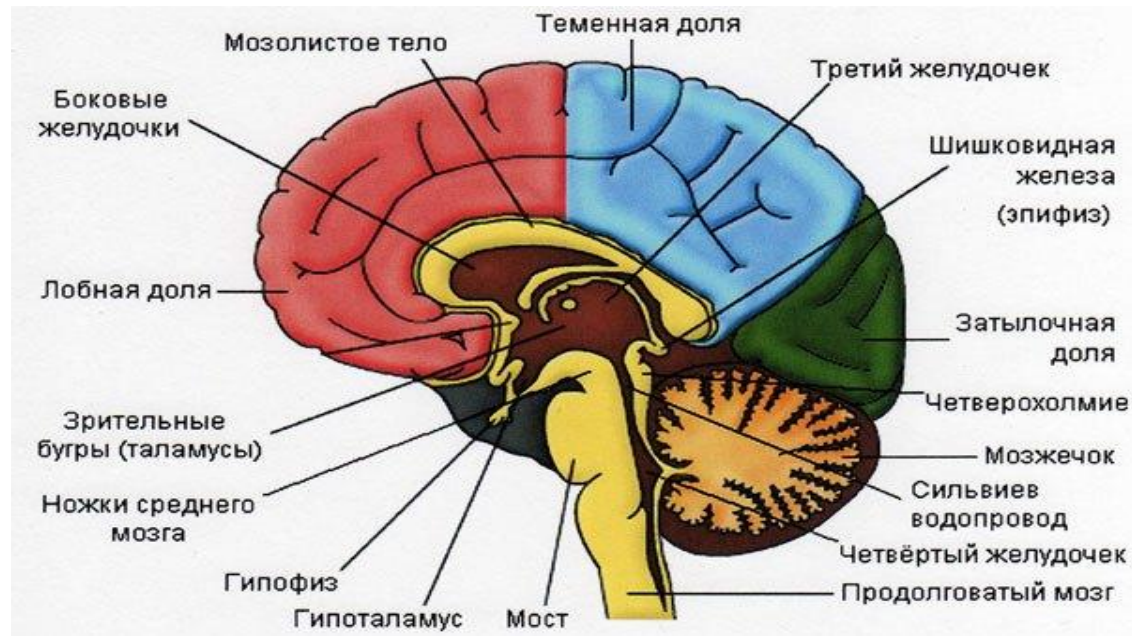
Промежуточный МОЗГ (продолжение)

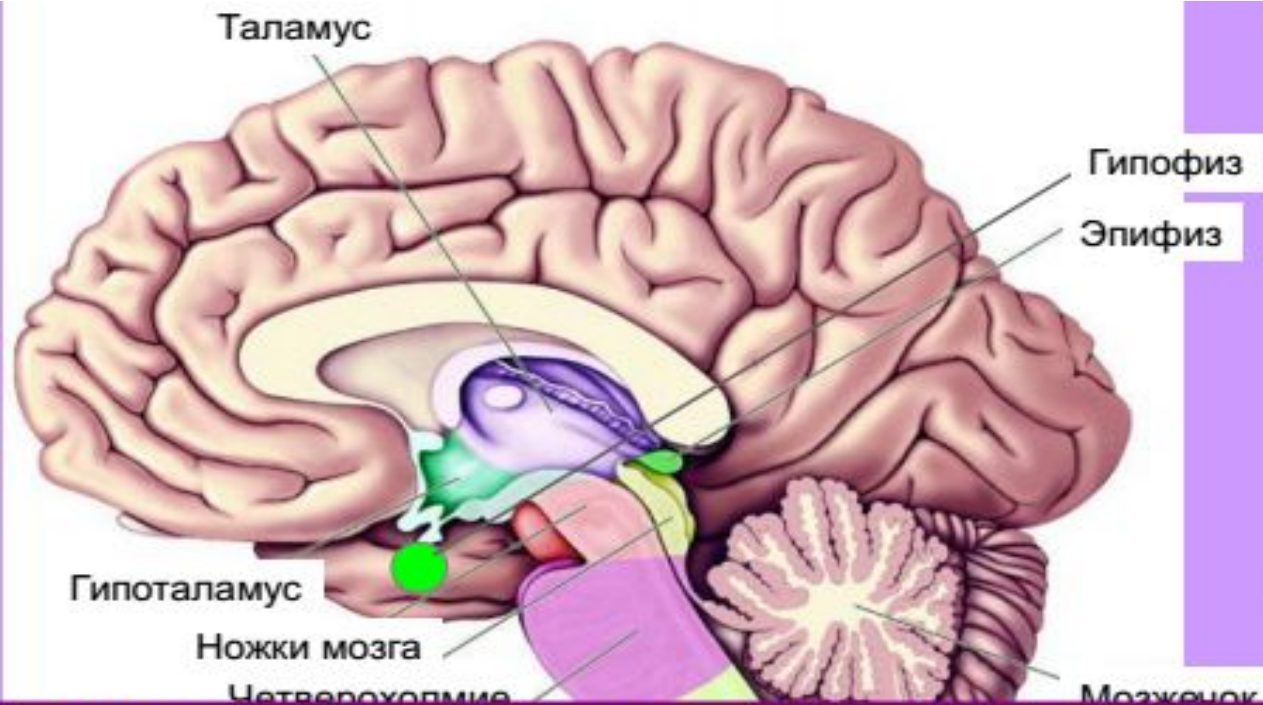
Гипоталамус располагается кпереди ножек мозга. Он включает ряд структур: *сосцевидные тела, зрительный бугор, зрительный перекрест.*

Сосцевидные тела образованы серым веществом. Это подкорковые центры обонятельного анализатора.

Гипофиз – железа внутренней секреции, расположенная в гипофизарной ямке турецкого седла.

Зрительный перекрест продолжается кпереди в зрительные нервы, кзади и латерально — в зрительные тракты.





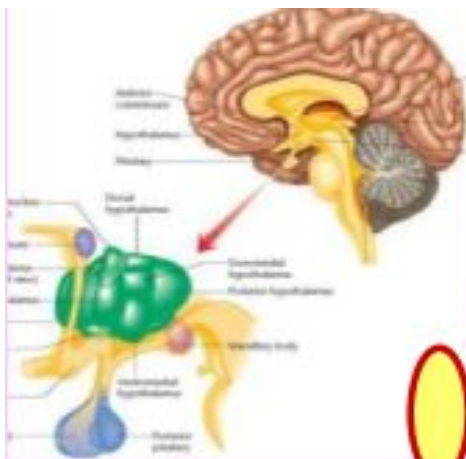
Промежуточный мозг:
гипофиз
и эпифиз
 (эндокринные железы);
таламус,
гипоталамус

Гипоталамус является главным центром эндокринной и вегетативной регуляции, а также главным центром биологических потребностей (и связанных с ними эмоций). Здесь – центры голода и жажды, страха и агрессии, половой и родительской мотивации («центр бессознательного»).

Таламус – фильтрует информацию, поднимающуюся в кору больших полушарий, пропуская сильные и новые сигналы (непроизвольное внимание), а также сигналы, связанные с текущей деятельностью коры («по заказу» коры, произвольное внимание).

Основные функции гипоталамуса

- Центр нервной регуляции сердечно-сосудистой системы.
- Участвует в терморегуляции.
- Регуляция водно-солевого баланса организма
- Регулирует проницаемость сосудов
- Участвует в регуляции эндокринной системы с помощью влияния на гипофиз и через симпатическую и парасимпатическую части нервной системы.
- Принимает участие в регуляции сна и бодрствования

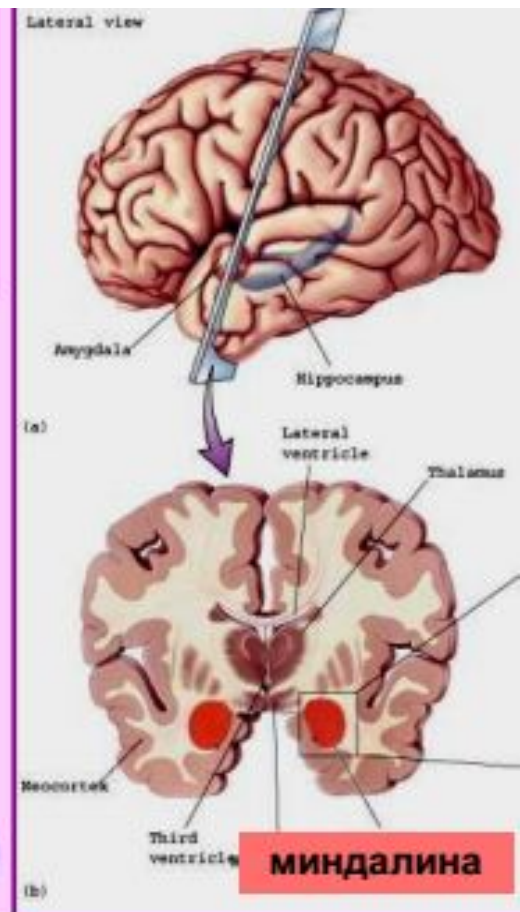


Гипоталамус содержит центры голода и жажды, страха и агрессии, половой и родительской мотивации; эндокрин. и вегетат. центры.

Центры пищевой и питьевой потребностей (голода и жажды) находятся в средней части гипоталамуса и мало связаны с миндалиной.

Центры полового и родительск. поведения (передн. часть гипоталамуса) работают вместе с миндалиной, «откликаясь» на изменения концентрации ряда гормонов.

Центры страха и агрессии (задняя часть гипоталамуса) работают под управлением миндалины. С миндалиной также связана потребность доминирования в стае и ряд других зоосоциальных потребностей.

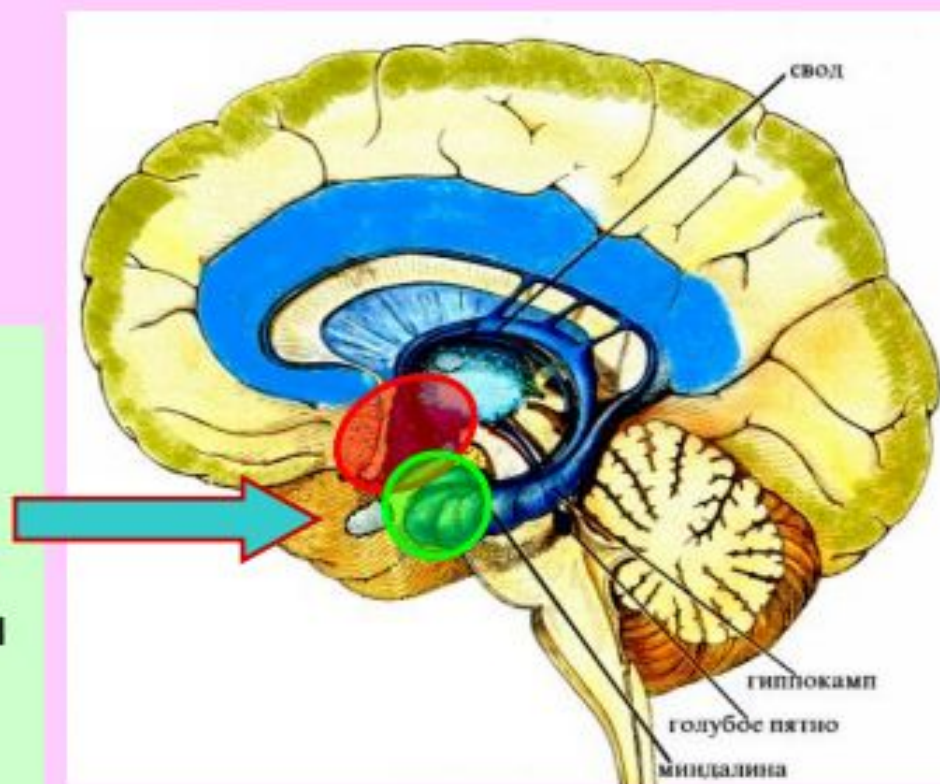


Каждая группа врожденных поведенческих программ обеспечивается работой особых нервных клеток внутри головного мозга – как правило, в его глубоких («древних») структурах. Важнейшая из таких структур – гипоталамус, по праву называемый «центром бессознательного».

Очень большую значимость имеет также деятельность миндалины (относится к базальным ганглиям; в глубине височной доли больших полушарий).

Активность центров потребностей зависит от:

- сигналов из внутренней среды организма
- сигналов из внешней среды
- гормонального фона
- гены
- индивидуальный «история»



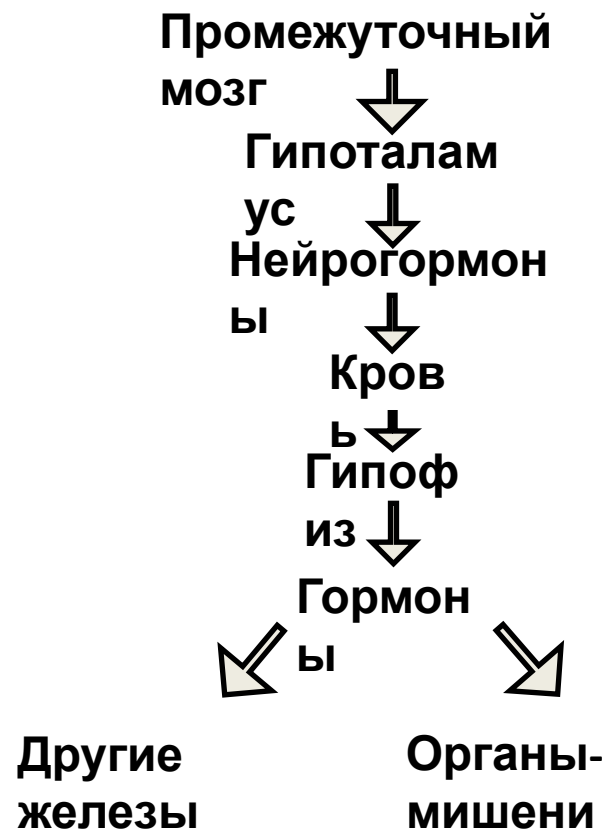
Функции промежуточного мозга

- Таламус является крупным чувствительным ядром промежуточного мозга. К нему и далее через него к коре большого мозга идут все чувствительные проводящие пути, кроме обонятельных.
- Таламус оказывает влияние на эмоциональное поведение. При сильных эмоциях учащаются пульс, дыхание, повышается артериальное давление.
- Гипоталамус является центром регуляции эндокринных функций, он объединяет нервные и эндокринные регуляторные механизмы.
- В гипоталамусе, являющемся высшим подкорковым центром вегетативной нервной системы, расположены центры, обеспечивающие постоянство внутренней среды организма, регуляции белкового, углеводного, жирового и водно-солевого обмена, терморегуляции (теплового режима).

Взаимосвязь нервной и эндокринной систем в процессах регуляции различных функций для достижения целостности организма

Тело человека состоит из клеток, соединяющихся в ткани и системы - все это в целом представляет собой **единую систему организма**. Мириады клеточных элементов не смогли бы работать как единое целое, если бы в организме не существовал сложный механизм регуляции. Особую роль в регуляции играет нервная система и система эндокринных желез.

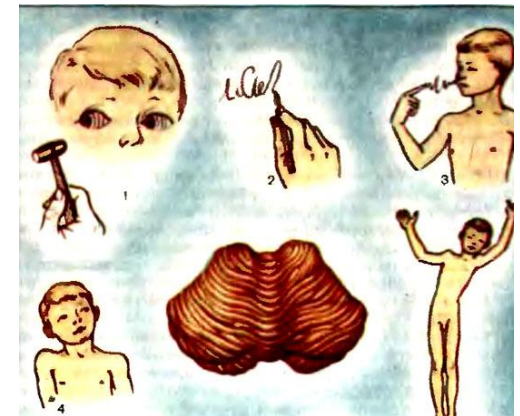
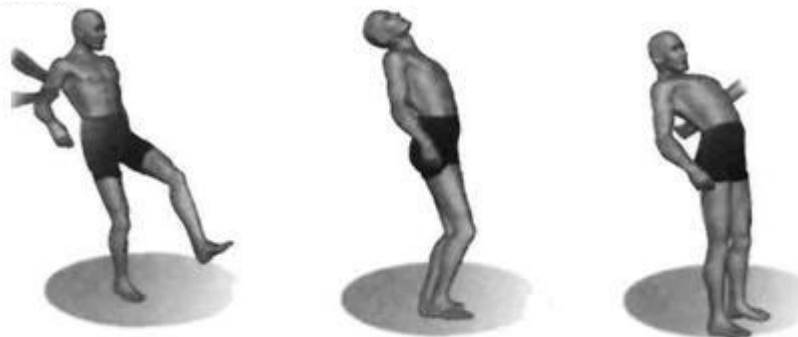
Взаимосвязь нервной и эндокринной систем



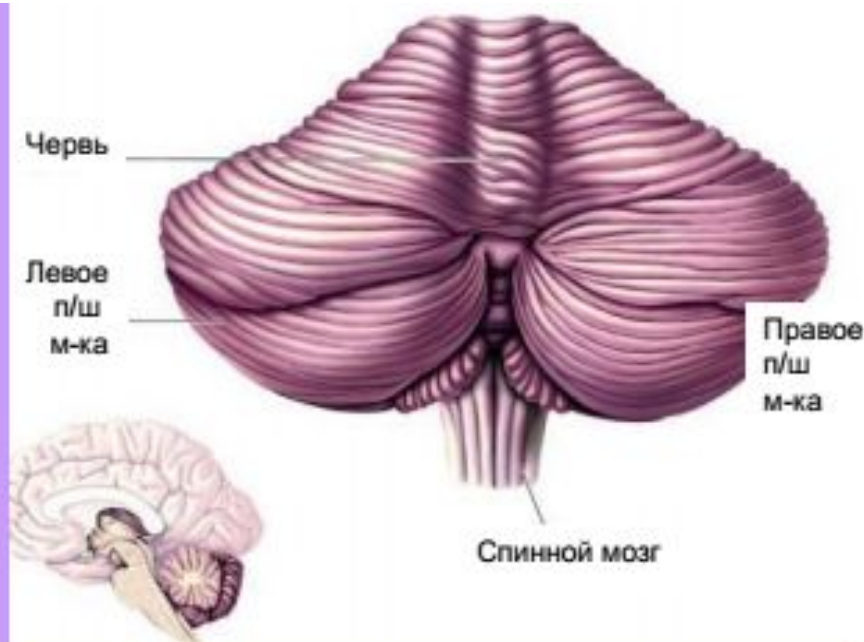
Мозжечок

Мозжечок выполняет функции координации быстрых целенаправленных произвольных движений, регуляции позы и мышечного тонуса, поддержания равновесия тела. У мозжечка различают *два выпуклых полушария и червь* — непарную срединную часть. *Серое вещество (кора мозжечка)* находится на поверхности и тонким слоем (1-2,5 мм) покрывает белое вещество. *Белое вещество* находится внутри мозжечка.

Афферентные (к центру) и **эфферентные** (от центра) волокна, связывающие мозжечок с другими отделами мозга, образуют три пары мозжечковых ножек.



Кроме мозжечка,
автоматизацию
движений обеспечивают
базальные ганглии
(скопления серого
вещества в глубине
больших полушарий).



Мозжечок: выполняет функцию двигательного обучения и двигательной памяти («автоматизация движений»):

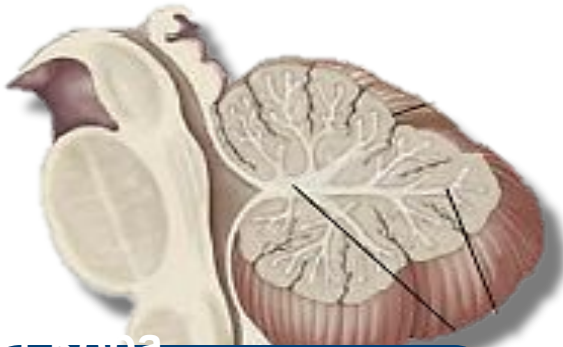древняя часть [червь] – движения, обеспечивающие поддержание равновесия + движения глаз;

старая часть [внутренняя область полушарий] – движения, обеспечивающие перемещение в пространстве (локомоцию);

новая часть [наружная область полушарий] – автоматизация произвольных движений в т.ч. тонких движений пальцев (письмо, игра на муз. инструментах и т.п.).

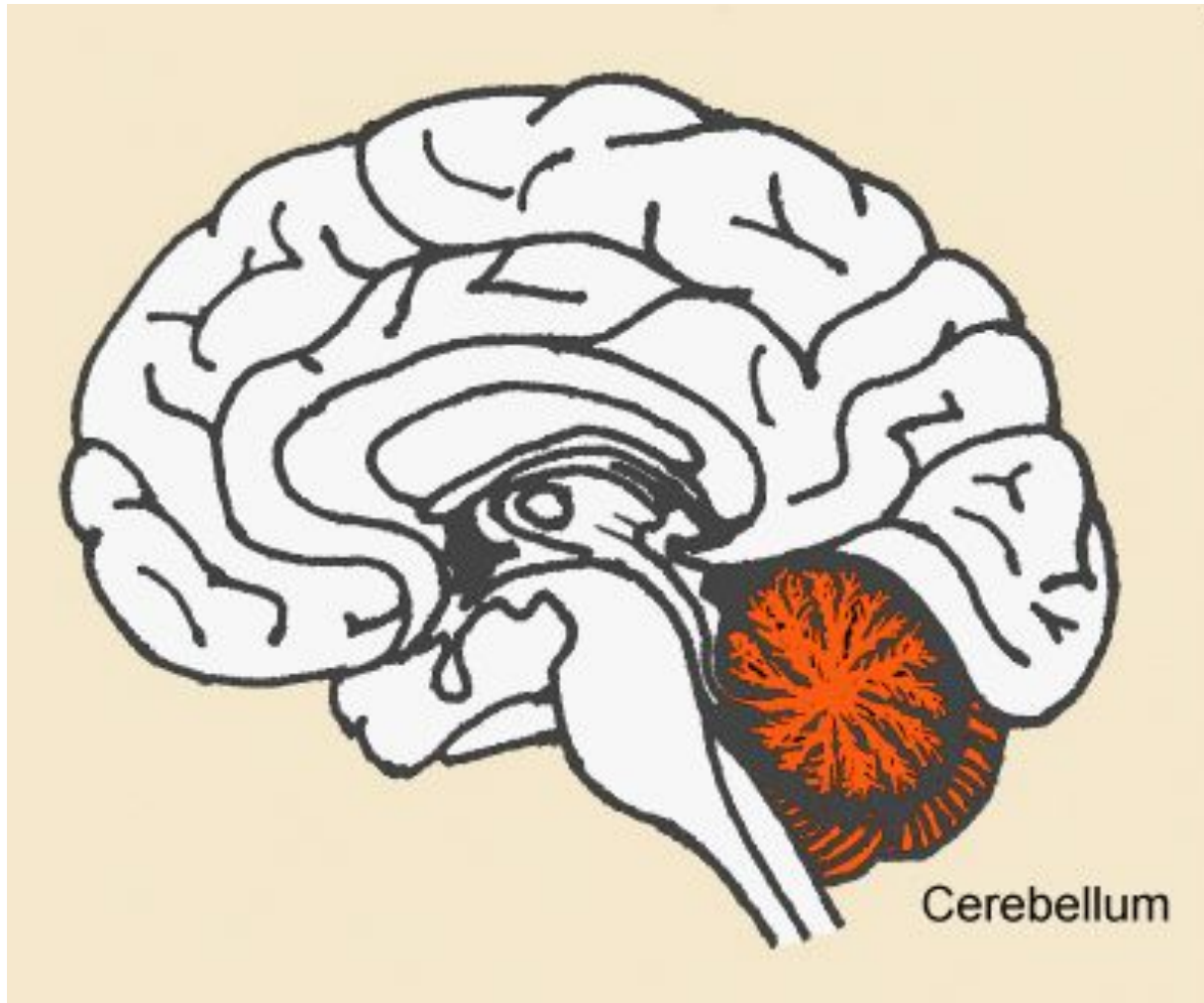
Полушар
ия

Черв
ь



1. Кора
(серое вещество)
2. Проводящие
пути
(белое вещество)

Мозжечок



Функции мозжечка:

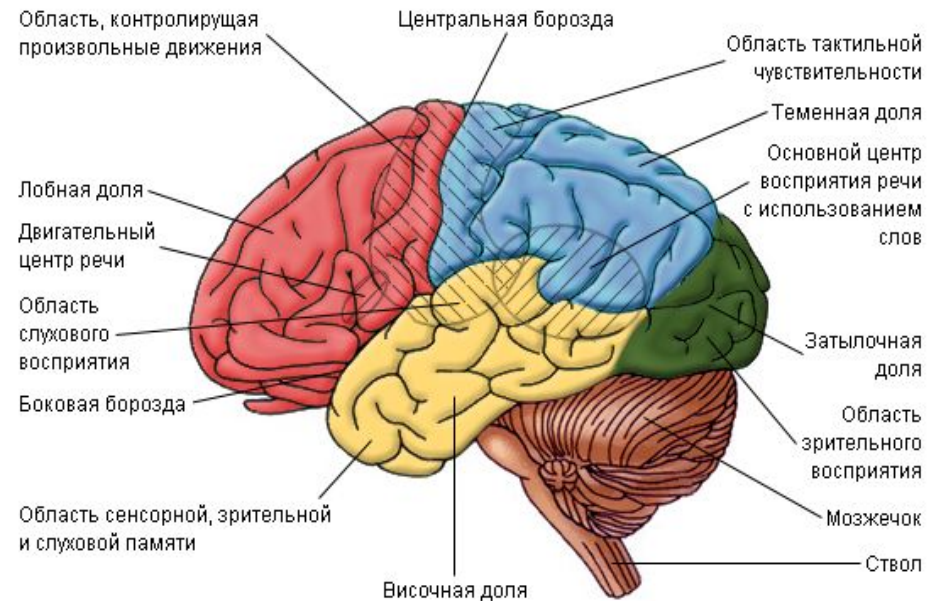
- обеспечивает точность, координированность, ловкость мышечных движений;
- участвует в поддержании тонуса скелетных мышц, позы и равновесия;
- влияет на деятельность сердечно-сосудистой, дыхательной и пищеварительной систем.

Функции мозжечка

Мозжечок участвует в регуляции движений, делает их плавными, точными, целенаправленными. При повреждении мозжечка нарушается анализ сигналов от проприорецепторов мышц и сухожилий, страдают вегетативные функции органов сердечно-сосудистой системы, пищеварительных и других органов

Конечный мозг

Конечный мозг (большой мозг) состоит из правого и левого полушарий большого мозга и соединяющих их волокон, образующих мозолистое тело. Полушария образованы серым и белым веществом. Часть полушария, покрытая бороздами и извилинами, образует плащ, покрытый тонкой пластинкой серого вещества — **корой** большого мозга. Под корой больших полушарий находится *белое вещество*, в глубине которого имеются крупные скопления серого вещества — *подкорковые ядра (базальные узлы)*.



Конечный мозг

2 полушария бол. мозга, разделены продольной щелью

Соединяются при помощи:

- *мозолистого тела*
- *передней и задней спаек*
- *спайки свода*

Внутри расположены 2 полости:

правый и левый *боковые желудочки*

Полушарие состоит из:

- *кора* (плащ) – скопление серого вещества (снаружи)
- *белое вещество*
- *базальные ядра* – скопление серого вещества в белом веществе

Конечный (передний) мозг (telencefalon)

Подкорковые ядра

1. полосатое тело
2. бледный шар
3. скорлупа
4. ограда
5. субталамическое
ядро
6. черная
субстанция

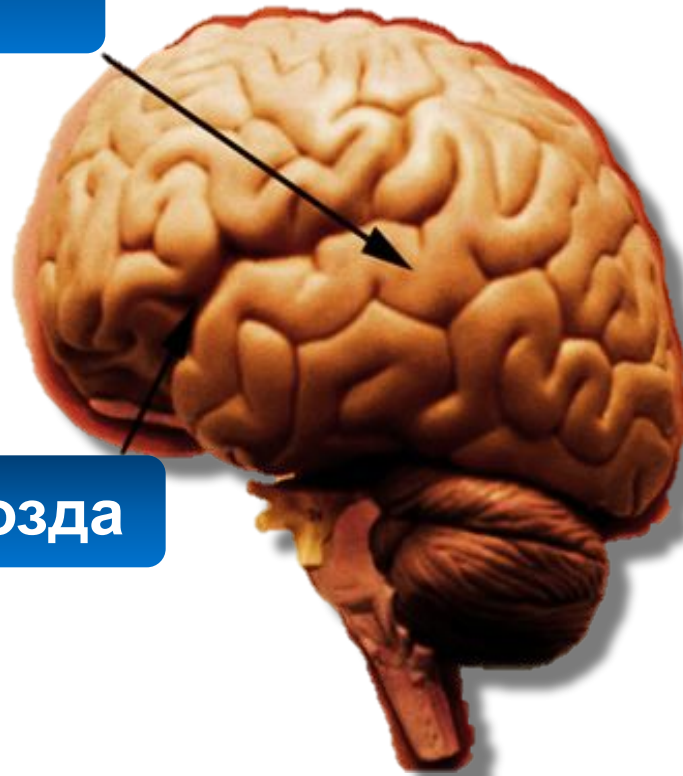
Кора больших полушарий

- Полостями полушарий большого мозга являются *боковые желудочки*.
- На поверхностях полушарий видны углубления — *борозды* и разнонаправленные возвышения между бороздами — *извилины*.

Кора головного мозга

Извилин

а



Борозда

- У каждого полушария выделяют пять долей:
- *лобную,*
- *теменную,*
- *затылочную,*
- *височную и*
- *островковую (островок).*
- Эти доли отделены друг от друга глубокими бороздами.
- *Центральная борозда (Роландова)* отделяет лобную долю от теменной,
- *латеральная борозда (Сильвиева)* — височную от лобной и теменной,
- *теменно-затылочная борозда* разделяет теменную и затылочную доли.
- В глубине латеральной борозды располагается островковая доля.

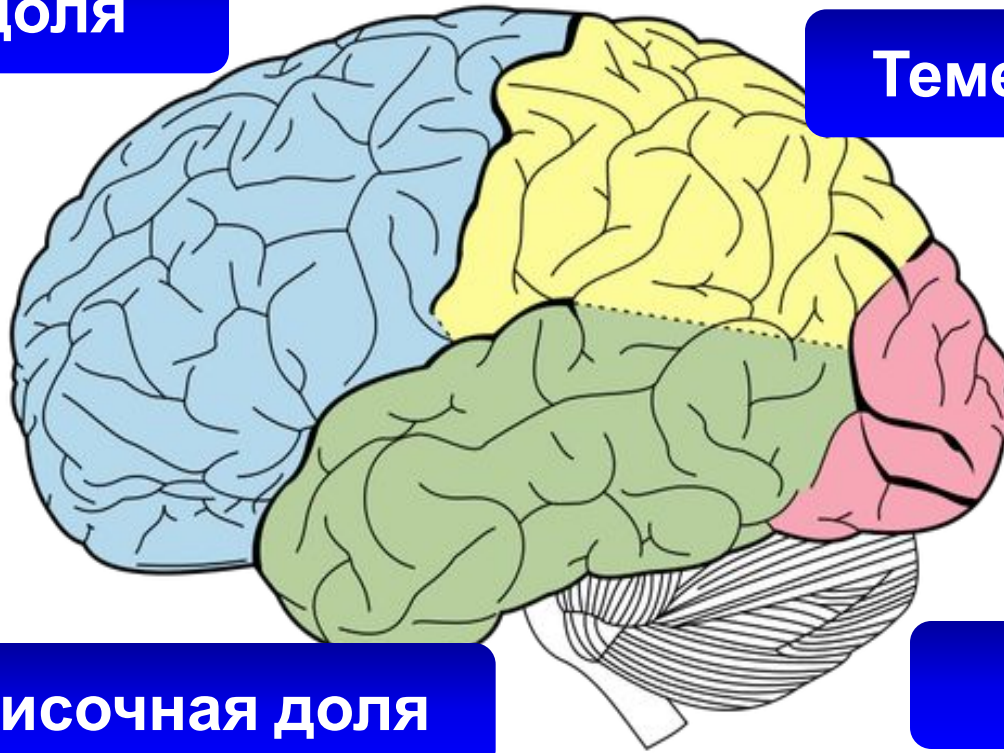
Кора головного мозга

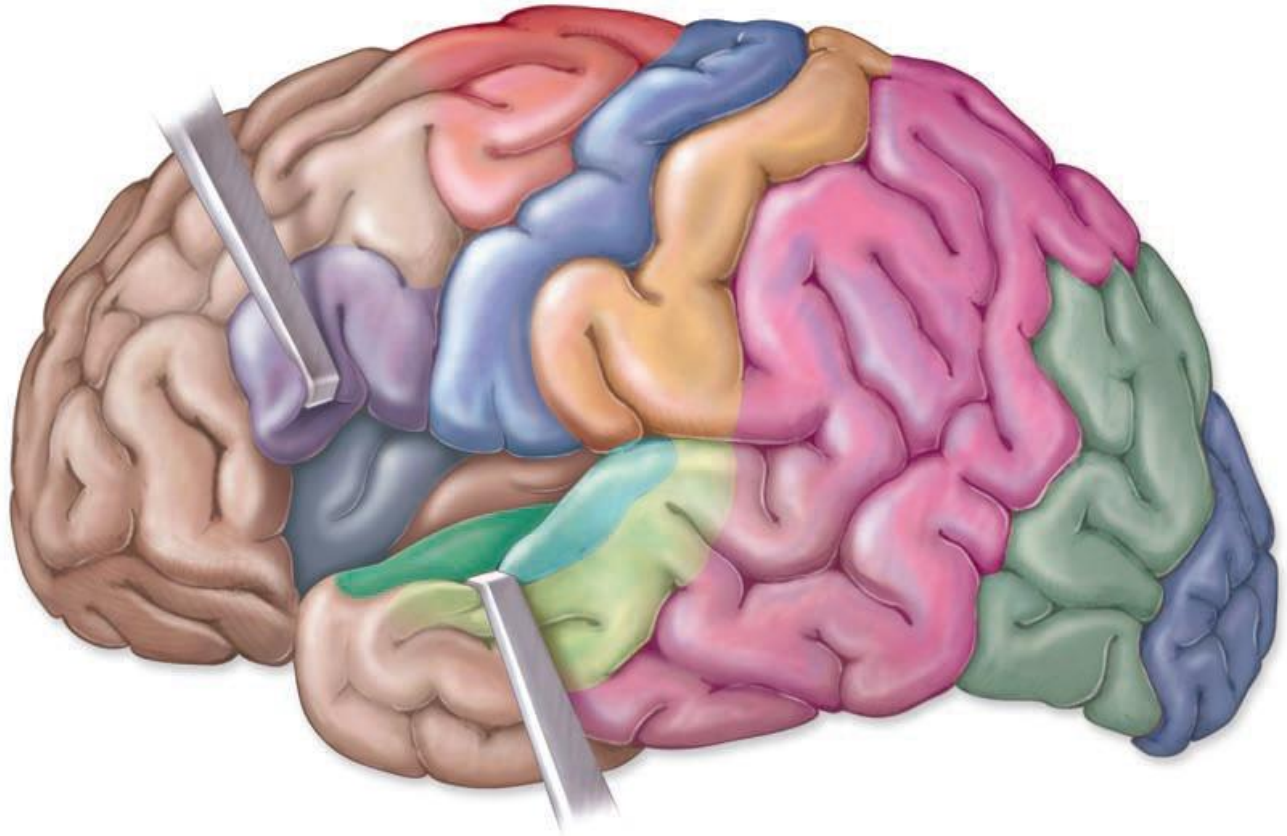
Лобная доля

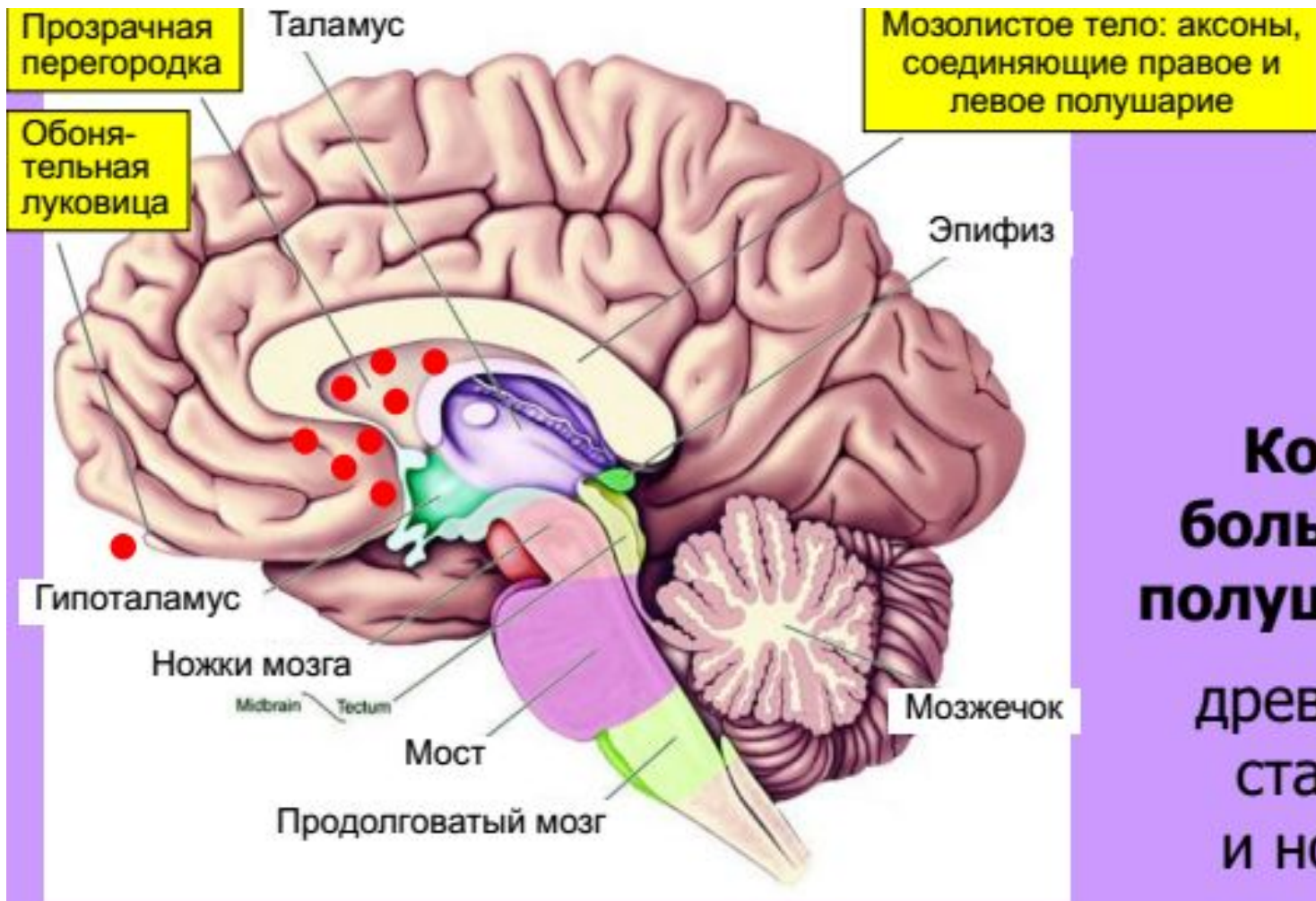
Теменная доля

Височная доля

Затылочная
доля







Кора больших полушарий:

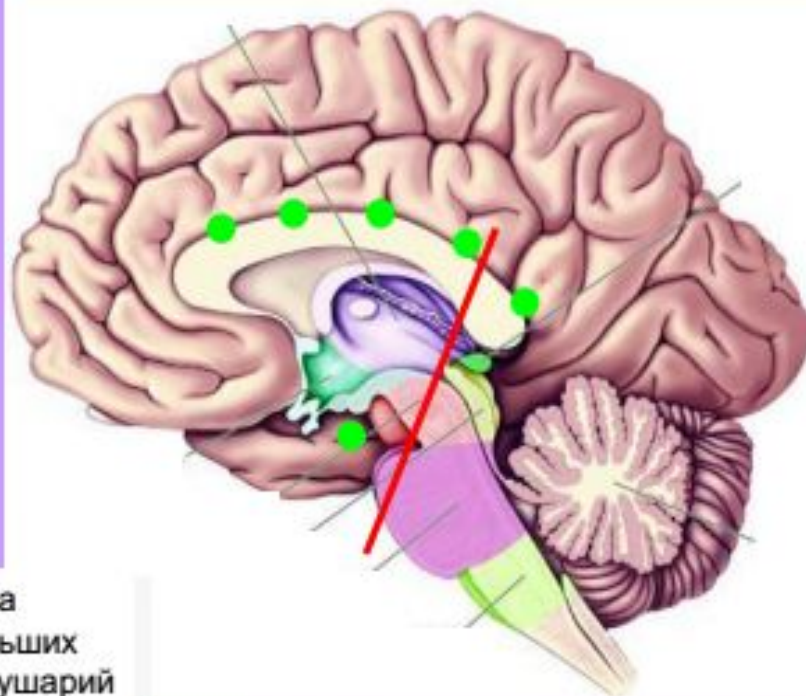
древняя,
старая
и новая

Древняя кора: обонятельные структуры ●
(обонятельная луковица, прозрачная перегородка,
область вокруг передней части мозолистого тела)

Старая кора больших полушарий:

●
сверху – на границе с мозолистым телом;
внутри височной доли – **гиппокамп** (центры кратковременной памяти).

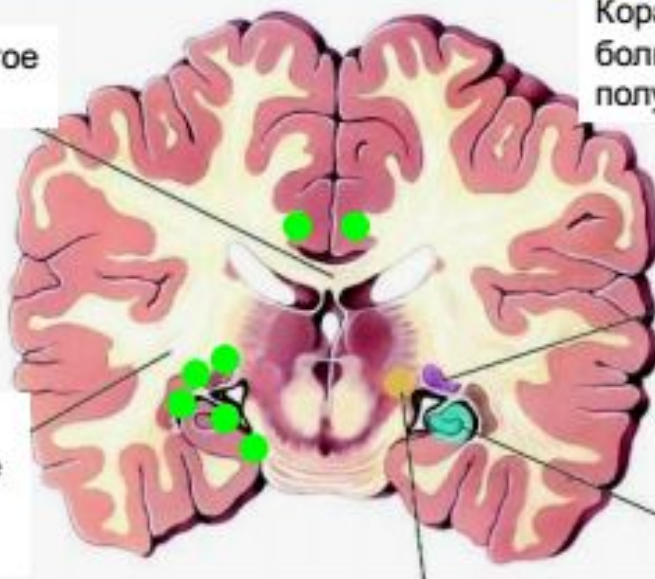
Долговременная память – вся новая кора.



Мозолистое тело

Кора больших полушарий

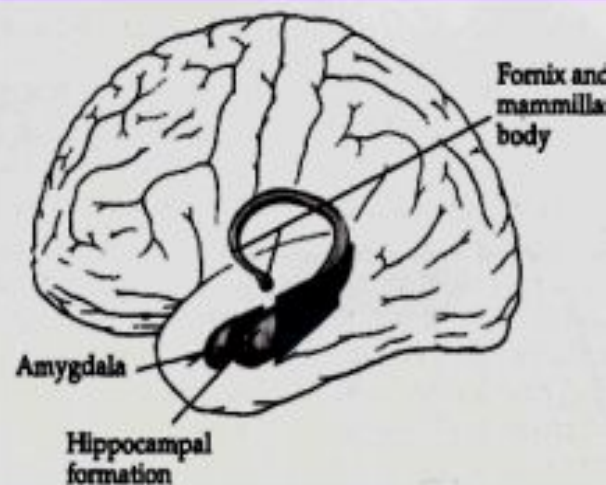
Внутри-полушарное белое вещество



Задние (зрит.) ядра таламуса

Гиппокамп

Задние (слуховые) ядра таламуса

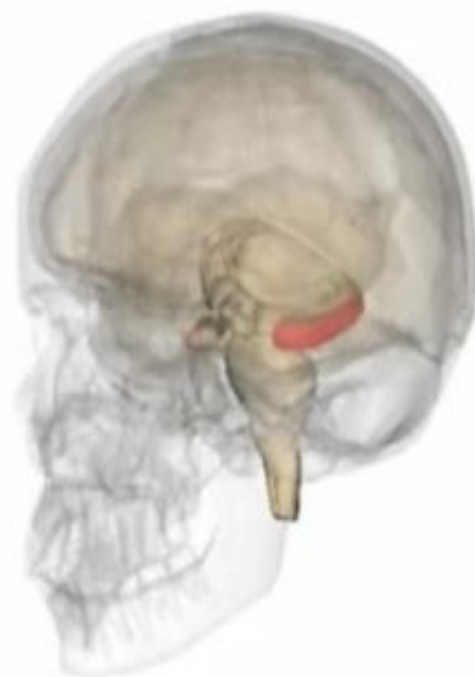
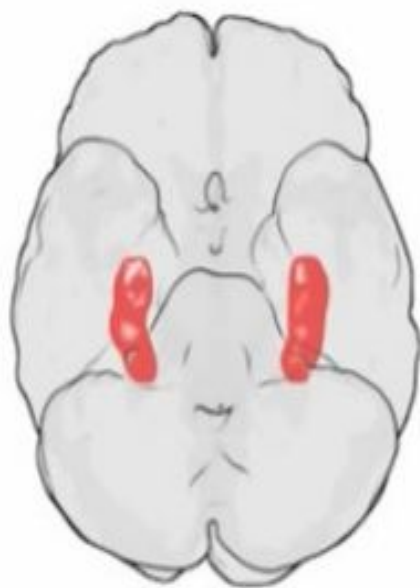
Fornix and mammilla body

Amygdala

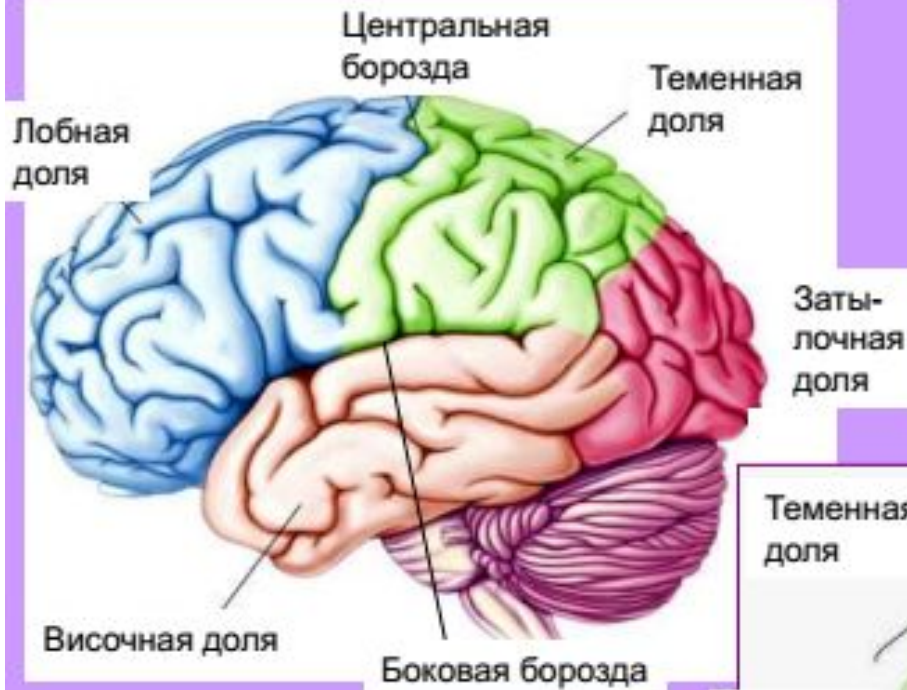
Hippocampal formation

Гиппокамп (от др.-греч. ἵπποκάμπος — морской конёк) — часть лимбической системы головного мозга. Участвует в механизмах формирования эмоций, консолидации памяти (перехода кратковременной памяти в долговременную).

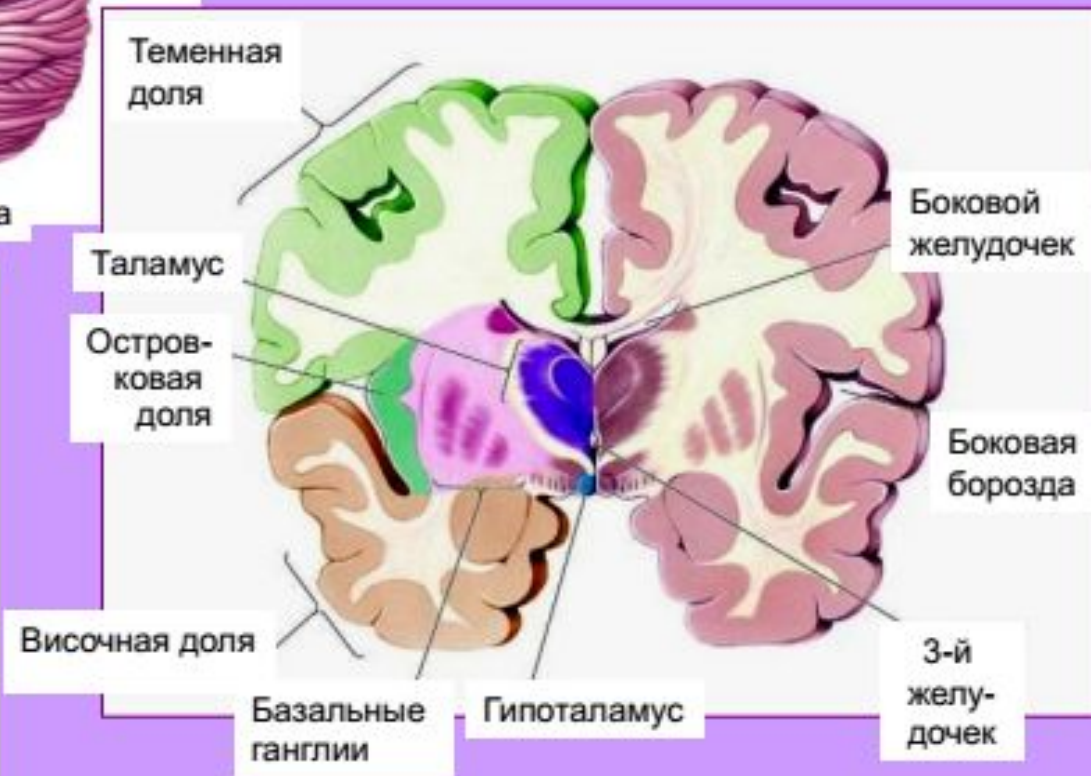


Новая кора больших полушарий:

на боковой поверхности – две самых крупных борозды (боковая и центральная).



Доли новой коры: височная, лобная, теменная, затылочная, островковая (на дне боковой борозды), лимбическая (на внутренней поверхности полушарий).



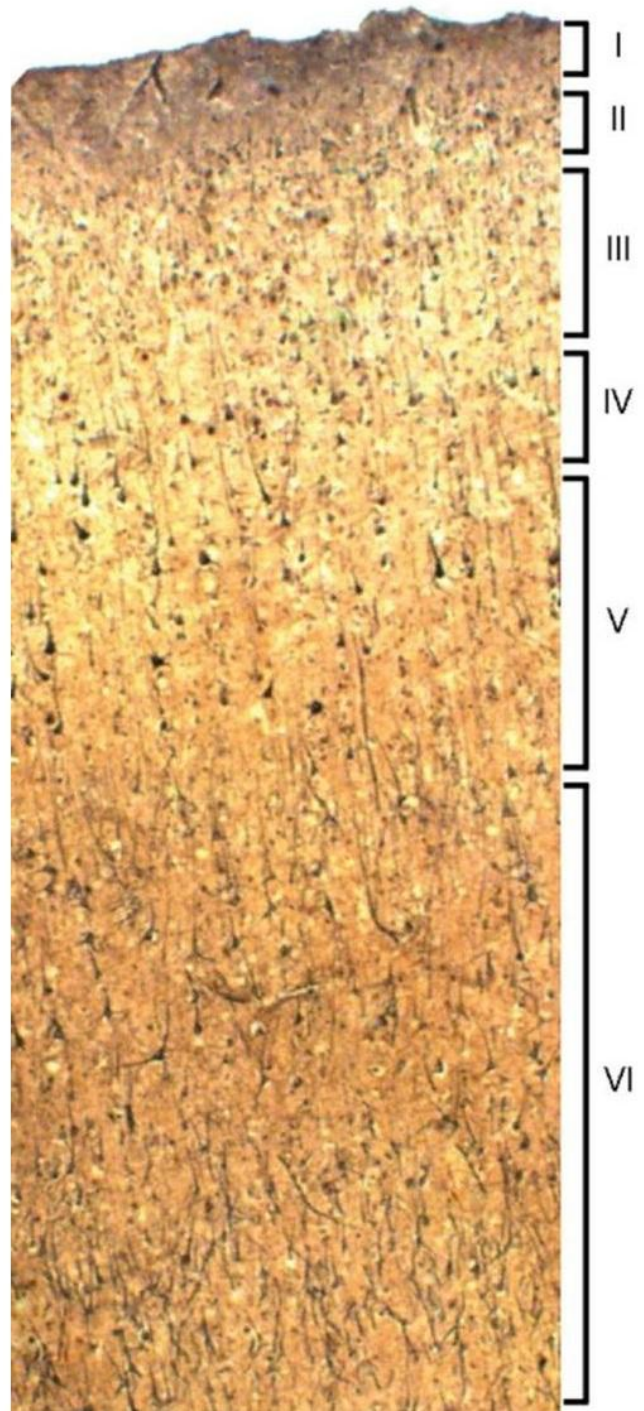
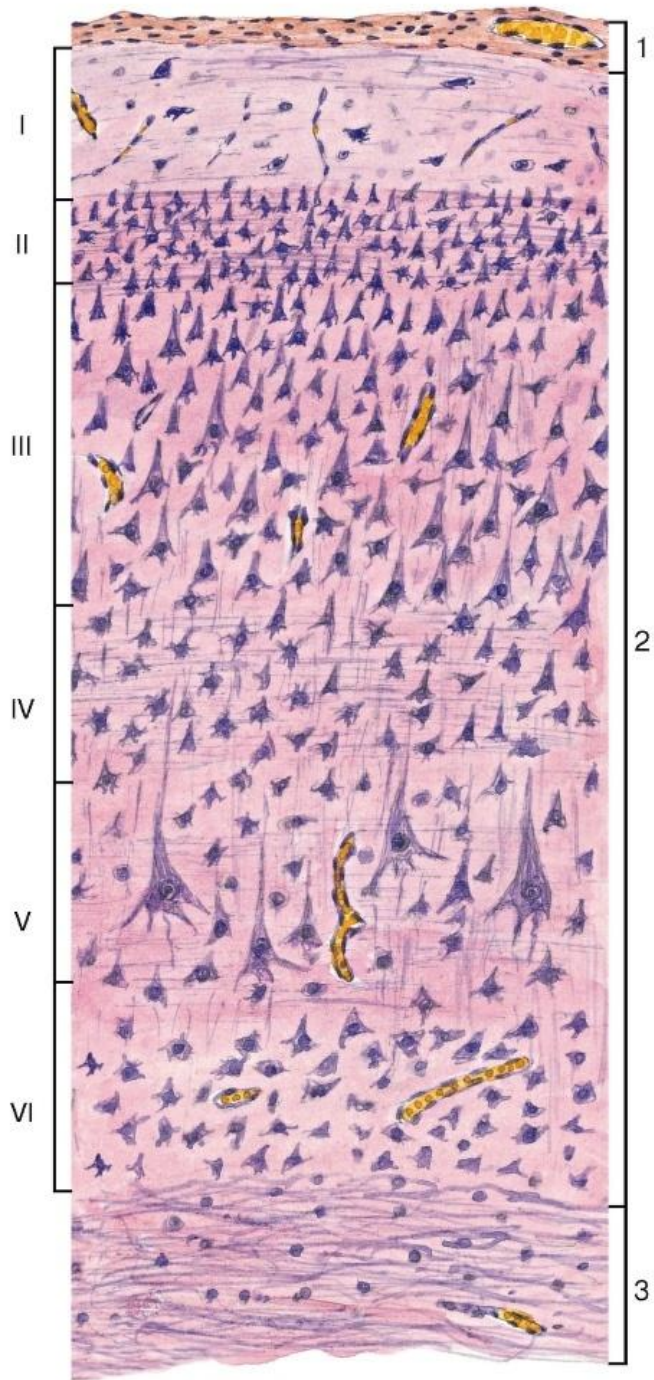
Кора больших полушарий

Слоистость – главная
характерная черта
коры больших полушарий

В неокортексе выделяют
6 горизонтальных слоев

Слои различаются по
типу, плотности и
организации клеток





Строение коры большого мозга

Площадь поверхности коры составляет около 220 000 мм². Кора образована серым веществом, которое лежит по периферии (по поверхности) полушарий большого мозга. Толщина коры в различных участках полушарий колеблется от 1,3 до 5 мм. В коре полушарий большого мозга тела нейронов образуют шесть слоев.

Снаружи расположен *молекулярный слой*, в нем залегают мелкие мультиполярные нейроны и множество волокон — отростков нейронов нижележащих слоев.

Второй слой — *наружный зернистый* — образован множеством мелких мультиполярных нейронов.

Третий слой — самый широкий, *наружный пирамидный слой*, содержит нейроны пирамидной формы, тела которых увеличиваются в направлении сверху вниз.

Четвертый слой — *внутренний зернистый*, образован мелкими нейронами звездчатой формы.

В пятом слое — *внутреннем пирамидном*, залегают крупные пирамидной формы клетки.

В шестом слое — *полиморфном* расположены нейроны различной формы и размеров.

Количество нейронов в коре достигает 18 млрд.

Белое вещество большого мозга

Представлено волокнами трех типов:

- ассоциативные волокна – локализуются в пределах одного полушария
- комиссуральные волокна – соединяют одноименные участки обоих полушарий
- проекционные волокна – осуществляют связь коры с базальными ганглиями, ядрами ствола мозга и спинного мозга

Базальные ядра (nuclei basales)

1) Хвостатое ядро (nucleus caudatus)

- головка
- тело
- ХВОСТ

2) Чечевицеобразное ядро (nucleus lentiformis)

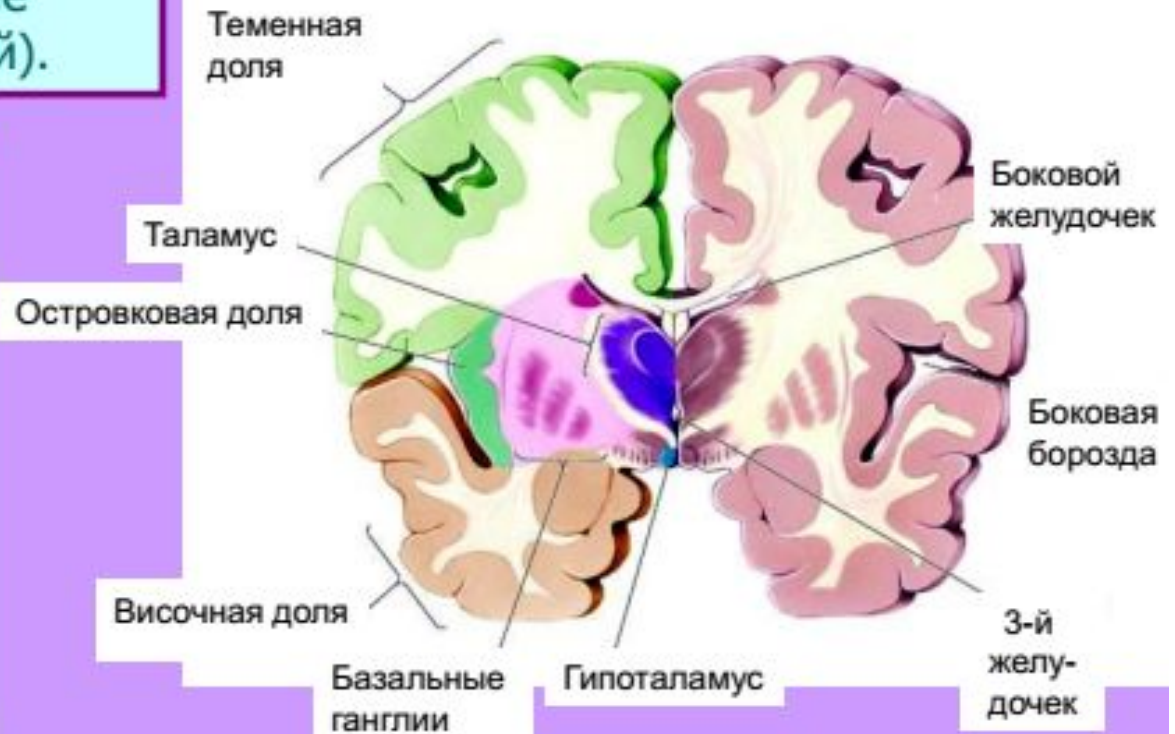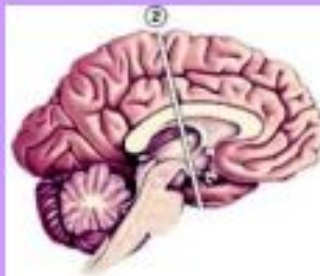- бледный шар (globus pallidus)
- скорлупа (putamen)

3) Ограда (claustrum)

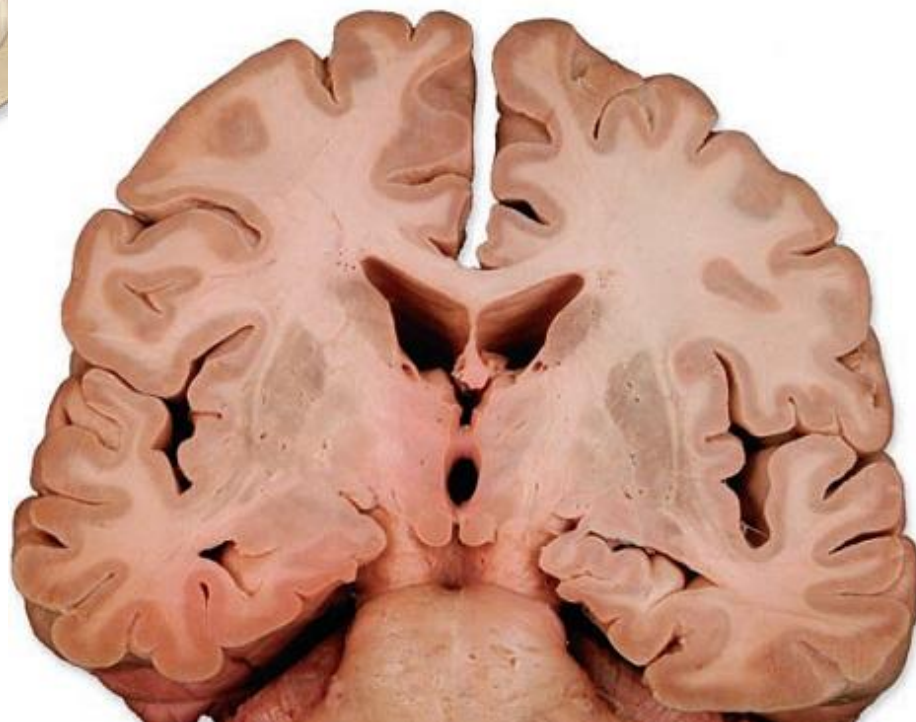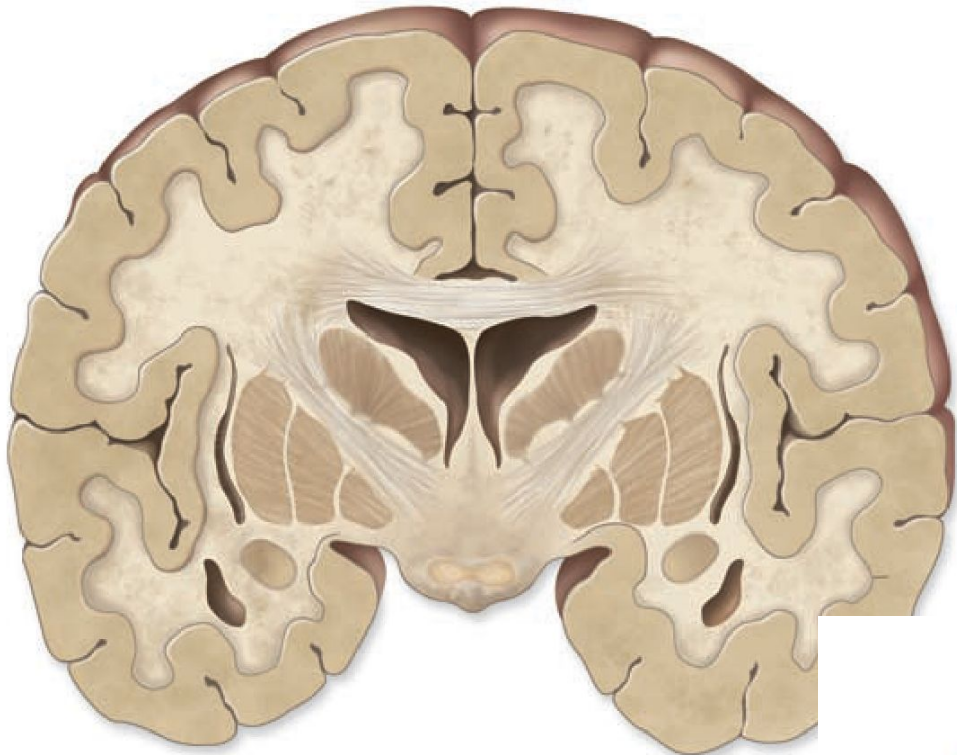4) Миндалевидное ядро (corpus amygdaloideum)

Кроме мозжечка, автоматизацию движений обеспечивают **базальные ганглии** (скопления серого вещества в глубине больших полушарий).

Часть структур, относящихся к базальным ганглиям, является двигательными центрами; часть – входит в состав системы **потребностей, мотиваций и эмоций.**



Базальные ядра



Базальные ядра конечного мозга

В толще белого вещества каждого полушария большого мозга ближе к его основанию располагаются скопления серого вещества, образующего отдельно лежащие базальные ядра. К ним относятся: **полосатое тело** (состоящее из **хвостатого** и **чечевицеобразного** ядер), **ограда** и **миндалевидное тело**.

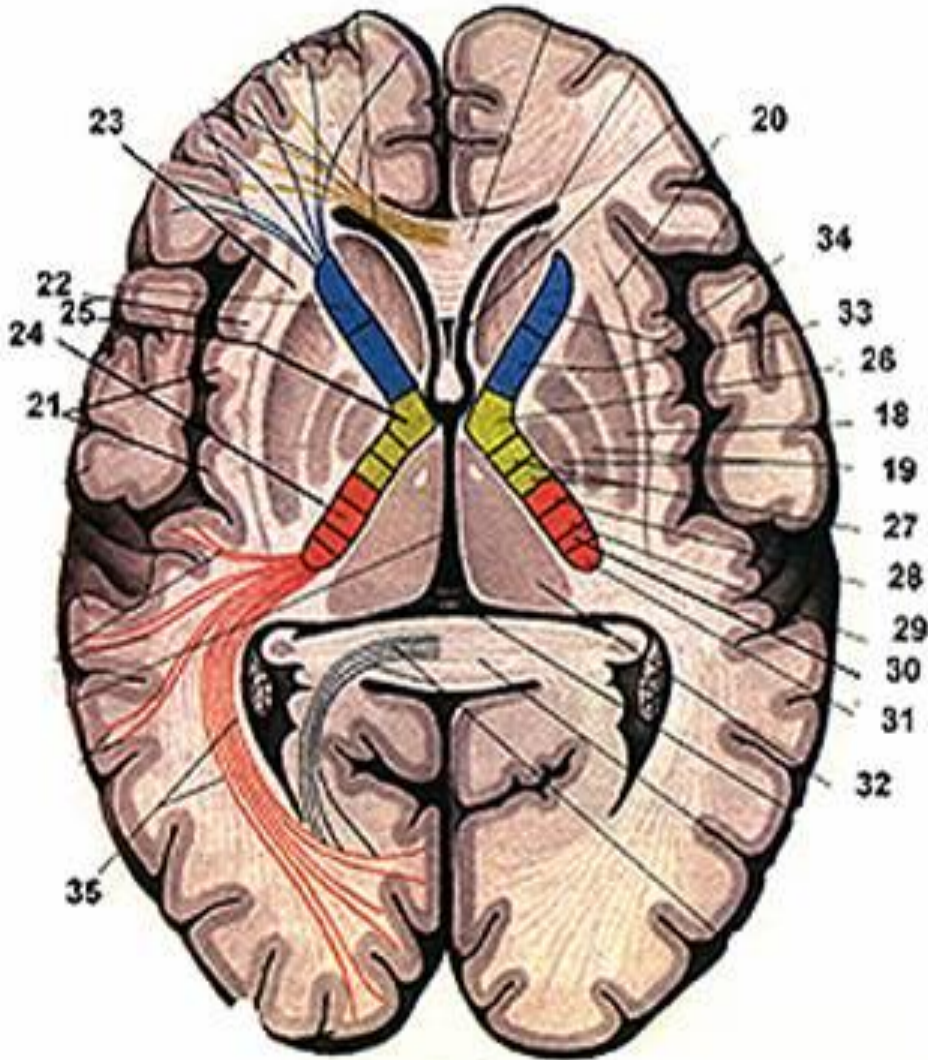
Хвостатое ядро располагается латеральнее и выше от таламуса. Ядро имеет **головку**, образующую латеральную стенку переднего рога бокового желудочка, **тело**, лежащее под теменной долей, и **хвост**, участвующий в образовании крыши нижнего рога бокового желудочка.

Чечевицеобразное ядро расположено латеральнее хвостатого. У чечевицеобразного ядра выделяют внутреннюю его часть — **бледный шар** и наружную — **скорлупу**. Эти ядра являются подкорковыми двигательными центрами.

Латеральнее от чечевицеобразного ядра находится узкая полоска белого вещества — **наружная капсула**, а за нею лежит тонкое ядро — **ограда**. Таким образом, ограда расположена в белом веществе полушария латеральнее чечевицеобразного ядра, между ним и корой островка. От коры островка ограда отделена прослойкой белого вещества, получившей название **самой наружной капсулы**.

Миндалевидное тело залегает в белом веществе передней части височной доли полушария, на 1,5-2 см кзади от ее височного полюса.

Базальные ядра и капсулы полушария (горизонтальный срез)



18. скорлупа

19. бледные шары

20. ограда

21. кора островка

22. самая наружная капсула

23. наружная капсула

24. внутренняя капсула:

25. колено

26. корково-ядерный путь

27. корково-спинномозговой

28. корково-красноядерный

29. височно-теменно-затылочный

30. слуховой

31. зрительный

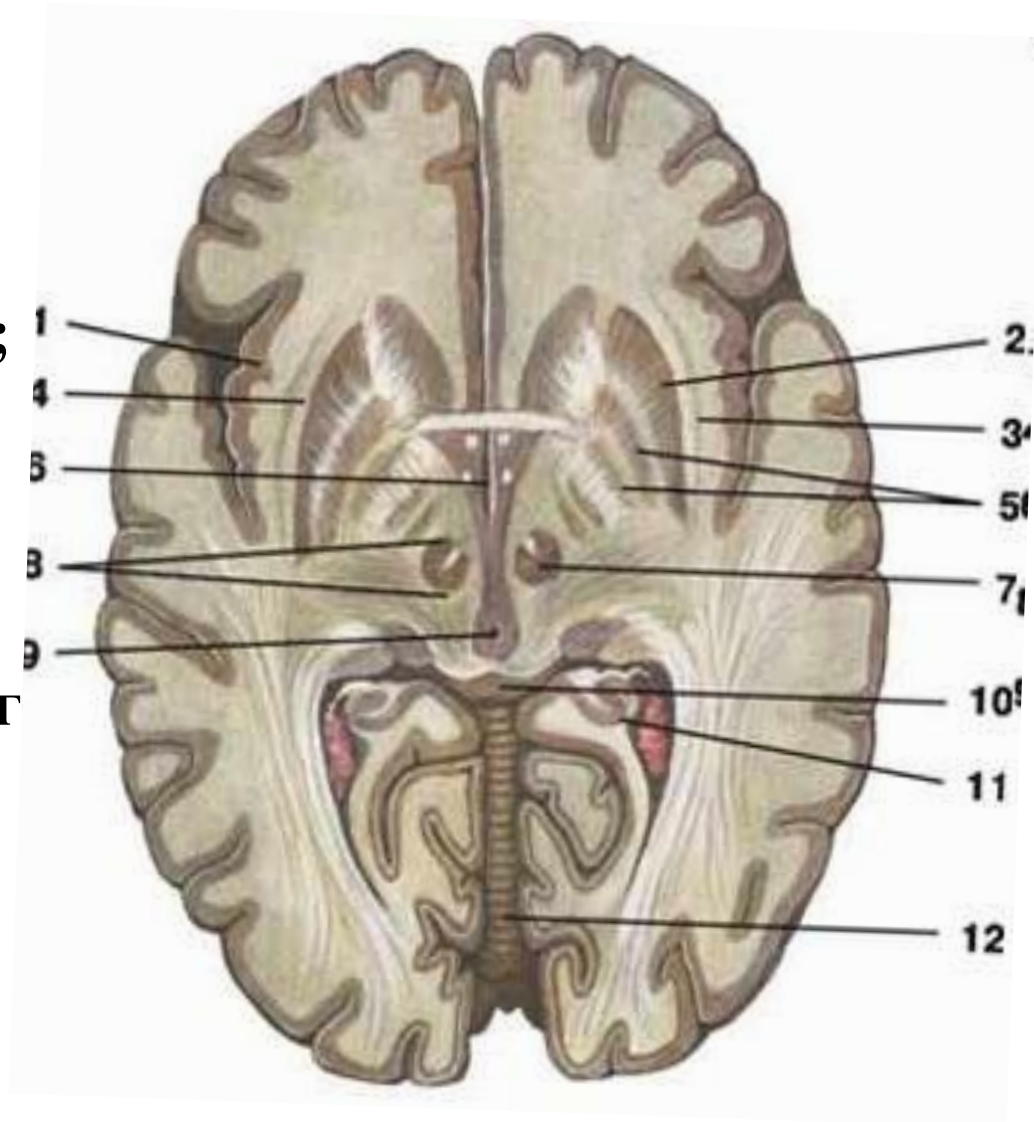
32. таламус

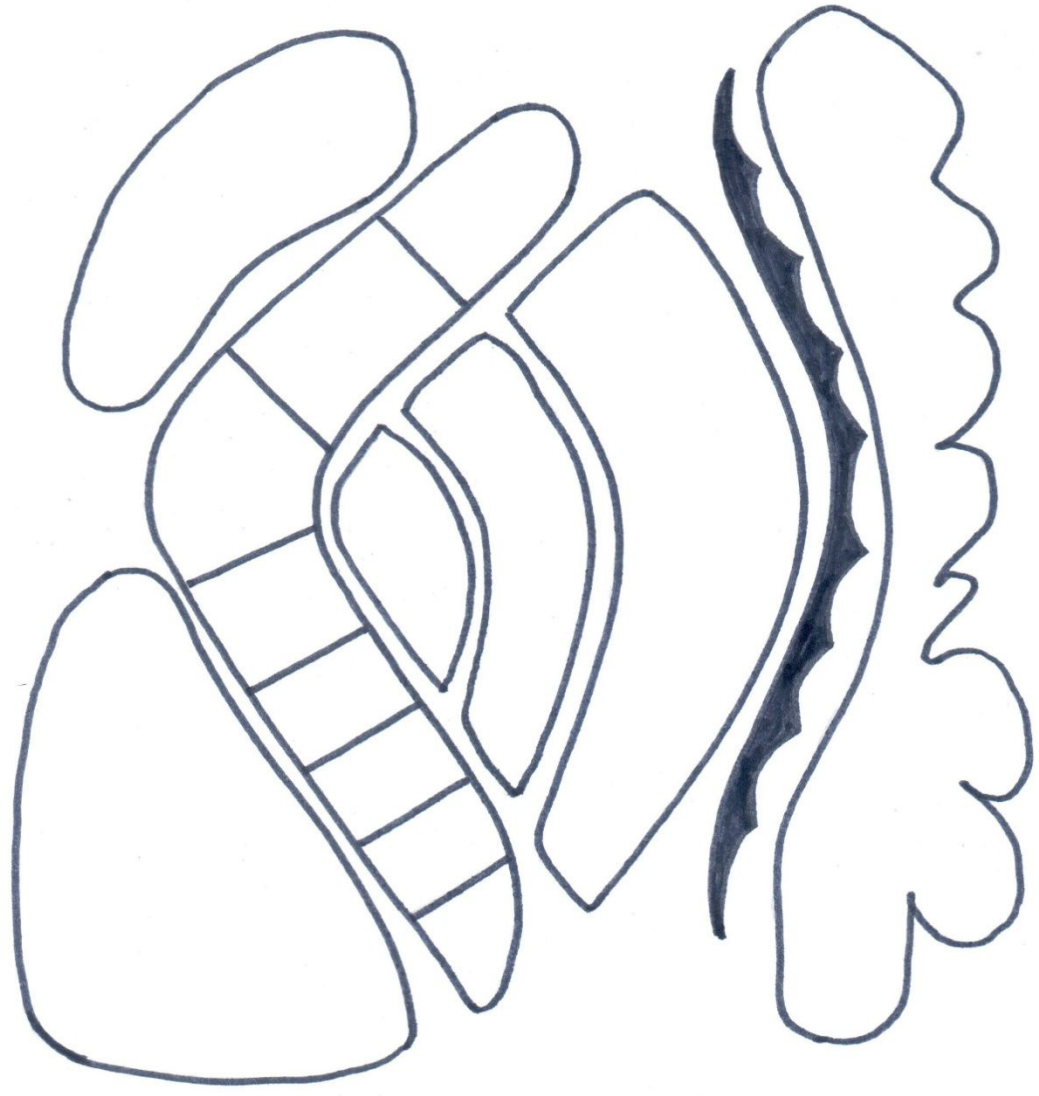
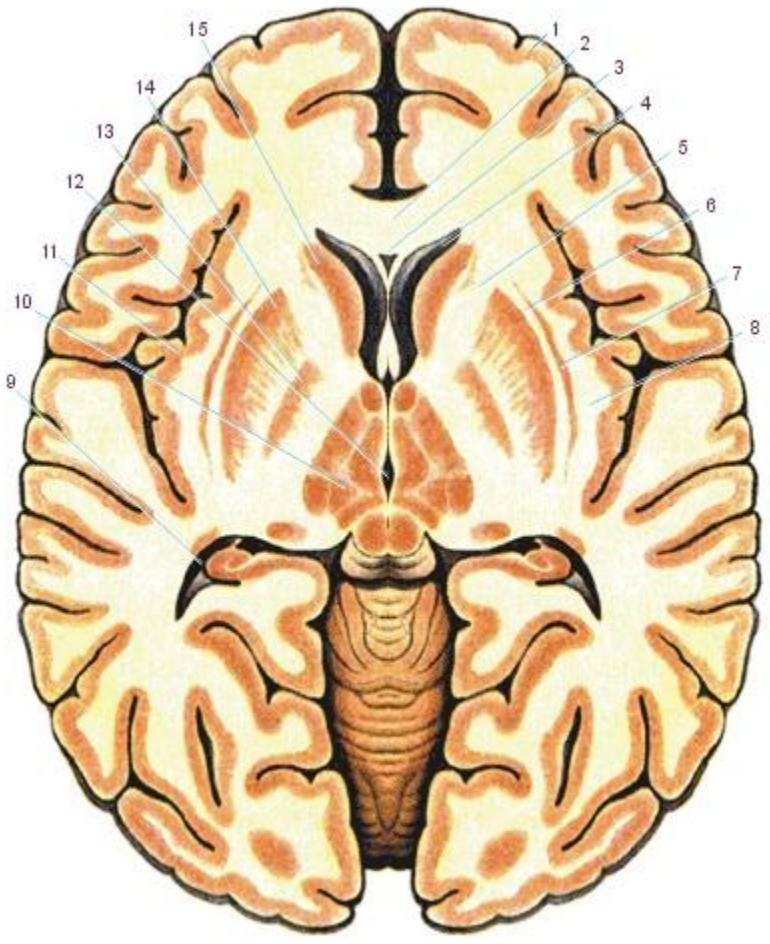
33. лобно-мостовой

**34. передняя таламическая
лучистость**

35. затылочная лучистость

- 1 — островок;
- 2 — скорлупа;
- 3 — ограда;
- 4 — наружная капсула;
- 5 — бледный шар;
- 6 — III желудочек;
- 7 — красное ядро;
- 8 — покрывка;
- 9 — водопровод среднего мозга;
- 10 — крыша среднего мозга;
- 11 — гиппокамп;
- 12 — мозжечок





Стриопаллидарная система

= полосатое тело + бледный шар

- **полосатое тело (corpus striatus) = хвостатое ядро + скорлупа**
- **высший отдел экстрапирамидной системы**
- **обеспечивают выполнение различных автоматических движений, регулируют состояние мышечного тонуса, влияют на характер произвольных движений**

Ретикулярная формация

- Ретикулярная формация— сетевидное образование, совокупность нервных структур, расположенных в центральных отделах стволовой части мозга (продолговатом и среднем мозге, зрительных буграх).

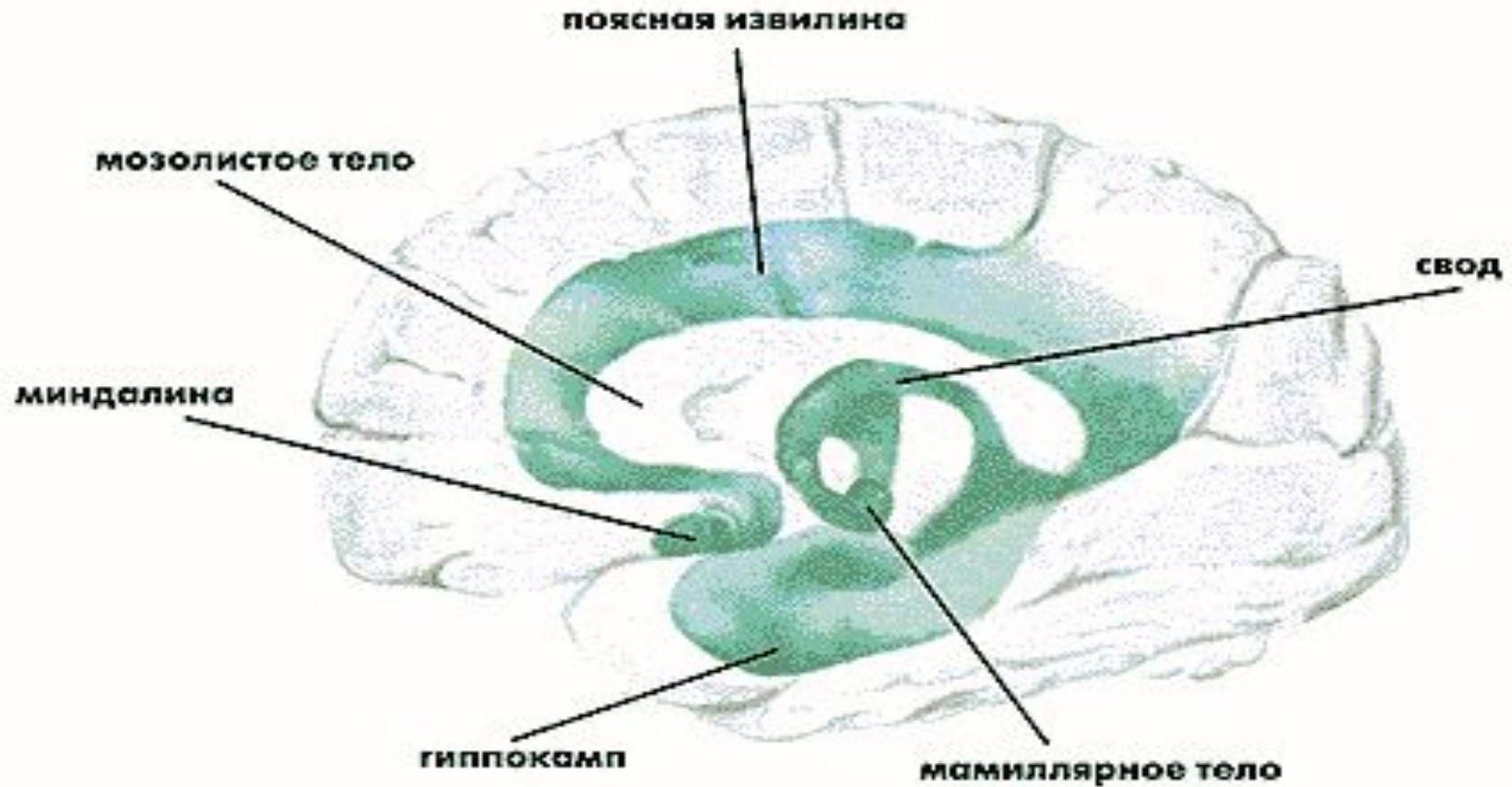
Лимбическая система

- Лимбическая система участвует в регуляции вегетативных функций, влияет на смену сна и бодрствования. Совместно с гиппокампом она обеспечивает процессы запоминания и долговременной памяти. Особая роль принадлежит лимбической системе в формировании эмоций: она является высшим подкорковым регулятором поведенческих реакций, связанных с удовлетворением первичных потребностей (еда, питье, половые потребности).
- К лимбической системе стекаются импульсы от рецепторов внутренних органов, эти импульсы несут информацию о состоянии внутренних органов. Поведенческие реакции, связанные с удовлетворением потребностей, имеют эмоциональную окраску.

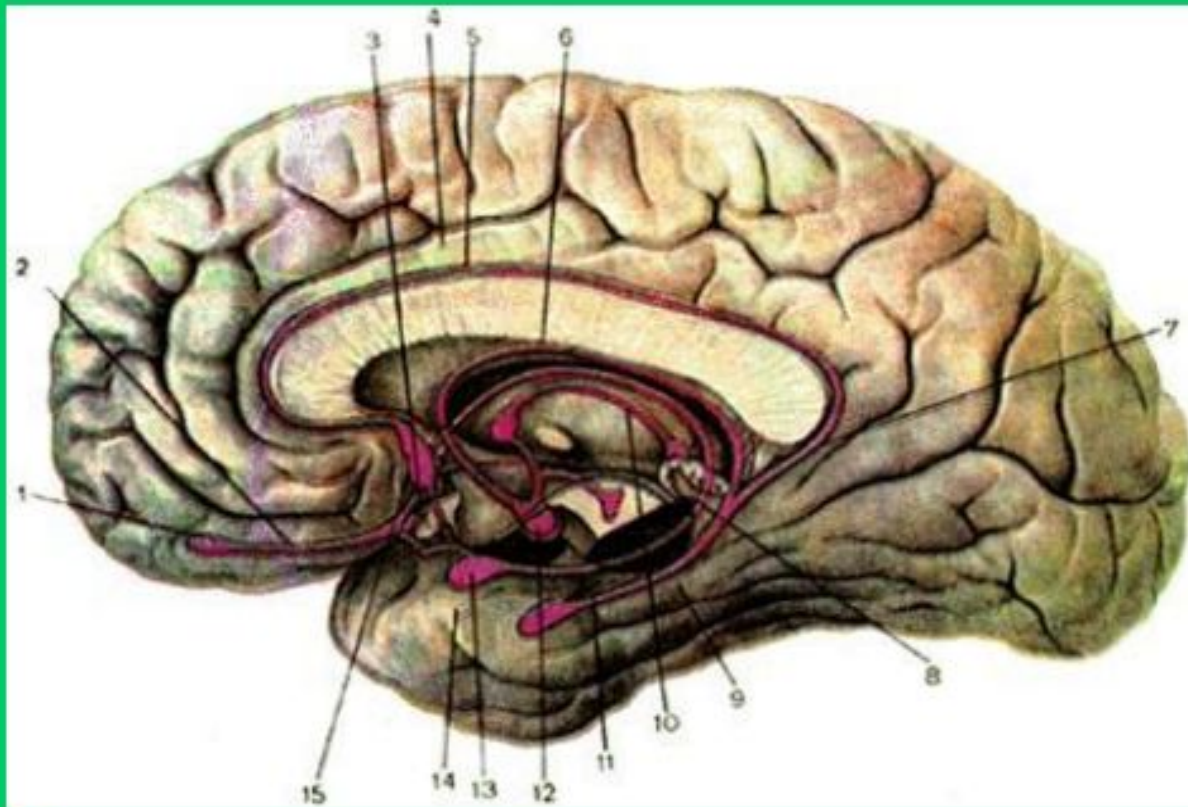
Лимбическая система

- Гипокамп
- Поясная извилина
- Миндалина
- Обонятельные луковицы
- Другие образования
- Все структуры лимбической системы находятся в сложном взаимодействии друг с другом. Отвечают за регуляцию вегетативных и соматических функций при различных мотивационных и эмоциональных состояниях.

Лимбическая система



Лимбическая система



• **конечный мозг:**

обонятельная луковица, тракт и треугольники, носная и парагиппокампальная извилины, гиппокамп, миндалина, перегородка

• **промежуточный и средний мозг:**

ядра таламуса и гипоталамуса, ядра среднего мозга

Совокупность структур конечного, промежуточного и среднего мозга, объединенных по анатомо-функциональным признакам. Участвует в **регуляции вегетативных функций** организма, в организации **процессов саморегуляции поведения, психической активности, памяти, сна и бодрствования**

Боковые желудочки

Полостями полушарий большого мозга являются боковые желудочки (первый и второй), расположенные в толще белого вещества под мозолистым телом. Каждый желудочек состоит из четырех частей соответственно четырем основным долям полушария большого мозга.

Передний рог залегает в лобной доле, *центральная часть* — в теменной, *задний рог* — в затылочной и *нижний рог* — в височной доле. Передние рога обоих желудочков отделены друг от друга двумя пластинками прозрачной перегородки. Центральная часть бокового желудочка огибает сверху таламус и переходит кзади в задний рог, а книзу — в нижний рог.

В центральную часть и нижний рог бокового желудочка вдается *сосудистое сплетение*, которое через *межжелудочковое отверстие* соединяется с сосудистым сплетением третьего желудочка.

Возрастные особенности головного мозга

У новорожденного головной мозг относительно большой, масса его в среднем 390 г, что составляет 12% массы тела (у взрослых — примерно 2,5%), Масса мозга по отношению к массе тела у новорожденного определяется отношением 1:8 (у взрослого это отношение — 1:40).

К концу первого года жизни масса мозга удваивается, а к 3-4 годам утраивается. В дальнейшем (после 7 лет) масса головного мозга возрастает медленно и к 20—29 годам достигает максимального значения (1355 г у мужчин и 1220 г у женщин).

У новорожденного лучше развиты филогенетически более старые отделы мозга. К 5 мес. жизни масса мозжечка увеличивается в 3 раза, к 9 мес. — в 4 раза (ребенок умеет стоять, начинает ходить). Наиболее интенсивно развиваются полушария мозжечка. Промежуточный мозг у новорожденного развит также относительно хорошо. До 4 лет жизни головной мозг ребенка растет равномерно в высоту, длину и ширину, в дальнейшем преобладает рост мозга в высоту. Наиболее быстро растут лобная и теменная доли.

На поверхности полушарий большого мозга у новорожденного уже имеются борозды и извилины. В дальнейшем, по мере увеличения возраста ребенка, борозды становятся глубже, извилины между ними рельефнее.

Оболочки спинного и головного мозга

Спинной и головной мозг покрыты тремя оболочками. Это наружная — *твердая* оболочка мозга, средняя — *паутинная* и внутренняя — *мягкая* оболочка мозга. Оболочки спинного мозга в области большого затылочного отверстия продолжают в одноименные оболочки головного мозга.

Непосредственно к наружной поверхности мозга, спинного и головного, прилежит *мягкая (сосудистая) оболочка*, которая заходит во все щели и борозды.

Кнаружи от сосудистой оболочки располагается *паутинная оболочка*. Между веществом мозга, покрытым мягкой оболочкой и паутинной оболочкой, находится так называемое *подпаутинное (субарахноидальное) пространство*, заполненное спинномозговой жидкостью (130 мл).

В полости черепа над крупными щелями и бороздами подпаутинное пространство широкое, образует вместилища, получившие названия *цистерн*.

В подпаутинное пространство оттекает *спинномозговая жидкость*, образующаяся в желудочках головного мозга. В боковых (I и II), третьем (III) и четвертом (IV) желудочках мозга имеются *сосудистые сплетения*, образующие спинномозговую жидкость.

Из боковых желудочков через межжелудочковые отверстия жидкость оттекает в третий желудочек, из третьего по водопроводу мозга — в четвертый, а из четвертого — в мозжечковомозговую цистерну подпаутинного пространства.

Отток спинномозговой жидкости из подпаутинного пространства в кровь осуществляется через *выпячивания (грануляции)* паутинной оболочки, проникающие в просвет синусов твердой оболочки головного мозга, а также в кровеносные капилляры у места выхода корешков черепных и спинномозговых нервов из полости черепа и из позвоночного канала.

Благодаря этому механизму спинномозговая жидкость постоянно образуется в желудочках и всасывается в кровь с одинаковой скоростью.

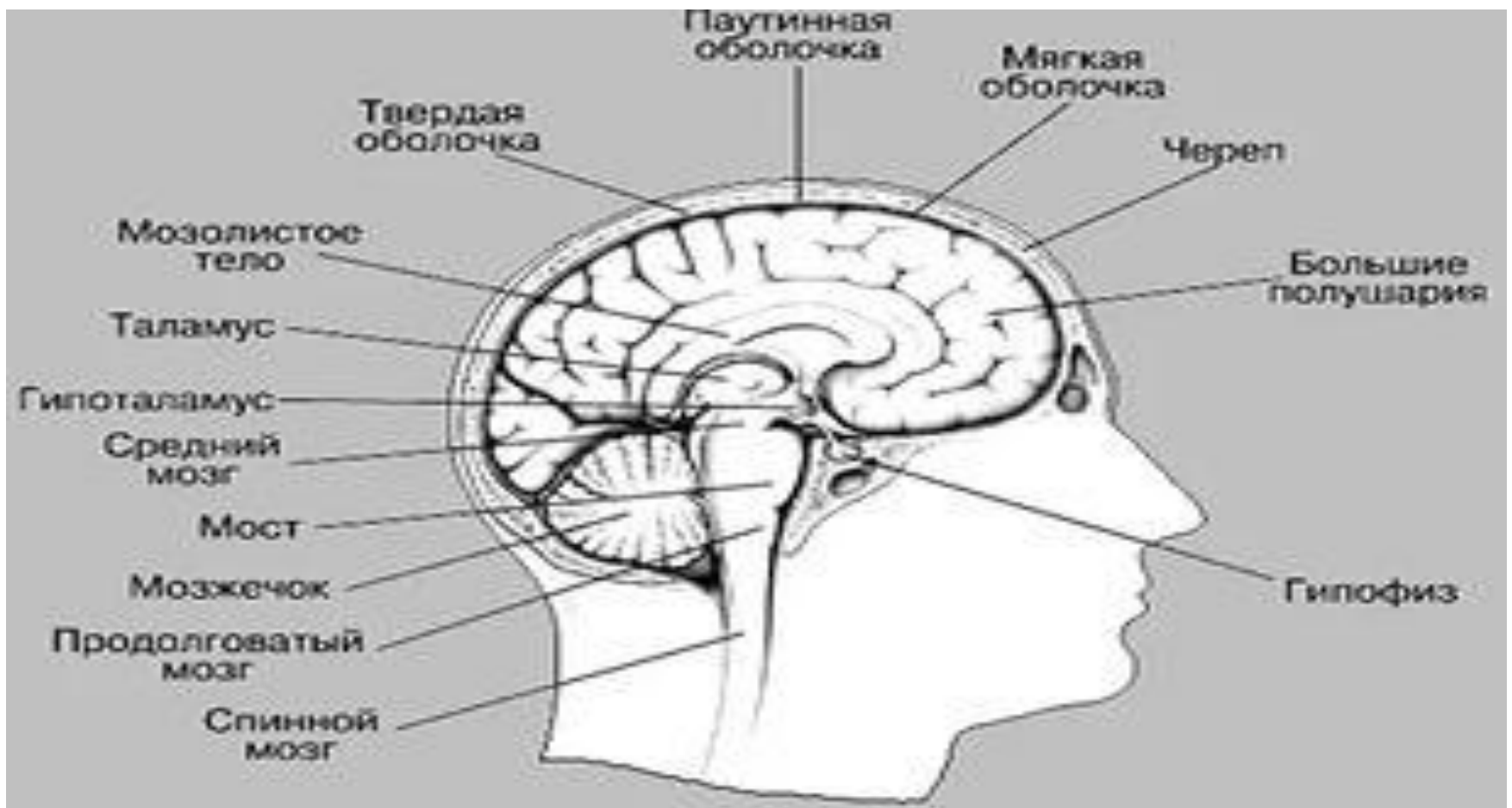
Снаружи от паутинной оболочки находится *твердая оболочка мозга*, которая образована плотной волокнистой соединительной тканью и отличается прочностью. В позвоночном канале твердая оболочка спинного мозга представляет собой длинный мешок, содержащий спинной мозг с корешками спинномозговых нервов, спинномозговыми узлами, мягкой и паутинной оболочками и спинномозговой жидкостью.

С костями основания черепа твердая оболочка сращена прочно, а с костями свода черепа — рыхло. Между твердой оболочкой мозга и паутинной оболочкой имеется узкое пространство, в котором находится небольшое количество жидкости.

В некоторых участках твердая оболочка головного мозга образует отростки, которые состоят из двух листков и глубоко впячиваются в щели, отделяющие друг от друга части мозга. В местах отхождения отростков оболочка (листки) расщепляется, образуя каналы треугольной формы — *синусы твердой мозговой оболочки*. В синусы из мозга по венам оттекает венозная кровь, которая поступает затем во внутренние яремные вены.

Самым крупным отростком твердой мозговой оболочки, расположенным в сагиттальной плоскости, является *серп большого мозга*. Серп отделяет друг от друга полушария большого мозга.

Мозговые оболочки



Мозговые оболочки

- Как головной, так и спинной мозг, покрыты мозговыми оболочками, состоящими из соединительнотканых образований.
- Наружная – *твердая мозговая оболочка*, которая сращена с надкостницей черепа и позвоночника.
- Непосредственно к ткани мозга примыкает *мягкая мозговая оболочка*, в которой много сосудов, питающих мозг.

Мозговые оболочки

- Мягкая мозговая оболочка содержит сплетения капилляров, служащих для всасывания спинномозговой жидкости (ликвора).
- Между твердой и мягкой мозговыми оболочками находится *паутинная оболочка*.
- Пространство между паутинной и мягкой оболочками заполнено спинномозговой жидкостью.

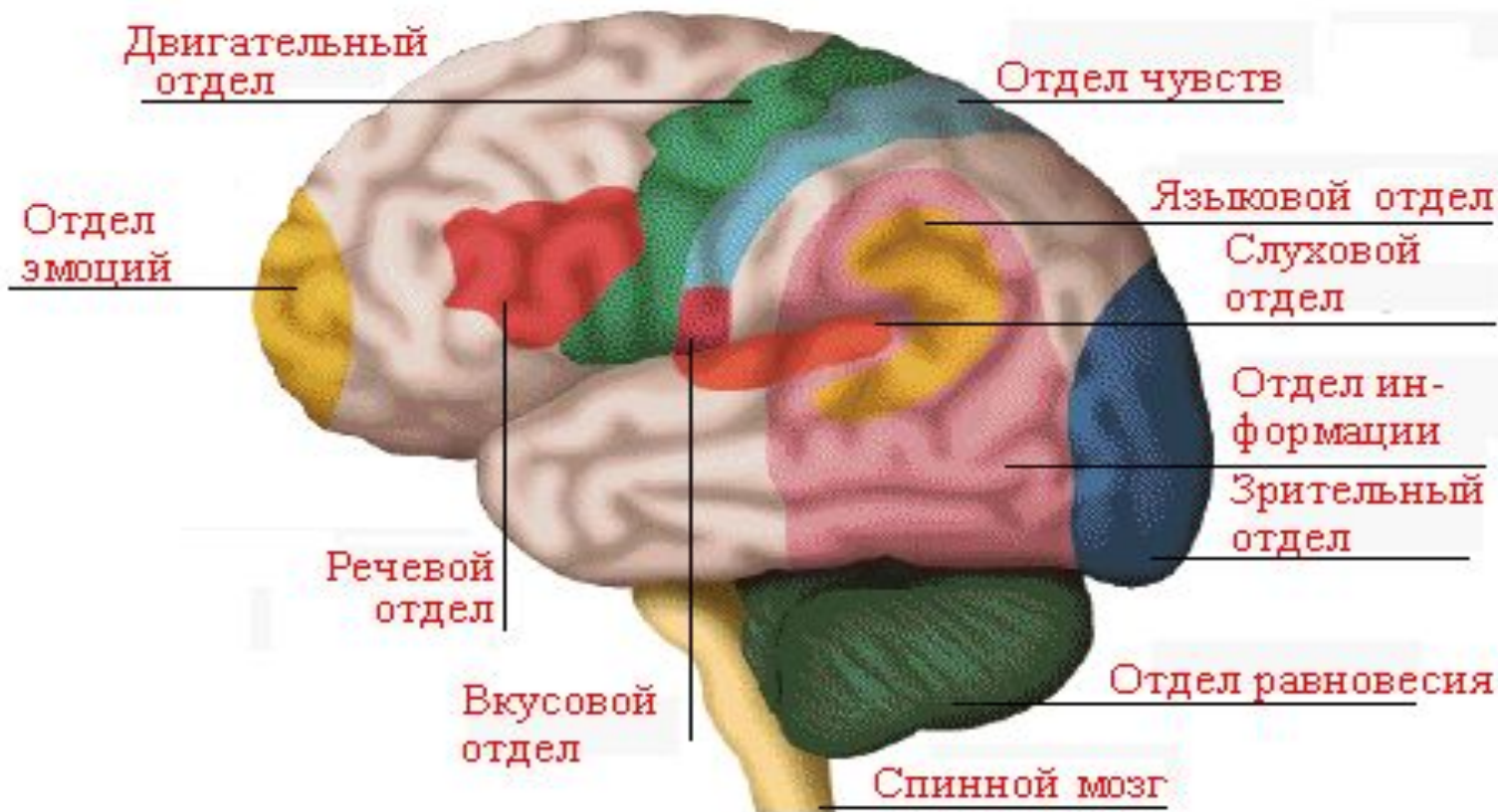
Головной мозг

- Между костями черепа и твердой оболочкой – эпидуральное пространство
- Между твердой и паутинной оболочками – субдуральное пространство
- Между мягкой и паутинной оболочками – подпаутинное пространство

ФУНКЦИИ МОЗГА

Головной мозг является комплексной частью нервной системы. Он контролирует все, что Вы делаете, чувствуете, думаете. Мозг получает и обрабатывает информацию от всех органов тела и посылает ее к

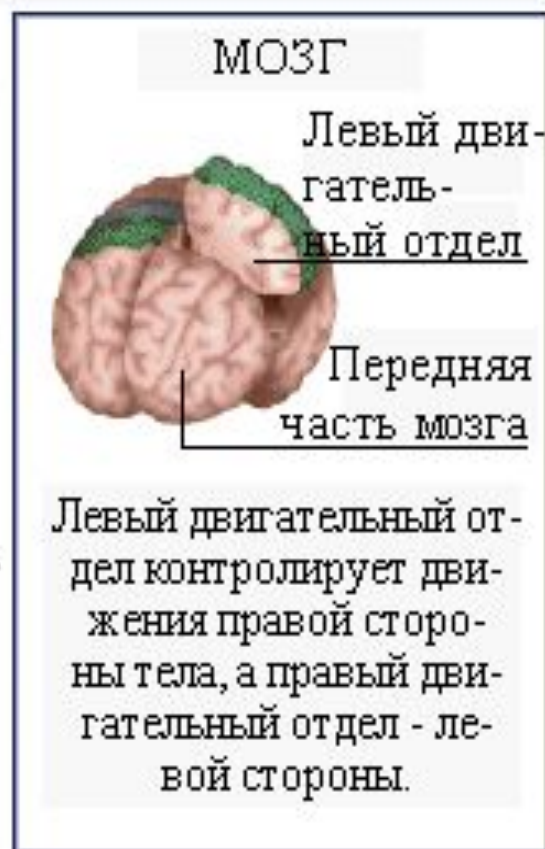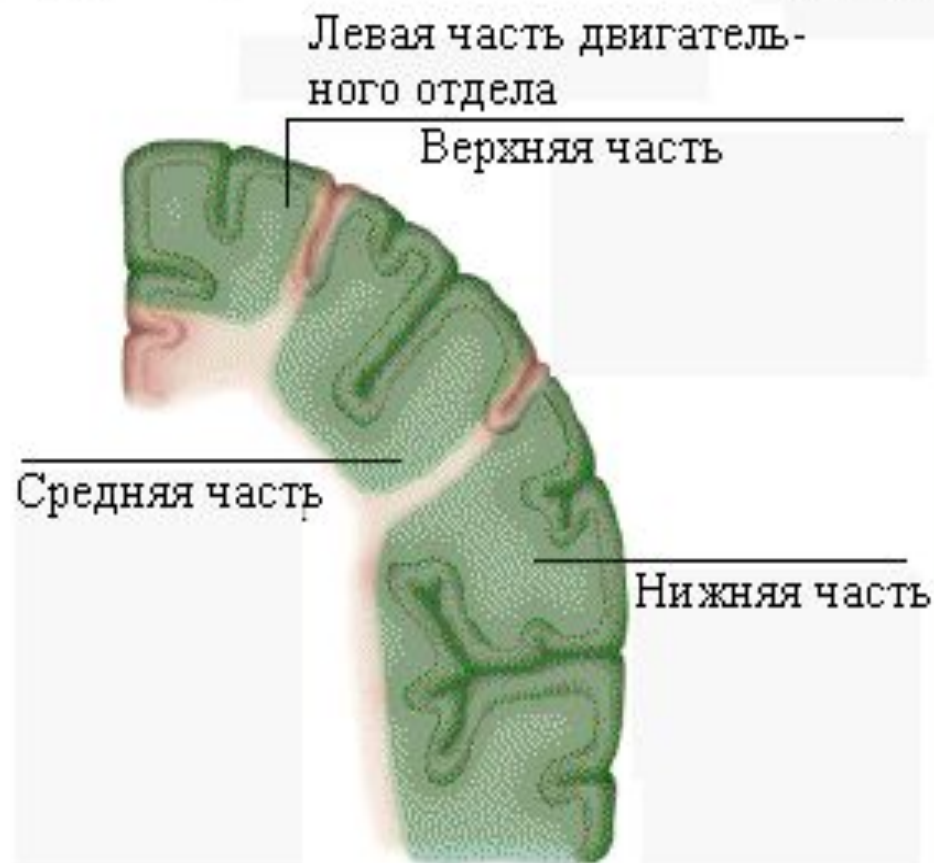мышцам, заставляя их сокращаться. Он соединен с органами при помощи нервов, по которым идут нервные импульсы.



ДВИГАТЕЛЬНЫЙ ОТДЕЛ

Двигательный отдел головного мозга контролирует все движения мышц, на разных участках тела. Этот отдел позволяет осуществ-

лять такие важные процессы как ходьба, бег и другие. Под контролем двигательного отдела находятся и движения отдельных мышц.



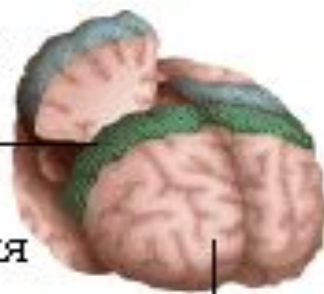
ОТДЕЛ ЧУВСТВ

Отдел чувств головного мозга получает сигналы от рецепторов, расположенных на коже. Он позволяет чувствовать температуру.

Работа этих рецепторов не зависит от размера органа. Они работают одновременно и посылают сигналы в мозг.

МОЗГ

Правый
отдел



Передняя
часть

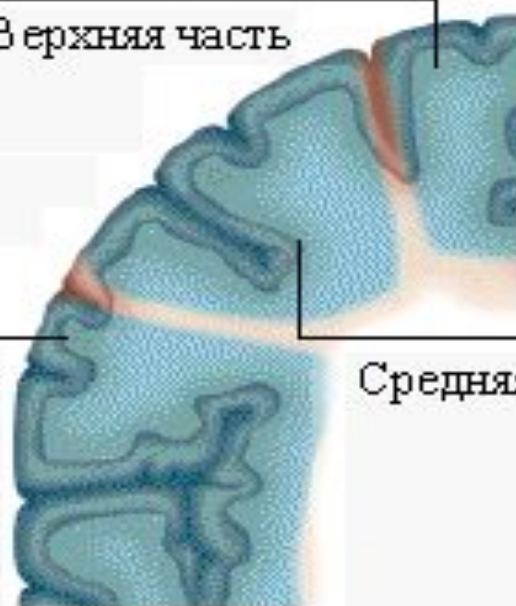
Сенсоры правого отдела чувств головного мозга посылают сигналы левой части тела, а сенсоры левого отдела - правой части.

Левый отдел чувств

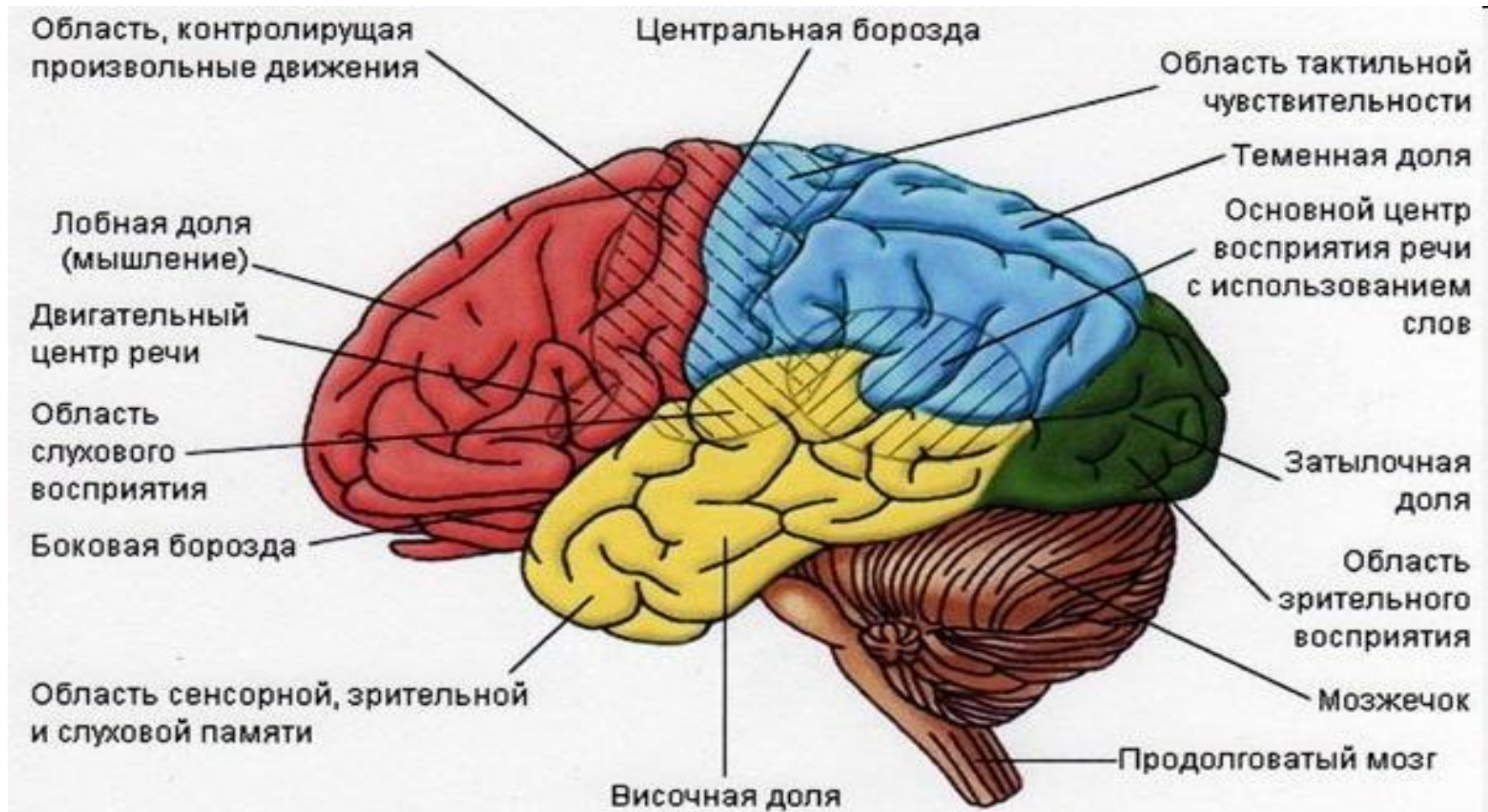
Верхняя часть

Нижняя часть

Средняя часть



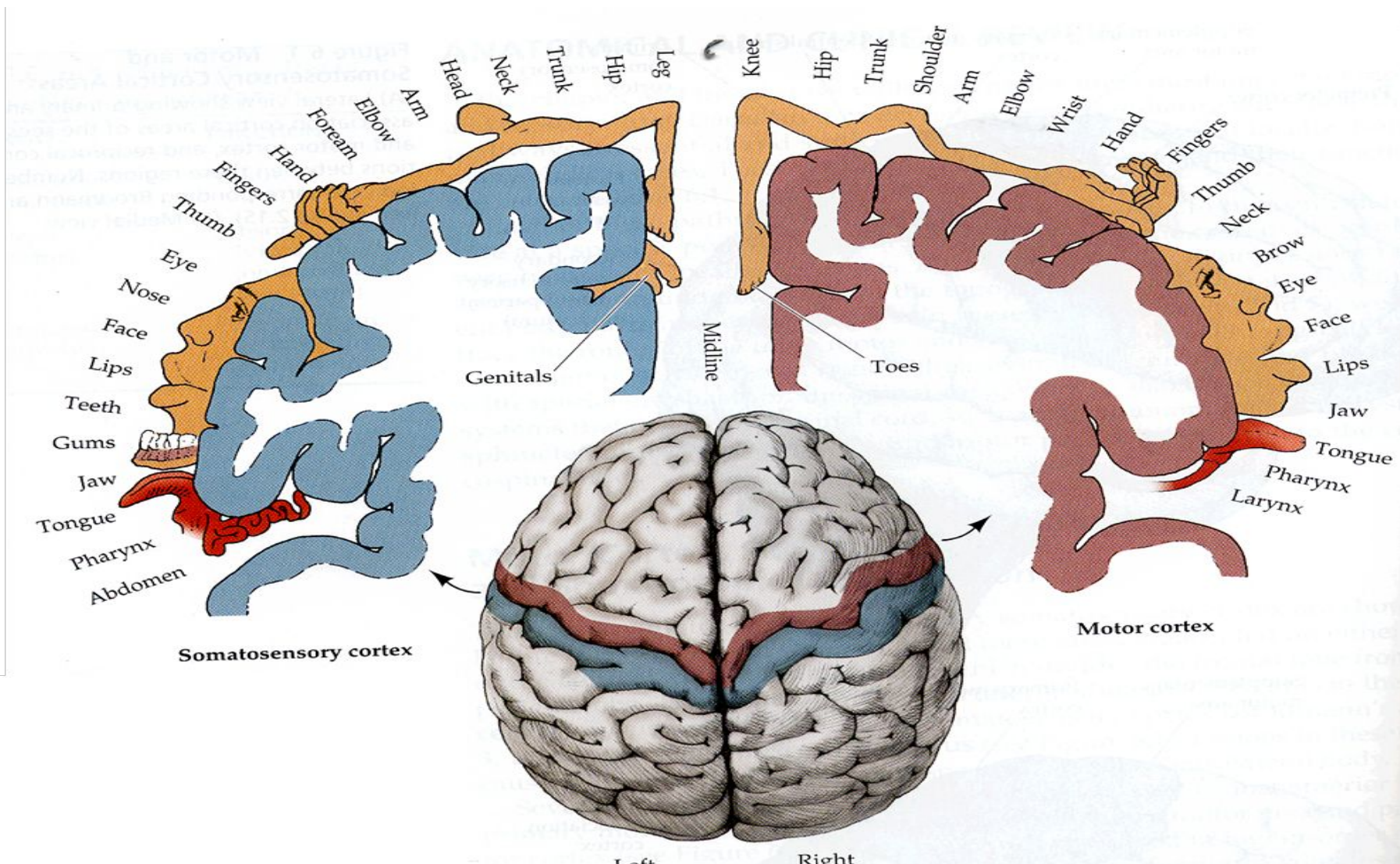
Зоны коры головного мозга



Двигательный центр речи так же называется извилиной (центром) Брока, а центр восприятия речи так же называется полем (центром) Вернике. Появились у архантропов.

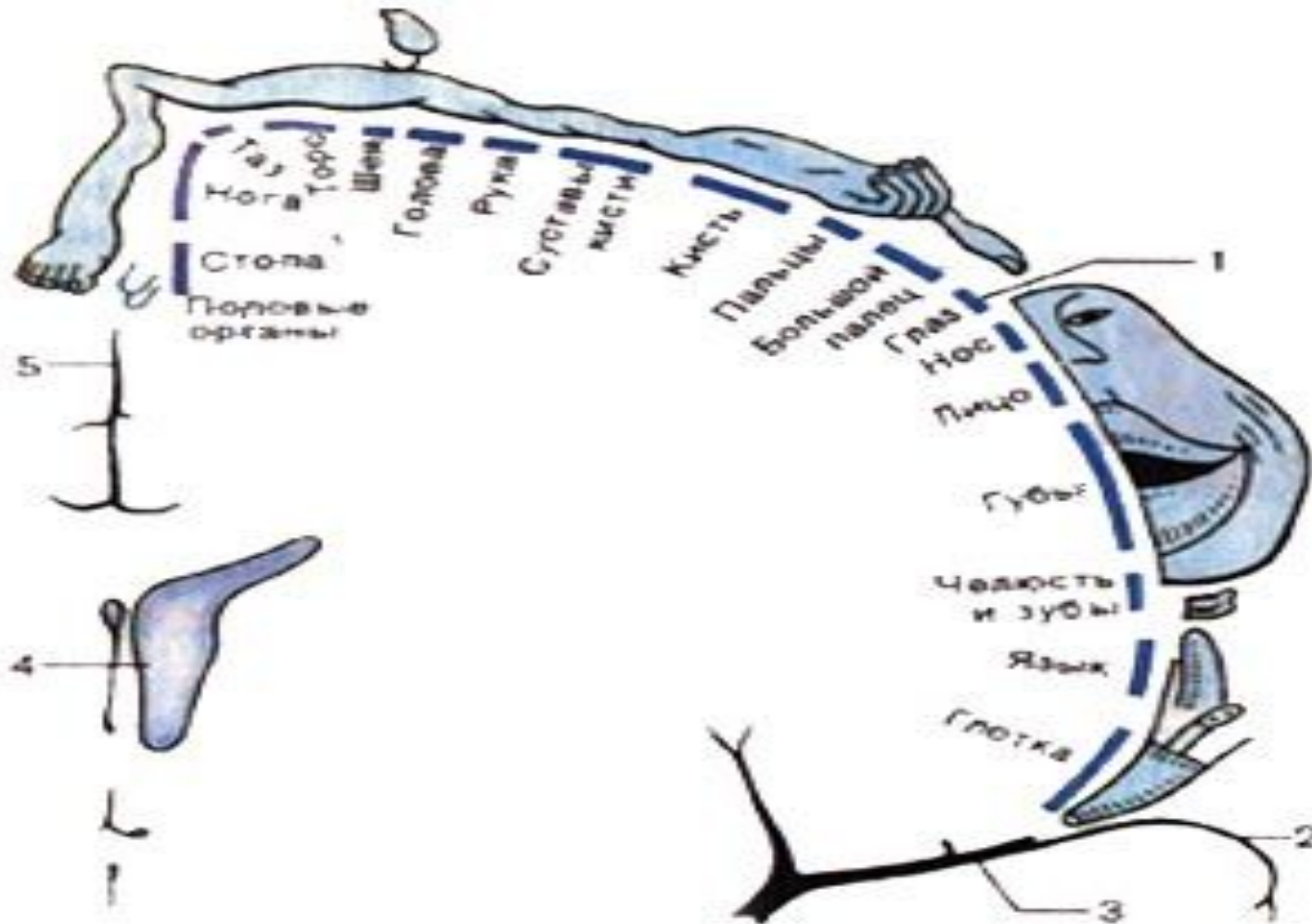
Известный ученый Пенфилд использовал информацию, полученную в ходе сотен операций на мозге, для создания

функциональных карт коры (поверхности) мозга



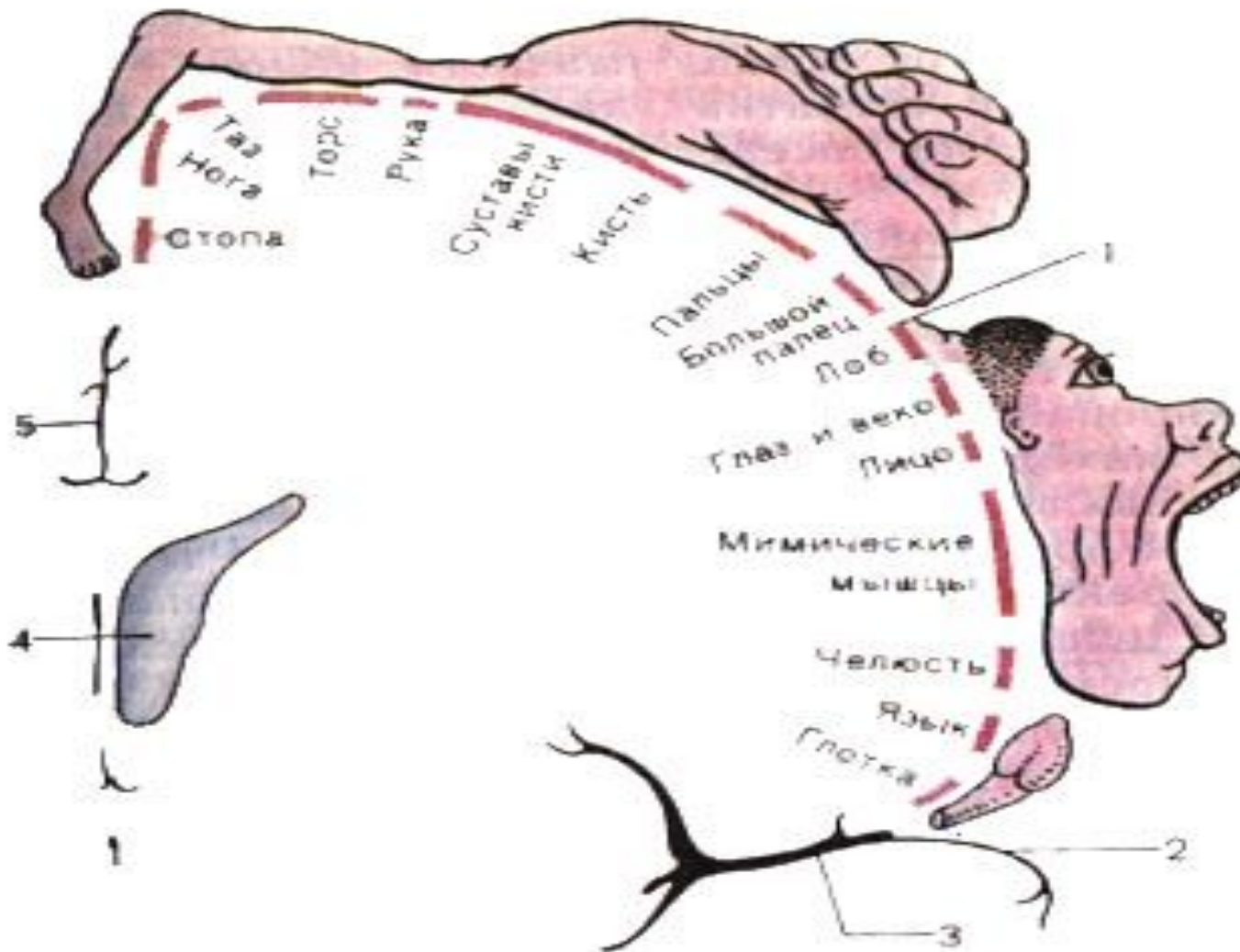
Сенсорный гомункулус

(проекция поверхности тела в соматосенсорной коре)



Моторный гомункулус

(представительство мышц в моторной коре)

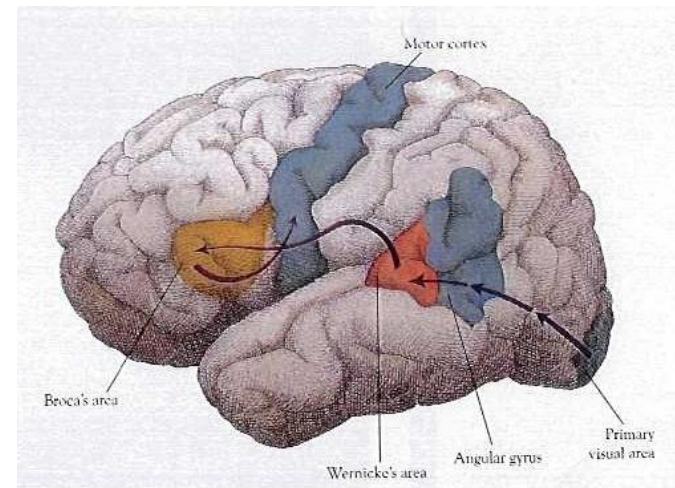
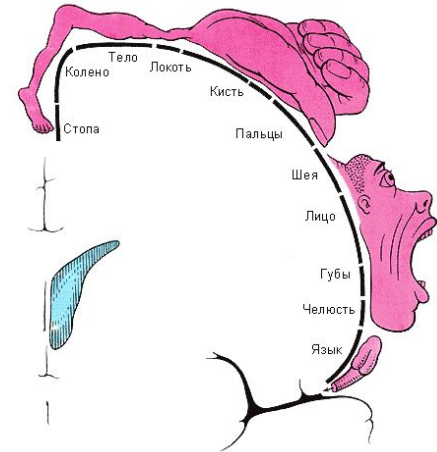


С помощью метода электрической стимуляции отдельных участков мозга Пенфилдом было установлено точное представительство в коре головного мозга различных мышц и органов тела человека. Таким образом, этого человечка придумал канадский ученый Пенфилд, который таким наглядным образом изобразил мозг человека



Лобная доля

- **Функции:**
 - ✓ **Двигательный анализатор (пирамидный путь).**
 - ✓ **Кинестетический анализатор (формирование и регуляция сложных двигательных актов).**
 - ✓ **Координация произвольных движений.**
 - ✓ **Управление врожденными поведенческими реакциями при помощи накопленного опыта.**
 - ✓ **Согласование внешних и внутренних мотиваций поведения.**
 - ✓ **Разработка стратегии поведения и программы действия.**
 - ✓ **Мыслительные особенности**



Лобная доля (симптомы поражения)

- **Центральные параличи и парезы:**
- **Парез взора в противоположную сторону.**
- **Гипокинезия (снижение двигательной инициации).**
- **Хватательные феномены.**
- **Рефлексы орального автоматизма**

Лобная доля (симптомы поражения)

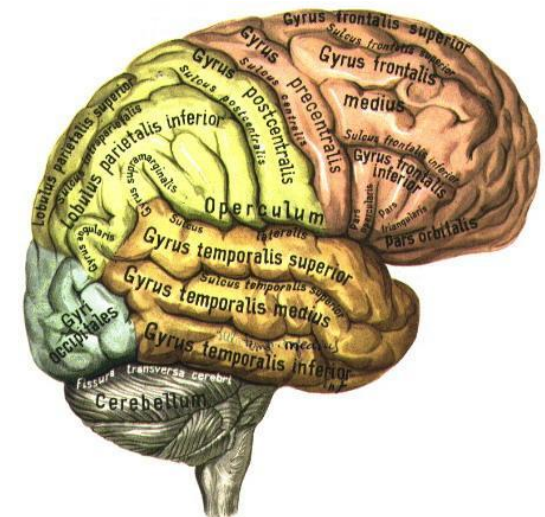
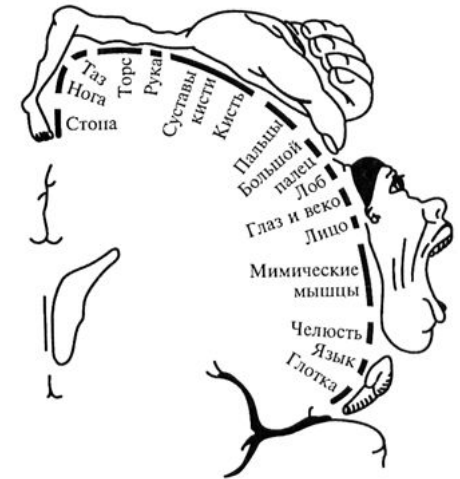
- Лобная атаксия (астазия-абазия).
- Лобная апраксия (незавершенность действия).
- «Изолированная» аграфия.
- Эпилептические приступы.
- Нарушения психики:
 - эйфория,
 - снижение критики,
 - неряшливость,
 - апатия,
 - аспонтанность,
 - ослабление памяти.
- **Моторная афазия.**

Моторная афазия

- **Характеризуется затруднением или невозможностью произносить слова при сохранении произношения отдельных звуков и понимания речи. При наиболее тяжелой моторной афазии речь полностью отсутствует.**
- **Нарушено правильное грамматическое построение фраз, парафазии, персеверации, речевые эмболы.**

Теменная доля

- **Функции:**
 - ✓ **Корковый анализатор** поверхностной (болевой и тактильной) и глубокой чувствительности.
 - ✓ **Праксис** (выполнение сложных действий).
 - ✓ **Узнавание частей своего тела.**
 - ✓ **Узнавание проявлений своего заболевания.**
 - ✓ **Счет.**



Теменная доля (симптомы поражения)

- Расстройства чувствительности:
 - ✓ Гемигипостезия, моноанестезия.
 - ✓ Нарушение суставно-мышечного чувства.
 - ✓ Астереогноз (очаги в верхней теменной доле).
- Апраксия:
 - ✓ Кинестетическая (идеаторная) – при поражении надкраевой извилины,
 - ✓ Пространственная (конструктивная) – при поражении угловой извилины.

Теменная доля (симптомы поражения)

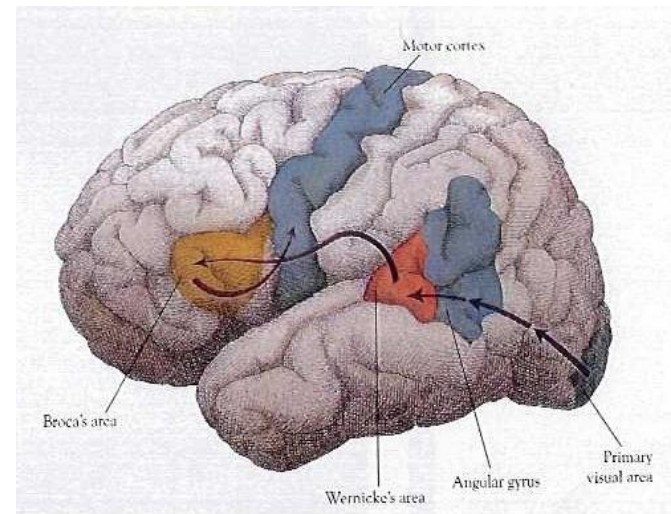
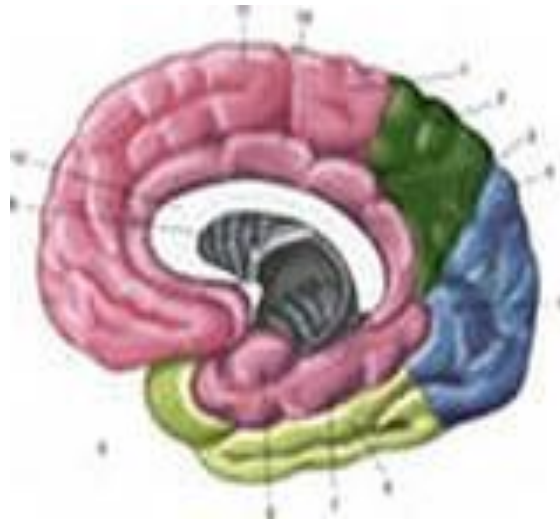- **Агнозия:**
 - ✓ **Аутотопагнозия,**
 - ✓ **Псевдомиелия,**
 - ✓ **Анозогнозия,**
 - ✓ **Расстройство схемы тела,**
 - ✓ **Пальцевая агнозия,**
 - ✓ **нарушение право-левой ориентации.**
- **Акалькулия.**
- **Алексия.**
- **Сенсорные эпилептические приступы.**
- **Амнестическая афазия.**

Амнестическая афазия

- Характеризуется невозможностью произнести названия предметов, имен. Больной не может назвать предмет, хотя хорошо определяет его назначение.
- При поражении нижних и задних отделов теменной доли.

Височная доля

- **Функции:**
 - ✓ **Слуховой анализатор.**
 - ✓ **Статокинетический анализатор.**
 - ✓ **Вкусовой анализатор.**
 - ✓ **Обонятельный анализатор.**
 - ✓ **Центр памяти.**



Височная доля (симптомы поражения)

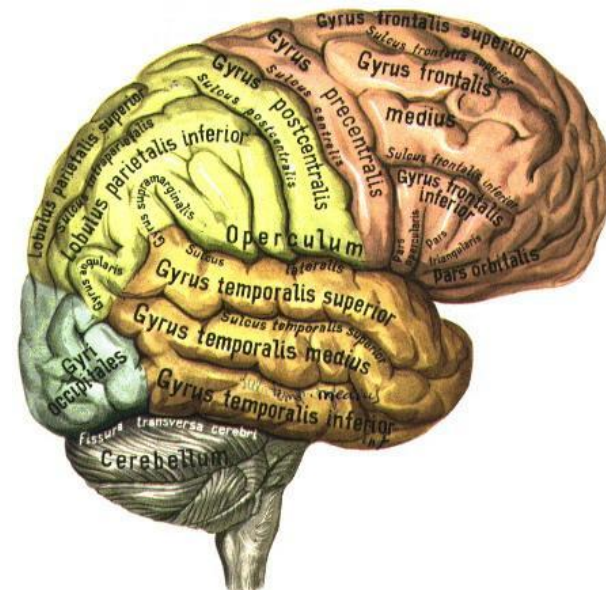
- **Сенсорные фокальные эпилептические припадки (зрительные, вкусовые, обонятельные галлюцинации).**
- **Сноподобные состояния (онейроид, «дежа вю», «жаме вю»).**
- **Расстройства в эмоциональной сфере (депрессия, тревога, лабильность эмоций, дисфория и др.).**
- **Нарушение вербальной и невербальной памяти.**
- **Слуховая агнозия.**
- **Вестибулярно-корковое системное головокружение.**
- **Сенсорная афазия.**

Сенсорная афазия

- **Характеризуется полной или частичной утратой понимания обращенной речи при сохранности слуха. Воспринимает звуки речи как нечеленораздельные шумы, не дифференцирует на слух сходные по звучанию слова.**
- **Повышенная речевая активность, нарушение контроля над собственной речью, логорея.**

Затылочная доля

- **Функции:**
 - ✓ **корковый центр зрения,**
 - ✓ **зрительный гнозис.**



Затылочная доля (симптомы поражения)

- **Гемианопсия:**
 - **одноименная гемианопсия,**
 - **гемихроматопсия,**
 - **верхне-квадратная гемианопсия,**
 - **нижне-квадрантная гемианопсия.**
- **Зрительная агнозия.**
- **Прозопагнозия.**
- **Фотомы.**
- **Фокальные сенсорные (зрительные) эпилептические приступы.**
- **Метаморфопсия.**
- **Микропсия.**
- **Макропсия.**

Симптомокомплекс мозжечкового поражения

Функцией мозжечка является рефлекторное поддержание мышечного тонуса, равновесия, координации и синергии движений. При поражении мозжечка возникает ряд двигательных расстройств атактического и асинергического характера.

1. Расстройство походки. Атактически-мозжечковая, или так называемая "пьяная", походка является результатом не только нарушения равновесия, но и асинергии. Больной ходит, широко расставляя ноги и пошатываясь, что особенно резко сказывается при поворотах. Отклонение в сторону при ходьбе, а в выраженных случаях и падение, наблюдаются чаще в сторону мозжечкового поражения.

2. Интенционное дрожание наблюдается при движении и отсутствует в покое. Обнаруживается оно резче всего в конце движения и исследуется в руках при помощи пальце-носовой, а в ногах при помощи пяточно-коленной пробы. Больному дается задание с закрытыми глазами попасть указательным пальцем в кончик своего носа; чем ближе к цели, тем отчетливее и резче обнаруживается дрожание пальца или всей кисти и руки. Еще лучше обнаруживается интенционное дрожание в руках иным способом: больной касается указательным пальцем молоточка или пальца исследующего с открытыми глазами, причем положение молотка несколько раз меняется. Пяточно-коленная проба производится у лежащего больного, которому предлагается сначала высоко поднять ногу, затем коснуться пяткой колена другой и провести пяткой вниз по передней поверхности голени. Следует указать, что исследуемый должен только касаться пяткой поверхности голени, а не опираться на нее.

3. Нистагм (подергивание глазных яблок при отведении их), наблюдающийся при поражении мозжечка, чаще бывает горизонтальным, чем вертикальным или ротаторным; указание на то, что он больше выражен при взгляде в больную сторону, ненадежно. Существуют сомнения, может ли вообще нистагм являться симптомом поражения самого мозжечка и не является ли он исключительно симптомом стволового поражения. Однако допустимо, что "мозжечковый нистагм" есть частное проявление интенционного дрожания глазных мышц

4. Адиадохокинез обнаруживается при попытке быстро совершать попеременно противоположные движения. Так, больным не удается быстро менять пронацию на супинацию кисти: получаются неловкие, неправильные движения.

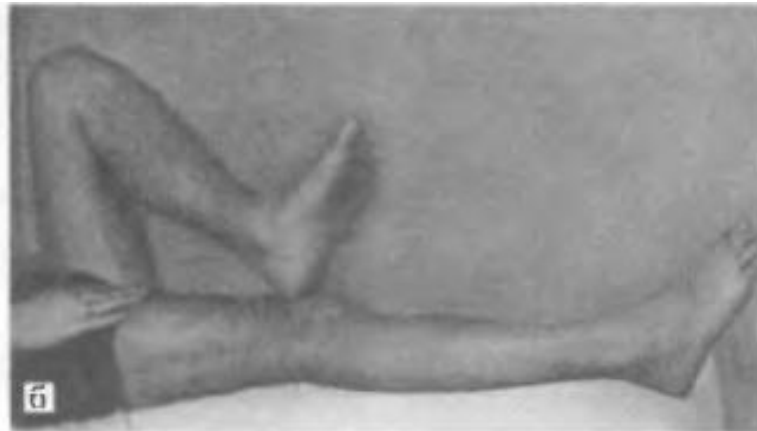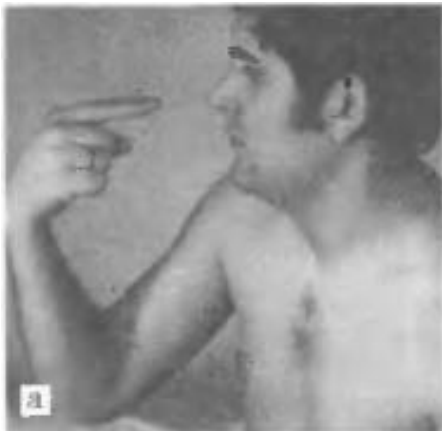5. Дисметрия или, точнее, гиперметрия движений может быть легко обнаружена следующим приемом: исследуемому предлагается держать кисти вытянутыми вперед ладонями кверху, с разведенными пальцами; следует приказ быстро перевернуть кисти ладонями вниз; на стороне, где имеются мозжечковые расстройства, это движение производится с избыточной ротацией кисти.

При предложении коснуться пяткой одной ноги колена другой (в лежачем положении) больной заносит ног у выше колена и касается пяткой бедра (феномен гиперфлексии).

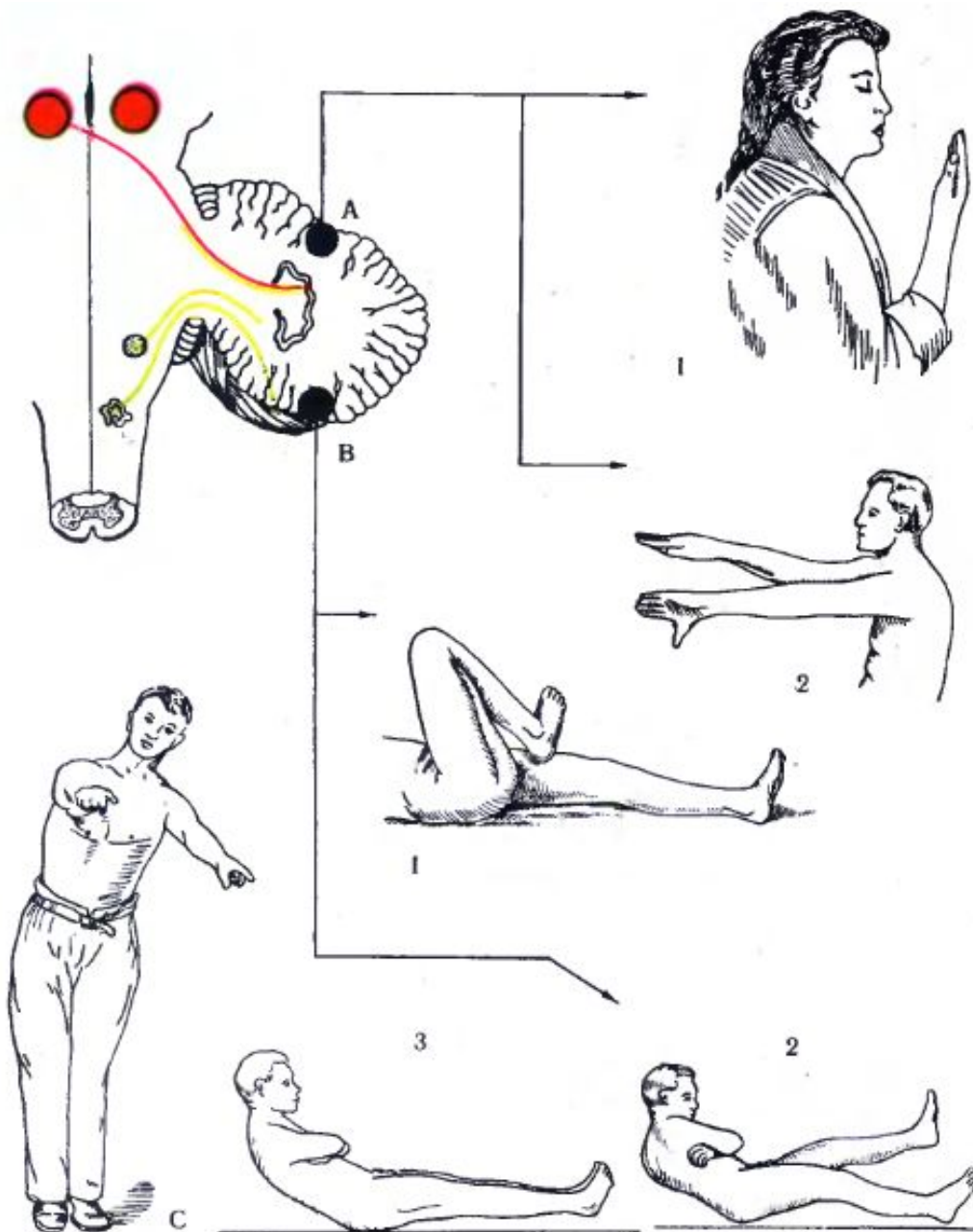
6. Мимопопадание, или промахивание, при так называемой "пробе показания" обнаруживается следующим образом: больному предлагается 2 - 3 раза попасть указательным пальцем в поставленный перед ним палец исследующего или в молоточек: после этого больной закрывает глаза и продолжает то же задание. В руке, в которой имеются мозжечковые расстройства, отмечается промахивание мимо цели, чаще кнаружи.

7. Расстройство речи есть частное проявление мозжечкового расстройства движений; речь теряет плавность, становится скандированной, взрывчатой, замедленной.

8. Гипотония мышц, сказывающаяся в вялости, дряблости мышц, в избыточной экскурсии в суставах, обнаруживается при исследовании пассивных движений. Она может сопровождаться понижением сухожильных рефлексов конечностей.



Координаторные пробы



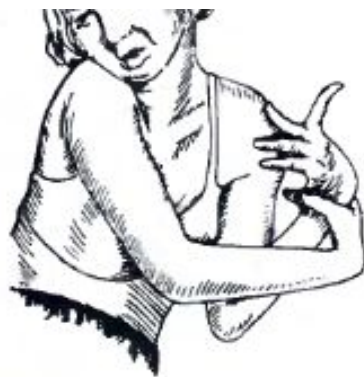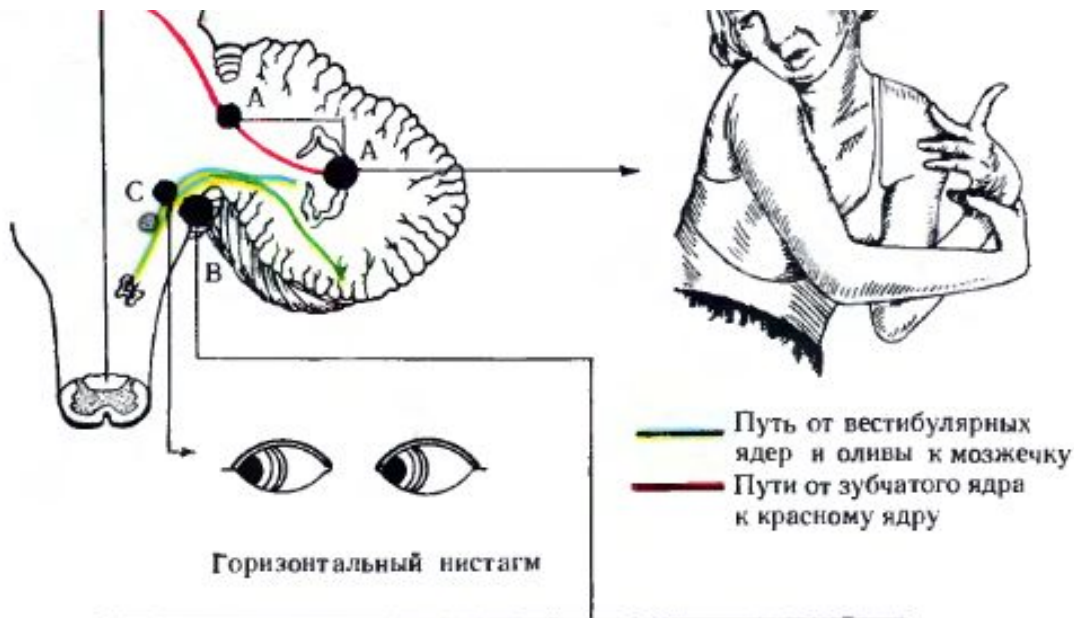
А – Поражение верхних отделов полушария(нарушение координации и синергии движений в верхних конечностях на стороне поражения):

- 1 - Интенционный тремор и помахивание при пальце-носовой пробе на стороне поражения
- 2 - Гиперметрия

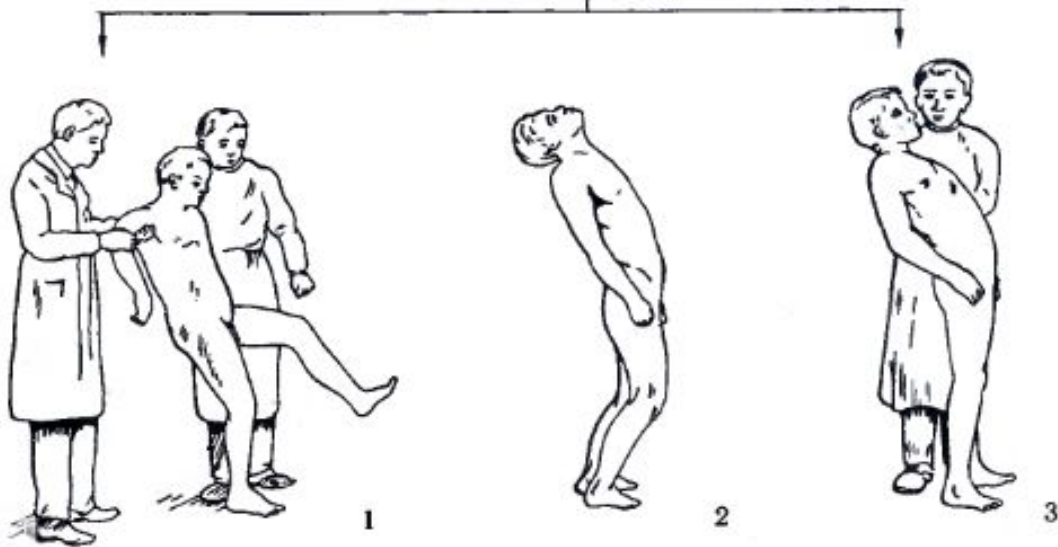
В – Поражение нижних отделов полушария мозжечка(нарушение координации и синергии движений в нижних конечностях):

- 1 – Больному не удастся выполнить пяточно-коленную пробу на стороне поражения
- 2 - При попытке встать без помощи рук, на стороне поражения нога сгибается в коленном и тазобедренном суставе.
- 3 – Пример, здоровый человек встает без помощи рук

С- Падение в сторону очага поражения при выполнении пробы Ромберга



А - поражение зубчатого ядра или его связей с красным ядром вызывает хореоатетодные гиперкинезы.
В - очаг поражения в области червя: грубые расстройства статики, больной не может ни стоять ни ходить, при попытке запрокинуть голову кзади теряет равновесие и падает.
С - Поражение вестибуло-мозжечковых связей в области нижних ножек мозжечка сопровождается горизонтальным нистагмом.



● Очаг поражения

Спинной мозг

Спинной мозг находится в спинномозговом канале и имеет вид продолговатого тяжа, который сверху переходит в продолговатый мозг.

Внизу спинной мозг заканчивается на уровне 1-2 поясничных позвонков.

Две продольные борозды делят спинной мозг на правую и левую половины.

Спинной мозг

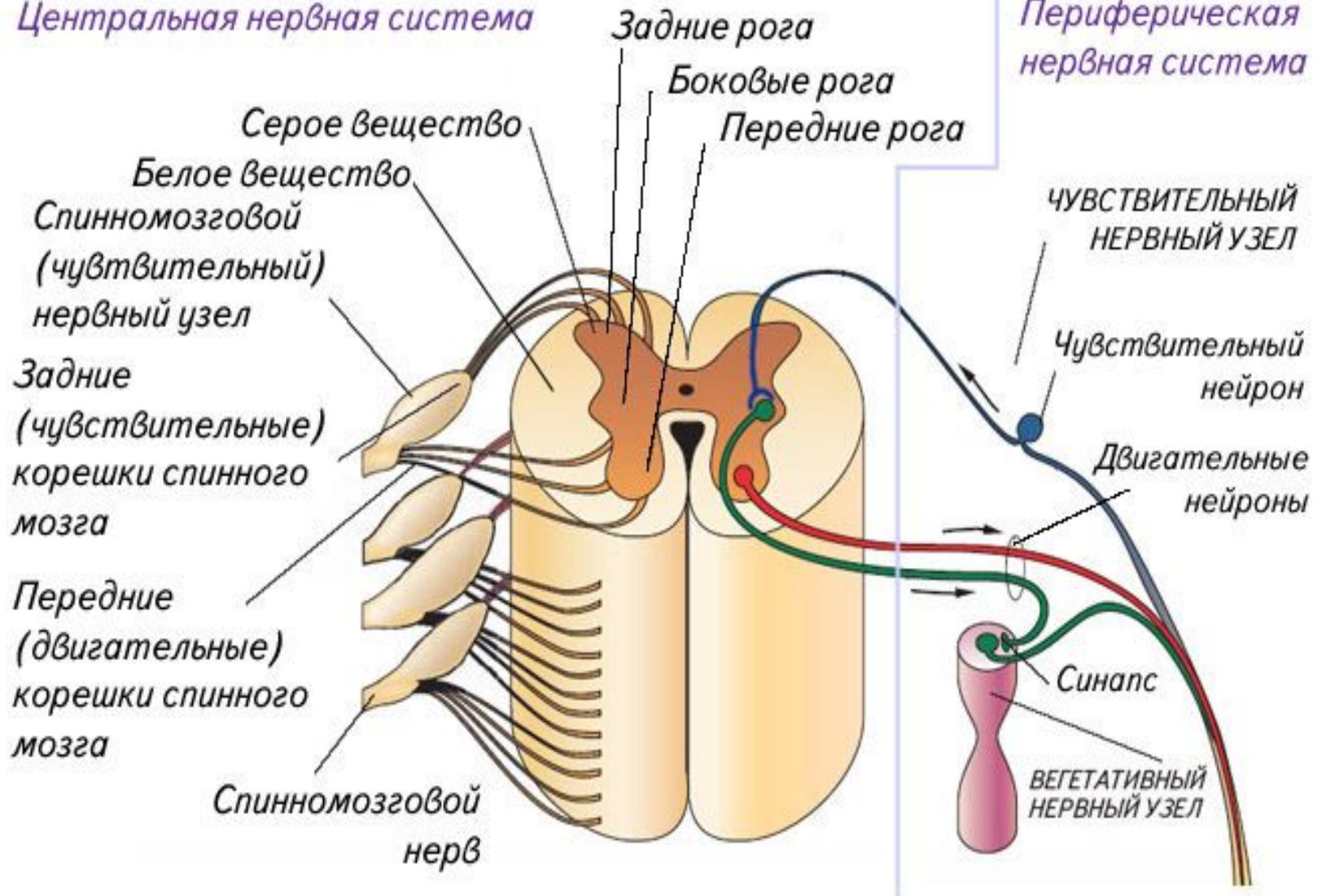
- В центре спинного мозга проходит канал, заполненный спинномозговой жидкостью.
- Вокруг канала располагается серое вещество, имеющее на разрезе форму бабочки или буквы Н.
- Передние выступы серого вещества называются передними рогами, Они широкие и округлые.

Спинной мозг

- Задние выступы называются задними рогами.
- На уровне шейного, грудного и верхнего поясничного отделов имеются боковые выступы – боковые рога.
- Серое вещество окружено белым веществом, состоящим из отростков нейронов.
- Отростки образуют проводящие пути, соединяющие нервные центры спинного мозга между собой и с нервными центрами головного мозга.

Центральная нервная система

Периферическая нервная система

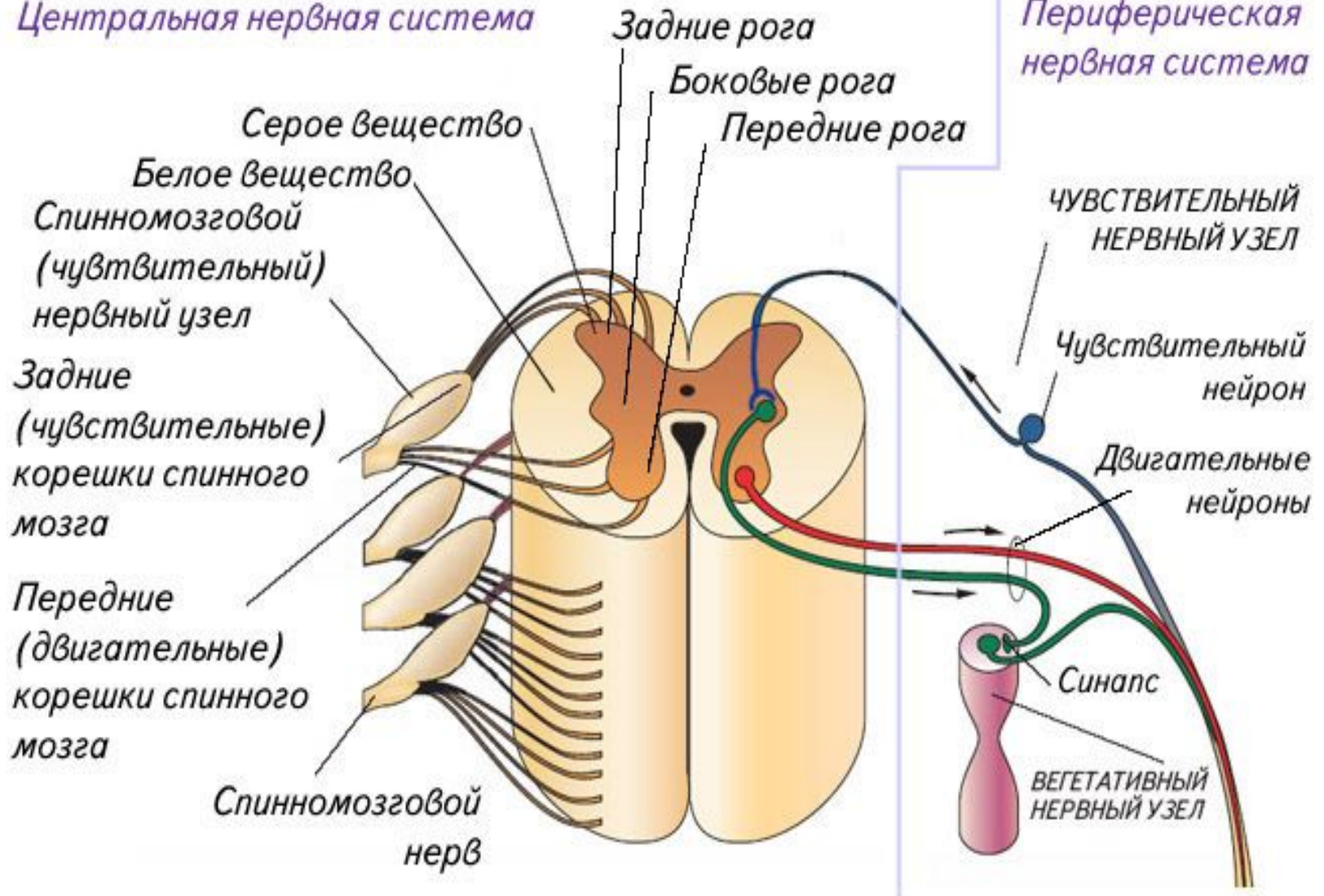


Спинной мозг

- От спинного мозга отходят 31-32 пары спинномозговых нервов, каждый из них начинается двумя корешками – *передним и задним*.
- По ходу задних корешков располагаются вздутия - спинномозговые узлы, в которых лежат тела чувствительных или центростремительных нейронов.

Центральная нервная система

Периферическая нервная система



Спинной мозг

- Один отросток этих клеток идет на периферию (в кожу, мышцы, надкостницу) и заканчивается там рецептором. Другой отросток в составе заднего корешка вступает в спинной мозг и либо заканчивается в сером веществе, либо в составе белого вещества достигает продолговатого мозга.

Спинной мозг

- Передние корешки включают отростки двигательных или центробежных нейронов, расположенных в передних рогах спинного мозга. Эти отростки в составе спинномозговых центров доходят до мышц.

Спинной мозг

- Спинной мозг, так же как и головной, снаружи одет оболочками, между которыми находится спинномозговая жидкость, предохраняющая мозг от повреждений.

Функции спинного мозга

- Две основные функции:
рефлекторная и проводниковая.
- Простые рефлексы,
осуществляющиеся без участия
головного мозга

Коленный рефлекс

- Дуга рефлекса – это путь, который проходит возбуждение от рецептора до органа мишени.
- Дуга коленного рефлекса – рецептор - *центrostремительный нейрон* – *вставочный нейрон* (обеспечивающий передачу возбуждения на двигательный орган и в вышележащие отделы нервной системы) – *исполнительный орган*

Коленный рефлекс

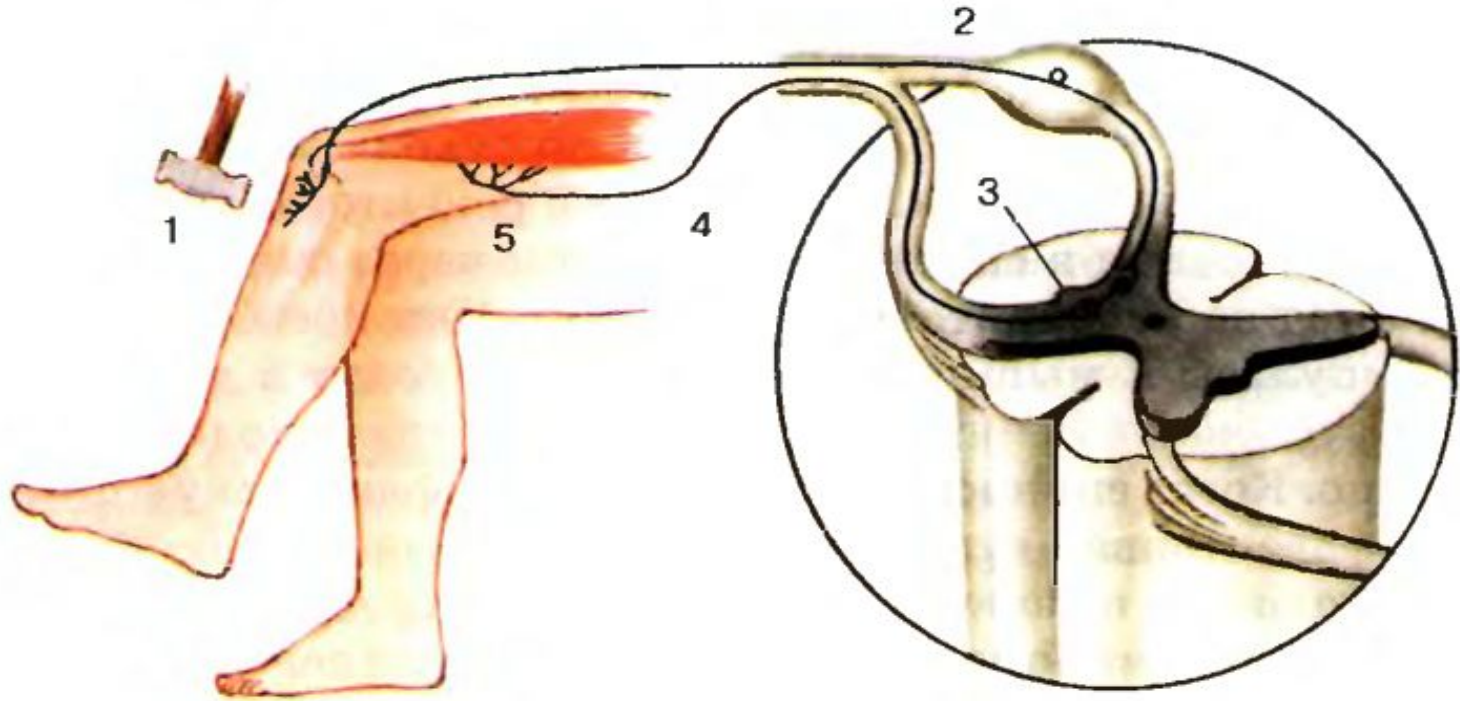


Рис. 92. Коленный рефлекс:

1 — рецепторы коленного рефлекса; 2 — чувствительный нейрон спинномозгового узла; 3 — двигательный нейрон; 4 — аксон двигательного нейрона; 5 — нервные окончания двигательного нейрона в мышцах с синапсами

Функции спинного мозга

- В боковых рогах лежат тела первых нейронов симпатической нервной системы, а в крестцовом отделе первые нейроны парасимпатической нервной системы.
- Сосудистые рефлексy, рефлексy мочеполовой системы, прямой кишки, потовых желез, осуществляются при участии спинного мозга.

Функции спинного мозга

Проводниковая функция.

Обеспечивает соединение различных участков спинного мозга между собой.

Восходящие пути – несут импульсы к головному мозгу.

Нисходящие пути – несут импульсы от головного мозга к спинному.

Функциональное деление нервной системы

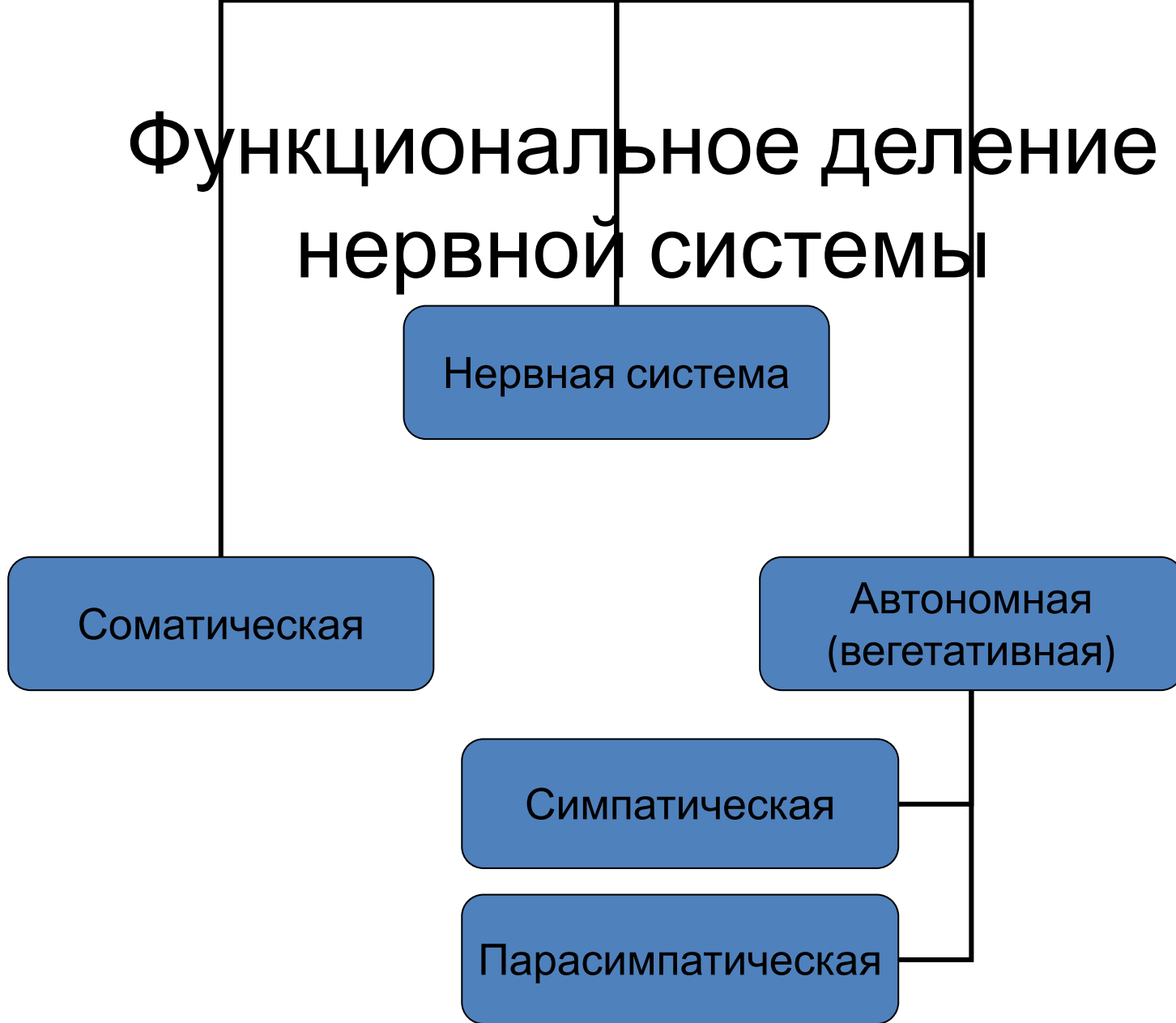
Нервная система

Соматическая

Автономная
(вегетативная)

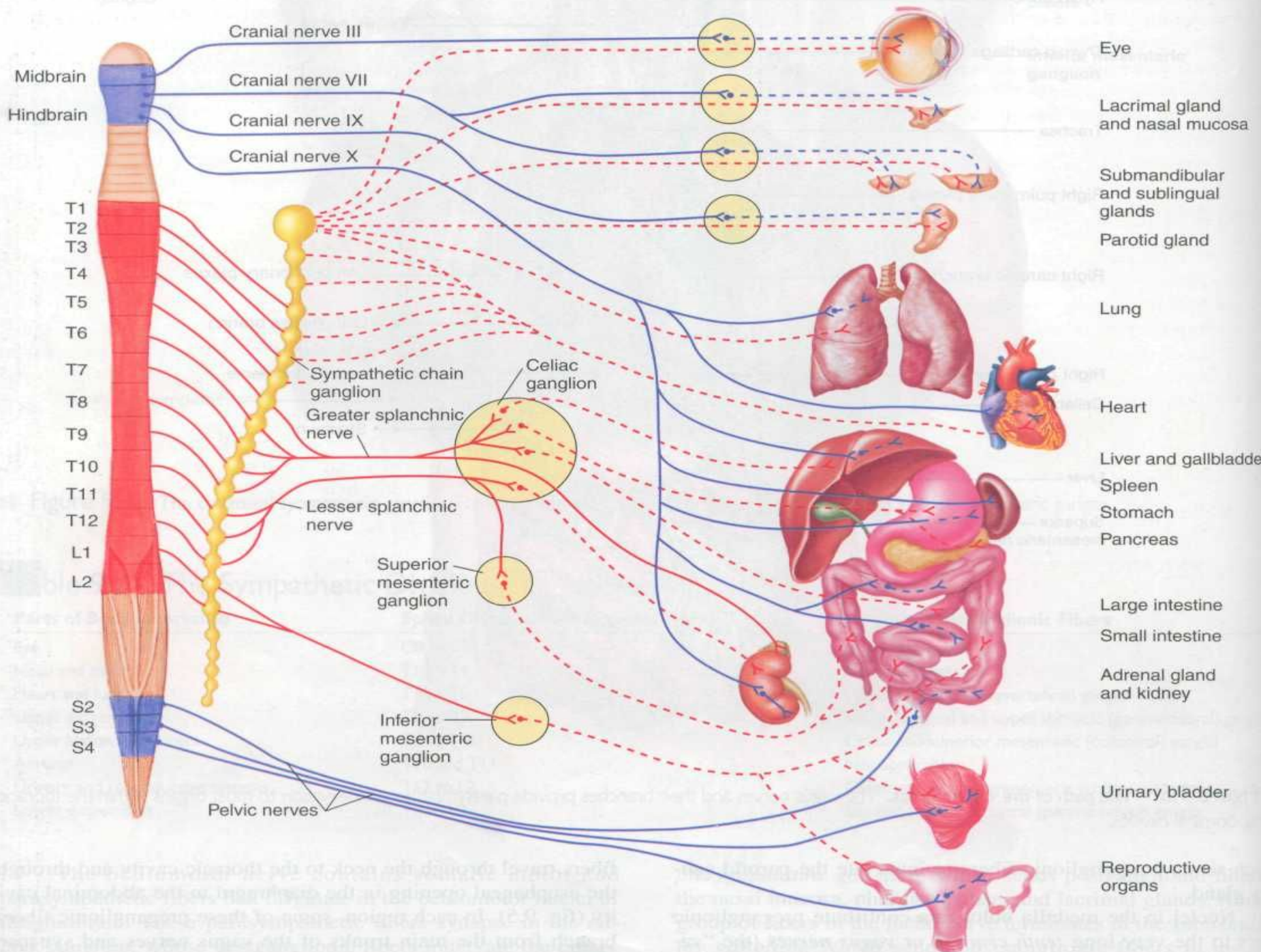
Симпатическая

Парасимпатическая



Вегетативная нервная система

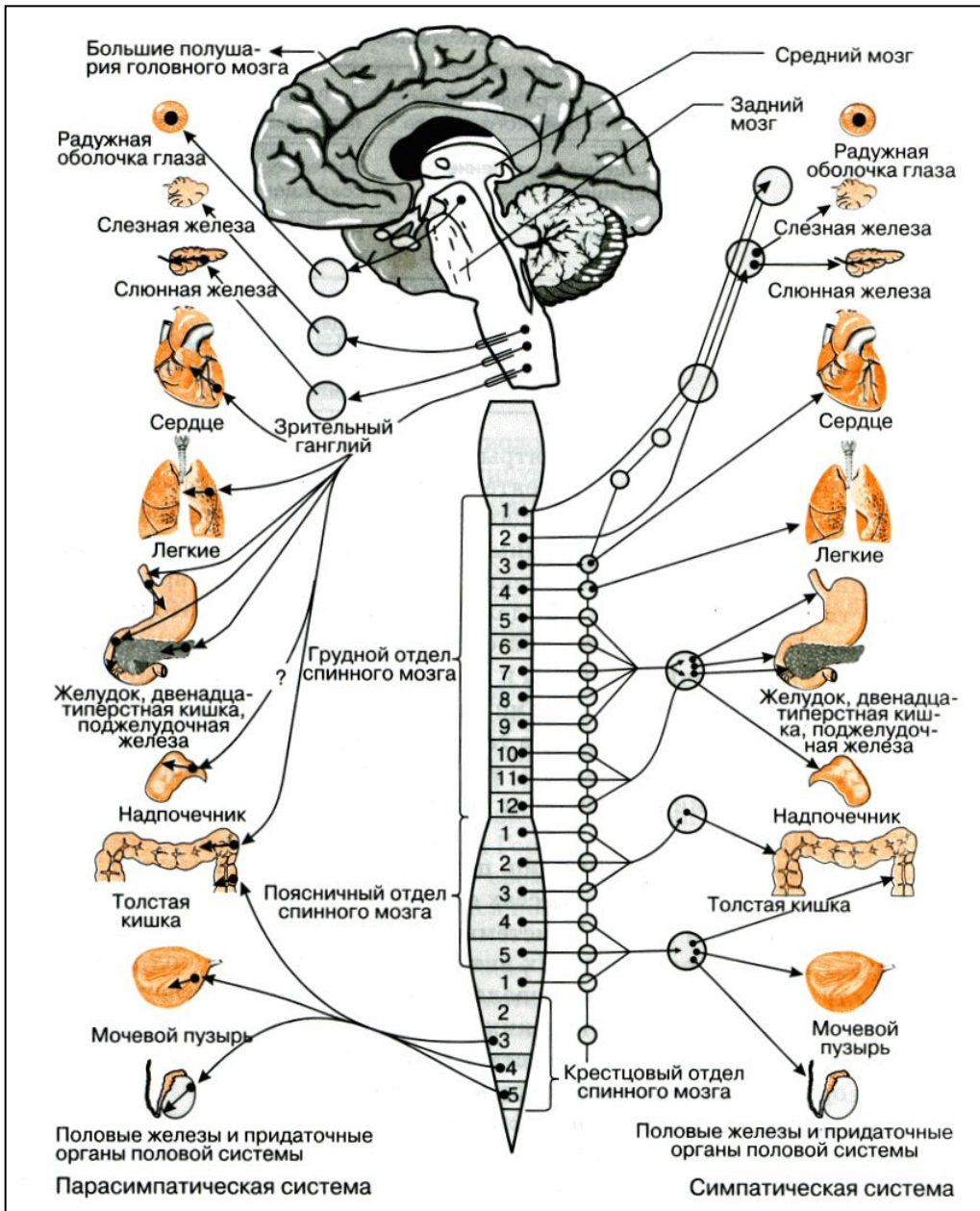
- Вегетативная или автономная нервная система – часть периферической нервной системы.
- Отличие от соматической в осуществляемых ею функциях.



Вегетативная нервная система

- ВНС – обеспечивает регуляцию работы внутренних органов, усиливая их или ослабляя, регулирует основной обмен веществ в органах и тканях.
- ВНС – подразделяется на два отдела
 - - симпатическая НС
 - - парасимпатическая НС

Строение вегетативной нервной системы

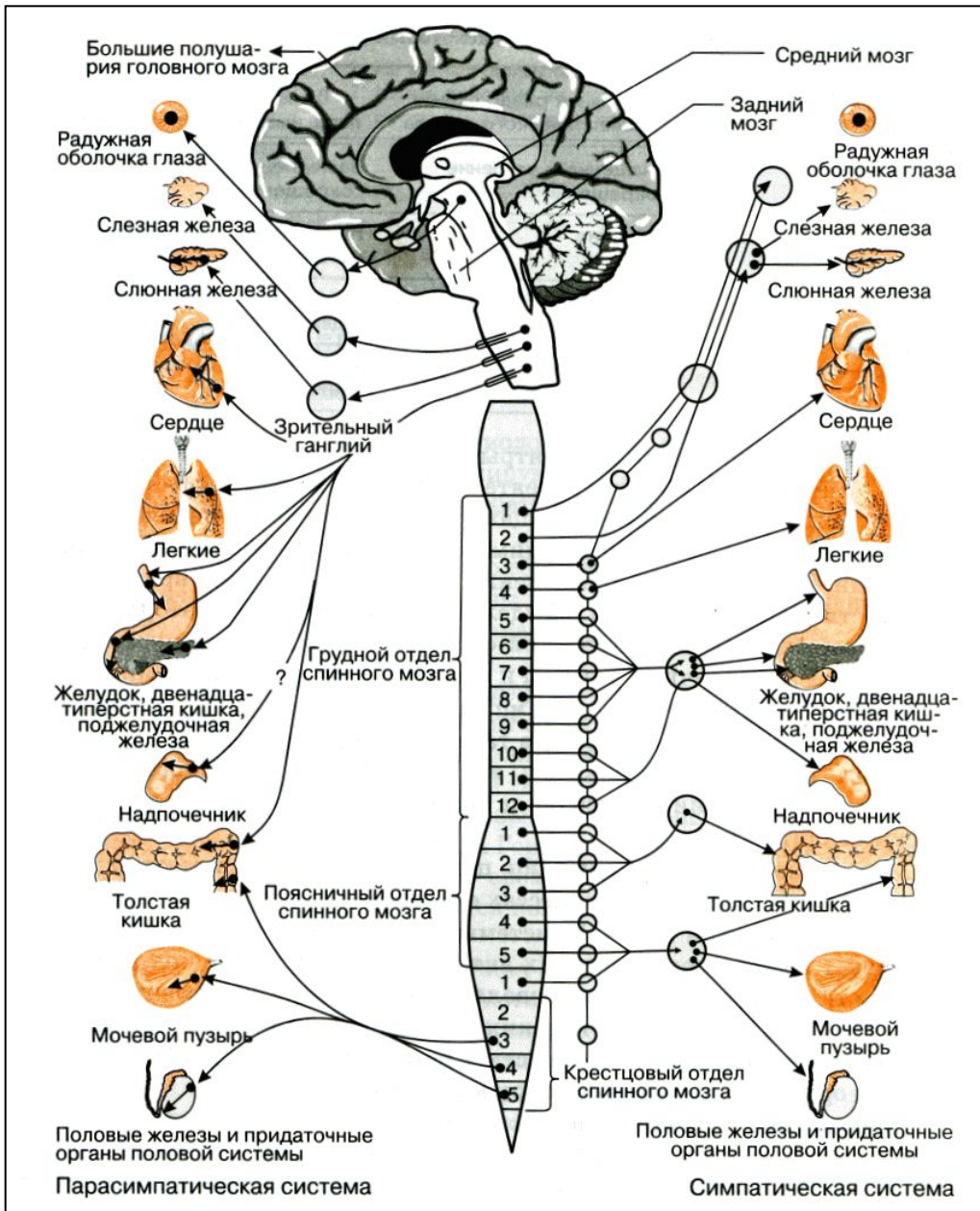


Симпатические ядра

расположены в спинном мозге, в боковых рогах. Отходящие от него нервные волокна заканчиваются за пределами спинного мозга в симпатических узлах.

Отсюда берут начало другие нервные волокна, которые широко распределяются по всему телу. Эти волокна подходят ко всем внутренним органам, коже, кровеносным сосудам, потовым железам, органам чувств.

Строение вегетативной нервной системы



Парасимпатические ядра лежат в *среднем и продолговатом мозге, а также в крестцовой части спинного мозга*. Нервные волокна от ядер продолговатого мозга входят в состав блуждающих нервов. Они снабжают парасимпатическими волокнами большую часть органов грудной и брюшной полостей и получили название блуждающих.

От ядер крестцовой части спинного мозга парасимпатические волокна идут к толстой кишке, мочевому пузырю, половым органам.

Вегетативная НС

- Большинство внутренних органов, иннервируемых парасимпатической и симпатической нервными системами, находятся под прямо противоположным влиянием этих систем.



*Симпатические
эффекты*



*Парасимпатические
эффекты*

Регуляция работы внутренних органов

Орган или система органов	Симпатические нервы	Парасимпатические нервы
Сердце	учащение сердцебиений; увеличение силы сокращений	замедление сердцебиений; уменьшение силы сокращений
Сосуды: кожи внутренних органов языка и слюнных желез половых органов	сужение сужение сужение	расширение расширение усиление сокращений
Гладкие мышцы кишечника и желудка	ослабление сокращений	сокращение
Гладкие мышцы мочевого пузыря	расслабление	сокращение
Бронхи (просвет бронхов)	расширение	сужение
Пищеварительные железы желудка	ослабление секреции	усиление секреции

Возбуждение симпатической системы позволяет организму мобилизовать все наличные резервы и выстоять в трудной ситуации. Симпатическая система стимулирует сердечную деятельность, повышает кровяное давление, усиливая кровоток в мышцах.

- Симпатический отдел «настраивает» органы на работу в условиях интенсивной внешней деятельности организма (борьба, бегство и т.п.), а парасимпатический — на работу в условиях внешнего покоя (поглощение пищи, сон и т.п.).

Вегетативная нервная система

- Все отделы вегетативной нервной системы подчинены высшим отделам центральной нервной системы. Несмотря на то, что вегетативная регуляция меньше подчиняется производной регуляции, она все равно возможна. (Методика психогенных тренировок, влияние на АД, ЧСС, обменные процессы и т.д.)



Losevsky 2003

БЛАГОДАРЮ ЗА ВНИМАНИЕ !