Основы нейроанатомии

Основная структурная единица строения нервной системы.

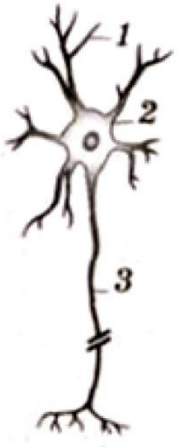

1. Дендриты.
2. Тело нейрона.
3. Аксон.

Нейроглия.

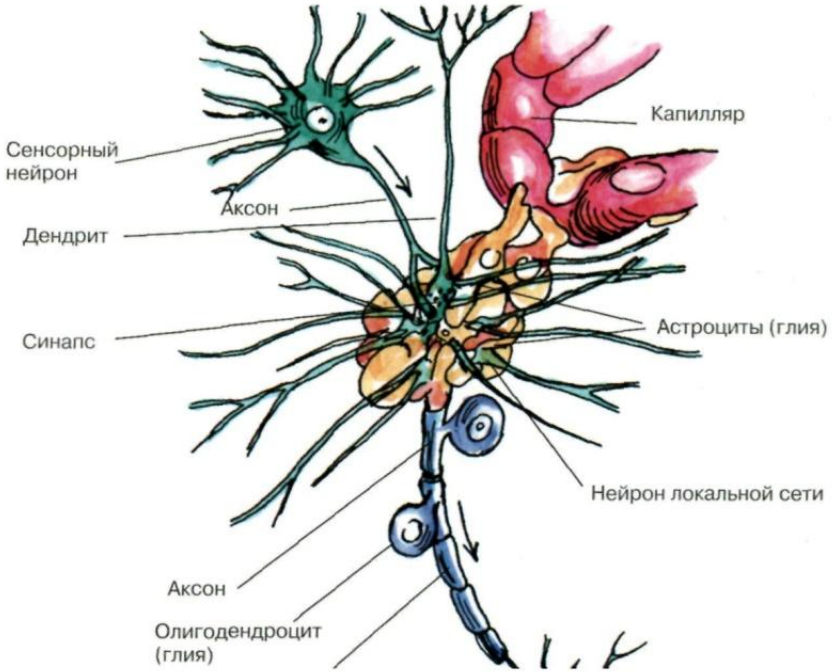

Строение головного мозга

Большие полушария головного мозга.

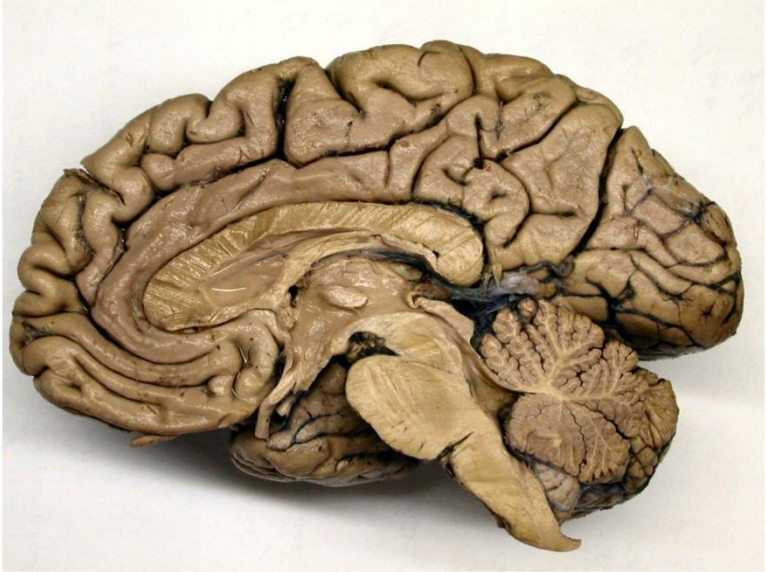

Серое и белое вещество головного мозга.

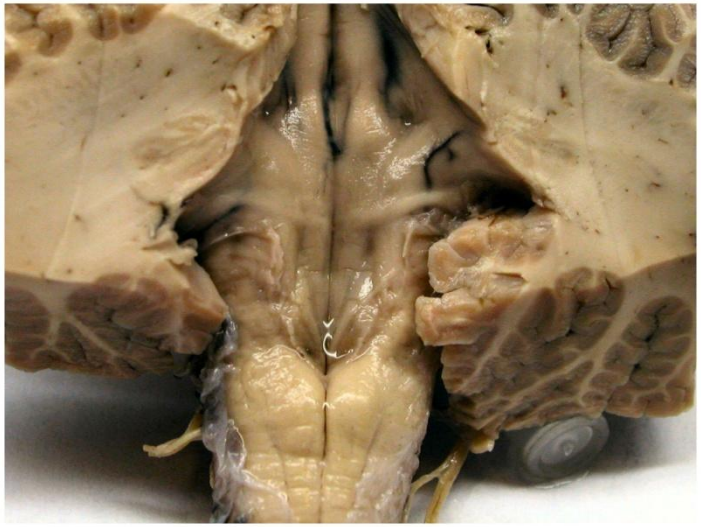

Кровоснабжение головного мозга.

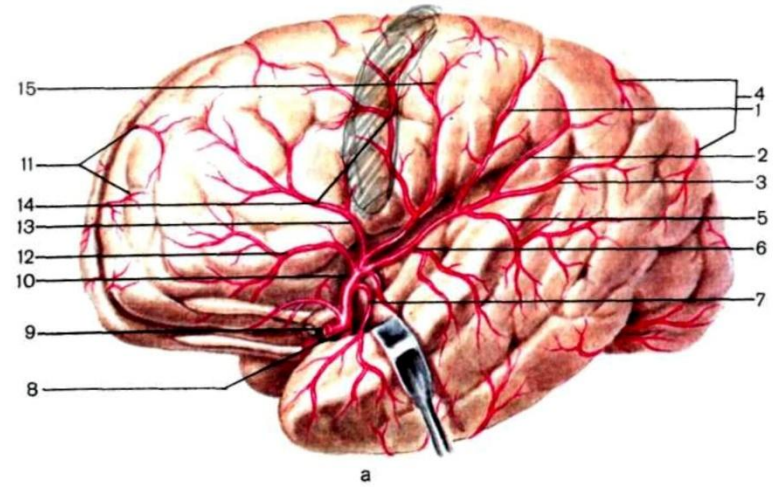

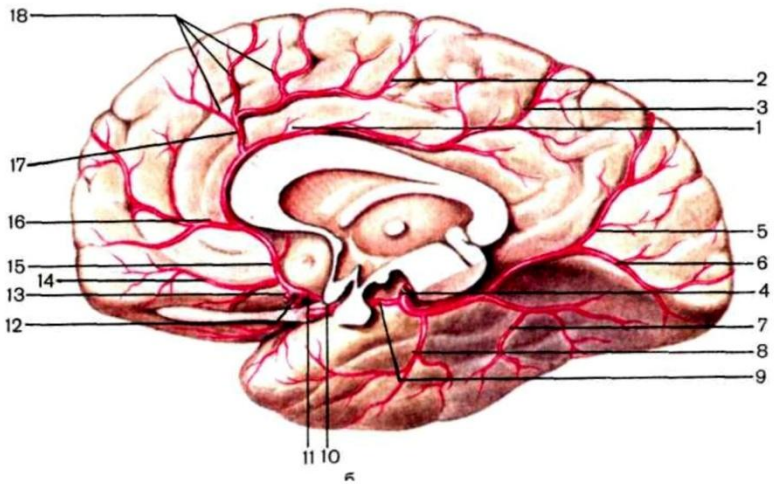

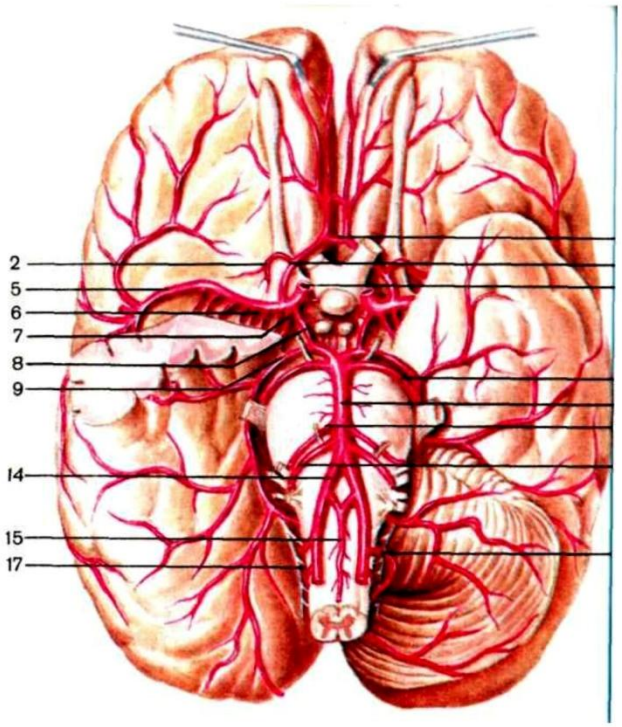

Структурно-функциональная модель интегративной работы мозга, предложенная А.Р.Лурия

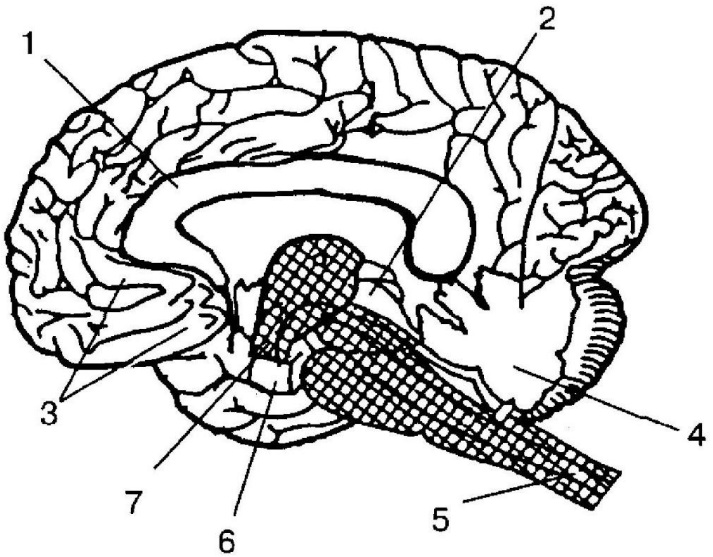

А

А — первый блок регуляции общей и избирательной неспецифической активации мозга, включающий ретикулярные структуры ствола, среднего мозга и диэнцефальных отделов, а также лимбическую систему и медиобазальные отделы коры лобных и височных долей мозга:

1 — мозолистое тело,
2 — средний мозг,
3 — медиобазальные отделы правой лобной доли мозга,
4 — мозжечок,
5 — ретикулярная формация ствола,
6 — медиальные отделы правой височной доли мозга.
7 - таламус.

Структурно-функциональная модель интегративной работы мозга, предложенная А.Р.Лурия

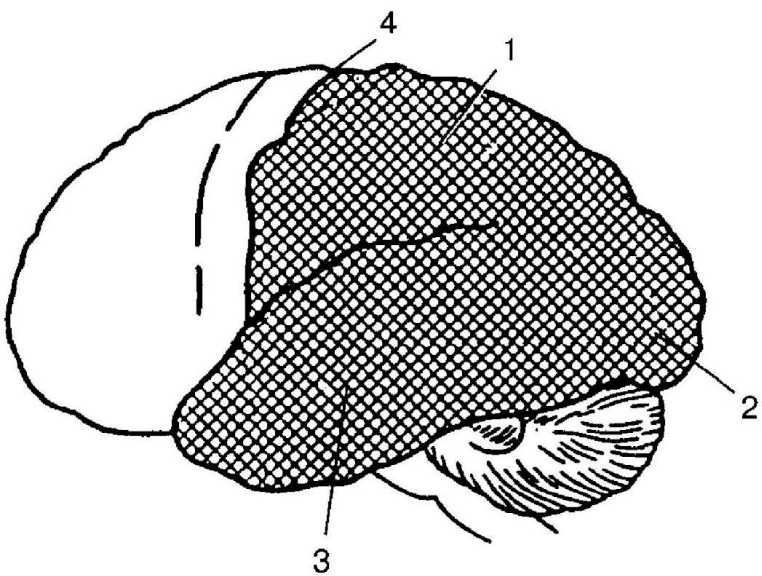

Б

Б — второй блок приема, переработки и хранения экстероцептивной информации, включающий основные анализаторные системы (зрительную, кожно-кинестетическую, слуховую), корковые зоны которых расположены в задних отделах больших полушарий:

1 — теменная область (обще-чувствительная кора),
2 — затылочная область (зрительная кора),
3 — височная область (слуховая кора),
4 — центральная борозда;

Структурно-функциональная модель интегративной работы мозга, предложенная А.Р.Лурия

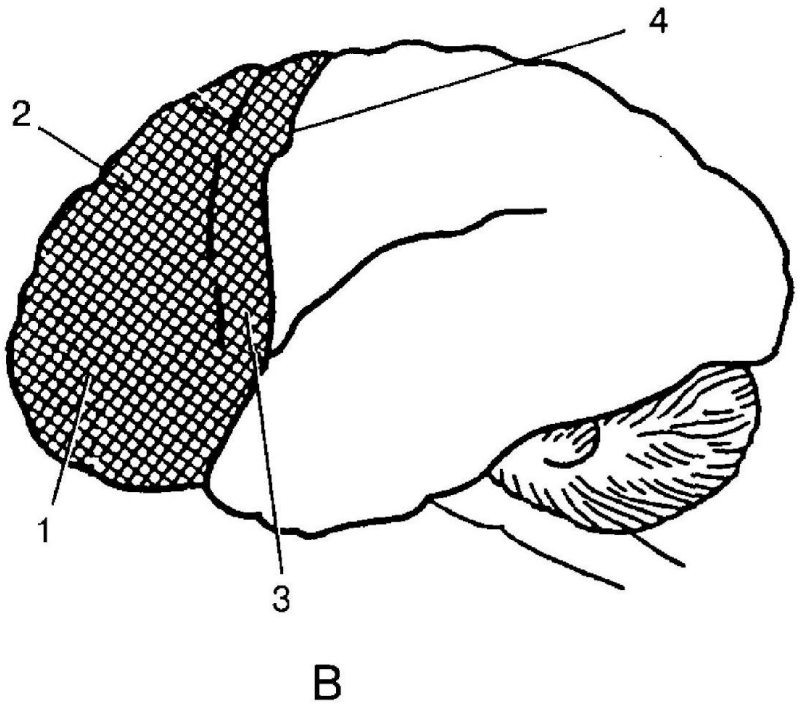

B — третий блок программирования, регуляции и контроля за протеканием психической деятельности, включающий моторные, премоторные и префронтальные отделы мозга с их двусторонними связями:

1 — префронтальная область,
2 — премоторная область,
3 — моторная область (прецентральная извилина),
4 — центральная борозда,

Строение анализатора.

Любая анализаторная система состоит из (по А.Р. Лурия):

-периферического отдела

-коркового представительства.

1. Периферический отдел несет нервные импульсы до коры головного мозга или от нее и состоит из рецепторов и проводящих путей.

2. Корковое представительство включает в себя первичные, вторичные и третичные поля. Наличие этих полей доказано как наблюдениями, так и гистологически.

-**Первичное поле анализатора** (проекционное) как правило наиболее выражен 5 цитоархитектонический слой, то есть это поле непосредственно связано с нижележащими отделами нервной системы. Аккумулирует поступающую от периферических рецепторных отделов анализатора информацию.

-**Вторичное поле анализатора** (проекционно-ассоциативное) осуществляет связь в основном с окружающими корковыми отделами. В нем наиболее выражен 3 – 4 цитоархитектонические слои. Как правило вторичное поле проводит первичный сложный анализ поступающий информации от данного конкретного анализатора.

-**Третичное поле** (ассоциативное) оно осуществляет связи только с различными корковыми отделами как своего, так и противоположного полушария. Третичное поле отвечает за процессы квазипространственного анализа и синтеза

Черепно-мозговые нервы.

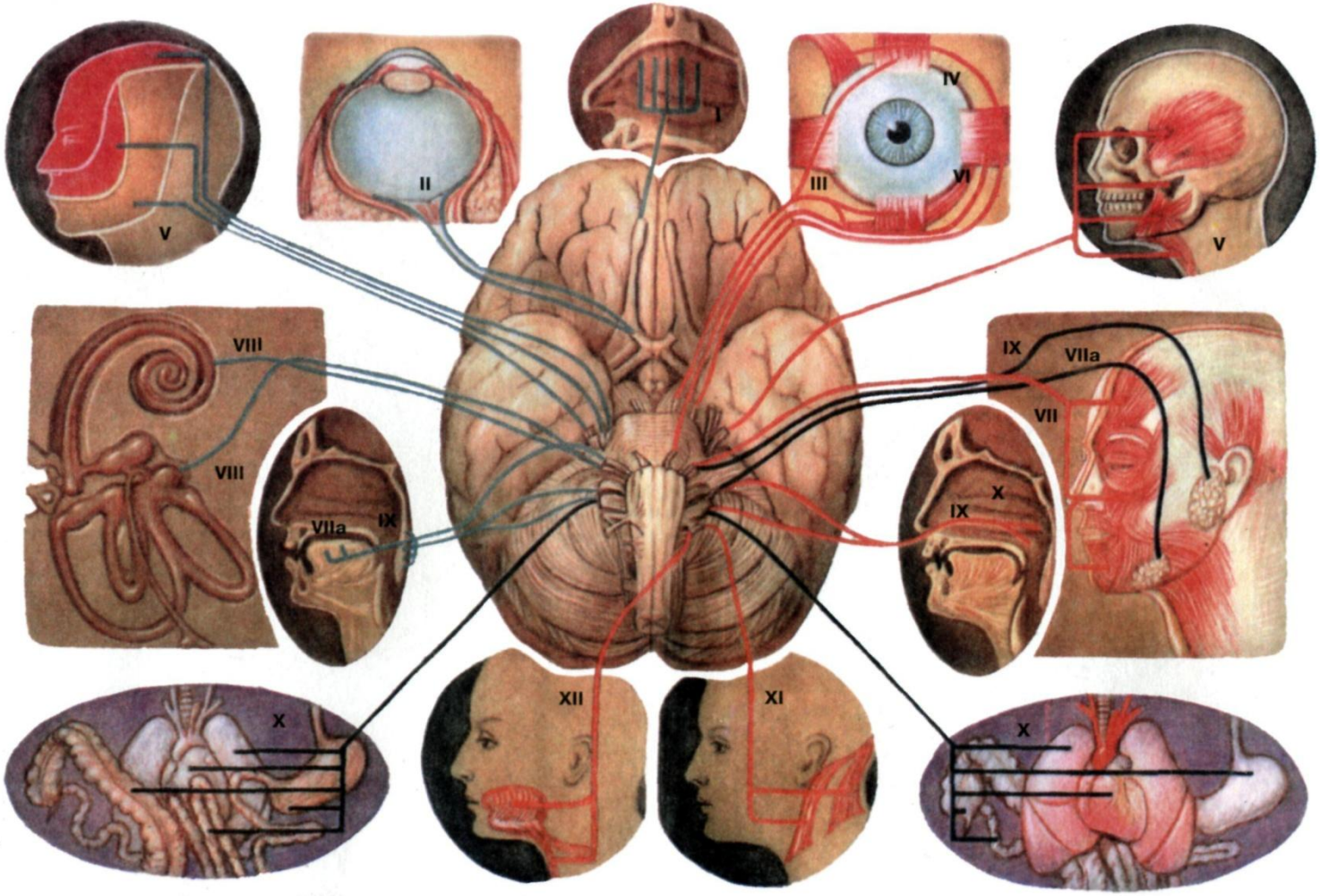

Большие полушария головного мозга.

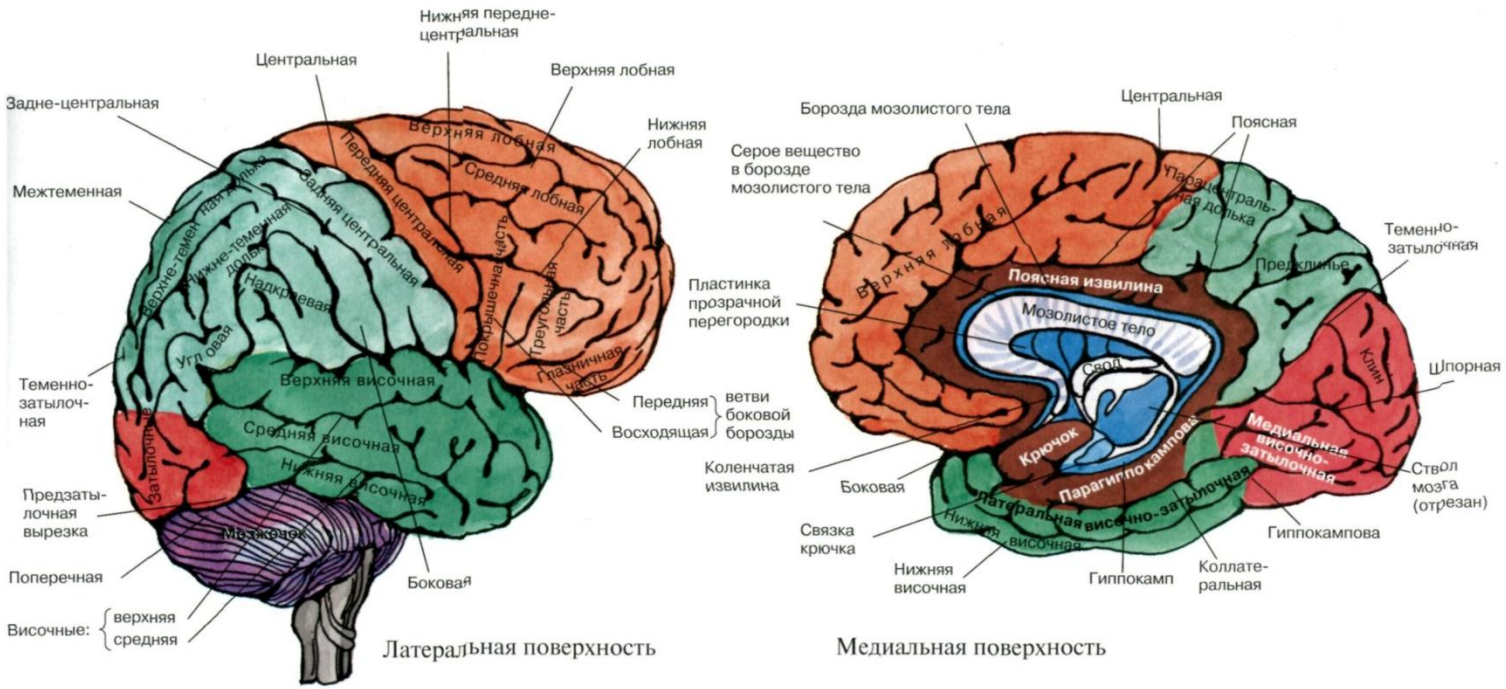

Симптомы поражения двигательной сферы.

Виды расстройства элементарной чувствительности.

Зрительный анализатор.

Основные отделы зрительного анализатора:

1. Оптические среды глаза (хрусталик, стекловидное тело и т.п.).
2. Зрительный нерв.
3. Перекрест зрительных нервов (хиазма).
4. Зрительный тракт.
5. Первичный зрительный центр (боковые коленчатые тела, верхние бугры четверохолмия, таламус).
6. Зрительная лучистость (пучок Грациоли).
7. Корковый отдел зрительного анализатора:

   - первичное поле 17.

   - вторичные поля 18 и 19.

Зрительный анализатор.

Симптоматика поражения периферического отдела зрительного анализатора в зависимости от локализации процесса.

- Поражение оптических сред глаза дает, как правило, снижение остроты зрения, корригирующееся линзами.
- Поражение сетчатки глаза и зрительного нерва дает, как правило, снижение остроты зрения не корригирующееся линзами.
- Поражение перекреста (хиазмы) изнутри сопровождается выпадением полей зрения по типу битемпоральной гемианопсии.
- Поражение зрительного тракта сопровождается гомонимной гемианопсией на противоположной очагу стороне. Трактусовая гемианопсия, как правило, сопровождается отеком диска зрительного нерва.
- Поражение первичного зрительного центра, таламуса, внутренней капсулы так же дает гомонимную гемианопсию на противоположной стороне.
- Поражение зрительной лучистости (пучка Грациоли) дает квадрантную гемианопсию на противоположной стороне.

Зрительный анализатор.

Симптоматика поражения коркового отдела зрительного анализатора в зависимости от локализации процесса.

1. Поражение 17-го поля в варианте выпадения характеризуется гомонимной гемианопсией на противоположной очагу стороне без признаков застоя на глазном дне. В варианте симптома раздражения – элементарные зрительные галлюцинации в виде вспышек яркого света (фотопсий).
2. Поражение 18 и 19 (вторичных) полей зрительного анализатора в варианте раздражения – яркие зрительные галлюцинации на основе предыдущего зрительного опыта (А.Р. Лурия).
3. Поражение 18 и 19 полей в варианте симптоматики выпадения характеризуется (по Е.Д. Хомской):
   - ✓ Предметная агнозия – больной правильно оценивает отдельные элементы предмета но не может оценить предмет в целом.
   - ✓ Оптико-пространственная агнозия – невозможность ориентирования в пространственных признаках изображения.
   - ✓ Буквенная агнозия – невозможность правильного прочтения букв при правильном их письменном копировании.
   - ✓ Цветовая агнозия – больной может назвать цвета, но не может определить какие предметы в какой цвет окрашены, то есть не может вспомнить цвет знакомых предметов.
   - ✓ Лицевая агнозия – не различает человеческие лица или фотографии.
   - ✓ Симультанная агнозия – пациент воспринимает только отдельные фрагменты изображения, причем этот дефект наблюдается и при сохранных полях зрения.

Слуховой анализатор.

Основные отделы слухового анализатора:

1. Ушная раковина.
2. Наружный слуховой проход.
3. Барабанная перепонка.
4. Система слуховых косточек.
5. Улитка и кортиев орган.
6. Слуховая порция предверно-улиткового нерва (VIII пара).
7. Первичный слуховой центр (медиальные коленчатые тела, нижние бугры четверохолмия, таламус).
8. Корковый отдел слухового анализатора:

   - первичное поле - извилины Гешля – поля 41по Бродману.

   - область задних отделов верхней височной извилины (поле 42 и 22 по Бродману).

Слуховой анализатор.

СИМПТОМАТИКА ПОРАЖЕНИЯ СЛУХОВОГО АНАЛИЗАТОРА НА РАЗНЫХ УРОВНЯХ..

1. Поражение одного из уровней периферического отдела слухового анализатора приводит как правило к ***одностороннему снижению слуха (нейросенсорной тугоухости).***
2. Одностороннее поражение области извилин Гешля, как правило, не приводит к снижению слуха за счет двухсторонней иннервации , тем не менее выявляется ***расстройство восприятия коротких звуков*** (по Е.Д. Хомской, Т.Г. Визель).
3. При поражении задних отделов височной извилины правой височной доли головного мозга возникает так называемая ***слуховая (акустическая) агнозия***.
4. ***Амузия*** – расстройство восприятия музыки – возникает при поражении правой височной доли головного мозга, а также у таких больных выявляется ***нарушение интонационной стороны речи***.
5. Поражение поля 22 левой височной доли головного мозга приводит к появлению ***акустико-гностической афазии (сенсорной афазии или афазии Вернике)***.