Занятие 3

Хрящевые рыбы

Классификация

Сколько
видов

Класс: Хрящевые рыбы
Подкласс: Пластинчатожаберные
Надотряд: Акулы
Надотряд: Скаты

Подкласс: Цельноголовые (Химеры)

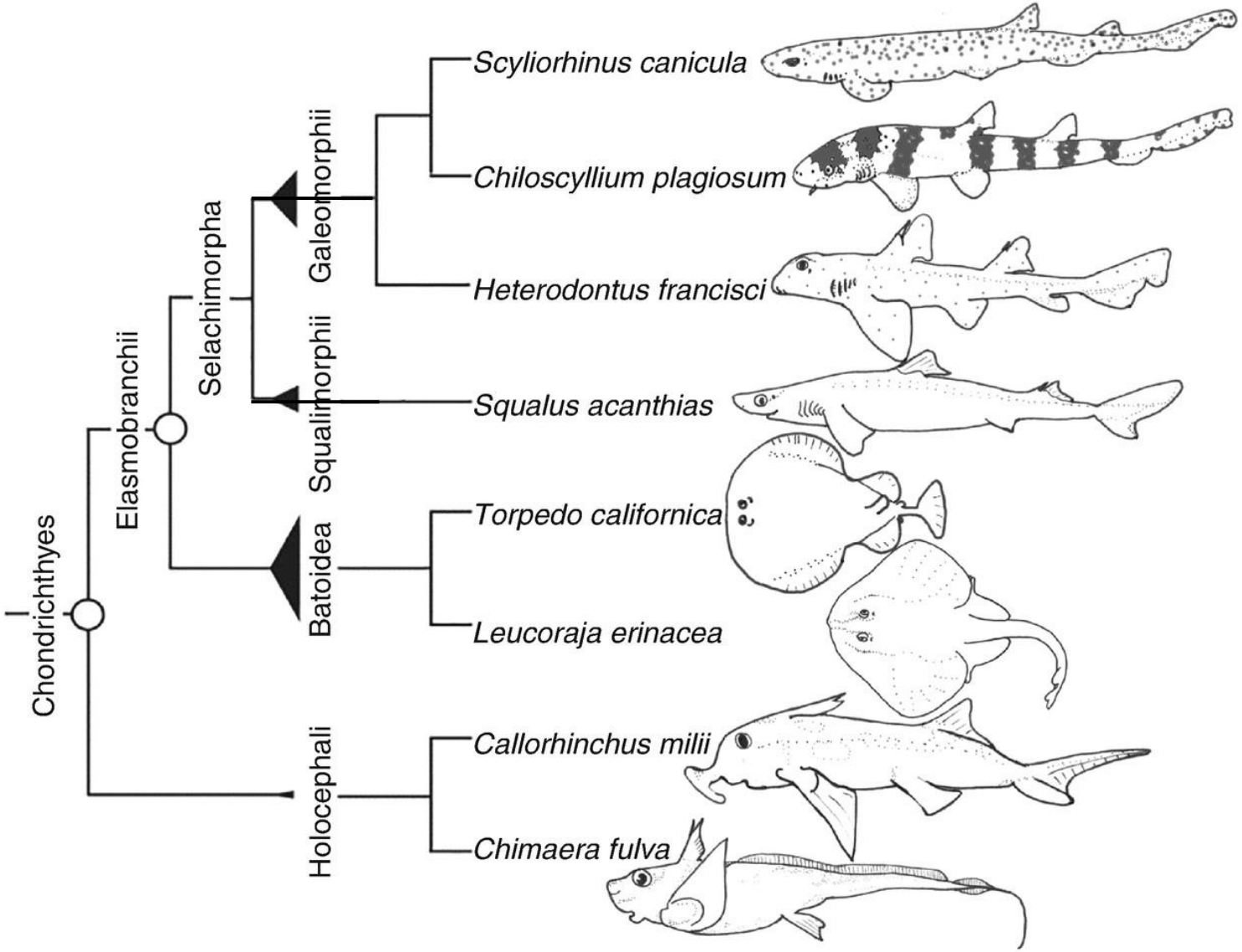

Общее строение

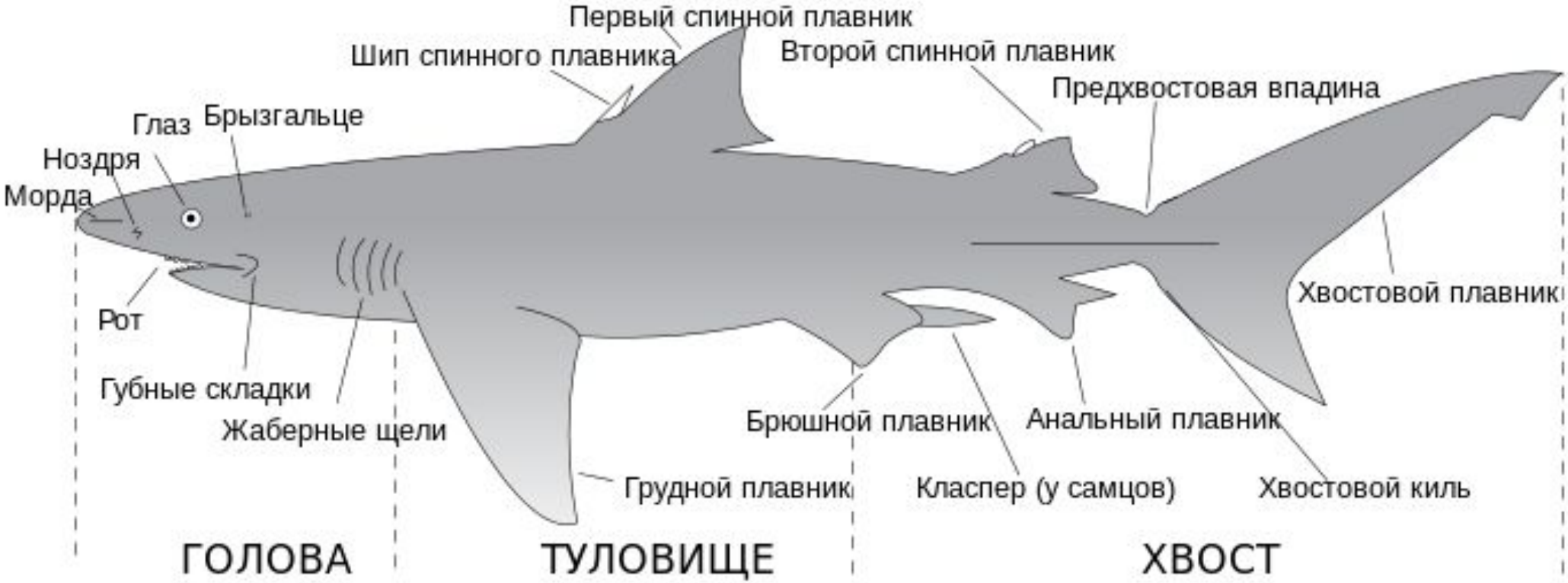

Покровы

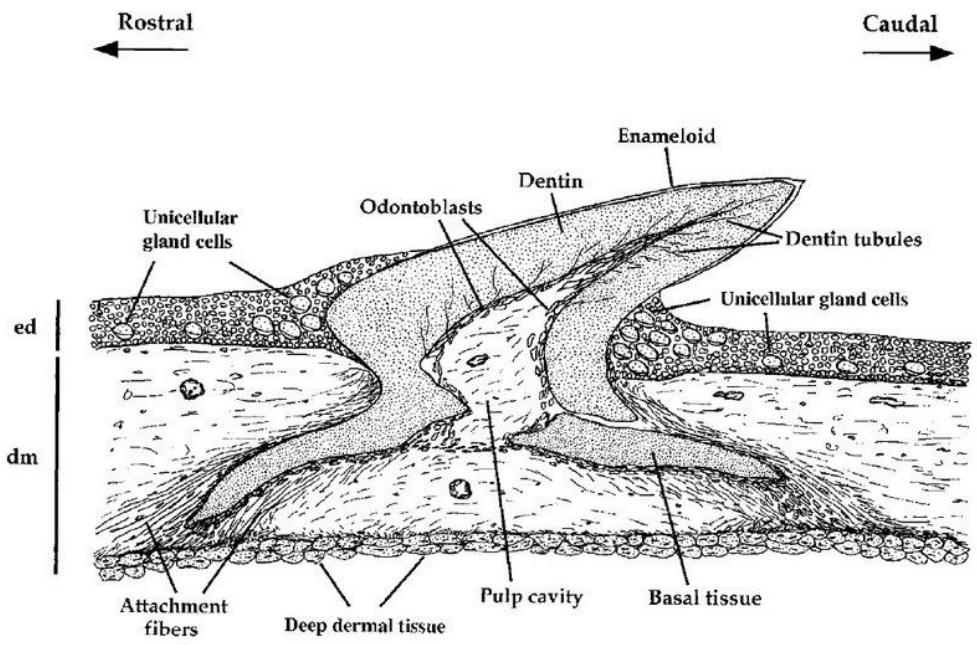



- Нежная кожа с погружённой **плакоидной чешуёй.**



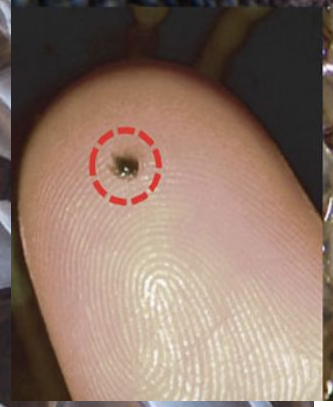

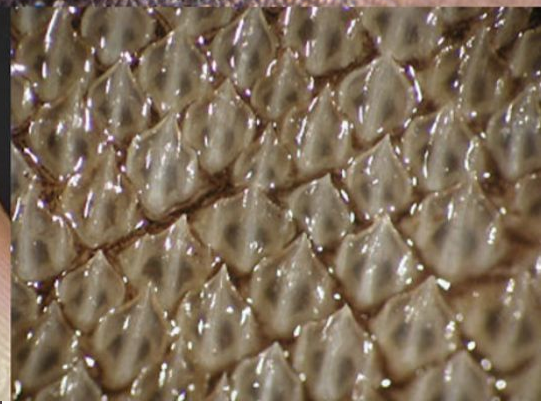

Плакоидная чешуя акул **гомологична** зубам остальных позвоночных

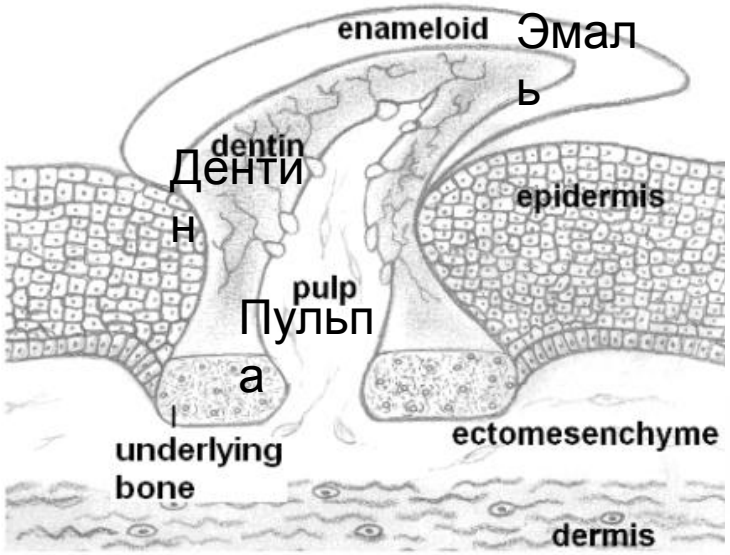

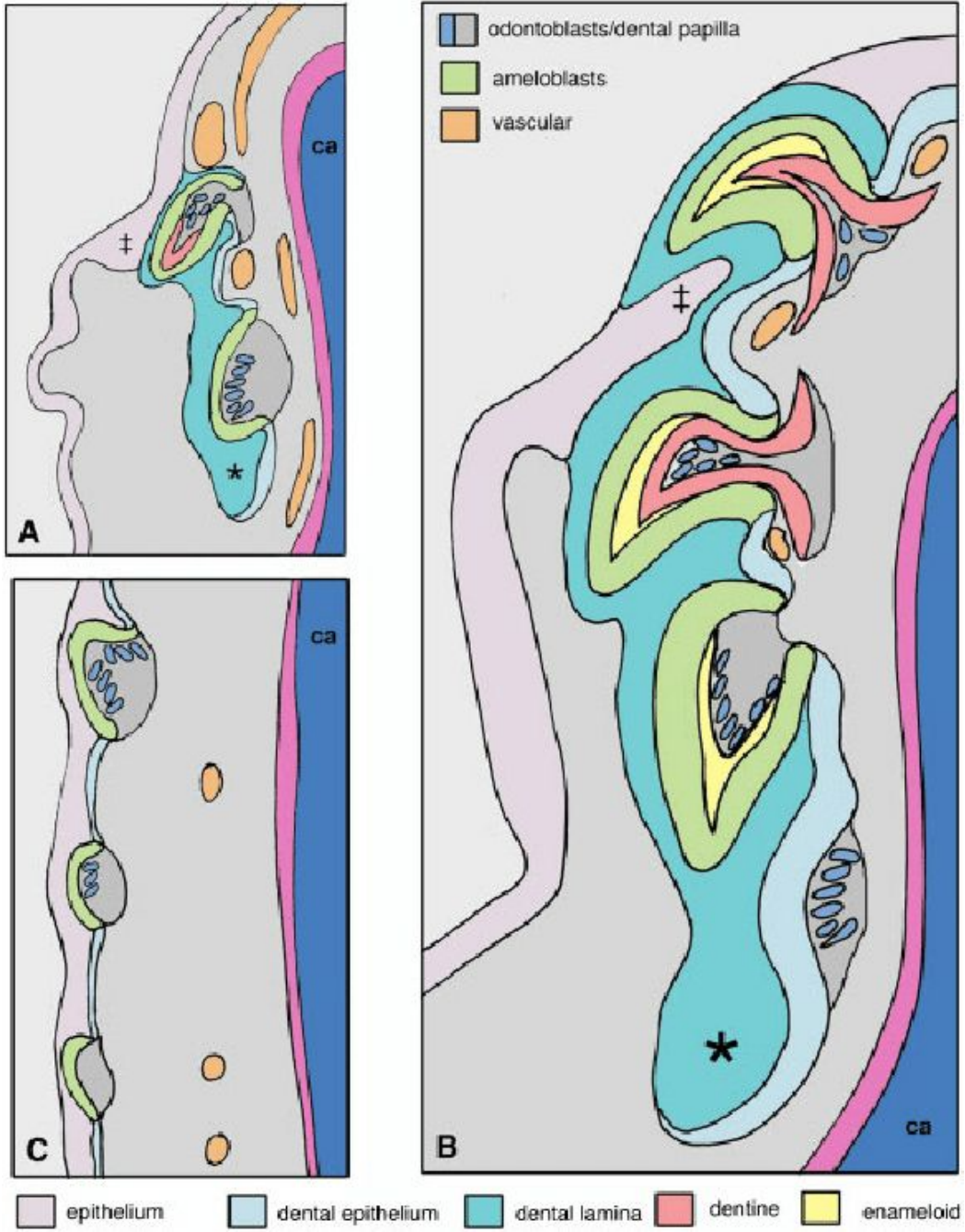

Смена зубов у акул

Зубы

MEGALODON
CHUBUTENSIS
ANGUSTIDENS
AURICULATUS
GREAT WHITE
MAKO
COW
SAND
THRESER
HEMIPRISTIS
BULL
HAMMERHEAD
TIGER
LEMON

Зубы скатов собраны в тёрку

Зубы химер собраны в пластинку

Скелет

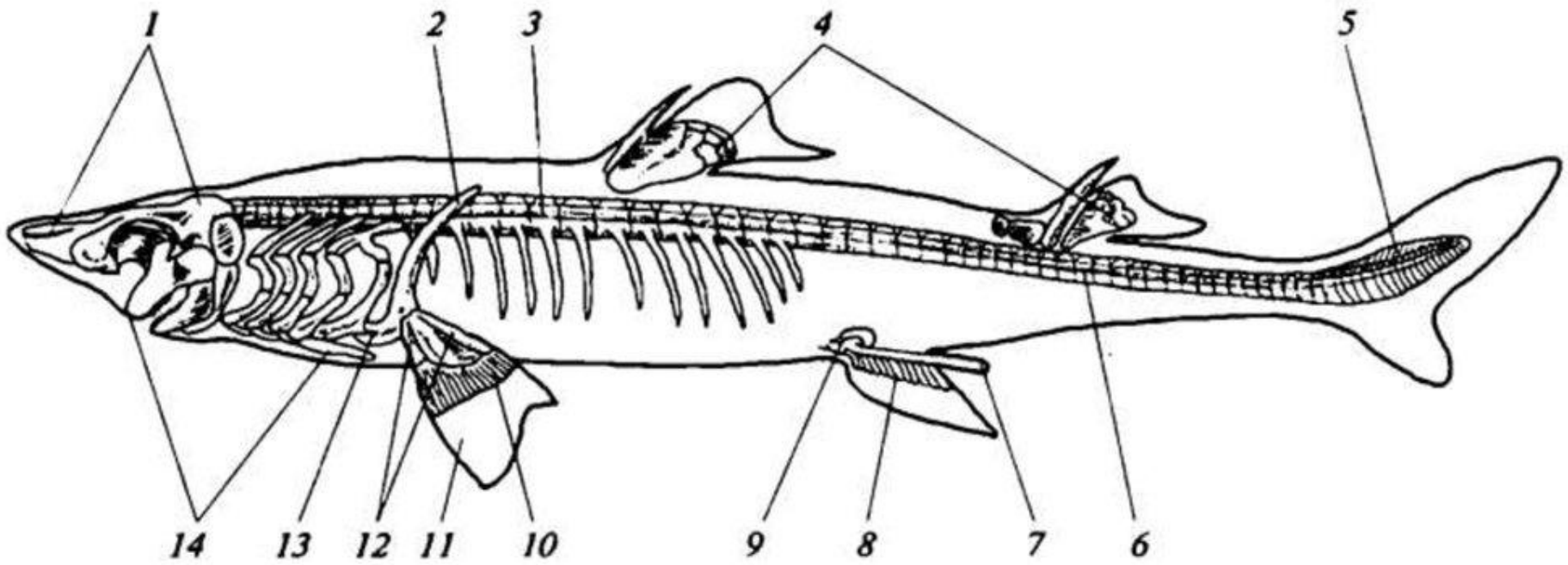

Рис. 61. Скелет колючей акулы, или катрана (*Squalus acanthias*):

1 — мозговой череп; *2* — лопаточный отдел плечевого пояса; *3* — туловищный отдел позвоночника; *4* — спинные плавники; *5* — хвостовой плавник; *6* — хвостовой отдел позвоночника; *7* — базальный хрящ брюшного плавника, продолженный у самца копулятивным придатком; *8* — радиальные хрящи брюшного плавника; *9* — тазовый пояс; *10* — радиальные хрящи грудного плавника; *11* — кожная лопасть грудного плавника; *12* — базальные хрящи грудного плавника; *13* — коракоидный отдел плечевого пояса; *14* — висцеральный череп

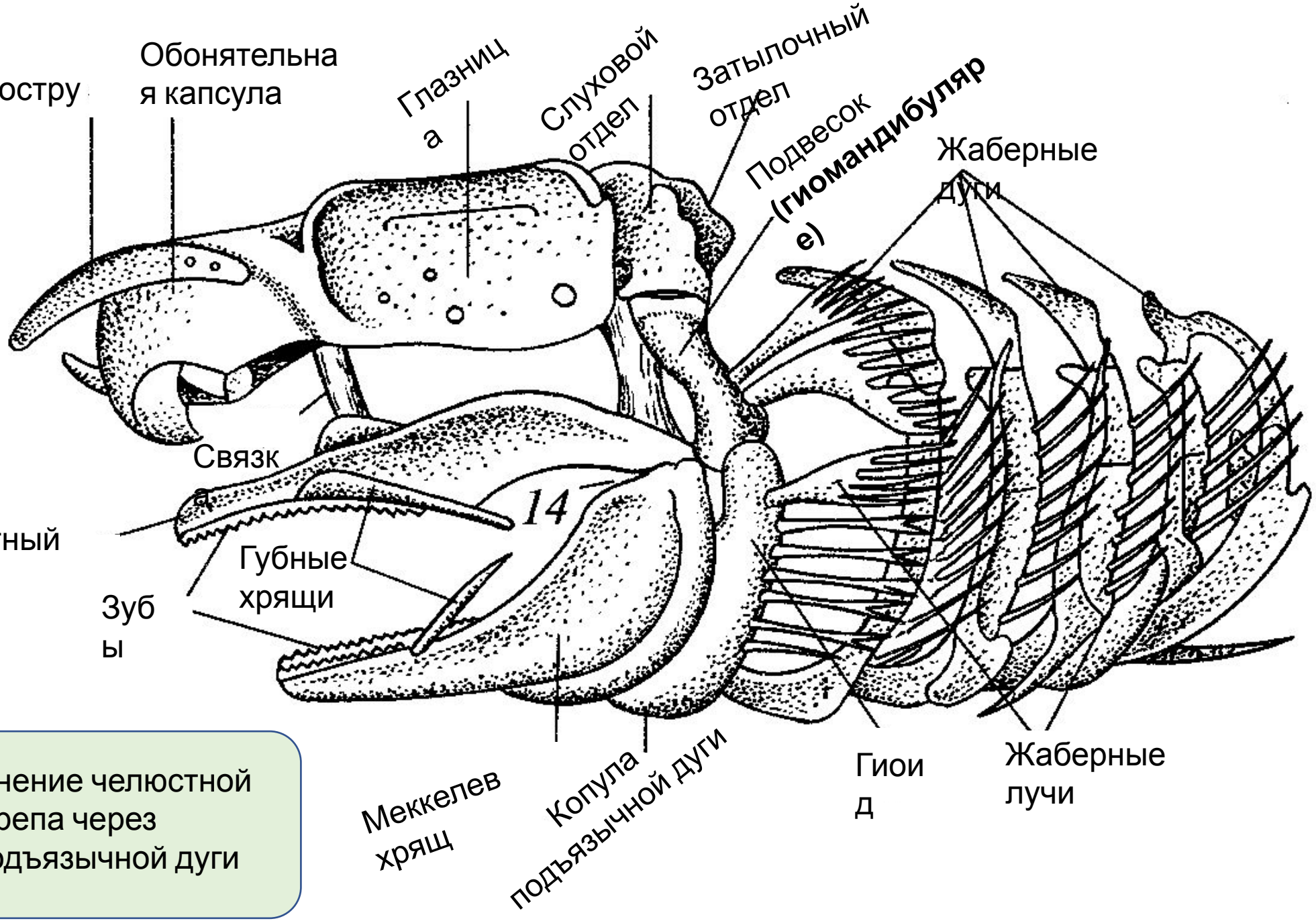

Гиостилия – сочленение челюстной дуги и мозгового черепа через верхний элемент подъязычной дуги (подвесок).

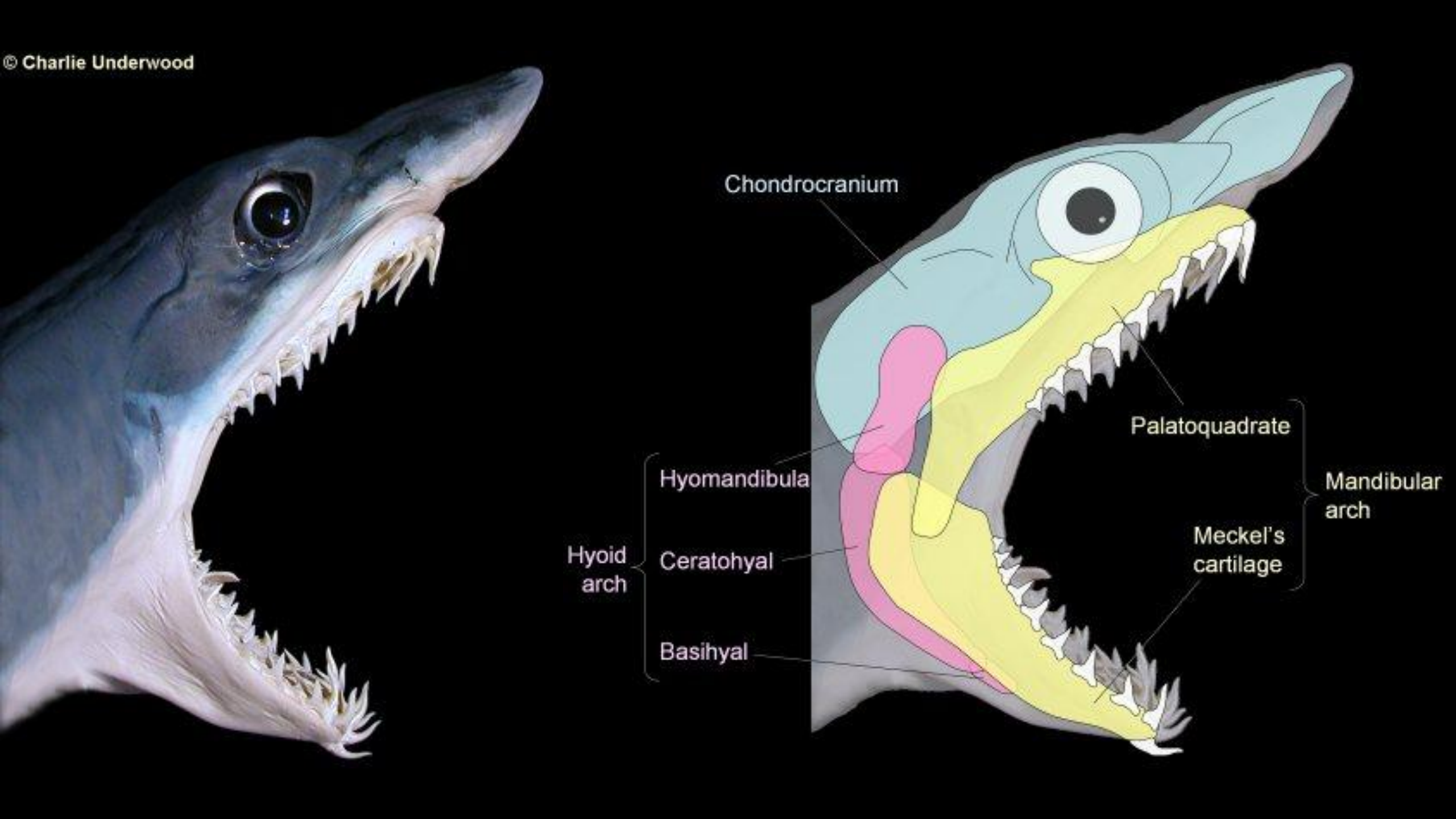
© Charlie Underwood
Chondrocranium
Palatoquadrate
Mandibular arch
Meckel's cartilage
Hyomandibula
Hyoid arch
Ceratohyal
Basihyal

Откуда челюсти?

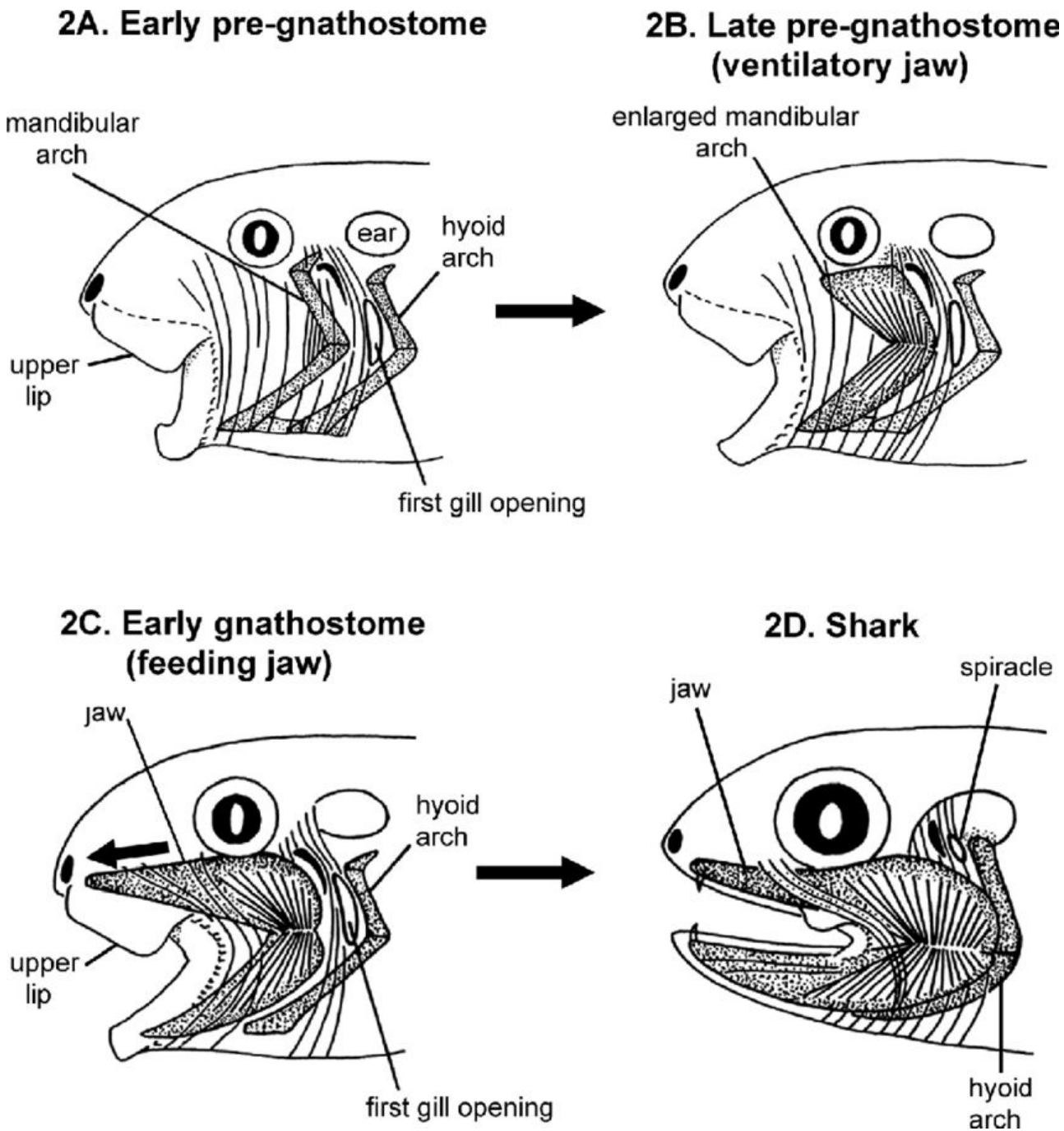

Акула-молот

Осевой скелет

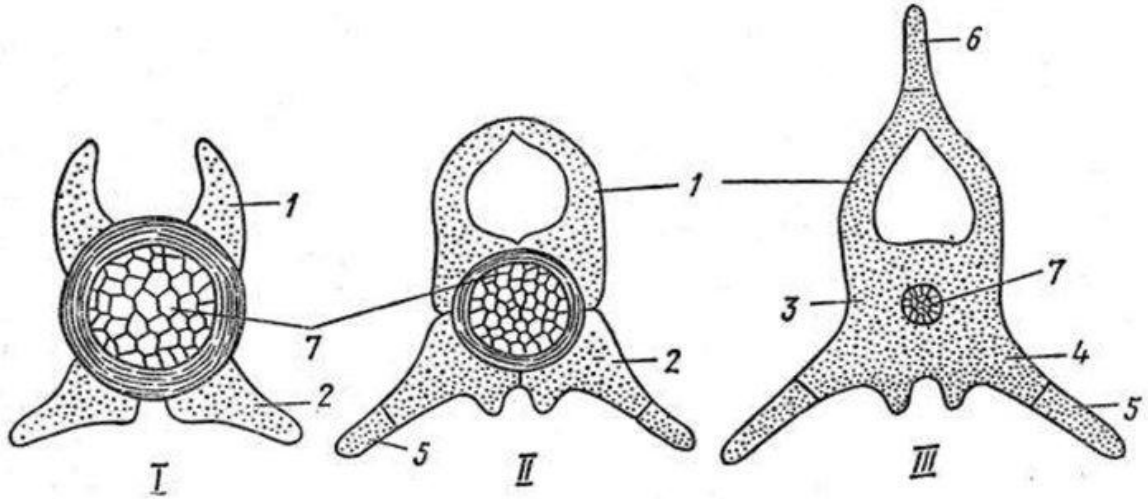

Последовательные стадии развития (*I—III*) туловищного позвонка акулы (поперечные разрезы; по Шмальгаузену):

1 — верхняя дуга, *2* — нижняя дуга, *3* — тело позвонка, *4* — поперечный отросток, *5* — ребро, *6* — остистый отросток, *7* — хорда

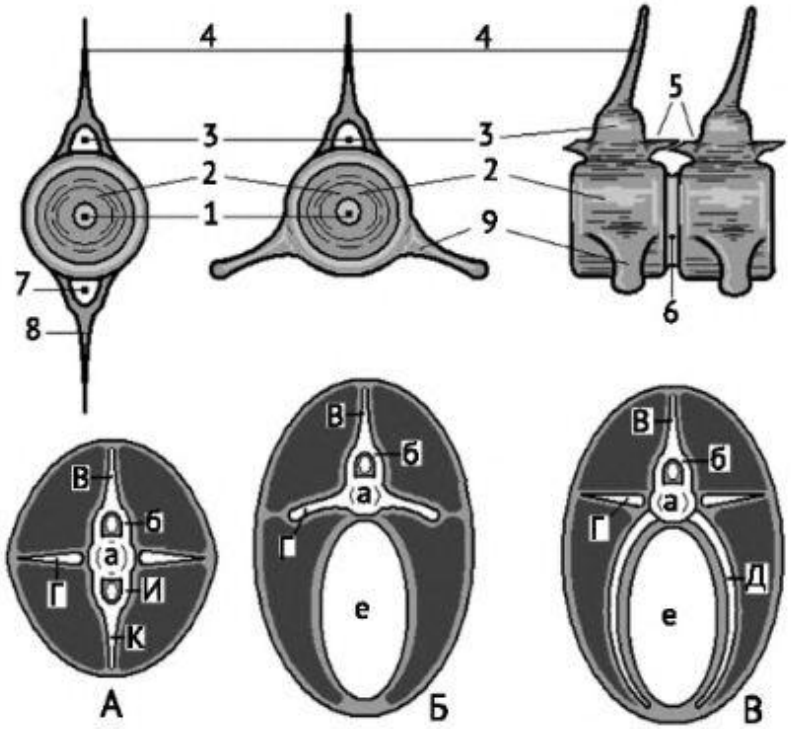

Позвонки. А — хвостовой позвонок и сечение хвостового отдела тела. Б — туловищный позвонок и сечение туловищного отдела тела акулы. В — сечение туловищного отдела тела костных рыб. 1 — остаток хорды, 2 — тело позвонка (а), 3 — невральная дуга (б), 4 — спинной остистый отросток (в), 5 — сочленовные отростки, 6 — межпозвонковый диск, 7 — гемальная дуга (и), 8 — брюшной остистый отросток (к), 9 — верхние рёбра (г), д —

Строение непарных плавников

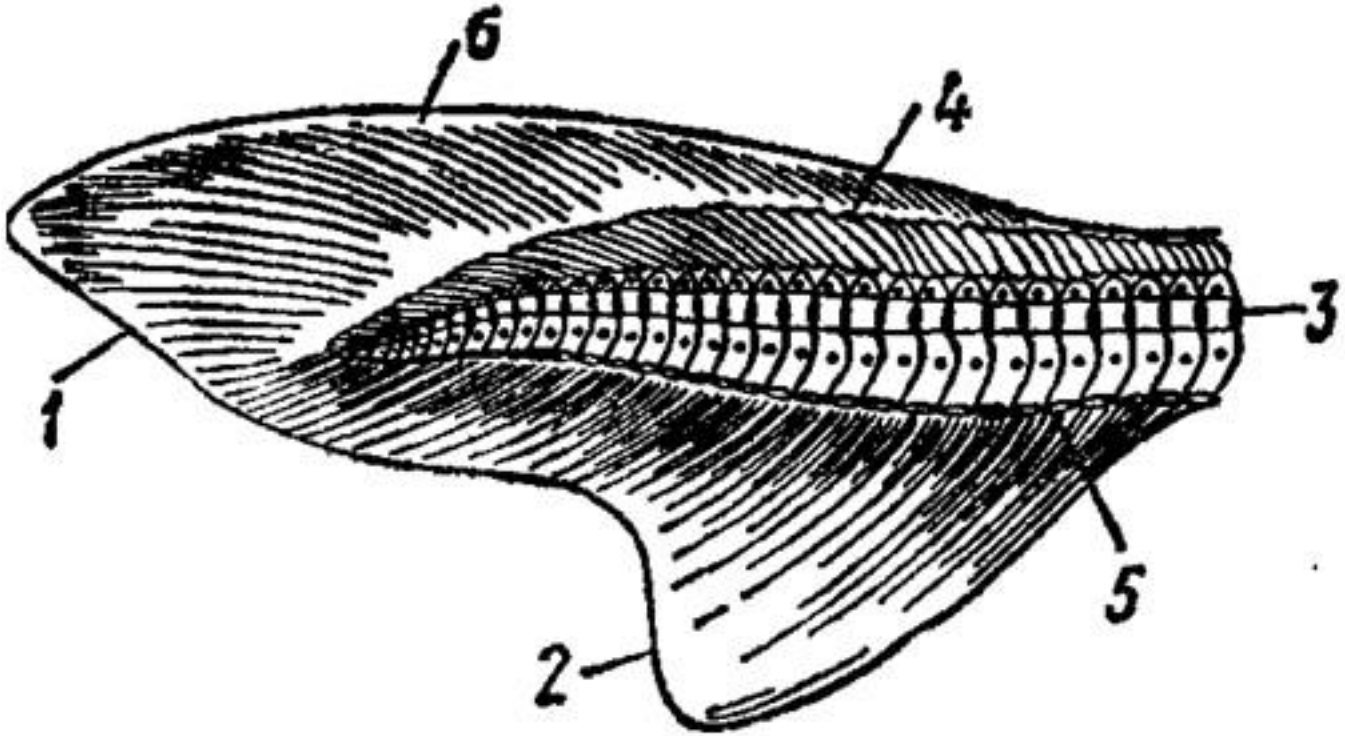

Гетероцеркальный хвостовой плавник акулы: 1 — верхняя лопасть, 2 — нижняя лопасть хвостового плавника. 3 — позвоночный столб, 4 — дорзо-спинальные хрящи, 5 — вентро-спинальные хрящи, 6 — эластотрихии

Строение парных плавников

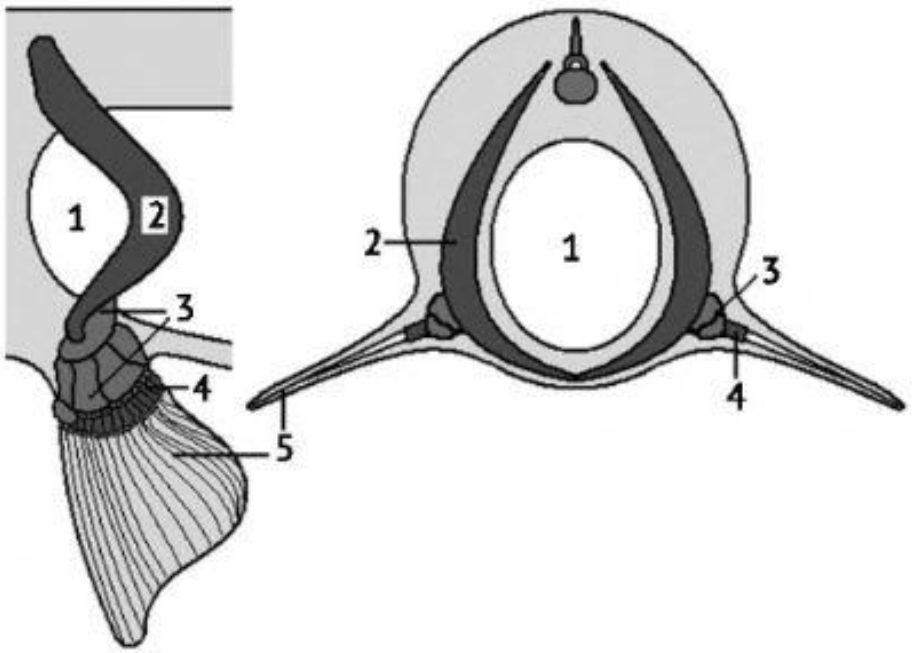

Скелет передних конечностей (грудных плавников) акулы. 1 — целом, 2 — грудной пояс (каракоид + лопатка), 3 — базалии, 4 — радиалии, 5 — кожные плавниковые лучи (эластотрихии)

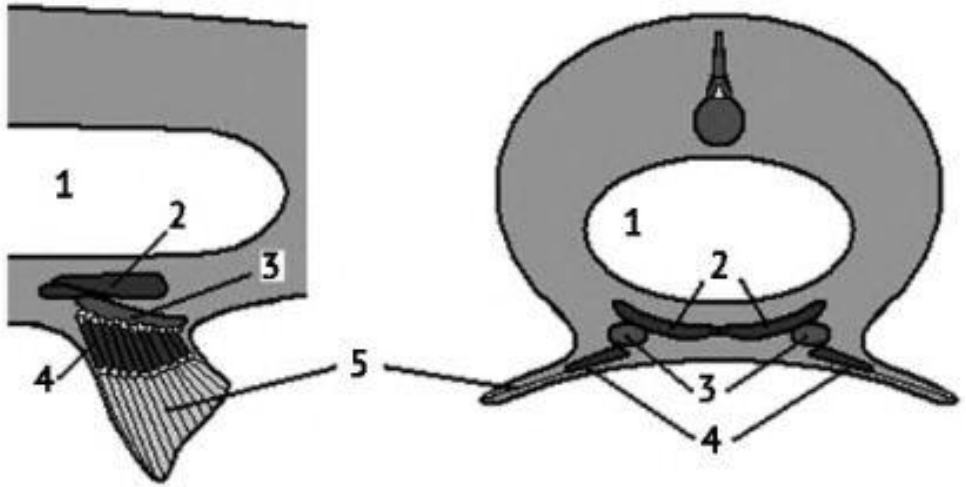

Скелет задних конечностей (брюшных плавников) акулы. 1 — целом, 2 — тазовая пластинка, 3 — базалии, 4 — радиалии, 5 — кожные плавниковые лучи

У самцов также есть копулятивный вырост базального хряща

Соматическая мускулатура



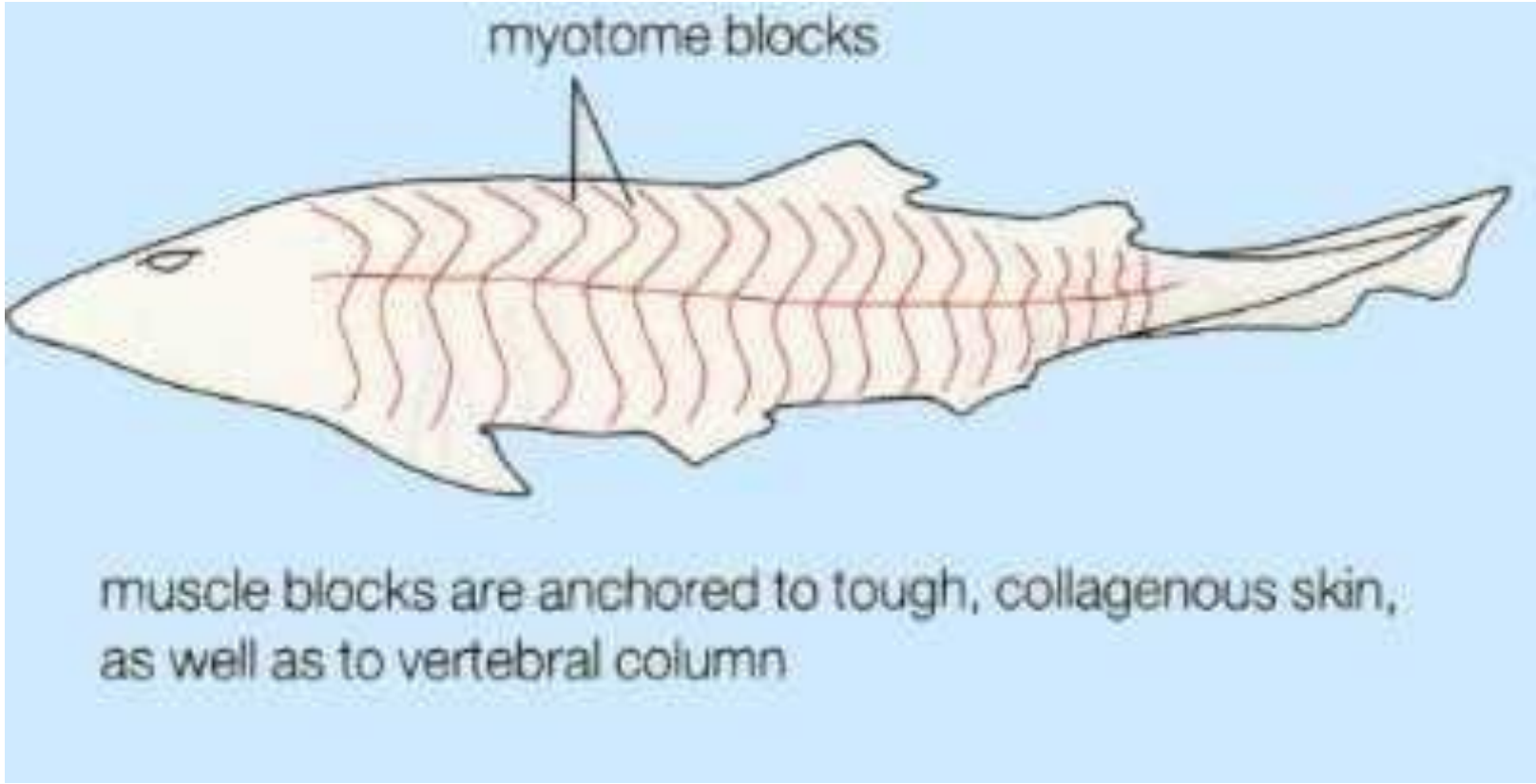

- Высокое содержание мочевины.
- Автономия.

Пищеварительная система

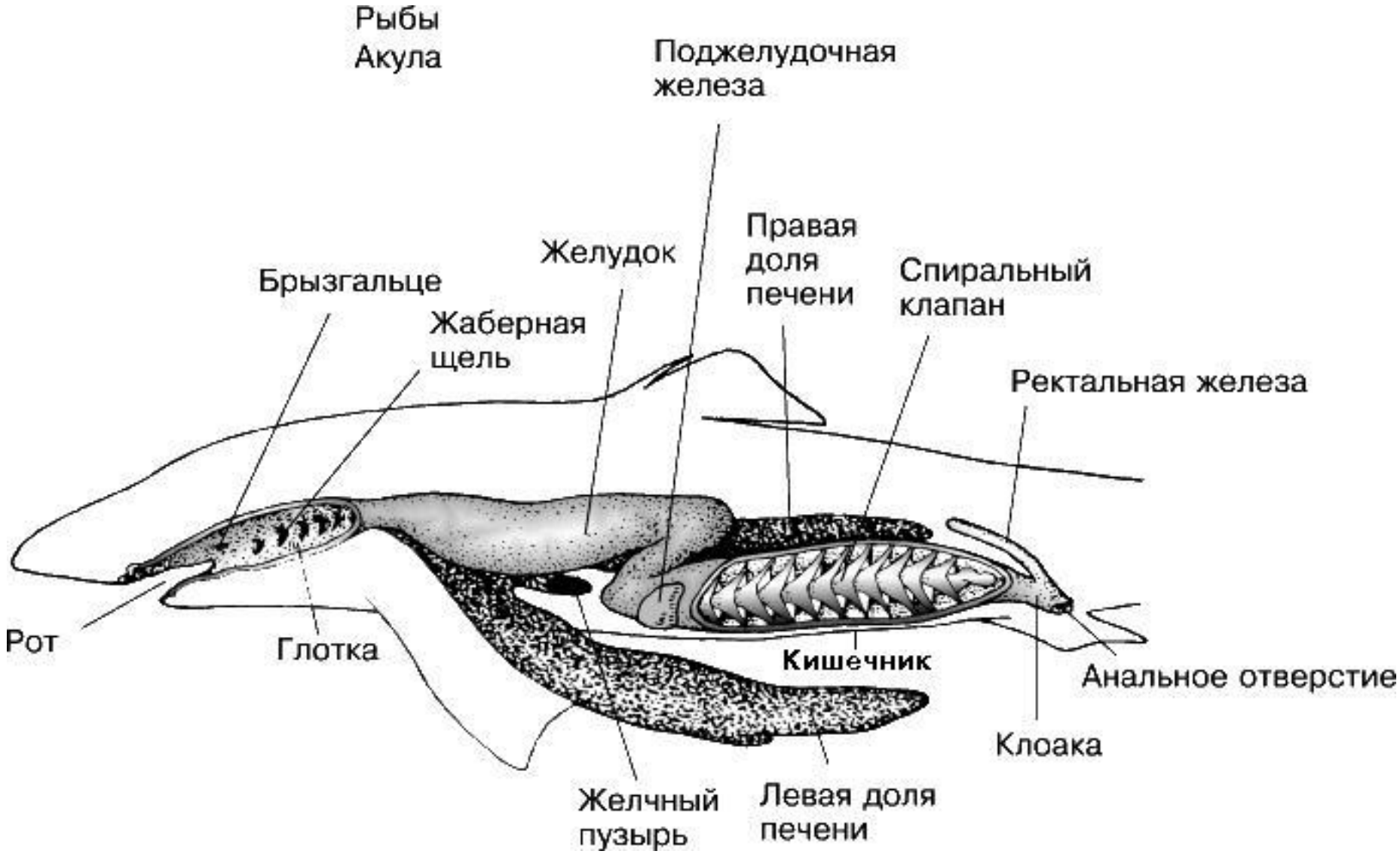



Дыхательная система

- ЖЩ 5 – 7;
- Не закрыты жаберной крышкой;
- Дополнительное дыхательное отверстие – **брызгальце**;
- **Брызгальце** – редуцированная жаберная дуга;
- Акулы плохо дышат без движения ☹️



Кровеносная система

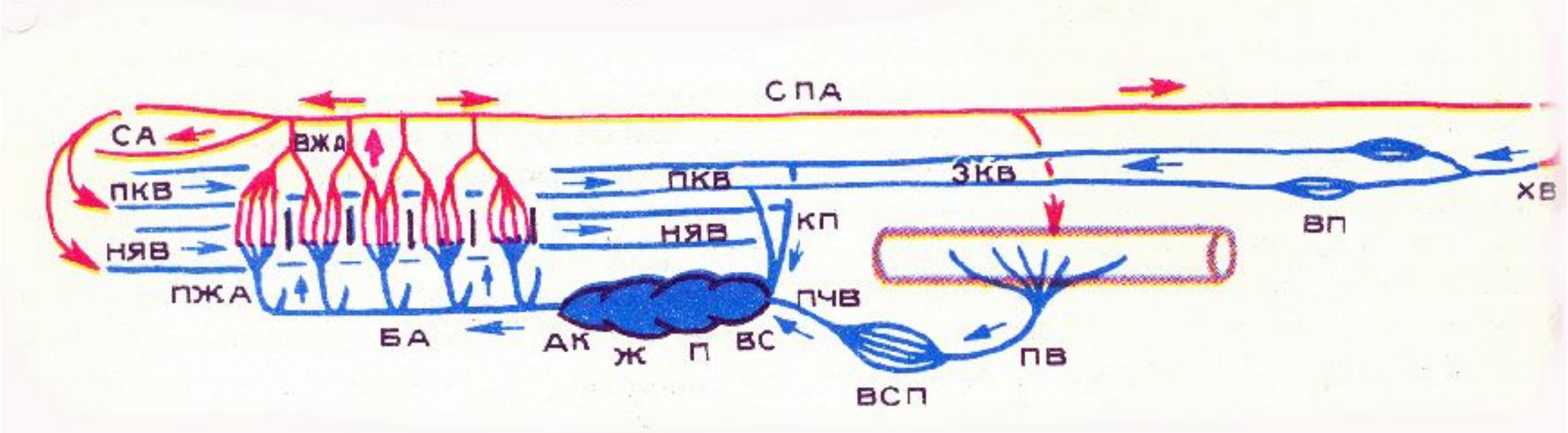

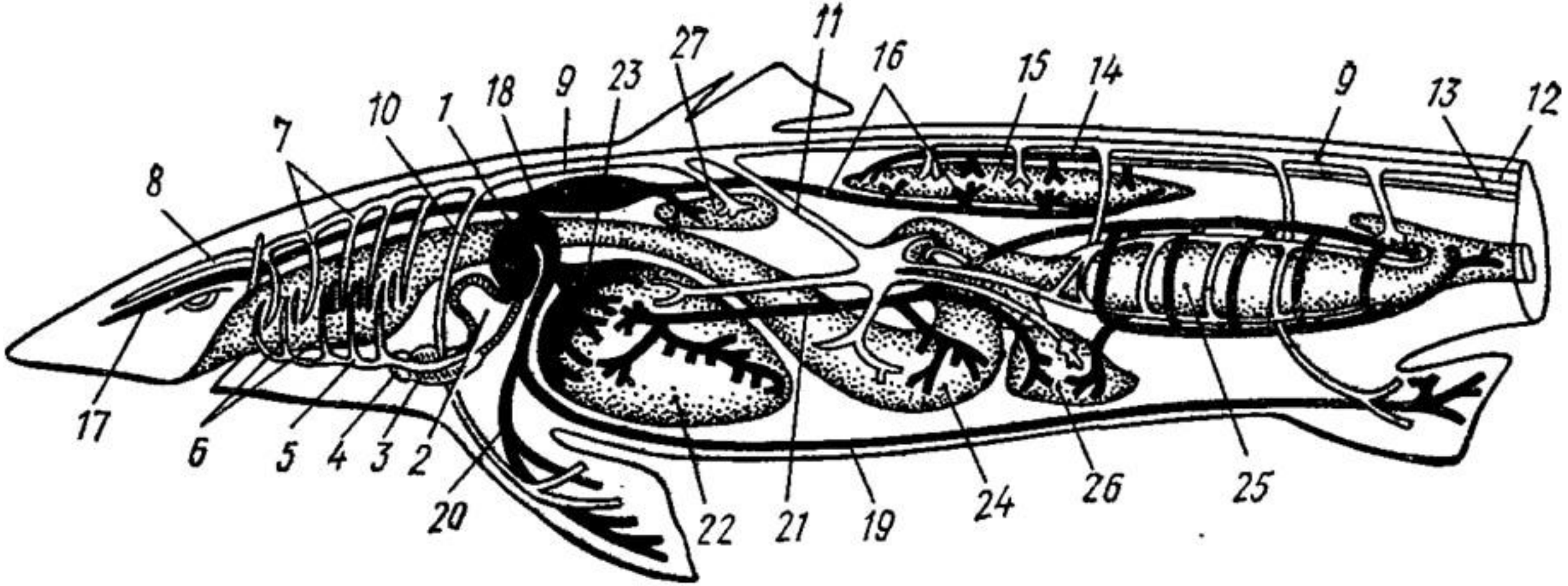

Схема кровеносной системы акулы (белым изображены артерии, черным — вены):
/ — венозный синус, 2 — предсердие, 3 — желудочек, 4 — артериальный конус (1 — 4 — отделы сердца), 5 — брюшная аорта, 6 — левые приносящие жаберные артерии, 7 — левые выносящие жаберные артерии, 8 — левая сонная артерия, 9 — спинная аорта, 10 — левая подключичная артерия, // — артерии брюшной полости, 12 — хвостовая артерия, 13 — хвостовая вена, 14 — левая воротная вена почек, 15 — левая почка, 16 — левая задняя кардинальная вена, П — левая передняя кардинальная вена, 18 — левый кювьеров проток, 19 — левая боковая вена, 20 — левая подключичная вена, 21 — воротная вена печепн, 22 — печень, 23 — печеночная вена, 24 — желудок, 25 — толстая кишка, 26 — селезенка,
27 — половая железа

Мочеполовая система

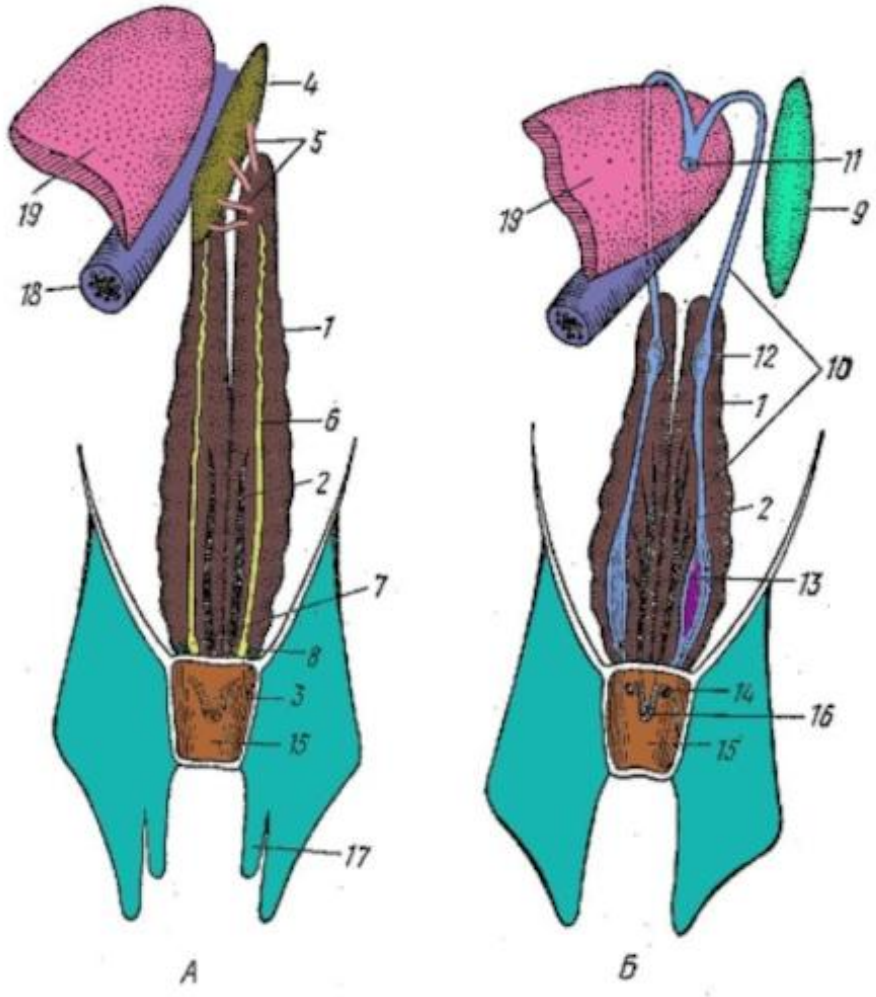

Схема мочеполовой системы хрящевых рыб. А - самец; Б - самка: 1 - почка; 2 - мочеточник; 3 - мочеполовой сосочек; 4 - левый семенник (правый семенник не изображен); 5 - семявыносящие каналы; 6 - семяпровод; 7 - семенной пузырек; 8 - семенной мешок; 9 - левый яичник (правый яичник не изображен); 10 - яйцевод; 11 - общая воронка обоих яйцеводов; 12 - скорлуповая железа; 13 - матка; 14 - отверстие яйцевода; 15 - полость клоаки; 16 - мочевой сосочек; 17 - копулятивный отросток брюшного плавника; 18 - пищевод; 19 - печень

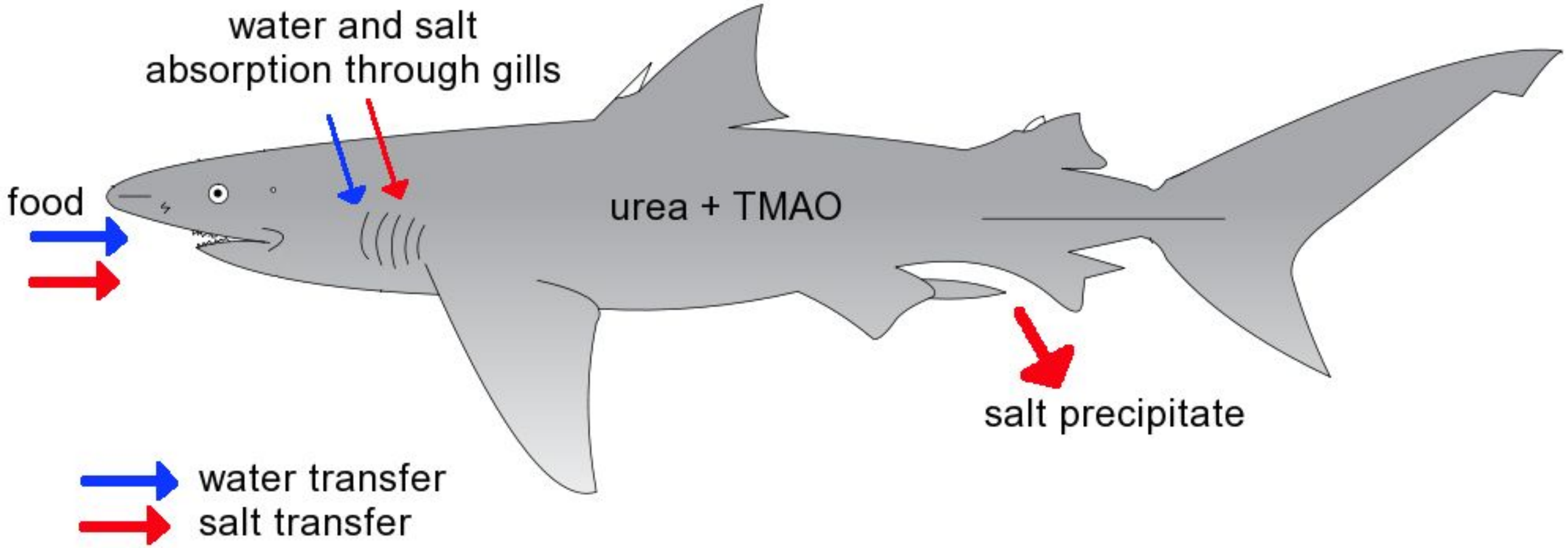
water and salt
absorption through gills
food
urea + TMAO
salt precipitate
water transfer
salt transfer

Плавучесть

- Нет плавательного пузыря. Вместо него – огромная печень, которая накапливает жиры;

Размножение

- Внутреннее оплодотворение: у самцов есть специальный орган;
- Откладывают яйца, но есть (яйце-)живородящие виды;

Класпер самца

Яйцевая капсула австралийской бычьей акулы (*Heterodontus portusjacksoni*)

Живорождение

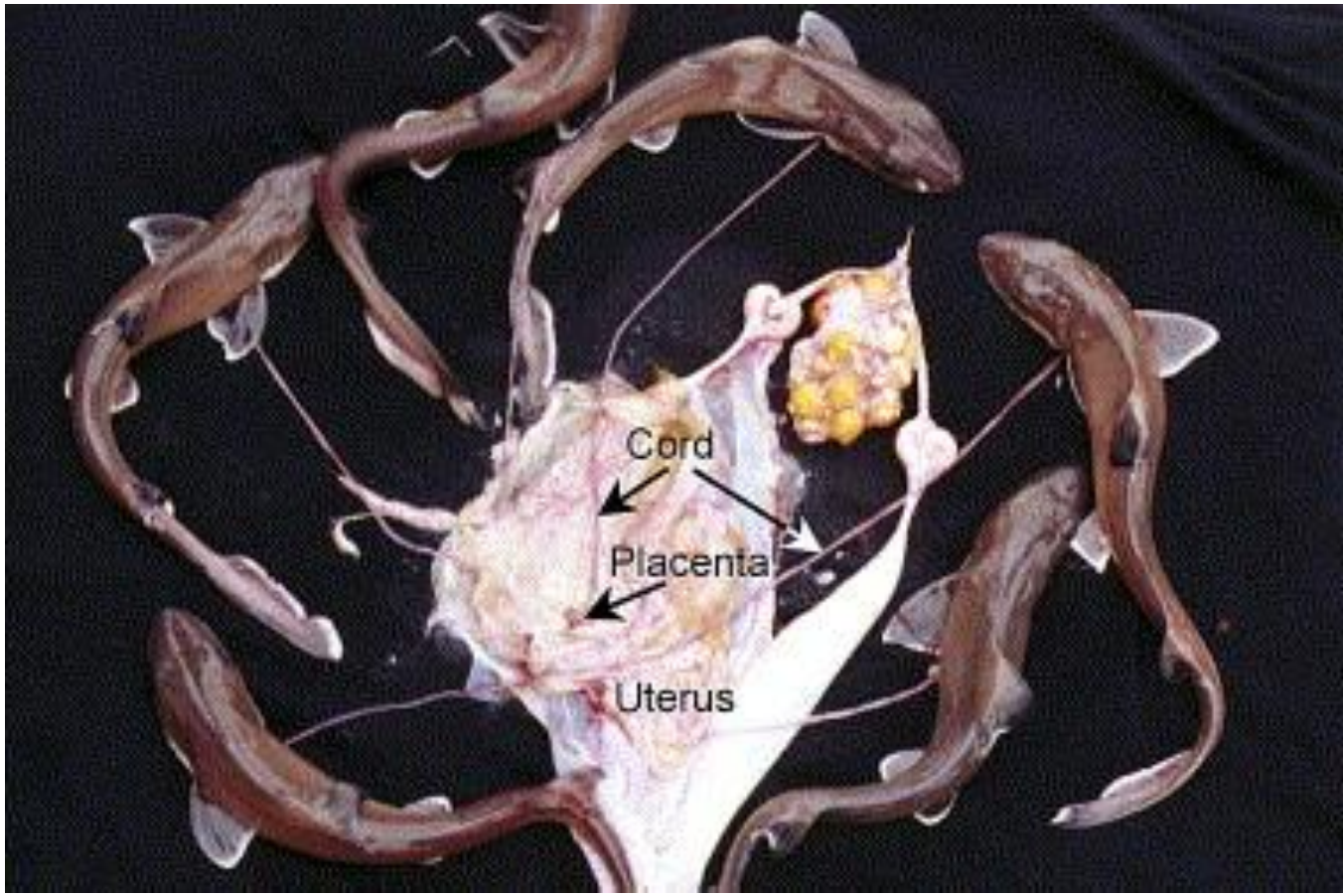

https://www.youtube.com/watch?v=RMDwPPYg8Lg
https://www.youtube.com/watch?v=usSPpk61ZQY – внутриутробный каннибализм

Зрение

- Глаза как у всех позвоночных;
- Специальный пигментный слой, помогающий видеть в темноте;



Обоняние

- У белой акулы для обработки обонятельной информации используется 14 % мозга;
- Особенно хорошо развито обоняние у молотоголовых акул — разнесённые на приличное расстояние друг от друга на голове своеобразной формы ноздри позволяют чётче определить положение источника запаха.
- Акулы способны улавливать запах крови, разведённой в пропорции 1:1 000 000, что грубо можно сравнить с одной чайной ложкой на плавательный бассейн средних размеров.

Морда австралийской бычьей акулы
(*Heterodontus portusjacksoni*)

Электрорецепция

Акулы реагируют на электрические поля напряжённостью всего 0,01 мкВ/см. Поэтому они способны обнаруживать жертву по электрическим полям, создаваемым работой дыхательных мышц и сердца.

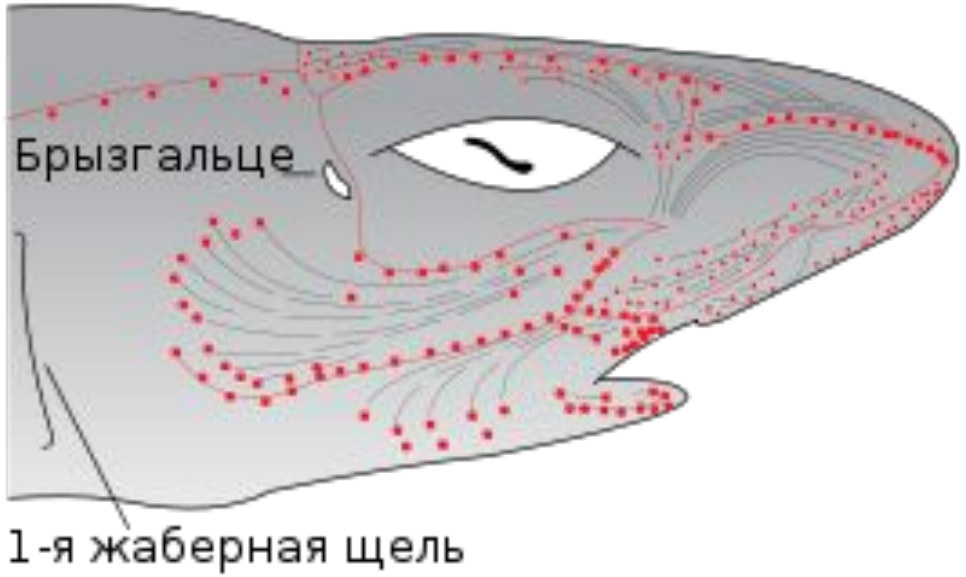

Расположение ампул Лоренцини на морде

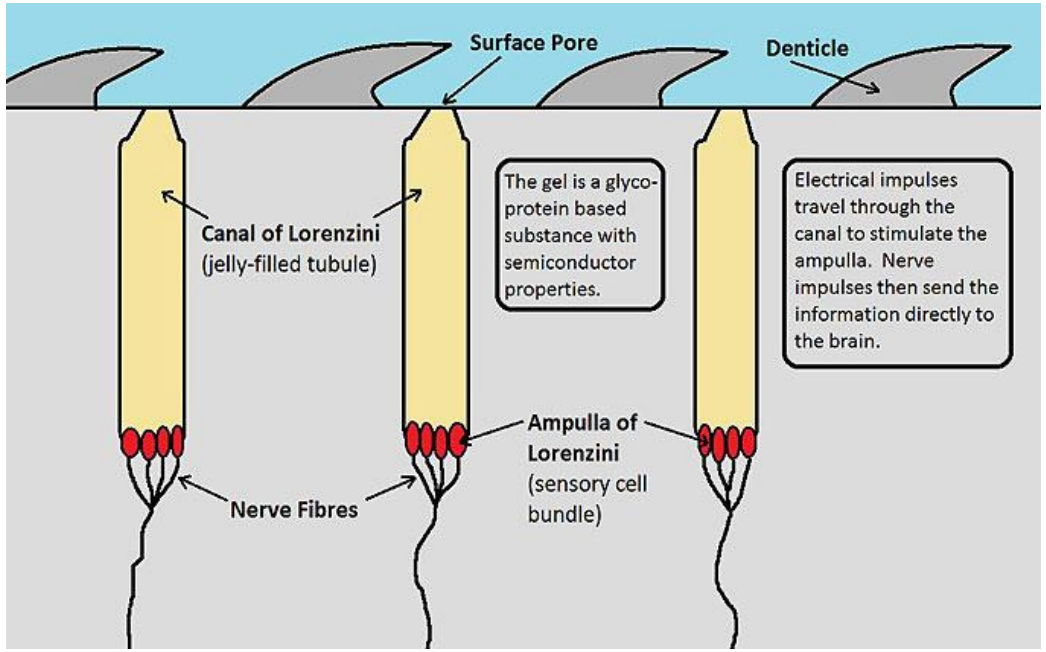

Боковая линия

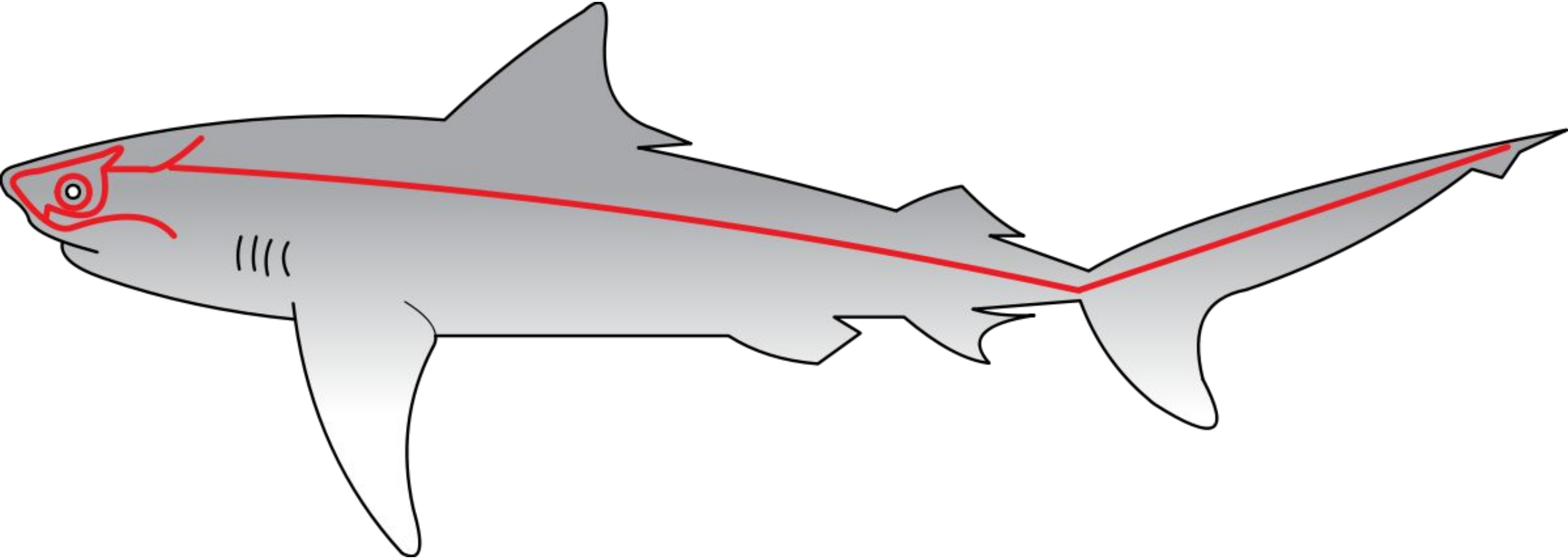

Боковая линия (давление воды)
Органы слуха
Электровосприятие (менее 50 см)
Слух (более 1 км)
Зрение
Кожа (осязание, температура)
Рот и нос (вкус, запах)
Запах (более 100 м)
Зрение и давление (менее 100 м)

Мозг

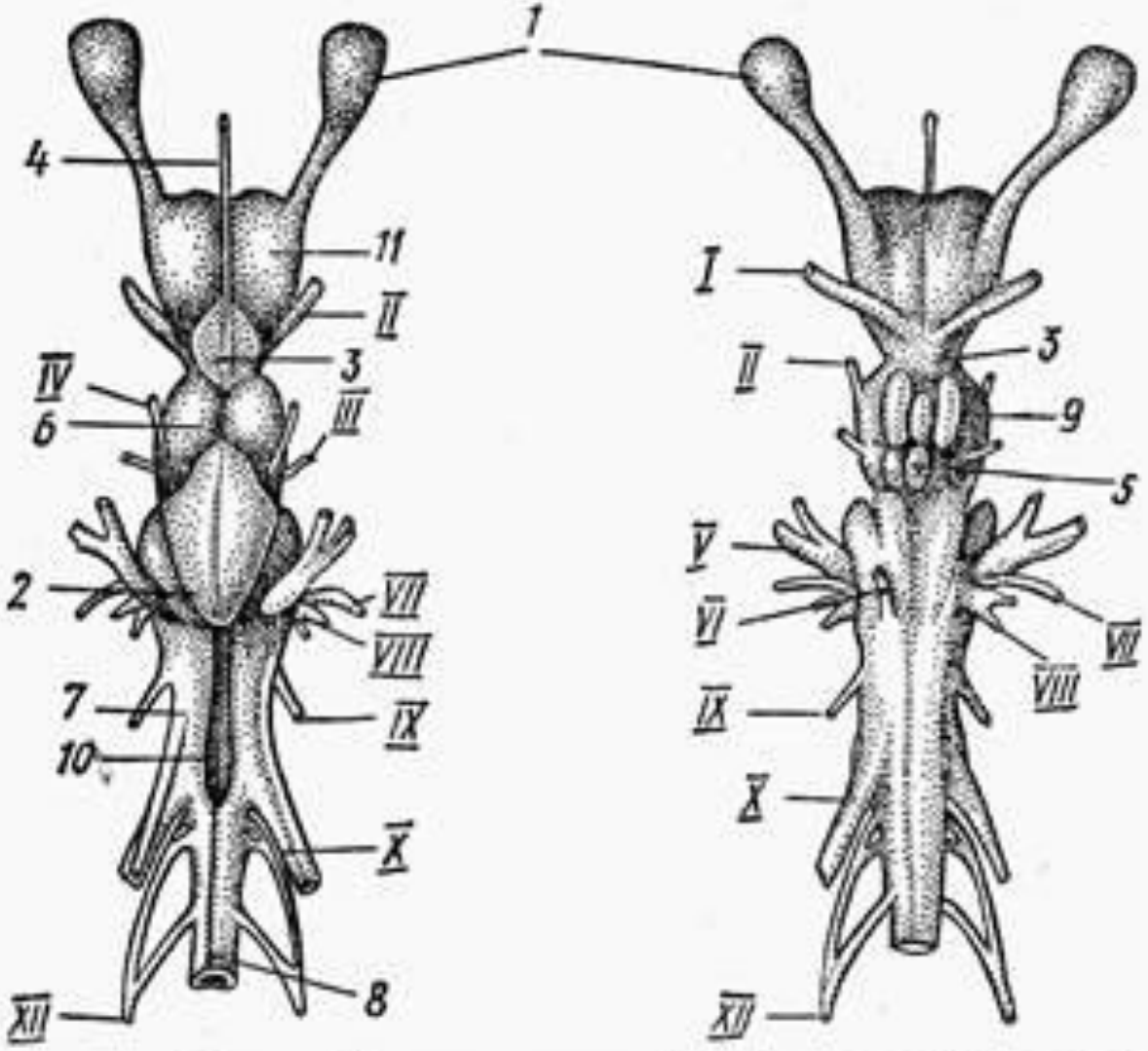

Головной мозг акулы *Squalus acanthias* сверху и снизу (по Маринелли):

1 — обонятельная луковица, *2* — мозжечок, *3* — промежуточный мозг, *4* — эпифиз, *5* — гипофиз, *6* — зрительные доли среднего мозга, *7* — продолговатый мозг, *8* — спинной мозг, *9* — средний мозг, *10* — полость четвертого желудочка, *11* — передний мозг; *I, II, III, IV, V, VI, VII, VIII, IX, X* — головные нервы

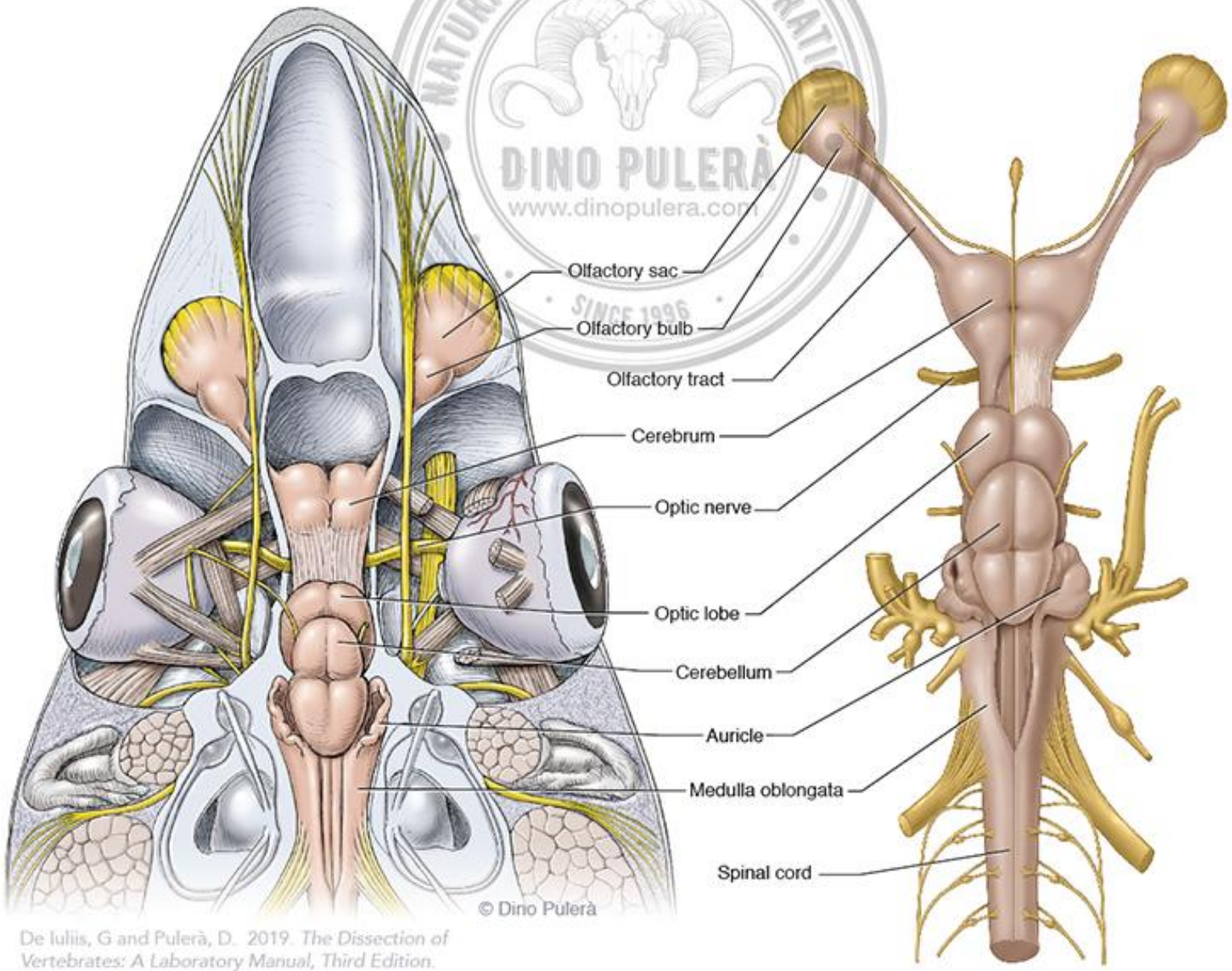

NATURAL SCIENCE ILLUSTRATION
DINO PULERÀ
www.dinopulera.com
SINCE 1996

De Iuliis, G and Pulerà, D. 2019. *The Dissection of Vertebrates: A Laboratory Manual, Third Edition*. Amsterdam: Elsevier / Academic Press.

Central Nervous System of the Hammerhead Shark

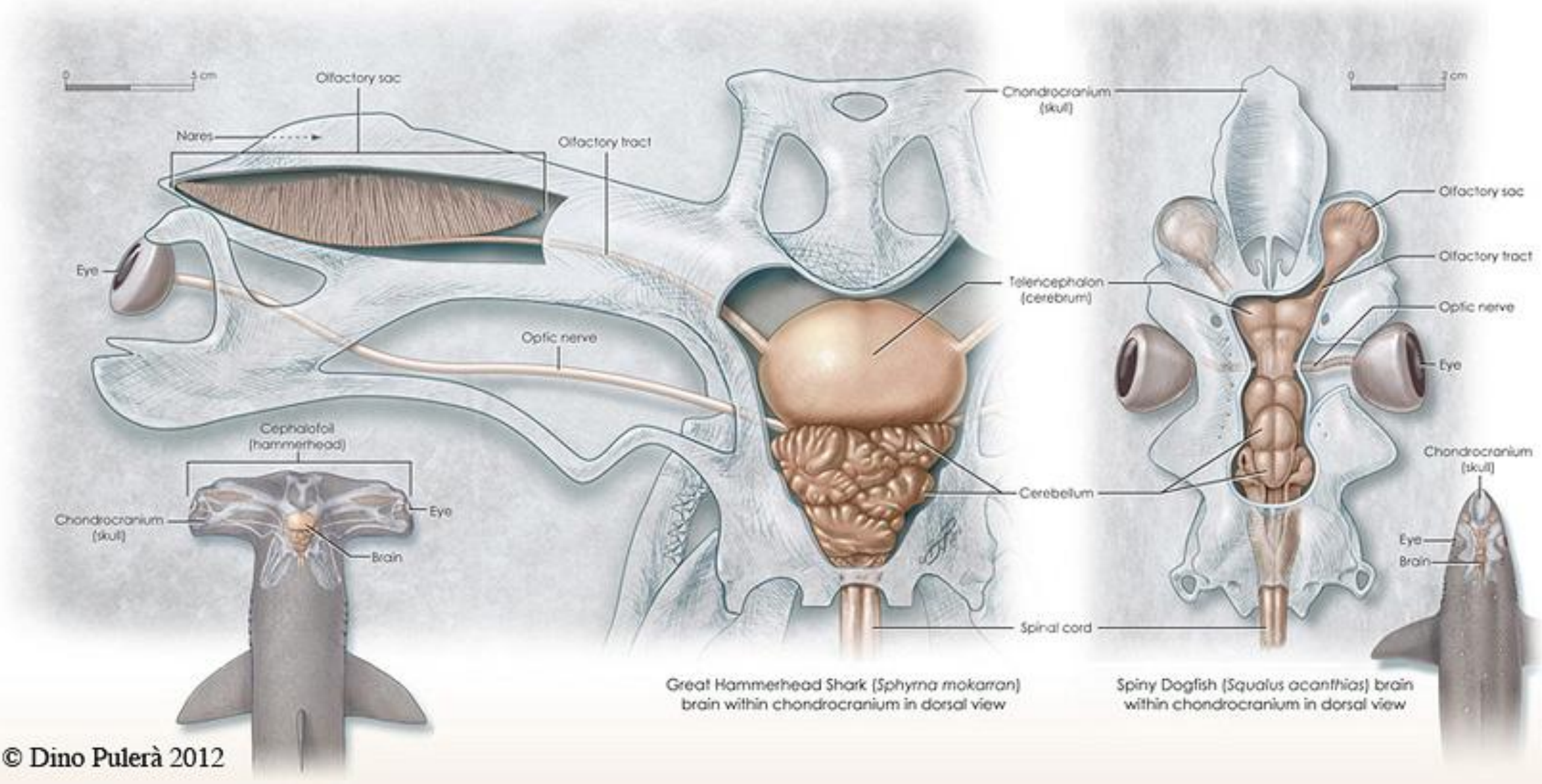

Great Hammerhead Shark (*Sphyrna mokarran*) brain within chondrocranium in dorsal view

Spiny Dogfish (*Squalus acanthias*) brain within chondrocranium in dorsal view

© Dino Pulerà 2012

What's in a shark head?

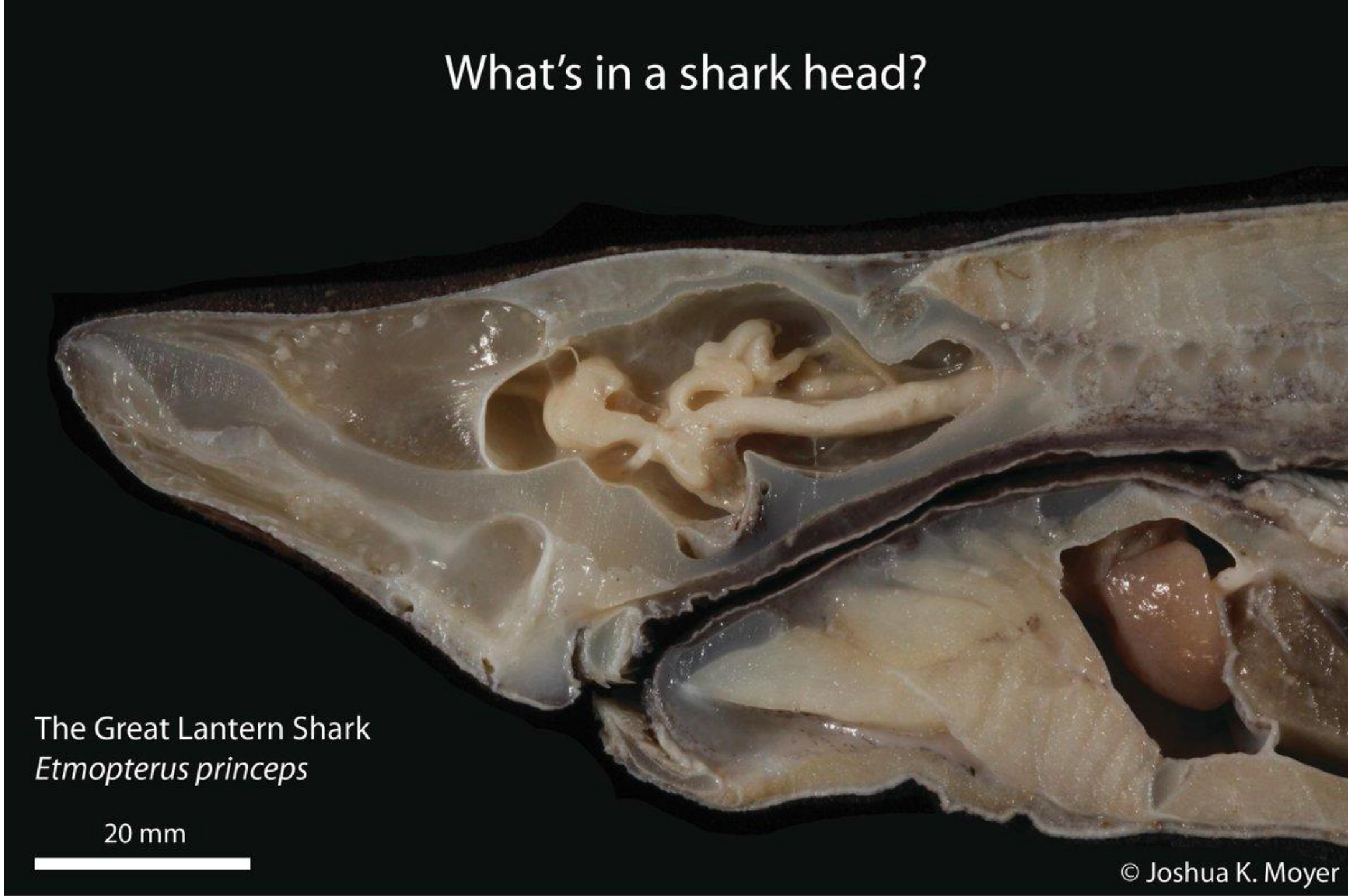

Скаты

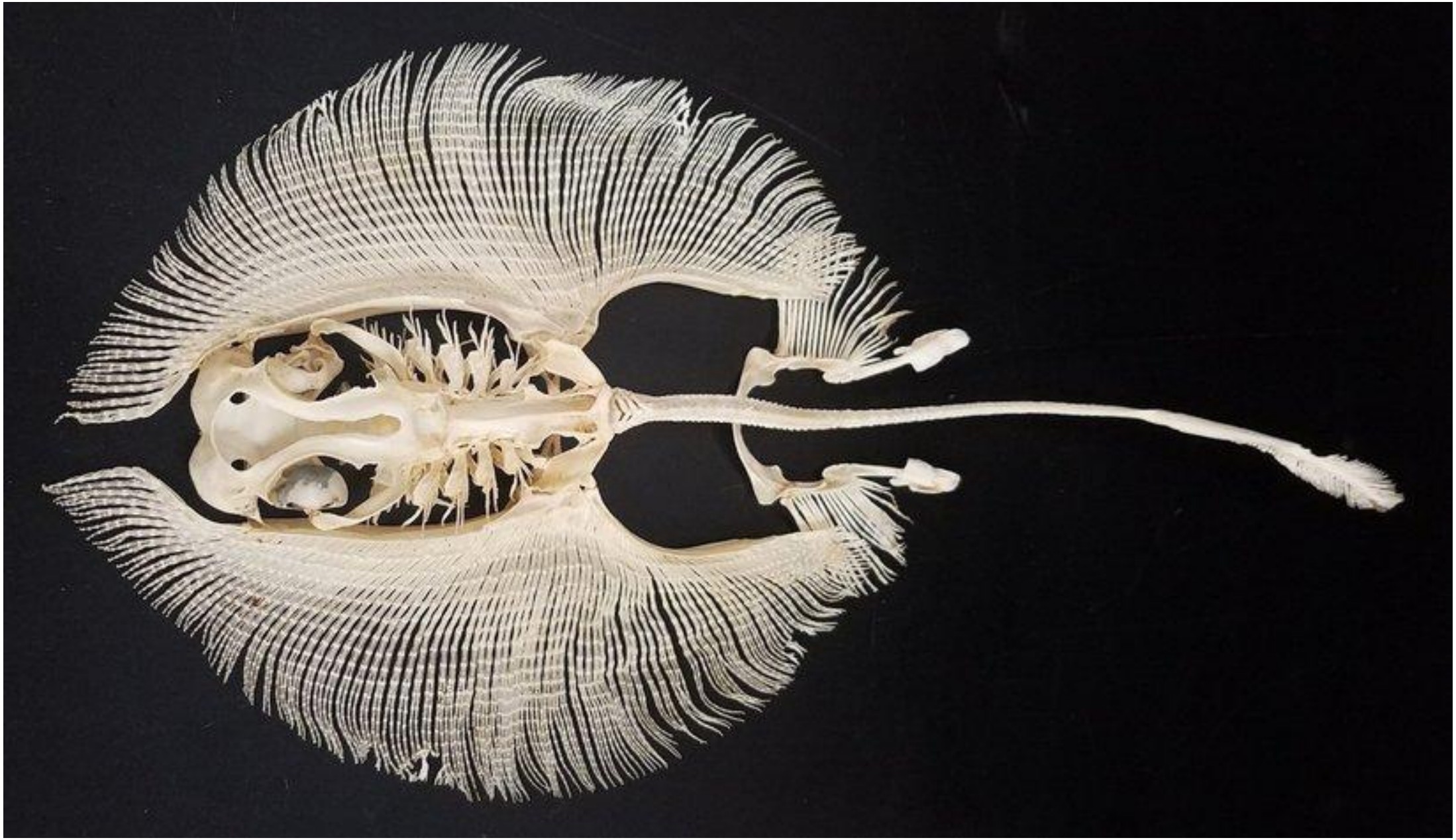

© AP

Скат
манта

Химеры

https://www.youtube.com/watch?v=SxuAh8hXnS4

https://www.youtube.com/watch?v=s4uwDrdLfS4