



НАО «МЕДИЦИНСКИЙ УНИВЕРСИТЕТ СЕМЕЙ»

**КАФЕДРА: ТОПОГРАФИЧЕСКОЙ И КЛИНИЧЕСКОЙ
АНАТОМИИ ИМЕНИ ПРОФЕССОРА Н.А. ХОЛОПОВА**

ДИСЦИПЛИНА: ТОПОГРАФИЧЕСКАЯ АНАТОМИЯ

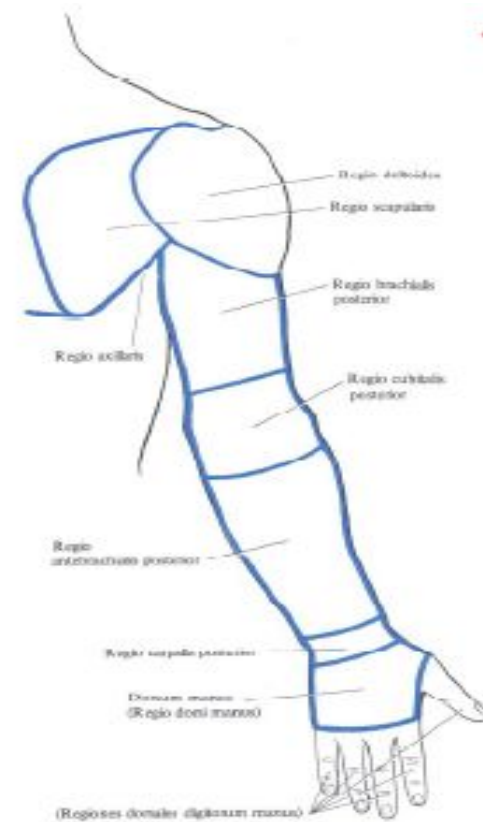
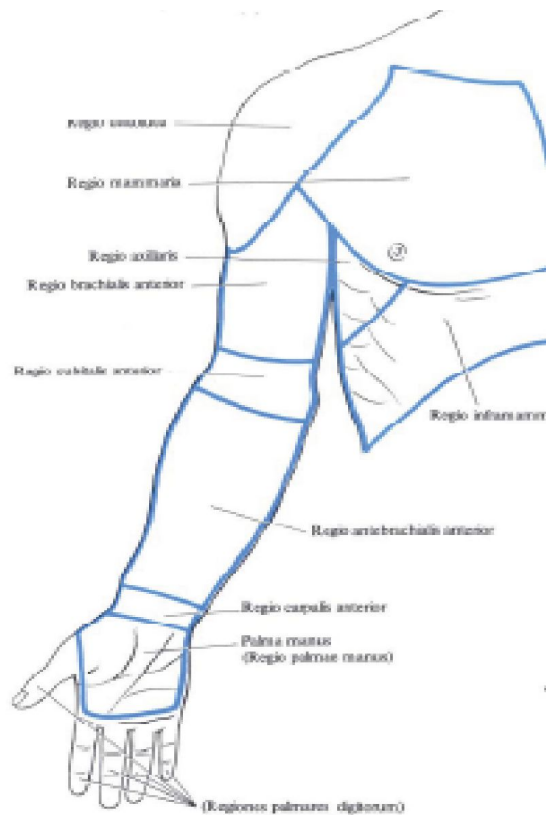**ТЕМА: ТОПОГРАФИЧЕСКАЯ АНАТОМИЯ ВЕРХНЕ
КОНЕЧНОСТИ**

ПОДГОТОВИЛА: ВАН ОЛЬГА ТОЛЕУБЕКОВНА.

План:

1. Области верхней конечностей
2. Надплечья. Лопаточная, дельтовидная, подключичная, подмышечная области. Границы. Послойное строение. Клетчаточные пространства. Сосудисто-нервные пучки. Пути распространения гнойного содержимого.
3. Локтевая область. Границы. Фасциально-мышечные ложа. Сосудисто-нервные пучки. Пути распространения гнойного содержимого.
4. Область предплечья. Границы. Фасциально-мышечные ложа. Сосудисто-нервные пучки. Пути распространения гнойного содержимого.
5. Область кисти. Границы. Фасциально-мышечные ложа. Сосудисто-нервные пучки. Пути распространения гнойного содержимого. Разрезы при гнойных затеках.

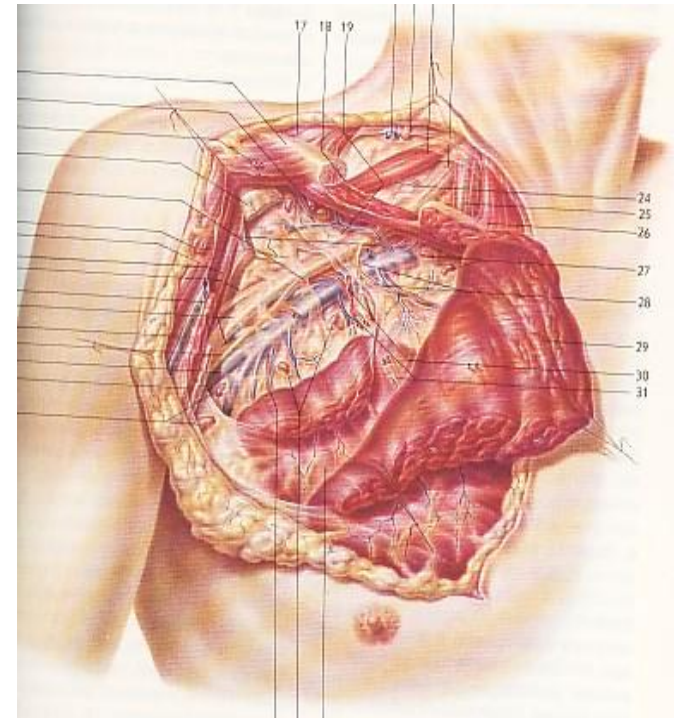
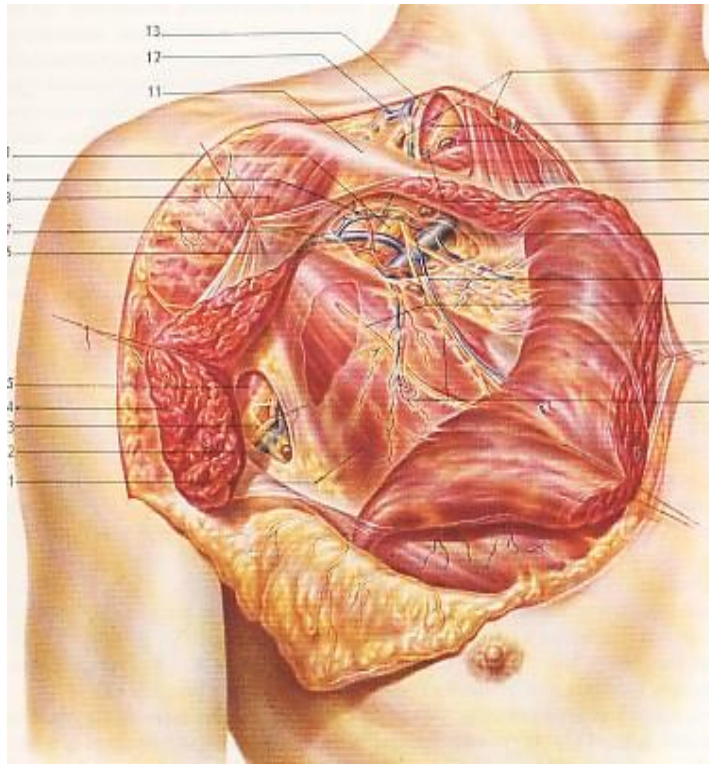
Области верхней конечности



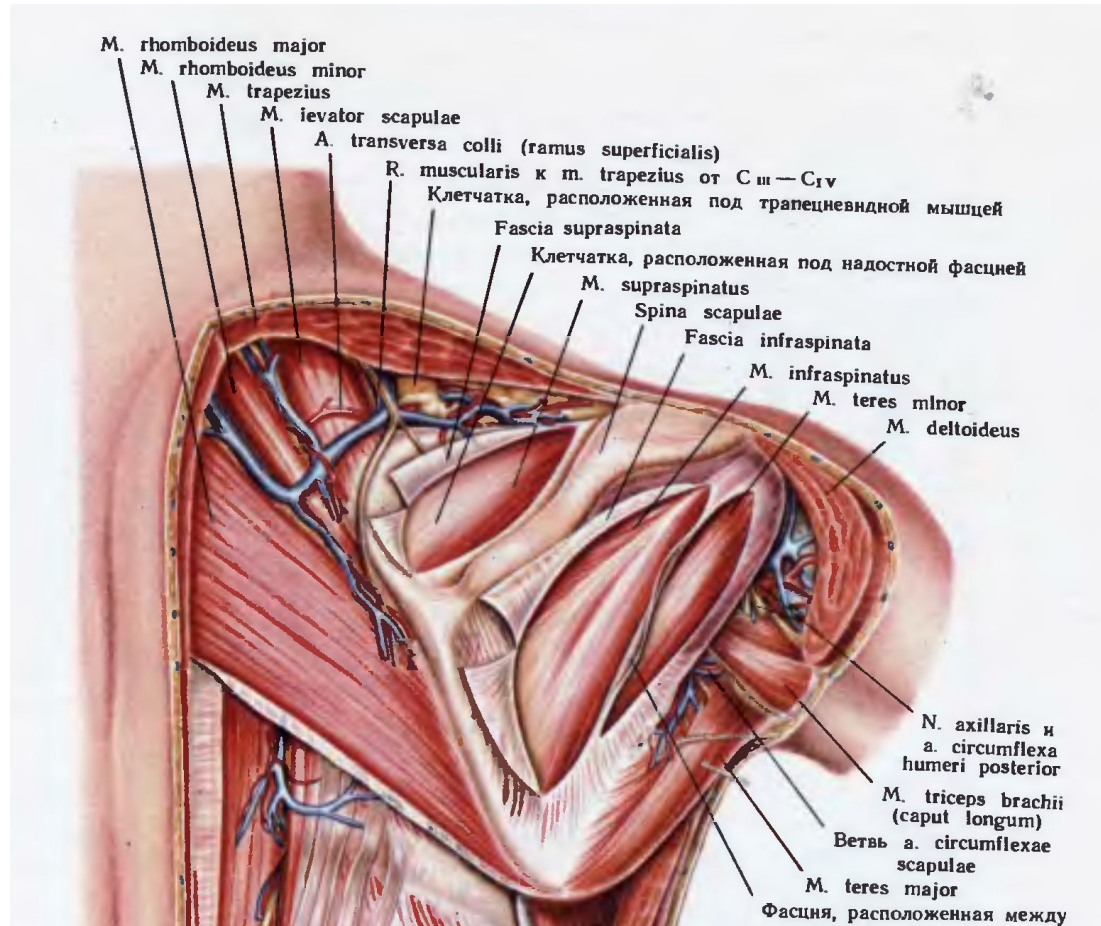
Надплечье (suprabrachium) имеет 4 области:

1. Лопаточную (regio scapularis)
2. Дельтовидную (regio deltoidea)
3. Подключичную (regio infraclavicularis)
4. Подмышечную (regio axillaris)

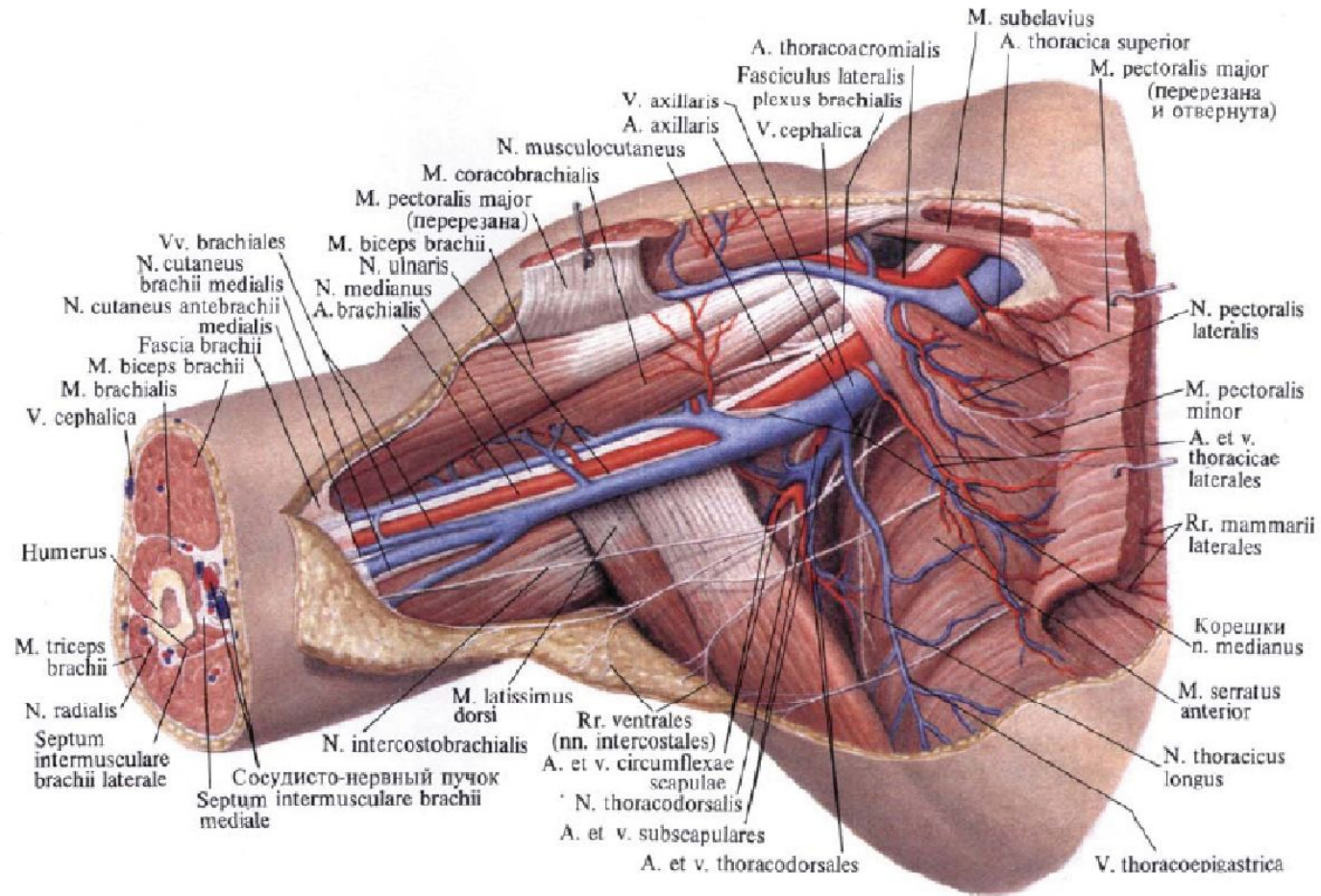
Подключичная область



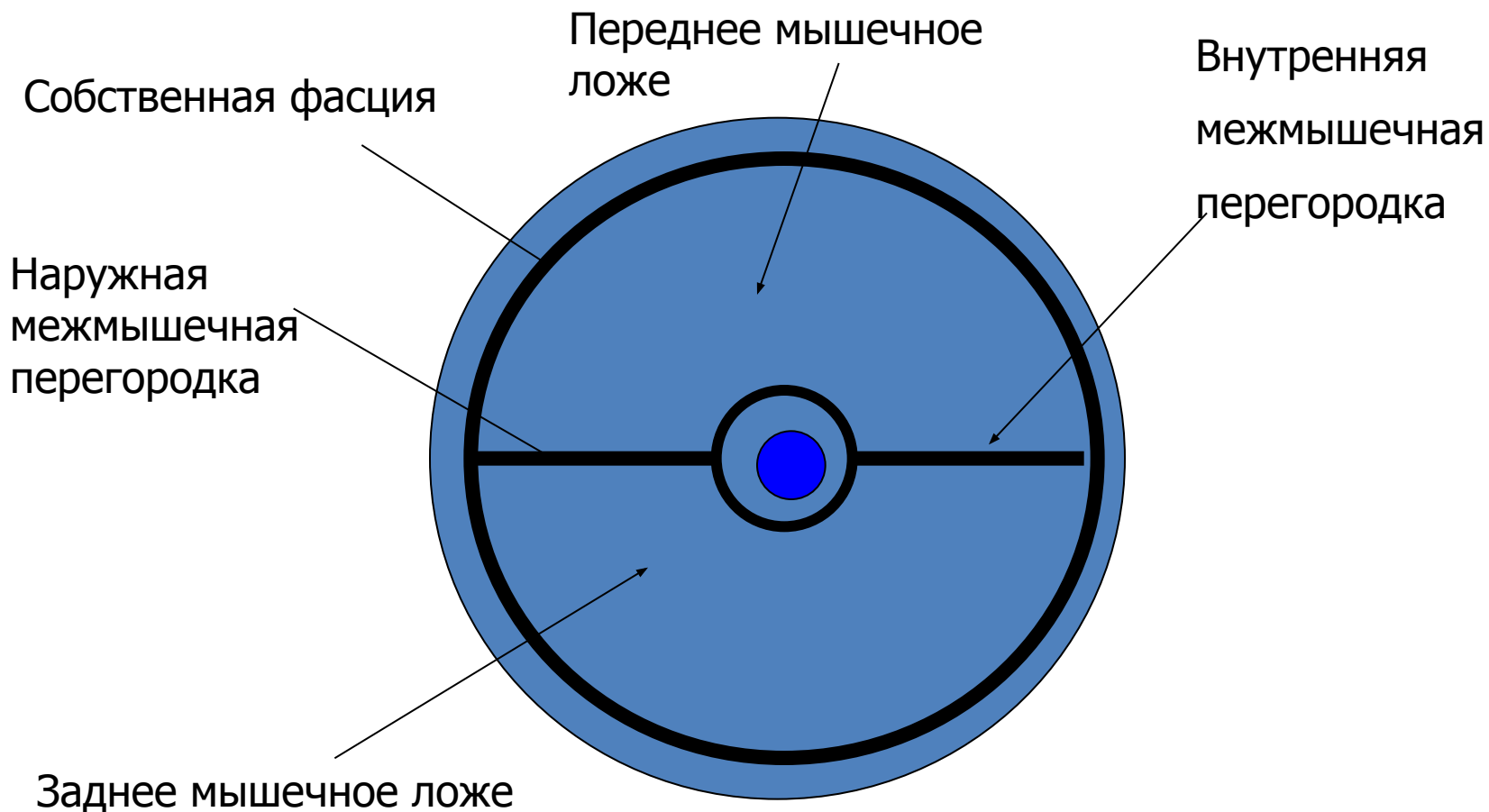
Лопаточная область



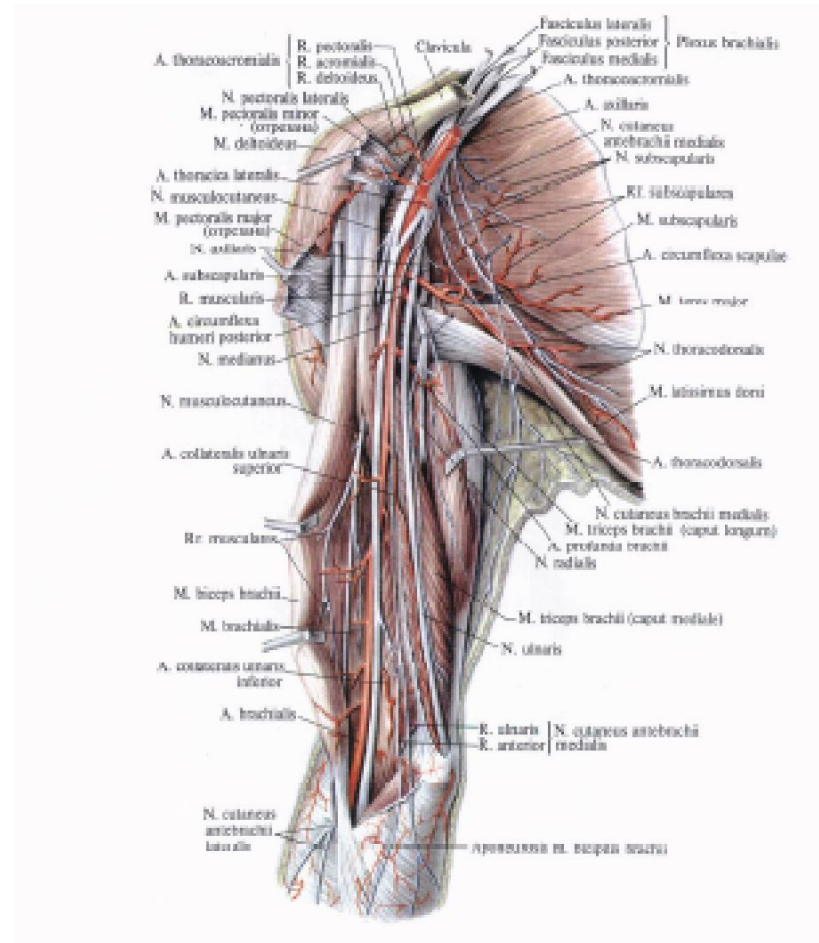
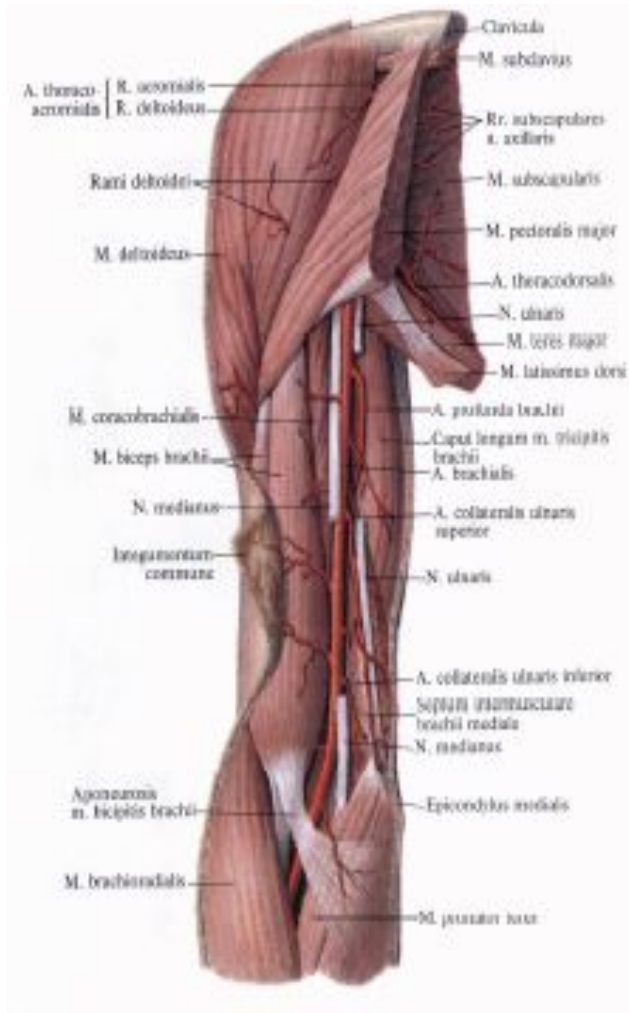
Подмышечная ямка



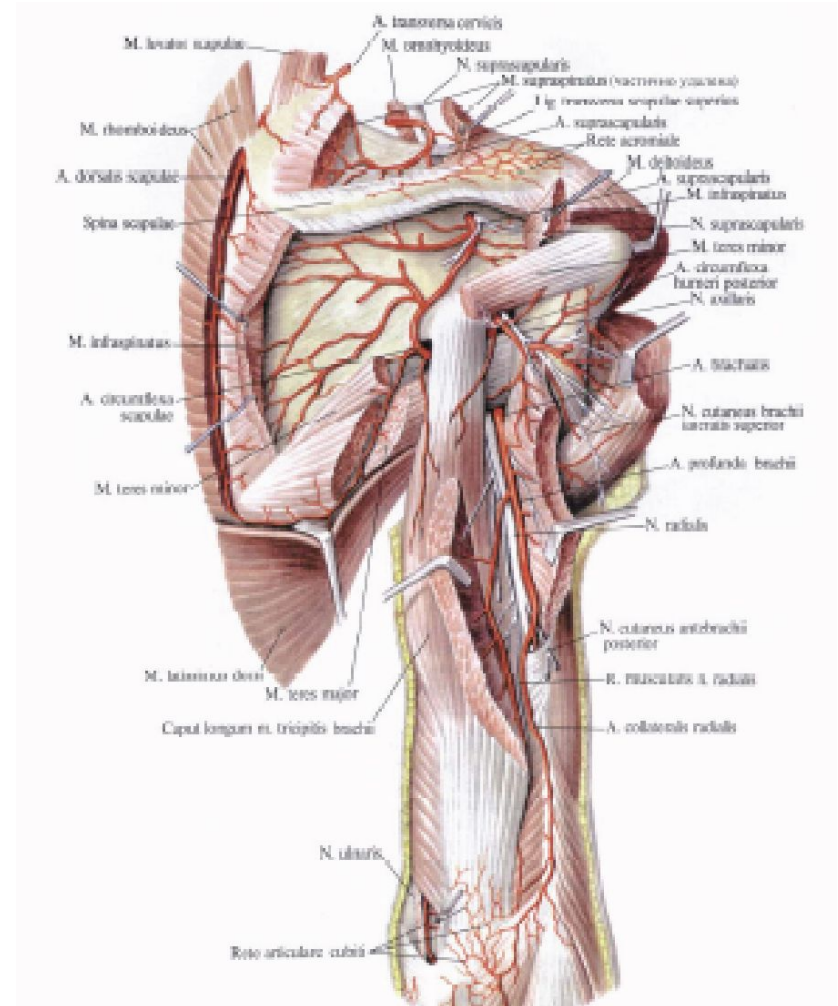
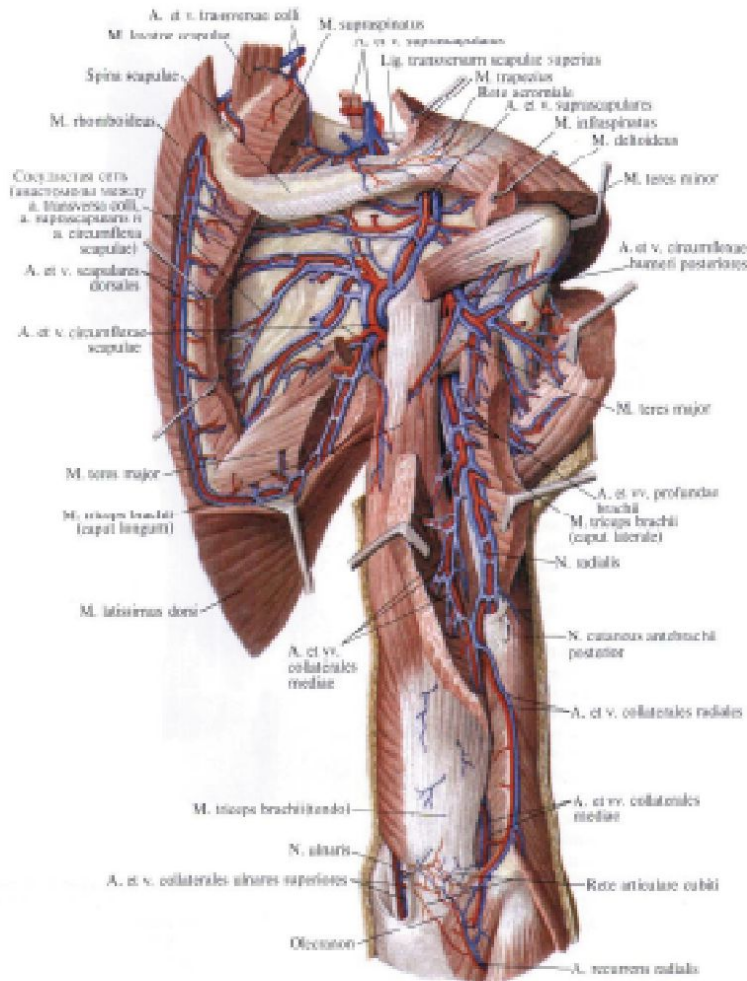
Фасциальные ложа плеча



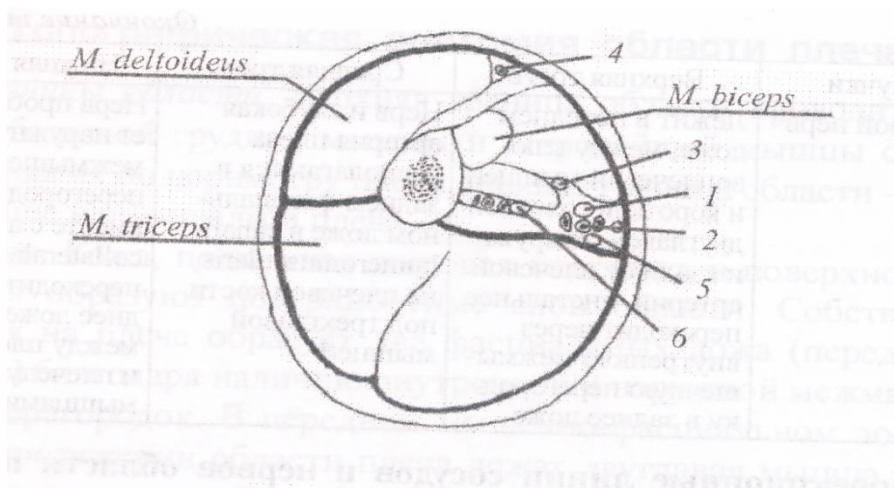
Переднее ложе плеча



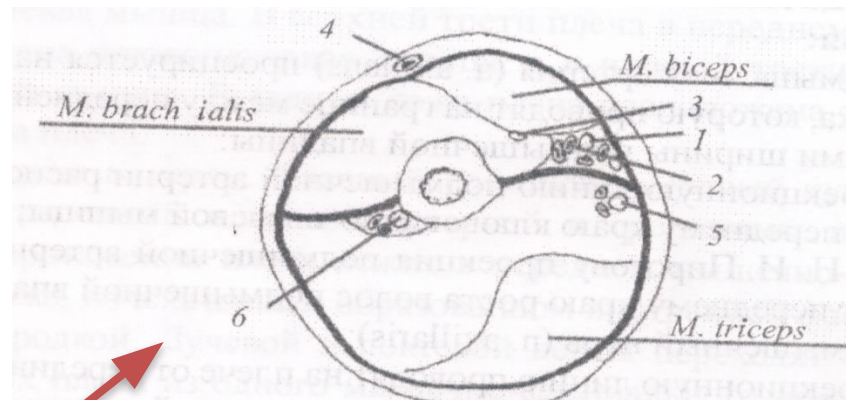
Заднее ложе плеча



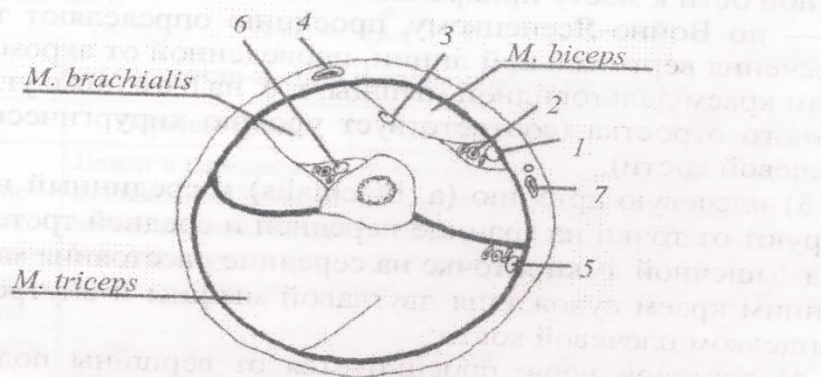
Срезы плеча



Верхняя треть



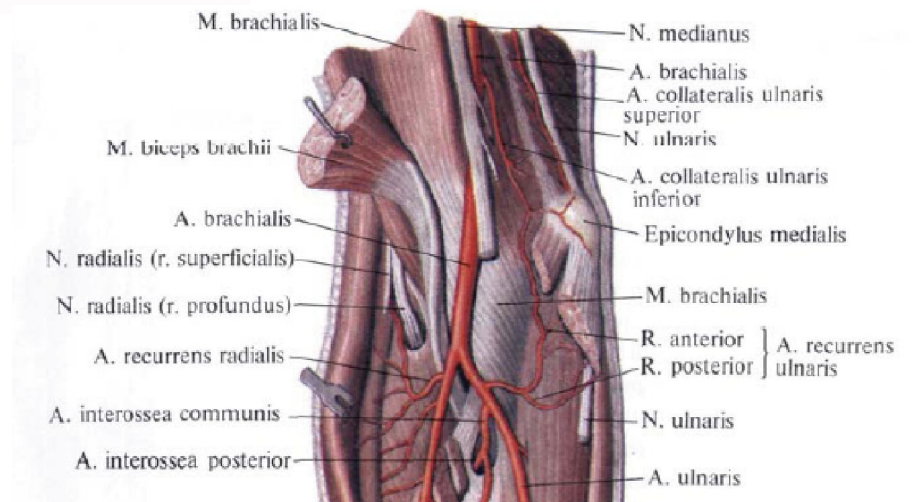
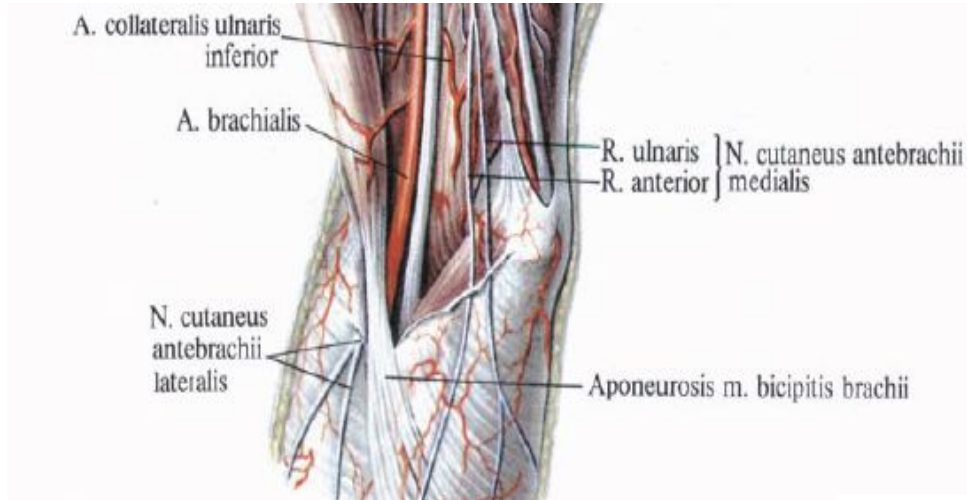
Средняя треть



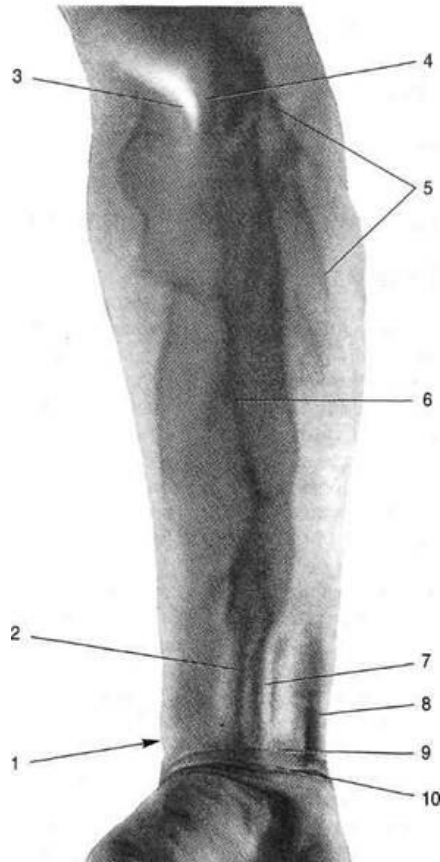
Нижняя треть

Рис. 25. Поперечный срез плеча в верхней, средней и нижней третях: 1 — срединный нерв; 2 — плечевая артерия; 3 — кожно-мышечный нерв; 4 — v. cephalica; 5 — локтевой нерв; 6 — лучевой нерв; 7 — v. basilica

Локтевая ямка



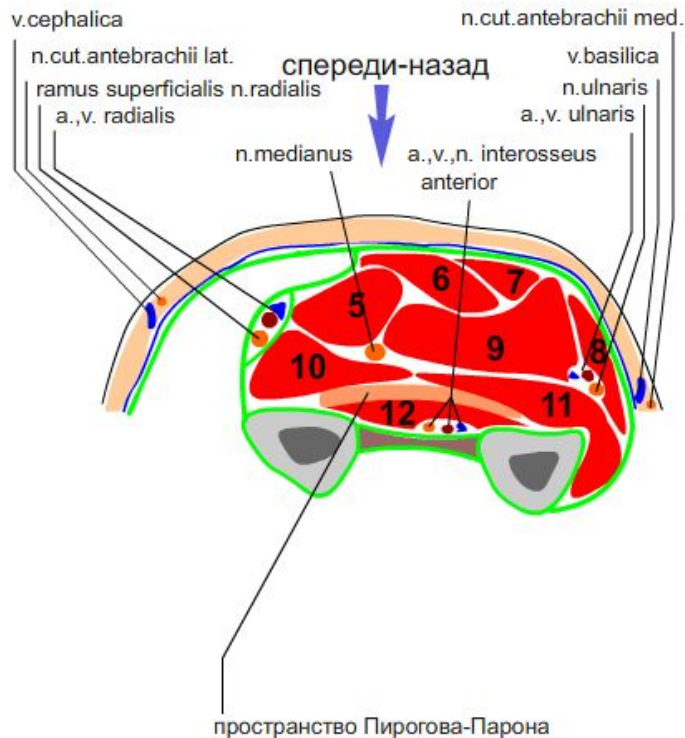
Предплечье



Границы:

Ограничено горизонтальными плоскостями, проведенными на 2 поперечных пальца ниже надмыщелков плеча и на 1 поперечный палец выше шиловидного отростка лучевой кости

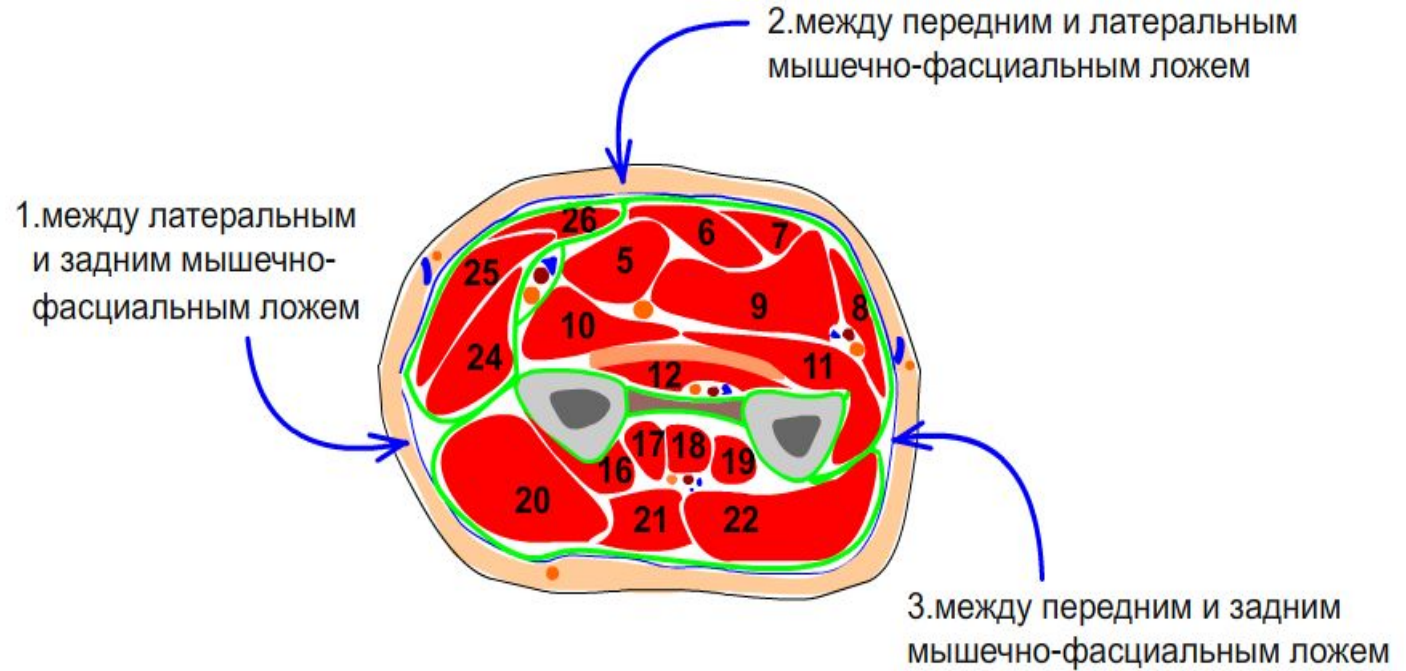
Послойное строение



предплечье послойное строение

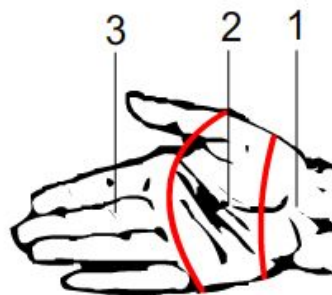
- 1.кожа
- 2.подкожно-жировая клетчатка
- 3.поверхностная фасция
- 4.собственная фасция
- переднее фасциально-мышечное ложе:
- 1 слой:**
- 5.m.pronator teres
- 6.m.flexor carpi radialis
- 7.m.palmaris longus
- 8.m.flexor carpi ulnaris
- 2 слой:**
- 9.m.flexor digitorum superficialis
- 3 слой:**
- 10.m.flexor pollicis longus
- 11.m.flexor digitorum profundus
- 4 слой:**
- 12.m.pronator quadratus
- 13.лучевая кость
- 14.локтевая кость
- 15.межкостная мембрана

Разрезы при гнойных процессах



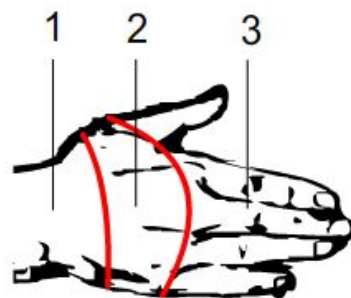
Область кисти

вид спереди



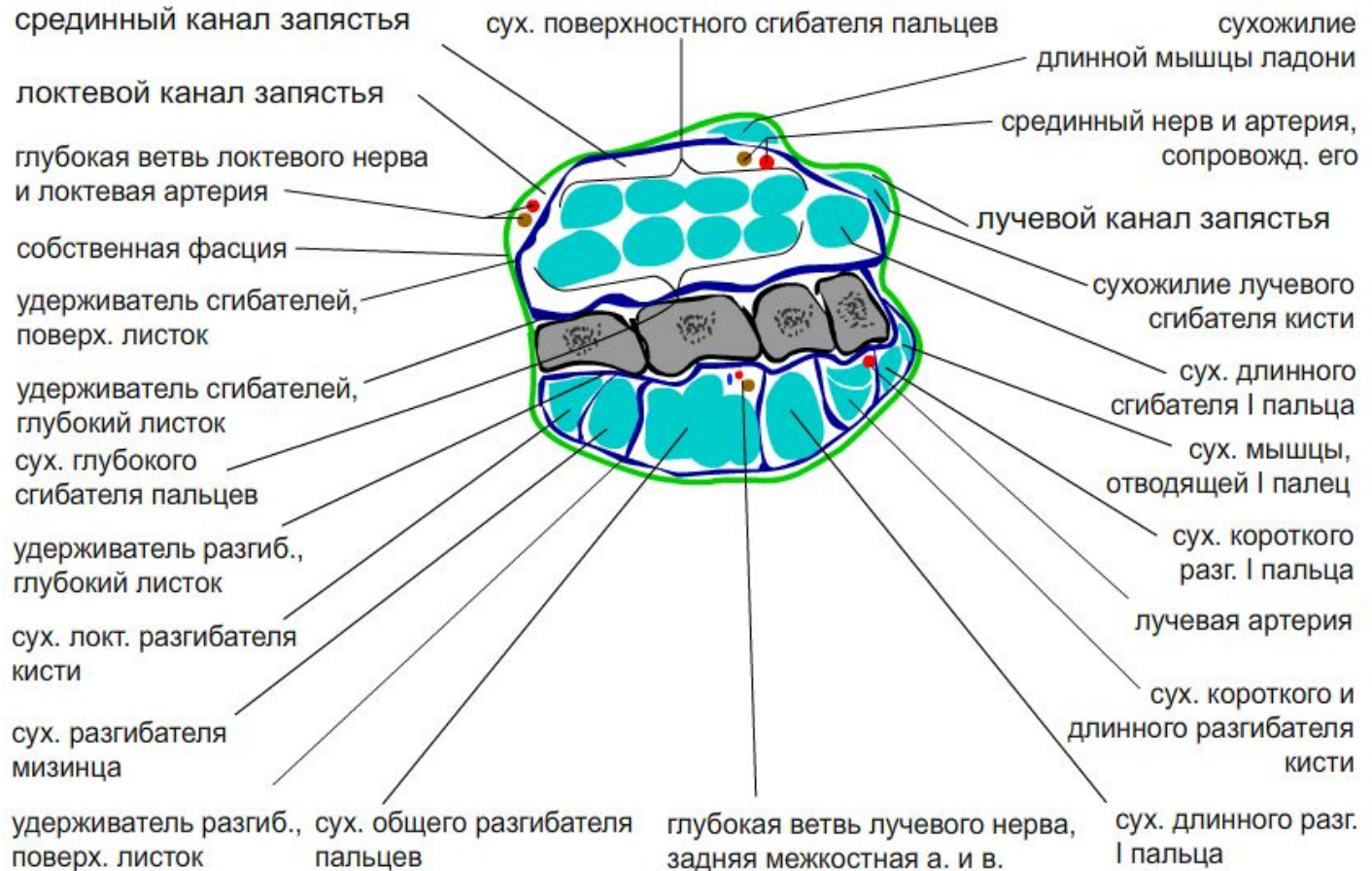
область кисти:

1. запястье
2. пясть
3. фаланги пальцев

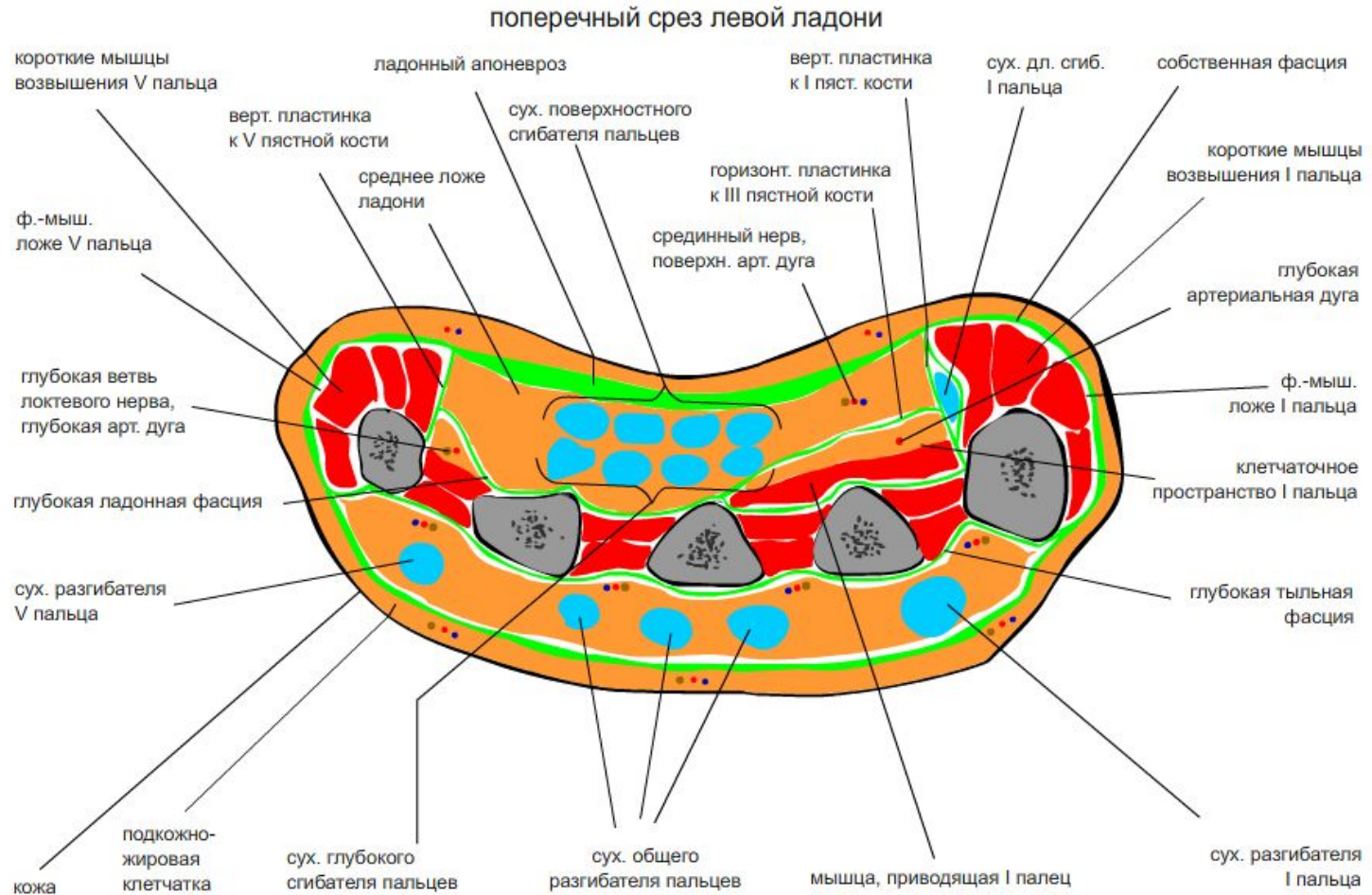


вид сзади

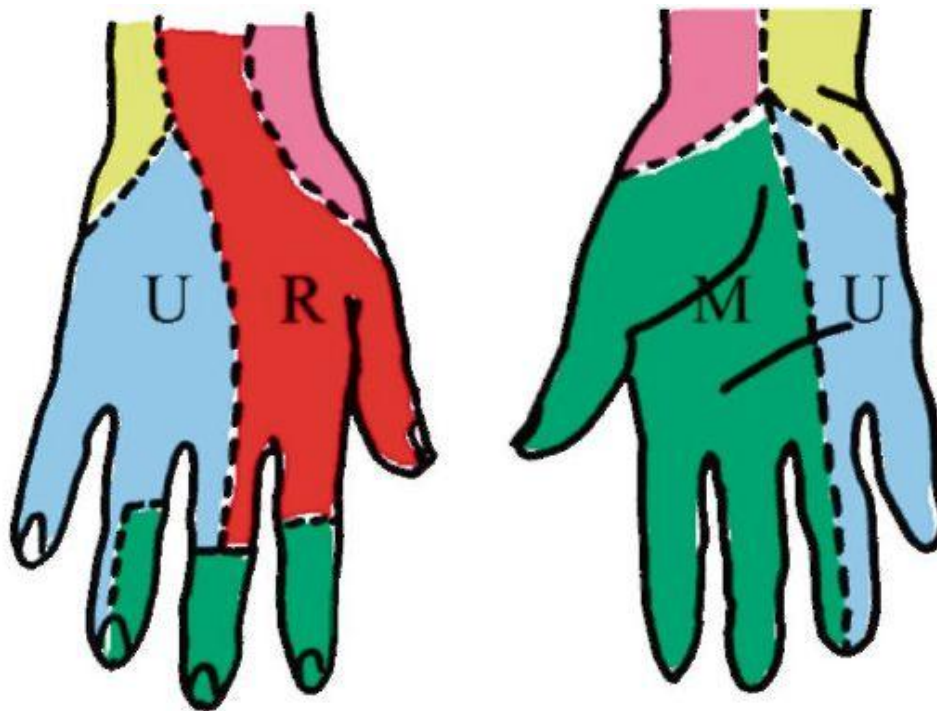
Каналы запястья



Поперечный срез левой ладони



Иннервация кожи кисти



- n. radialis;



- n. medianus;



- n. ulnaris;

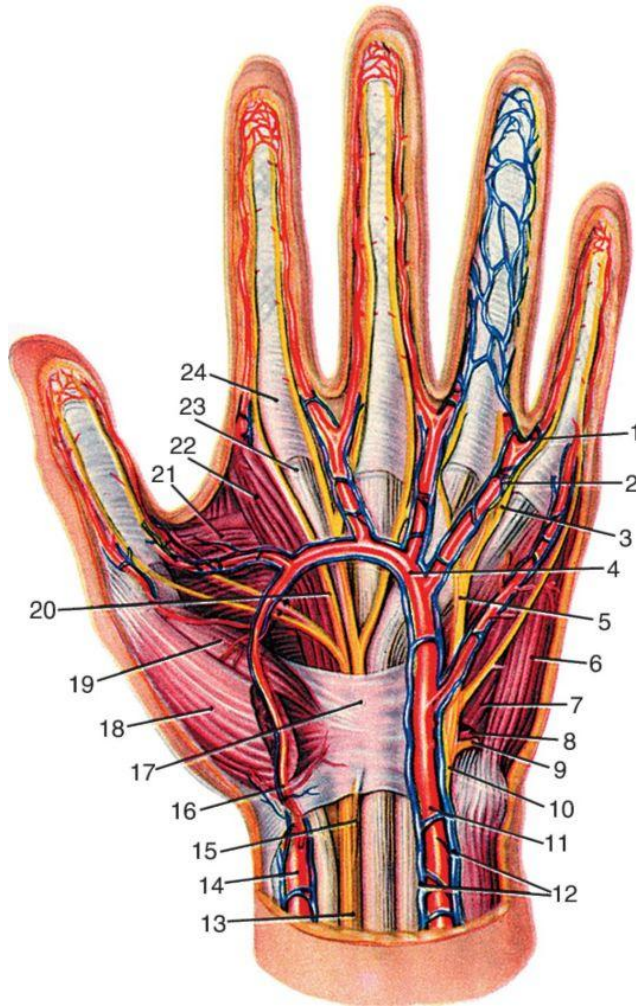


- n. cutaneus antebrachii medialis;



- n. cutaneus antebrachii lateralis

Сосуды и нервы левой кисти



- 1 - a. digitalis propria;
- 2 - a. digitalis communis;
- 3 - n. digitalis palmaris proprius n. ulnaris;
- 4 - arcus palmaris superficialis;
- 5 - n. digitalis palmaris communis n. ulnaris;
- 6 - m. abductor digiti minimi;
- 7 - m. flexor digiti minimi brevis;
- 8 - ramus palmaris profundus a. ulnaris;
- 9 - ramus palmaris profundus n. ulnaris;
- 10 - ramus palmaris n. ulnaris;
- 11 - a. ulnaris;
- 12 - vv. ulnares;
- 13 - n. medianus; 14 - a. radialis;
- 15 - ramus cutaneus palmaris n. mediani;
- 16 - ramus palmaris superficialis a. radialis;
- 17 - retinaculum mm. flexorum;
- 18 - m. abductor pollicis brevis;
- 19 - m. flexor pollicis brevis;
- 20 - n. digitalis palmaris communis n. mediani;
- 21 - m. adductor pollicis;
- 22 - m. lumbricalis I;
- 23 - tendo m. flexoris digitorum superficialis;
- 24 - vagina tendinis

ЛИТЕРАТУРА:

- 1. Кованов В.В. Оперативная хирургия и топографическая анатомия/ 4-е изд., дополнен. — М.: Медицина 2001. – 408 с.**
- 2. Островерхов Г.Е., Бомаш Ю.М., Лубоцкий Д.Н. Оперативная хирургия и топографическая анатомия: Учебник для студентов медицинских вузов.-5 изд., испр. 2013.**
- 3. Сергиенко В.И. Топографическая анатомия и оперативная хирургия : в 2-х т. т.1 / В. И. Сергиенко, Э. А. Петросян, И. В. Фраучи;
ред. Ю. М. Лопухин. - 3-е изд. испр. - М : ГЭОТАР-Медиа, 2010.**
- 4. Каган И.И. Топографическая анатомия и оперативная хирургия: учебник / И. И. Каган, С. В. Чемезов . - Электрон. текстовые дан. - М: ГЭОТАР-Медиа, 2011.**