Автономный отдел нервной системы 1

Автономный или вегетативный отдел нервной системы обеспечивает регуляцию физиологических процессов внутренней жизни организма – кровообращения, дыхания, пищеварения, выделения, обмена веществ и выполняет трофическую функцию.

Он имеет относительную автономию от коры головного мозга, и связанные с ним органы функционируют непроизвольно, автоматически, независимо от сознания.

Разграничение вегетативного и соматического отделов нервной системы условное, между ними невозможно проведение четких границ. Это объясняется не только тем, что деятельность соматического (анимального) и вегетативного (автономного) отделов нервной системы объединяются корой полушарий головного мозга, но и самыми тесными морфологическими и функциональными связями и взимопроникновением этих двух отделов.

Как в составе центральной нервной системы, так и в составе периферических нервов и узлов, соматические и вегетативные нейроны (или только их отростки) связанны один с другим. Так в составе одной рефлекторной дуги могут быть и соматические (например, **рецепторные**), и вегетативные нейроны.

Поэтому термин **«вегетативная нервная система»** означает не отдельную систему, а **автономный (вегетативный) отдел периферической нервной системы.**

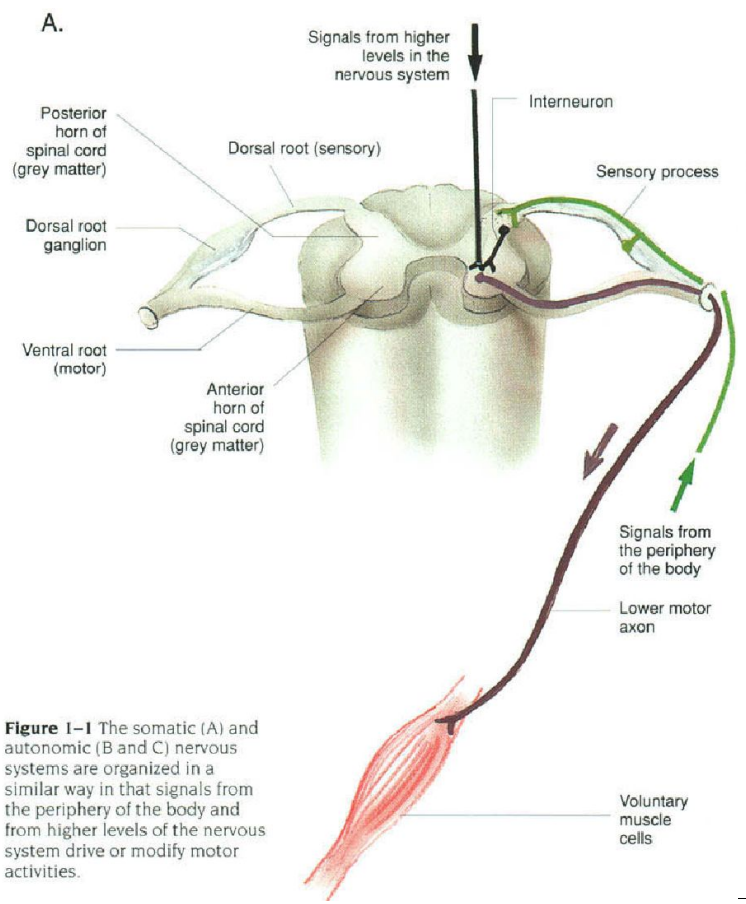

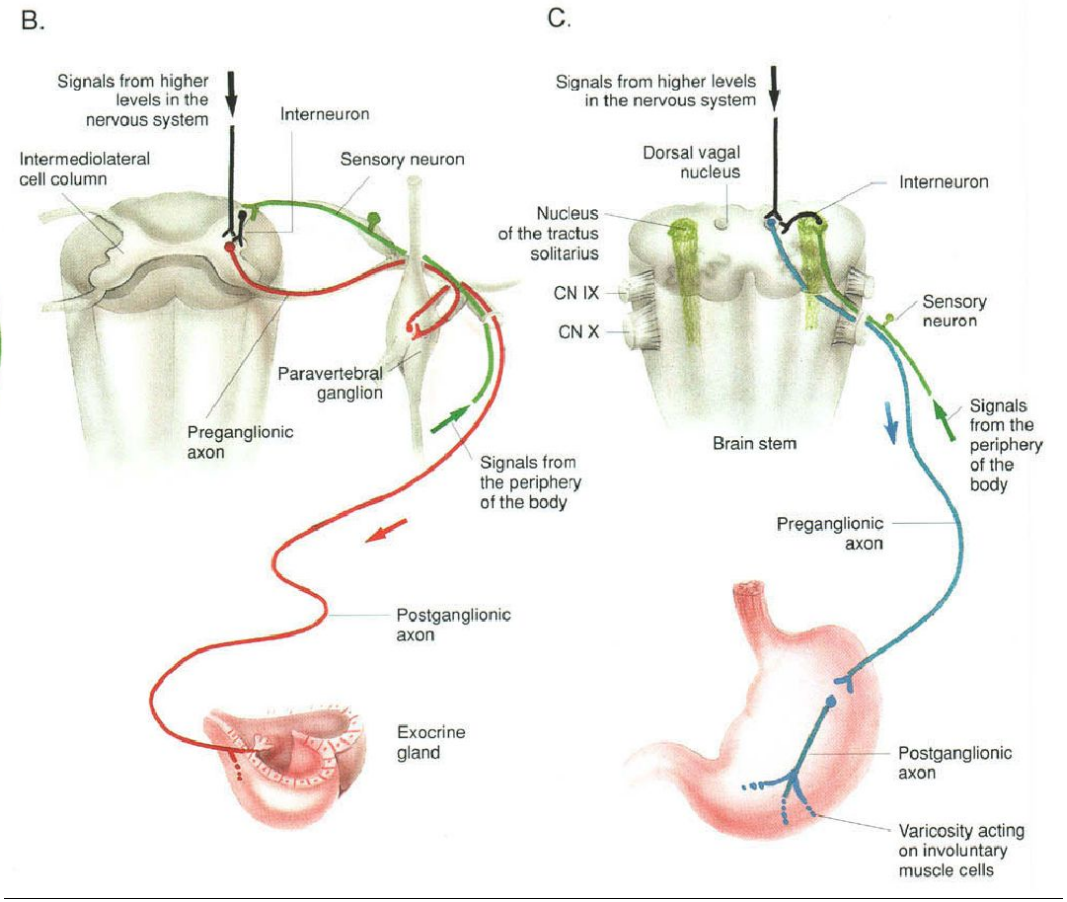

Figure 1–1 The somatic (A) and autonomic (B and C) nervous systems are organized in a similar way in that signals from the periphery of the body and from higher levels of the nervous system drive or modify motor activities.

Вегетативный отдел нервной системы иннервирует органы растительной жизни, **неисчерченные мышцы, железы**, сердце и сосуды. По ходу кровеносных сосудов он распространяется в скелетные мышцы и обеспечивает их трофическую иннервацию.

С точки зрения эволюции вегетативный отдел нервной системы является более древним, чем соматический, он сохранил ряд примитивных черт строения.

Морфологические особенности вегетативного отдела нервной системы:

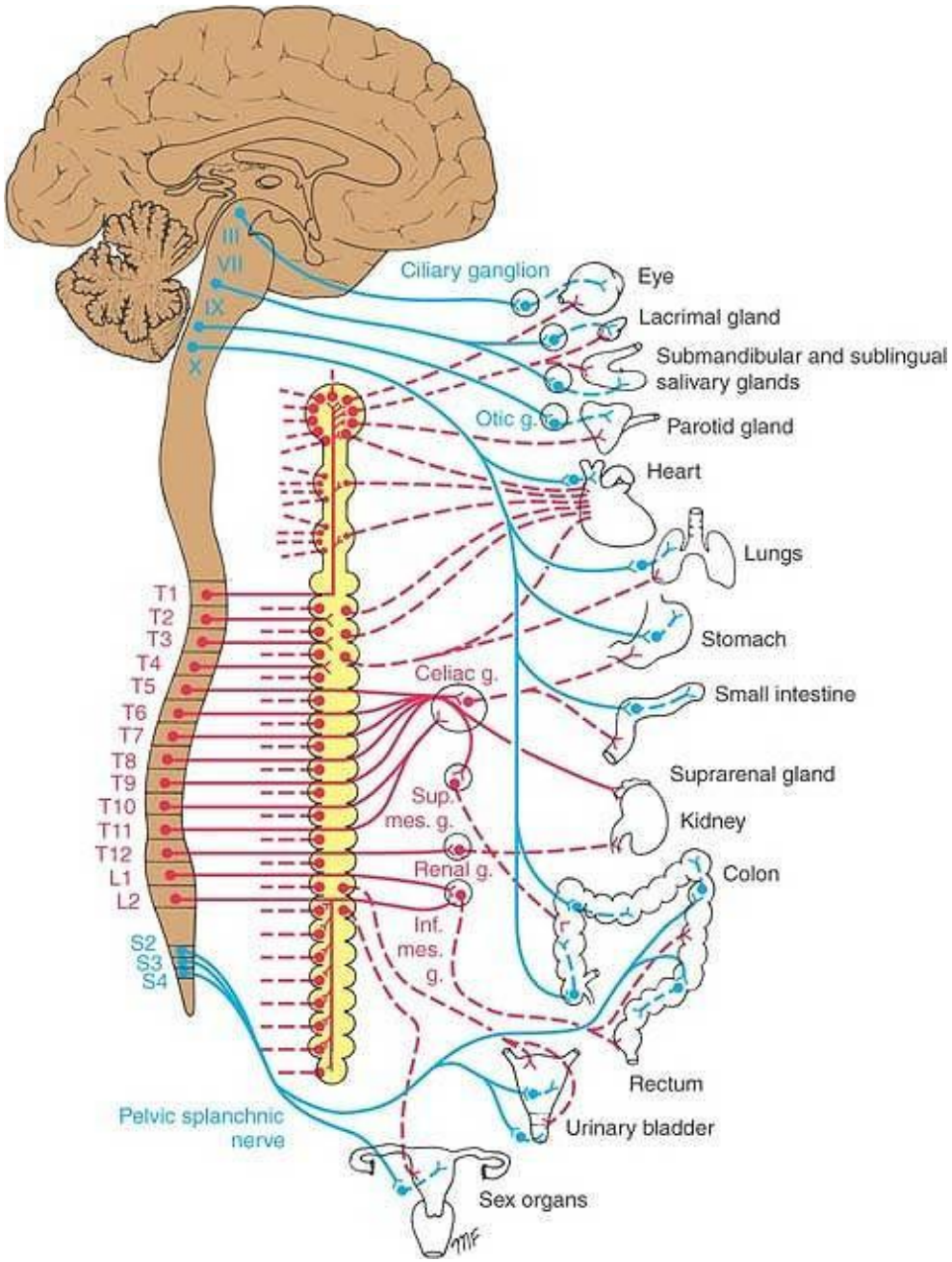

1. очаговость локализации центров в пределах ЦНС

2. концентрация **эфферентных** нейронов в автономных узлах, которые расположены вне спинного и головного мозга, на периферии;

3. **двухнейронный эфферентный путь** от центральной нервной системы к рабочему органу;
До узла – преганглионарные (предузловые) волокна, после узла – постганглионарные волокна

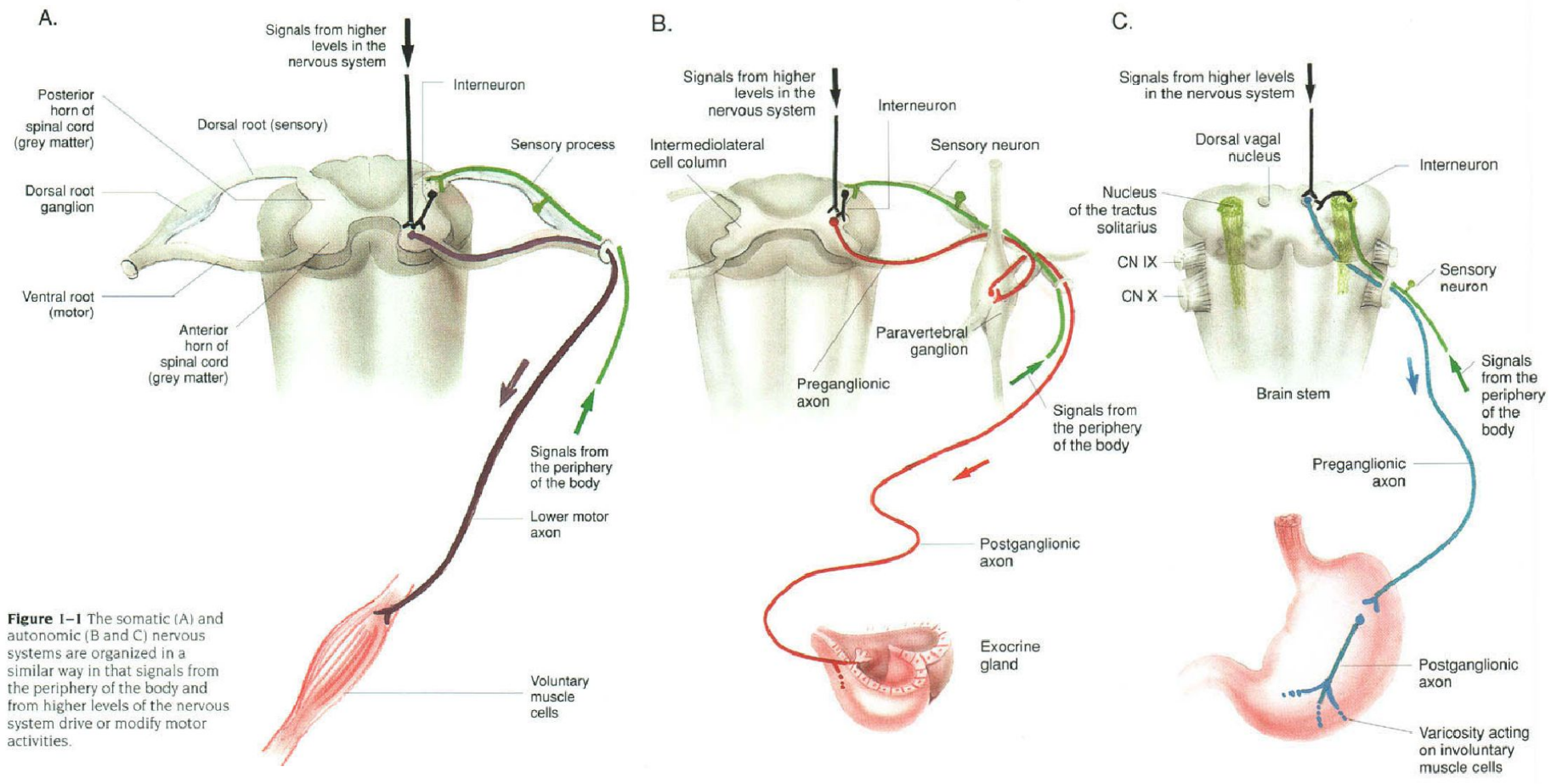

Figure 1–1 The somatic (A) and autonomic (B and C) nervous systems are organized in a similar way in that signals from the periphery of the body and from higher levels of the nervous system drive or modify motor activities.

4. мелкий калибр волокон, среди которых постганглионарные волокна являются безмиелиновыми (1-4 мкм); низкая скорость проведения импульсов по этим волокнам;

5. сетевидный характер распределения периферических нервов, которые образуют вегетативные сплетения.

По функциональным и морфологическим признакам вегетативный отдел нервной системы делится на **симпатическую и парасимпатическую части**, функция которых в большинстве случаев противоположна.

В целом функция **парасимпатической части** является охранной и направлена на поддержание постоянства внутренней среды организма (гомеостаза).

Функция **симпатической части** состоит в адаптации организма к изменениям окружающей среды и вследствие этого – в усилении трофических процессов.

Внутренние органы имеют двойную вегетативную иннервацию (симпатическую и парасимпатическую). В следствие согласованного действия двух противоположных влияний достигается оптимальная регуляция их деятельности.

Кровеносные сосуды (кроме венечных), железы кожи и секреторные мышцы имеют только симпатическую иннервацию.

Вегетативный отдел нервной системы имеет **центры**, которые расположены в центральной нервной системе, и **периферические отделы**, которые представлены вегетативными нервами, сплетениями и автономными узлами (ганглиями).

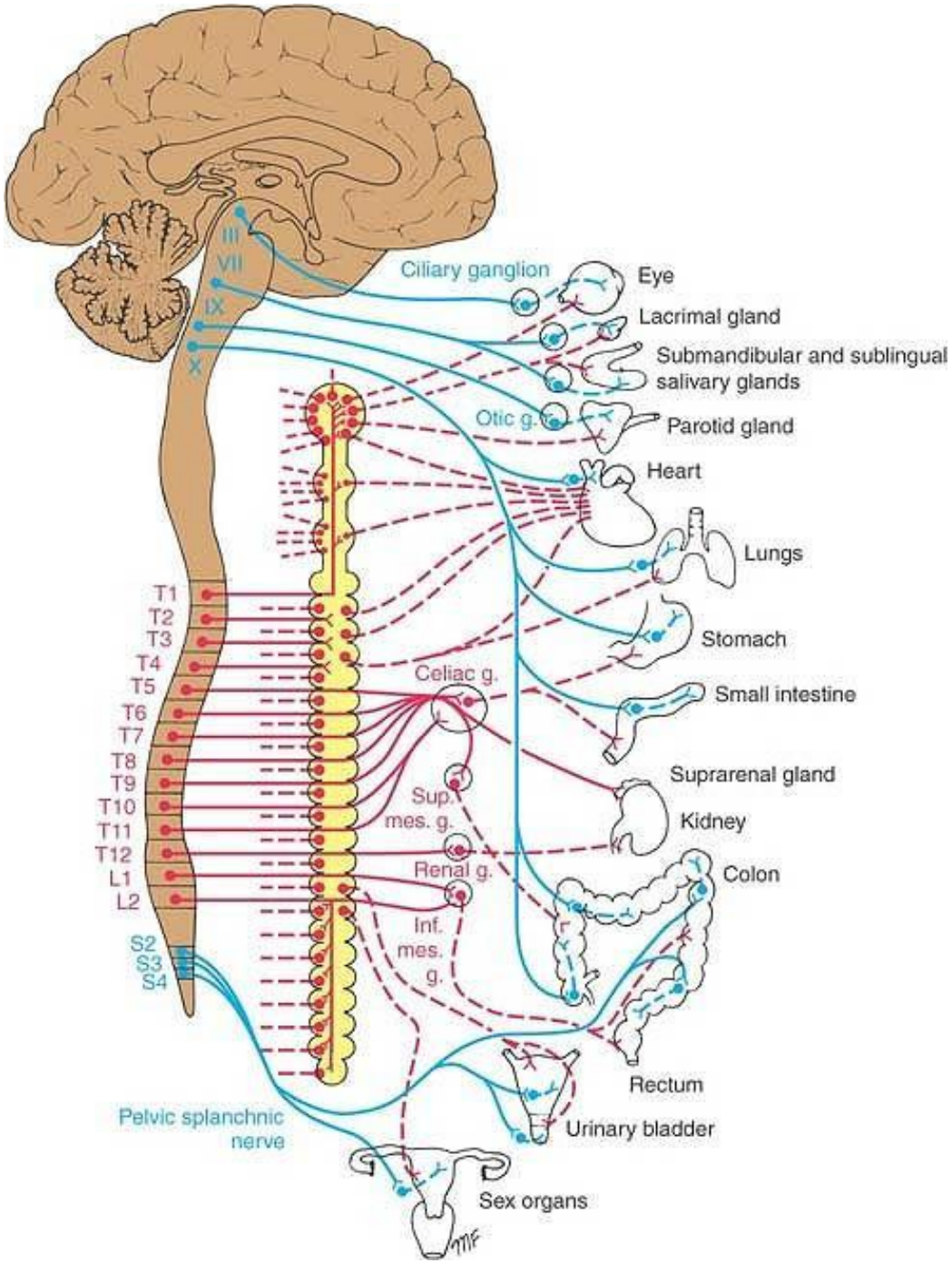

Центры вегетативного отдела нервной системы

Симпатические центры расположены в боковых столбах серого вещества спинного мозга (**nucl. intermedio-lateralis**) на протяжении VIII шейного, всех грудных и верхних двух поясничных сегментов (C_{VIII} - L_{II}).

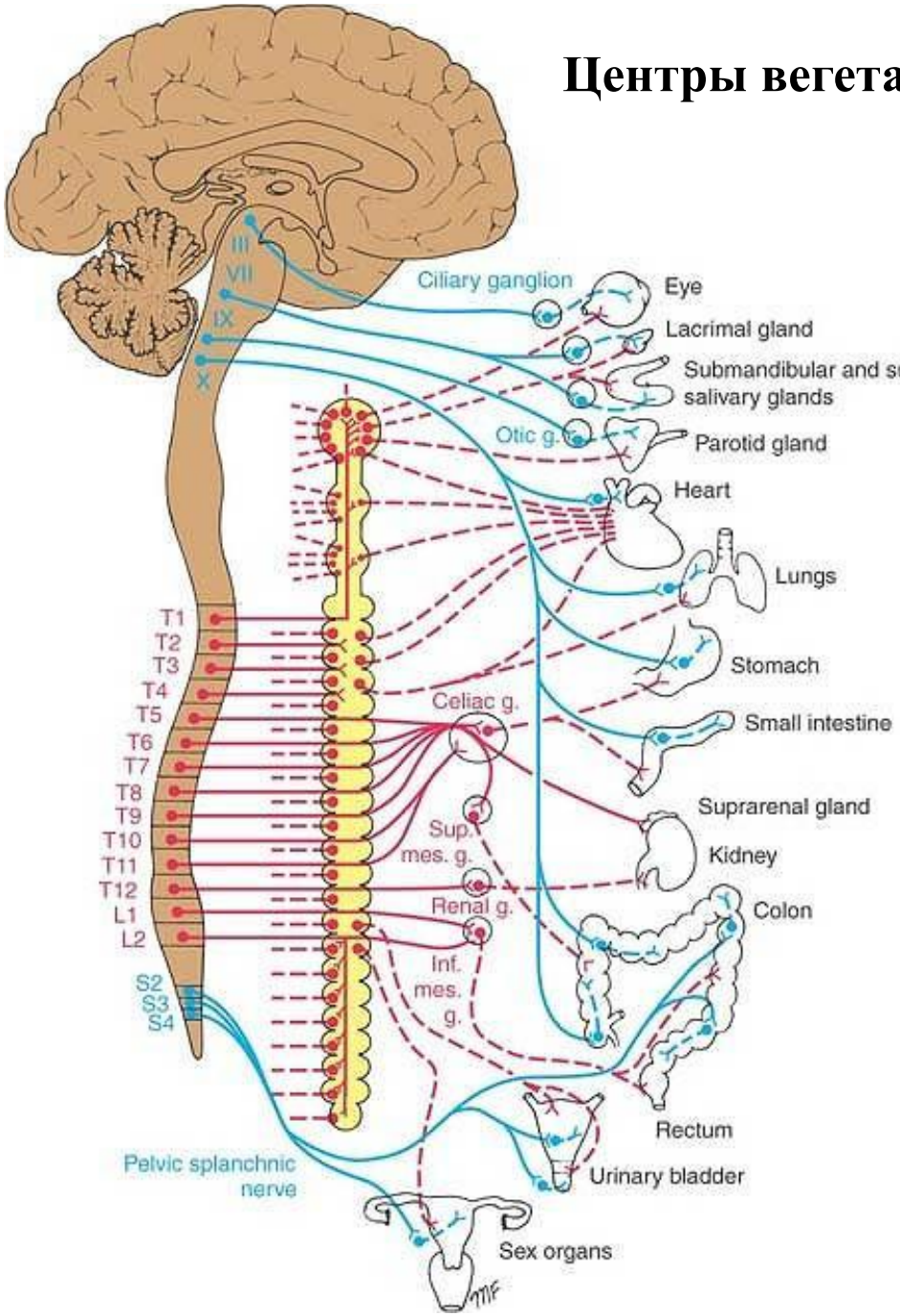

Центры вегетативного отдела нервной системы

Парасимпатические центры содержатся в стволе головного мозга (*краниальный отдел*) и в крестцовом отделе спинного мозга (*крестцовый отдел*).

1. **Краниальный отдел парасимпатических центров** представлен:

а) в среднем мозге – **nucl. oculomotorius accessories** (III пара);

б) в мосту – **nucl. salivatorius superior** (VII пара);

в) в продолговатом мозге – **nucl. salivatorius inferior** (IX пара) и **nucl. dorsalis n. vagi** (X пара).

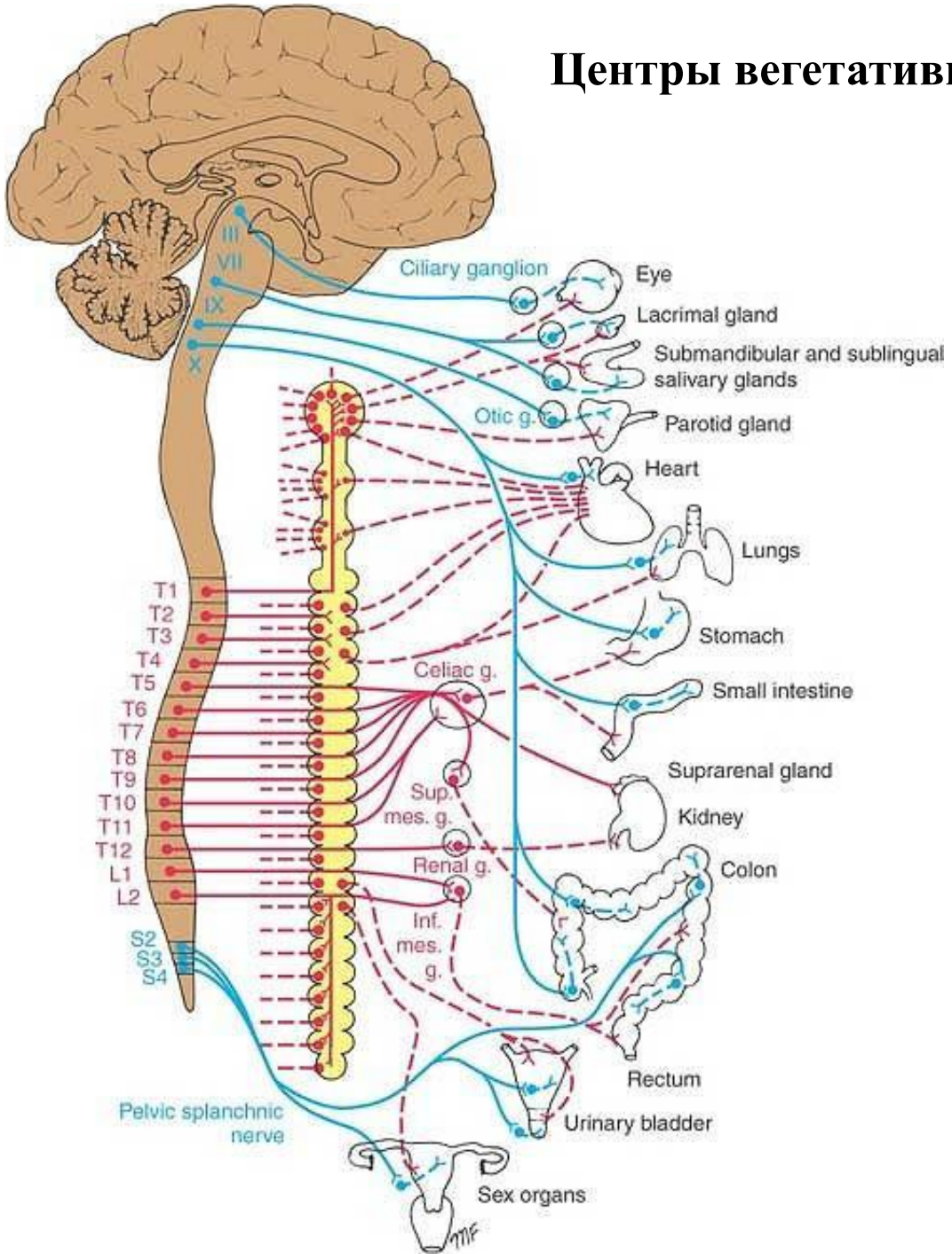

Центры вегетативного отдела нервной системы

Парасимпатические центры

2. **Крестцовый отдел** представлен *парасимпатическими крестцовыми ядрами спинного мозга*, **nuclei parasympathici sacrales**, которые расположены между передними и задними столбами серого вещества на протяжении от II до IV крестцовых сегментов ($S_{II} – S_{IV}$)

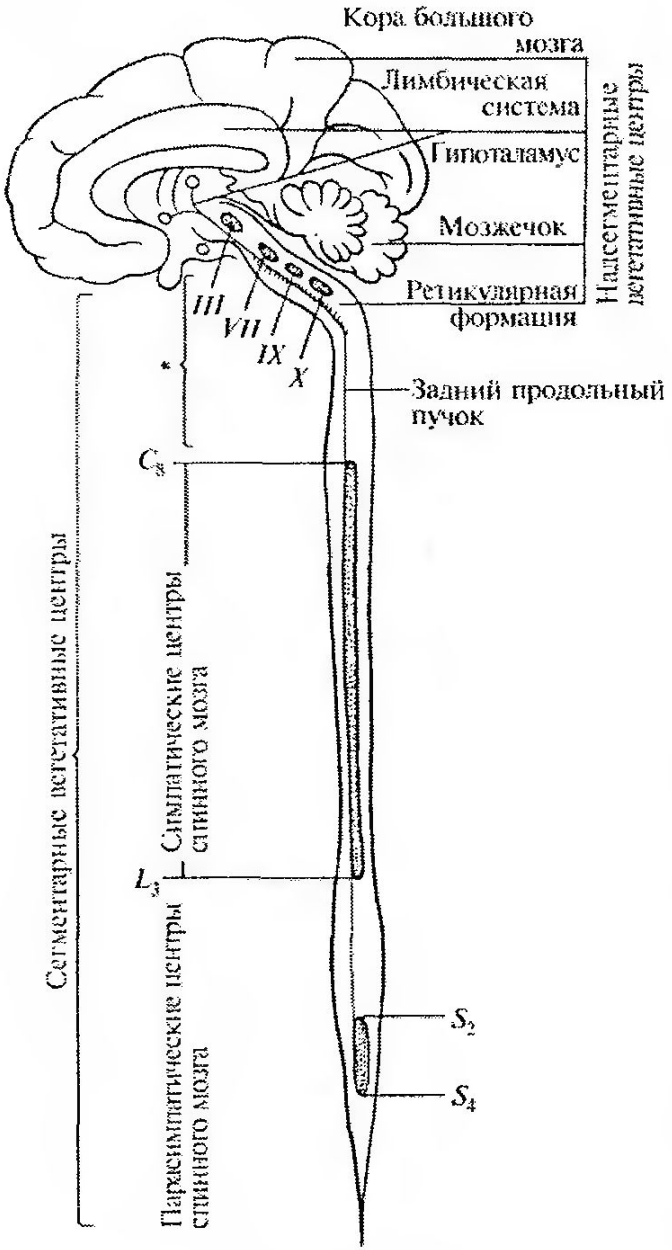

Высшие вегетативные центры доминируют над центрами вегетативного отдела нервной системы. Они регулируют функции обеих частей автономного отдела нервной системы и поэтому является **надсегментарными**. Они содержатся:

1) в продолговатом мозге (сосудисто-двигательный центр, дыхательный центр, центр глотания, рвотный центр);

2) в мозжечке (трофика кожи, скорость заживления ран, сокращение мышц, которые поднимают волосы);

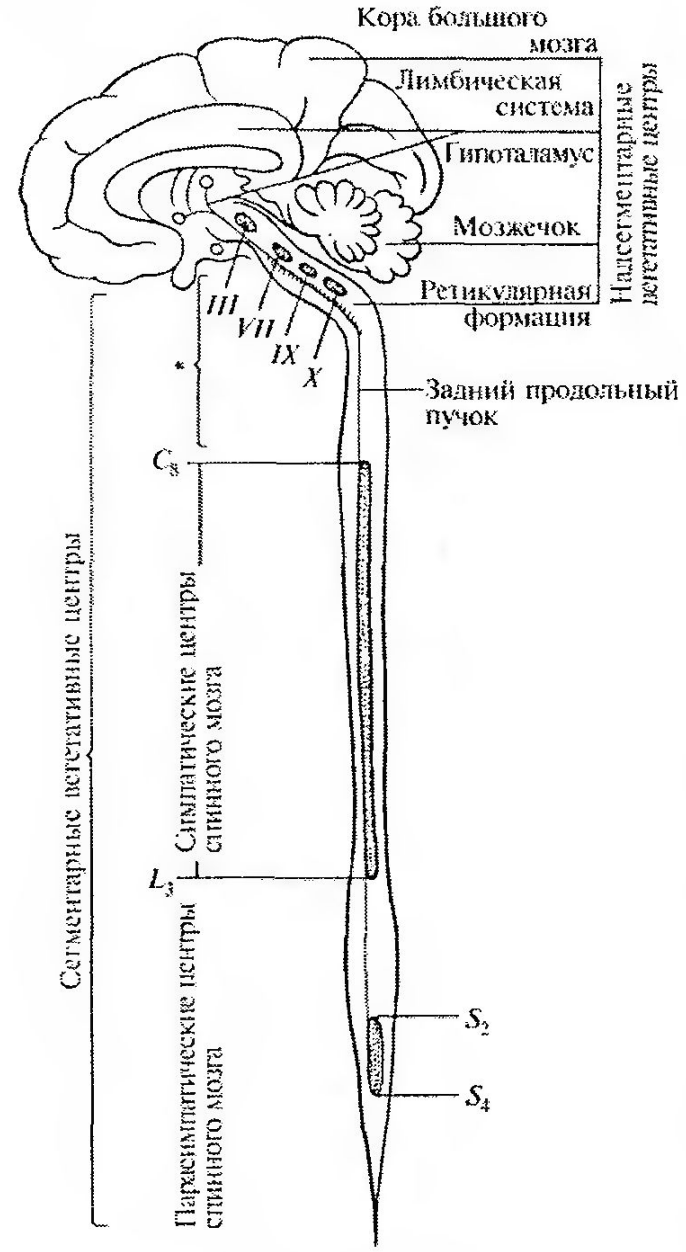

3) в подталамической области (рефлекторная регуляция всех вегетативных функций, центры обмена веществ, голода, жажды, терморегуляции, половые центры, регуляция эндокринных желез);
Деятельность подталамической области регулируется корой больших полушарий, особенно корой лимбических отделов;
4) в конечном мозге (центры, которые регулируют кровяное давление, слюно- и слезовыделение);
5) в коре большого мозга (за счет корково-висцеральных связей кора может вызывать любые изменения вегетативных функций).

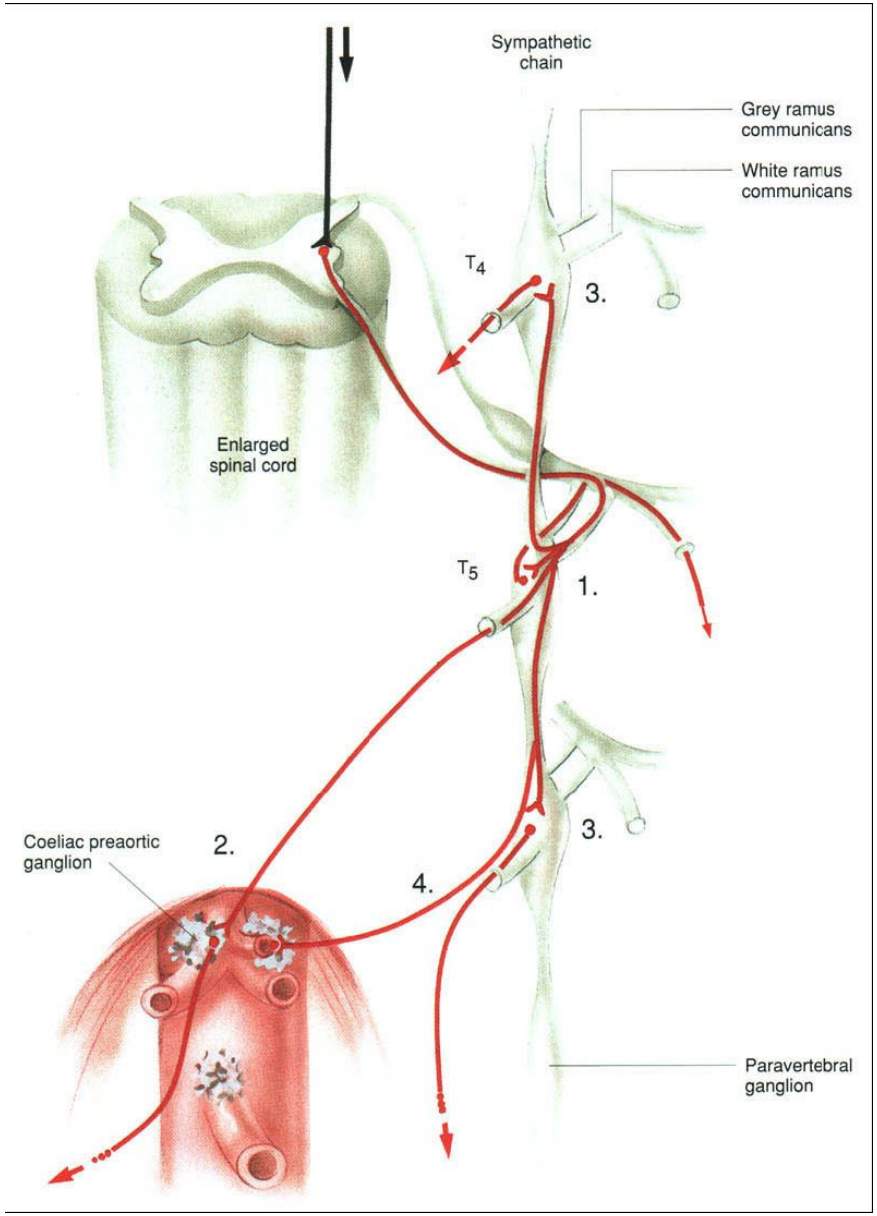

Автономные узлы. В узлах, которые расположены на периферии, происходит прерывание эфферентных нервных волокон. Эти волокна по отношению к узлам делят на <u>преганглионарные и постганглионарные</u>:

- **neurofibrae preganglionares**, *предузловые нервные волокна*, являются отростками клеток вегетативных центров, которые расположены в стволе головного мозга и в спинном мозге; большинство их покрыты миелиновой оболочкой (они белые). Скорость проведения импульса у них высокая. Они заканчиваются синапсами на клетках автономных узлов;

- **neurofibrae postganglionares**, *постганглионарные нервные волокна*, являются отростками вегетативных клеток автономных узлов, они не имеют миелиновой оболочки (серые), скорость проведения импульса низкая.

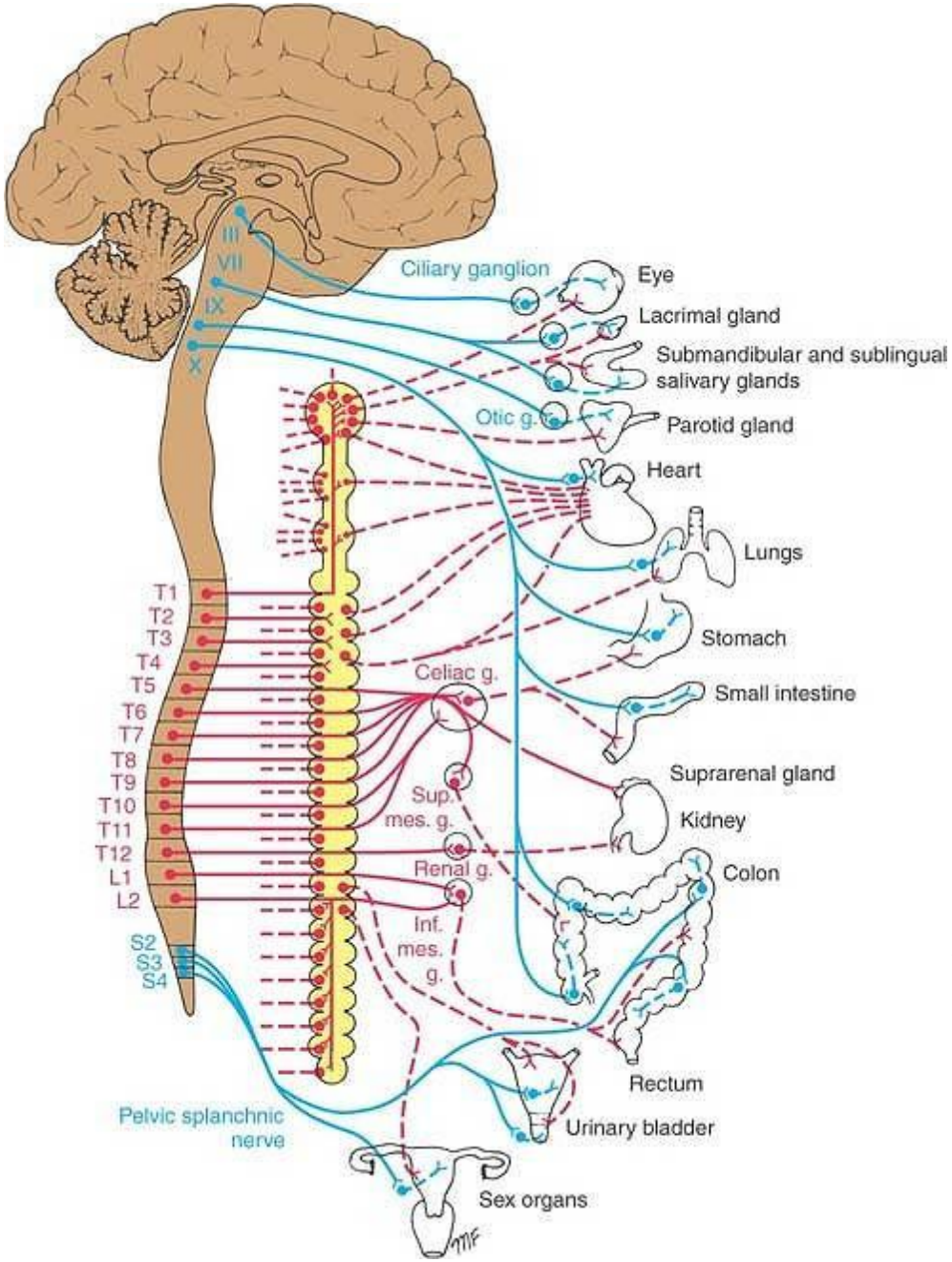

КЛАССИФИКАЦИЯ УЗЛОВ.

- ganglia paravertebralia, *околопозвоночные узлы*, лежат по бокам от позвоночника (узлы **симпатического** ствола);

- ganglia prevertebralia, *предпозвоночные узлы*, расположены спереди от позвоночника (узлы вегетативных сплетений брюшной полости и др.). Они тоже относятся к **симпатической** части вегетативной нервной системы;

- ganglia terminalia, *терминальные узлы*, расположены или около органа (юкстамуральные) или в толще органа (интрамуральные узлы). Это **парасимпатические** узлы.

Вегетативная рефлекторная дуга.

Чувствительные (афферентные) нейроны содержатся в спинномозговых узлах черепных нервов (эти узлы являются общими для соматического и вегетативного отделов нервной системы) - **псевдоуниполярные клетки с периферическим и центральным отростками**.

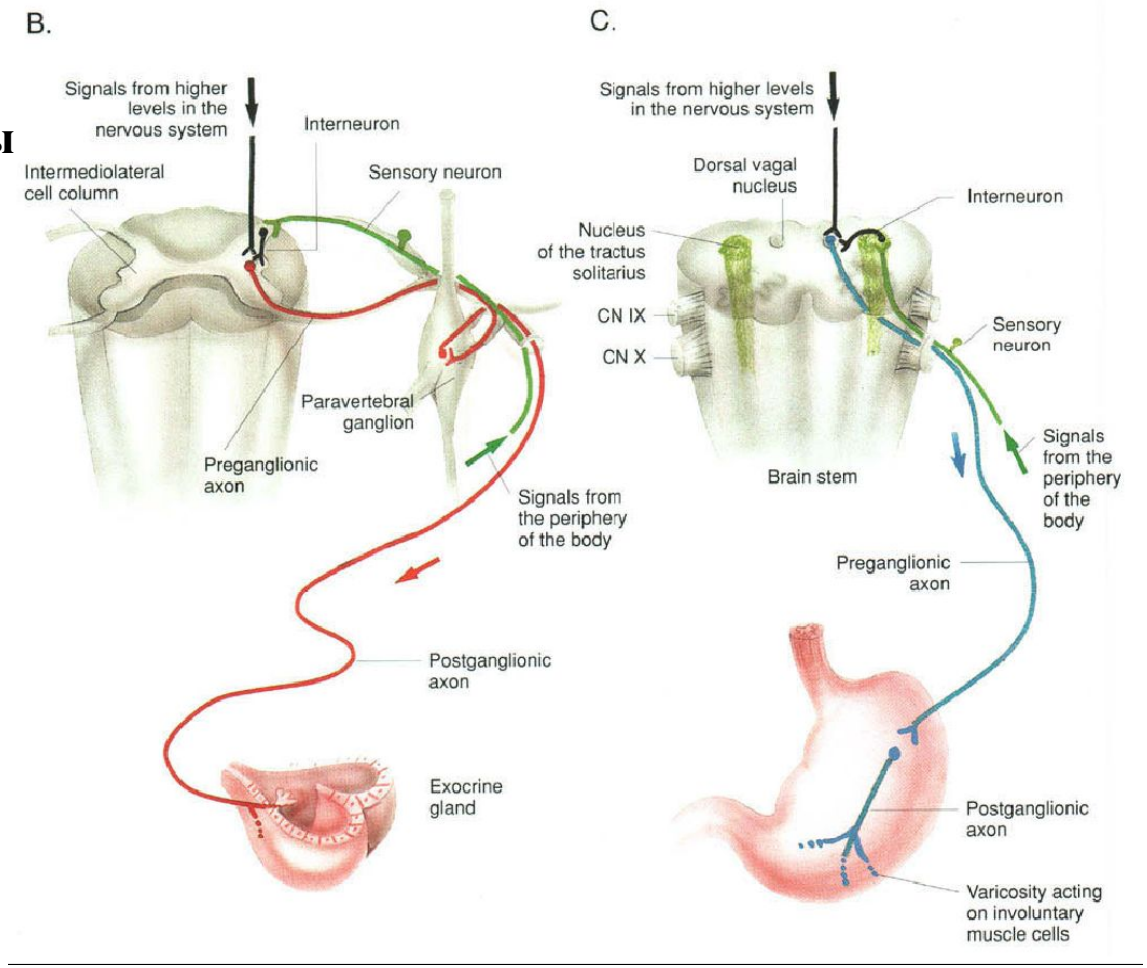

Периферические отростки в составе вегетативных нервов идут к внутренним органам (сердцу, легким, желудку и т.п.), кровеносным сосудам и заканчиваются интерорецепторами, которые воспринимают раздражения. Центральные отростки через задние корешки спинномозговых нервов и черепные нервы следуют к вегетативным центрам, которые лежат в спинном мозге и в стволе головного мозга.

Вегетативная рефлекторная дуга.

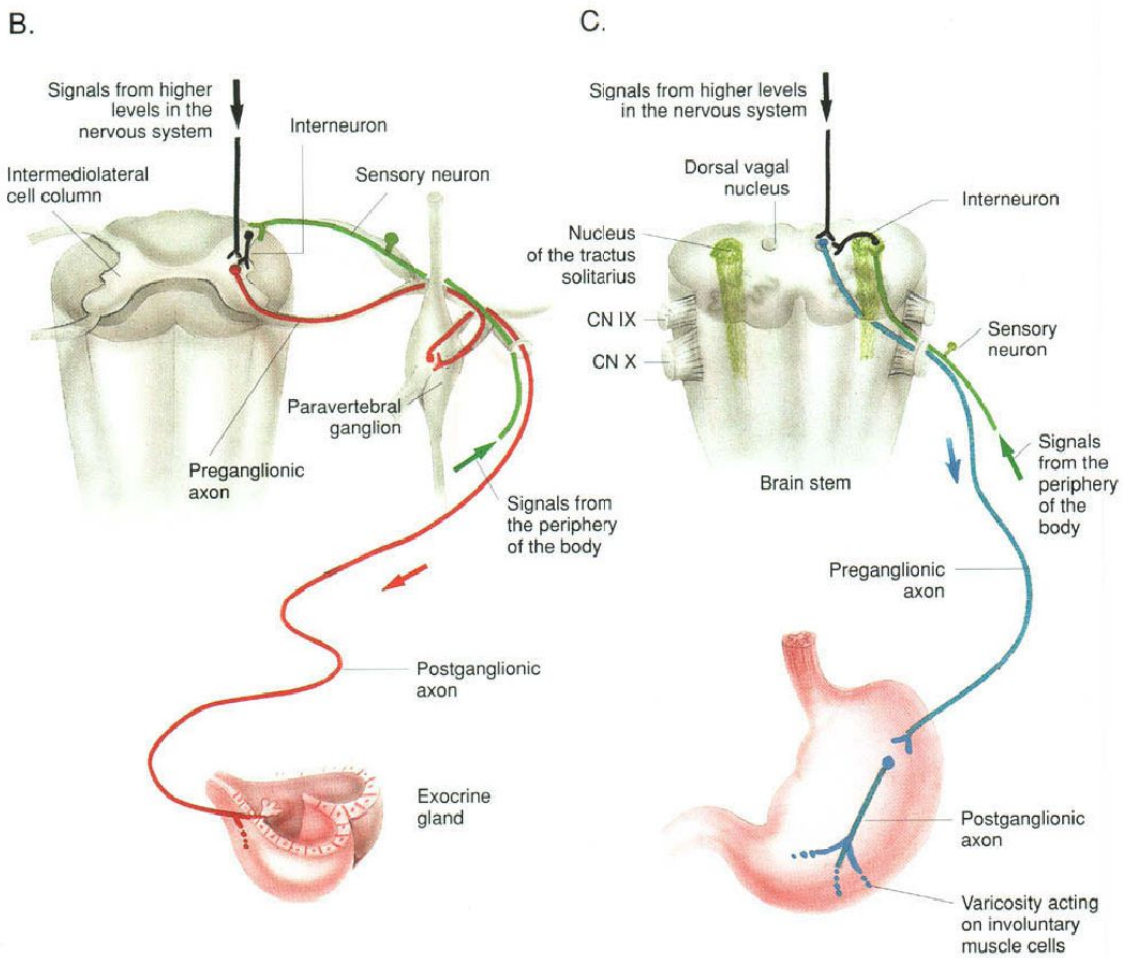

Вторые нейроны расположены в вегетативных ядрах спинного мозга и ствола головного мозга; аксоны клеток этих ядер являются преганглионарными афферентными волокнами, которые выходят из центральной нервной системы в составе передних корешков и черепных нервов и следуют к автономным узлам, где заканчиваются.

Вегетативная рефлекторная дуга.

Третьи нейроны содержатся в автономных узлах; их аксоны являются постганглионарными эфферентными волокнами, которые в составе вегетативных сплетений достигают рабочих органов.

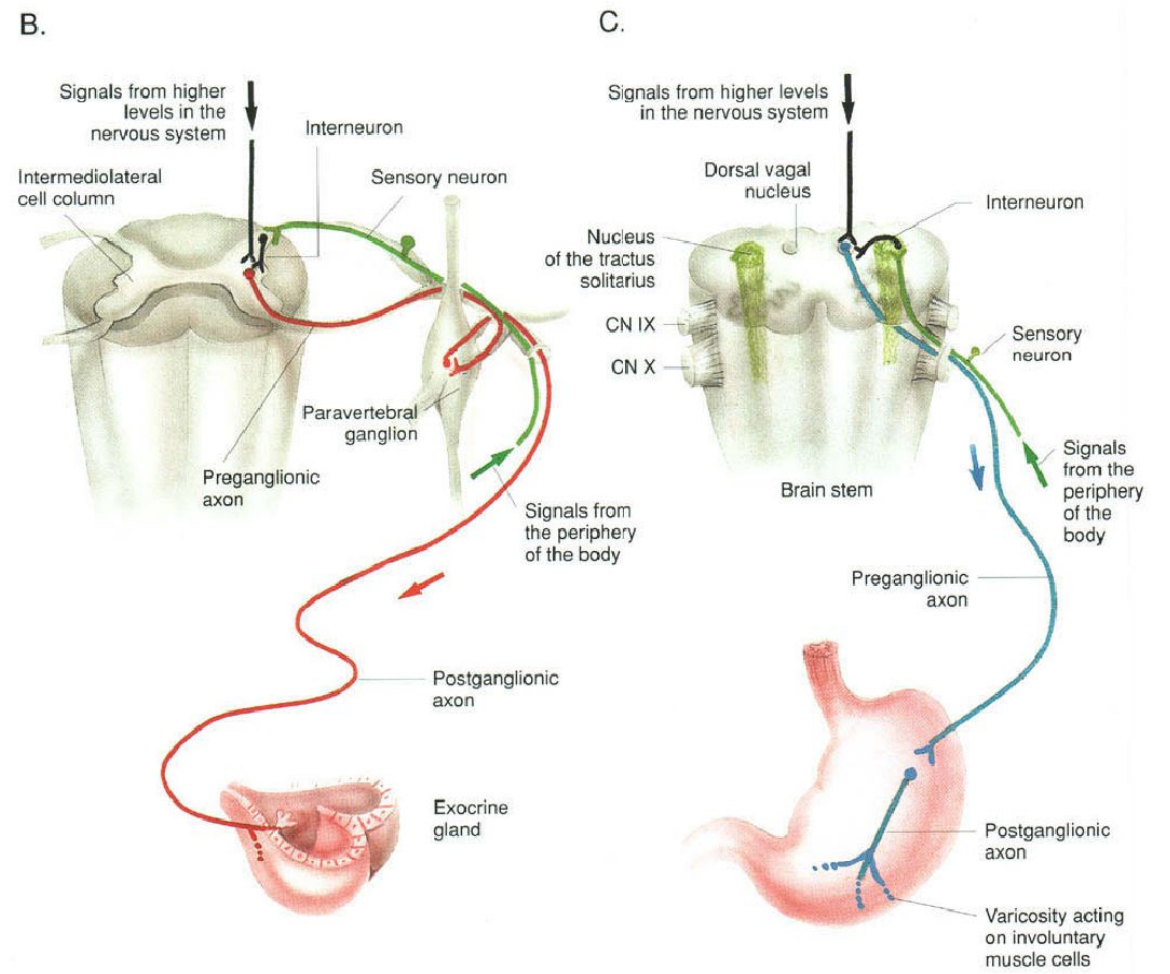

В отличие от соматического отдела нервной системы, эфферентный периферический путь вегетативного отдела нервной системы является **двухнейронным**. Симпатические волокна прерываются, как правило, в околопозвоночных или в предпозвоночных узлах, а парасимпатические – в конечных (околоорганных или интрамуральных) узлах.

СИМПАТИЧЕСКАЯ ЧАСТЬ, PARS SYMPATHYCA

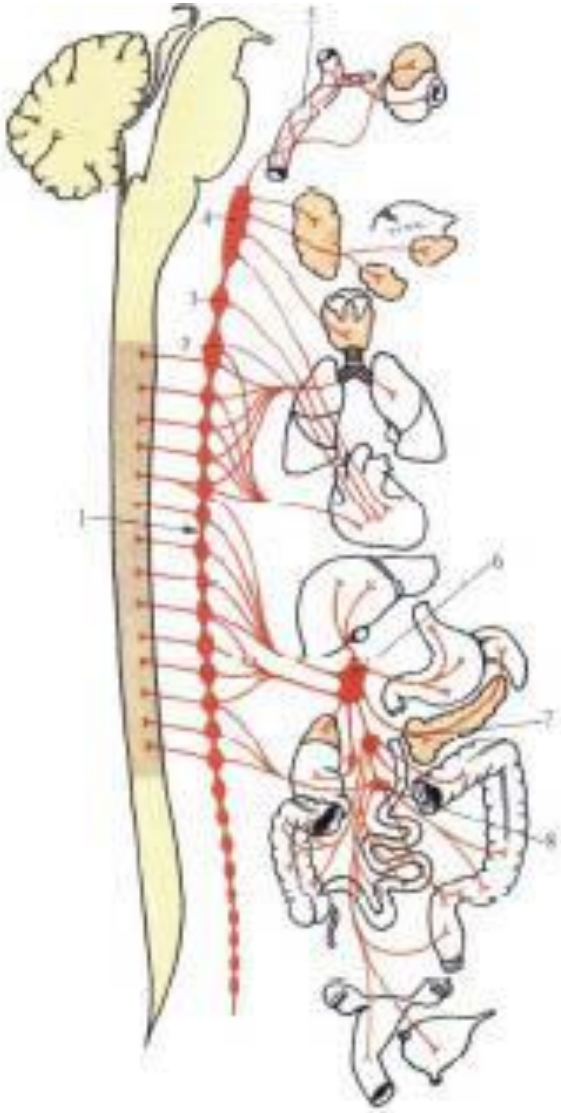

Симпатическая часть имеет два отдела – **центральный и периферический**.

Симпатические центры представлены **nucl. intermediolateralis** (C_{VIII} - L_{II}).

К **периферическому отделу** относятся:

- **паравертебральные симпатические узлы** - образуют правый и левый симпатические стволы;

- **превертебральные симпатические узлы**, которые расположены впереди от позвоночника;

- преганглионарные симпатические волокна, которые идут от симпатических центров к узлам в составе белых соединительных ветвей и межузловых ветвей;

- постганглионарные симпатические волокна (серые соединительные и висцеральные ветви, симпатические нервы);

- вегетативные сплетения грудной и брюшной полостей (периартериальные и органные).

Симпатический ствол, **truncus sympatycus**

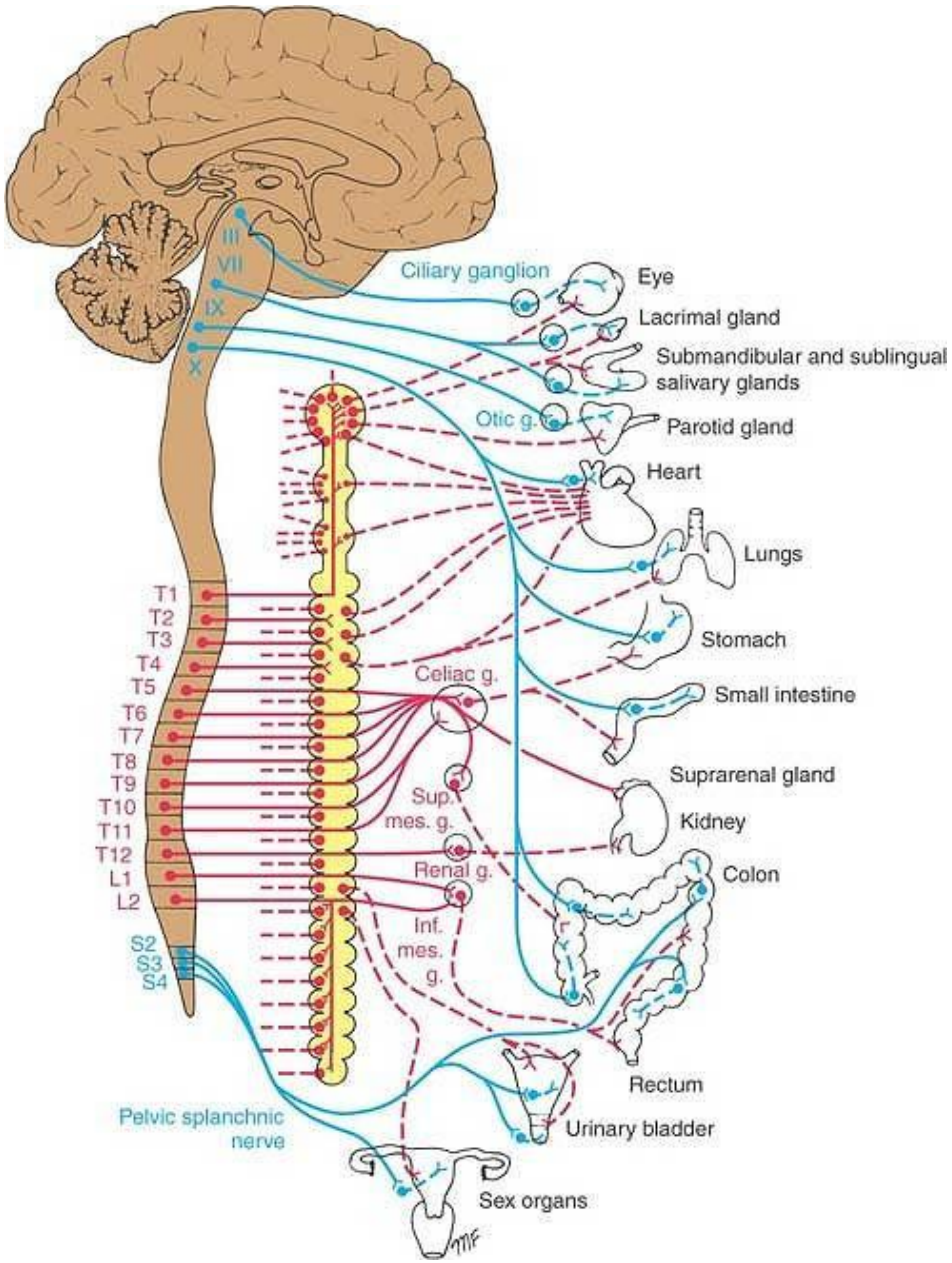

Симпатический ствол – парный, тянется от основания черепа до копчика, располагаясь по бокам от позвоночника. Он состоит из 20-25 *узлов*, **ganglia trunci sympatici**, которые соединены между собой *межузловыми ветвями*, **rami interganglionares**. Впереди копчика симпатические стволы сходятся и заканчиваются в *непарном узле*, **ganglion impar**.

В симпатическом стволе различают шейный, грудной, поясничный и крестцовый отделы. В узлах симпатического ствола расположены периферические эфферентные нейроны симпатической части нервной системы. По морфологии это **мелкие мультиполярные** нейроны.

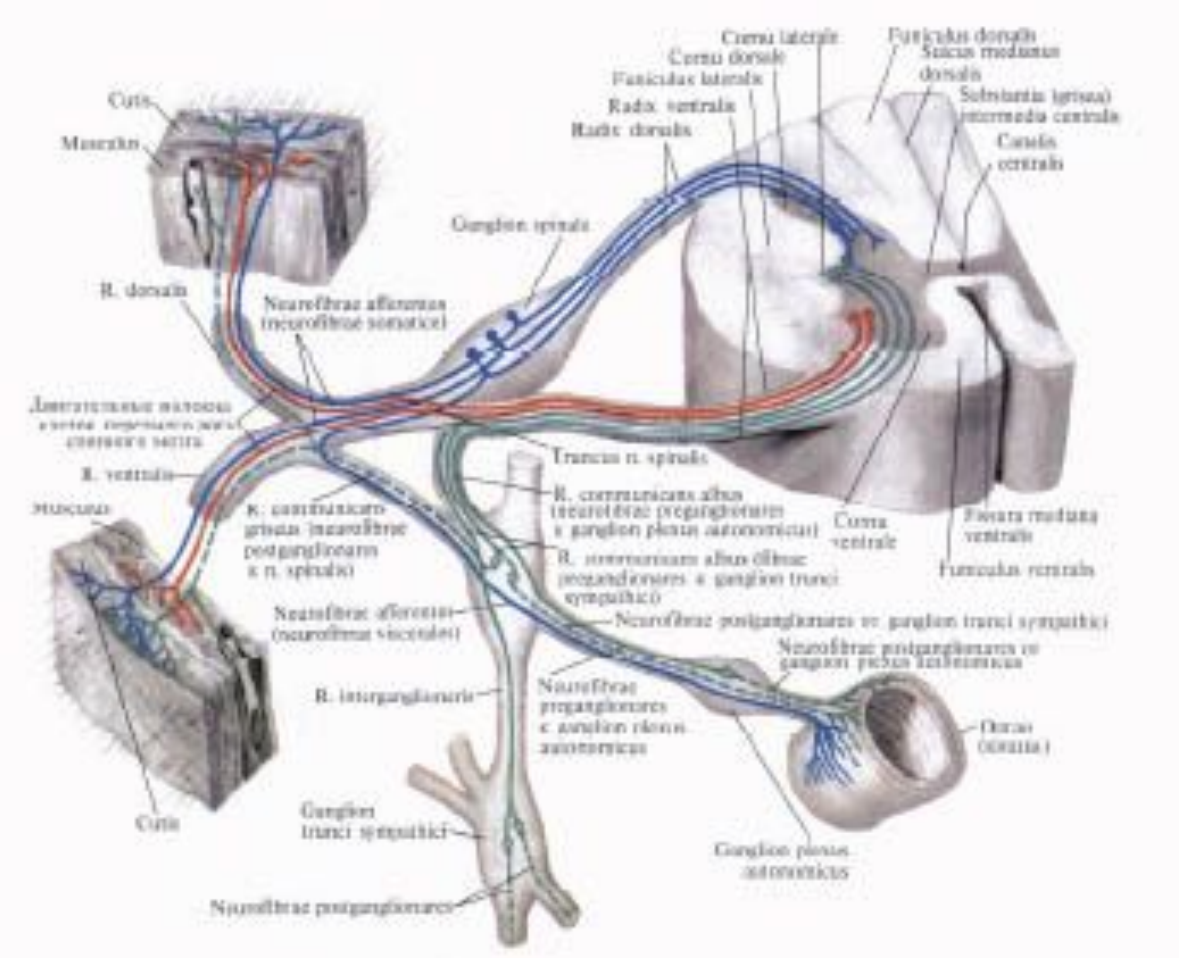

Ко **всем грудным и двум верхним поясничным узлам** симпатического ствола подходят предузловые симпатические волокна в составе **rr. communicantes albi**, которые отходят от VIII шейного, всех грудных и двух верхних поясничных спинно-мозговых нервов. Они образованы аксонами нейронов, которые расположены в **nucl. intermediolateralis** спинного мозга.

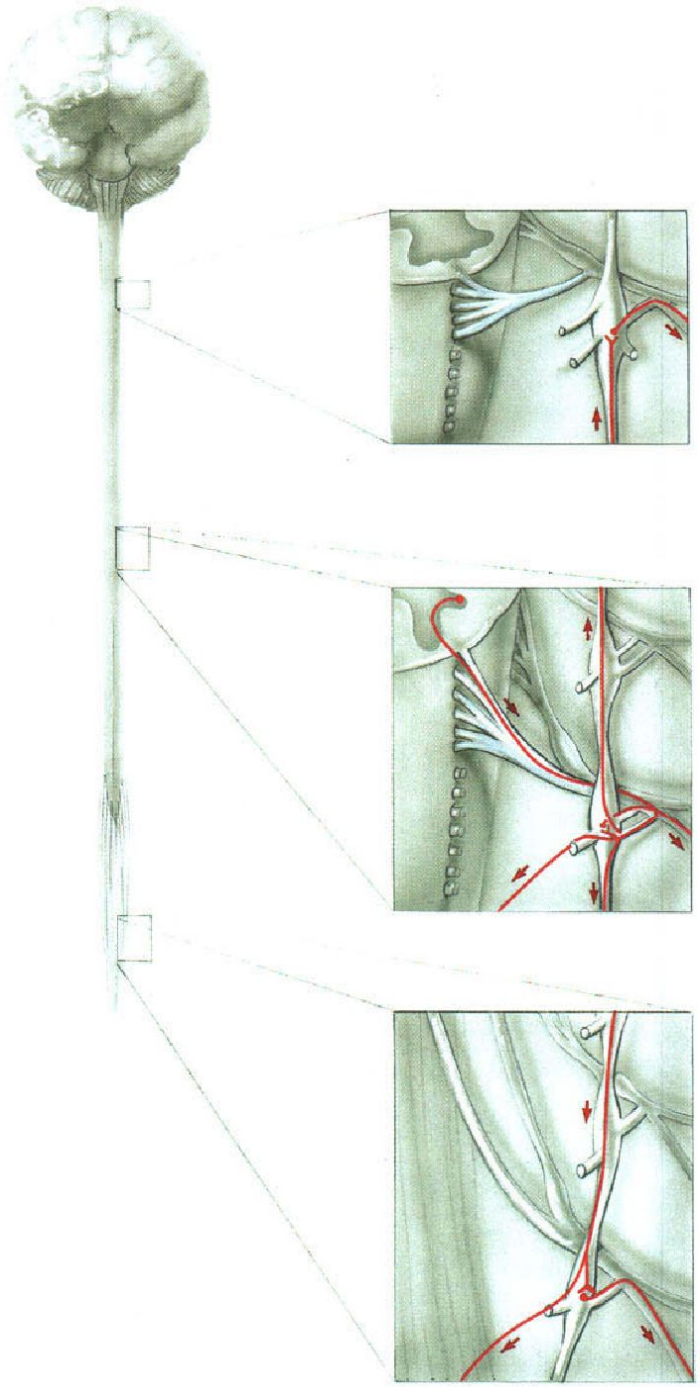

Ко **всем грудным и двум верхним поясничным узлам** симпатического ствола подходят предузловые симпатические волокна в составе **rr. communicantes albi**, которые отходят от VIII шейного, всех грудных и двух верхних поясничных спинно-мозговых нервов. Они образованы аксонами нейронов, которые расположены в **nucl. intermediolateralis** спинного мозга.

К **шейным, нижним поясничным, крестцовым и копчиковому узлам** симпатического ствола **белые соединительные ветви не подходят**. К этим узлам предузловые волокна подходят по *межузловым ветвям*, **rami interganglionares**, не прерываясь в соответствующих грудных и поясничных узлах симпатического ствола.

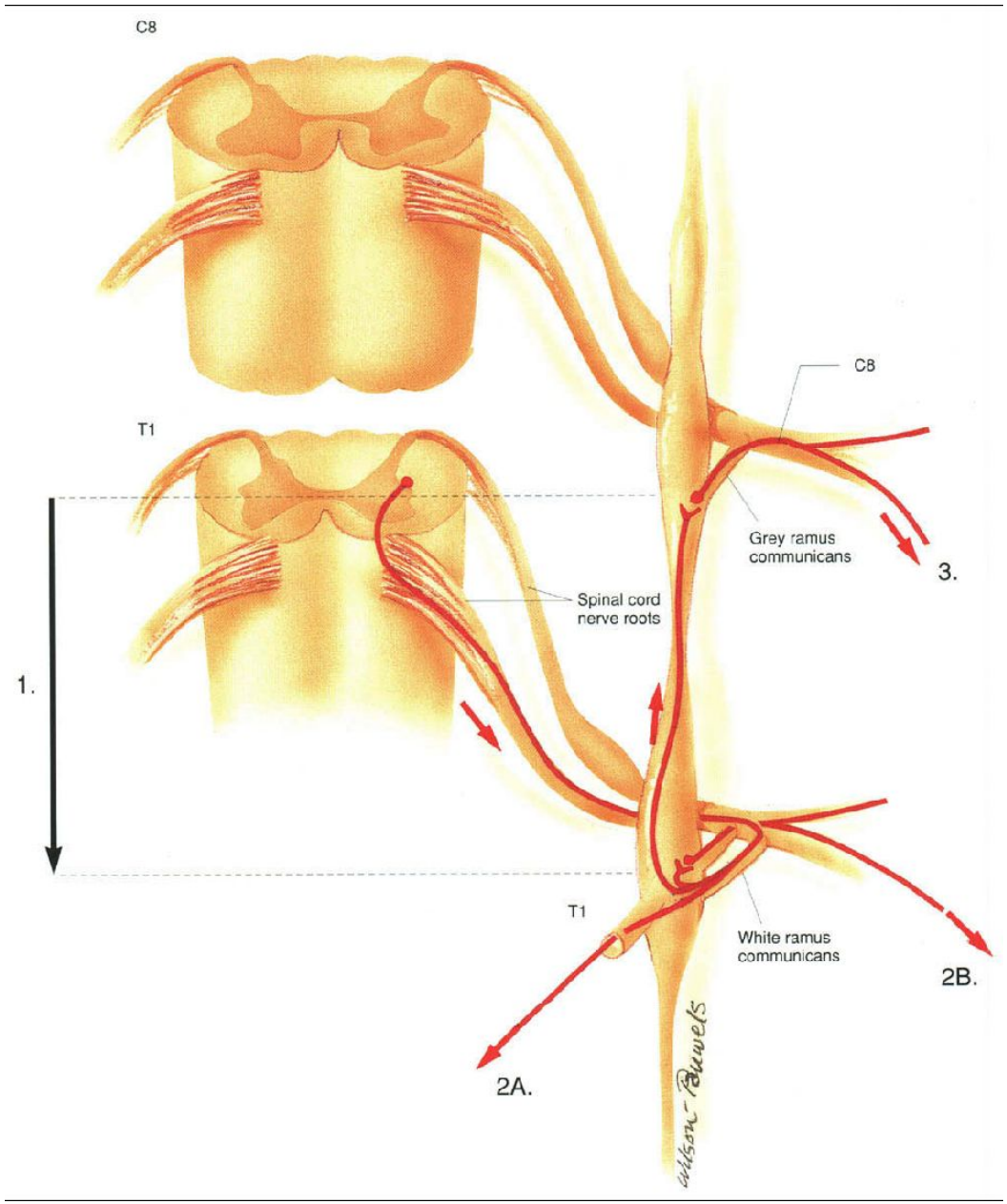

От всех узлов симпатического ствола отходят 2 вида ветвей: *серые соединительные ветви*, **rr. communicantes grisea** и *висцеральные ветви*, которые следуют к органам.

Серые соединительные ветви образованы **постганглионарными волокнами**, которые подходят к расположенному рядом спинно-мозговому нерву и расходятся по всем его ветвям. По ветвям спинномозговых нервов постганглионарные волокна достигают скелетных мышц и кожи, обеспечивая их трофику, иннервируют кровеносные и лимфатические сосуды, потовые и сальные железы, неисчерченные мышцы, мышцы поднимающие волосы.

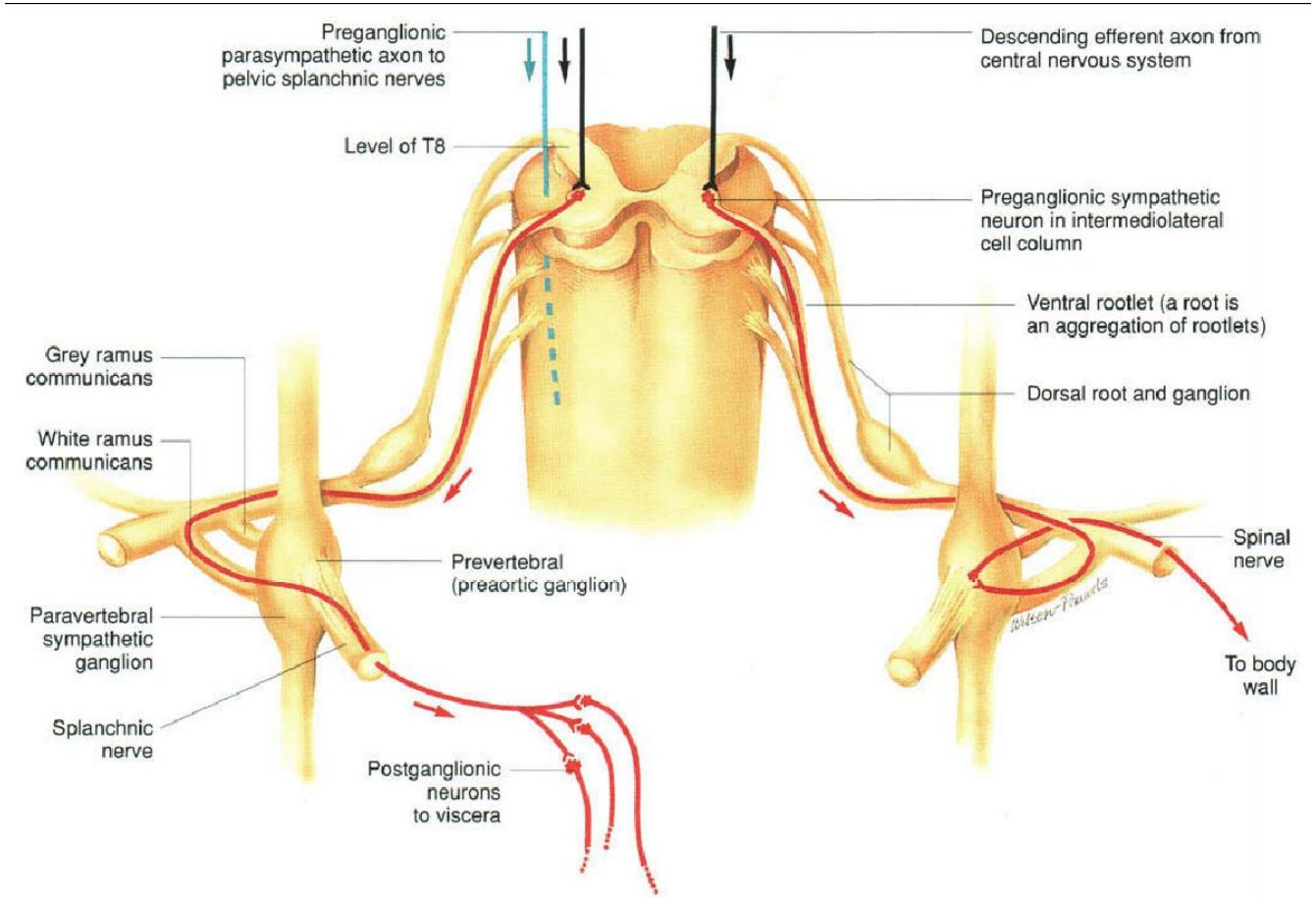

Висцеральные ветви следуют к внутренним органам, образуя симпатические нервы. Одни из них состоят из **постганглионарных** волокон, а другие в своем составе имеют и постганглионарные волокна, и **преганглионарные** волокна, которые **прошли транзитом через узлы симпатического ствола** и следуют к превертебральным узлам вегетативных сплетений, где переключаются на тела периферических эфферентных нейронов симпатической части вегетативного отдела нервной системы.

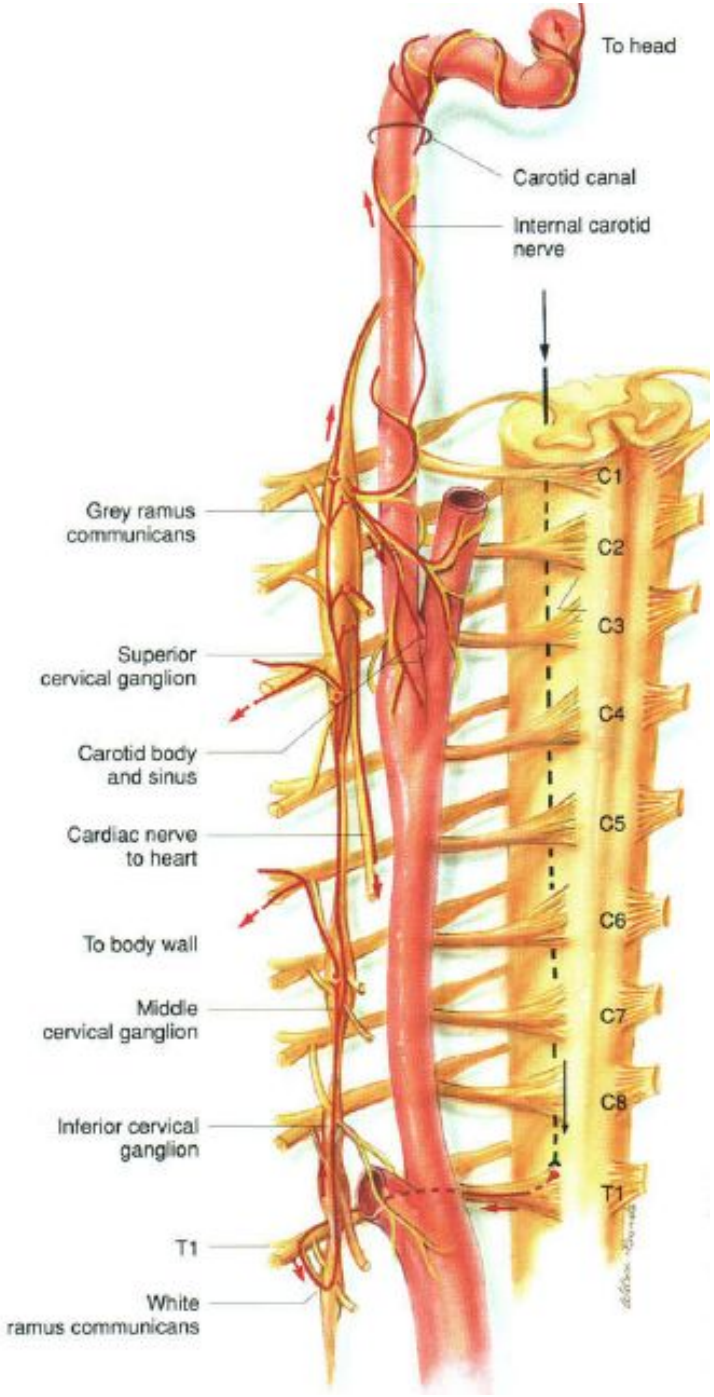

Шейный отдел симпатического ствола

расположен на глубоких мышцах шеи сзади от предпозвоночной пластинки шейной фасции. Он состоит из трех узлов – верхнего, среднего и нижнего.

Верхний шейный узел, **ganglion cervicale superius**, расположен впереди поперечных отростков II – III шейных позвонков. Спереди от него находится внутренняя сонная артерия, латерально – блуждающий нерв и внутренняя яремная вена. От верхнего шейного узла отходят 2 вида ветвей, которые образованы постганглионарными волокнами:

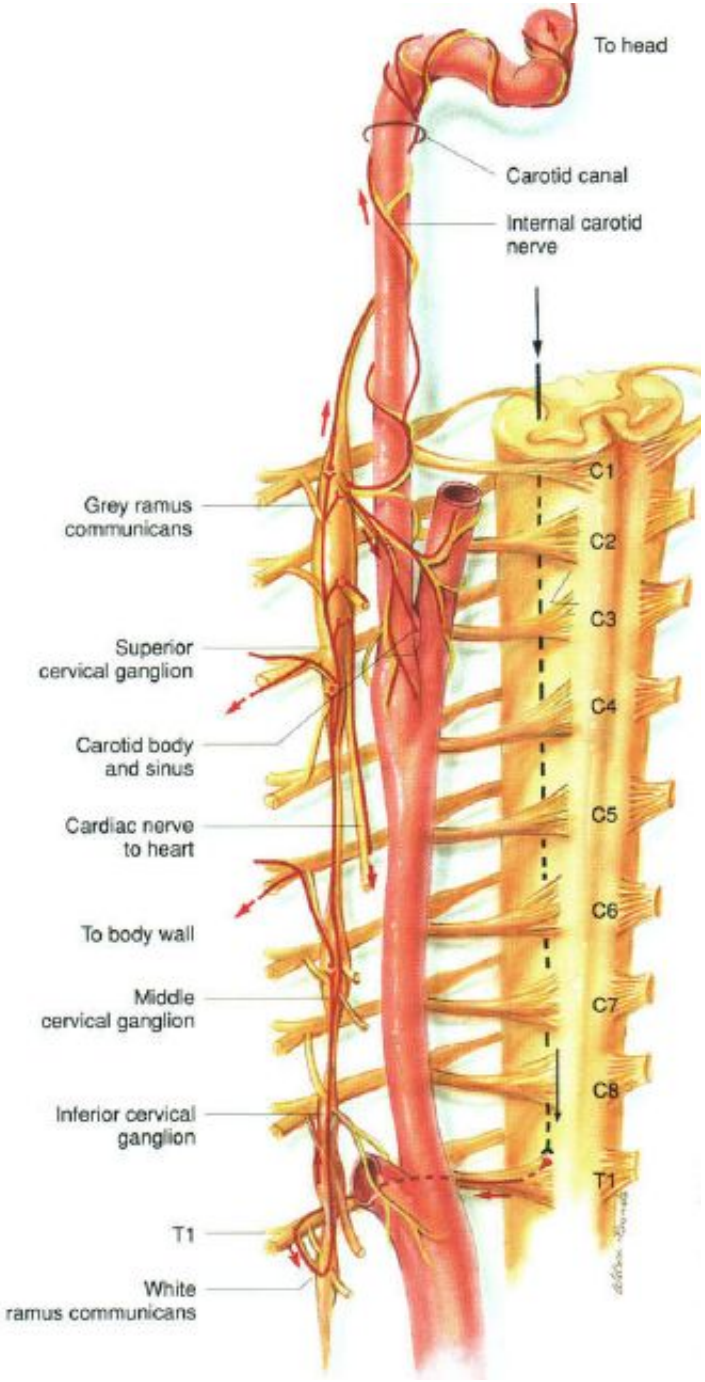

1) серые соединительные ветви, **rr. communicantes grisea**, которые подходят к четырем верхним шейным спинномозговым нервам;

2) висцеральные ветви:

- **n. caroticus internus**, *внутренний сонный нерв*, образует сплетение вокруг внутренней сонной артерии и ее ветвей;

- **nn. carotici externi**, *наружные сонные нервы*;

- **n. jugularis**, *яремный нерв*;

- **rr. laringopharyngei**, *гортанно-глоточные ветви*, идут к гортани и глотке, образуя вокруг них сплетение;

- n. cardiacus cervicalis superior, *верхний шейный сердечный узел*, тянется вниз в грудную полость, где входит в состав сердечного сплетения.

Средний шейный узел, **ganglion cervicalis medium**, небольшой (2×2мм), лежит на уровне поперечного отростка IV шейного позвонка. С шейно-грудным (звездчатым) узлом он соединяется двумя межузловыми ветвями, которые охватывают подключичную артерию, образуя *подключичную петлю*, **ansa subclavia**. Спереди узел прикрывается общей сонной и нижней щитовидной артериями.

От среднего шейного узла отходят такие ветви:

1) *серые соединительные ветви*, **rr. communicantes grisei**, которые подходят к V и VI шейным спинномозговым нервам;

2) висцеральные ветви:

- **n. cardiacus cervicalis medius**, *средний шейный сердечный нерв*, идет в грудную полость к сердечному сплетению;

- **n. thyroideus inferior**, образует сплетение на нижней щитовидной артерии и ее ветвях, подходит к щитовидной железе и гортани;

- **n. caroticus communis**, образует сплетение на общей сонной артерии, которое продолжается на наружную и внутреннюю сонные артерии.

Среднего шейного узла может не быть, тогда все перечисленные ветви выходят от межузловых ветвей на уровне поперечного отростка VI шейного позвонка.

Нижний шейный узел, **ganglion cervical inferius**, в 80% случаев он соединяется с I грудным узлом, образуя *шейно-грудной узел*, **ganglion cervicothoracicum**, или *звездчатый узел*, **ganglion stellatum**.

Он расположен на уровне шейки I ребра, сзади подключичной артерии и **a. vertebralis**. От нижнего шейного узла отходят:

1) **rr. communicantes grisei**, *серые соединительные ветви*, которые подходят к VII и VIII шейным спинномозговым нервам;

2) висцеральные ветви:

- *подключичные ветви*, которые частично отходят от подключичной петли, они образуют **plexus subclavius**; по ветвям подключичной артерии симпатические волокна достигают щитовидной железы и паращитовидных желез, органов средостения, а также распространяются на всю верхнюю конечность;

- **n. vertebralis**, *позвоночный нерв*, образует **plexus vertebralis**; возле места вхождения **a. vertebralis** в отверстие поперечного отростка VI шейного позвонка находится *позвоночный узел*, **ganglion vertebrale**; позвоночное сплетение иннервирует сосуды головного и спинного мозга и их оболочки;

- **n. cardiacus cervicalis inferior**, *нижний шейный сердечный нерв*, спускается в грудную полость и образует сердечное сплетение вместе с другими сердечными нервами;

- ветви, которые присоединяются к блуждающему и диафрагмальному нервам.

Грудной отдел симпатического ствола

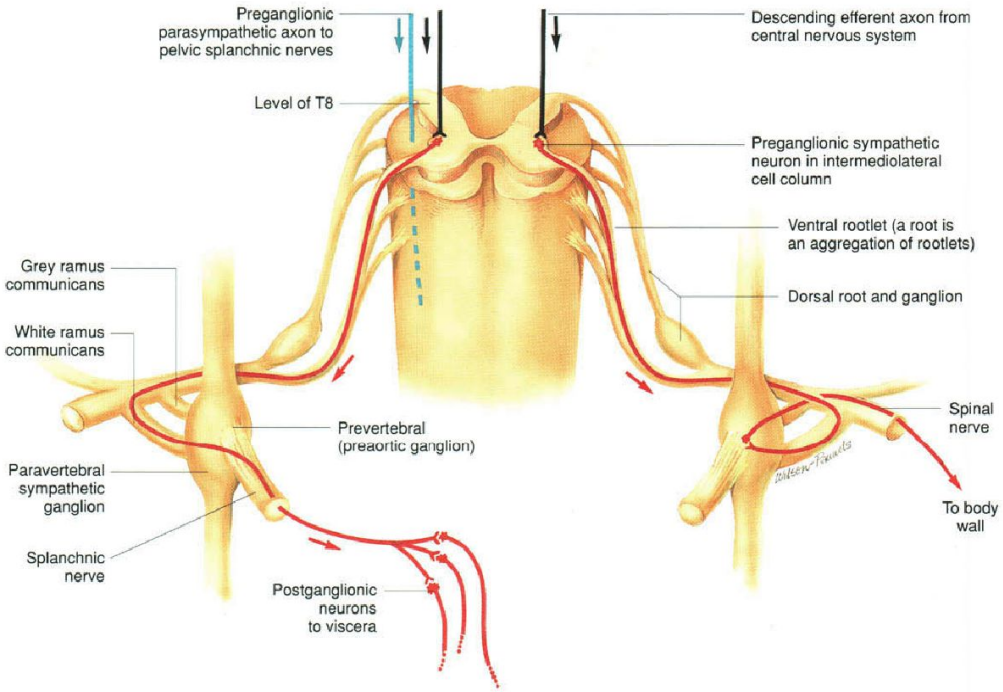

состоит из 10-12 *грудных узлов*, **ganglion thoracica**, расположены под париетальной плеврой на головках ребер. Сзади от них проходят задние межреберные артерии и вены.

Ветви могут состоять из постганглионарных волокон (переключаются в паравертебральных узлах) и преганглионарных волокон (переключаются в превертебральных узлах).

От грудных узлов отходят такие ветви:

1) **rr. communicantes grisei**, *серые соединительные ветви*, в составе которые симпатические постганглионарные волокна подходят ко всем спинномозговым нервам;

2) висцеральные ветви верхних 5-6 грудных узлов обеспечивают симпатическую иннервацию органов грудной полости:

- nn. cardiaci thoracici, *грудные сердечные нервы*, отходят от верхних 5-6 узлов и вместе с шейными сердечными нервами образуют сердечное сплетение;

· **nn. pulmonales**, *легочные нервы*, образуют *легочное сплетение*, **plexus pulmonalis**, вместе с ветвями блуждающего нерва;

· **nn. oesophageales**, *пищеводные нервы*, образуют **plexus oesophagealis**, вместе с ветвями блуждающего нерва;

· **nn. aortici thoracici**, *грудные аортальные нервы*, образуют грудное *аортальное сплетение*, **plexus aorticus thoracicus**, которое распространяется по всем ветвям грудной аорты, образуя периартериальные сплетения.

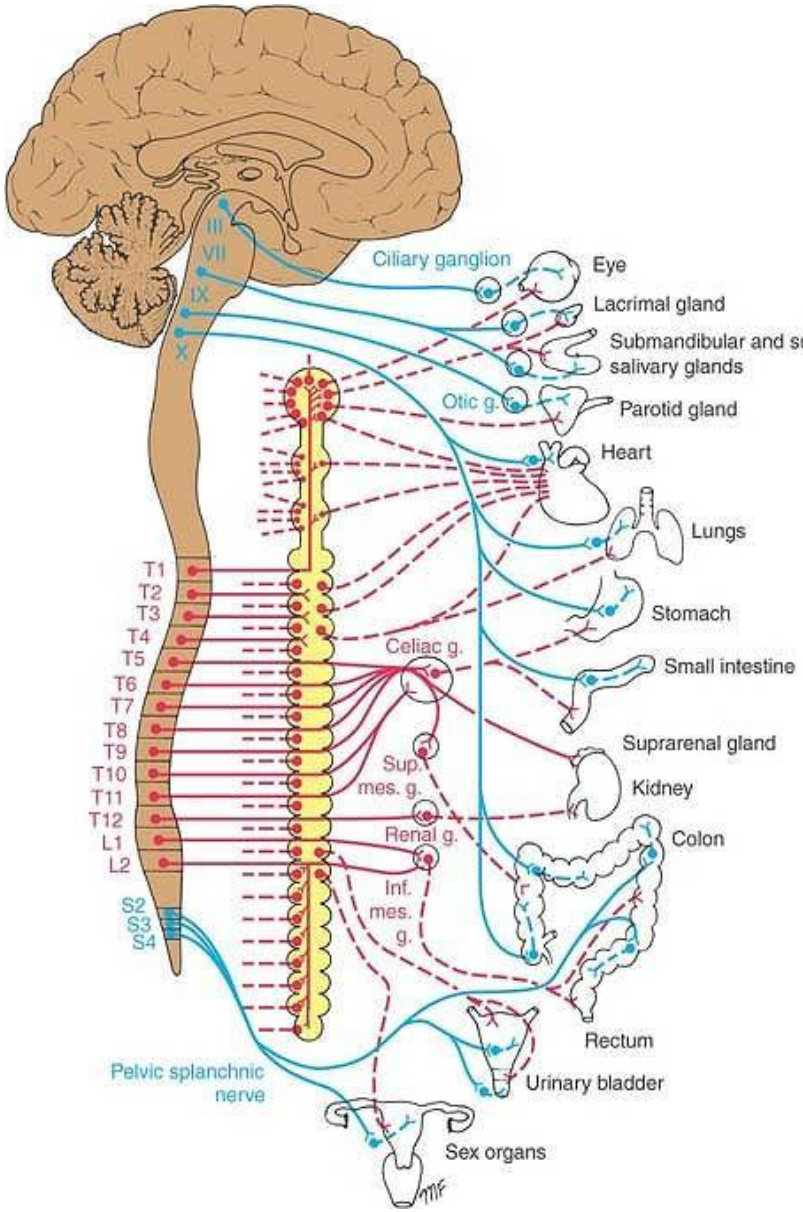

Висцеральные ветви нижних 6-7 грудных узлов симпатического ствола принимают участие в иннервации органов брюшной полости, они образованы **преганглионарными волокнами**:

- **n. splanchnicus major**, *большой внутренностный нерв*, образется корешками, которые отходят от V–IX грудных узлов и состоит из **преганглионарных** волокон; на латеральной поверхности позвонков его корешки соединяются в один нерв, которые проходит между мышечными пучками поясничной части диафрагмы в брюшную полость и заканчивается в узлах чревного (солнечного) сплетения;

- **n. splanchnicus minor**, *малый внутренностный нерв*, начинается от X – XI грудных узлов симпатического ствола и тоже состоит из **преганглионарных** волокон; он проходит в брюшную полость вместе с симпатическим стволом, пронизывая мышечные пучки поясничной части диафрагмы и вступает в узлы чревного сплетения;

- **n. splanchnicus imus**, *самый нижний внутренностный нерв*, непостоянный, начинается от XII грудного узла симпатического ствола и

заканчивается в почечном сплетении.

Симпатическая иннервация сердца

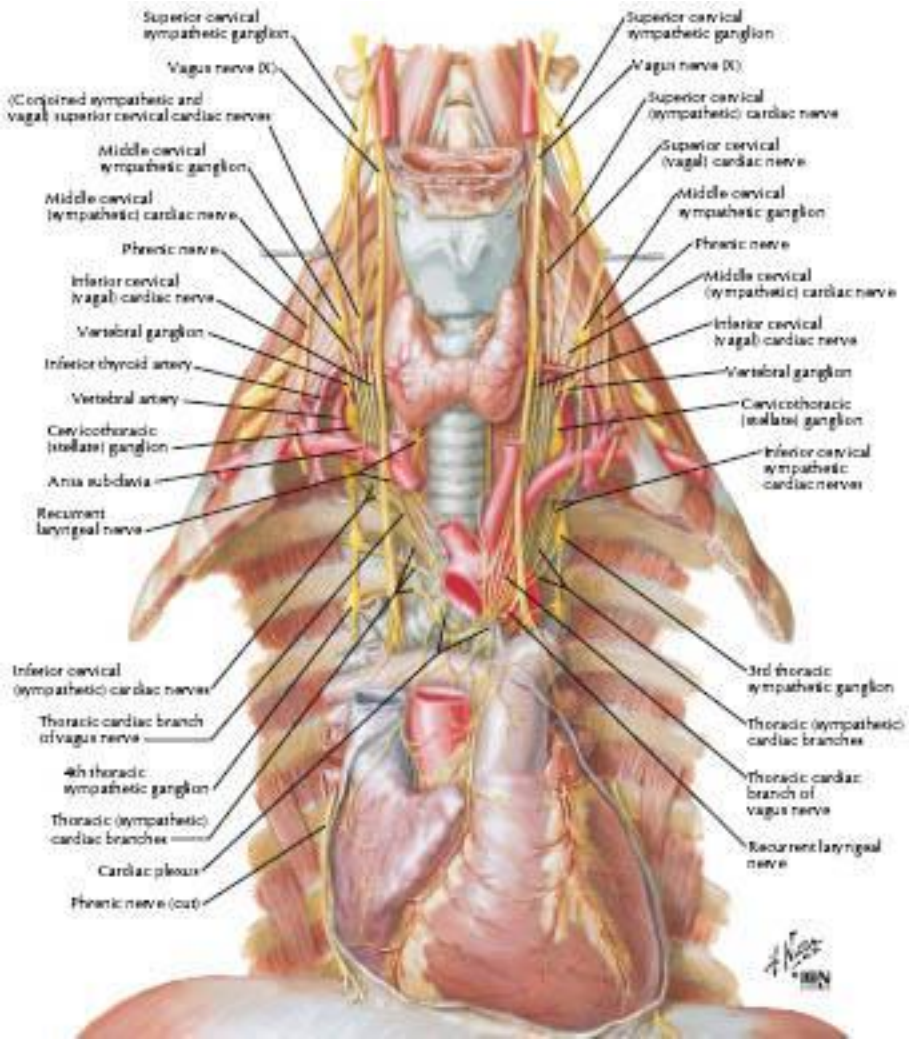

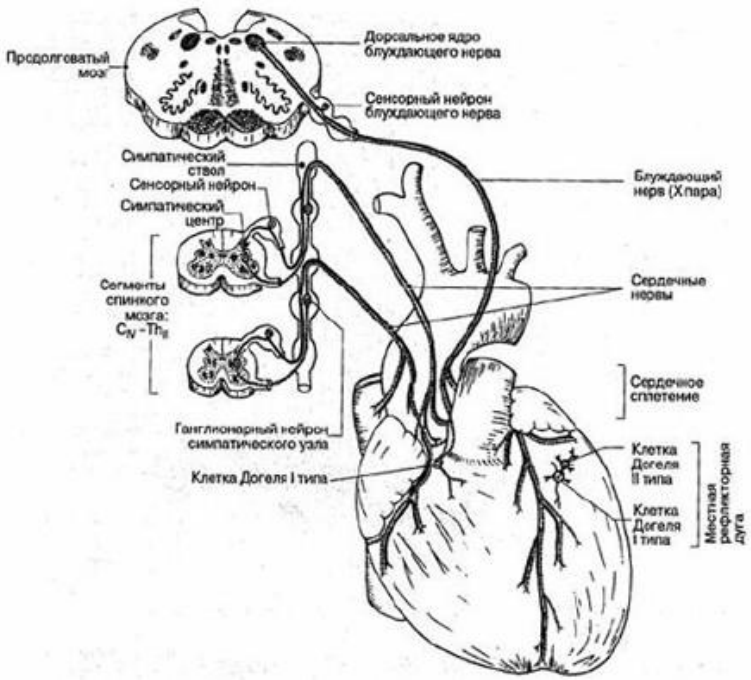

Поясничный отдел симпатического ствола

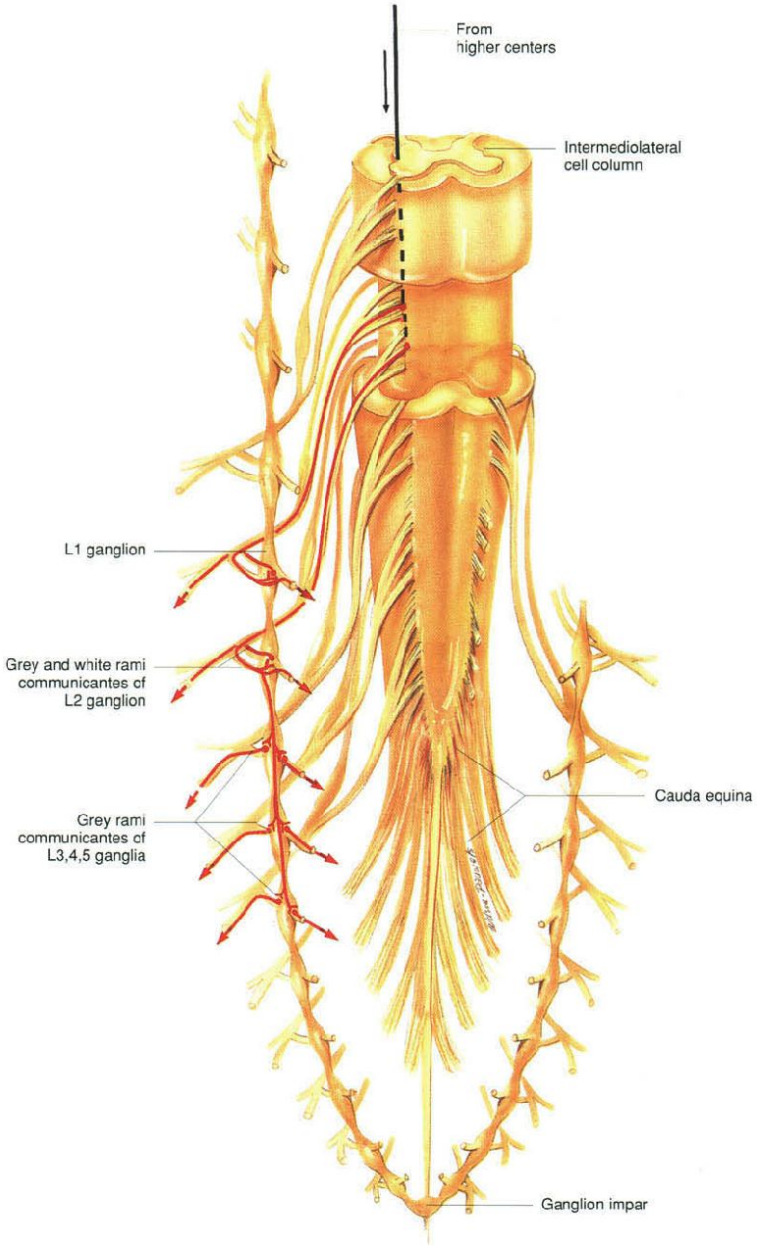

состоит из 3-5 *поясничных узлов*, **ganglia lumbalia**, которые расположены на передне-латеральной поверхности тел поясничных позвонков вдоль медиаль-ного края большой поясничной мышцы. Спереди узлы покрыты брюшиной.

От поясничных узлов отходят 2 вида ветвей:

1) *серые соединительные ветви*, **rr. communicantes grisei**;

2) n. splanchnici lumbales, *поясничные внутренностные нервы*, имеющие в своем составе как преганглионарные, так постганглионарные волокна, которые входят в состав чревного аортально сплетения; преганглионарные волокна переключаются на превертебральных узлах вегетативных сплетений брюшной полости.

Крестцовый отдел симпатического ствола

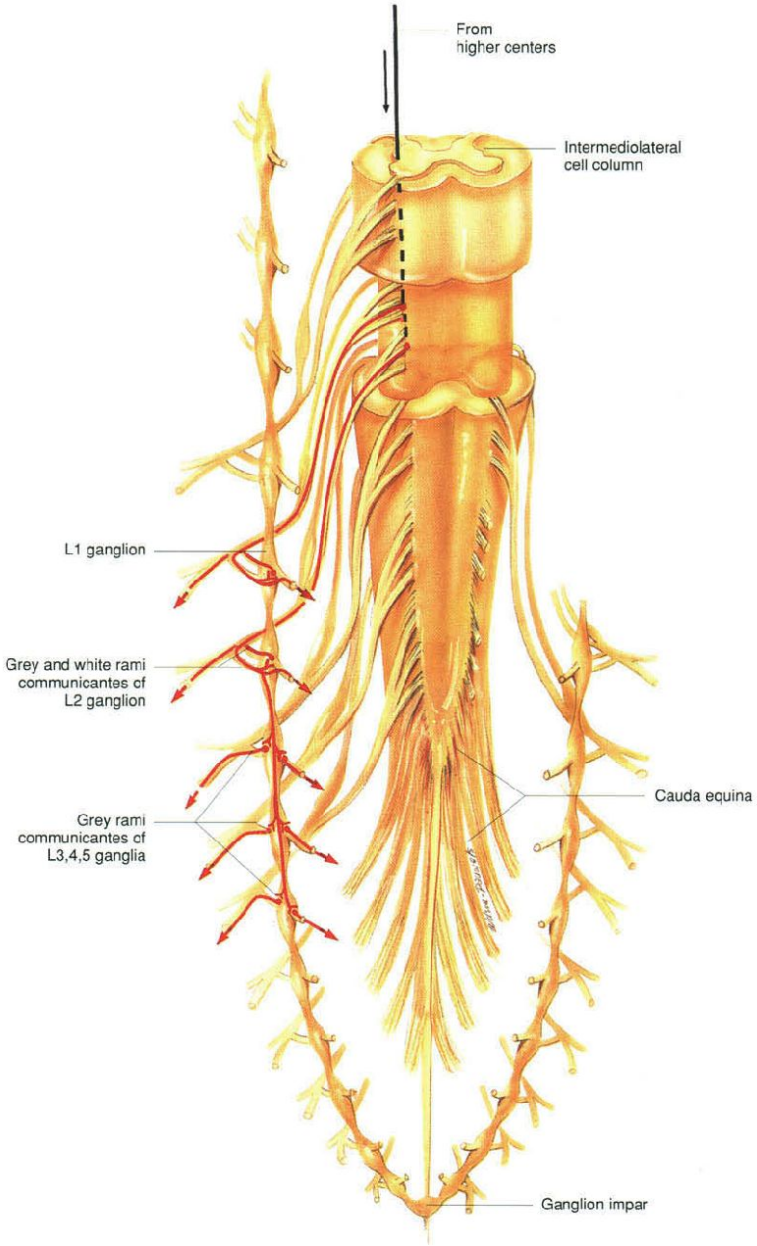

состоит из четырех *крестцовых узлов*, **ganglia sacralia**, которые лежат на тазовой поверхности крестцовой кости медиально от тазовых крестцовых отверстий. Внизу правый и левый симпатические стволы сходятся и заканчиваются в *непарном узле*, **ganglion impar**.

От крестцовых узлов отходят 2 вида ветвей:

1) **rr. communicantes grisei**, *серые соединительные ветви*;

2) n. splanchnici sacrales, *крестцовые внутренностные нервы*, которые имеют в своем составе и постганглионарные, и преганглионарные волокна.

ВЕГЕТАТИВНЫЕ СПЛЕТЕНИЯ

Вегетативные (автономные) сплетения отображают сетевидный и узловой характер строения периферического отдела вегетативного отдела нервной системы. Сплетения располагаются вокруг кровеносных сосудов (периартериальные сплетения) и внутренних органов (органные сплетения). В этих сплетениях присутствуют симпатические и парасимпатические волокна, а также чувствительные волокна блуждающего нерва и спинномозговых нервов.

В сплетениях содержатся многочисленные как и большие, так и мелкие *автономные узлы*, **ganglia plexum autonomicum**. Выше описаны вегетативные сплетения грудной полости – грудное аортальное, сердечное, пищеводное, легочное.

Наибольшие вегетативные сплетения расположены в брюшной полости.

Чревное сплетение, **plexus coeliacus** («солнечное сплетение»).

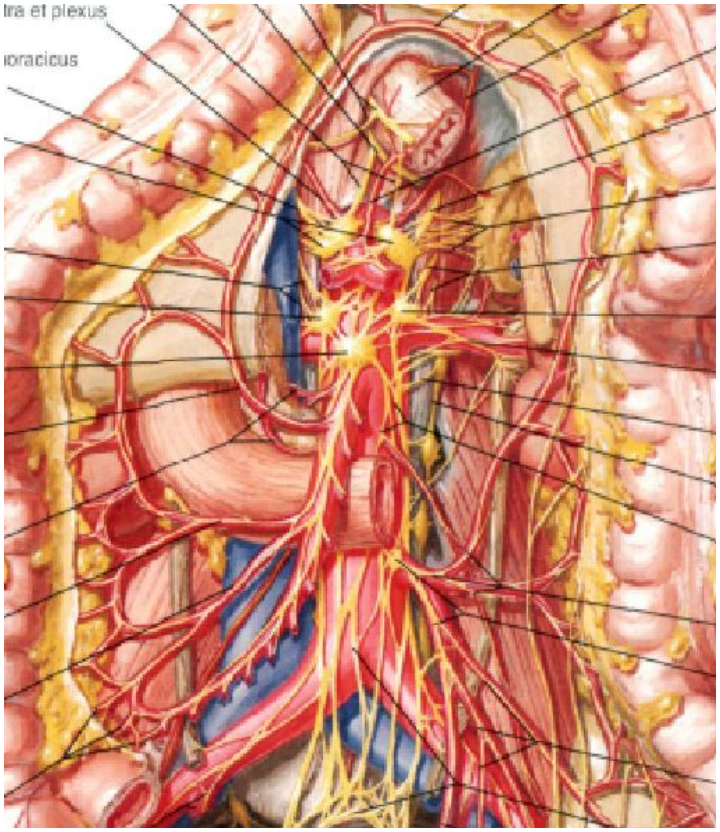

Самым крупным вегетативным сплетением брюшной полости является **plexus aorticus abdominalis**, расположенное на аорте и продолжающееся на ее ветви.

В его составе **первичным** является *чревное сплетение*, **plexus coeliacus** («солнечное сплетение»), которое расположено вокруг чревного ствола и корня верхней брыжеечной артерии.

В состав чревного сплетения входят 5 больших узлов:

- **ganglia coeliaca**, *чревные узлы*, парные, полумесячной формы, лежат по бокам чревного ствола;
- **ganglia aorticorenalia**, *аортально-почечные узлы*, парные расположены около места отхождения почечных артерий от аорты;
- **ganglion mesentericum superius**, *верхний брыжеечный узел*, непарный, находится около места отхождения верхней брыжеечной артерии.

К узлам чревного сплетения от **n. intermediolateralis** через грудные узлы симпатического ствола подходят преганглионарные симпатические волокна в составе большого и малого внутренностных нервов. На них большая часть преганглионарных симпатических волокон переключается.
В состав волокон чревного сплетения также входят:
- поясничные внутренностные нервы от поясничных узлов симпатического ствола (постганглионарные);
- волокна заднего ствола блуждающего нерва (чувствительные и преганглионарные парасимпатические),
-чувствительные волокна от правого диафрагмального нерва.

От узлов чревного сплетения отходят вторичные сплетения, в состав которых входят постганглионарные симпатические и преганглионарные парасимпатические волокна, которые следуют к органам, формируя периартериальные вегетативные сплетения.

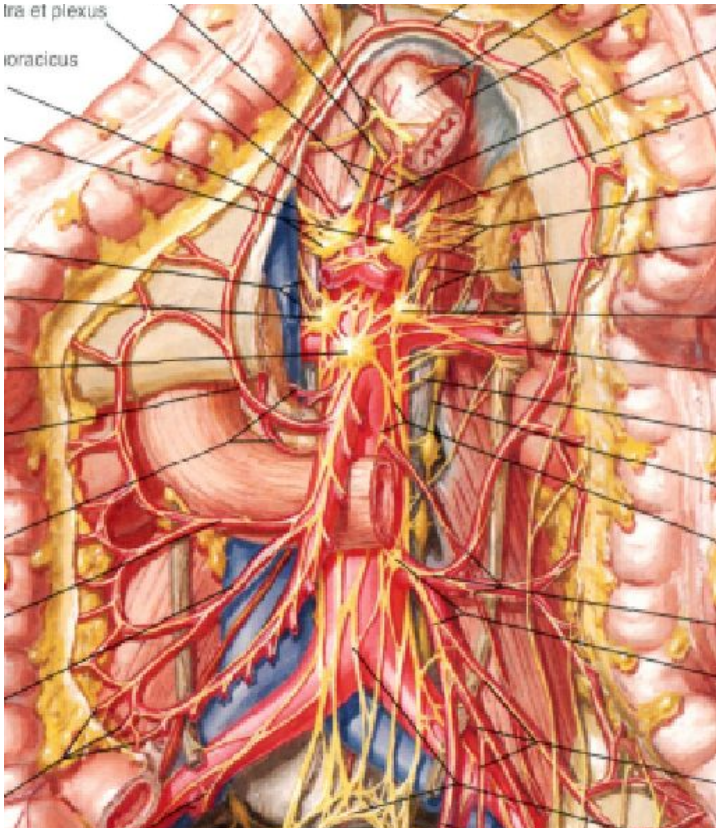

От узлов сплетения отходят:
1) парное сплетение на нижних диафрагмальных артериях, обеспечивает симпатическую иннервацию диафрагмы;
2) сплетения на ветвях чревного ствола:
- *селезеночное сплетение*, **plexus lienalis**,
- *желудочное сплетение*, **plexus gastrici**,
- *печеночное сплетение*, **plexus hepaticus**, от него - *пузырное сплетение*, **plexus cysticus**,
- **plexus pancreaticus**,
3) сплетения на ветвях верхней брыжеечной артерии:
- *почечное сплетение*, **plexus renalis**, от него ответвляется **plexus uretericus**,
- *надпочечниковое сплетение*, **plexus suprarenalis**. В его составе имеются также **преганглионарные симпатические волокна**, иннервирующие **мозговое вещество надпочечных желез**.

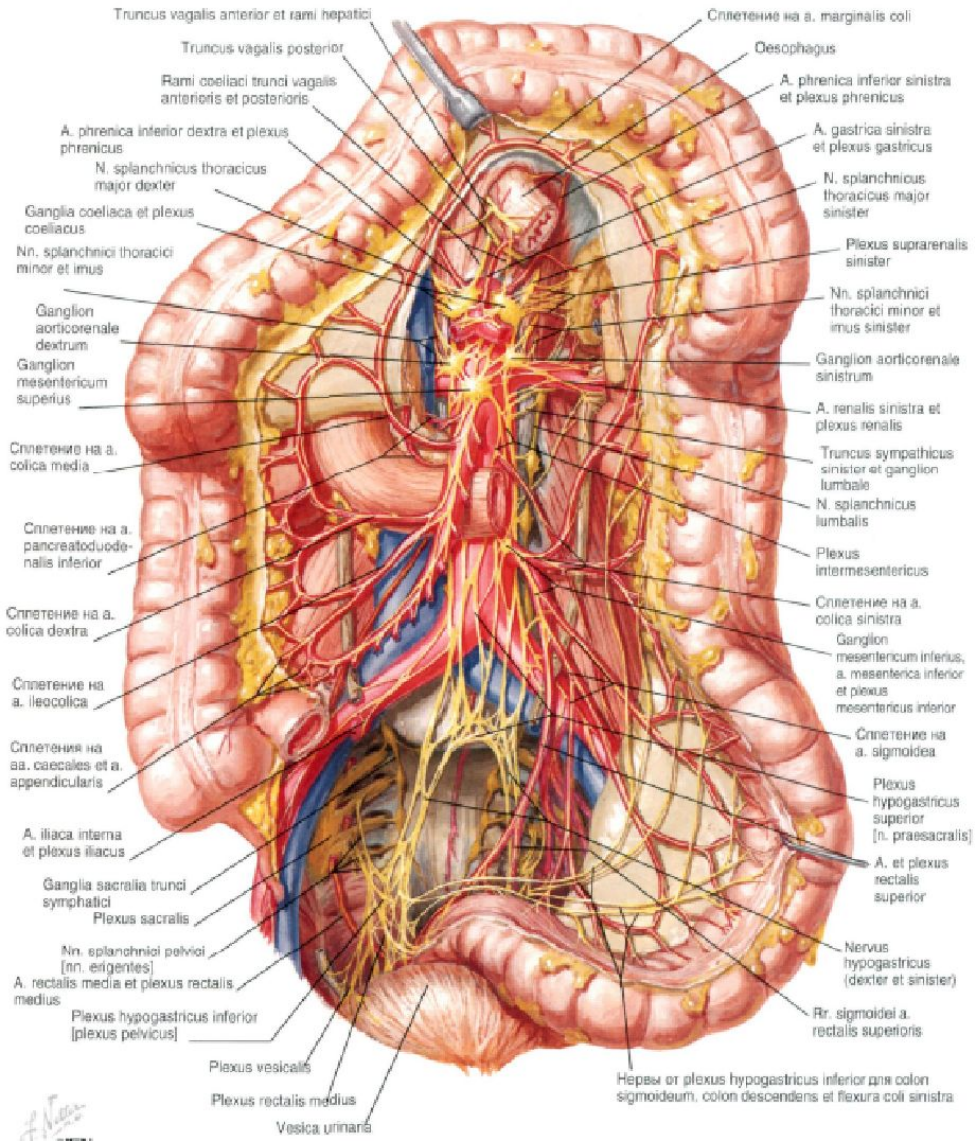

Далее волокна, не вошедшие в состав ветвей чревного сплетения в составе брюшного аортального сплетения спускаются к верхнему брыжеечному узлу, где формируется *верхнее брыжеечное сплетение*, **plexus mesenericus superior**. От него вторичные сплетения по ветвям одноименной артерии подходят к тонкой кишке, слепой, восходящей и поперечной ободочным кишкам.

Непереключившиеся волокна следуют в составе брюшного аортального сплетения вниз. Часть брюшного аортального сплетения между верхней и нижней брыжеечными артериями получила название *межбрыжеечного сплетения*, **plexus intermesentericus**.

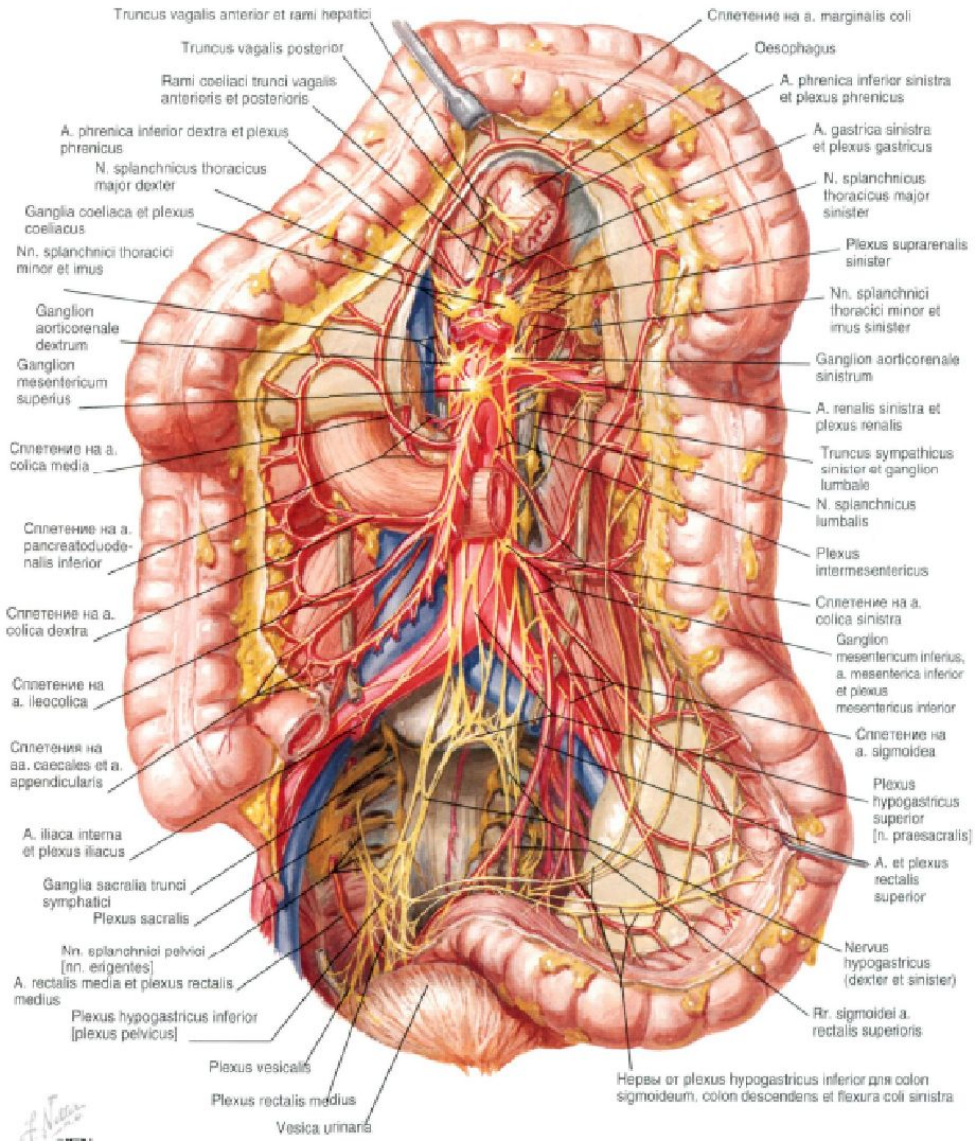

После этого по ходу одноименной артерии формируется *нижнее брыжеечное сплетение*, **plexus mesentericus inferior**. В его составе имеется *нижний брыжеечный узел*, **ganglion mesentericum inferius**. По ветвям нижней брыжеечной артерии ветви этого сплетения направляются к поперечной, нисходящей и сигмовидной ободочным кишкам, а также к верхней части прямой кишки.

Также по ходу брюшного аортального сплетения от него отходят:

- *яичковые (яичниковые) сплетения*, **plexus testicularis (ovaricus)**, и
- *поясничные сплетения*, **plexus lumbalis**, следующие по одноименным артериям.

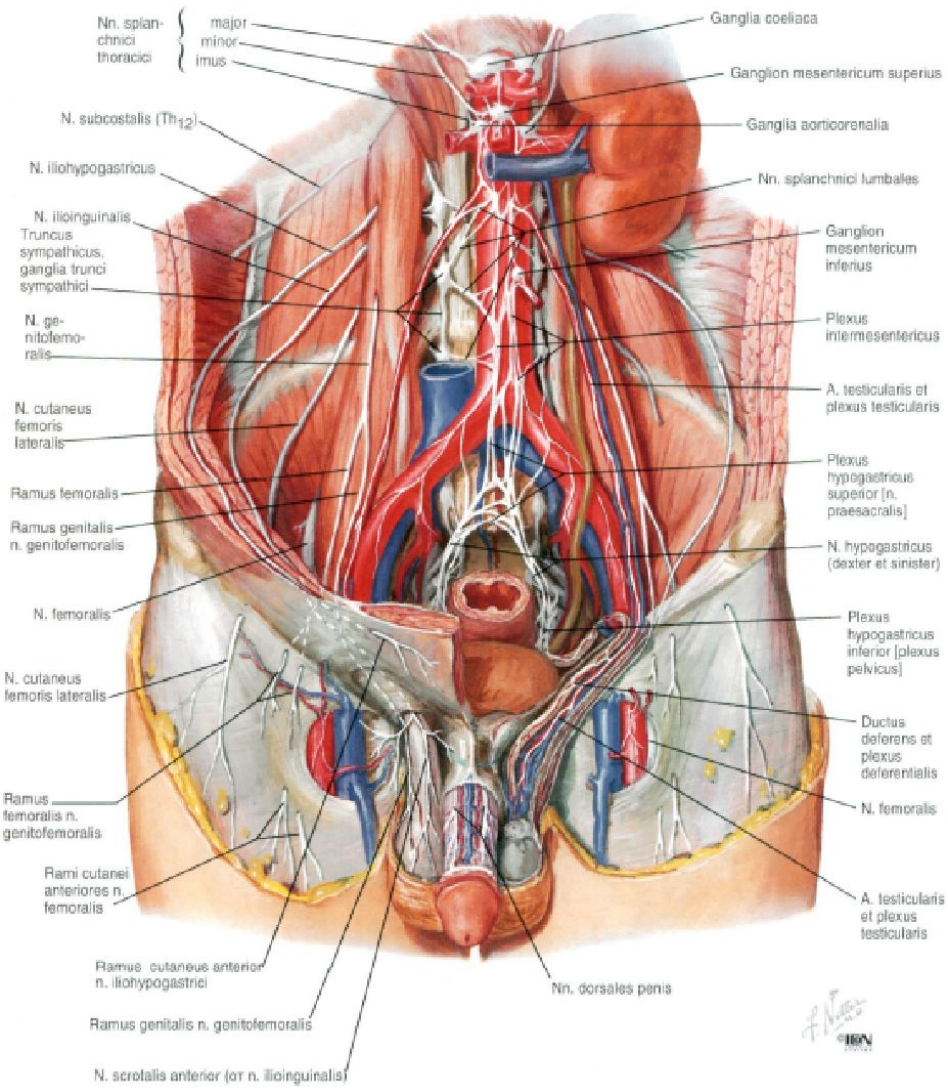

Брюшное аортальное сплетение следует по аорте вниз, достигает бифуркации и продолжается на общие подвздошные артерии, образуя *правое и левое подвздошные сплетения*, **plexus iliaci**.

Подвздошное сплетение по наружным подвздошным артериям продолжается в бедренное сплетение. Это сплетение продолжается на все артерии нижней конечности; оно содержит симпатические волокна, иннервирующие помимо кровеносных сосудов также скелетные мышцы и кожу.

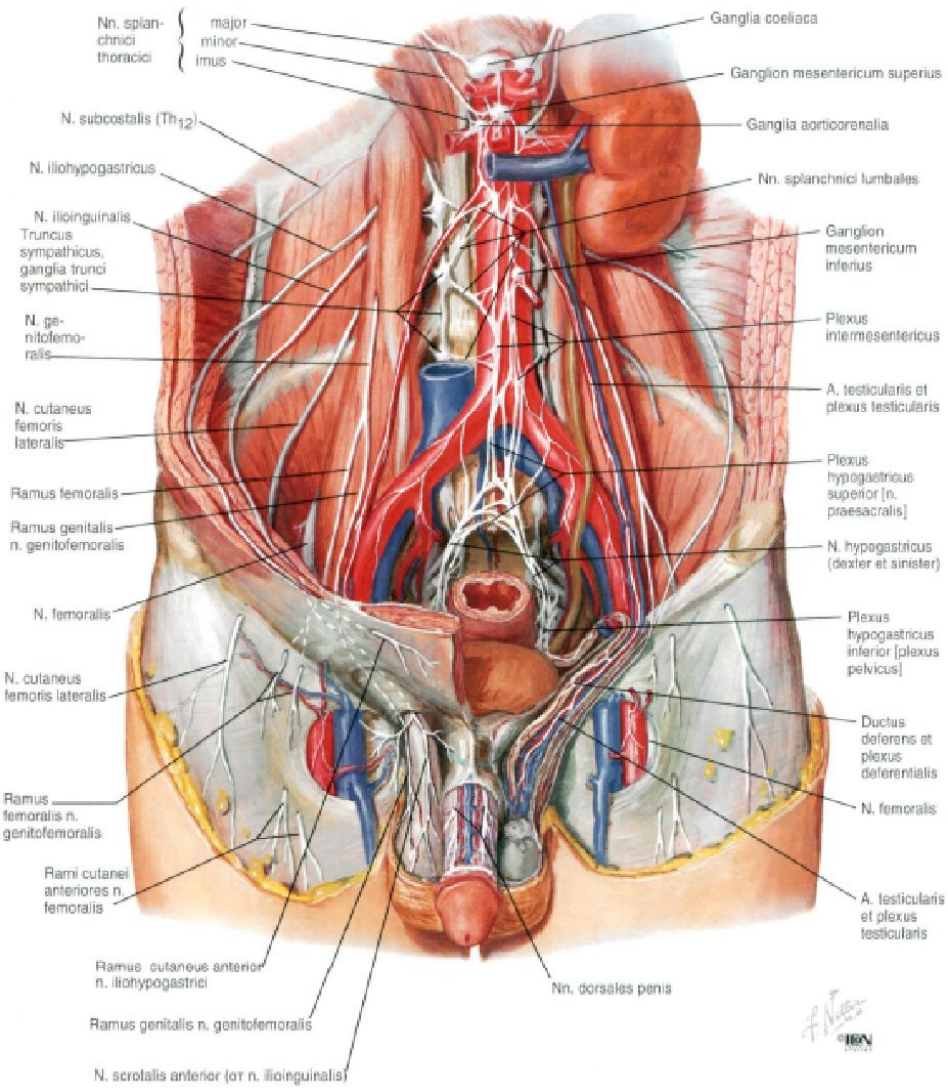

По внутренним подвздошным артериям часть подвздошных сплетений следует навстречу друг другу и

Несколько больших нервов, которые отходят от чревного аортального сплетения, образуют *верхнее подчревное сплетение*, **plexus hypogastricus superior**.

Это сплетение расположено на передней поверхности последнего поясничного позвонка и мыса крестца ниже бифуркации аорты. К этому сплетению подходят также постганлионарные симпатические волокна от нижних поясничных и верхних крестцовых узлов правого и левого симпатических стволов.

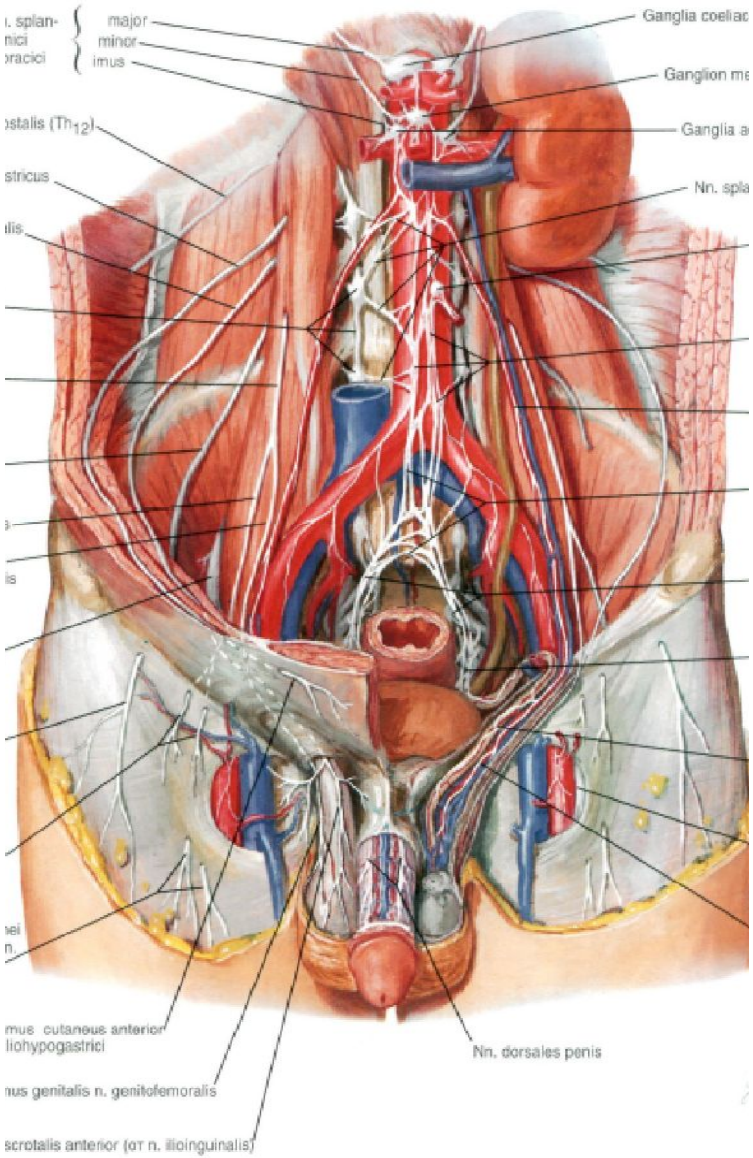

Направляясь в полость малого таза верхнее подчревное сплетение разделяется на два пучка нервов - *правый и левый подчревные нервы*, **nn. hypogastrici dexter et sinister**, которые огибают мыс крестца и ниже него переходят соответственно в правое и левое *нижнее подчревное сплетение*, **plexus hypogastricus inferior**, которые окружают ветви внутренних подвздошных артерий.

К нижнему подчревному сплетению также подходят постганглионарные симпатические волкна от крестцовых узлов симпатического ствола - крестцовые внутренностные нервы, преганглионарные симпатические волокна от крестцовых парасимпатических ядер (**nn. splanchnici pelvici**).

Нижнее подчревное сплетение обеспечивает иннервацию всех органов малого таза, разделяясь на **plexus rectales, superior, medius et inferior, plexus vesicalis, plexus prostaticus, plexus deferentialis, plexus uretrovaginalis** и другие.

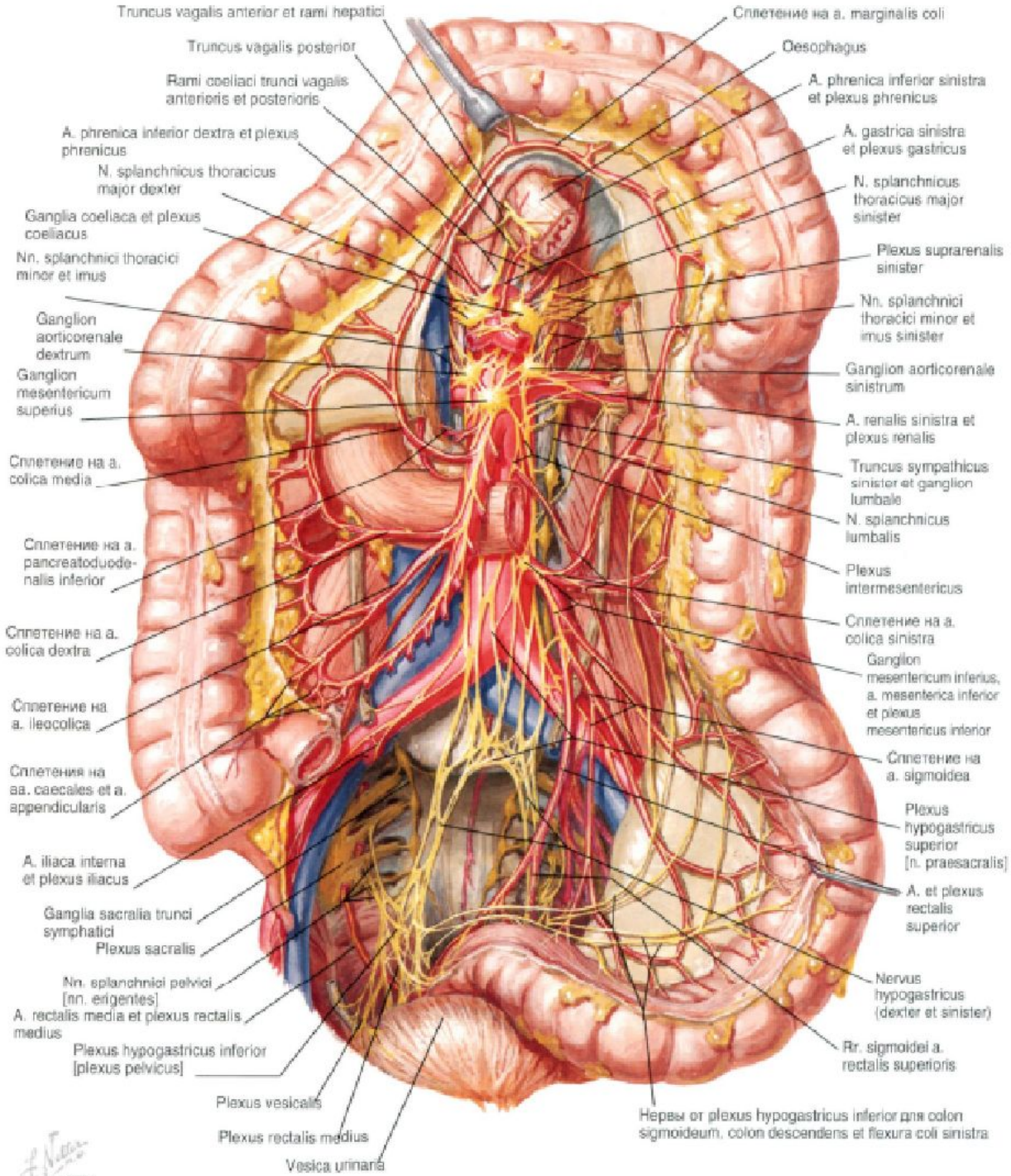
Truncus vagalis anterior et rami hepatici
Truncus vagalis posterior
Rami coeliaci trunci vagalis anterioris et posterioris
A. phrenica inferior dextra et plexus phrenicus
N. splanchnicus thoracicus major dexter
Ganglia coeliaca et plexus coeliacus
Nn. splanchnici thoracici minor et imus
Ganglion aorticorenale dextrum
Ganglion mesentericum superius
Сплетение на a. colica media
Сплетение на a. pancreatoduodenalis inferior
Сплетение на a. colica dextra
Сплетение на a. ileocolica
Сплетения на aa. caecales et a. appendicularis
A. iliaca interna et plexus iliacus
Ganglia sacralia trunci symphatici
Plexus sacralis
Nn. splanchnici pelvici [nn. erigentes]
A. rectalis media et plexus rectalis medius
Plexus hypogastricus inferior [plexus pelvicus]
Plexus vesicalis
Plexus rectalis medius
Vesica urinaria
Сплетение на a. marginalis coli
Oesophagus
A. phrenica inferior sinistra et plexus phrenicus
A. gastrica sinistra et plexus gastricus
N. splanchnicus thoracicus major sinister
Plexus suprarenalis sinister
Nn. splanchnici thoracici minor et imus sinister
Ganglion aorticorenale sinistrum
A. renalis sinistra et plexus renalis
Truncus sympathicus sinister et ganglion lumbale
N. splanchnicus lumbalis
Plexus intermesentericus
Сплетение на a. colica sinistra
Ganglion mesentericum inferius, a. mesenterica inferior et plexus mesentericus inferior
Сплетение на a. sigmoidea
Plexus hypogastricus superior [n. praesacralis]
A. et plexus rectalis superior
Nervus hypogastricus (dexter et sinister)
Rr. sigmoidei a. rectalis superioris
Нервы от plexus hypogastricus inferior для colon sigmoideum, colon descendens et flexura coli sinistra