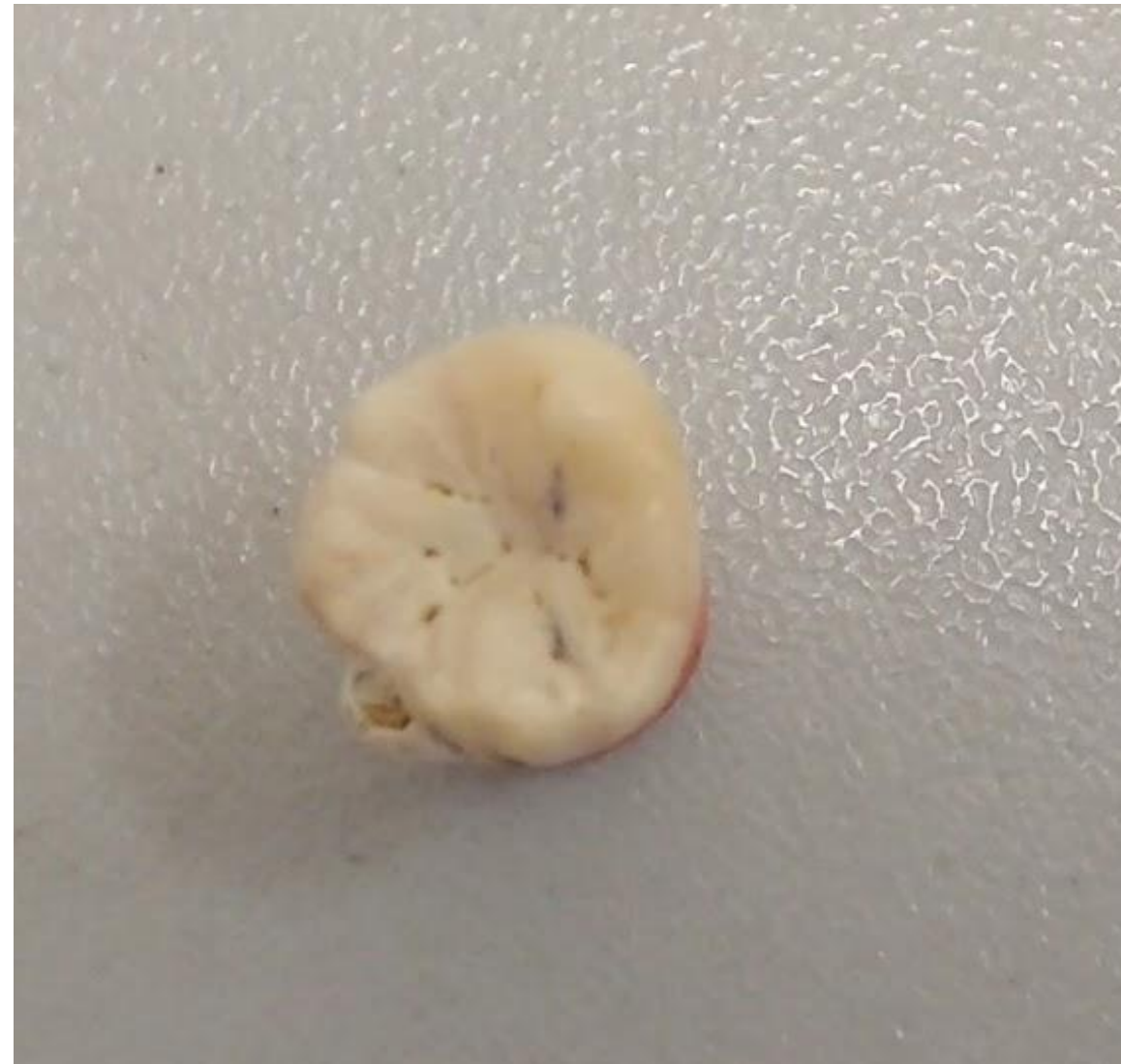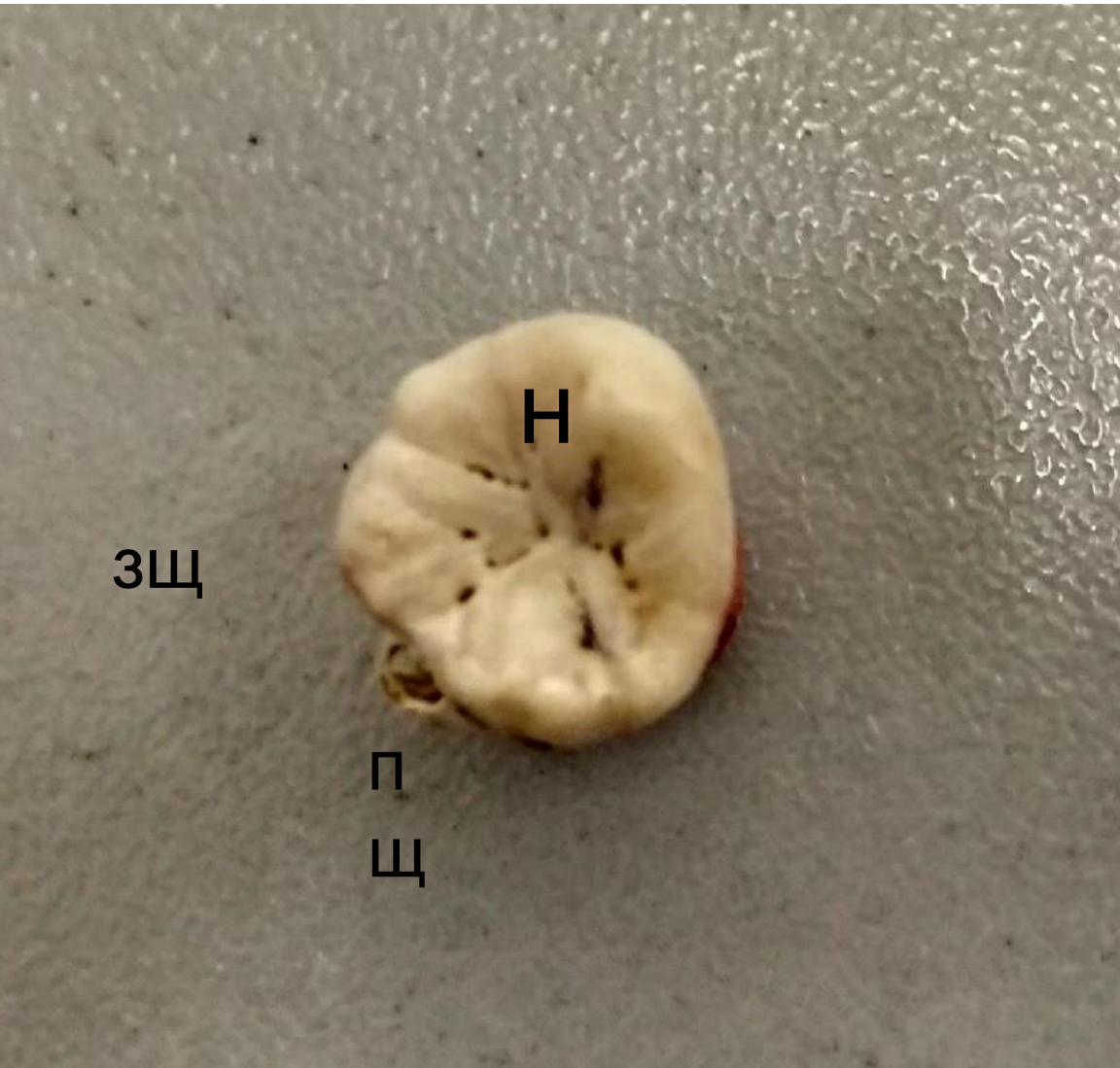


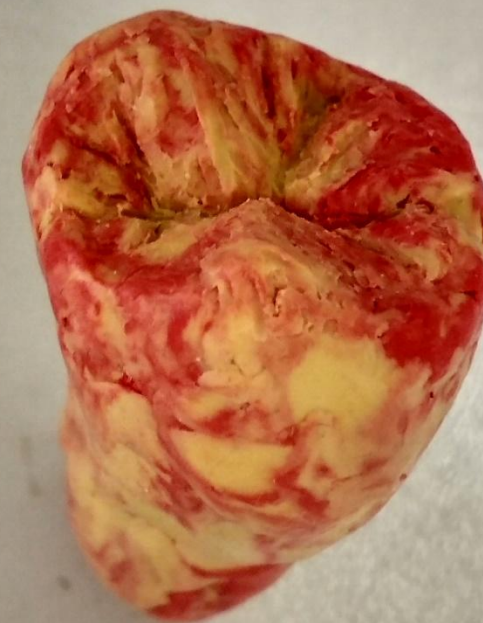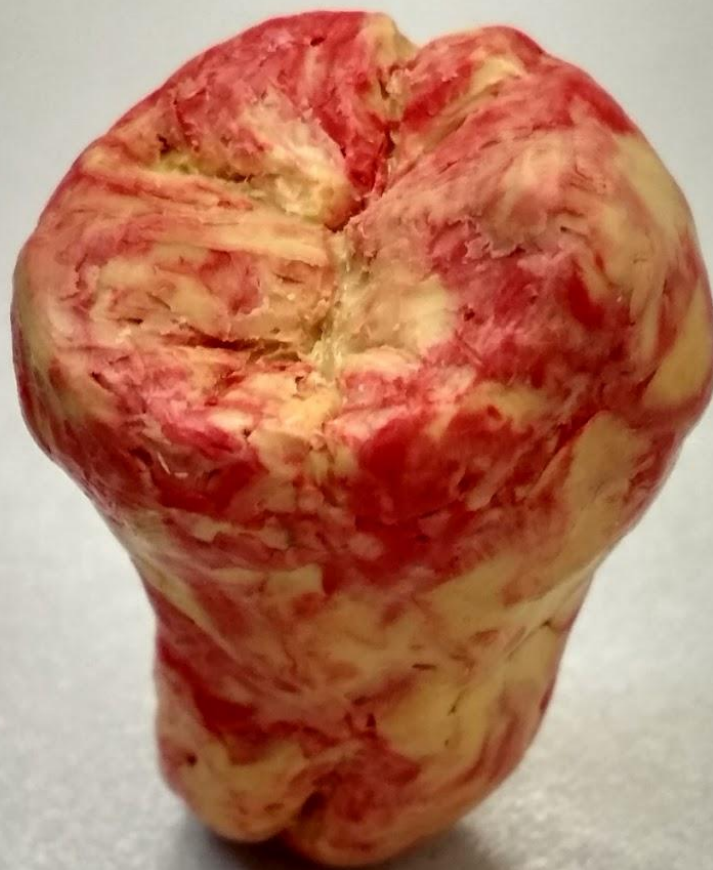Эндодонтическое лечение

Кузнецов Ф. Р.

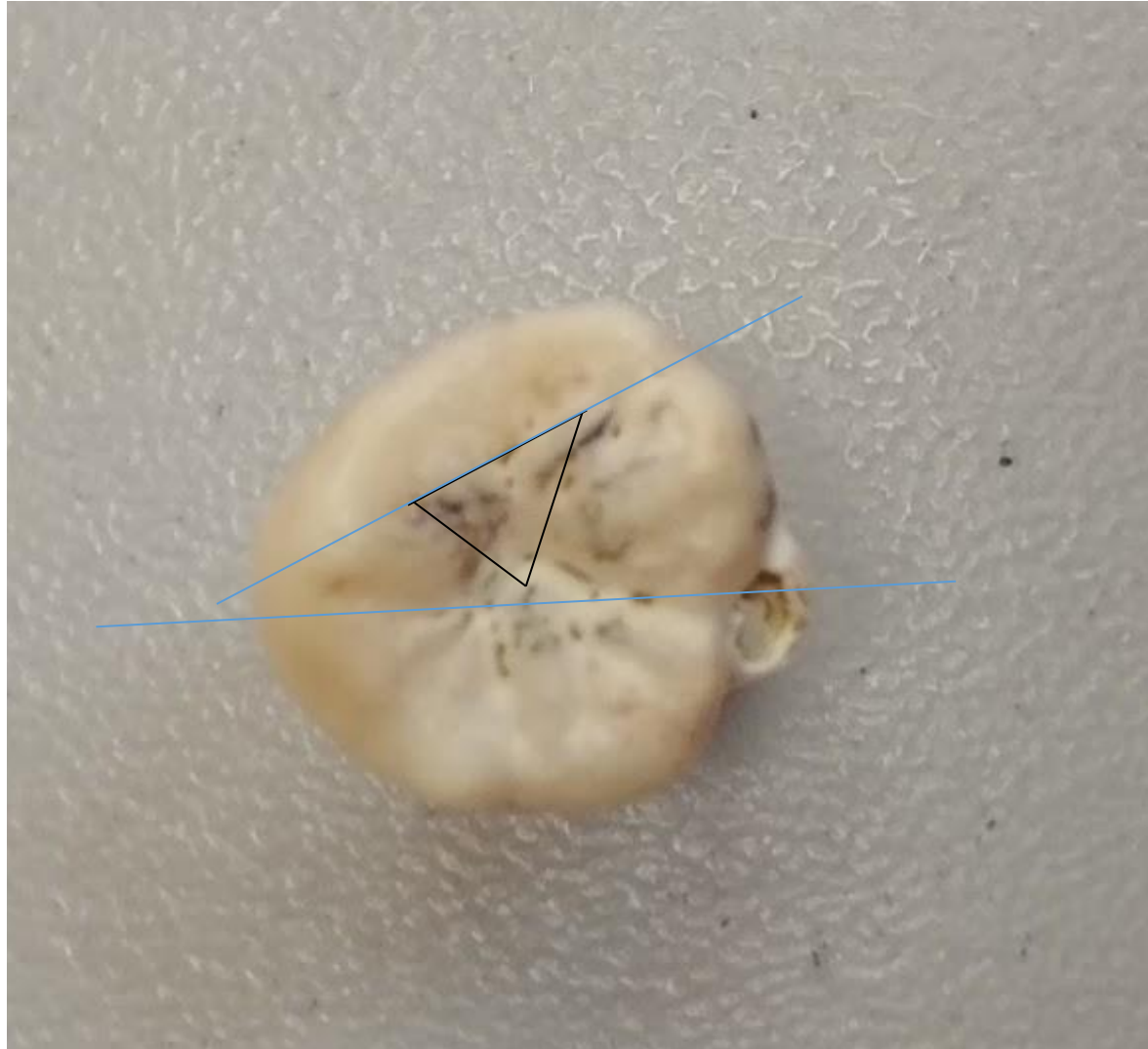Исходный зуб



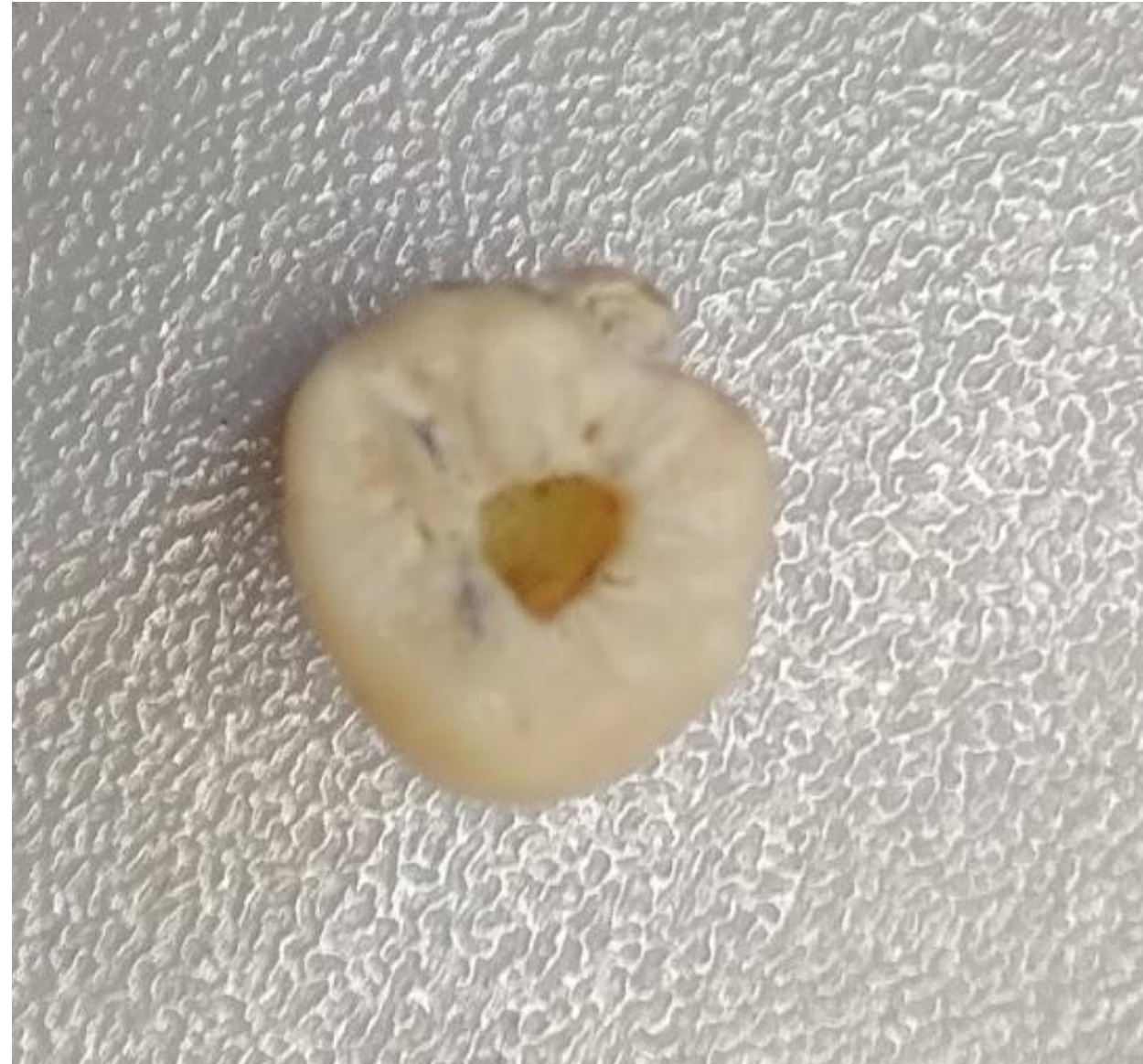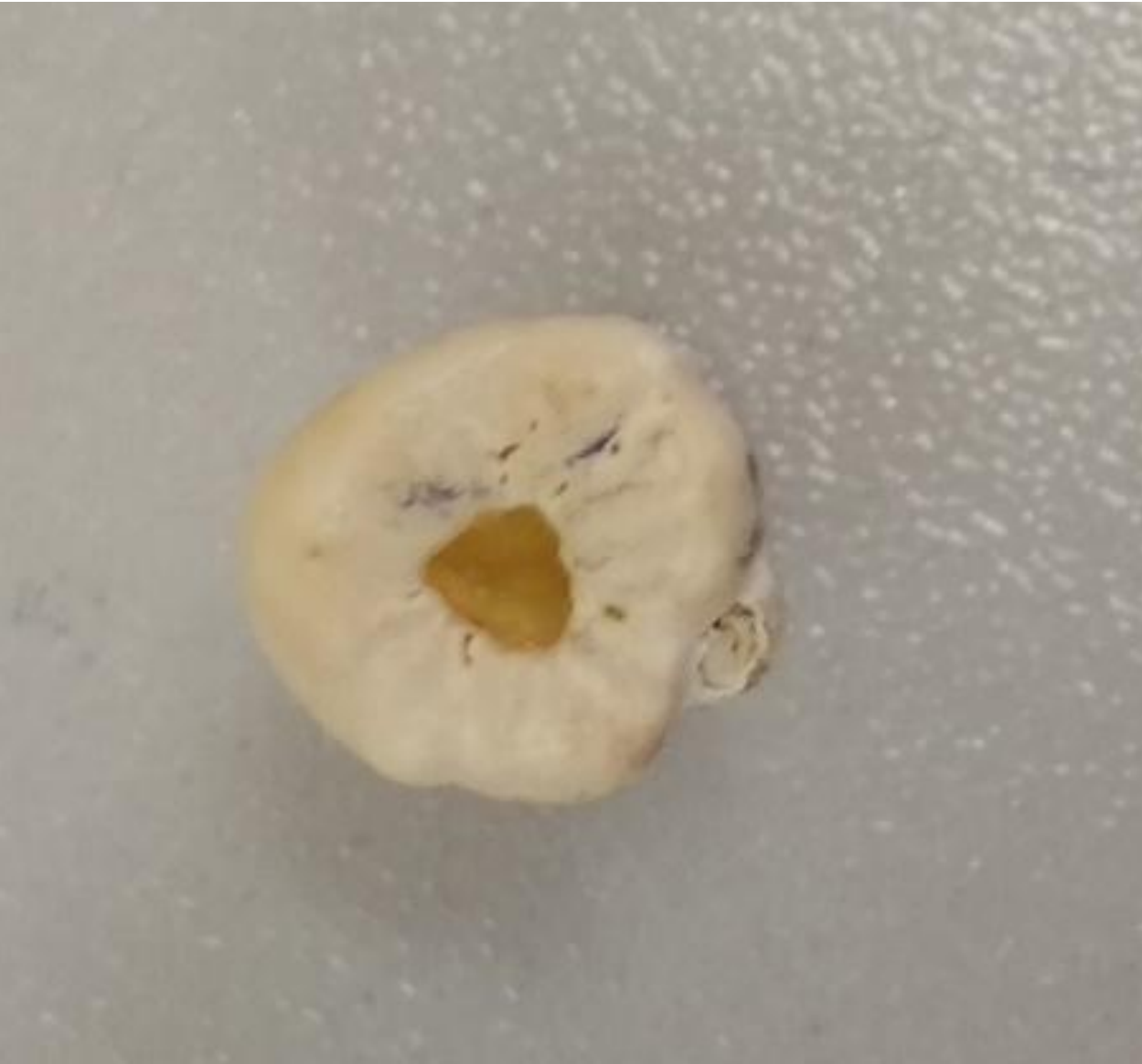Пластилиновая “копия”



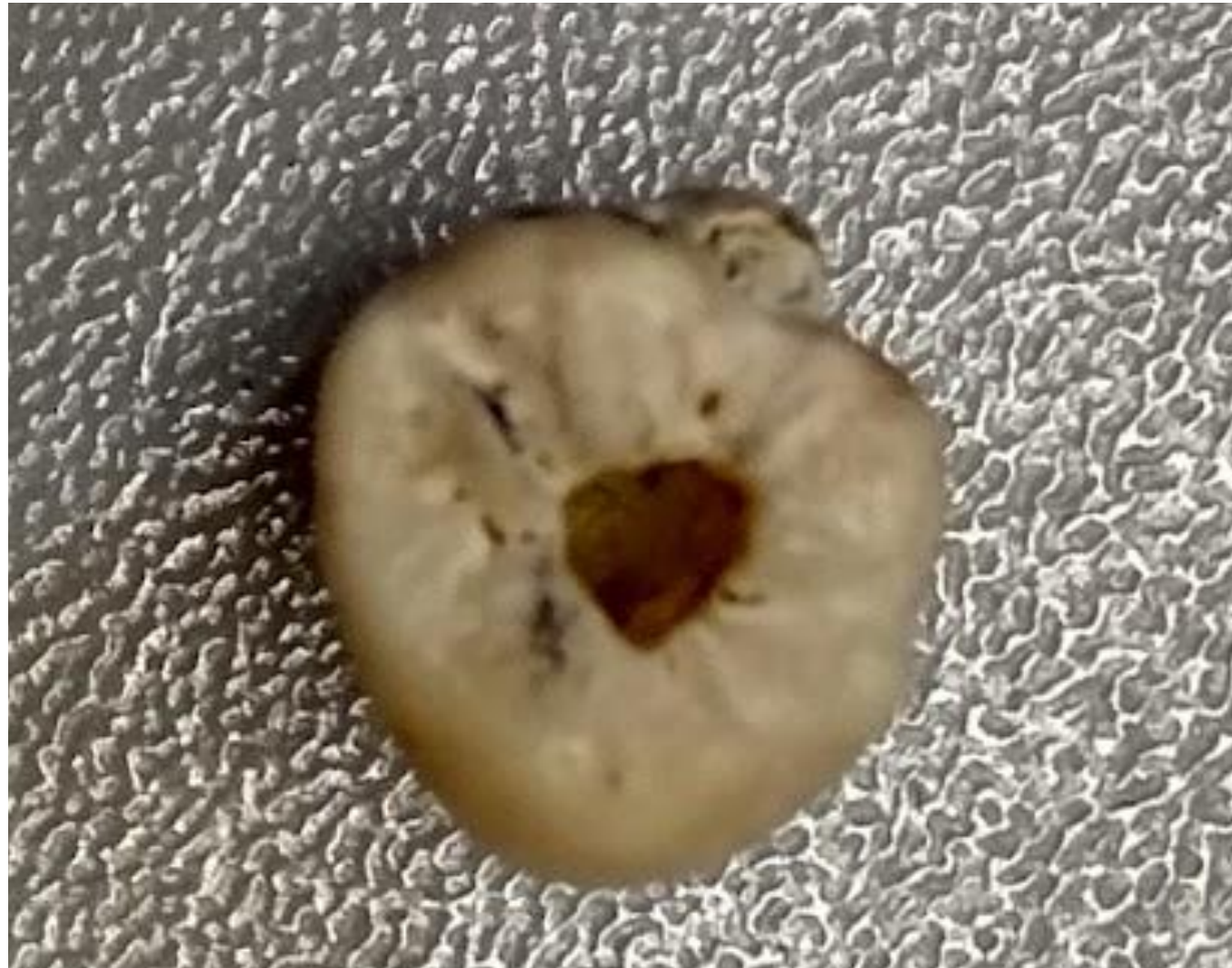Предполагаемые границы полости



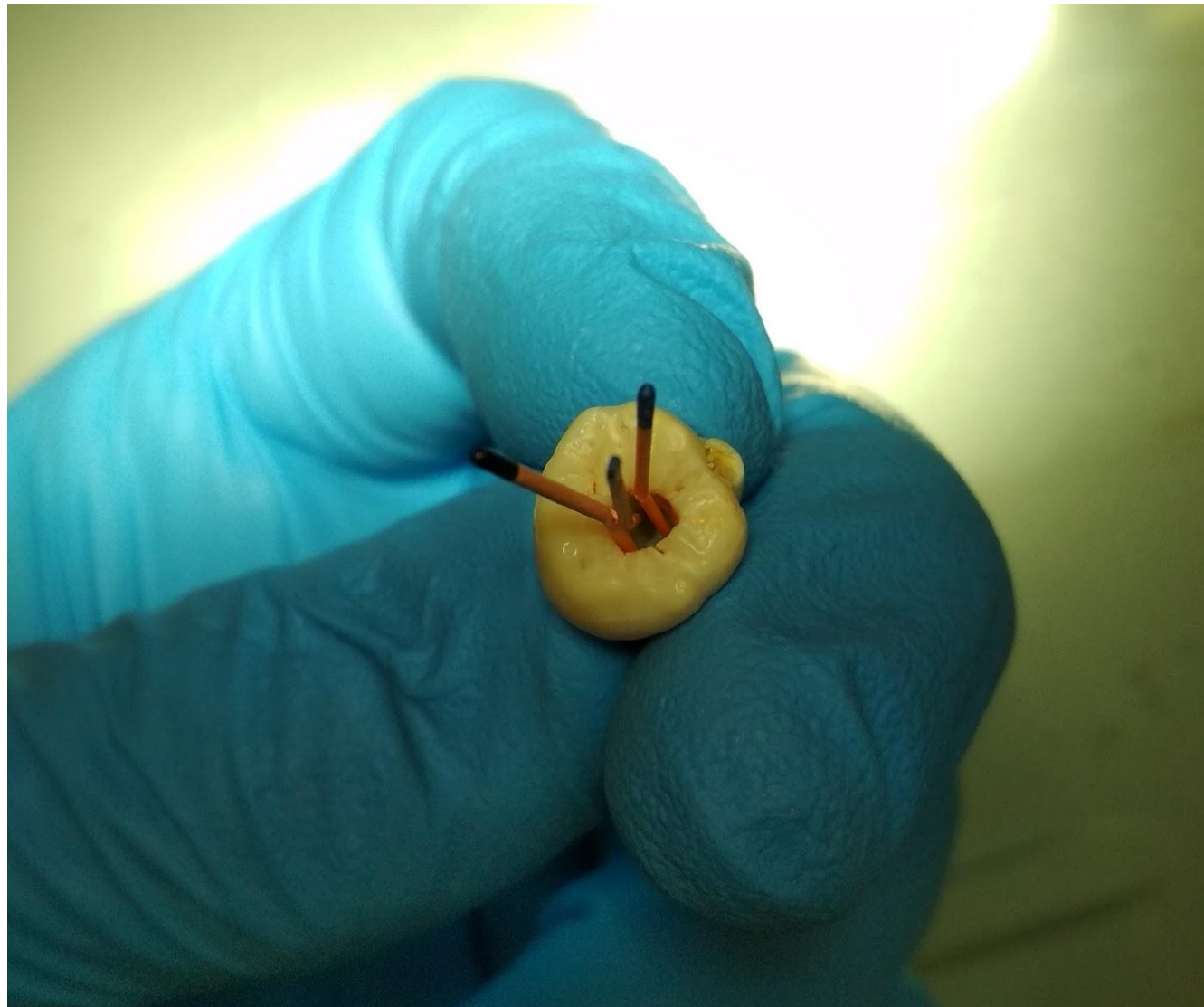Раскрытие полости зуба



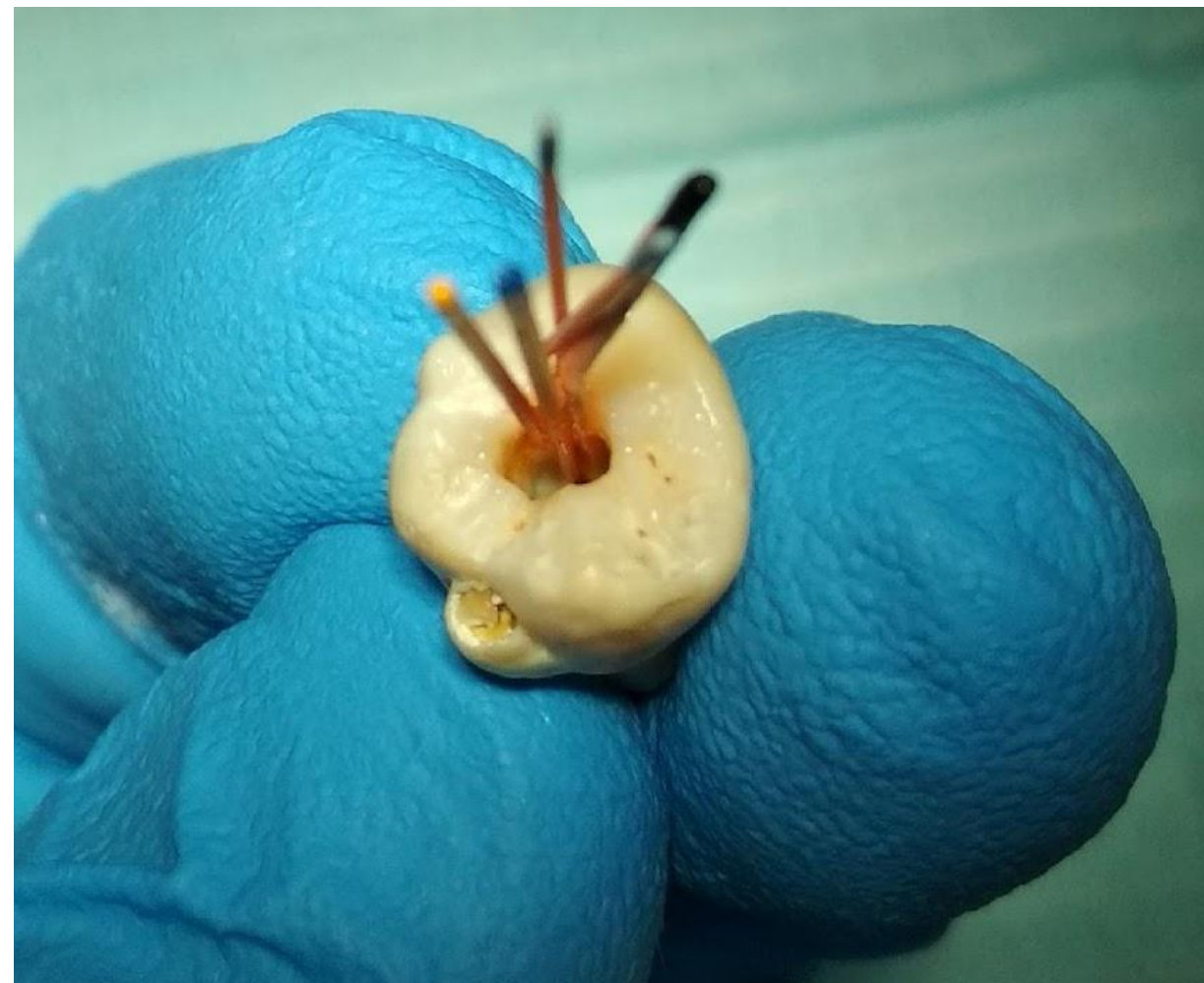
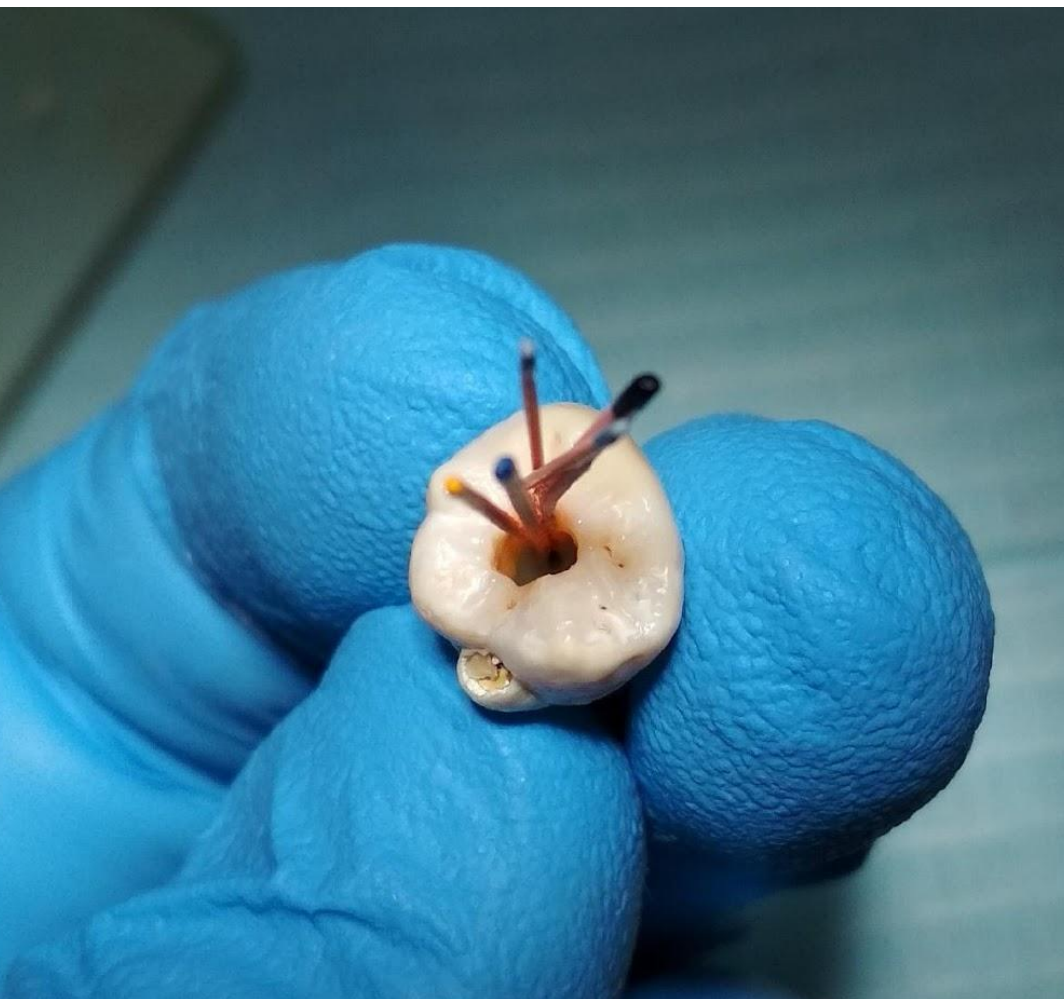После инструментальной обработки



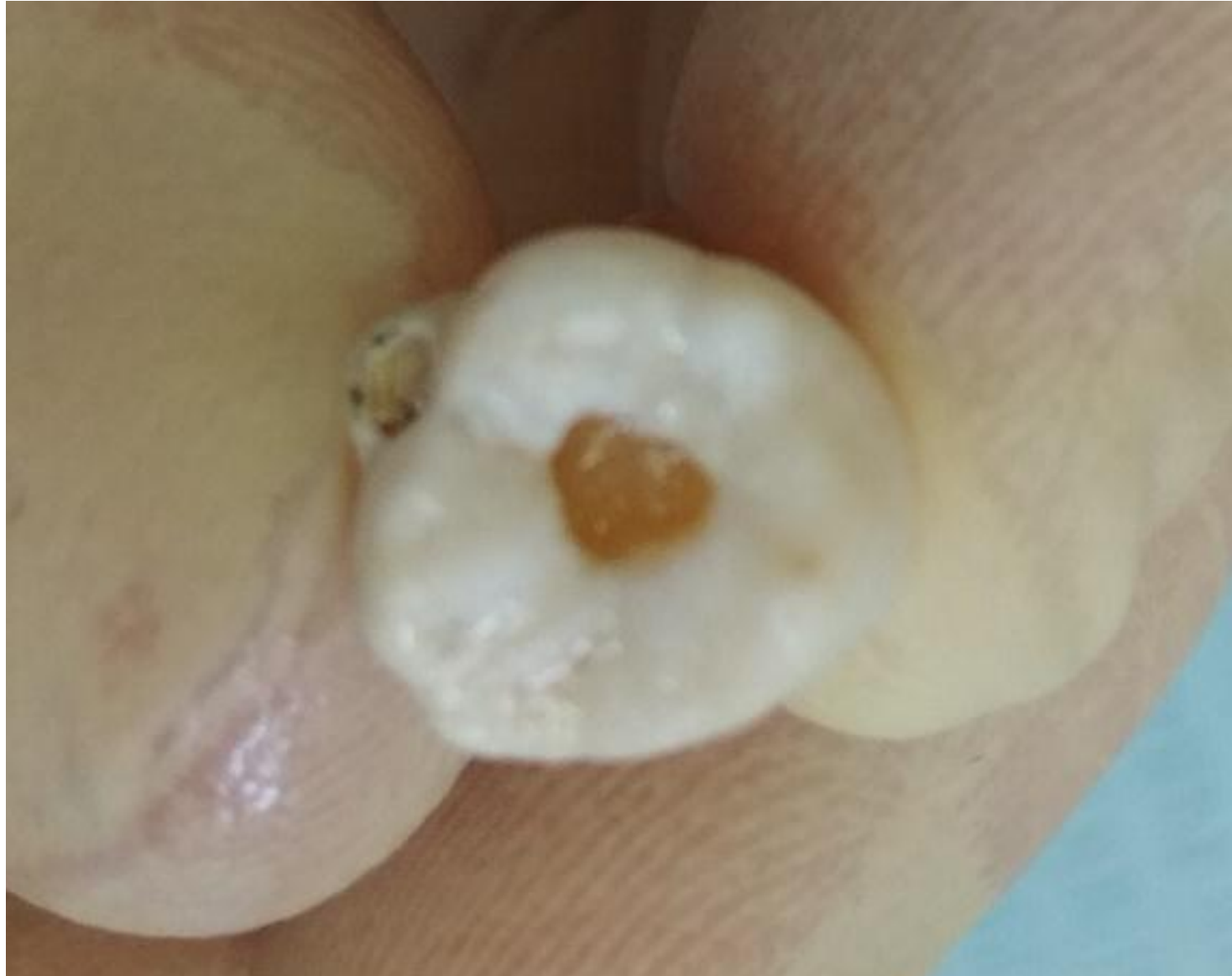Припасовка гуттаперчевых штифтов



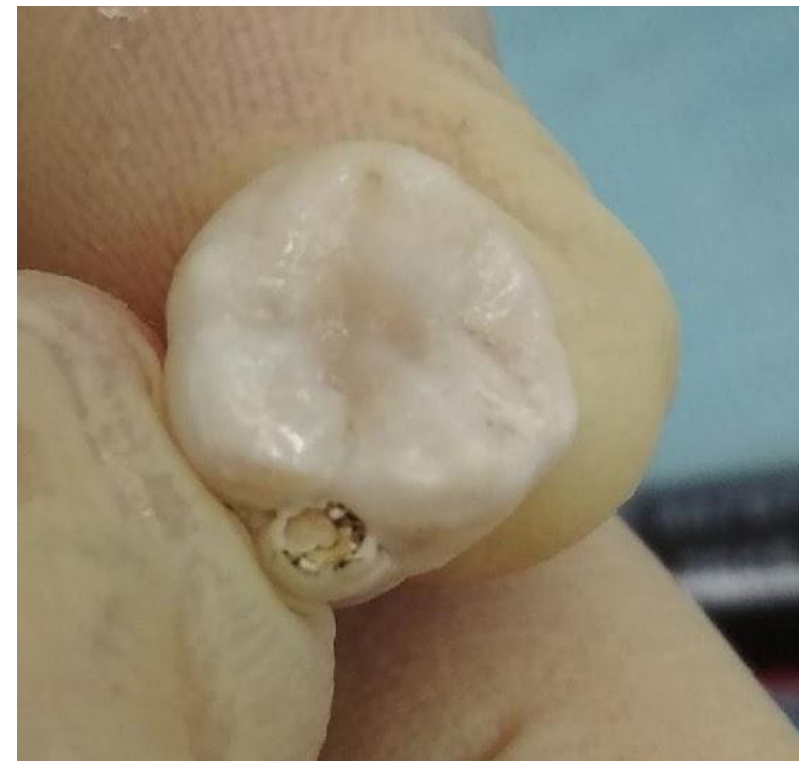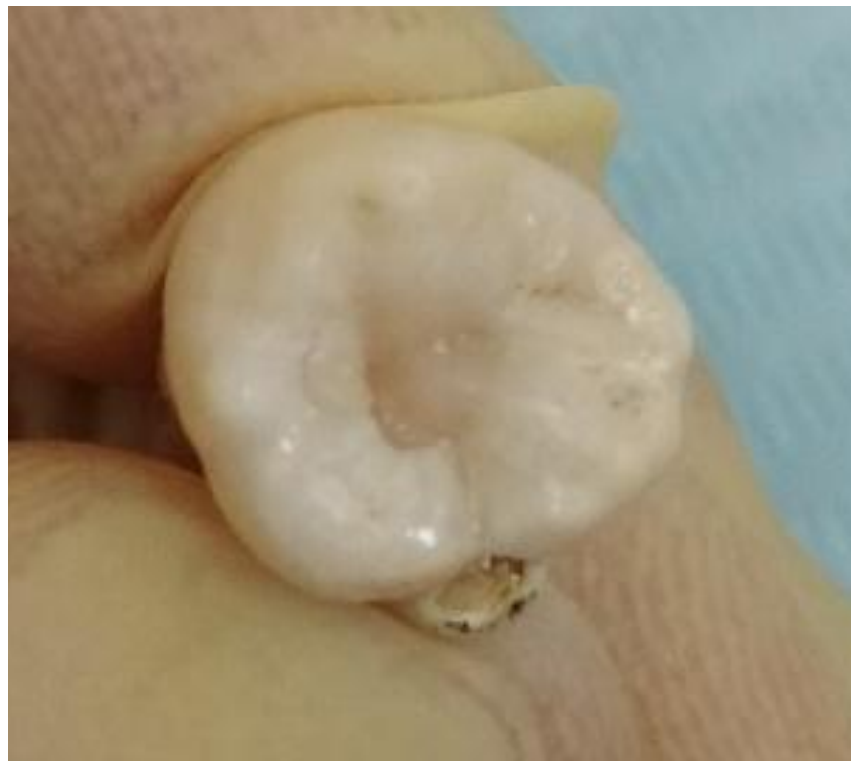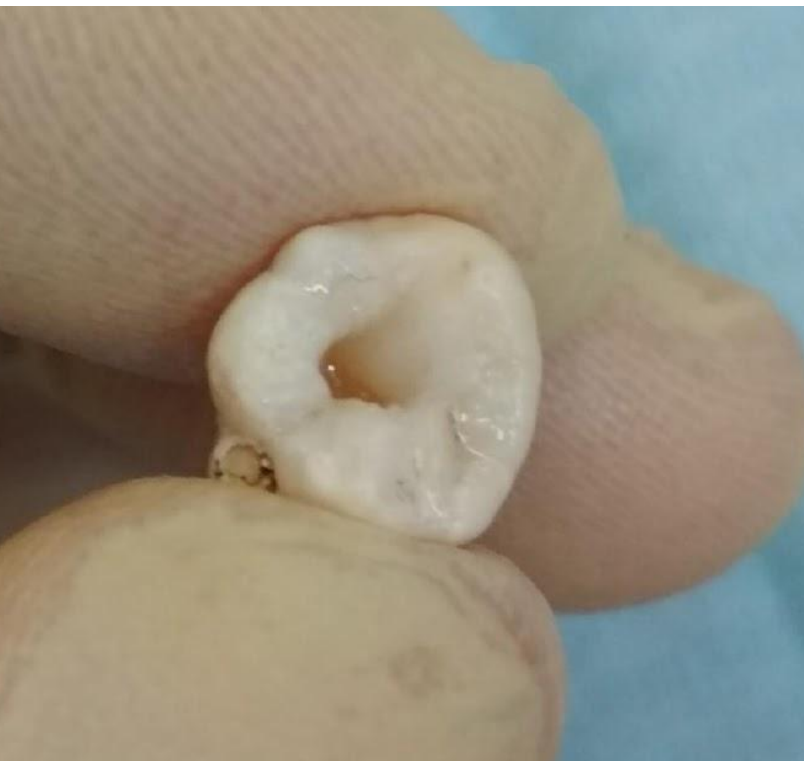Латерализация гуттаперчевых штифтов

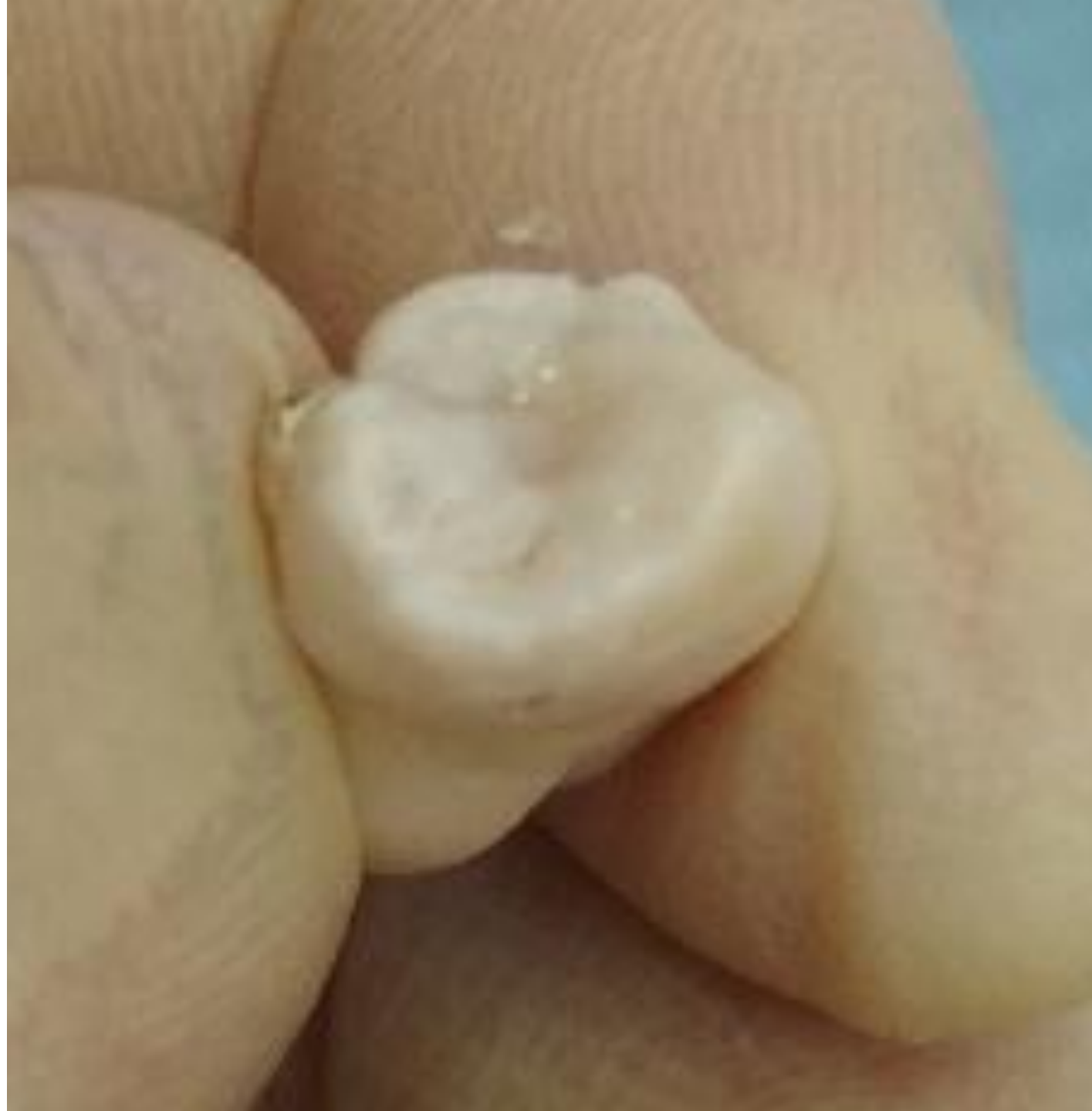

Обрезание гуттаперчевых штифтов у устьев КК

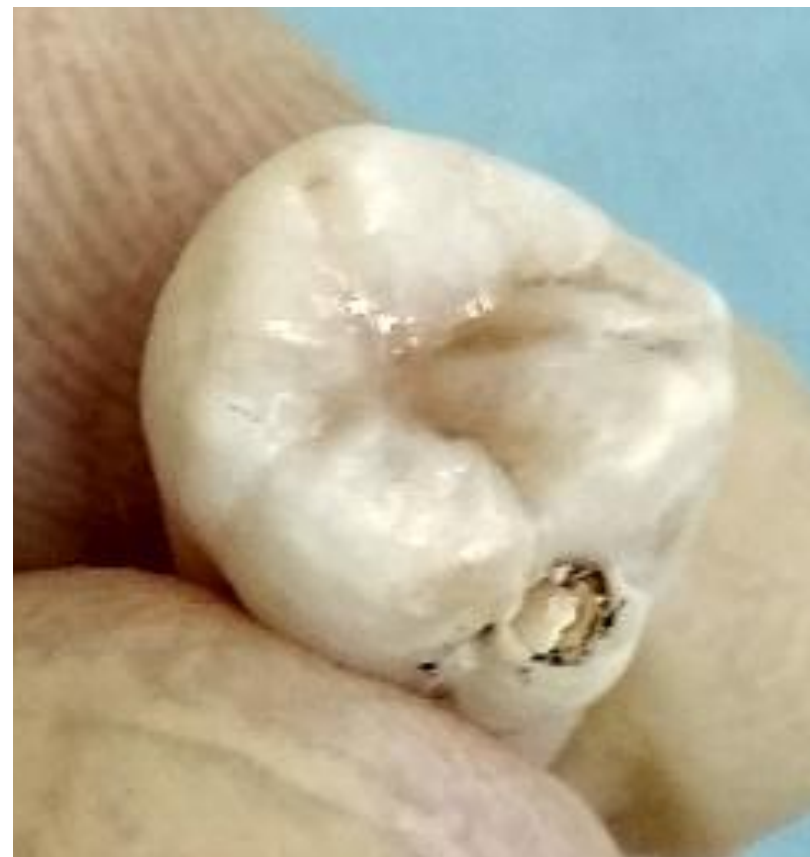
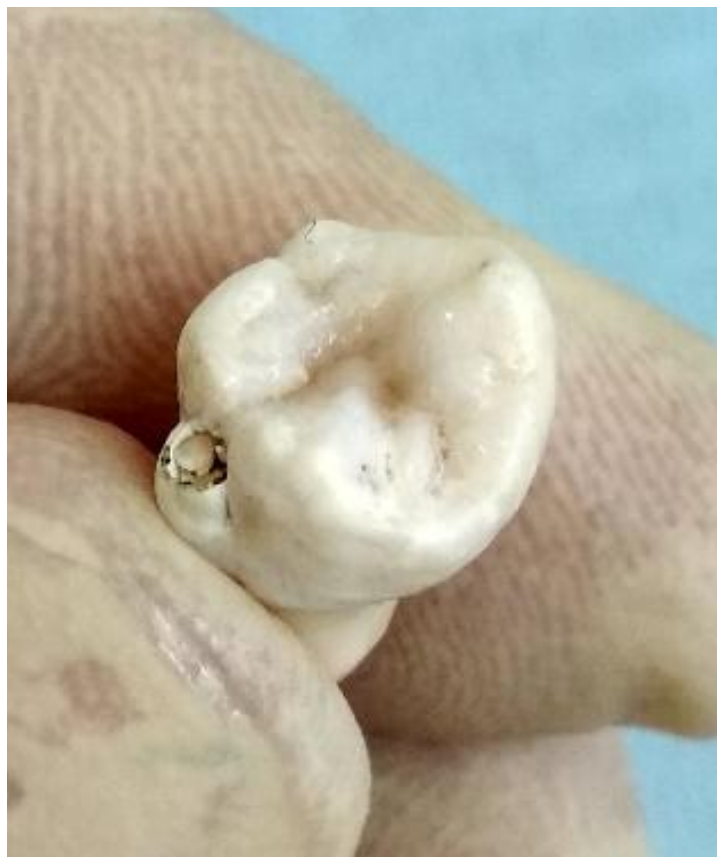
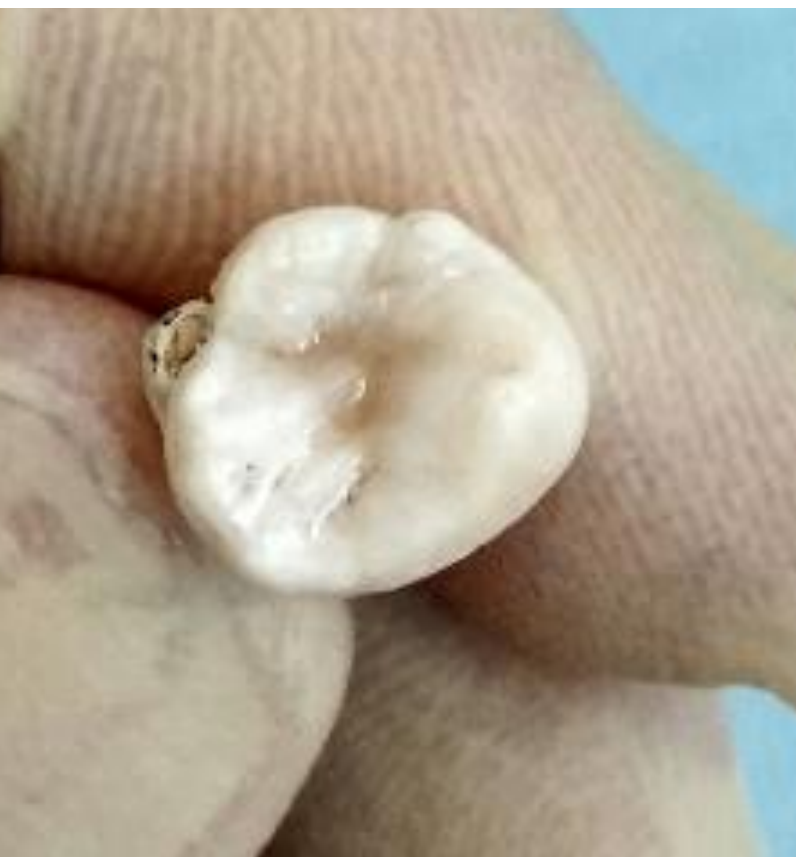Постановка постоянной пломбы

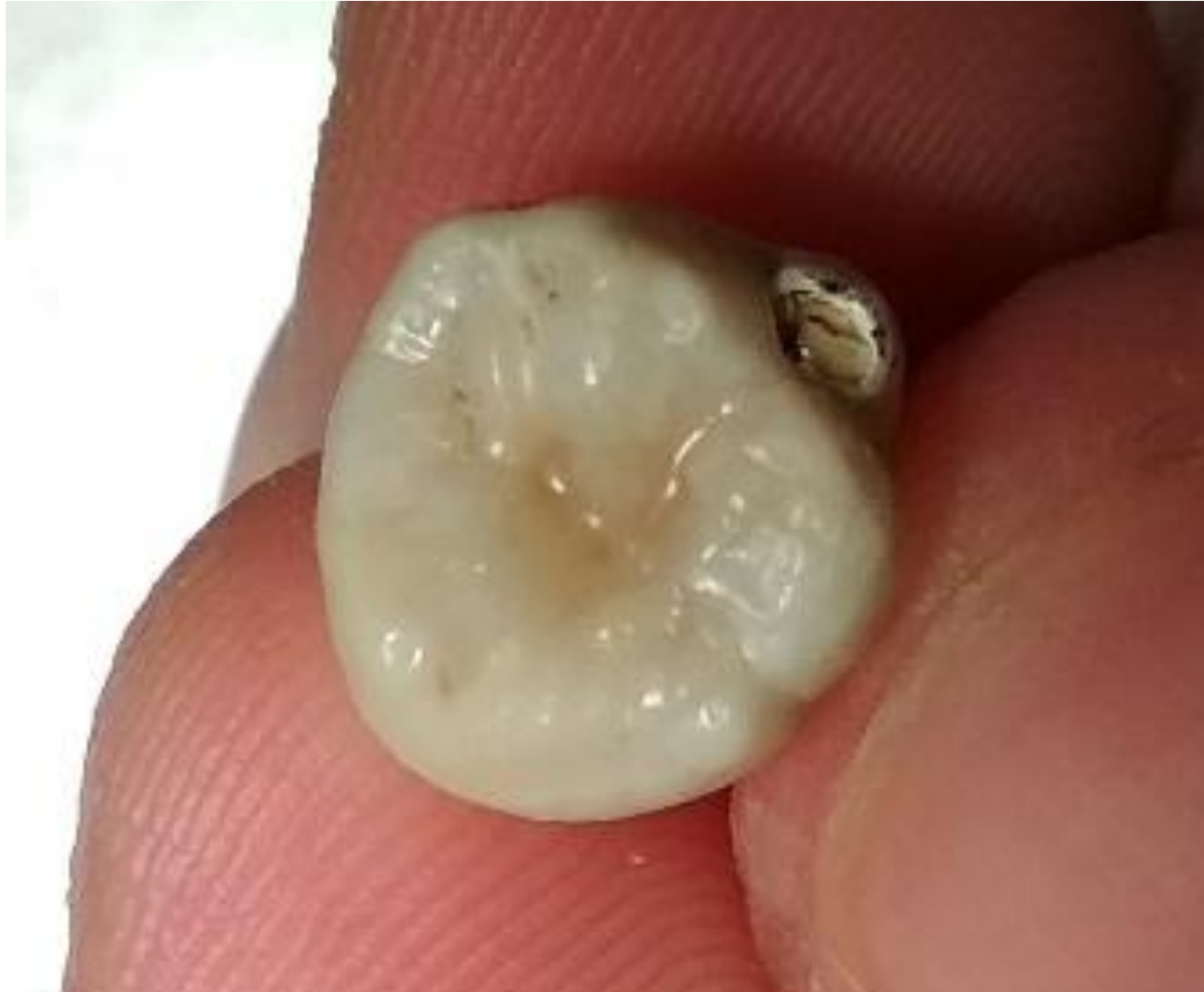



Прокрашивание фиссур



Шлифовка, полировка.



Спасибо за внимание