ГБПОУ «Курганский базовый медицинский колледж»

Патологические формы грудной клетки, виды искревлений позвоночников

Выполнила студентка группы 211 ЛД
Радыгина Полина Александровна
Преподаватель: Буравцова Алёна Владимировна.

Г. Курган
2022 г.

План

1. Общие сведения.
2. Причины деформации грудной клетки.
3. Виды деформации грудной клетки.
4. Классификация искревлений позвоночника.
5. Виды искривлений позвоночника.

Общие сведения

Деформация грудной клетки – это врожденное или приобретенное изменение формы грудной клетки.

Проявляется изменением формы костно-мышечного каркаса верхней части туловища.

Негативно влияет на состояние органов грудной клетки и позвоночника, может провоцировать искривления позвночного столба, осложнения со стороны сердца и легких.

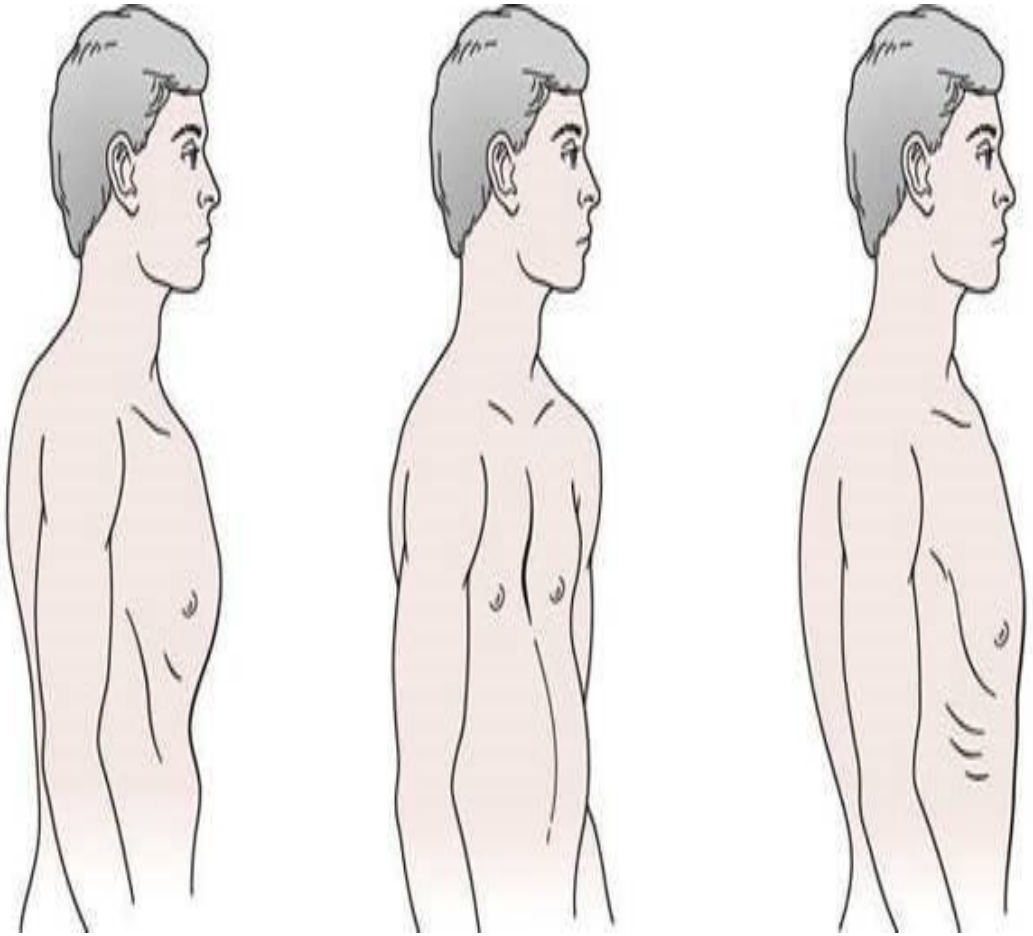

Причины

Все деформации грудной клетки делятся на две группы:

1. **Приобретенные деформации** развиваются вследствие различных заболеваний (хронических заболеваний легких, костного туберкулеза, рахита и сколиоза), травм и ожогов области грудной клетки.

2. **Врожденные деформации (диспластические)** обусловлены недоразвитием или аномалиями развития позвоночника, ребер, грудины, лопаток и мышц грудной клетки. Самые тяжелые деформации возникают при нарушении развития костных структур.

Воронкообразная деформация грудной клетки

Нарушение формы груди, обусловленное западением грудины, передних отделов ребер и реберных хрящей.

Это самый распространенный порок развития грудины.

Предполагается, что воронкообразная деформация возникает из-за генетически обусловленного изменения нормальной структуры хрящей и соединительной ткани.

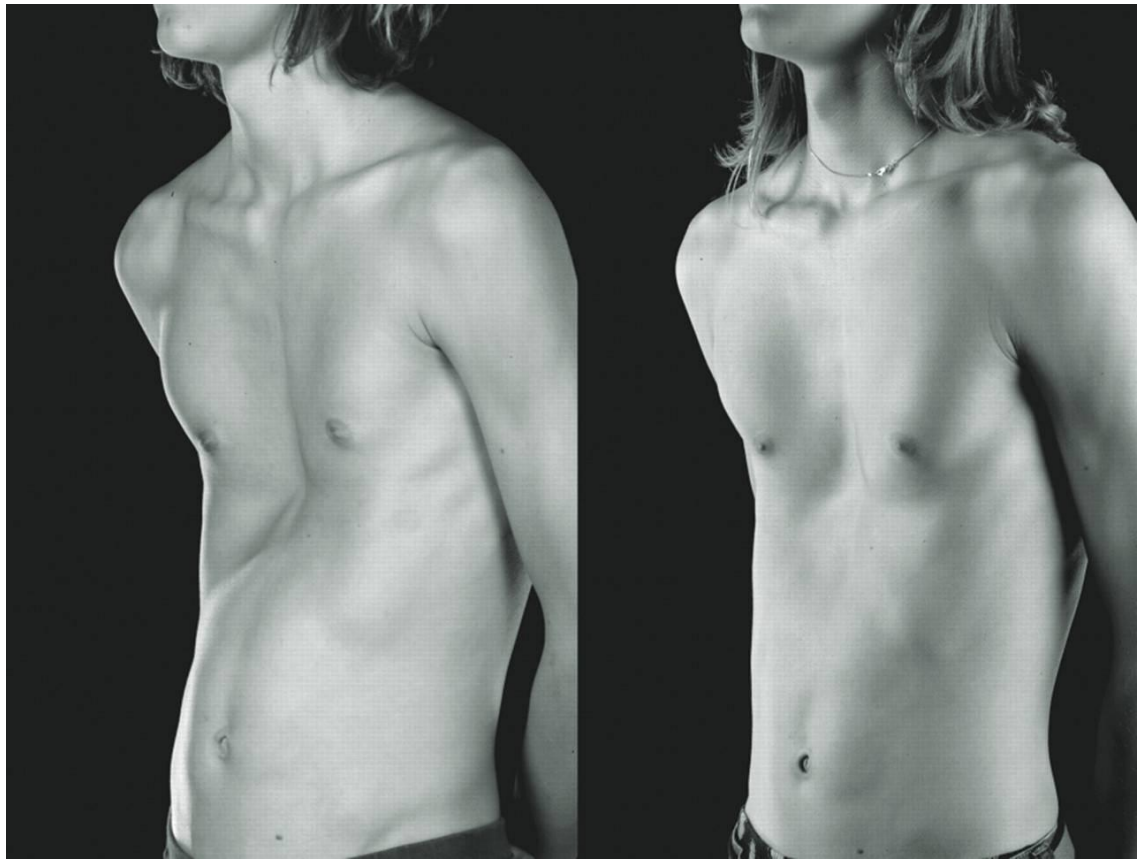

Килевидная деформация грудной клетки (куриная грудь)

Патология обусловлена избыточным разрастанием реберных хрящей.

Обычно разрастаются хрящи V-VII ребер.

Грудина пациента выступает вперед, придавая груди характерную форму киля.

Килевидная грудная клетка сопровождается увеличением переднезаднего размера грудной клетки.

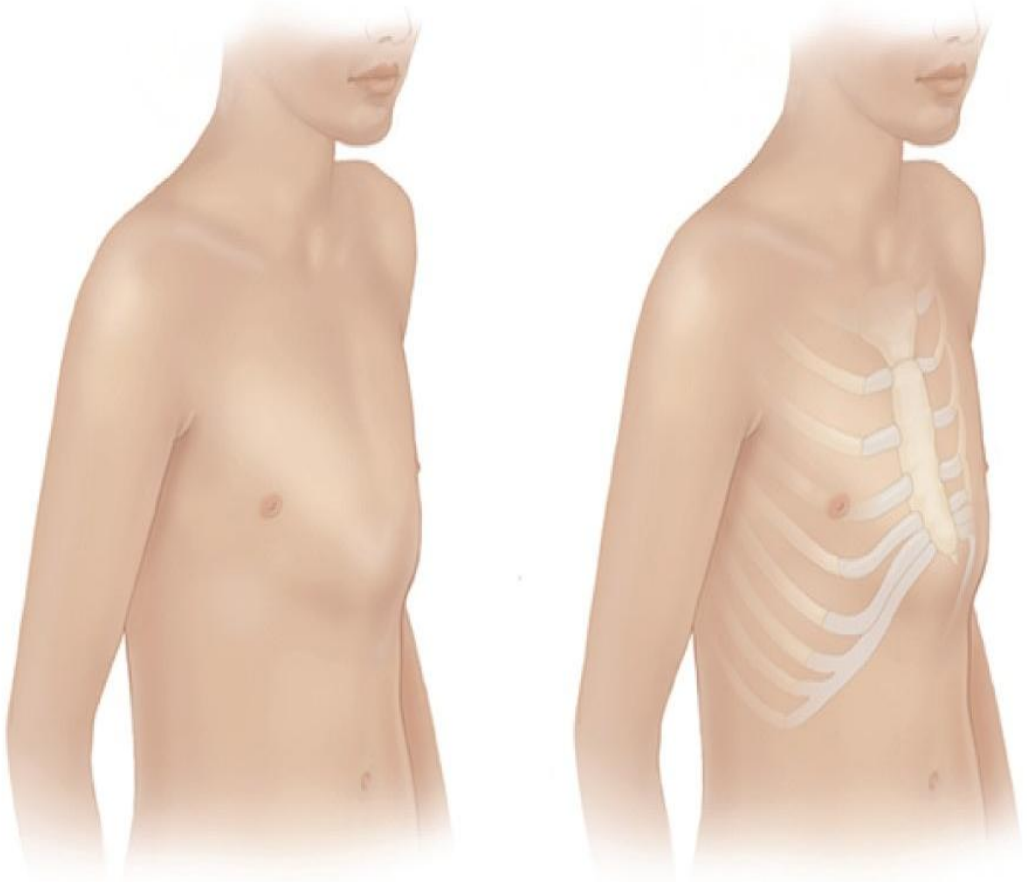

Плоская грудная клетка

Обусловлена неравномерным развитием грудной клетки с уменьшением ее переднезаднего размера. Не вызывает изменений со стороны органов грудной полости.

Приобретенные деформации возникают в результате перенесенных заболеваний (рахита, костного туберкулеза, болезней легких и т.д.) Как правило, в процесс вовлекаются задняя и боковые поверхности грудной клетки.

Эмфизематозная грудная клетка

Развивается при хронической эмфиземе легких. Переднезадний размер грудной клетки увеличивается, грудь пациента становится бочкообразной. Уменьшение дыхательных экскурсий обусловлено заболеванием легких.

Паралитическая грудная клетка

Характеризуется уменьшением переднезаднего и бокового размера грудной клетки.

Межреберные промежутки расширены, лопатки отстают от спины, ключицы хорошо выделяются.

Патология обусловлена хроническими заболеваниям плевры и легких.

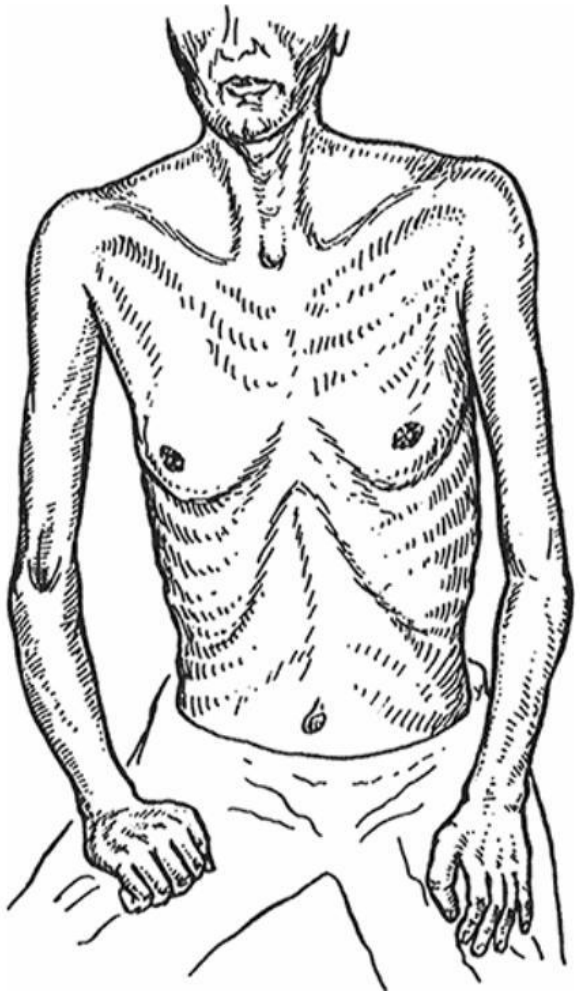

Ладьевидная грудная клетка

Возникает у пациентов с сирингомиелией. Характеризуется ладьевидным углублением в средней и верхней частях грудины.

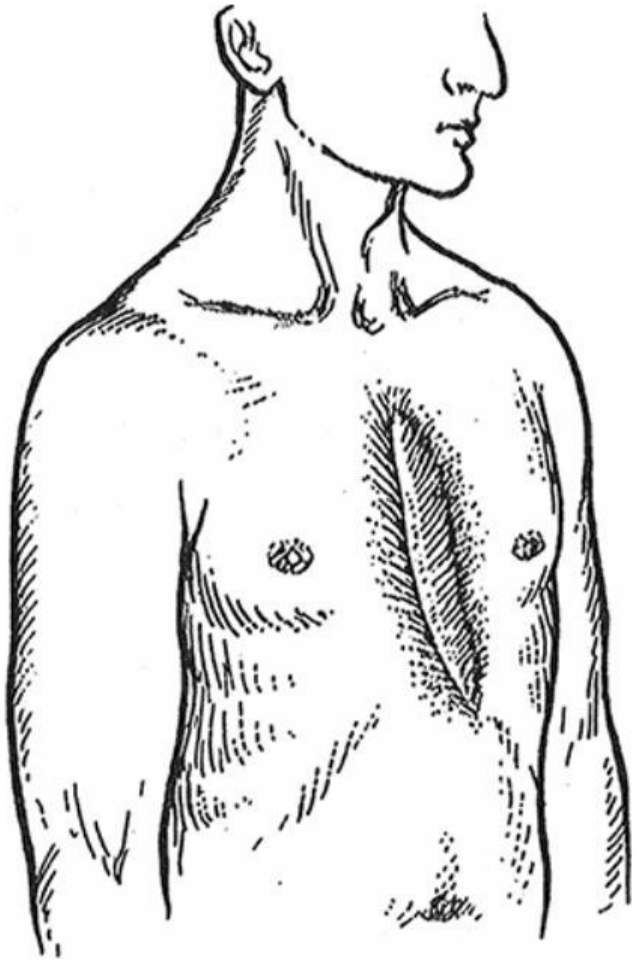

Кифосколиотическая грудная клетка

Развивается в результате патологического процесса в позвоночнике, сопровождающегося выраженным изменением его формы.

Может возникать при туберкулезе позвоночника и некоторых других заболеваниях.

Выраженная кифосколиотическая деформация вызывает нарушение работы сердца и легких.

Плохо поддается лечению.

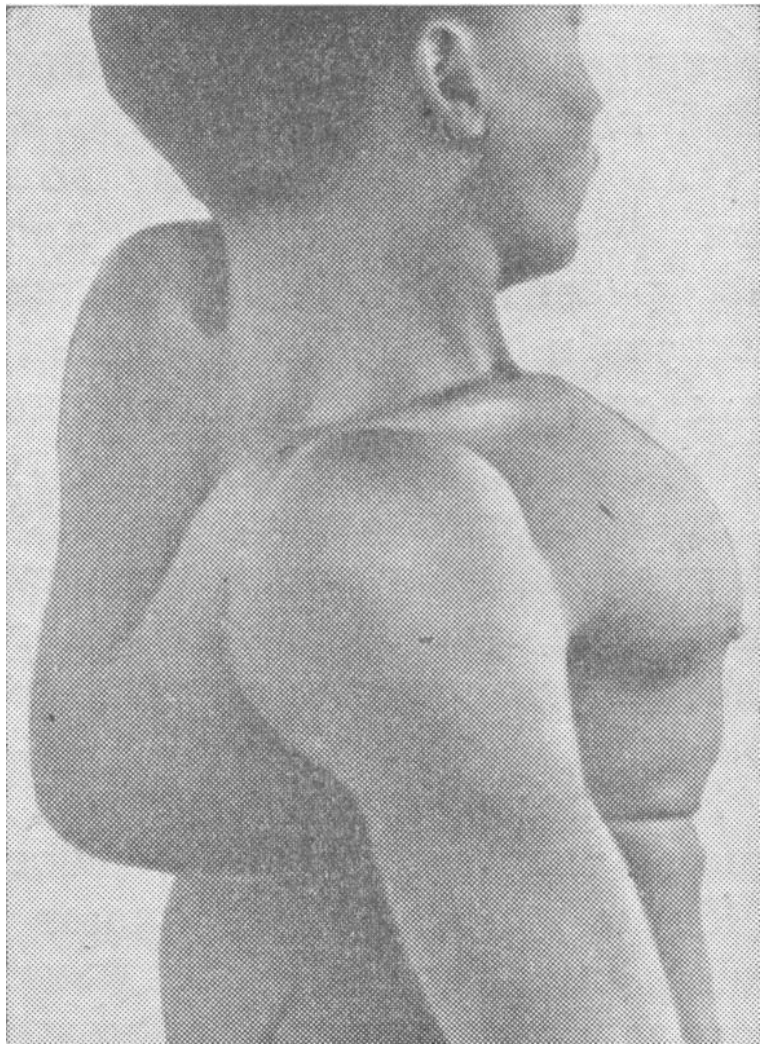

Общие сведения

Искривление позвоночника – это нарушение правильной конфигурации позвоночного столба. Может быть врожденным или приобретенным, прямым или боковым. Проявляется наличием видимой деформации, выраженной сутулостью, в тяжелых случаях выявляется горб.

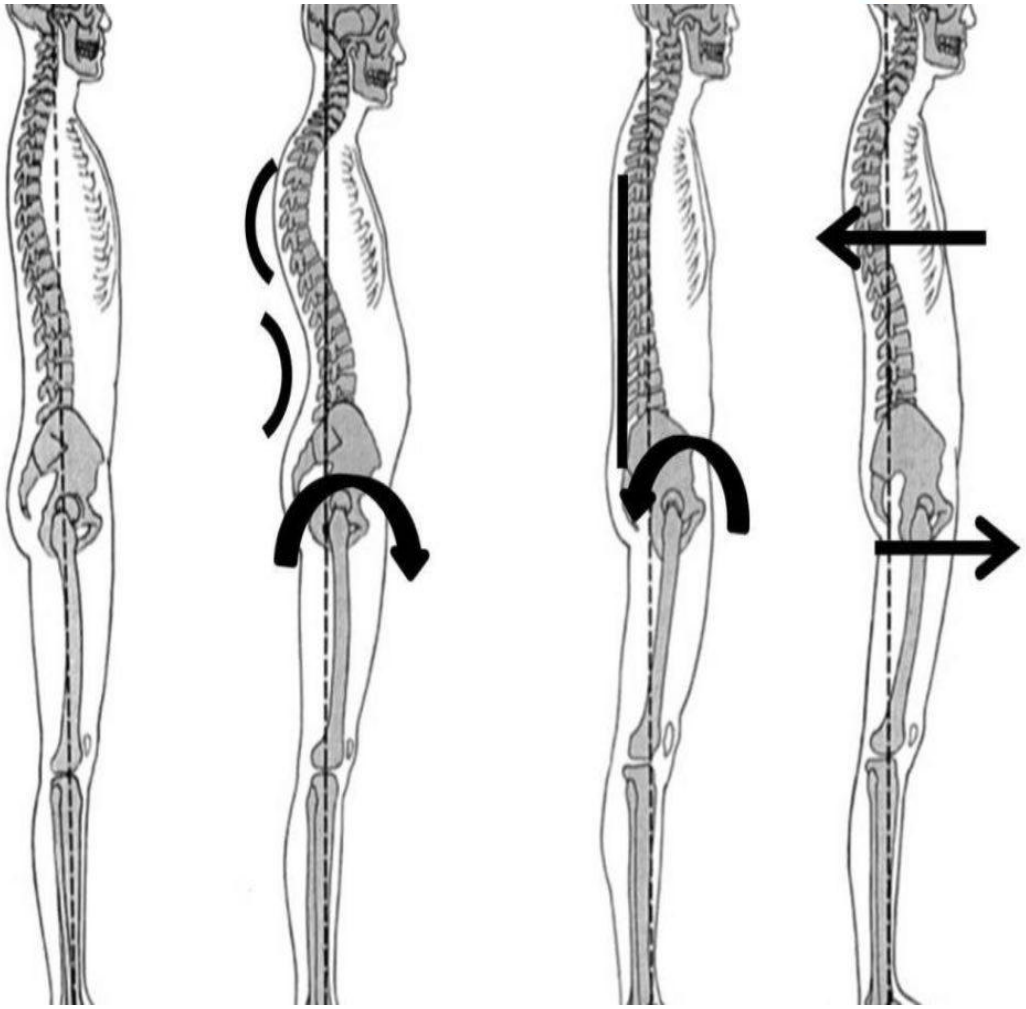

Классификация

Выделяют искривление позвоночного столба кпереди (лордоз), кзади (кифоз) и боковое искривление (сколиоз). **В норме** боковые деформации отсутствуют, физиологический грудной кифоз составляет не более 15°, физиологический поясничный лордоз – 150-160°.

Патологическии искривления, которые разделяются по степени тяжести:

1. **При сколиозе:** первая степень - 1-10°, вторая – 11-25°, третья – 26-50°, четвертая – более 50°.
2. **При кифозе:** первая степень – 31-40°, вторая – 41-50°, третья – 51-70°, четвертая – более 71°.
3. **При лордозе:** менее 145° – гиперлордоз, более 170° – гиполордоз.

Сколиоз

На начальных стадиях протекает бессимптомно, обнаруживается по одному или нескольким характерным внешним признакам: лопатки располагаются несимметрично, пупок локализуется не по срединной линии, при наклоне вперед видно отклонение позвоночного столба в сторону.

В последующем появляется болевой синдром, искривление усугубляется, формируется деформация грудной клетки.



Патологический лордоз

Данная деформация влияет на положение туловища и внутренних органов.

Отмечается уплощение грудной клетки и выпячивание живота. Голова и плечи выдвинуты кпереди.

Позвоночник, мышцы и связки спины испытывают повышенную нагрузку, что проявляется болями, повышенной утомляемостью и нарушением подвижности.

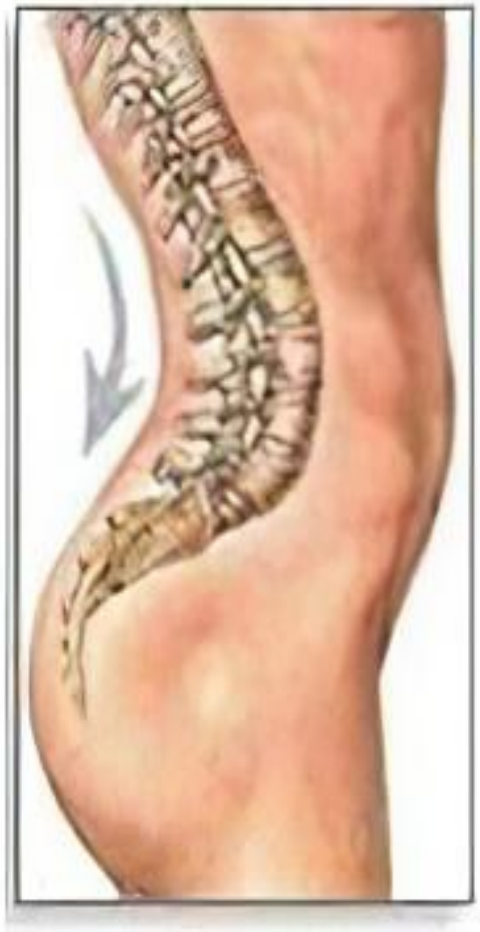

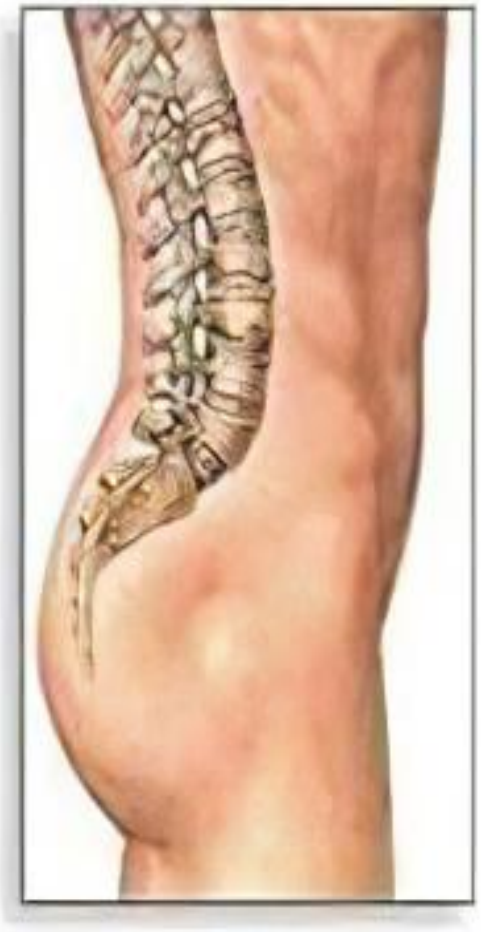

Патологический кифоз

Патологический кифоз проявляется в виде сутулости, круглой спины, в тяжелых случаях – горба.

Из-за чрезмерного искривления позвоночника грудная клетка сужается, диафрагма опускается книзу, верхняя часть туловища наклоняется вперед, плечи опускаются.

Спасибо за внимание!