Черепномозговые нервы

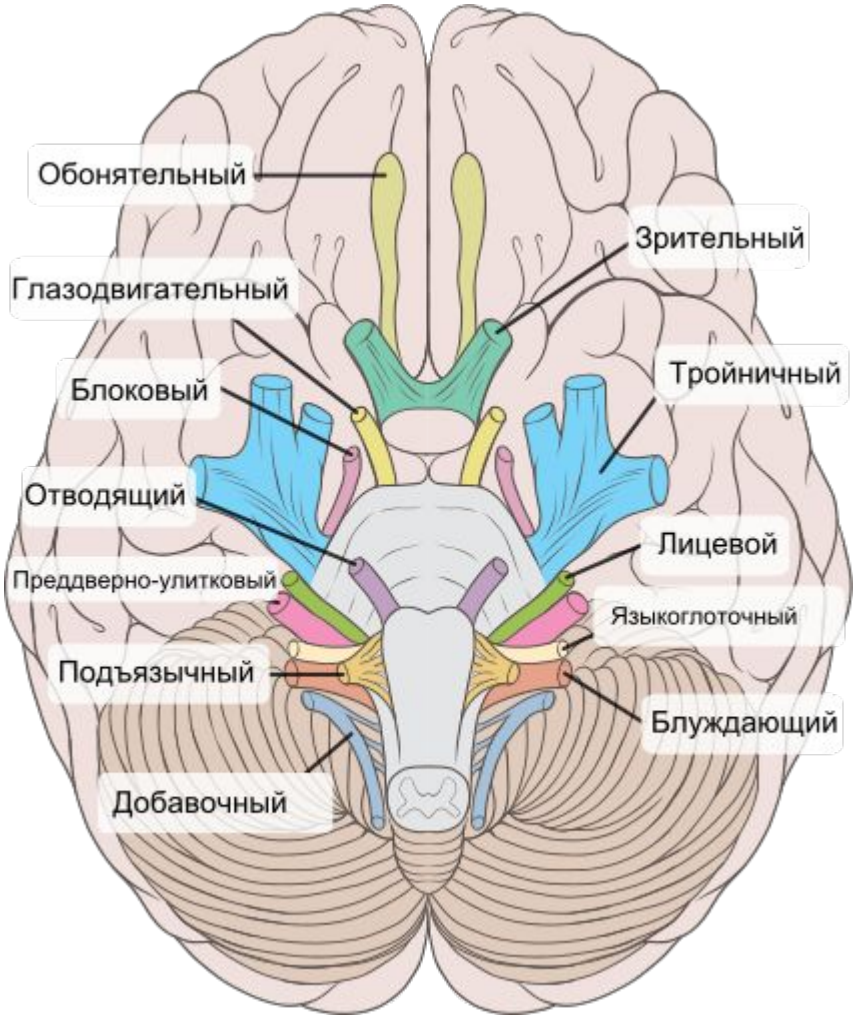
Обонятельный
Зрительный
Глазодвигательный
Блоковый
Тройничный
Отводящий
Лицевой
Преддверно-улитковый
Языкоглоточный
Подъязычный
Блуждающий
Добавочный

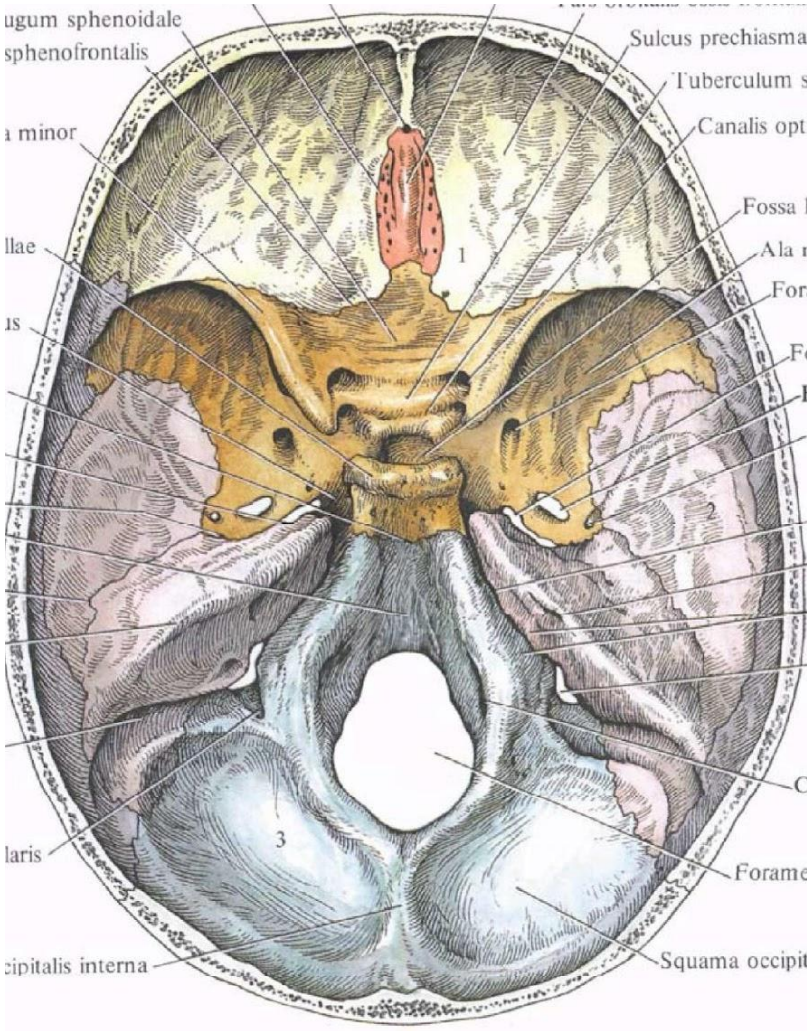
ugum sphenoidale
sphenofrontalis
Sulcus prechiasma
Tuberculum s
a minor
Canalis opt
Fossa
llae
Ala
1
2
3
laris
Forame
cipitalis interna
Squama occipit

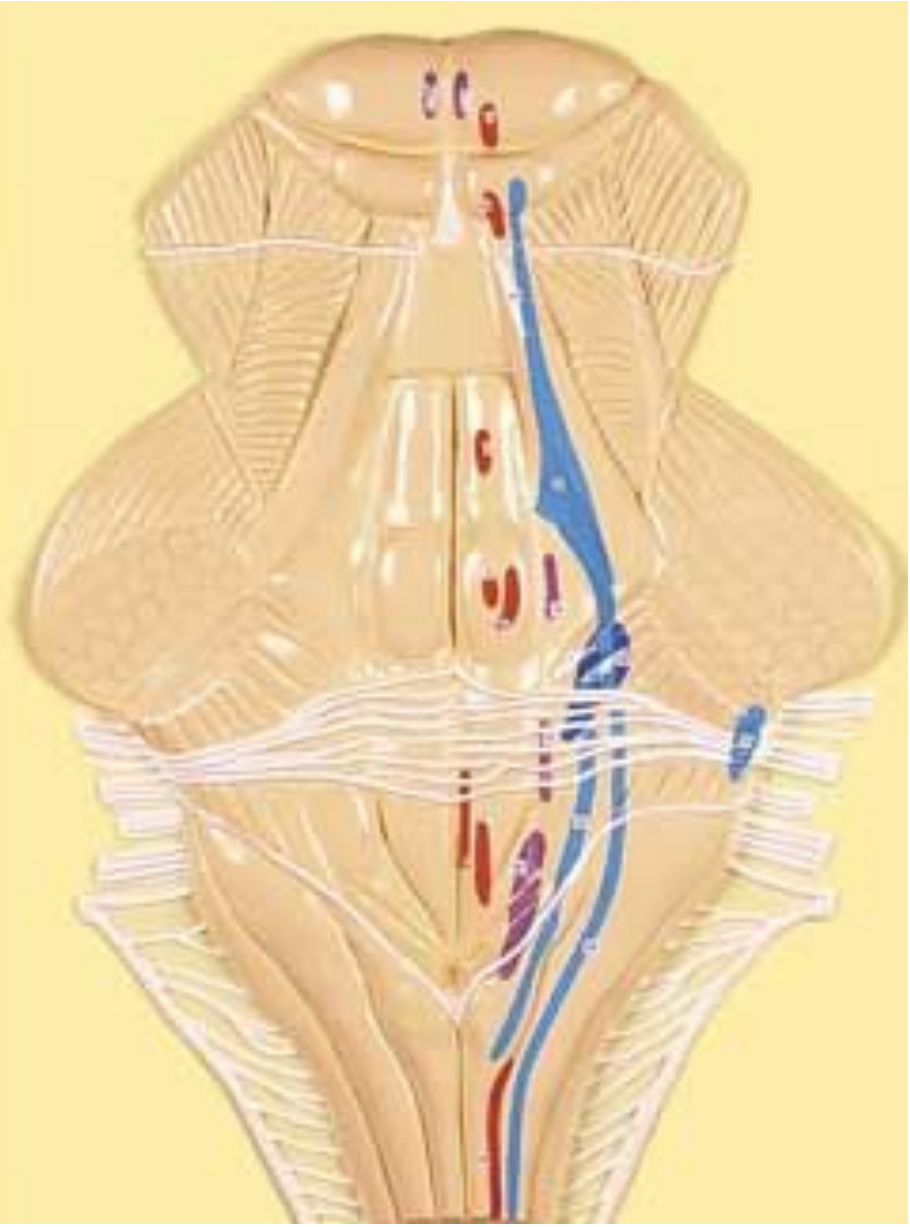

Топография лицевого нерва

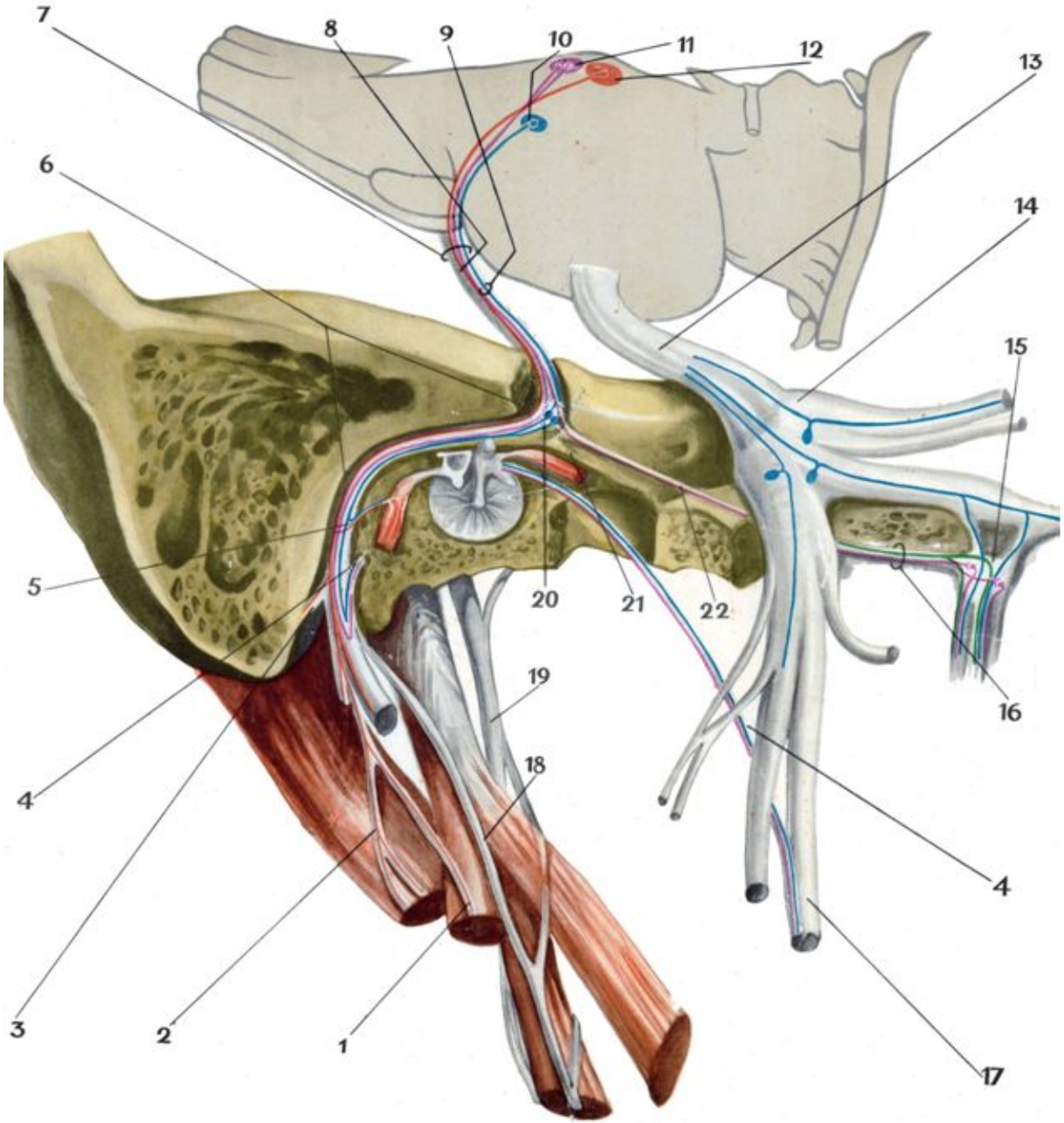

- имеет двигательное ядро,
- чувствительное (вкусовое) ядро одиночного пути, вегетативное верхнее слюноотделительное ядро в дорсальной части моста; из мозга выходит на границе моста с продолговатым мозгом двумя корешками: собственно лицевой нерв (двигательный) и промежуточный нерв – содержащий чувствительные и парасимпатические преганглионарные волокна);
- через внутреннее слуховое отверстие входит в лицевой канал височной кости, образует чувствительный узел (узел коленца)

- **1 отдел (в пирамиде височной кости)**
- ***Большой каменистый нерв*** – парасимпатический --одноимённую борозду - *foramen lacerum - canalis pterygoideus os sphenoidale - fossa pterygopalatina*, достигает крылонёбного узла - скуловой нерв -*glandula lacrimalis*.
- ***Стременной нерв (****N.stapedius*) к стременной мышце
- ***Барабанная струна*** (*Chorda tympani*) – в барабанную полость -*fissura petrotympanica* - между медиальной и латеральной крыловидными мышцами под острым углом входит в язычный нерв *n.lingualis*.
- смешанный нерв, несущий парасимпатические волокна к подъязычному и поднижнечелюстному узлам, и вкусовые волокна к передним $^2/_3$ языка
- **2 отдел (шилососцевидное отверстие, до вхождения в толщу околоушной железы**
- ***Задний ушной нерв*** (*N.auricularis posterior*).
- ***Шилоподъязычная ветвь*** (*R.stylohyoideus*)
- ***Двубрюшная ветвь*** (*R.digastricus*).
- **3 отдел (околоушное сплетение) :**
- *Rr.temporales Rr.zygomatici Rr.buccales* – Краевая ветвь нижней челюсти (*R.marginalis mandibulae)* Шейная ветвь (*R.colli*)

ЛИЦЕВОЙ НЕРВ

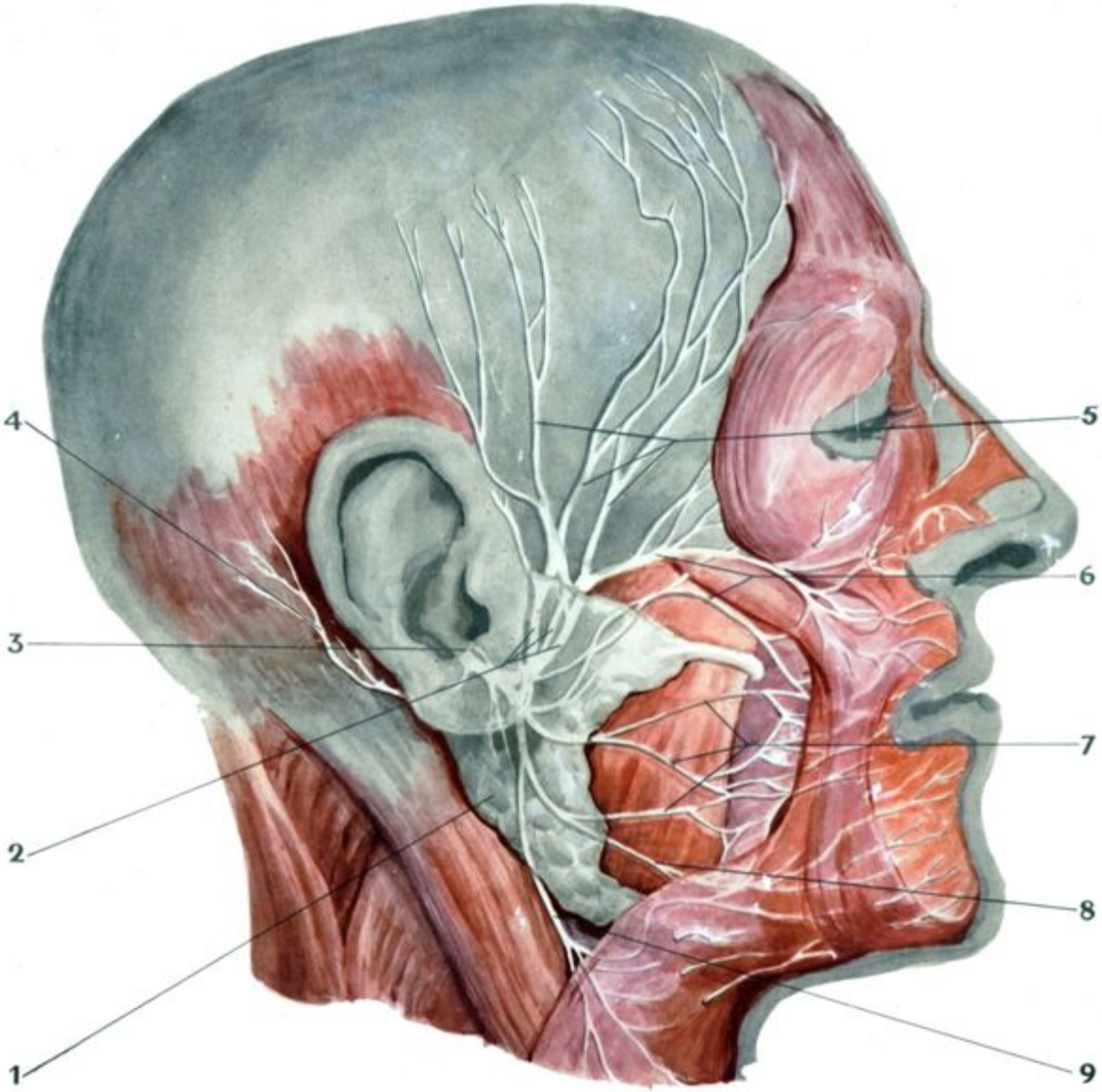

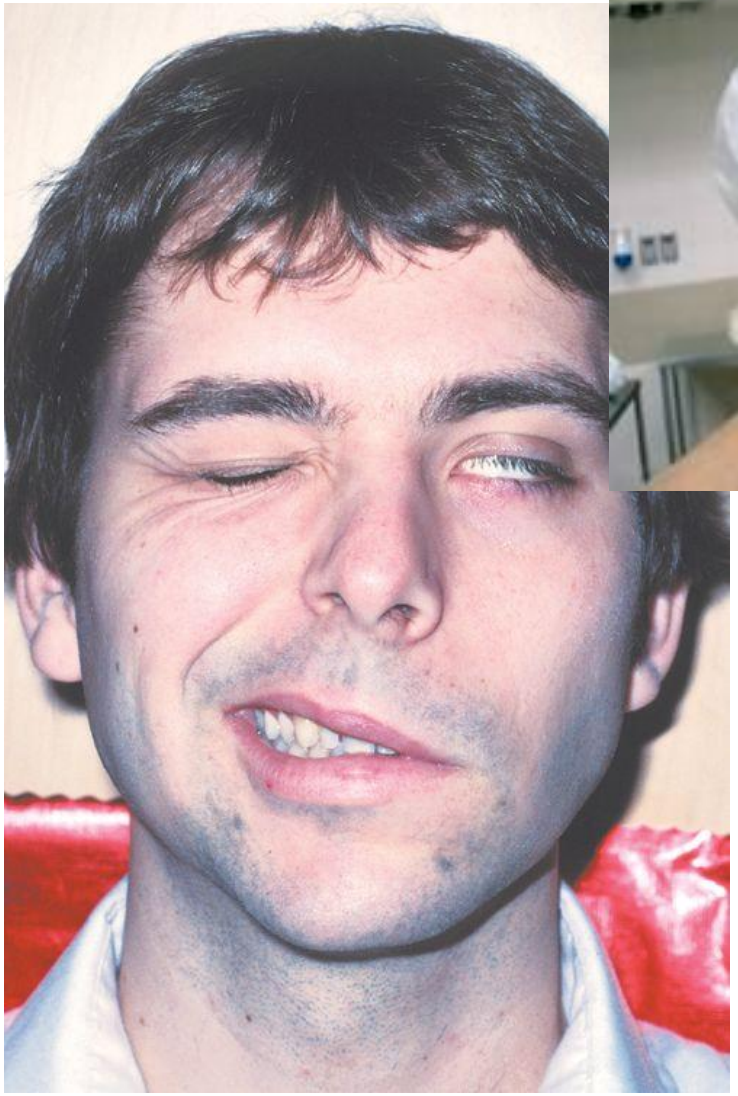

- **Pars cochlearis (слуховой путь)**
  клетки (1 нейроны) спирального узла во внутреннем ухе, периферические отростки идут к волосковым клеткам кортиева (спирального) органа;
- центральные отростки через внутренний слуховой проход входят в череп, в мосто-мозжечковом - в мозг, где заканчиваются на
- клетки вентрального и дорсального ядер (вторые нейроны),
- Отростки переходят на противоположную сторону
- 3 нейроны (подкорковые центрам слуха – нижние бугорки четверохолмия и медиальные коленчатые тела);
- Аксоны через заднюю ножку внутренней капсулы идут к средней трети верхней височной извилины, где располагается цент слуха
-

- **Pars vestibularis (вестибулярный путь)**
  преддверная часть начинается от тел клеток (1 нейроны - Узел Скарпы) вестибулярного узла, дендриты клеток - к гребешкам полукружных протоков, пятнам маточка и мешочки преддверия (рецепторы органа гравитации и равновесия),
- аксоны через внутренний слуховой проход направляются в полость черепа и заканчиваются на телах клеток вестибулярных ядер
- Вторые нейроны вестибулярного пути располагаются в области четвертого желудочка
  Комплекс вестибулярных ядер включает
- Верхнее вестибулярное ядро (ядро Бехтерева)
- Латеральное вестибулярное ядро (ядро Дейтерса)
- Медиальное вестибулярное ядро (ядро Швальбе)
- Нижнее вестибулярное ядро (ядро Роллера)
- вестибулярные ядра дают начало волокнам, идущим в трех направлениях: 1) к мозжечку; 2) к спинному мозгу; 3) в составе медиального продольного пучка

- 1) Ядро Бехтерева – волокна через нижнюю ножку мозжечка к n.fastigii червя мозжечка своей и противоположной стороны.
  2) Ядро Дейтерса –к передним рогам спинного мозга и заднему продольному пучку.
  3) Ядра Швальбе и Роллера–
- в таламус (3 нейрон) - в теменно-височную область коры головного мозга.

Преддверно-улитковый нерв

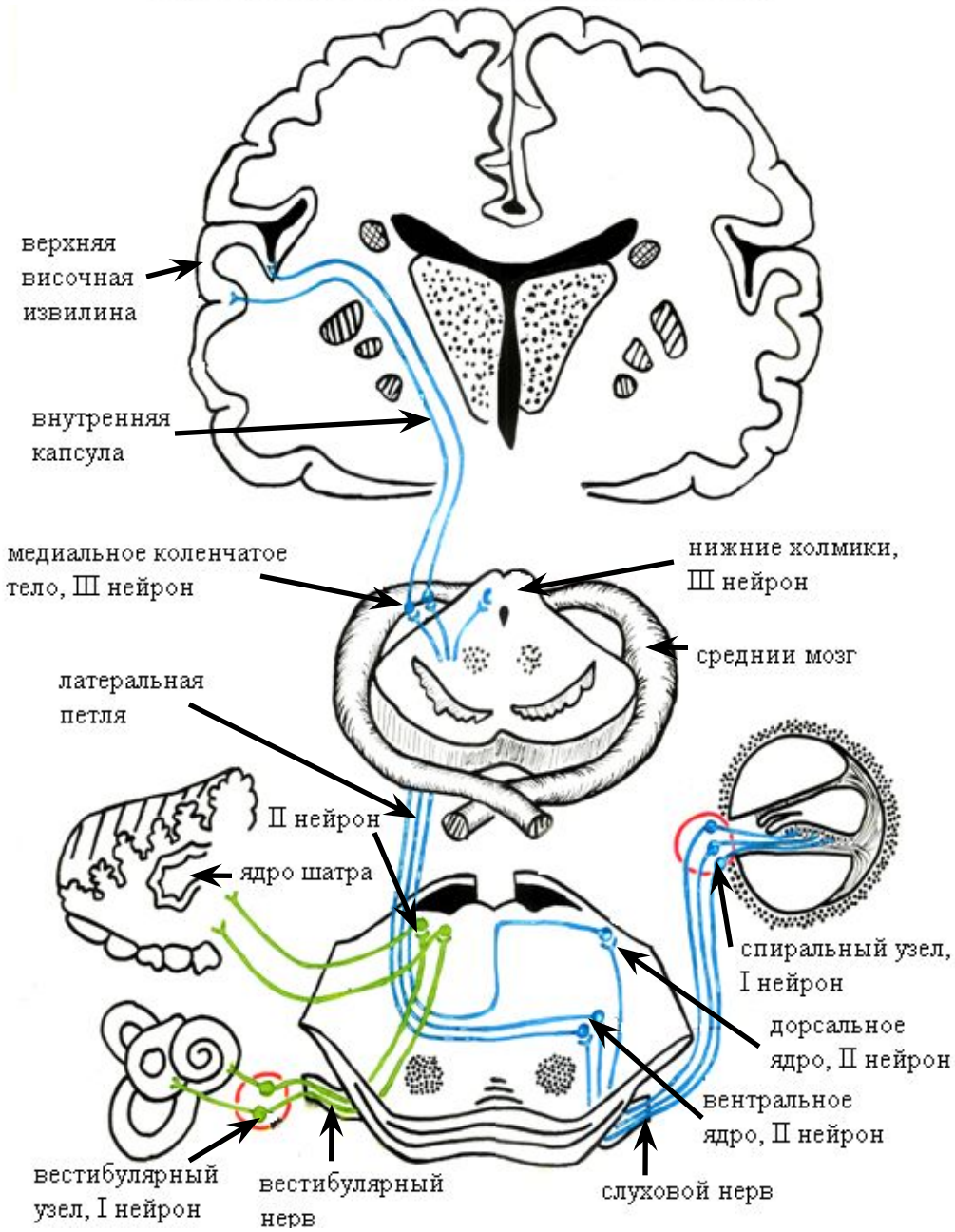

- **Исследование и симптомы поражения преддверно-улиткового нерва**
  Исследование слуха:
  Гипоакузия – снижение слуха
  Гиперакузия – исиление восприятия звуков
  Глухота – потеря слуха
  Исследование вестибулярного аппарата:
  Головокружение – приступообразное (возникающее в определенных положениях тела и головы), системное (вращение предметов в определенном направлении).
  Нистагм
  Нарушение координации движений

ЯЗЫКОГЛОТОЧНЫЙ НЕРВ

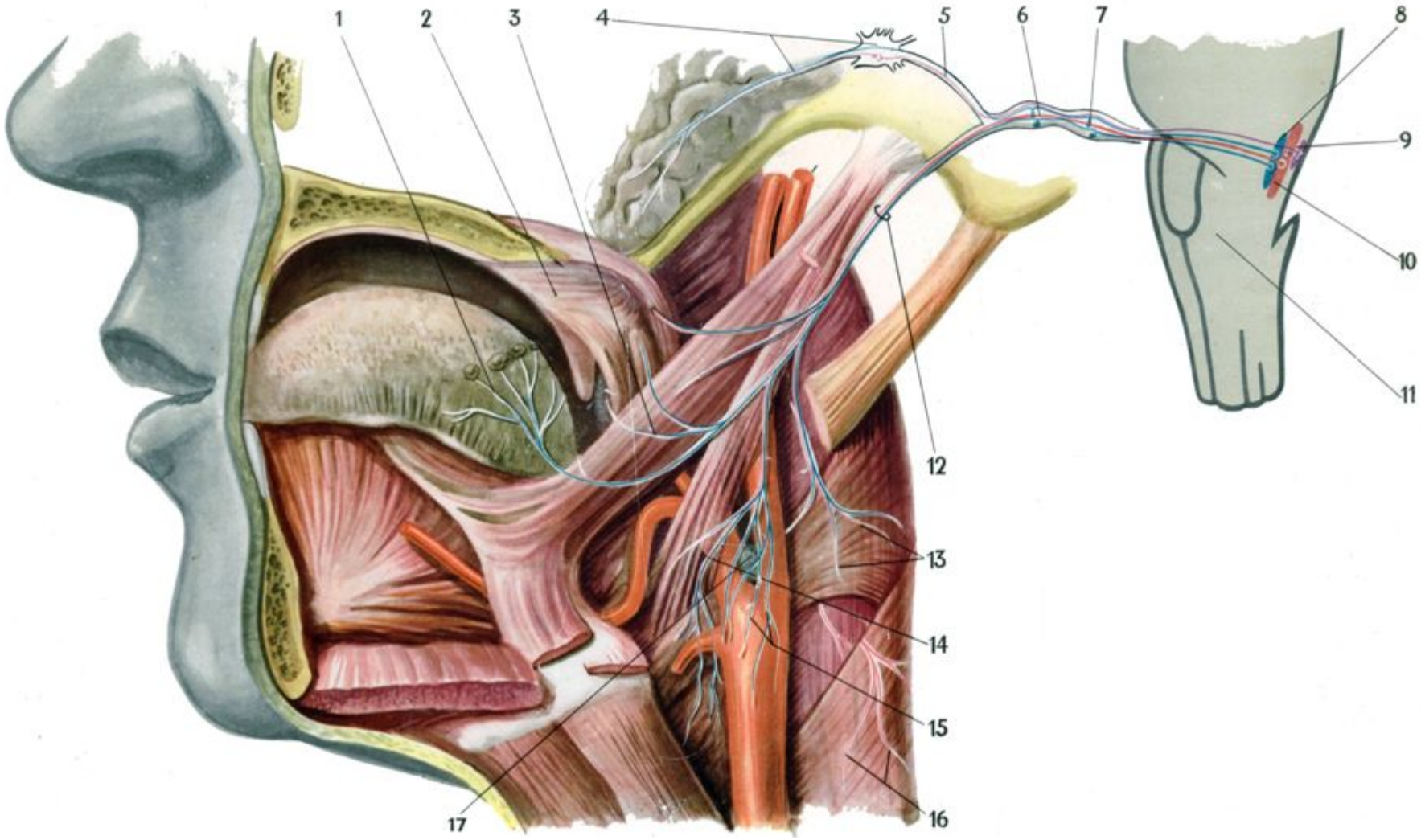

- двойное (двигательное),
- Ядро одиночного пути (чувствительное),
- нижнее слюноотделительное (парасимпатическое)

  (в продолговатом мозге)
- выходит из мозга позади оливы; из полости черепа – через яремное отверстие; имеет 2 чувствительных узла (верхний и нижний);

- **I. Ветви, начинающиеся от нижнего ганглия**
- Барабанный нерв (*N.tympanicus*) - в барабанную полость, по её медиальной стенке, - барабанное сплетение – к слизистой оболочке среднего уха, евстахиевой трубе
- смешанный (содержит чувствительные волокна к слизистой среднего уха и парасимпатические преганглионарные к ушному узлу, для секреторной иннервации околоушной железы
- - малый каменистый нерв - *fissura sphenopetrosa* - к ушному ганглию.
- **II. Ветви, начинающиеся, от ствола языкоглоточного нерва:**
- Глоточные ветви (*Rr.pharyngei*) —3-4 нерва, образуют глоточное сплетение
- Каротидная ветвь — 1-2 тонкие ветви, вступают в толщу каротидного гломуса (*glomus caroticus*)
- Ветвь шилоглоточной мышцы (*R. musculi stylopharyngei*)
- Ветви миндалин (*Rr.tonsillares*) к слизистой оболочке нёбных дужек и миндалины.
- Язычные ветви (*Rr.linguales*) – вся чувствительност задней трети языка

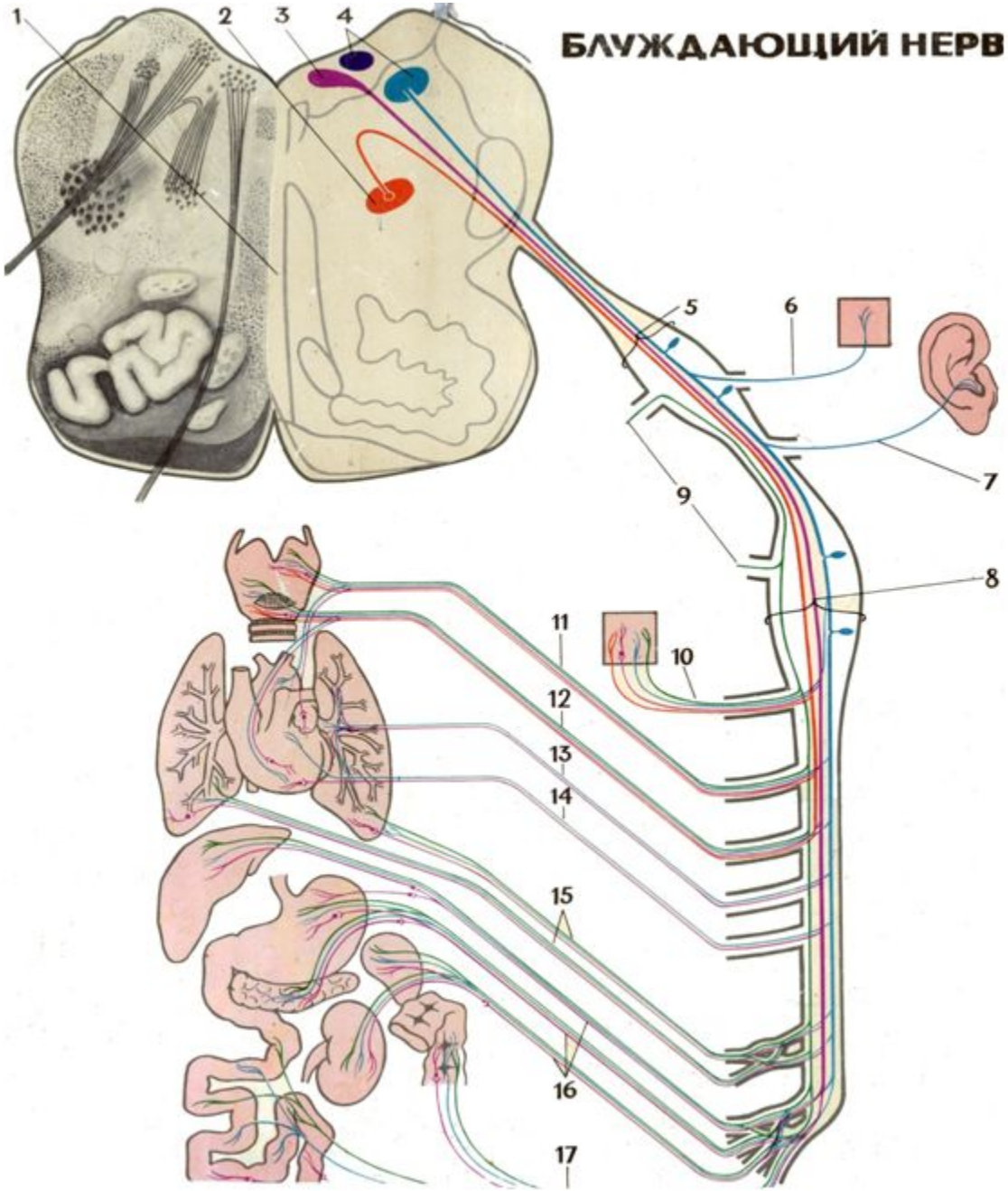
БЛУЖДАЮЩИЙ НЕРВ
1
2
3
4
5
6
7
8
9
10
11
12
13
14
15
16
17

Двойное (двигательное), ядро одиночного пути (чувствительное), заднее ядро (парасимпатическое) в продолговатом мозге; выходит из мозга позади оливы, из черепа – через яремное отверстие; имеет 2 чувствительных узла (верхний и нижний); делится на 4 отдела:

- **Головной отдел блуждающего нерва** до нижнего узла
- Менингеальная ветвь
- Ушная ветвь (
- Соединительная ветвь с языкоглоточным нервом (*Ramus communicans cum nervo glossopharyngeus*), соединяет верхний узел блуждающего нерва с нижним узлом языкоглоточного нерва.
- Соединительная ветвь с добавочным нервом

Шейный отдел блуждающего нерва
от нижнего узла до отхождения возвратного гортанного нерва

- 1. Глоточные ветви (*Rr.pharyngei*), иннервируют мышцы и слизистую оболочку глотки.
- 2. Верхний гортанный нерв (*N.laryngeus superior*) к боковой поверхности гортани;.
- 3. *Nn.cardiaci cervicales superiores* в количестве 2-3
- 4. *Nn.cardiaci cervicales inferiores* отходят ниже возвратного гортанного нерва.
- 5. Возвратный гортанный нерв (*N.laryngeus reccurens*) отходит от основного ствола справа — на уровне подключичной артерии, а слева — на уровне дуги аорты. Обогнув снизу эти сосуды , они направляются кверху в борозде м/у трахеей и пищеводом до гортани.
- Ветви возвратного гортанного нерва:
- трахейные ветви (*rr.tracheales*)
- пищеводные ветви (*rr.esophagei*)
- нижний гортанный нерв (*n.laryngeus inferior*)

- **Грудной отдел блуждающего нерва**
- от места отхождения возвратного гортанного нерва до пищеводного отверстия диафрагмы.
- Грудные сердечные ветви
- Бронхиальные ветви
- Легочное сплетение
- Пищеводное сплетение
- **Брюшной отдел блуждающего нерва**
- Брюшной отдел блуждающего нерва представлен **передним и задним блуждающими стволами.**
- Задний ствол блуждающего нерва: задние желудочные ветви , чревные ветви, к солнечному сплетению. Волокна, составляющие чревные ветви, проходят через солнечное сплетение к брюшным органам.
- Передний ствол блуждающего нерва: к печени — печёночные ветви к передней поверхности желудка.
- Желудочные ветви от переднего и заднего стволов в подсерозном слое образуют переднее и заднее сплетения желудка.

ДОБАВОЧНЫЙ И ПОДЪЯЗЫЧНЫЙ НЕРВЫ

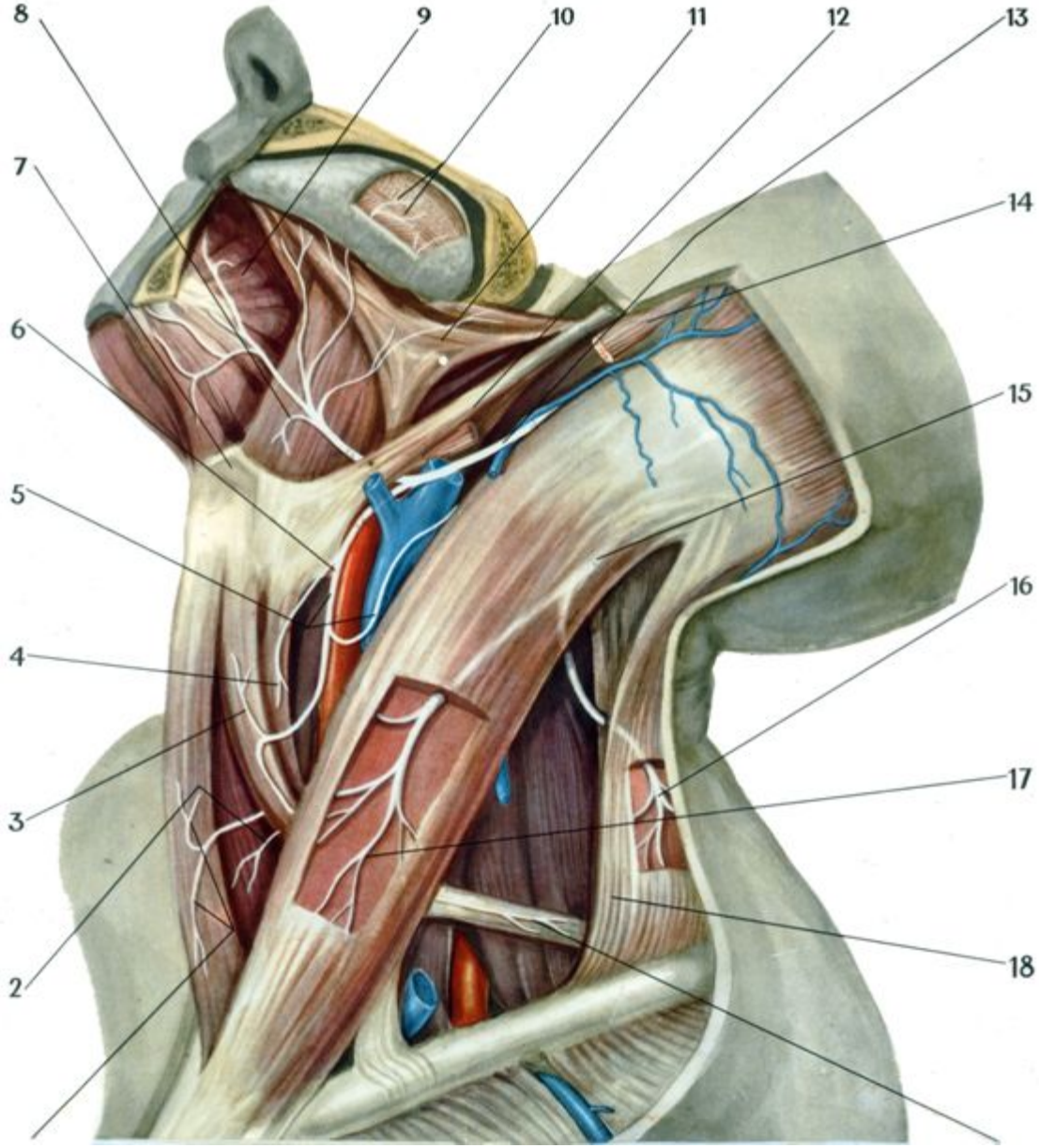

- - XI пара – добавочный нерв
- двигательное ядро в продолговатом мозге
- двигательное ядро в верхних 5 сегментах спинного мозга; выходит из мозга позади оливы, из полости черепа – через яремное отверстие;
- (*ramus internus*) подходит к блуждающему нерву и входит в его состав отдает
- (*ramus externus*) ветви к грудино-ключично-сосцевидной и трапециевидной мышцам

- XII пара – подъязычный нерв

двигательное ядро в области подъязычного треугольника ромбовидной ямки; выходит между оливой и пирамидой продолговатого мозга, из полости черепа – через канал подъязычного нерва; отдает ветви к мышцам языка и верхний корешок шейной петли для иннервации подподъязычных мышц шеи.

-
- Внутренняя ветвь (*ramus internus*) подходит к блуждающему нерву и входит в его состав
- Наружная ветвь (*ramus externus*) следует вниз и на уровне угла нижней челюсти отклоняется кзади под грудинно-ключично-сосцевидную мышцу, здесь n.accessorius отдаёт к ней ряд мышечных веточек, соединяясь в её толще с ветвями шейного сплетения (третий шейный нерв). Дальше нерв выходит из-под наружного края этой мышцы, выше середины его протяжения, в область латерального шейного треугольника, вступает под передний край трапециевидной мышцы.

- По своему ходу n.hypoglossus отдаёт ряд ветвей, которые соединяют его с другими нервами:
- соединительная ветвь с верхним шейным ганглием симпатического ствола
- соединительная ветвь с нижним узлом блуждающего нерва
- соединительная ветвь с язычной ветвью блуждающего нерва
- соединительная ветвь с шейной петлёй (*ansa cervicalis*)
- Соединительная ветвь с язычным нервом тройничного нерва.
- **Исследование и поражение подъязычного нерва**
  Дизартрия – неотчетливая, заплетающаяся речь
  Анартрия – отсутствие речи в сочетании с нарушением жевания и глотания
  Парез половины языка – при высовывании язык отклоняется в сторону поражения из-за преобладания m.genioglosseus здоровой стороны