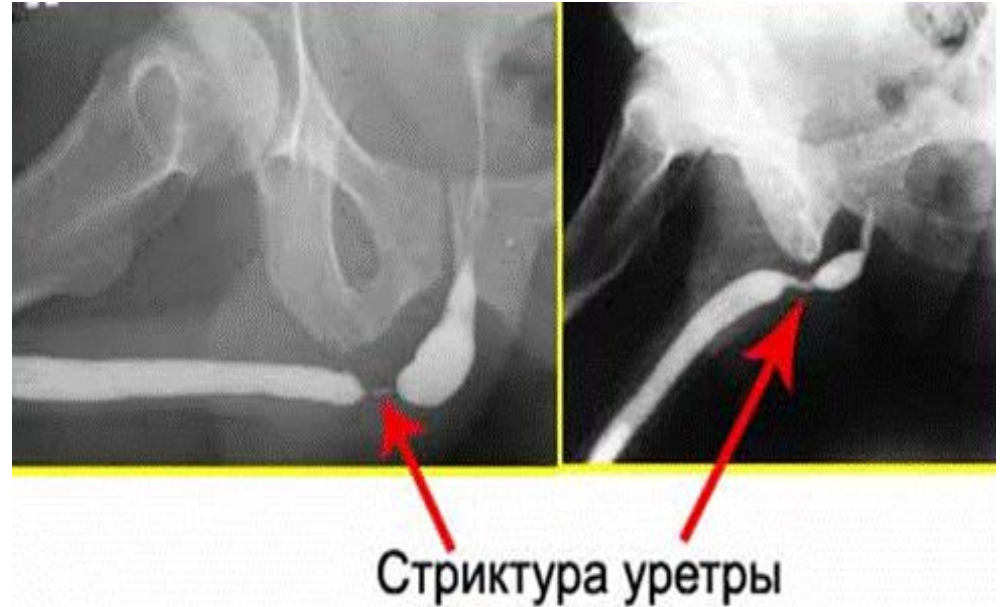

ФГБОУ ВО ПГМУ им. ак. Е.А. Вагнера Минздрава России
Кафедра нормальной, топографической
и клинической анатомии оперативной хирургии

Пластика уретры и полового члена

Показания:

- 1) Сужение уретры. Конкретные диагнозы, на основании которых назначается уретропластика, это
- 2) стеноз на фоне появления стриктур - участков частичного сужения мочеиспускательного канала.
- 3) облитерация уретры – полное закрытие мочеиспускательного канала, требующее срочной операции.
- 4) врожденные пороки, например, гипоспадия (аномальное расположение отверстия мочеиспускательного канала) или эписпадия (расщепление части стенки уретры)
- 5) травматические повреждения



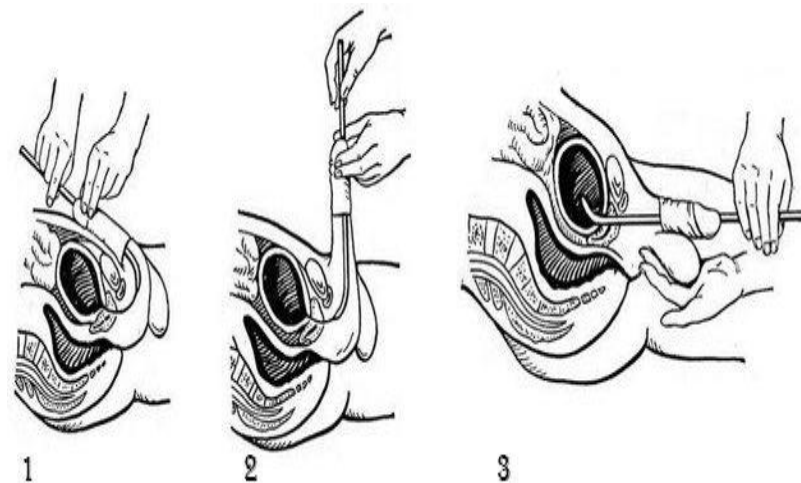
Бужирование мочеиспускательного канала

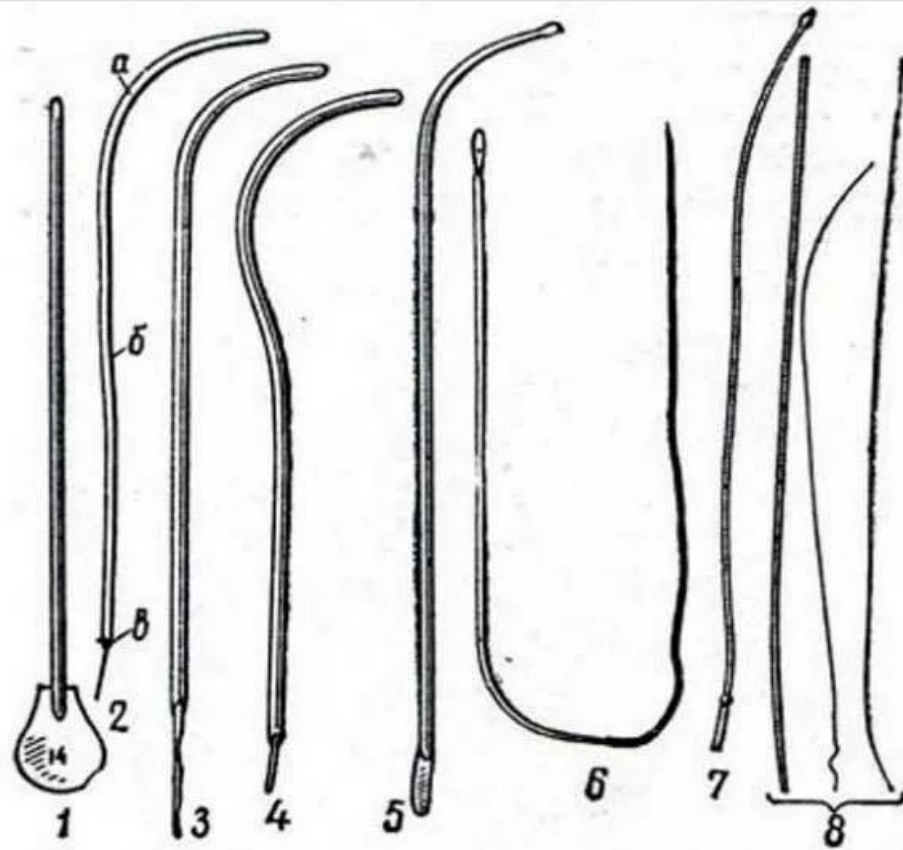
Применяется с диагностической целью (выявление сужений) и лечебной целью (для расширения сужений)

Пациент лежит на спине, в специальном кресле, врач располагается справа от больного. Наружные половые органы и отверстие мочеиспускательного канала обрабатывается раствором антисептика (фурациллина, мирамистина).

За 10 – 15 минут до процедуры в уретру вводится раствор новокаина. Буж смачивается специальным гелем с анестетиком и антисептиком.

Для пациентов женского пола используют буж с овальным кольцом, для мужского – тонкую вытянутую трубку, больше похожую на плотную нить. Инструмент вводят через уретру до мочевого пузыря, расширяя мочеиспускательный канал. Манипуляции повторяются несколько раз с использованием разных по диаметру инструментов. Размер бужей увеличивают до того момента, пока не возникнут трудности с извлечением трубки.

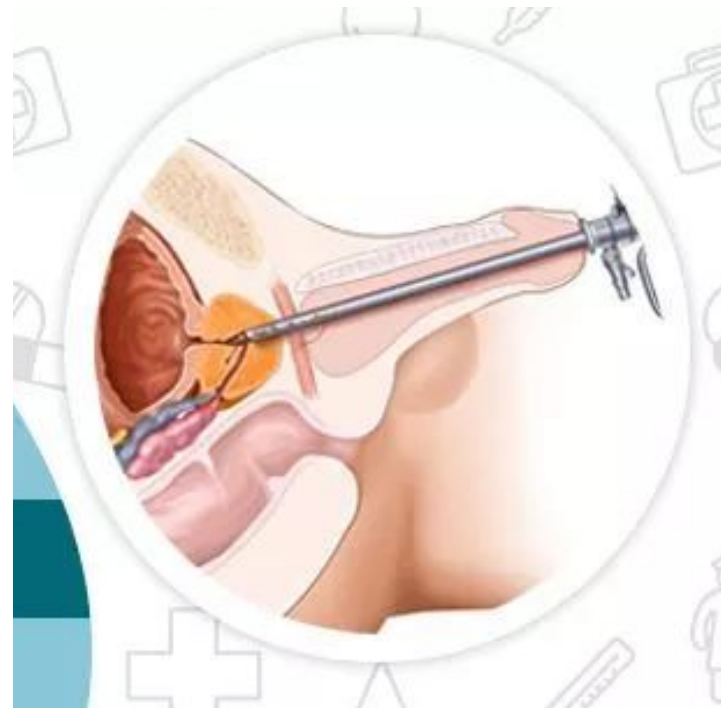




Уретральные бужи: 1- металлический прямой, 2 - Гюйона - Синицина (а - клюв, б - корпус, в - павильон); 3 - Диттеля; 4 - Бенекке; 5 - Розера; 6 - Лефора с эластическим проводником; 7 - эластический головчатый бужинстиллятор; 8 - эластические бужи.

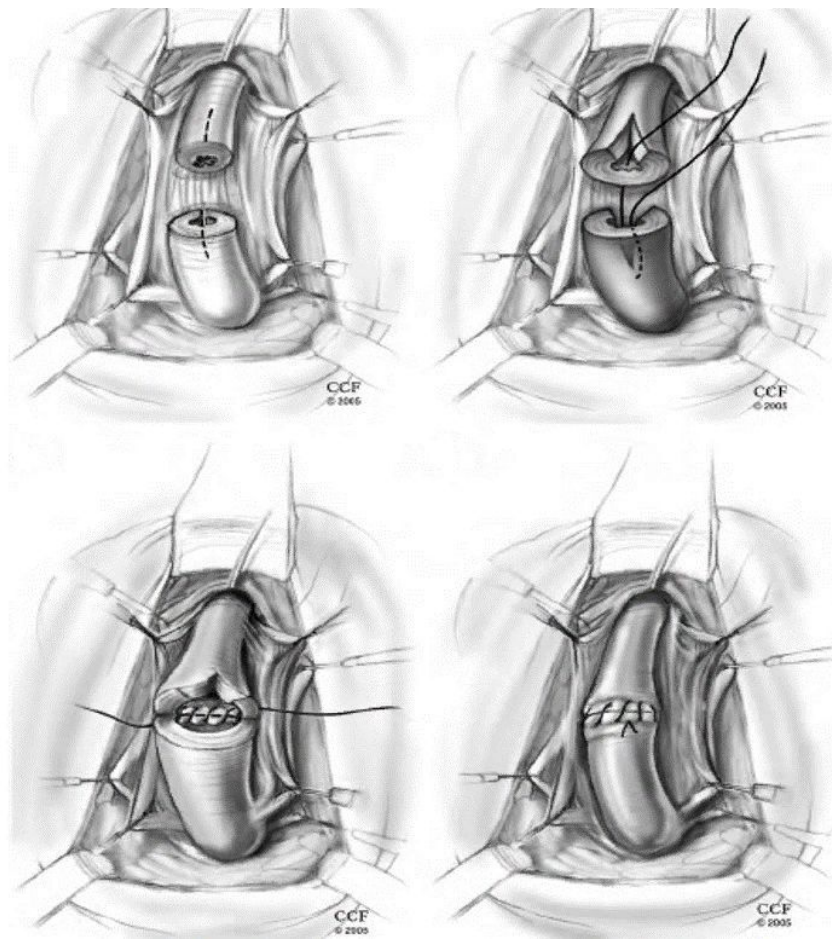
Эндоскопическая уретротомия

- Это операция рассечения стриктуры уретры при помощи эндоскопа.
- Показание :наличие короткой стриктуры длиной 0,5-1,5 см, расположенной в бульбарном отделе мочеиспускательного канала.
- Операция выполняется безболезненно под эпидуральной анестезией.
- В процессе уретротомии хирург-уролог осматривает мочеиспускательный канал оптическим уретротомом. Картинка транслируется на монитор в увеличенном формате. Доктор под визуальным контролем проводит рассечение сужения уретры, удаляет рубцовую ткань. Таким образом просвет в мочеиспускательном канале увеличивается и восстанавливается естественный отток мочи.



Открытая уретропластика

- Пластика уретры бывает двух типов — анастомотической и буккальная.
- Анастомотическая пластика уретры представляет собой операцию, во время которой хирург иссекает пораженный участок мочеиспускательного канала, сшивая образовавшиеся концы. В результате формируется новая уретра, без стриктур. Эта методика считается устаревшей, поскольку «славится» осложнениями: возможно укорочение полового члена, его искривление.



Буккальная пластика

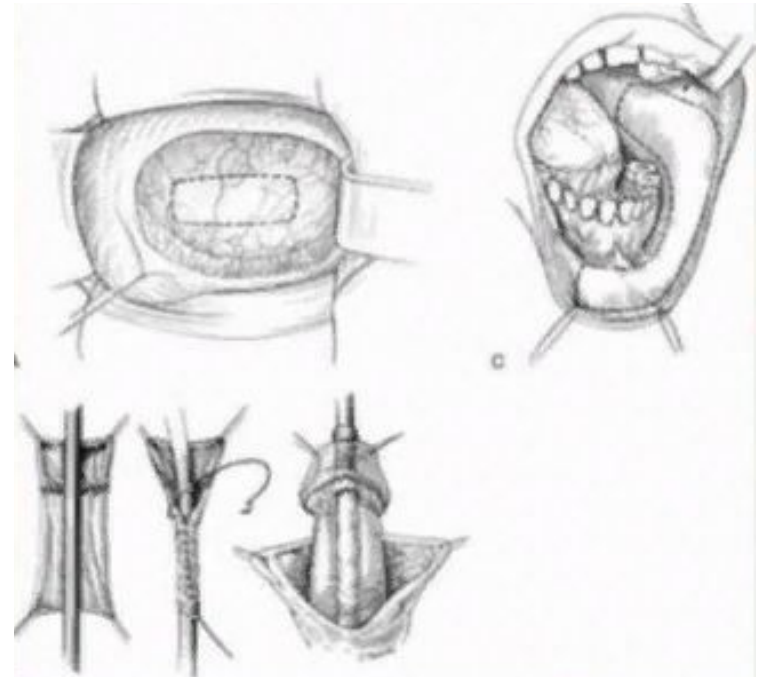
Наиболее современная методика, предполагающая трансплантацию тканей щеки, языка вместо стенозировавшего эпителия уретры.

Первая бригада забирает участок слизистой оболочки щеки, вторая – выполняет уретропластику. Это помогает сократить время взаимодействия трансплантата с внешней средой и избежать риска гнойных осложнений.

Пациент находится под эндотрахеальным наркозом – дыхание поддерживает аппарат искусственной вентиляции легких.

Слизистую щеки в месте забора материала ушивают саморассасывающимся швом. В уретру для тока мочи устанавливают уретральный катетер. Дренаж удаляют через 28 дней, когда трансплантат прижился.

В завершение операции в зону заживления устанавливают второй – страховой дренаж. Через него оттекает раневое отделяемое: слизь и остатки крови. Страховой дренаж удаляют через двое суток. В случаях, когда операция проходит бескровно, второй дренаж не используют.



Спасибо за внимание!