




Скелет человека



1. Функции
2. Соединение костей
3. Основные и вспомогательные элементы суставов



Функции скелета




- **Скелет - это совокупность костей и их соединений.** Наука о соединениях костей - **артрология.** Система скелета включает 208 костей. Кости относят к пассивной части двигательного аппарата. **Механические функции скелета:**
 - **опорная** - костно-хрящевая опора всего тела;
 - **рессорная** - смягчает толчки и сотрясения;
 - **локомоторная** - приводит в движение все тело
 - **защитная** - образует защиту жизненно важных органов

- **Биологические функции скелета:**

- 1. участие в **минеральном обмене** (депо солей P, Ca)
- 2. участие в **гемопозе** - кроветворении;
- 3. участие в **иммунных процессах** - выработка лимфоцитов.




Соединение костей скелета


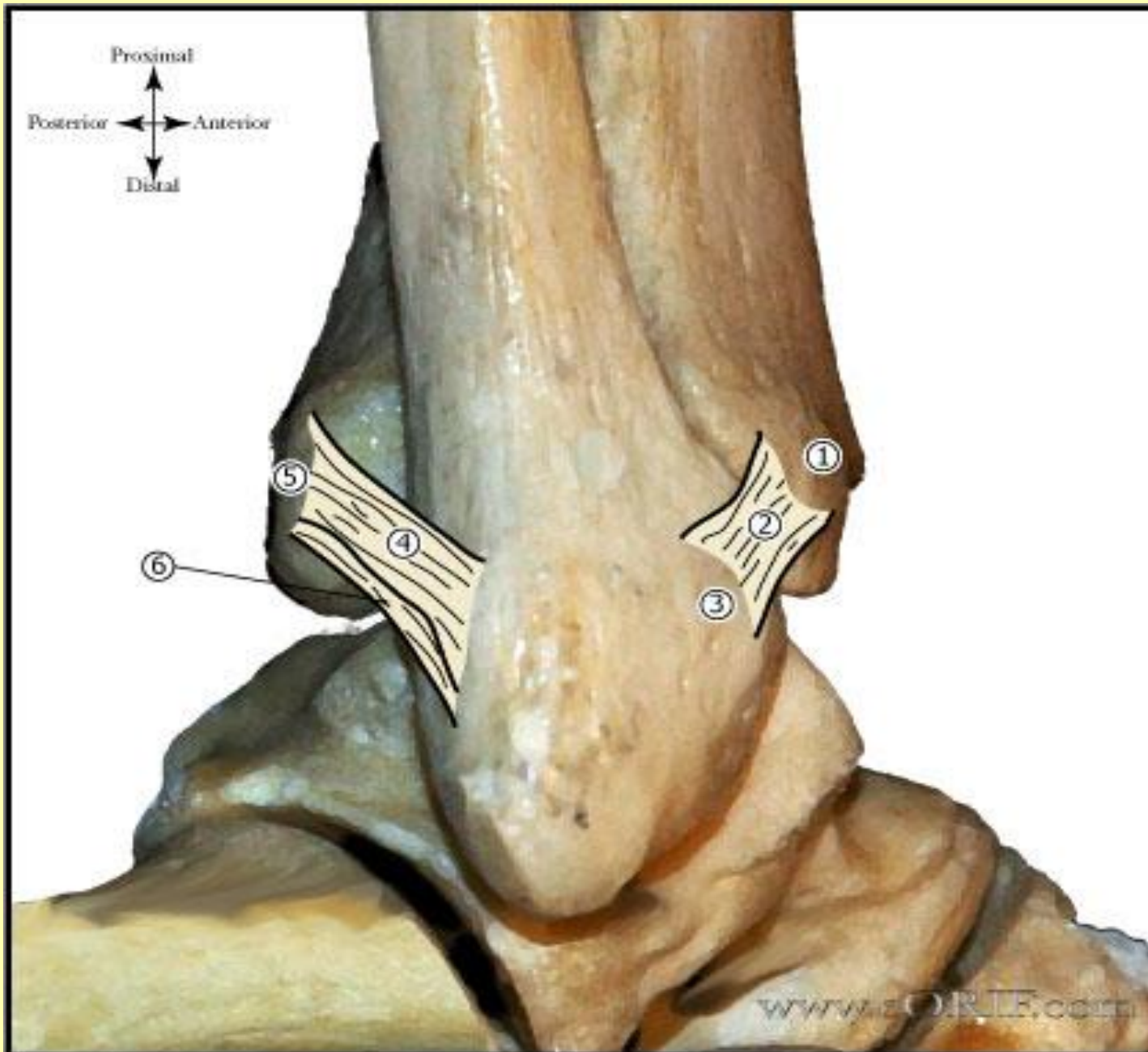


- **Непрерывные:**
- **Синдесмоз** - с помощью плотной волокнистой соединительной ткани.
- **Синхондроз** - с помощью хряща.
- **Синостоз** - с помощью костной ткани.
- **Прерывные** - с помощью сустава, или диартроз
- **Полусустав (ложный сустав)** - симфизы грудины, лобка, межпозвоночные. Имеют суставные элементы, но нет движений

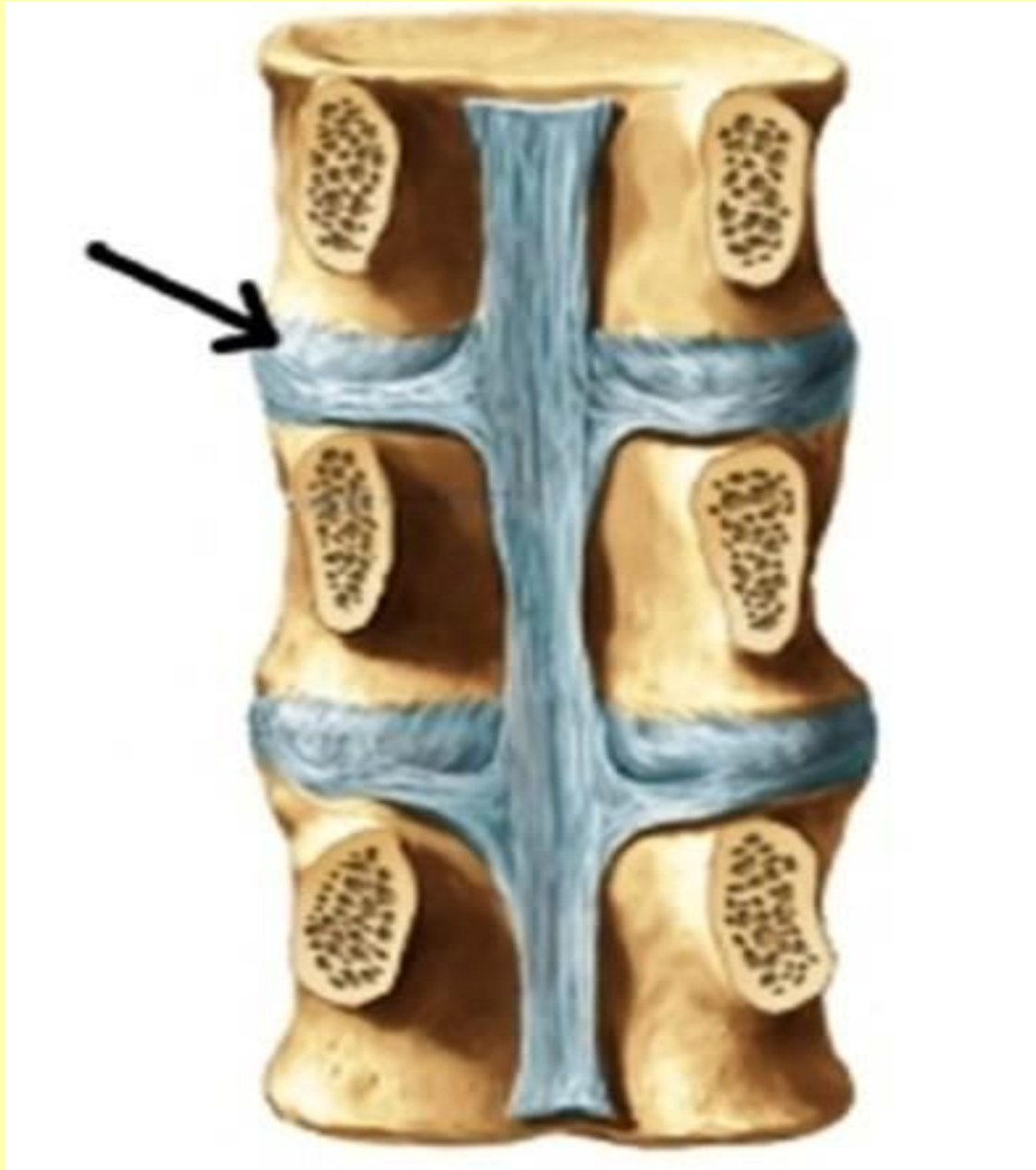
- **5 основных элементов сустава
(Всегда есть в любом суставе!!!):**
- **суставные поверхности**
- **суставной хрящ**
- **суставная капсула**
- **суставную полость**
- **синовиальная жидкость**



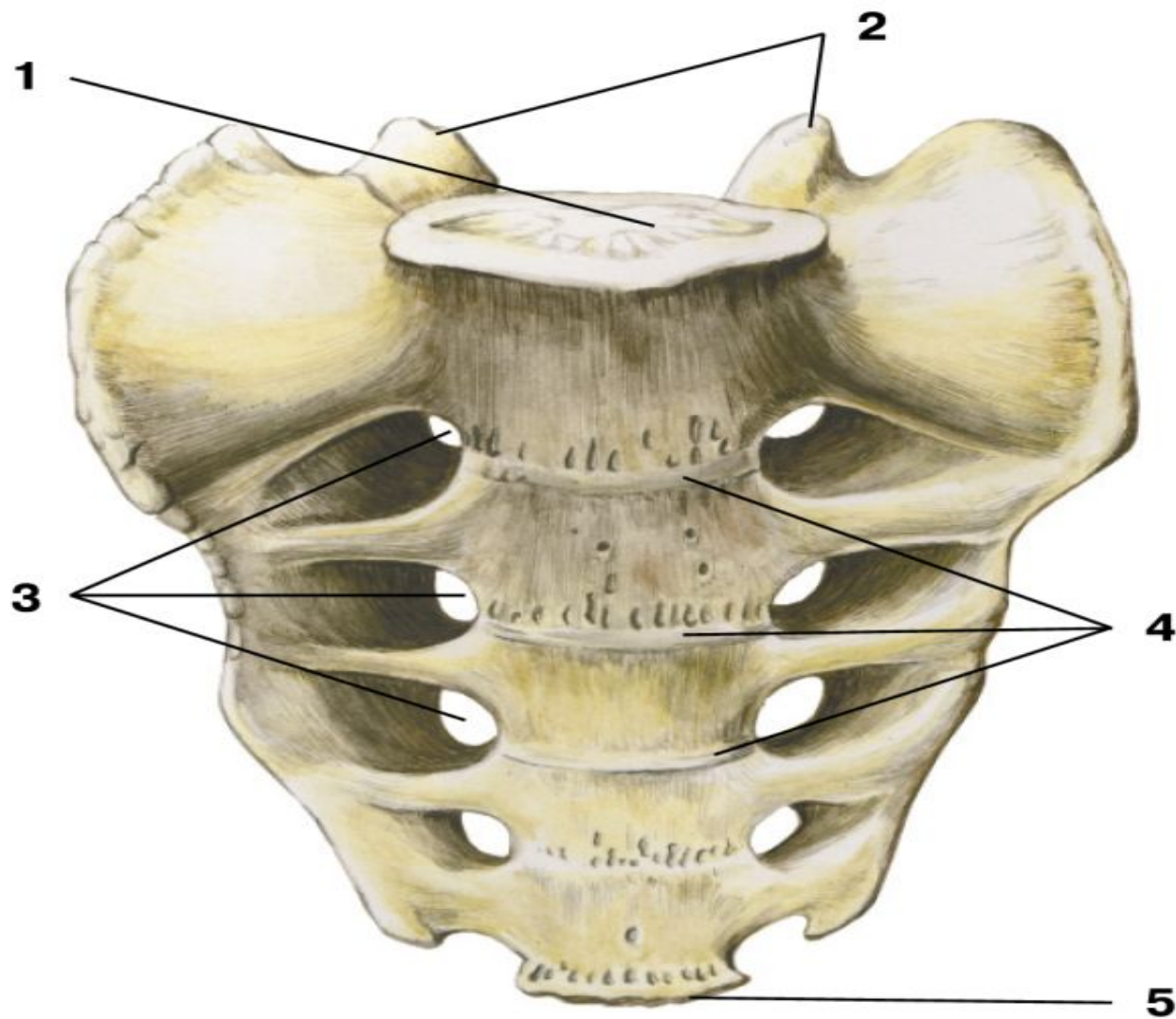

СИНДЕСМОЗ




синхондроз



СИНОСТОЗ

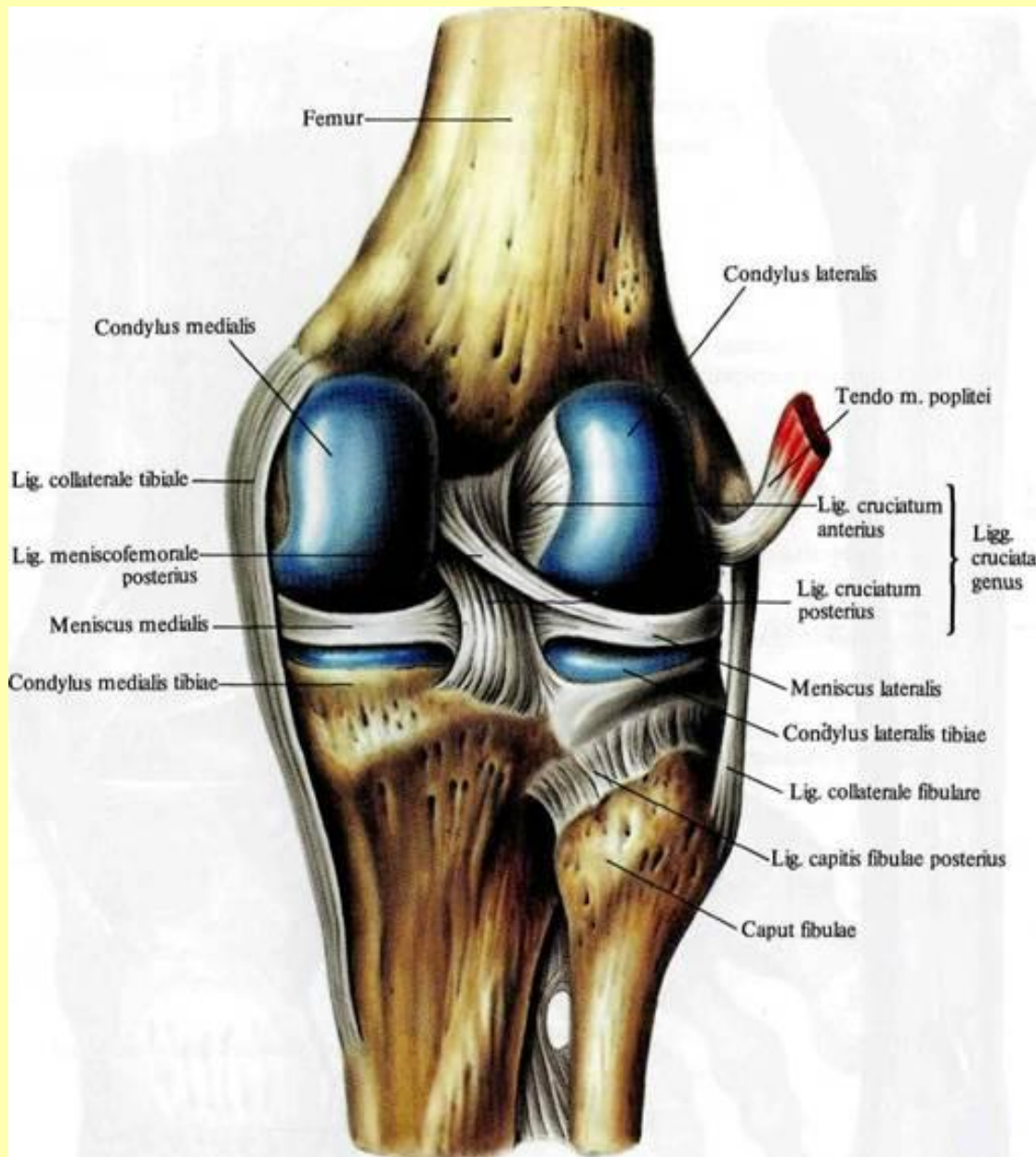



- **5 вспомогательных элементов сустава**
(не обязательно есть в суставе):

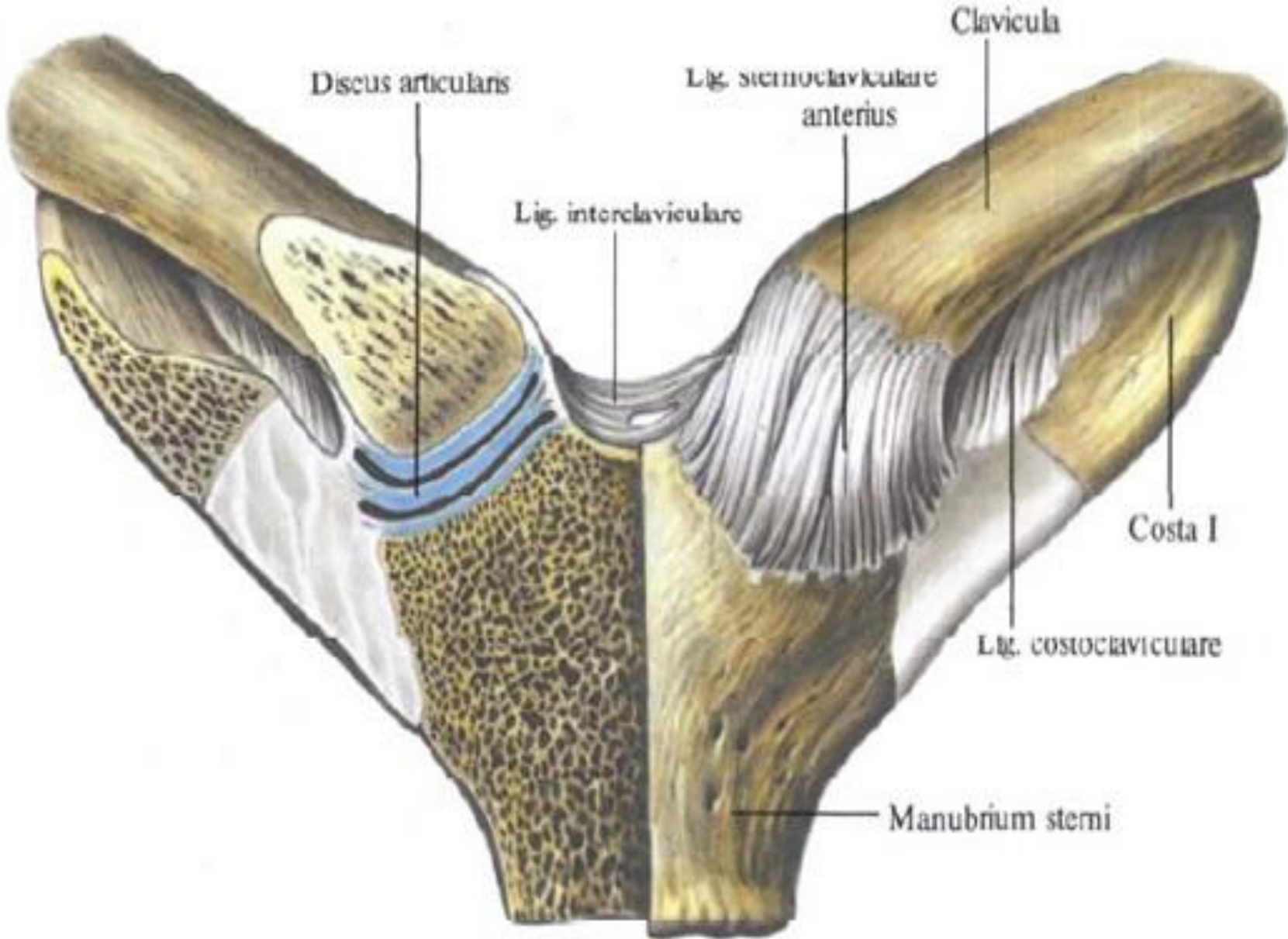



- 1. СВЯЗКИ
- 2. суставные диски
- 3. суставные мениски
- 4. суставные губы
- 5. синовиальные сумки.


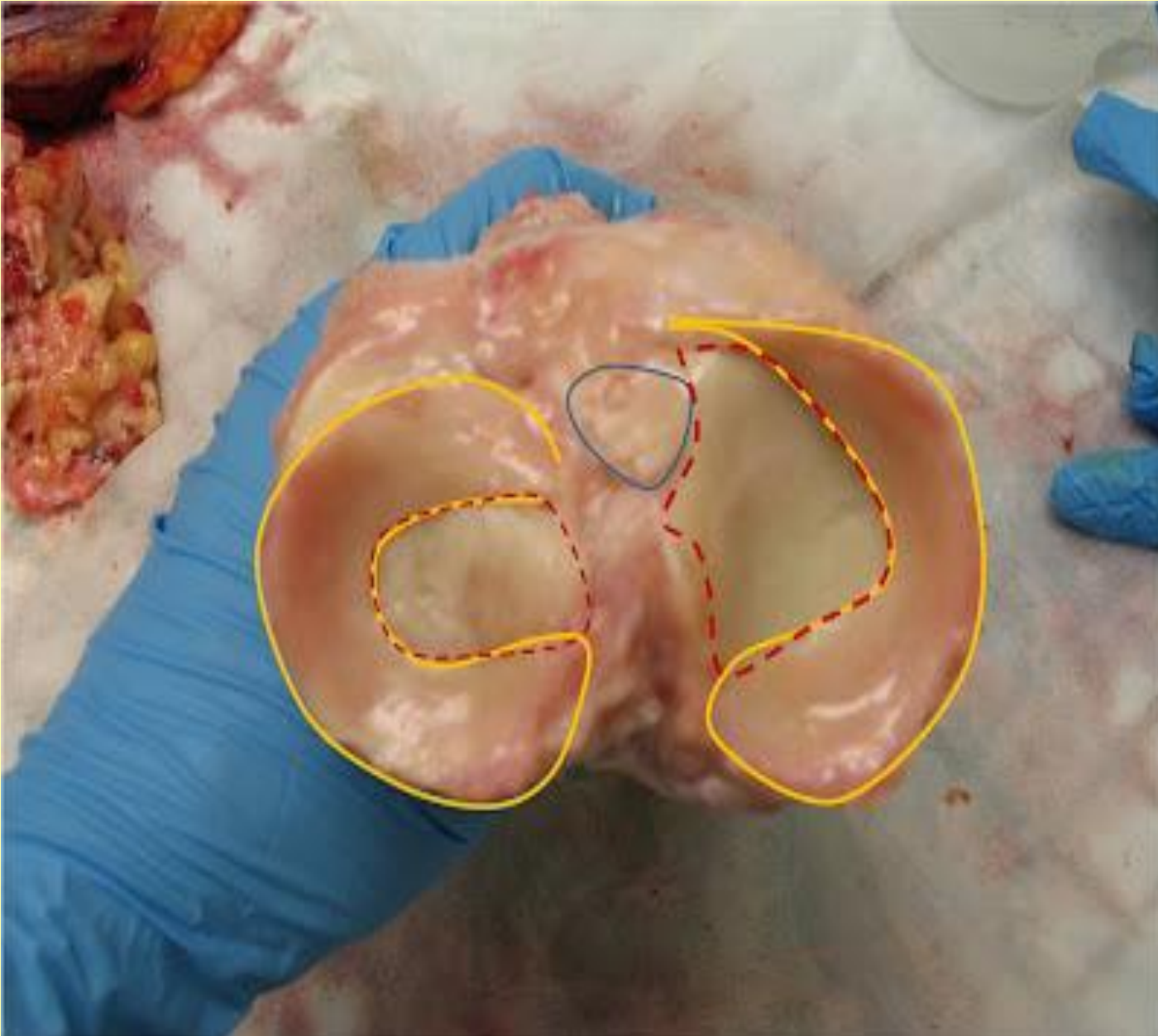
СВЯЗКИ




Суставной диск



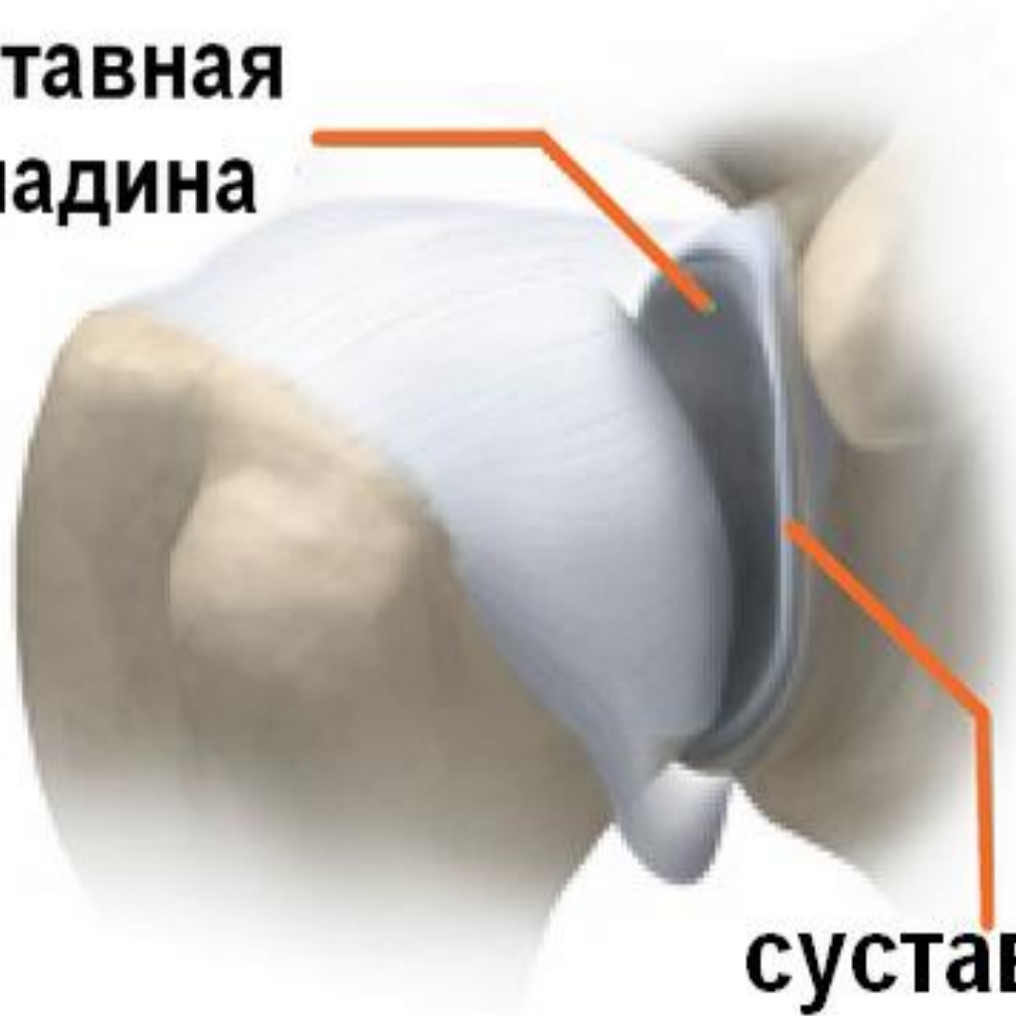МЕНИСКИ



Суставная губа



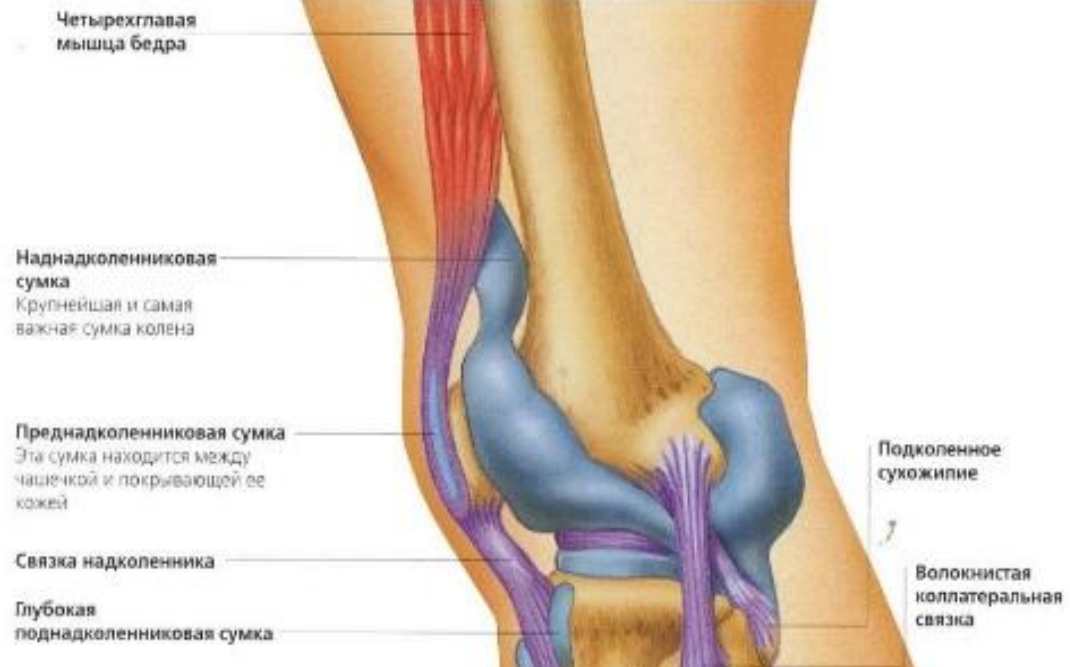
суставная
впадина



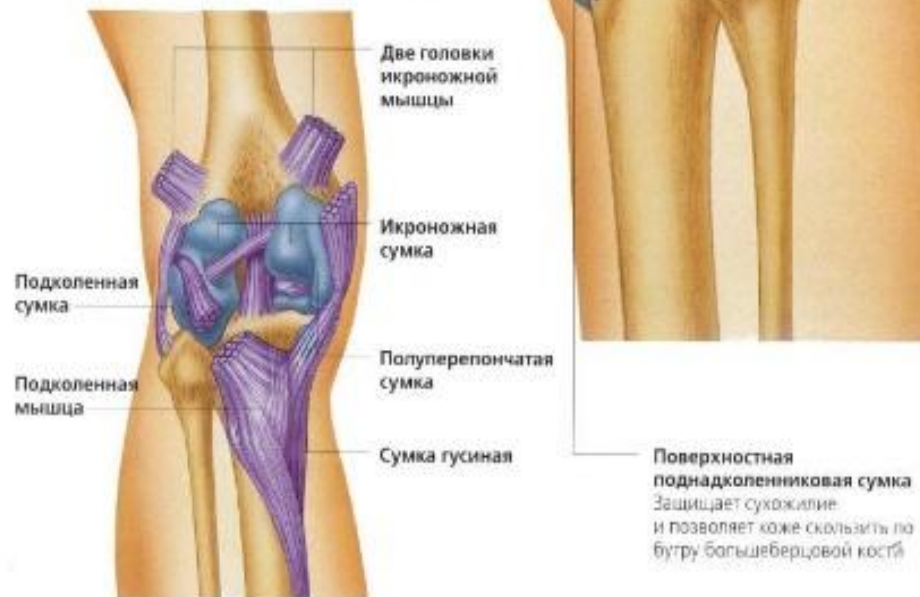суставная
губа

- **Синовиальные сумки**

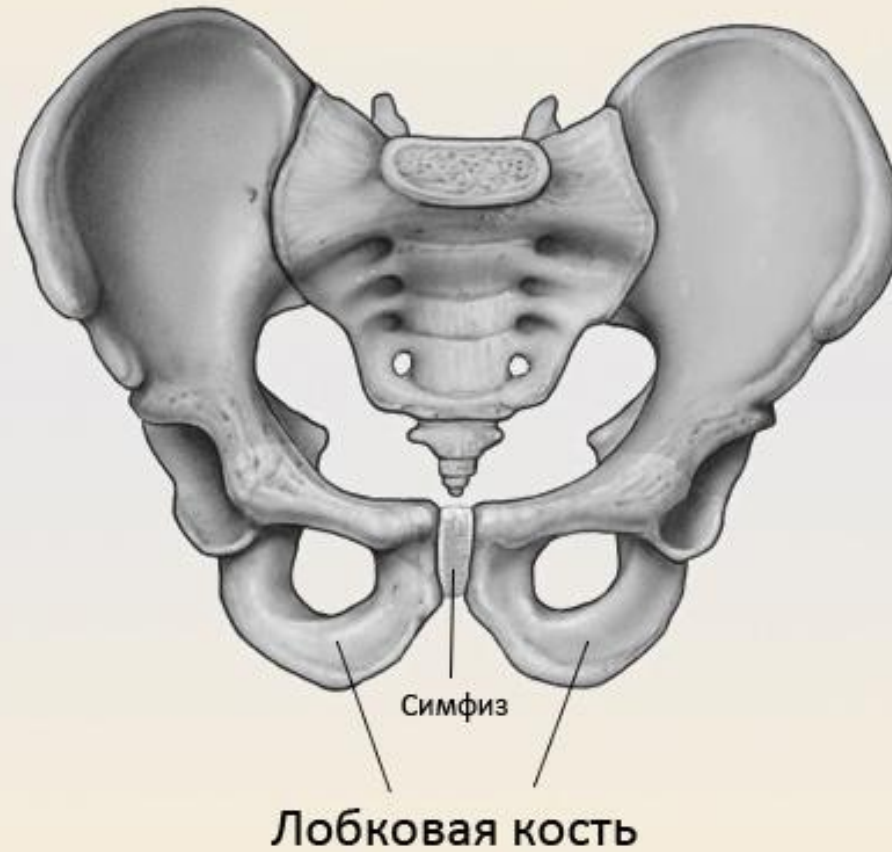

ЛЕВОЕ КОЛЕНО, ВИД СБОКУ



ЛЕВОЕ КОЛЕНО, ВИД СЗАДИ




полусустав

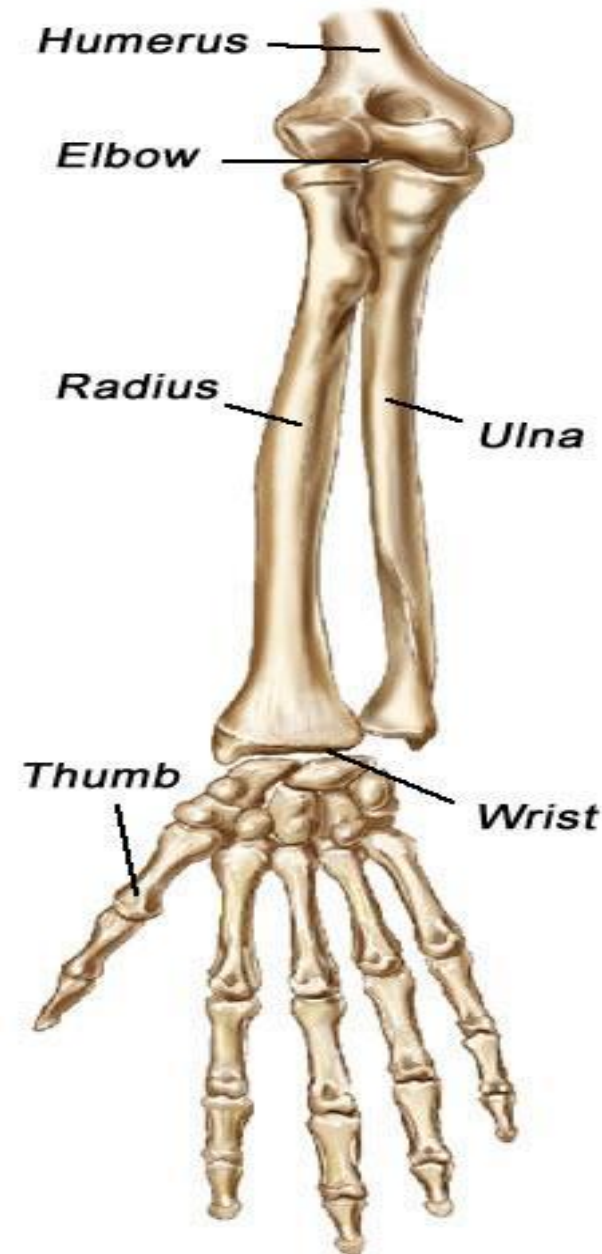


Биомеханика и виды суставов.

Возможности подвижности сустава зависят от вида суставных поверхностей

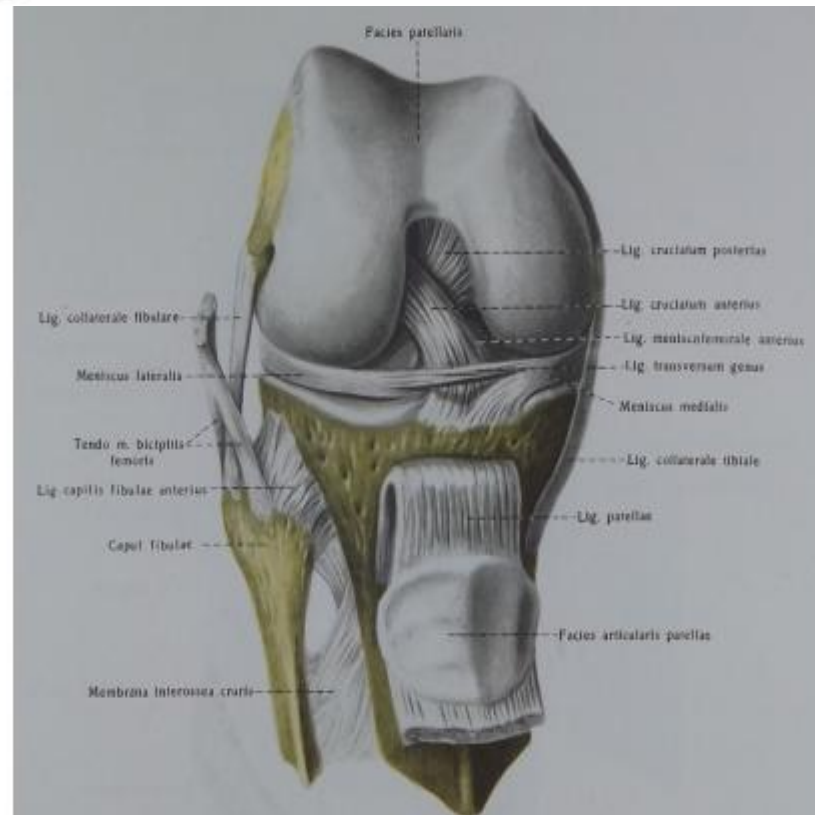
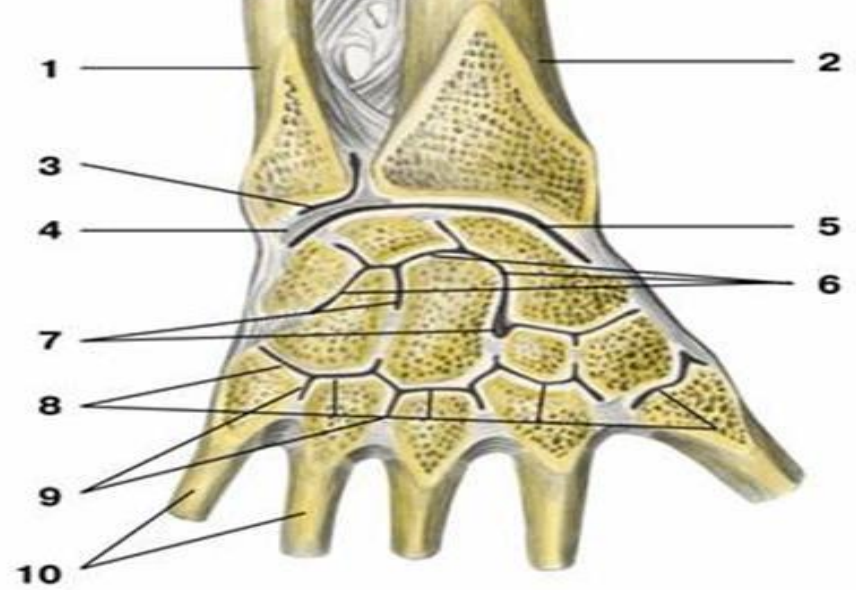


- **Одноосные - возможно движение только вокруг одной оси:**
- при **цилиндрической** суставной поверхности (оба лучелоктевых сустава)
- при **винтообразной** (плечелоктевой сустав)
- при **блоковидной** (межфаланговые суставы)



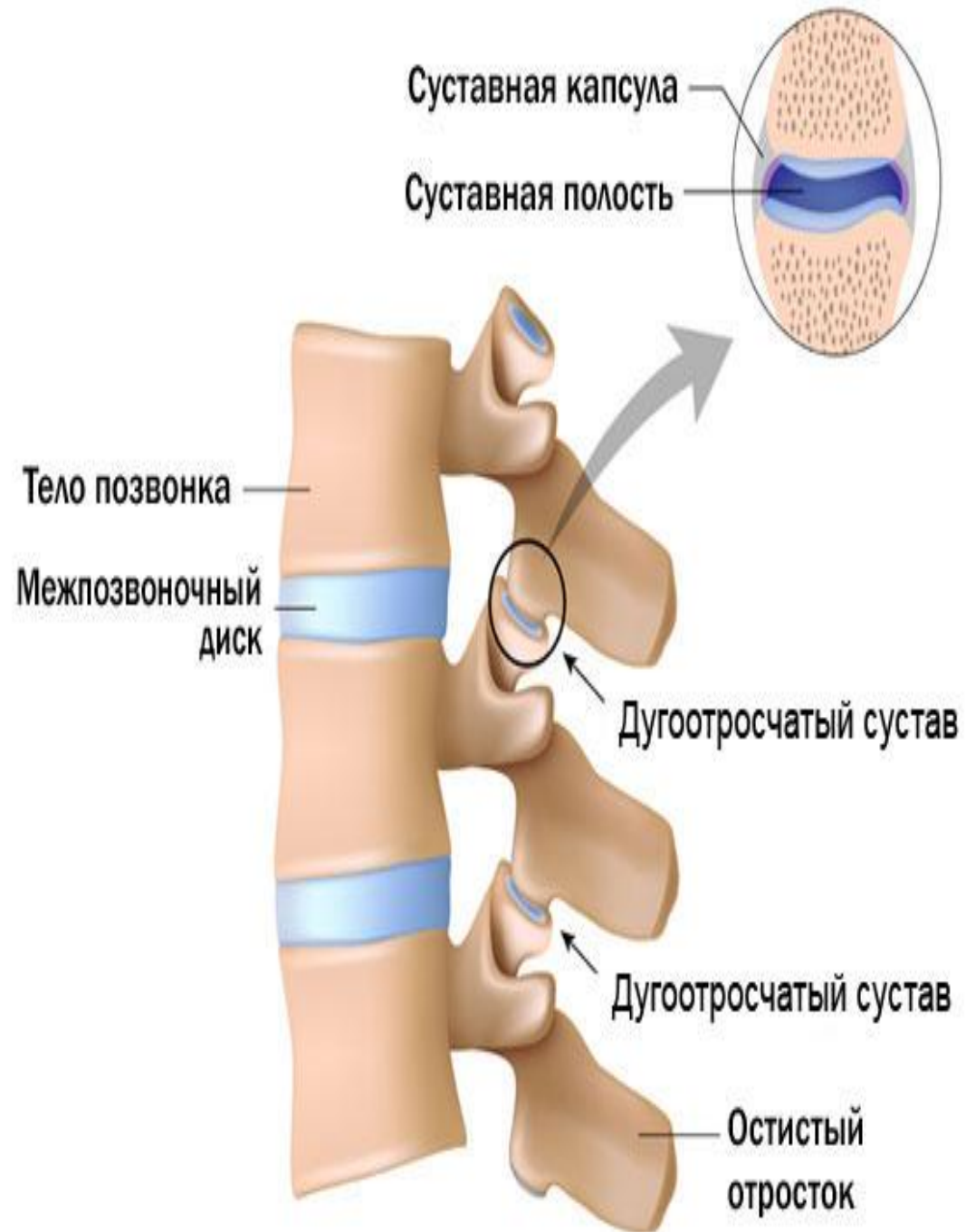
Двуосные суставы (вокруг двух осей) движение возможно

- **ЭЛЛИПСОВИДНАЯ**
поверхность
(лучезапястный сустав)
- **СЕДЛОВИДНАЯ**
поверхность запястно-
пястный сустав
большого пальца)
- **МЫШЦЕЛКОВАЯ**
поверхность (коленный
сустав)

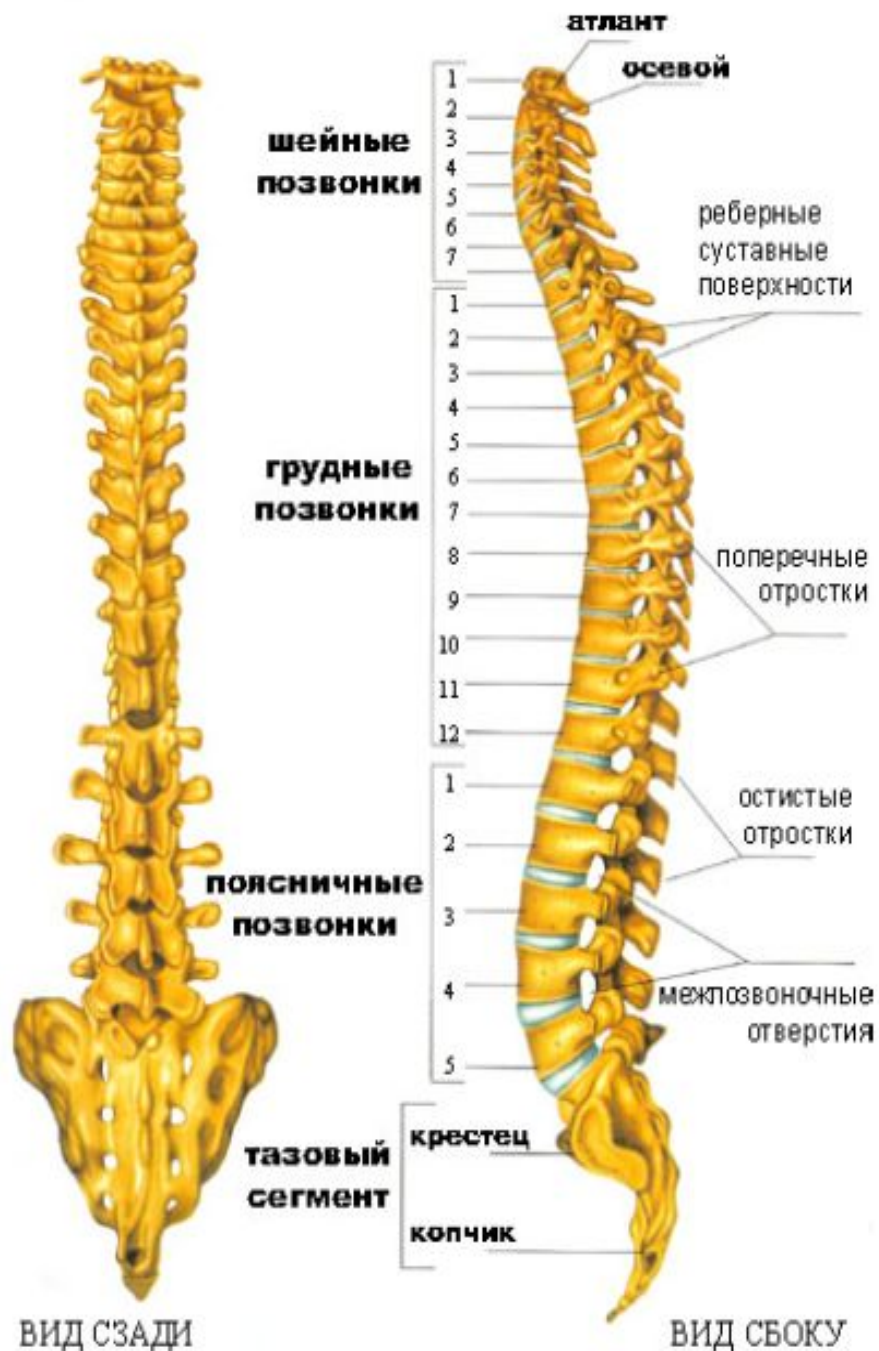


МНОГООСНЫЕ СУСТАВЫ

- шаровидная поверхность (плечевой сустав)
- чашеобразная (тазобедренный сустав)
- плоская (суставы между суставными отростками позвонков)

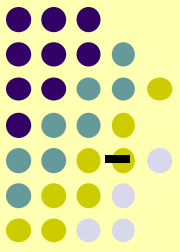


Позвоночный столб




- 33 - 34 позвонка
- **Истинные:**
- 7 - шейных
- 12 - грудных
- 5 - поясничных
- **Ложные:**
- 5 - крестцовых
- 4,5 - копчиковых

Истинные позвонки



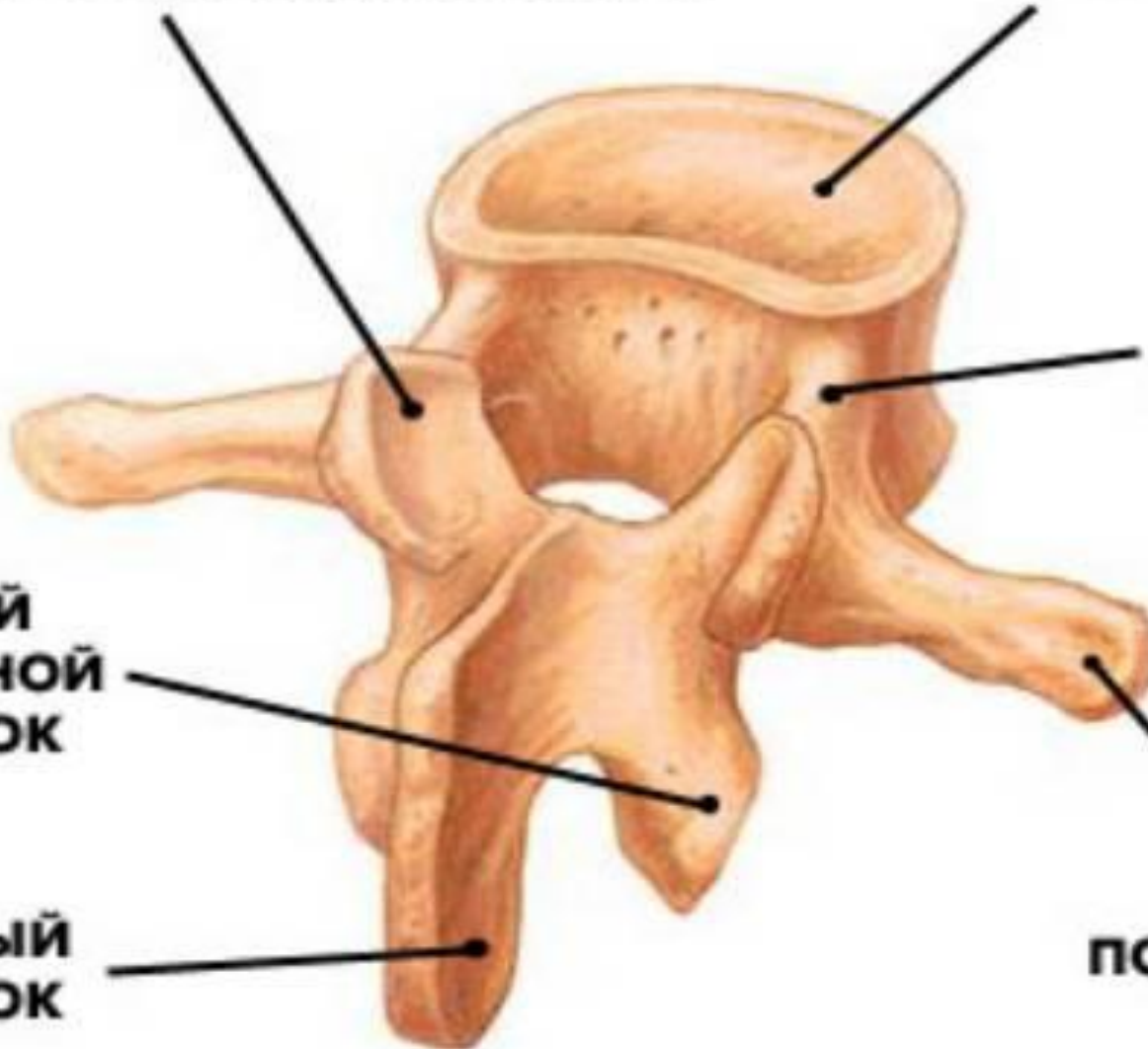
В позвонке утолщенная часть **тело**, обращенное вперед, и позади - **дуга**, образующая позвоночное отверстие. В позвоночном столбе эти отверстия создают позвоночный канал для спинного мозга. От дуги отходят 7 отростков: один непарный - **остистый** обращен назад, а остальные парные: **поперечные отростки** направлены в стороны от позвонков, **верхние суставные** - вверх и **нижние суставные** - вниз.

Истинный позвонок



ВЕРХНИЙ СУСТАВНОЙ ОТРОСТОК

ТЕЛО ПОЗВОНКА



**НОЖКА
ПОЗВОНКА**

**НИЖНИЙ
СУСТАВНОЙ
ОТРОСТОК**

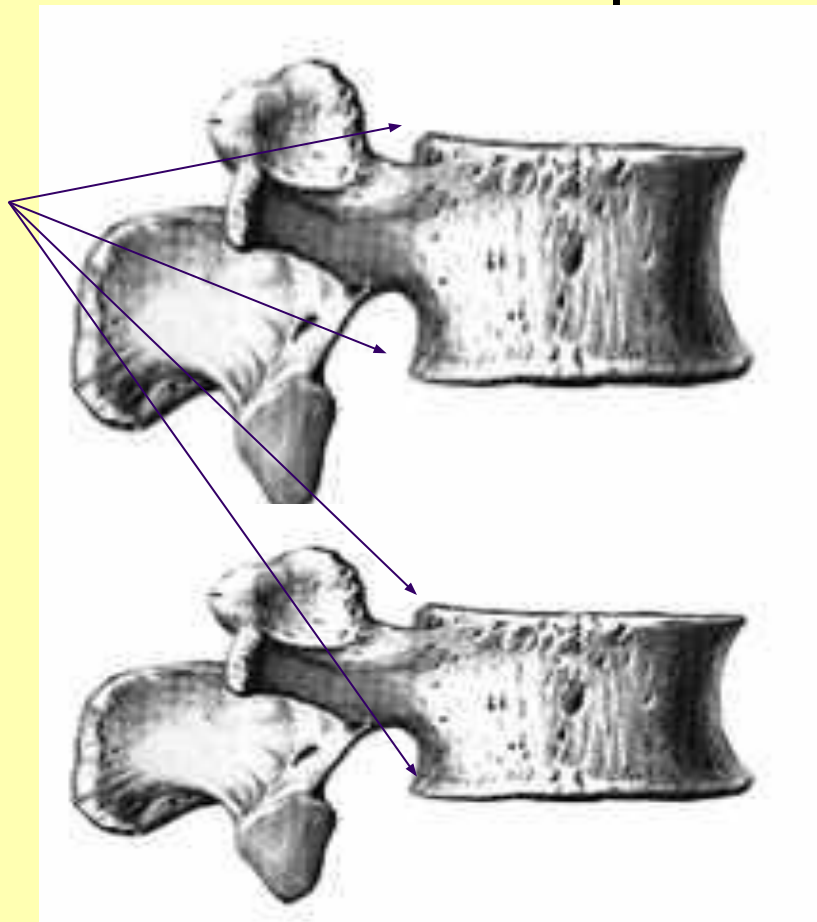
**ОСТИСТЫЙ
ОТРОСТОК**

**ПОПЕРЕЧНЫЙ
ОТРОСТОК**



- В месте соединения дуги позвонка с телом имеются две **позвоночные вырезки**: верхняя и нижняя, которые при соединении позвонков образуют межпозвоночные отверстия. Через эти отверстия проходят спинномозговые нервы и кровеносные сосуды.

- **Позвоночные вырезки**

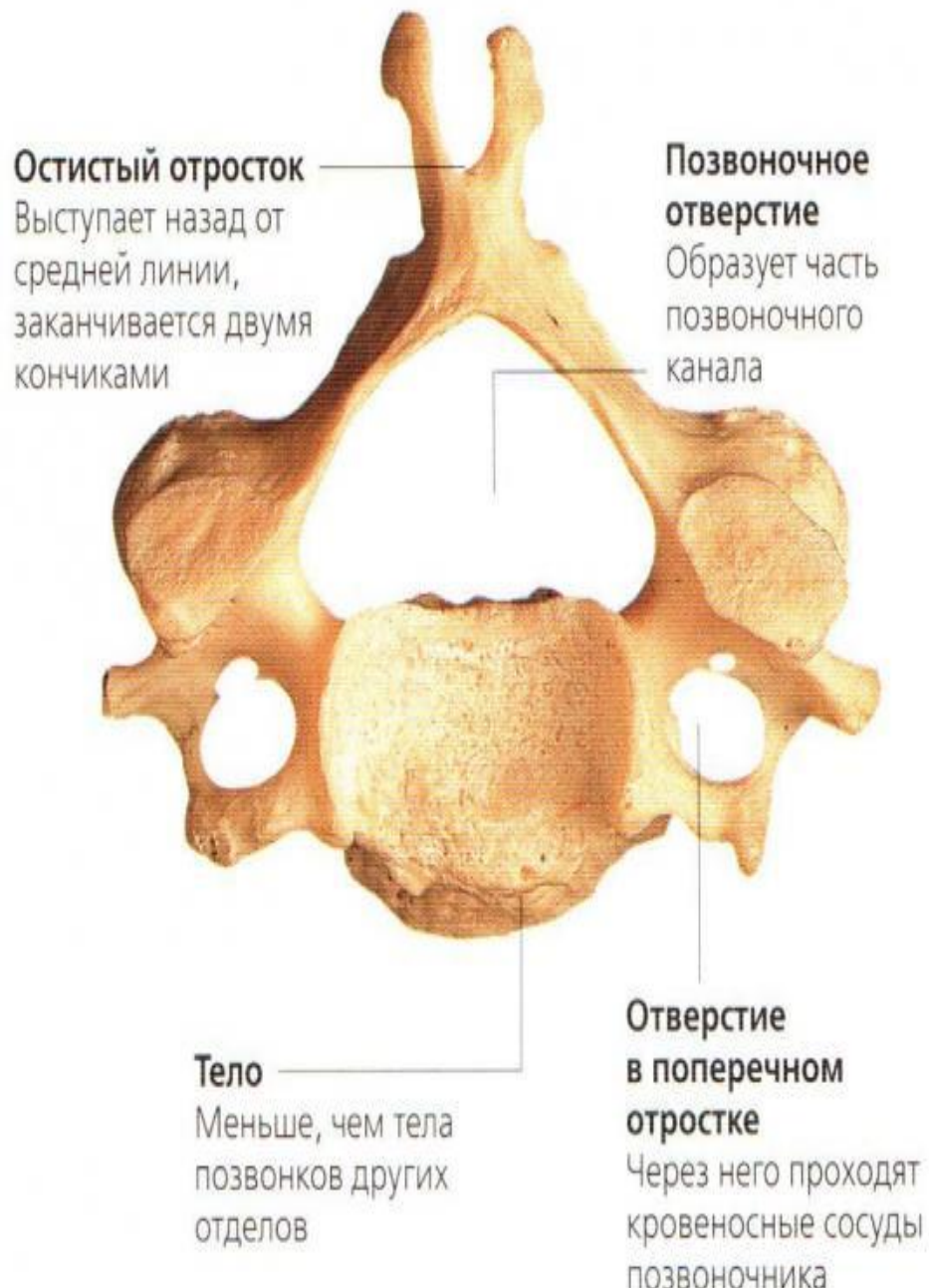


Шейные позвонки

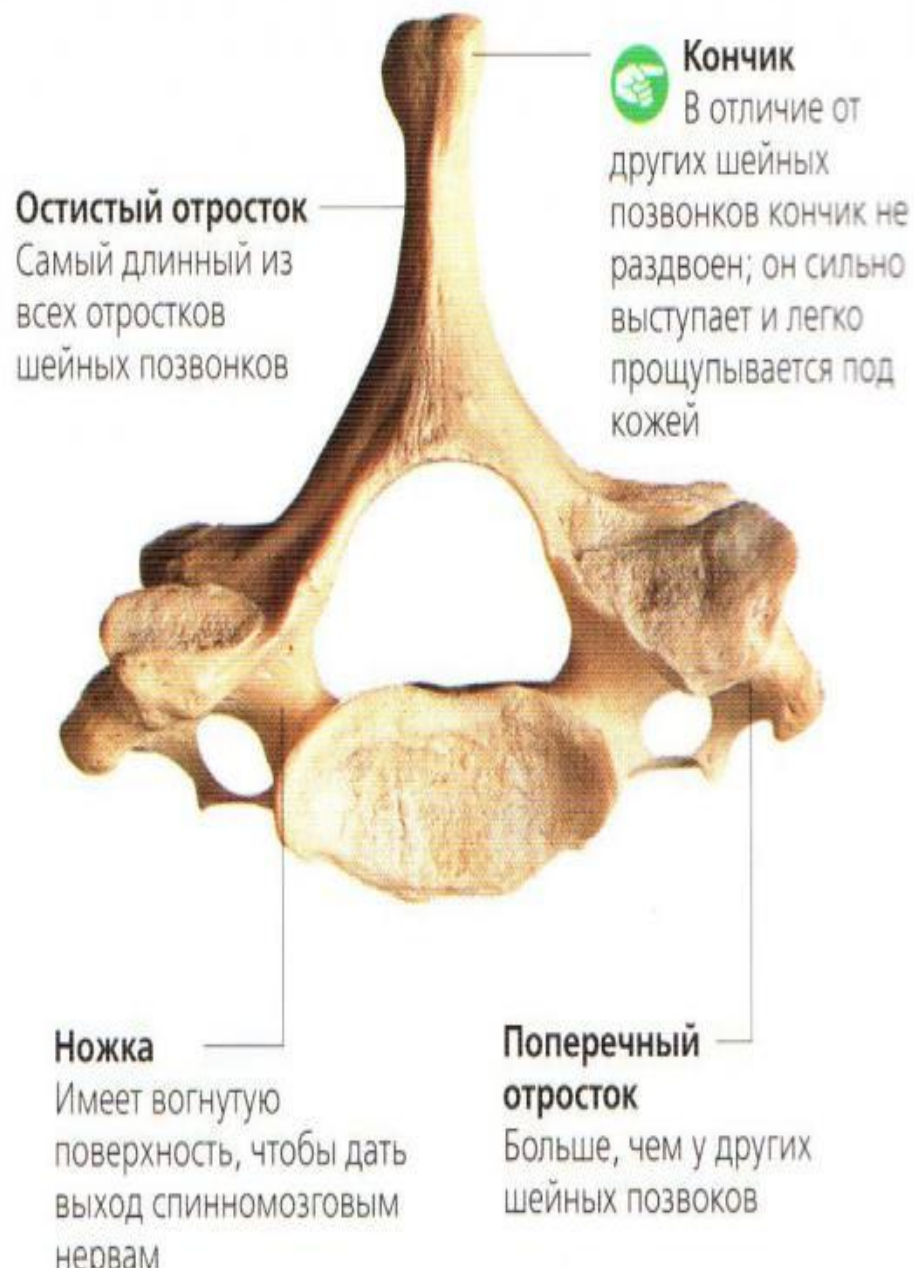

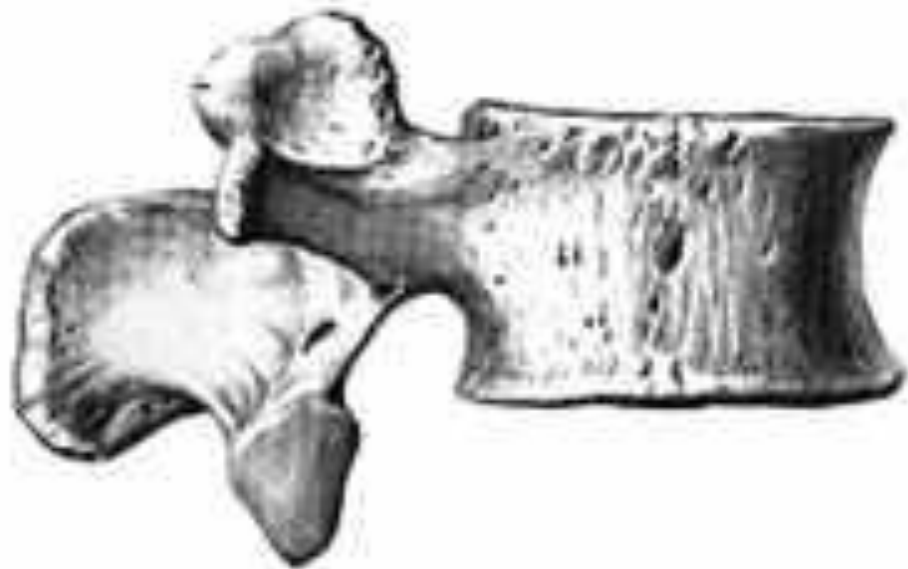
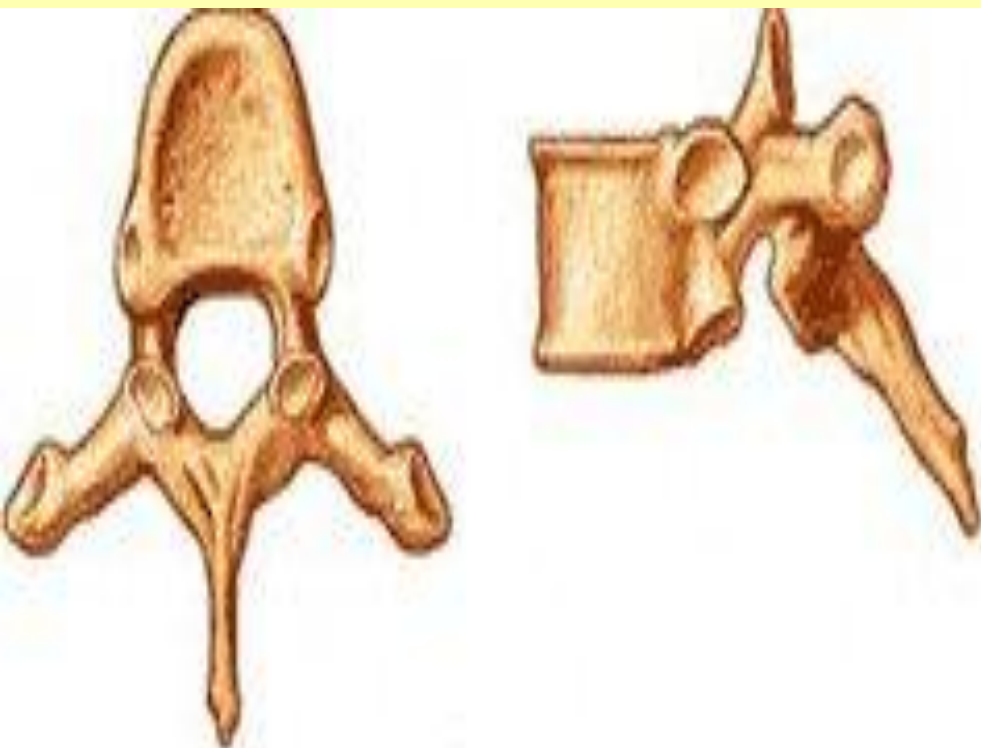
Главные отличия - **отверстия в поперечных отростках** и **раздвоение на конце остистых отростков**. Остистый отросток VII шейного не расщеплен, длиннее остальных и легко прощупывается. I шейный позвонок - **атлант** не имеет тела и остистого отростка. II шейный позвонок - **осевой (эпистрофей)** - имеет на верхней поверхности тела зубовидный отросток - вокруг которого происходит вращение головы (вместе с атлантом)

Пятый (типичный) шейный позвонок



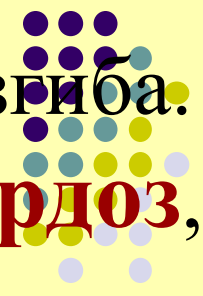Седьмой шейный позвонок





У грудных остистые отростки длинные и опущены вниз, у поясничных - широкие и смотрят прямо назад. Тело и поперечные отростки грудных имеют реберные ямки для суставов с ребрами. Тела поясничных массивнее, отверстия треугольные, а не овальные





- Позвоночный столб человека имеет 4 изгиба. Изгиб выпуклостью вперед - **лордоз**, выпуклостью назад - **кифоз**, а выпуклостью вправо или влево - **сколиоз**. Различают следующие физиологические изгибы: **шейный и поясничный лордозы, грудной и крестцовый кифозы**
- S-образная форма позвоночного столба в саггитальном разрезе и форма 2-тавровой балки в горизонтальном разрезе обеспечивают максимальную прочность

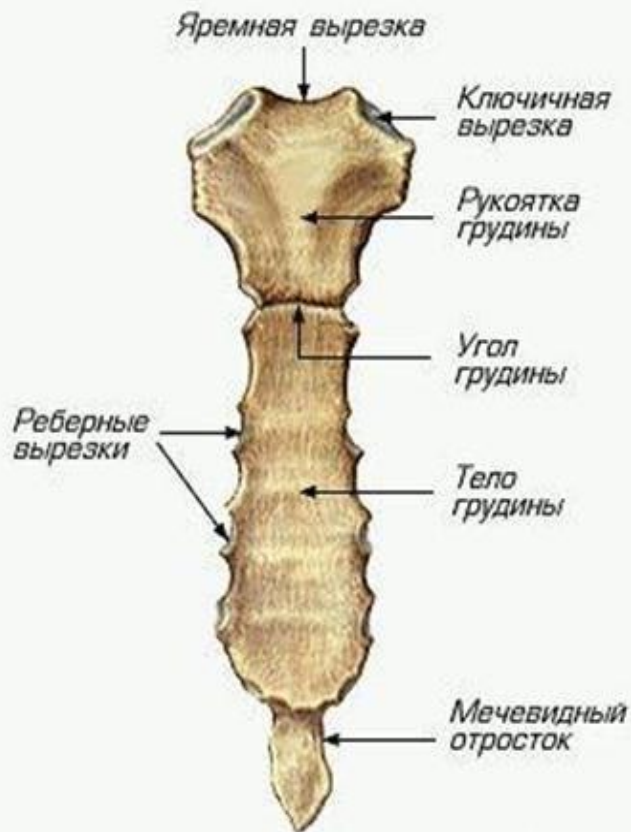Грудная клетка

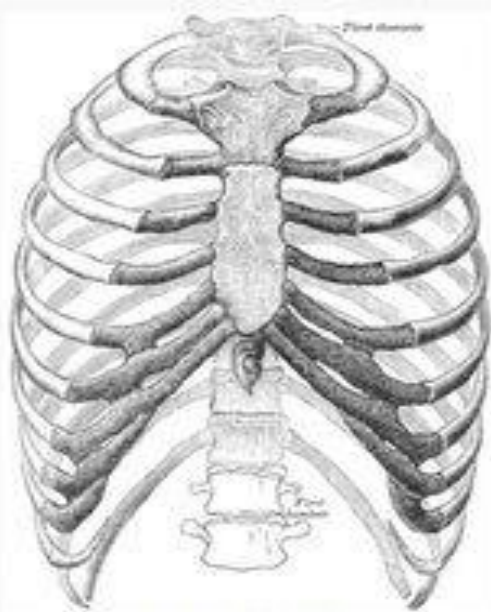
Образована 12 парами ребер, грудиной и грудными позвонками. Является скелетом грудной полости.

Грудина (sternum), - плоская кость, имеет: рукоятку, тело и мечевидный отросток. У новорожденных - хрящевая.

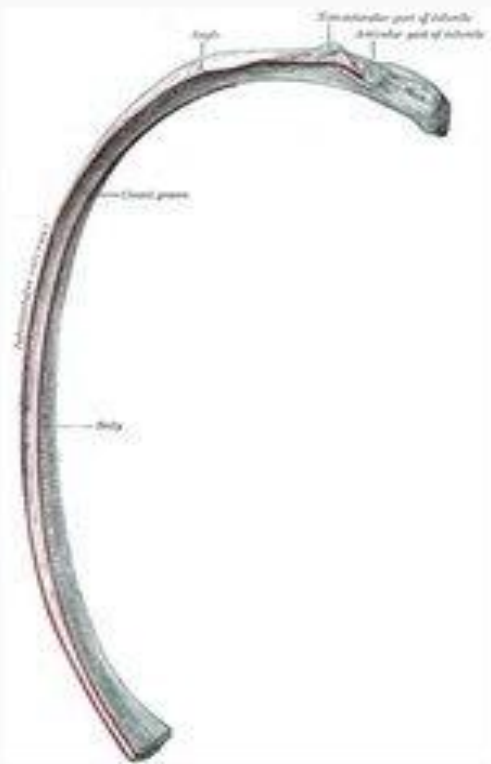
К 30 годам окостенение хрящей завершается, и грудина становится монолитной костью.

Стернальная пункция - взятие из грудины на анализ 0,2-0,3 мл ККМ на анализ





Рёбра человека.



Рёбра

Рёбра - 12 пар плоских костей с головкой, шейкой и телом. На головке ребра есть площадки для сустава с реберными ямками двух смежных позвонков. У ребра закругленный верхний и острый нижний край с бороздой для сосудов и нервов.

Верхние 7 пар - **ИСТИННЫЕ**.

Следующие 3 пары - **ЛОЖНЫЕ**.

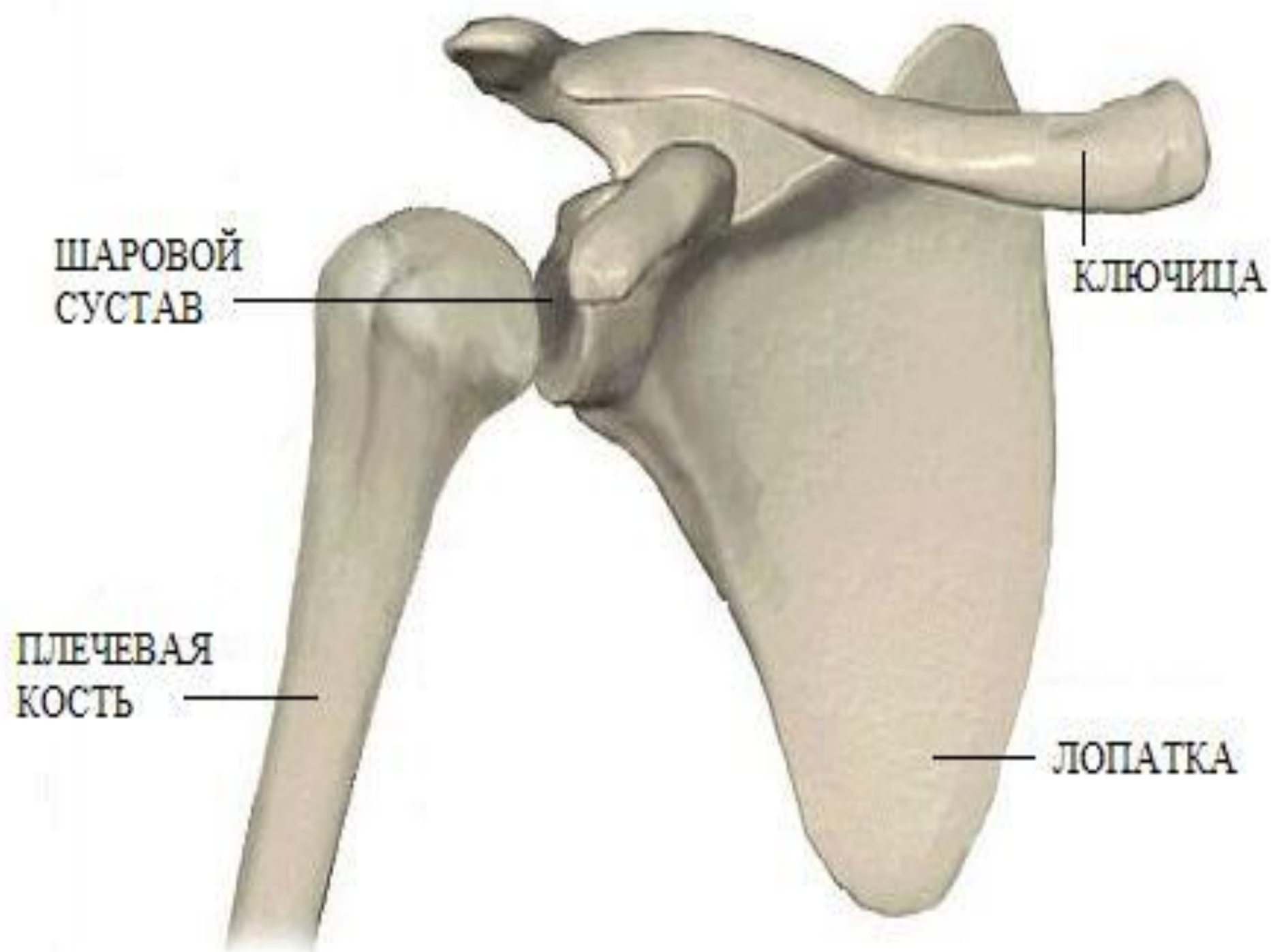
Последние 2 пары - **СВОБОДНЫЕ**.

Грудная клетка - усеченный конус. Через верхнее отверстие выступают верхушки легких, проходят трахея, пищевод, сосуды и нервы. Нижнее отверстие закрыто диафрагмой.

Верхние конечности



- Кости верхней конечности образуют **пояс** верхней конечности (**лопатка и ключица**) и скелет свободной верхней конечности.
- **Ключица** (clavicula) - парная, S-образная трубчатая кость с телом и двумя суставными концами. Медиальная часть ключицы выпуклостью обращена вперед, а латеральная - назад. Грудинный конец ключицы образует плоский сустав с внутрисуставным диском. Другой конец ключицы с акромионом дает плоский малоподвижный сустав.

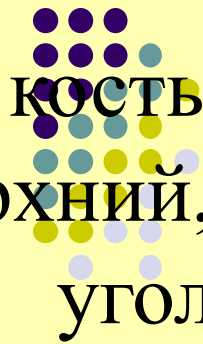

ШАРОВОЙ
СУСТАВ

КЛЮЧИЦА

ПЛЕЧЕВАЯ
КОСТЬ


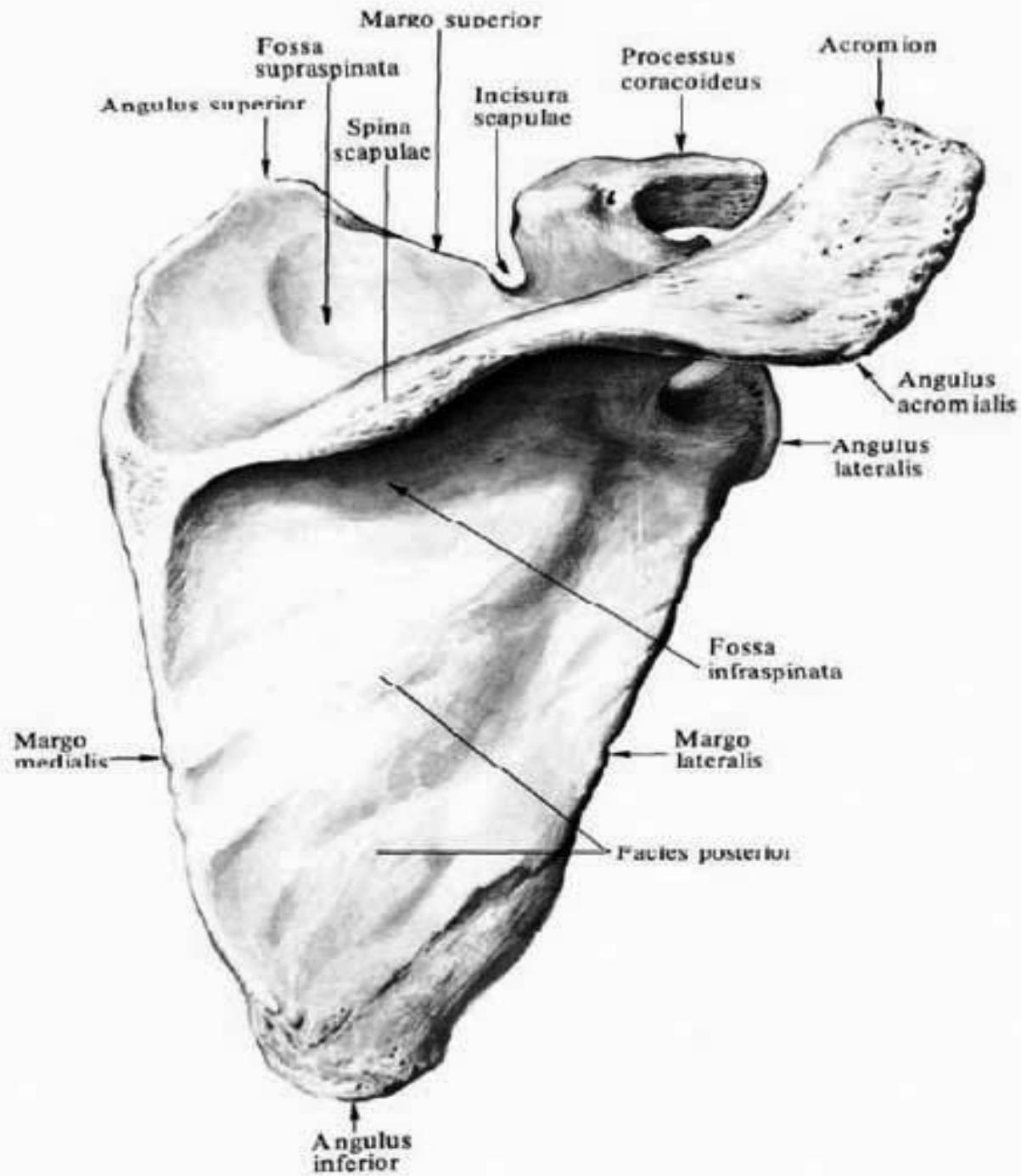
ЛОПАТКА



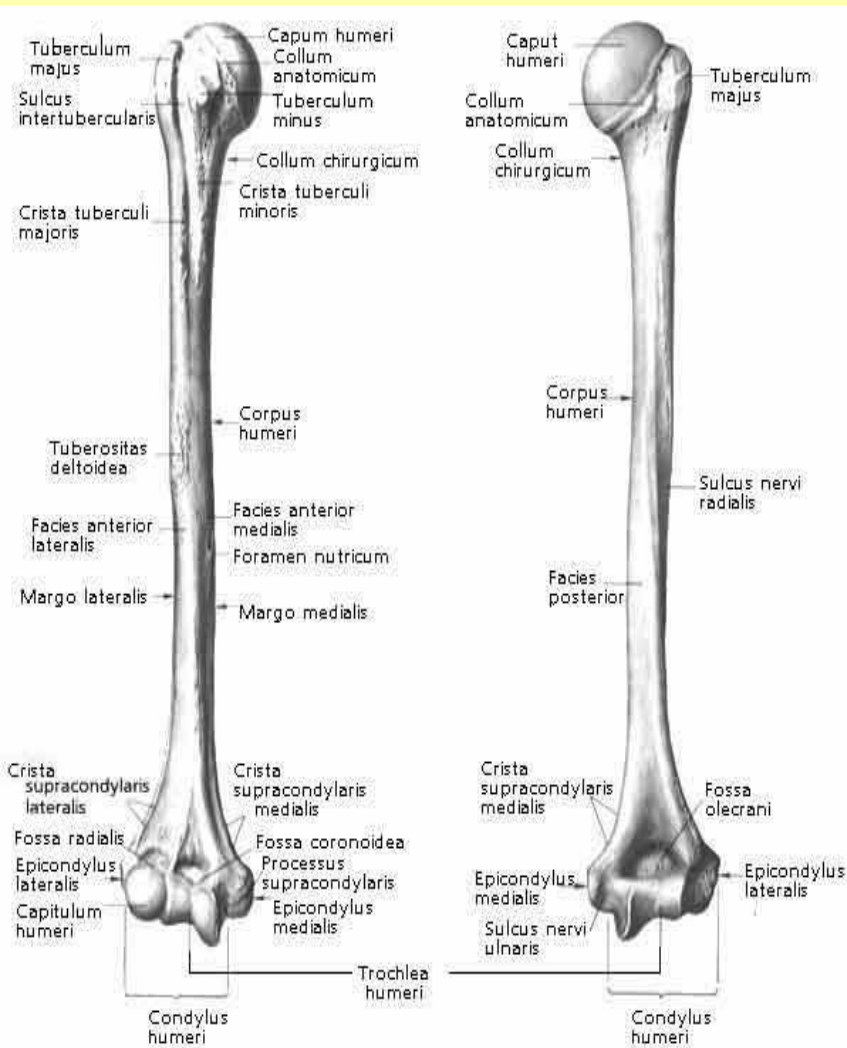
кость

угол

- **Лопатка (scapula)** - плоская треугольной формы. Имеет три угла: верхний, нижний и латеральный. Латеральный угол лопатки имеет **суставную впадину** для плечевой кости. На задней поверхности лопатки имеется выступ - **лопаточная ость**, переходящая в плечевой отросток - **акромион**. **Клювовидный отросток** - место крепления малой грудной мышцы и короткой головки бицепса




Плечевая кость (humerus)



Длинная трубчатая кость. На верхнем конце головку отделяет **анатомическая шейка**, ниже которой еще сужение - **хирургическая шейка** (место перелома). Дальний конец - мыщелок плечевой кости. Имеет головку для сустава с лучевой костью, и блок для блоковидной вырезки локтевой кости в локтевом суставе

Кости предплечья



Лучевая (radius)

располагается со стороны

большого пальца, **ЛОКТЕВАЯ**

(**ulna**) мизинца. Они

трубчатые, трехгранные.

Имеют тело и два эпифиза.

Верхние и нижние эпифизы их

соприкасаются, образуя

проксимальный и дистальный

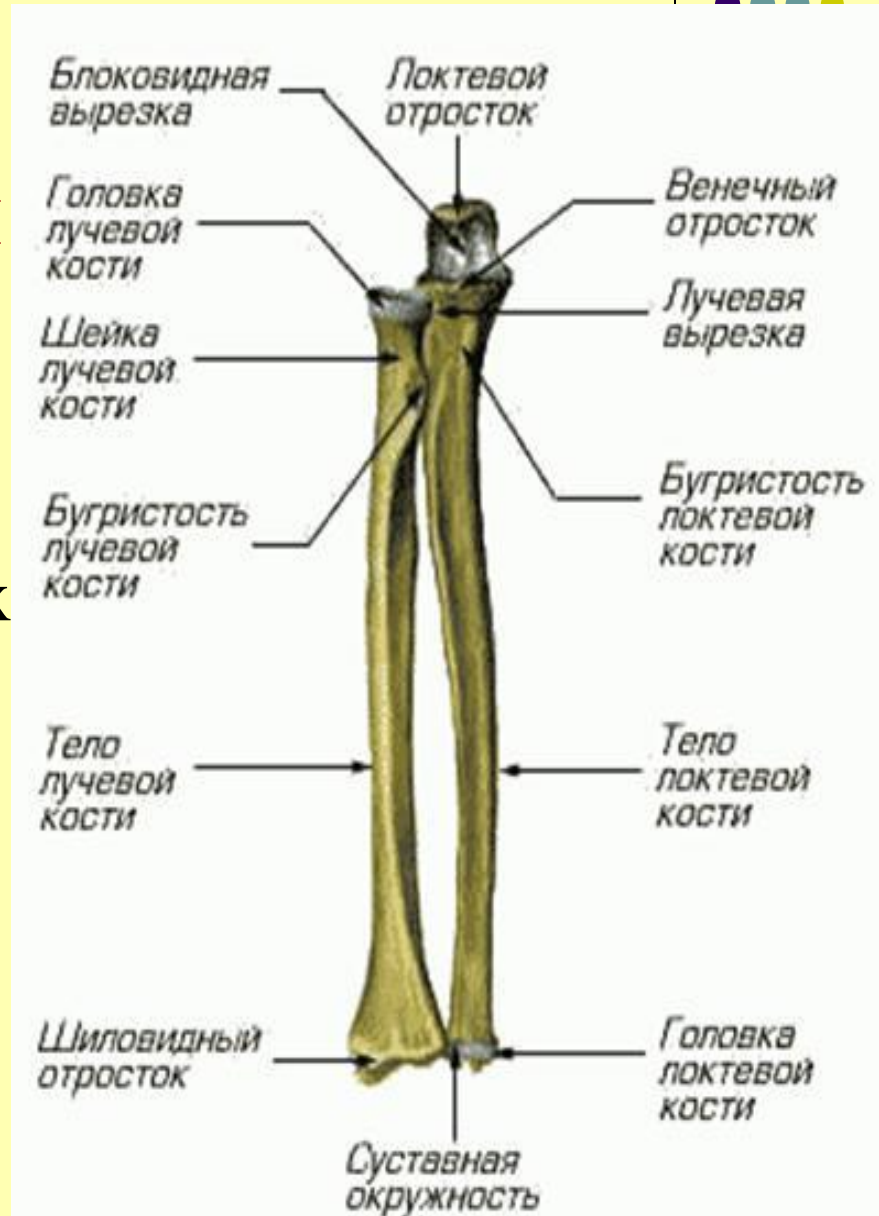лучелоктевые суставы,

позволяющие лучевой кости

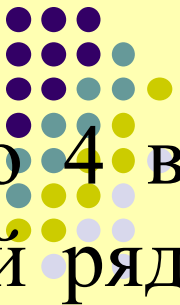вместе с кистью вращаться

(супинация и пронация) почти

на 180°.

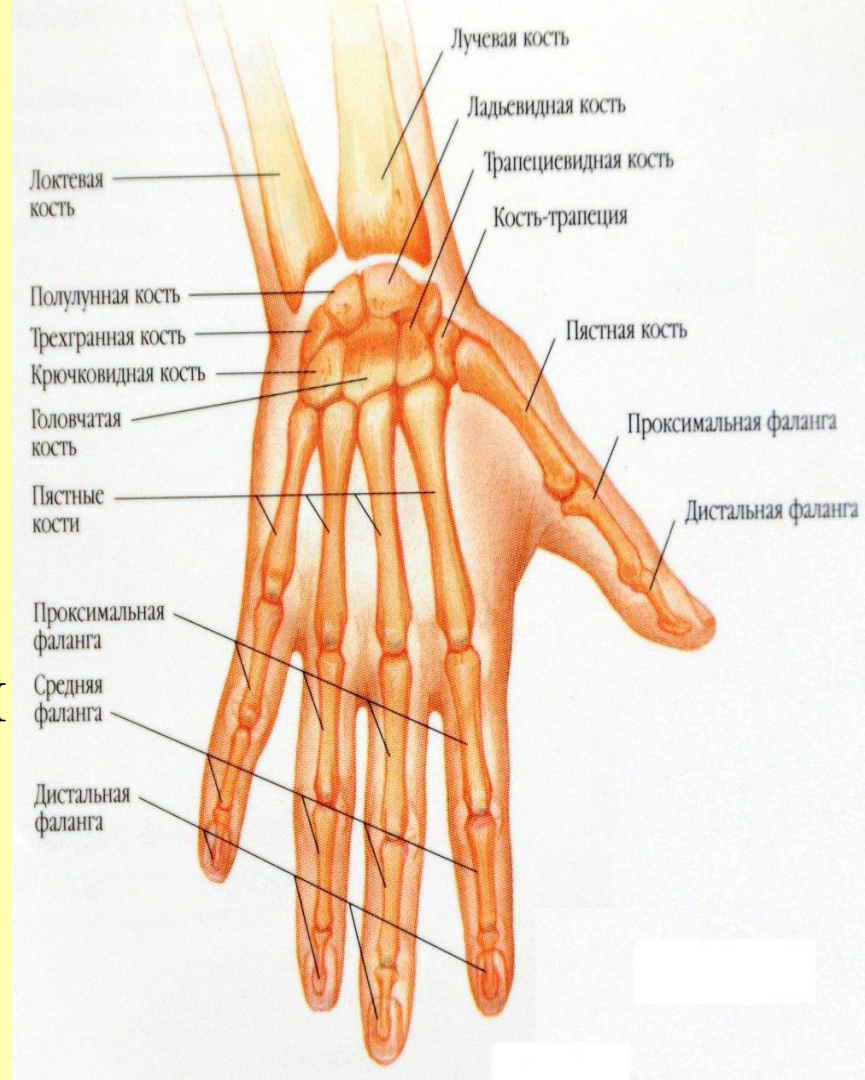

Кости кисти



Кости запястья расположены в два ряда по 4 в каждом, считая от большого пальца, верхний ряд включает ладьевидную, полулунную, трехгранную, гороховидную кости; нижний ряд составляют: трапеция, трапециевидная, головчатая и крючковидная. Три кости верхнего ряда (кроме гороховидной) образуют суставную поверхность для сустава с костями предплечья. Все кости запястья губчатые.

- Пястные кости - 5 коротких трубчатых костей. Имеют суставные поверхности для суставов с костями запястья и фалангами пальцев.
- Кости пальцев образованы короткими трубчатыми костями - фалангами: проксимальной, средней и ногтевой. Большой палец состоит из двух фаланг.



Тазовая кость (os coxae)



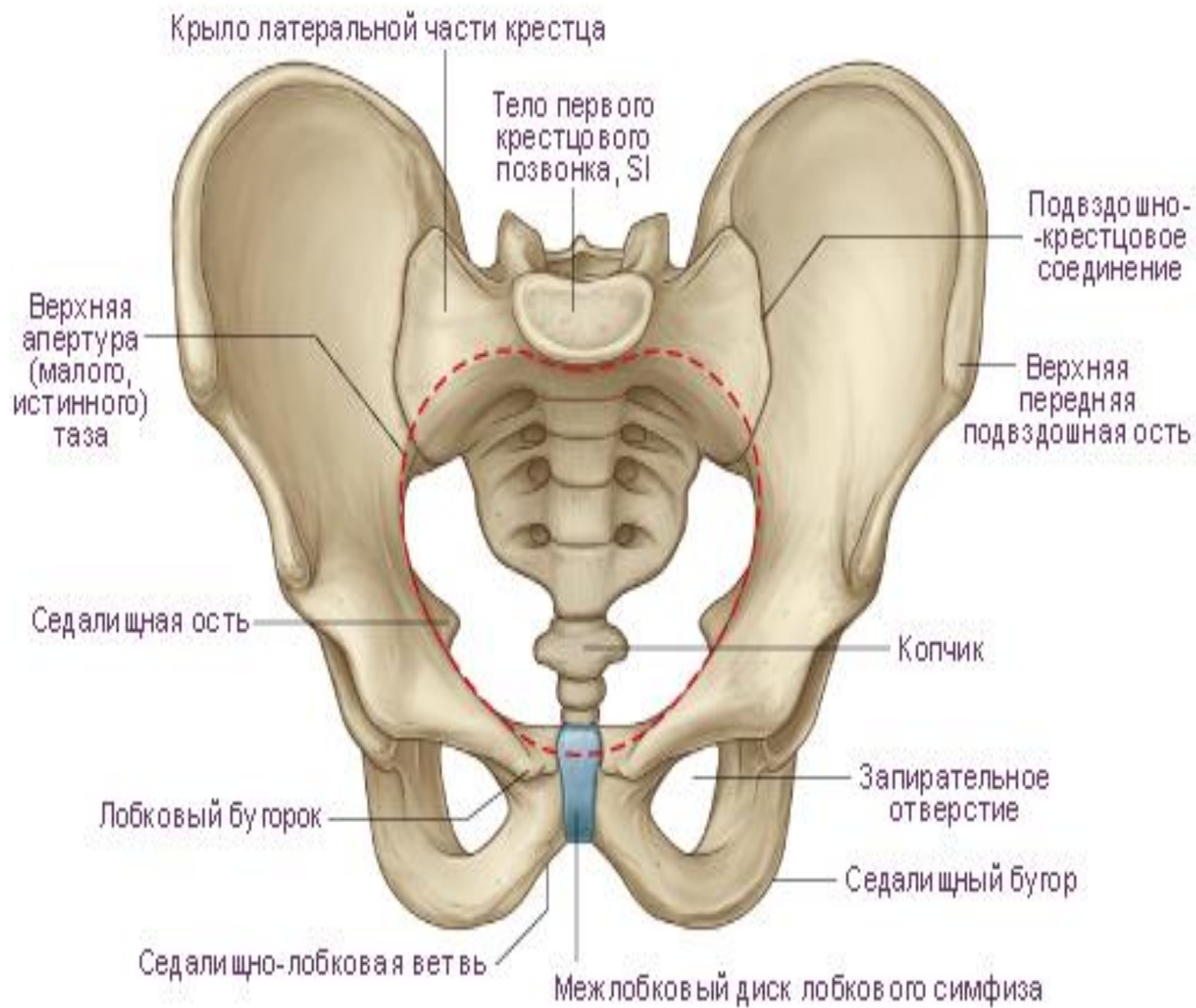
до 16 лет состоит из трех отдельных костей:
подвздошной, седалищной и лобковой.

Относится к плоским костям.


Подвздошная имеет тело и крылья с гребнем.

Седалищная кость состоит из тела и ветви.

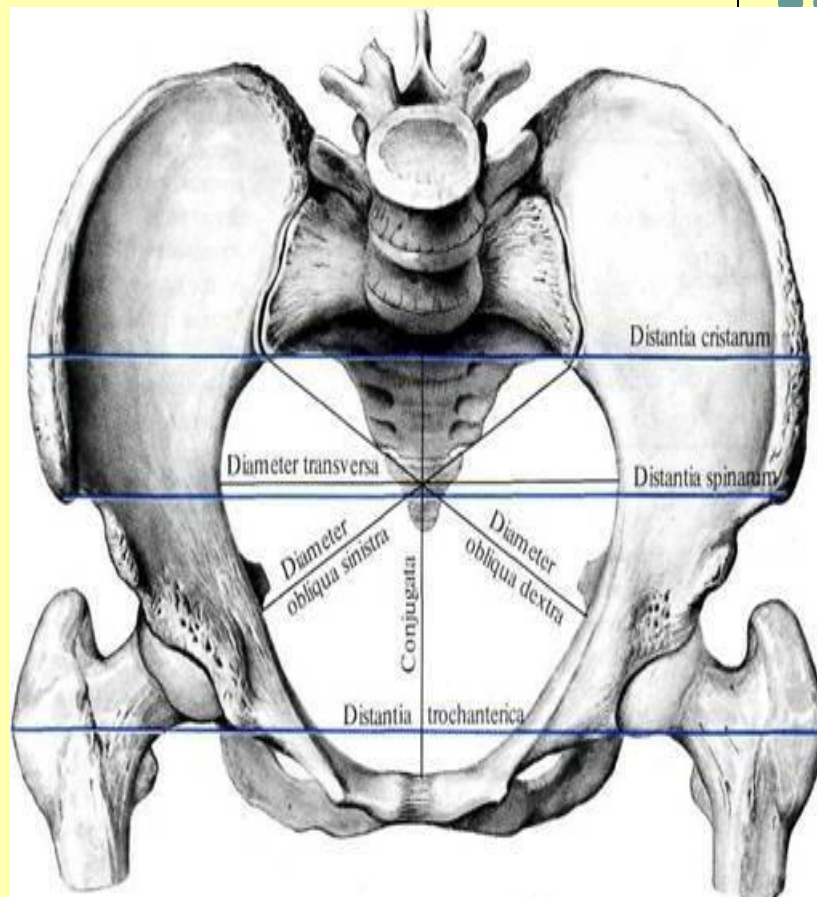
Лобковая кость имеет тело, верхнюю и нижнюю ветвь. Место соединения тел костей таза создает углубление - **вертлужная впадина** для головки бедренной кости. Кости таза соединяет спереди лобковый симфиз, сзади - **крестец**, крестцово-подвздошные суставы и связки.



ПОЛОВЫЕ ОТЛИЧИЯ ТАЗА

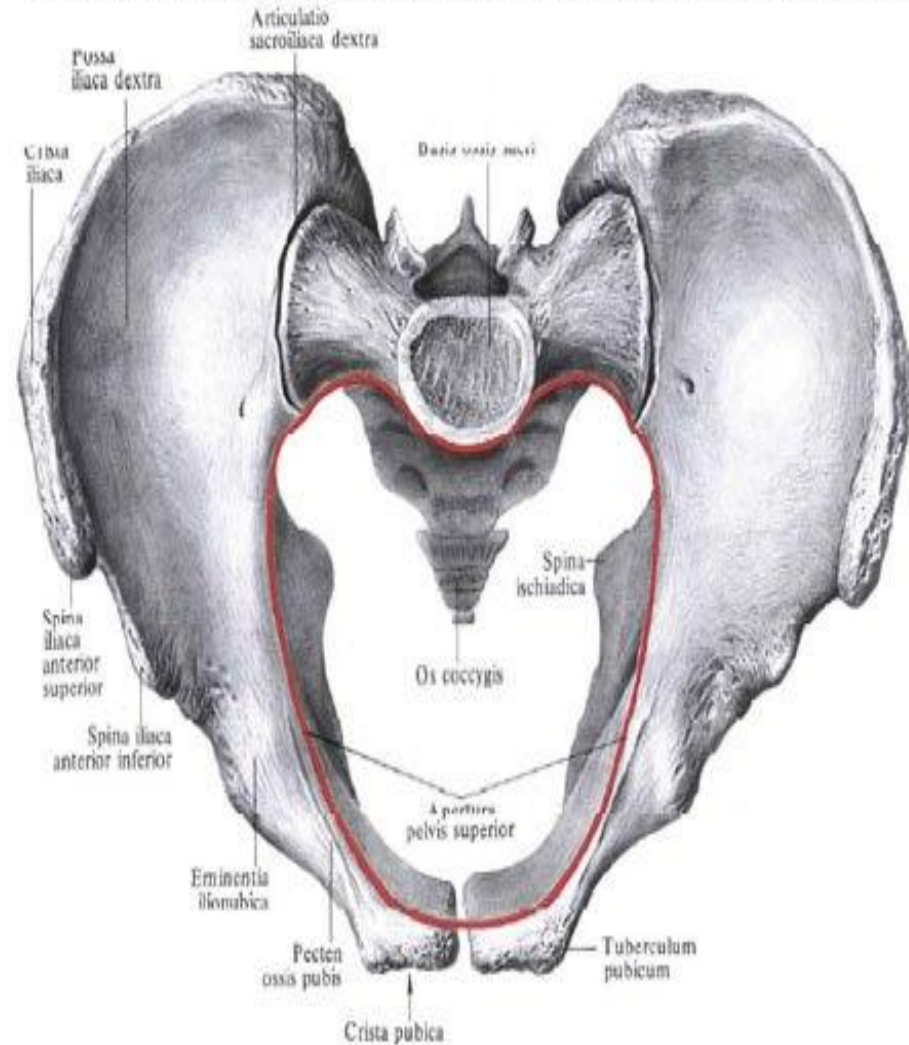


- **Женский таз** - шире и короче по высоте
- Крылья подвздошной кости более горизонтальны
- Вход в малый таз - округлый

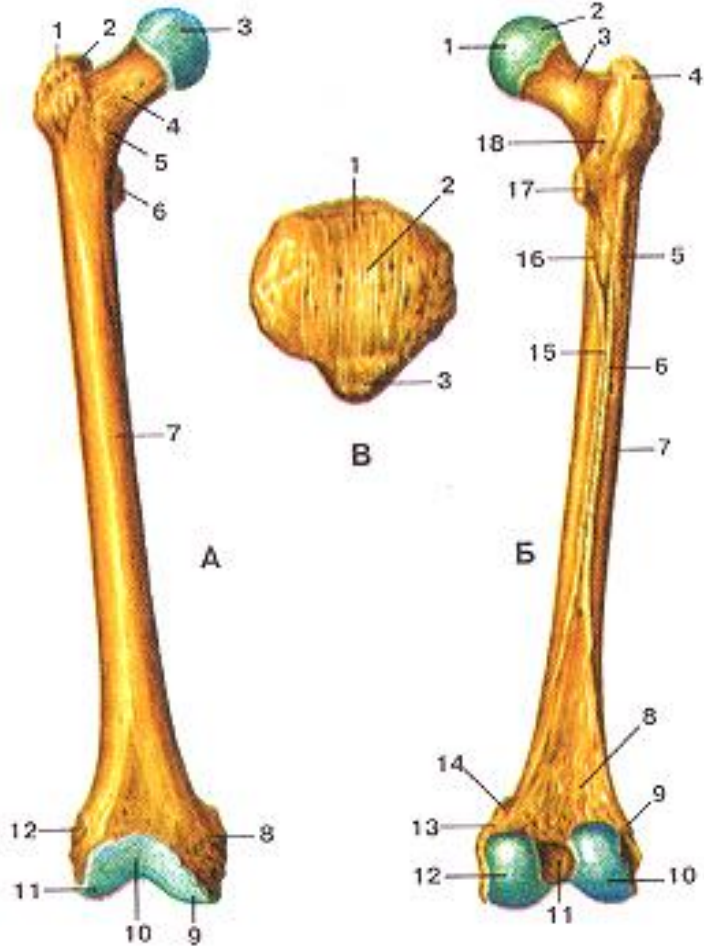


- У мужчин - уже и длиннее
- Крылья подвздошной кости более вертикальны
- Вход в малый таз - «карточное сердце»

Мужской таз, *pelvis masculinum*; вид сверху
(верхняя апертура таза, *apertura pelvis superior*, обозначена красной линией)



Бедренная кость (femur)



Самая крупная и длинная трубчатая кость, имеет тело и два эпифиза. Верхний эпифиз в виде шаровидной головки для соединения с тазовой костью. Ниже головки находится шейка. На границе шейки и тела имеется два выступа - вертела. Нижний эпифиз бедренной кости утолщен и образует два мыщелка: медиальный (более крупный) и латеральный.

Кости голени:



- **Большеберцовая (tibia)** - массивная и принимает на себя всю тяжесть тела, самая прочная (до 1650 кг). Вверху она значительно утолщена и образует два мыщелка: медиальный и латеральный. На дистальном конце большеберцовой кости находится суставная поверхность для соединения с таранной костью, малоберцовая вырезка для соединения с малоберцовой костью и костный отросток - медиальная лодыжка.

Малоберцовая

(fibula)

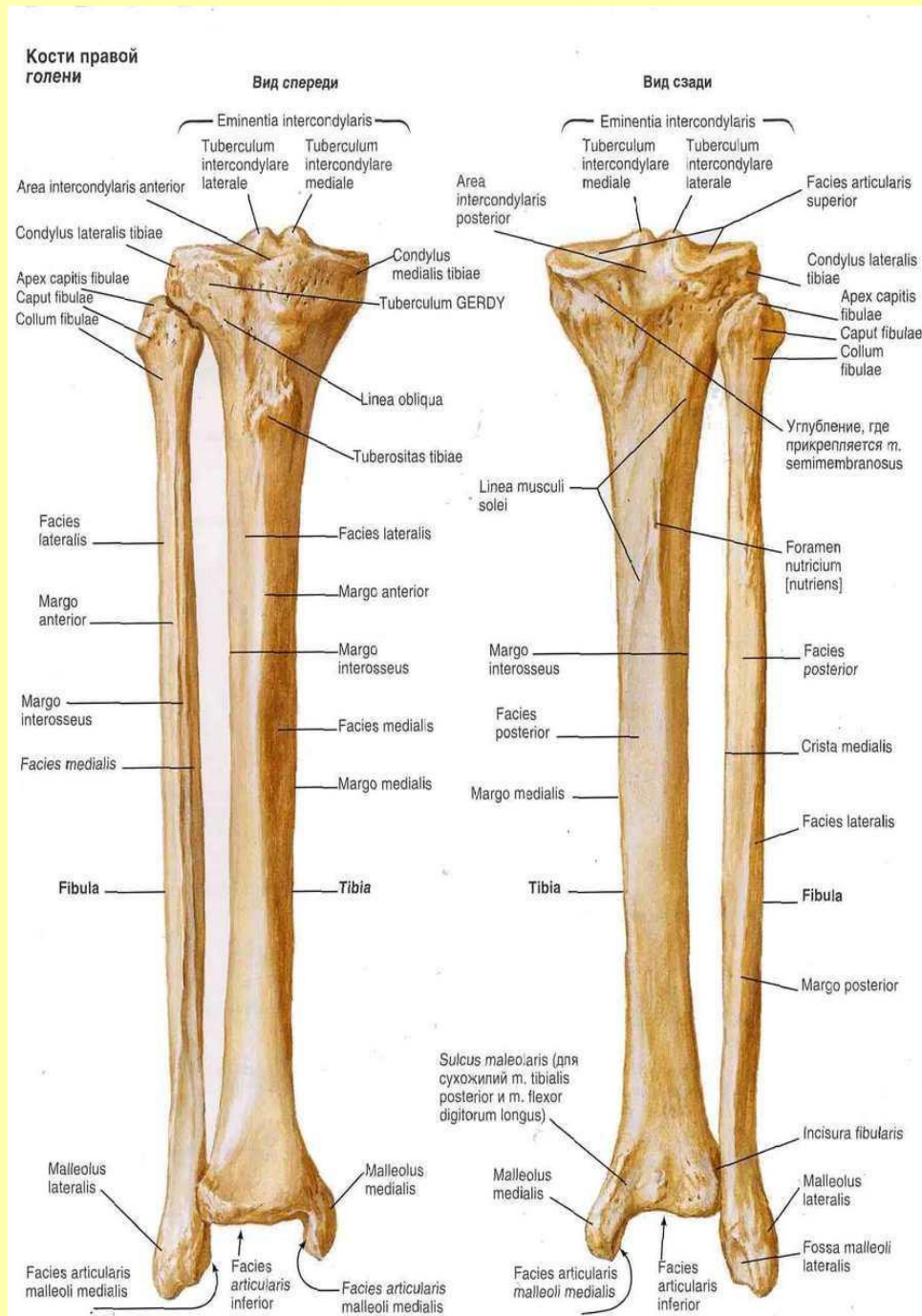
- тонкая.

Верхний конец ее утолщен в виде головки с суставной

поверхностью для большеберцовой кости.

Нижний конец образует латеральную лодыжку.

Обе лодыжки легко прощупываются и часто подвергаются переломам.

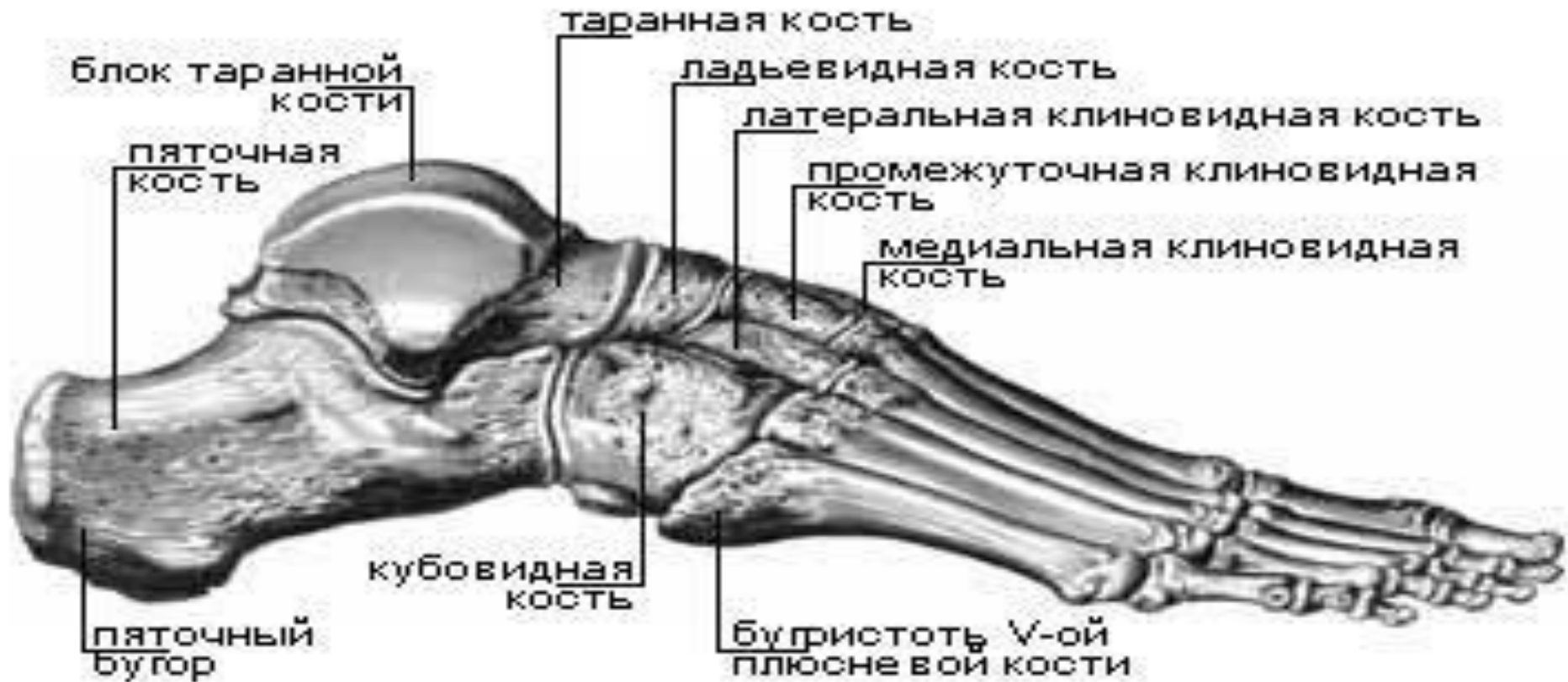

Кости стопы



плюсны и

- Делят на кости предплюсны, пальцевые фаланги.
- В состав костей предплюсны входят семь губчатых костей, расположенных в два ряда. Проксимальный ряд составляют таранная и пяточная (самая большая), остальные пять костей: ладьевидная, три клиновидные и кубовидная образуют дистальный ряд.
- Плюсневые кости включают 5 коротких трубчатых костей, состоящих из основания, тела и головки.




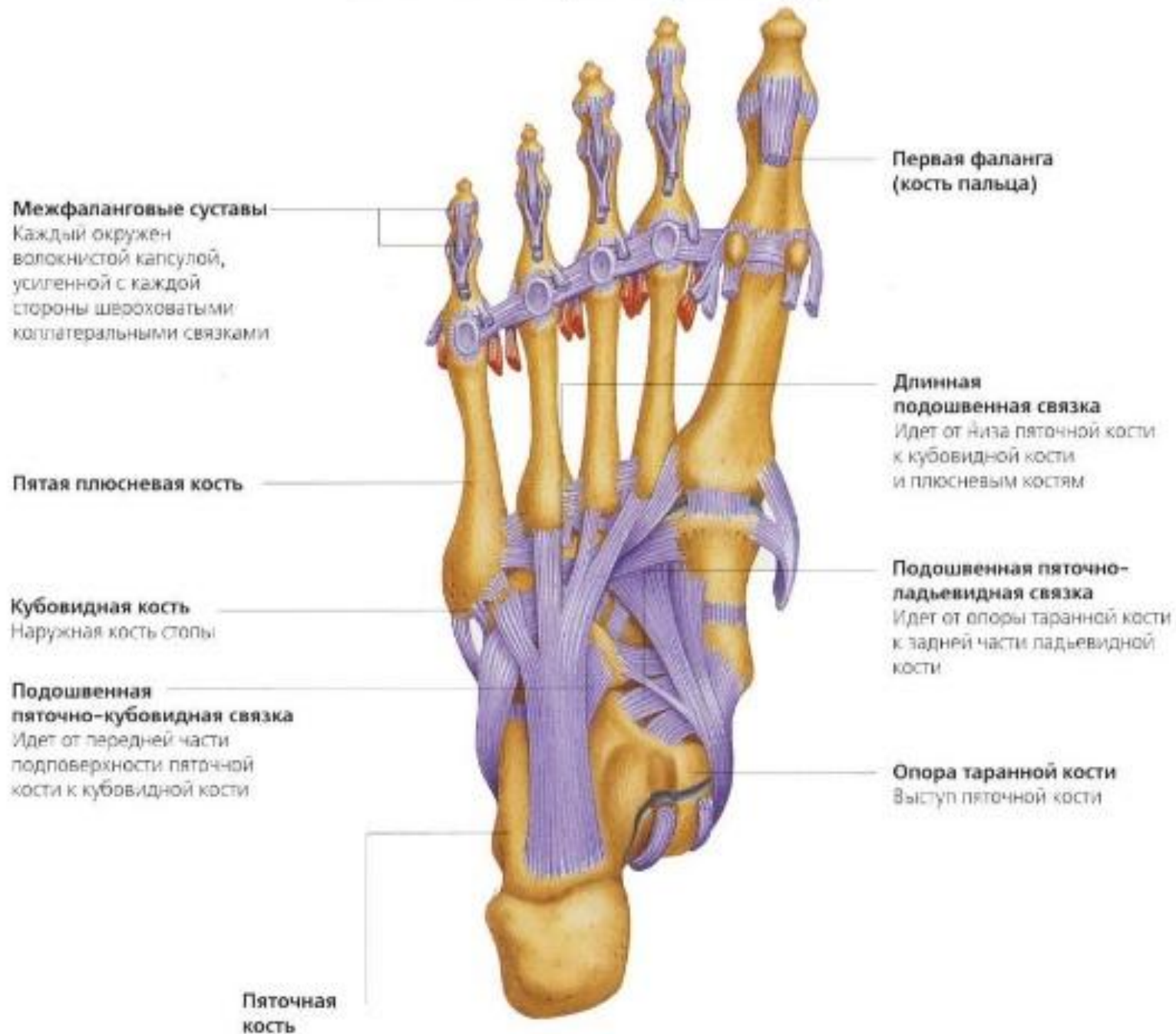
Кости стопы, правой.


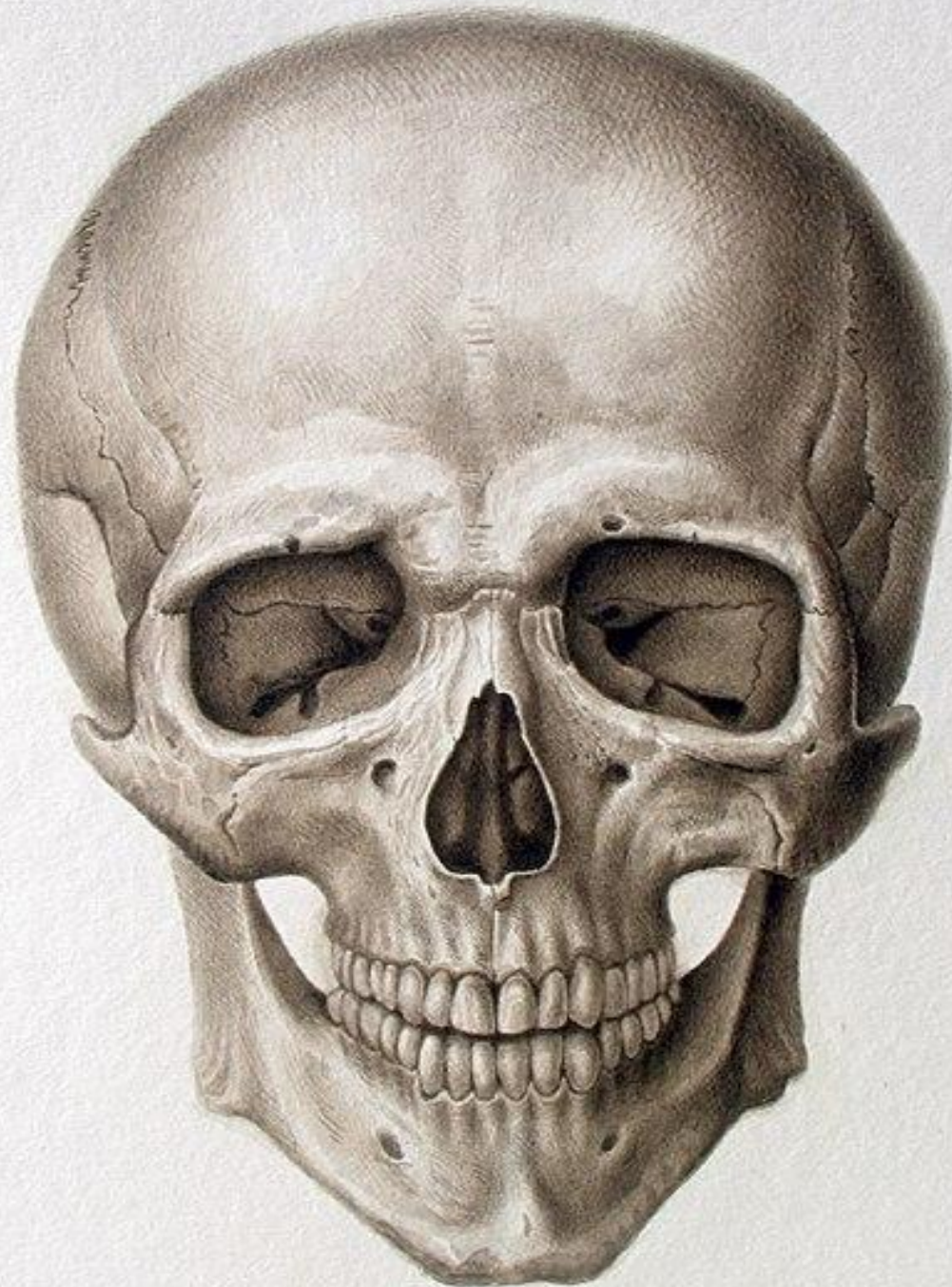
Вид с латеральной стороны (сбоку снаружи).

- Кости пальцев стопы состоят из трех фаланг: проксимальной, средней и ногтевой, за исключением большого пальца, имеющего две фаланги.

- **Стопа** функционирует как упругий подвижный свод. Сводчатое строение стопы отсутствует у всех животных, включая антропоидов, и является характерным признаком для человека, что обусловлено прямохождением. Такое строение возникло в связи с новыми функциональными требованиями, предъявленными к человеческой стопе: увеличение нагрузки на стопу при вертикальном положении тела, уменьшение площади опоры в сочетании с прочностью всей конструкции. Свод стопы удерживают тугие суставы и длинная подошвенная связка. Она начинается от нижней поверхности пяточной кости до основания плюсневых костей.

Связки стопы (плантарный вид)





Кости черепа (cranium).



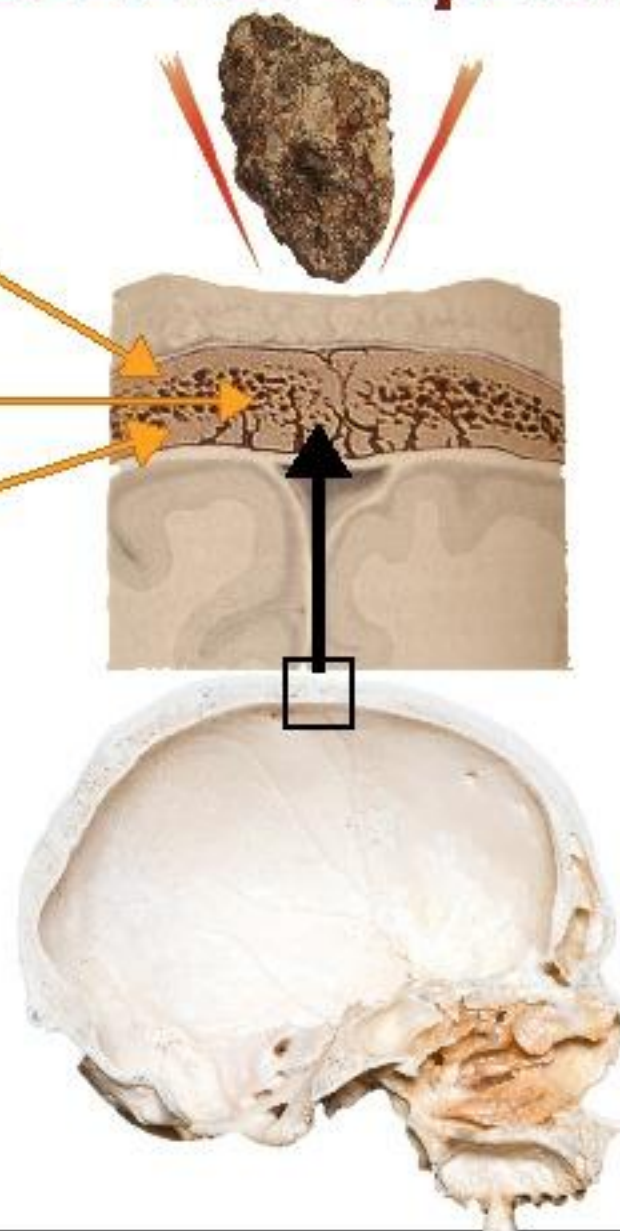
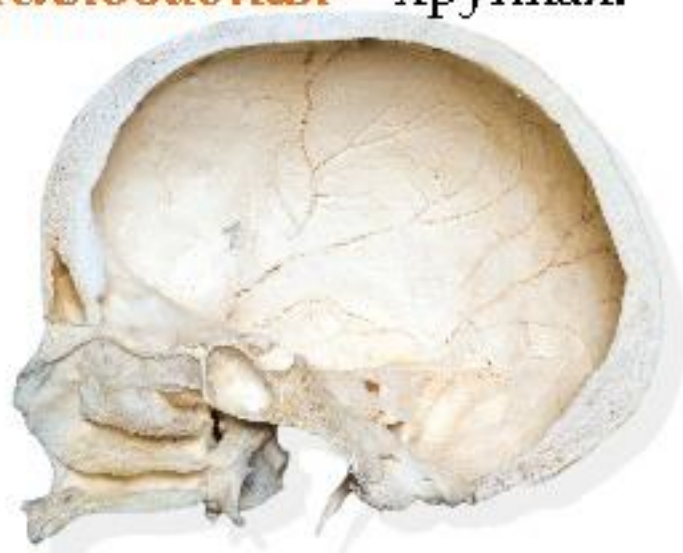
- **Череп** - комплекс костей, прочно соединенных швами, служащий опорой и защитой головного мозга, органов зрения, слуха, равновесия, обоняния, вкуса и начальных отделов пищеварительной и дыхательной систем. В зависимости от положения и происхождения все кости черепа делят на кости мозгового черепа и лицевого черепа.
- В состав **мозгового черепа** входят 8 костей, из которых две парные: (височная, теменная) и четыре непарные (лобная, клиновидная, решетчатая, затылочная).

- Все кости головы по форме плоские и состоят из двух пластинок компактного вещества, между которыми находится губчатое вещество с большим количеством венозных сплетений. Наружная пластинка компактного вещества толстая, прочная, внутренняя - тонкая и хрупкая (поэтому при травмах головы она повреждается чаще, чем наружная пластинка).




Строение костей свода черепа

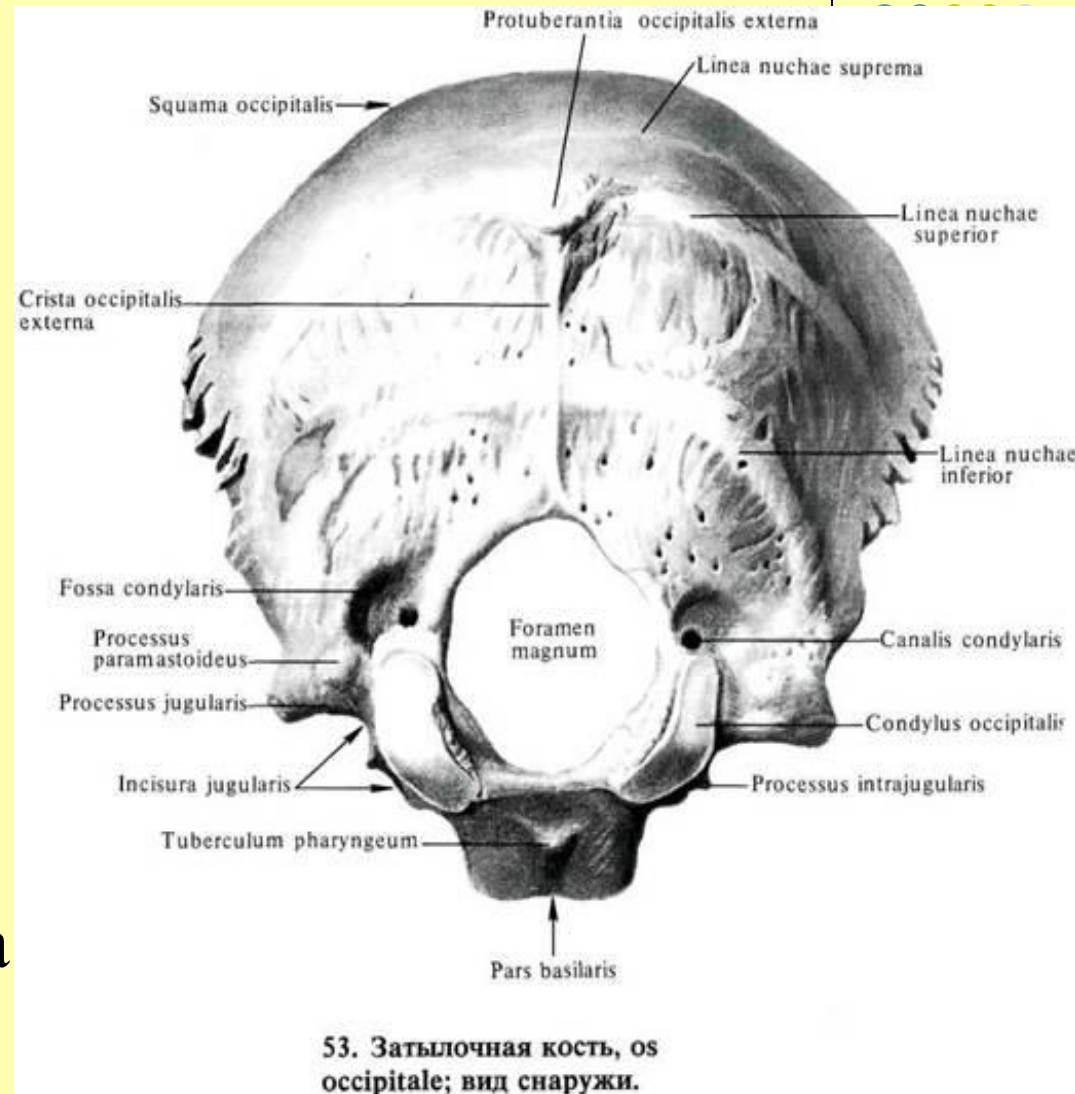
- **Наружная пластинка** компактного вещества
- **Диплоическое вещество** формируется к 8-ми годам, обеспечивает прочность костей черепа.
- **Внутренняя пластинка** компактного вещества – **стекловидная** – хрупкая.



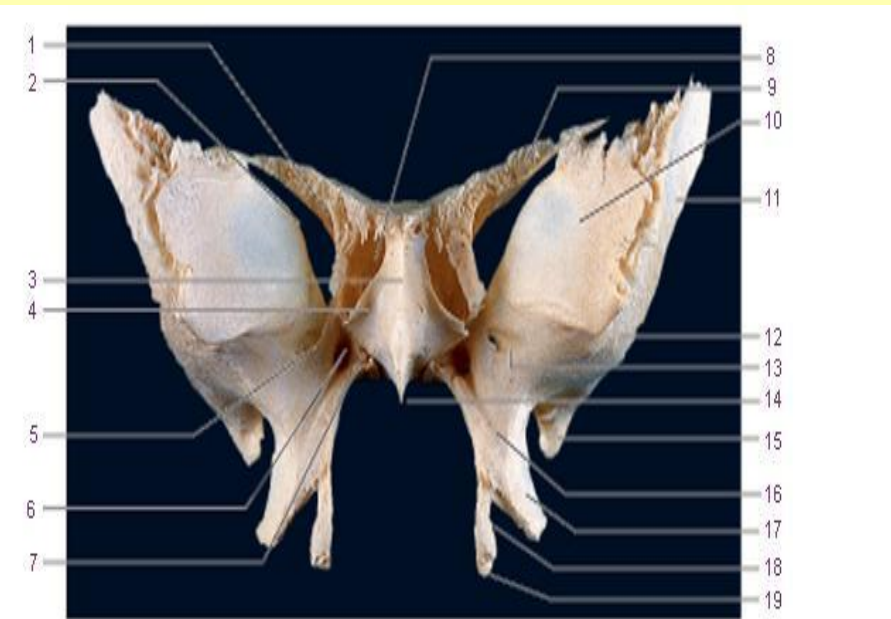
Затылочная кость (os occipitale)



- Непарная, расположена в задненижнем отделе черепа. Состоит из четырех частей: основной, двух латеральных частей и затылочной чешуи.
- Все эти части окружают большое затылочное отверстие, посредством которого полость черепа сообщается с позвоночным каналом.



Клиновидная кость (os sphenoidale)



1. Клиновидный канал
2. Верхняя глазничная щель
3. Клиновидный гребень
4. Клиновидная раковина
5. Угловое отверстие
6. Клиновидный канал
7. Латеральный отросток
8. Клиновидная воздушная пазуха
9. Передний край малого крыла
10. Орбитальная поверхность большого крыла


11. Височная поверхность большого крыла
12. Подвисочный гребень большого крыла
13. Верхнечелюстная поверхность большого крыла
14. Клиновидный клюв
15. Ось клиновидной кости
16. Крыловидный отросток
17. Латеральная пластинка крыловидного отростка
18. Крыловидная вырезка
19. Медиальная пластинка крыловидного отростка, переходящая в крыловидный крючок

расположена между затылочной и лобной костями в основании черепа. Кость воздухоносная, по форме напоминает бабочку.

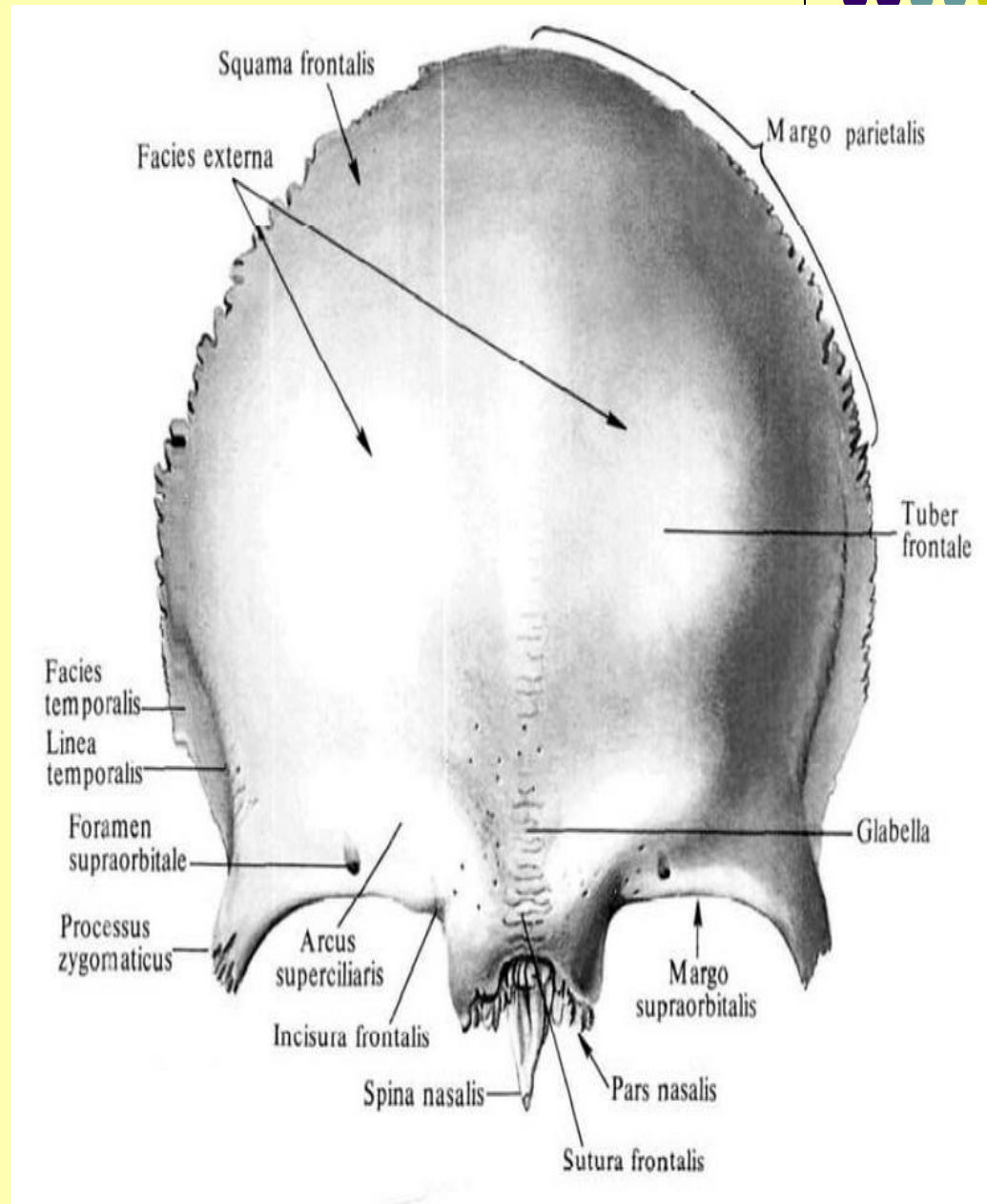
Состоит из тела и трех парных отростков: больших, малых крыльев и крыловидных отростков. Верхняя часть тела, имеющая ямку для гипофиза, называется турецким седлом.

Внутри тела воздухоносная клиновидная пазуха, сообщающаяся с полостью носа

Лобная кость (os frontale)



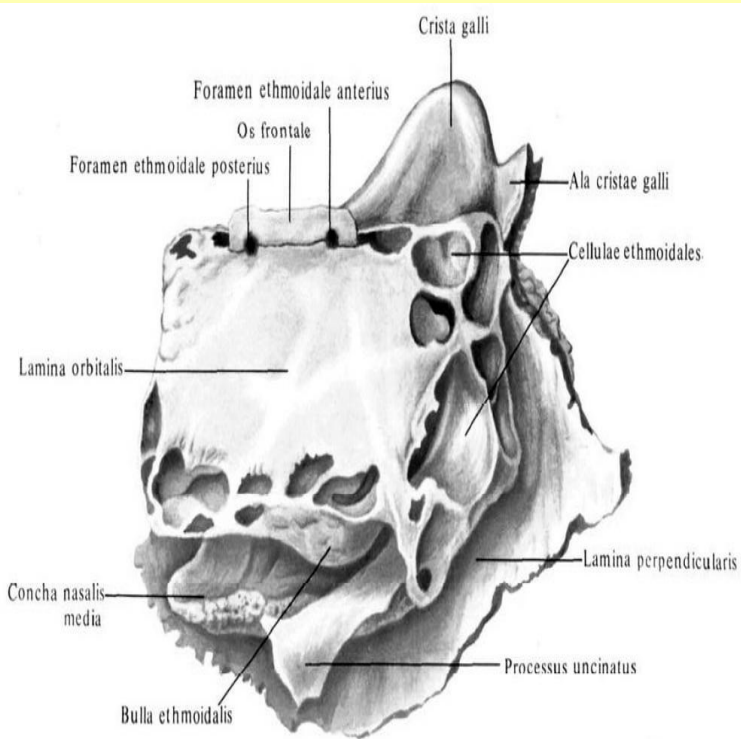
- состоит из лобной чешуи, двух глазничных частей и носовой части. Внутри кости расположена воздухоносная пазуха, сообщающаяся с полостью носа.



Решетчатая кость (os ethmoidale)



- воздухоносная кость, принимает участие в образовании стенок полости носа и глазниц. Состоит из горизонтальной (решетчатой) пластинки, двух лабиринтов и перпендикулярной пластинки. На внутренней поверхности лабиринтов имеются верхняя и средняя носовые раковины. Перпендикулярная пластинка участвует в образовании перегородки полости носа (вместе с сошником). Сверху она имеет петушиный гребень



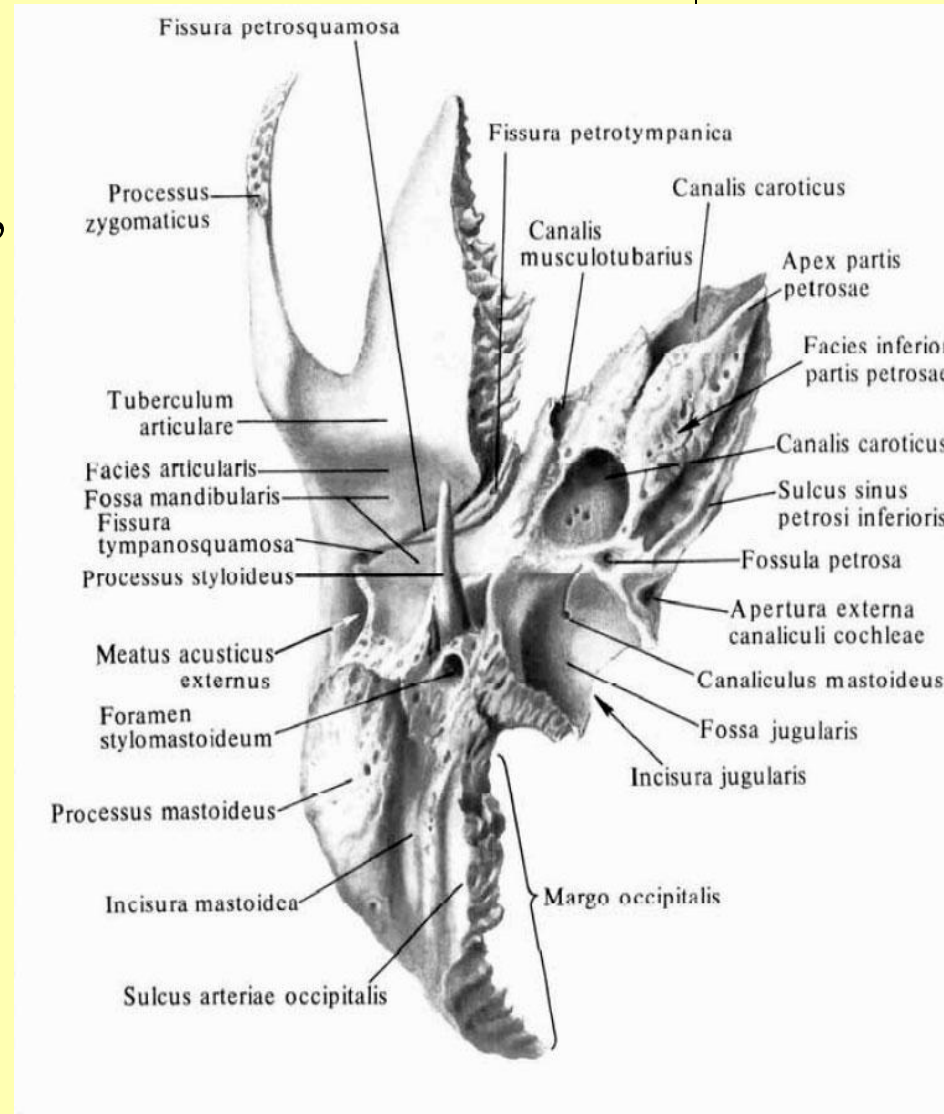
Височная кость (os temporale)




Самая сложная из костей черепа. Имеет три части: пирамида (каменистая часть), барабанная и чешуйчатая.

Барабанная часть - самый небольшой ее отдел в виде изогнутой пластинки, ограничивающую наружное слуховое отверстие.

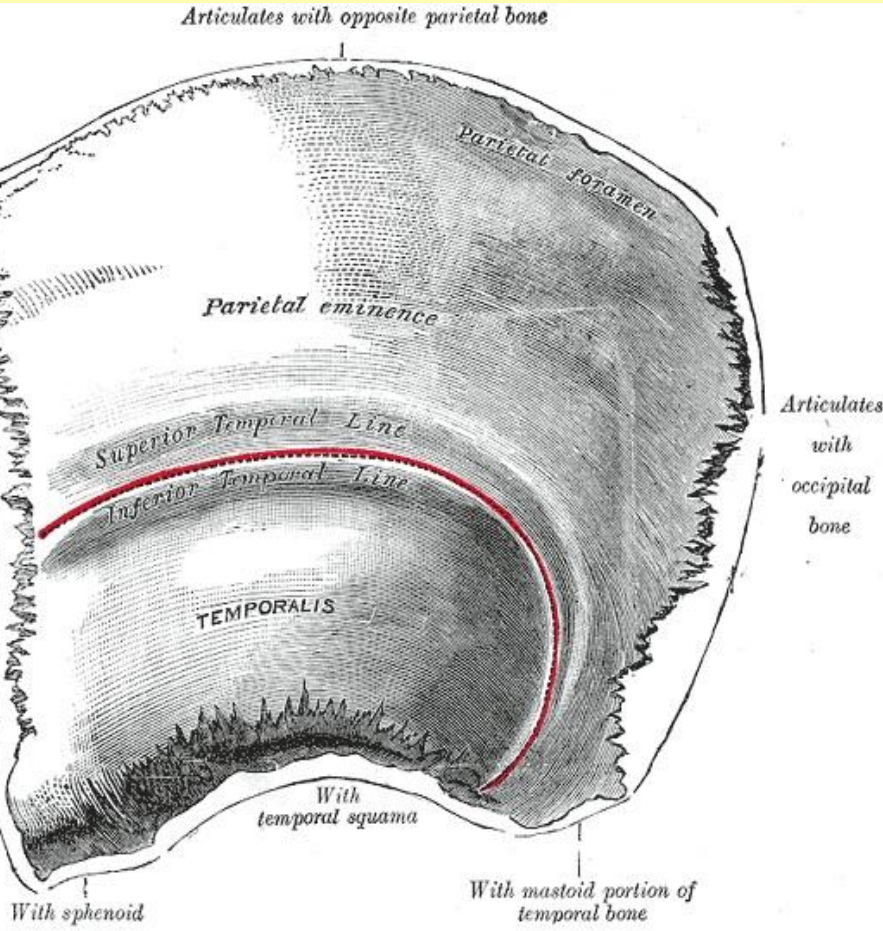
Чешуйчатая часть височной кости расположена кверху и впереди от наружного слухового прохода.




Теменная кость (os parietale)



- В виде четырехугольной пластинки, выпуклой снаружи и вогнутой изнутри. На внешней поверхности хорошо заметен теменной бугор (по этим буграм определяют ширину черепа). Три края теменной кости: лобный, затылочный и верхний зазубрены, нижний край косо срезан и прикрыт чешуей височной кости.




Лицевой череп



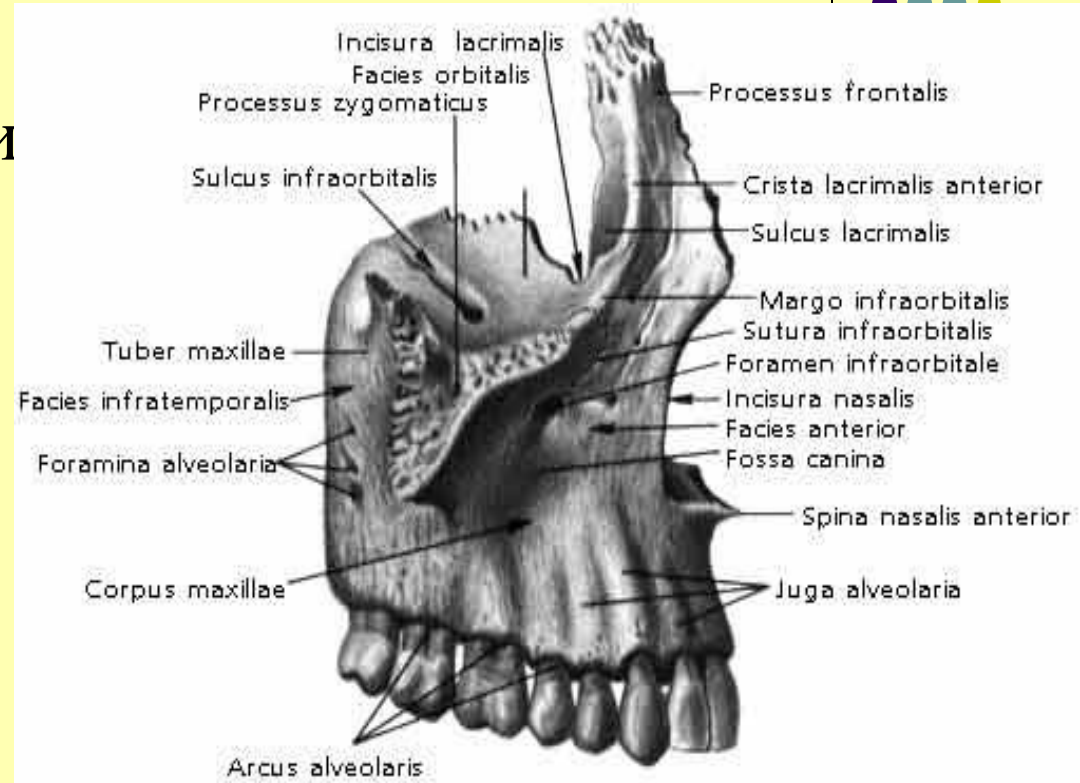
- Лицевой череп располагается под мозговым черепом. Он представляет собой костную основу лица и начальных отделов пищеварительных и дыхательных путей. К костям лицевого черепа прикрепляются жевательные мышцы.
- В состав лицевого черепа входят 15 костей, из которых шесть - парные (верхняя челюсть, скуловая, носовая, слезная, небная, нижняя носовая раковина) и три непарные (нижняя челюсть, сошник и подъязычная кость).

Верхняя челюсть (maxilla)

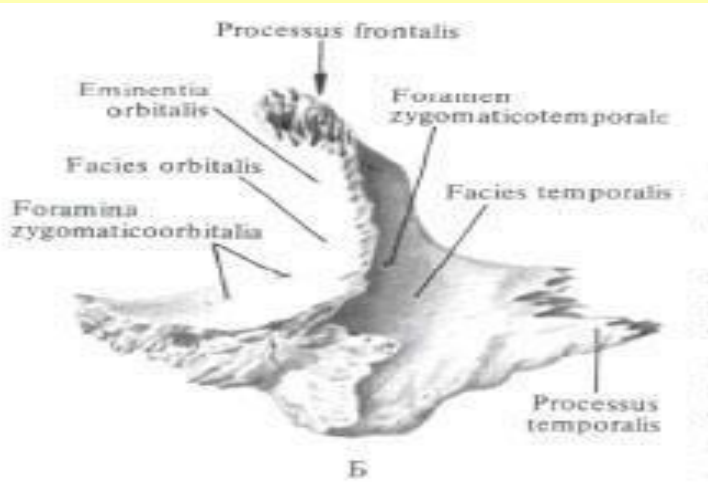



участвует в образовании стенок полости носа, рта и глазницы. Имеет тело и 4 отростка: лобный, скуловой, альвеолярный и небный.

В теле кости находится воздухоносная полость - верхнечелюстная (гайморова) пазуха, открывающаяся в средний носовой ход.

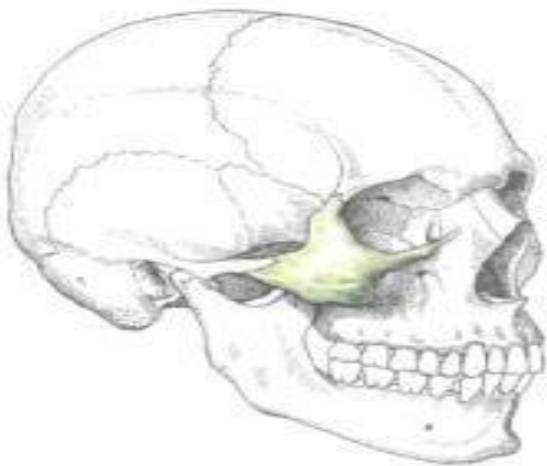


Скуловая кость (os zygomaticum)




Скуловая кость, OS zygomaticum, правая.
А – вид снаружи; Б – вид изнутри.

- своими размерами определяет ширину и форму лица. Имеет латеральную, височную, глазничную поверхности, лобный и височный отростки.

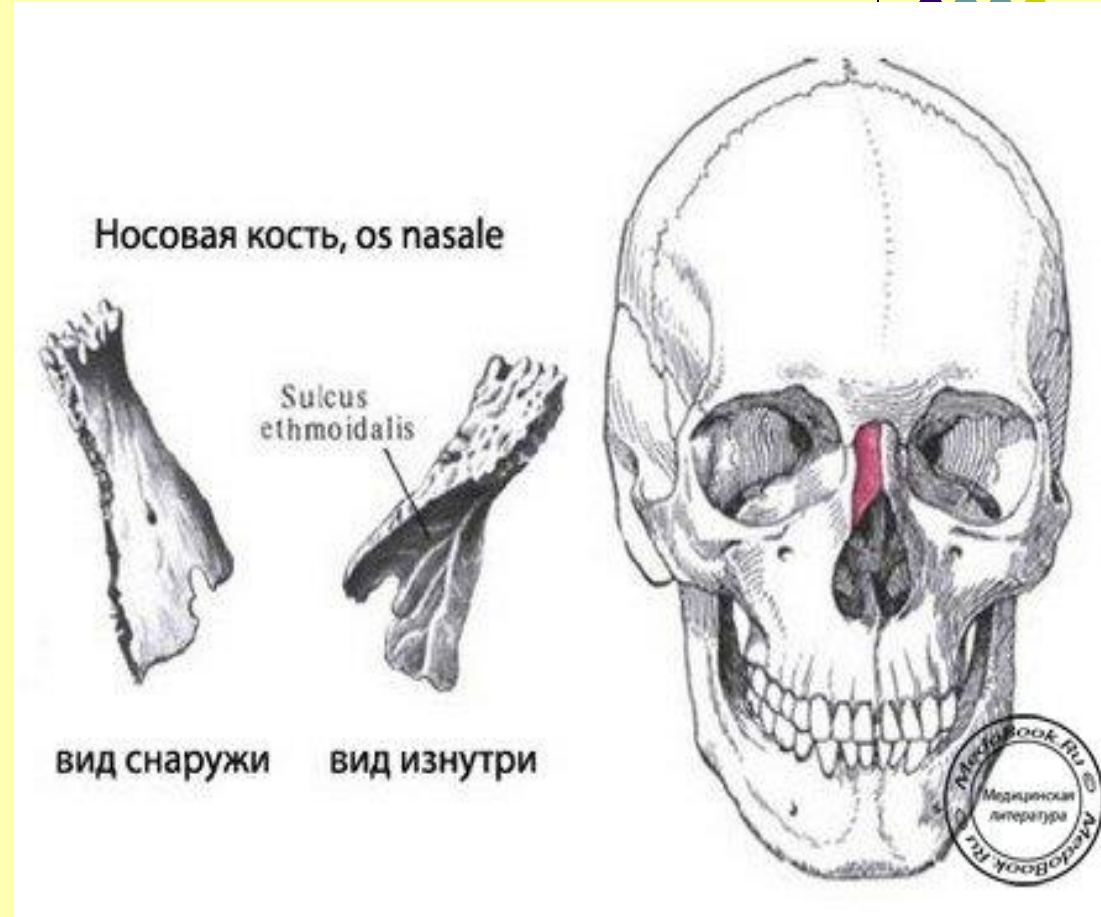


Топография скуловой кости.

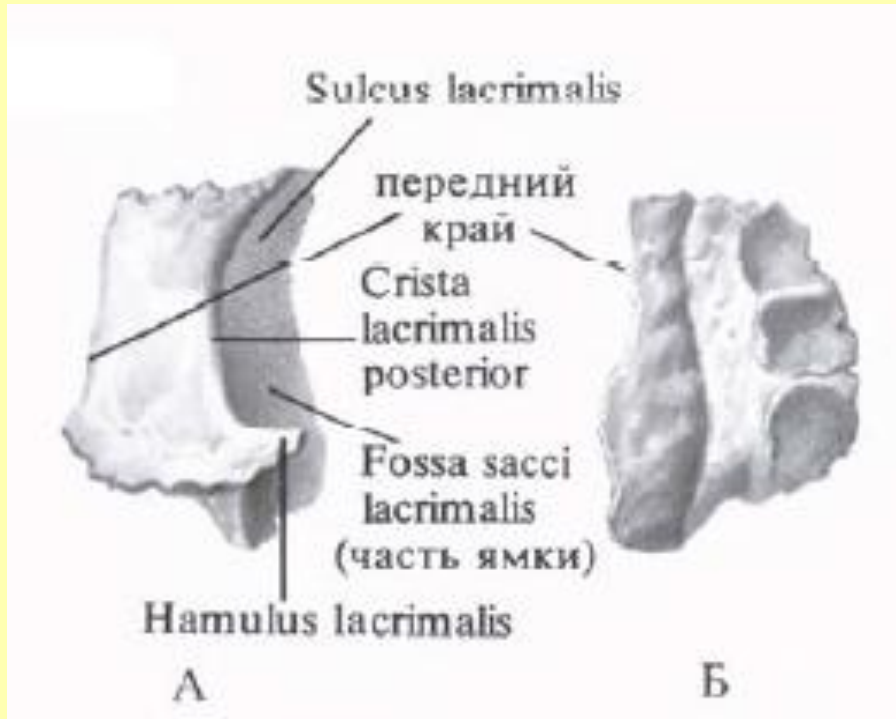
Носовая кость (os nasale)



- примыкает к лобной кости и лобному отростку верхней челюсти, образуя спинку носа с костью противоположной стороны




Слезная кость (os lacrimale)

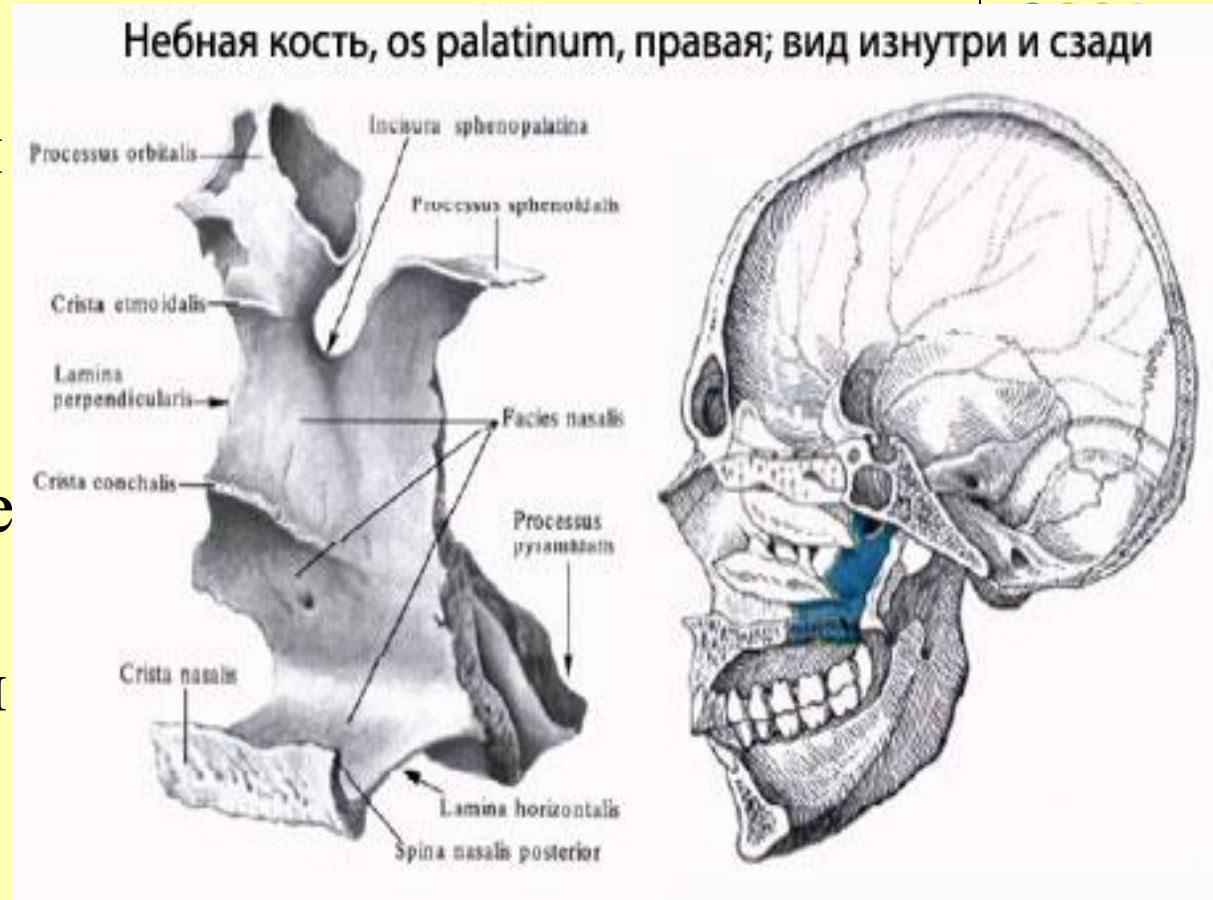


- - маленькая кость, расположенная на медиальной стенке глазницы. Имеет слезную борозду и гребень


Небная кость (os palatinum)



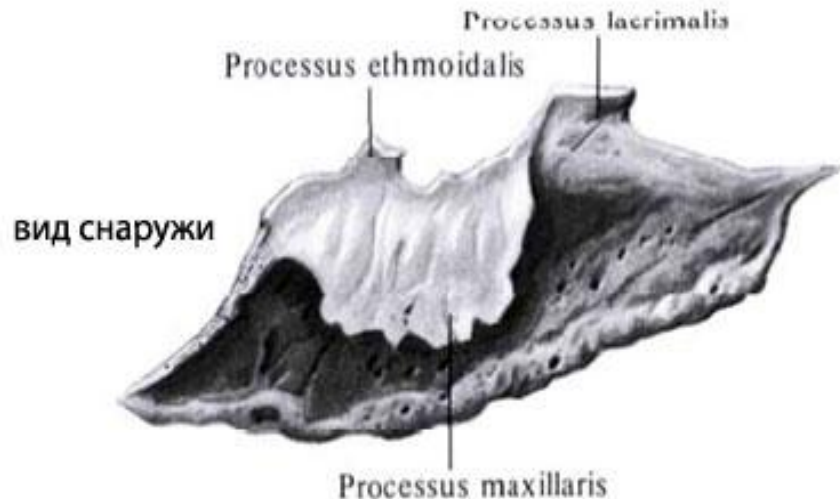
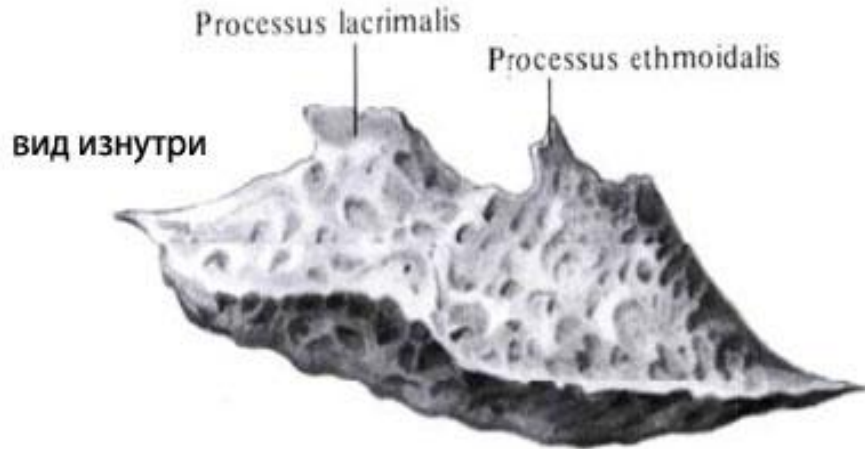
- СОСТОИТ ИЗ ДВУХ пластинок: горизонтальной и вертикальной. Горизонтальная пластинка дополняет твердое (костное) небо, а перпендикулярная латеральную стенку полости носа.



Нижняя носовая раковина (*concha nasalis inferior*)



Нижняя носовая раковина, *concha nasalis inferior*

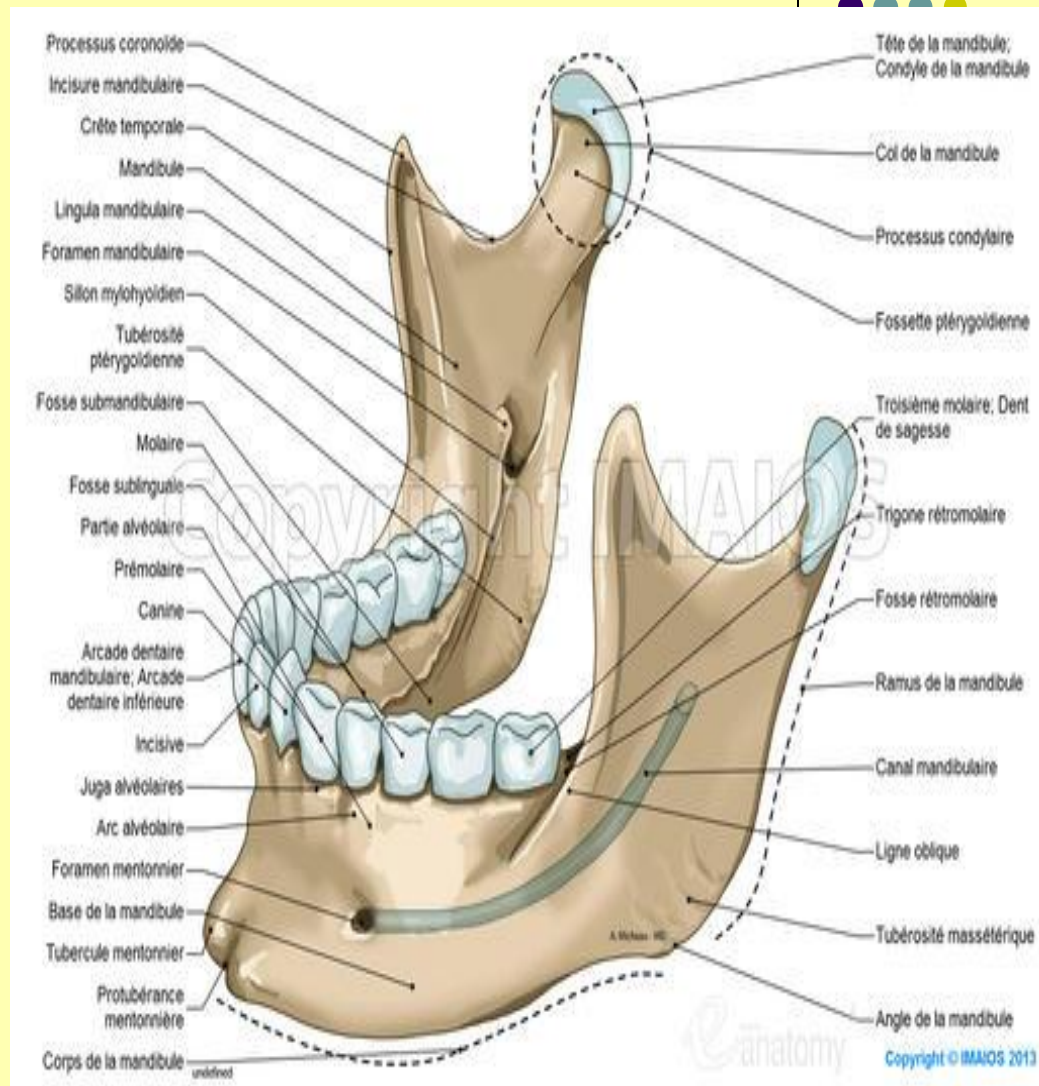


самостоятельная тонкая костная пластинка, находится в полости носа, прикрепляясь одним краем к латеральной стороне. Другой край свободно свисает в просвет полости носа.


Нижняя челюсть (mandibula)



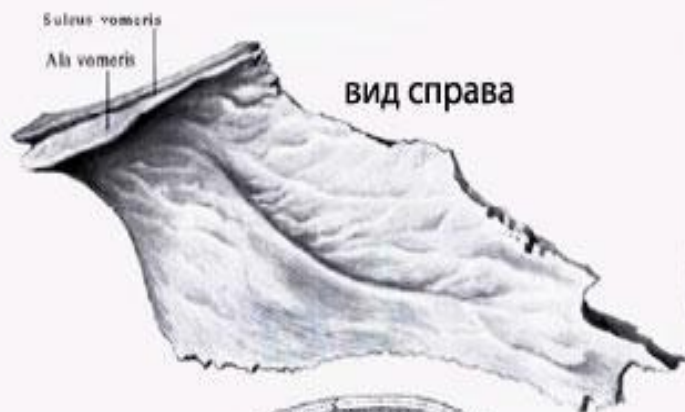Единственная подвижная кость черепа. Развивается из двух половин, которые срастаются на первом году жизни. Имеет форму подковы, состоит из тела и двух ветвей. Ветви с венечным и суставным отростками. Сверху тело образует альвеолярную часть с зубными альвеолами (для 16 зубов)



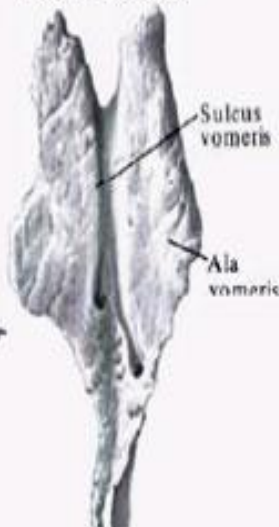
Сошник (vomer)



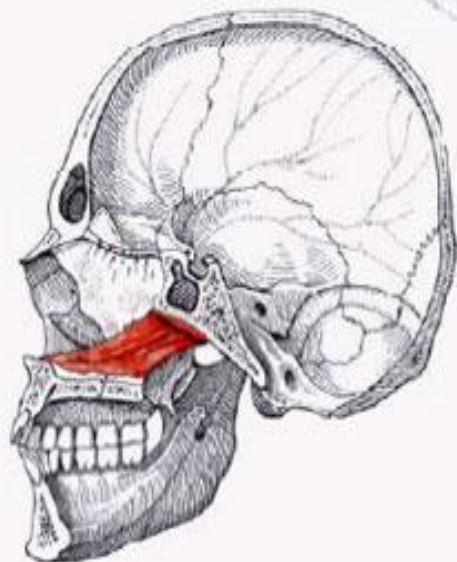
Сошник, vomer




вид сверху



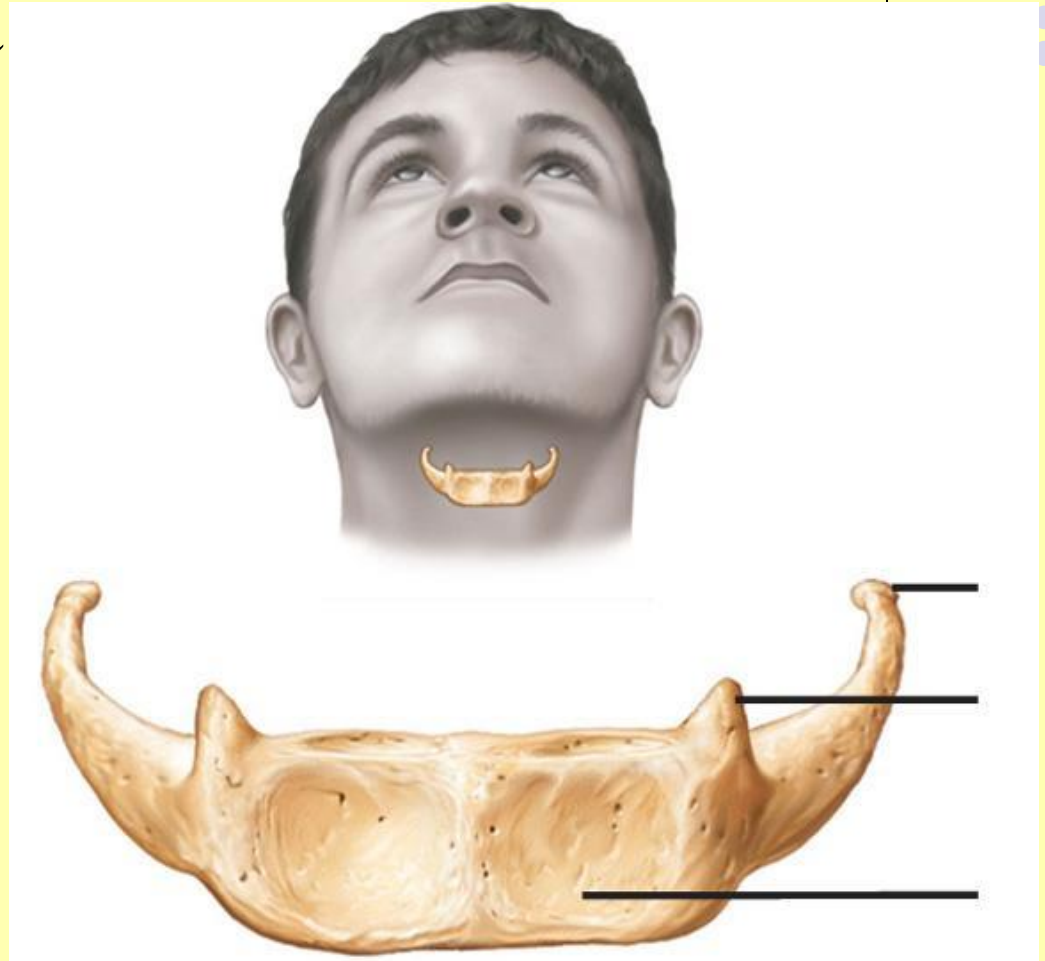
- четырехугольная костная пластинка, принимающая участие в образовании перегородки носа.



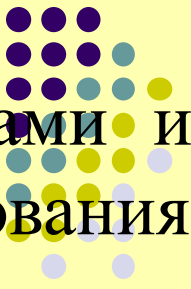Подъязычная кость (os hyoideum)



- подковообразная кость, состоит из тела и двух пар рогов: больших и малых. Расположена в области шеи, между нижней челюстью и гортанью. При помощи мышц и связок подъязычная кость подвешена к костям черепа и соединена с гортанью.



Соединение костей черепа



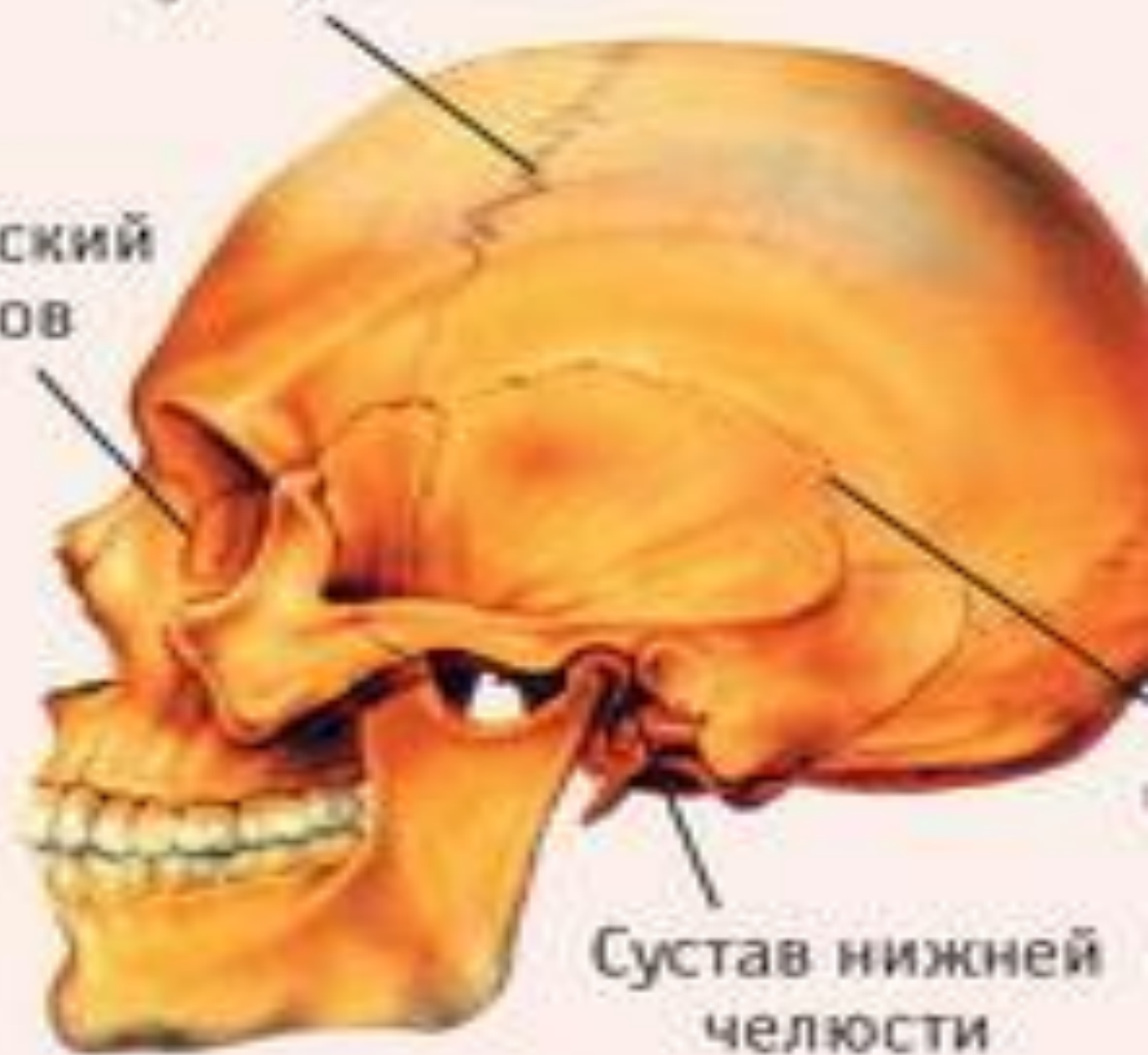- Все кости черепа соединены между собой швами и неподвижны (кроме нижней челюсти). Кости основания черепа соединяются синхондрозами. С возрастом синхондрозы черепа постепенно замещаются синостозами. В зависимости от формы различают **зубчатые, чешуйчатые и плоские (гармоничные)** швы. Кости свода черепа соединяется друг с другом зубчатыми швами, лицевого черепа - плоскими. Некоторые швы имеют собственные оригинальные названия. Шов между лобной и теменными костями - **венечный**, между двумя теменными - **сагиттальный** (стреловидный), между теменными и затылочной - **лямбдовидный**.

- Височно-нижнечелюстной сустав парный, комбинированный. Образован головкой мышцелкового отростка нижней челюсти и нижнечелюстной ямкой височной кости. Внутрисуставной хрящевой диск делит полость сустава на два этажа: верхний и нижний (комплексный сустав). Благодаря этому в суставе возможны опускание и поднятие нижней челюсти, боковые движения вправо и влево, смещение челюсти вперед и назад.

Зубчатый шов

Плоский шов

Сустав нижней челюсти



Возрастные особенности черепа



- Особенности черепа новорожденного и ребенка грудного возраста являются:

- наличие родничков, как остатков перепончатого черепа.

Различают **передний (лобный)** родничок.

Зарастает к полутора годам жизни ребенка

- **Задний (затылочный)** родничок (зарастает к полутора - двум месяцам); парные боковые:

клиновидный и сосцевидный роднички.

Зарастают на втором - третьем месяце жизни

- нет швов между костями свода черепа, лишь на третьем месяце жизни у костей начинается формирование зубчатых швов



- Хорошая выраженность бугров лобной и теменных костей, поэтому при рассматривании черепа сверху он кажется четырехугольным;
- Отсутствие зубов, надбровных дуг и воздухоносных пазух.
- Швы формируются к 3-5 году жизни. Рост черепа и окостенение швов заканчивается к 25-30 годам.
- В старческом возрасте в связи с выпадением зубов происходит атрофия альвеолярных отростков челюстей и уменьшение лицевого черепа, а также истончение компактного вещества и разреженность губчатого вещества. Поэтому в пожилом возрасте бывают переломы костей основания черепа.

