# Патология пищеварительной системы

# ПИЩЕВАРИТЕЛЬНАЯ СИСТЕМА

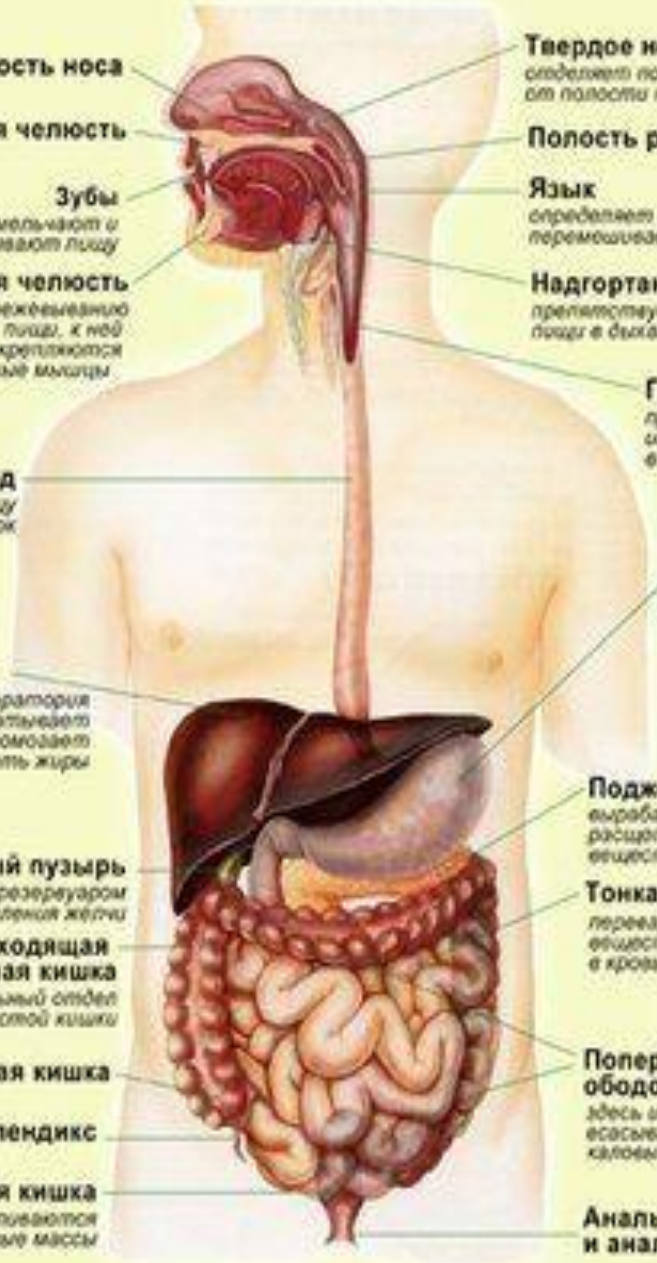

**Полость носа**

**Верхняя челюсть**

**Зубы**
*измельчают и пережевывают пищу*

**Нижняя челюсть**
*способствует пережевыванию пищи, к ней прикрепляются жевательные мышцы*

**Пищевод**
*проводит пищу в желудок*

**Печень**
*химическая лаборатория организма, вырабатывает желчь, которая помогает расщеплять жиры*

**Желчный пузырь**
*служит резервуаром для накопления желчи*

**Восходящая ободочная кишка**
*начальный отдел толстой кишки*

**Слепая кишка**

**Аппендикс**

**Прямая кишка**
*в ней накапливаются каловые массы*

**Твердое небо**
*отделяет полость рта от полости носа*

**Полость рта**

**Язык**
*определяет вкус пищи перемешивает ее со слюной*

**Надгортанник**
*препятствует попаданию пищи в дыхательные пути*

**Глотка**
*проталкивает пищу из полости рта в пищевод*

**Желудок**
*накапливает пищу, вырабатывает желудочный сок, переваривающий белки, продвигает пищевую кашицу в тонкую кишку*

**Поджелудочная железа**
*вырабатывает сок для расщепления питательных веществ*

**Тонкая кишка**
*переваривает питательные вещества и всасывает их в кровь и лимфу*

**Поперечная и нисходящая ободочные кишки**
*здесь из непереваренных остатков всасывается вода и формируются каловые массы*

**Анальный канал и анальное отверстие**

## Функции пищеварительного тракта

1 минута

**Определение вкусовых качеств пищи, пережевывание, перемешивание со слюной**

3 секунды

**Проглатывание**

2 - 4 часа

**Пищеварение**

3 - 5 часов

**Всасывание**

от 10 часов до нескольких дней

**Дефекация**

sport-rulit.at.ua

# пищеварение

Пищеварение – это процесс разложения пищи на отдельные составляющие – жирные кислоты, глицерин, аминокислоты и моносахариды, или простые углеводы. Пищеварение начинается уже во рту. Пищеварение происходит последовательно во всех отделах (органах) пищеварительной системы.

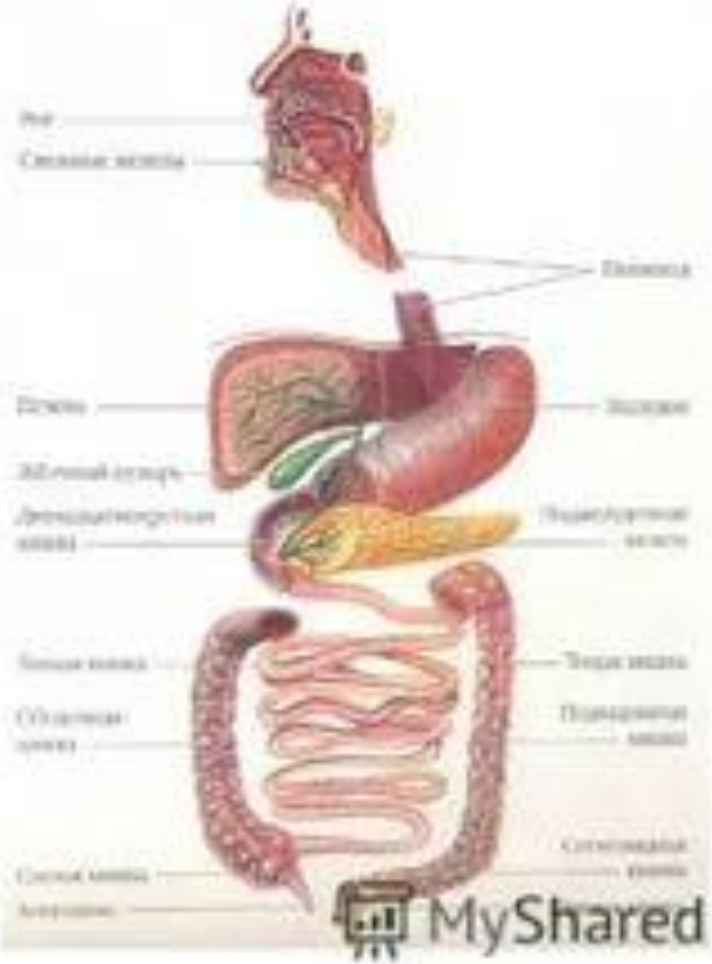

# Нормальное пищеварение

Еда + Ферменты

Желудок ← Соляная кислота

Желчь из желчного пузыря → Тонкий кишечник ← Ферменты поджелудочной железы

Стенки тонкого кишечника

Кровяной поток

Клетки → Волосы, Кожа, Нервы, Скелет, Мышцы

# ФУНКЦИИ ЖЕЛУДОЧНО-КИШЕЧНОГО ТРАКТА

- **Пищеварительные:**

а) моторная

б) секреторная

в) всасывательная

- **Непищеварительные:**

а) защитная

б) метаболическая

в) выделительная

г) эндокринная

Продукты сгорания табака
Токсины
Лекарства
Добавки к пище
Алкоголь
Химические
Факторы, непосредственно повреждающие органы пищеварения
Физические
Биологические
Грубая пища
Чрезмерно холодная или горячая пища
Инородные тела
Радиация
Микробы
Дефицит или избыток витаминов
Токсины микробов
Гельминты

# НАРУШЕНИЯ ПИЩЕВАРЕНИЯ

- **Недостаточность пищеварения** – это патологическое состояние, при котором пищеварительная система не обеспечивает усвоение поступающих в организм питательных веществ.
- В зависимости от этиологии различают наследственно обусловленную и приобретенную недостаточность пищеварения.

# Причины заболеваний органов пищевания

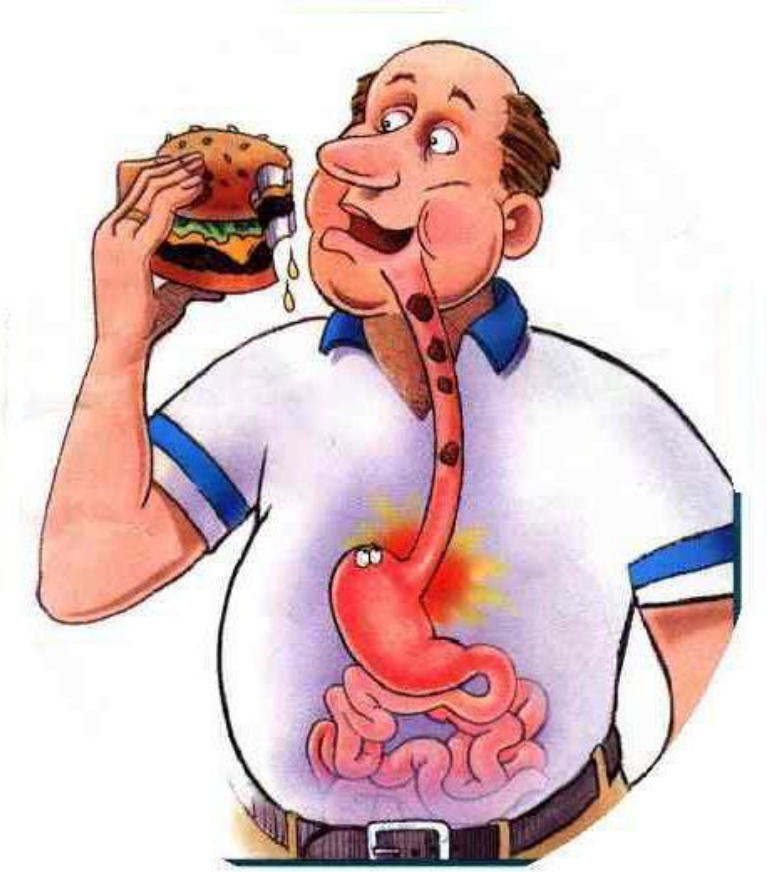

# Внешние причины

- Несбалансированное питание (недостаток или избыток белков, жиров, углеводов) нерегулярное питание (каждый день в разное время),
- частое употребление в пищу “агрессивных” компонентов (острого, соленого, горячего и др.), качество самих продуктов (различные добавки типа консервантов)

# Внутренние причины

- генетические – это предрасположенность (то есть наличие заболевания пищеварительной системы в предыдущих поколениях),
- нарушения внутриутробного развития (мутации в генетическом аппарате), аутоиммунные (когда организм по тем или иным причинам начинает атаковать свои органы).

# Отдельные синдромы при заболеваниях системы пищеварения:

**1. диспепсический синдром**

(диспепсия - расстройство пищеварения);

**2. абдоминалгический синдром**

(боль в области живота);

**3. синдром острого живота;**

**4. синдром недостаточности кишечного всасывания.**

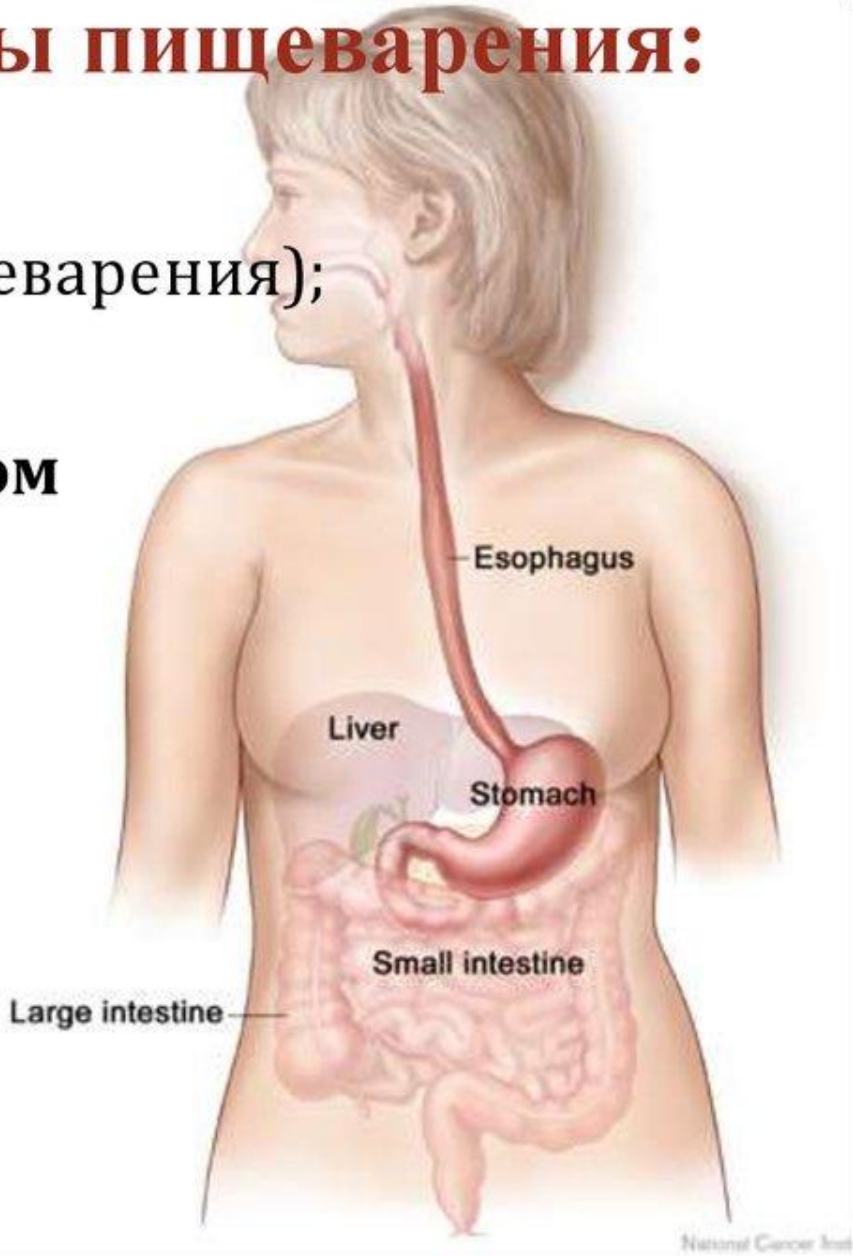

# Патология полости рта

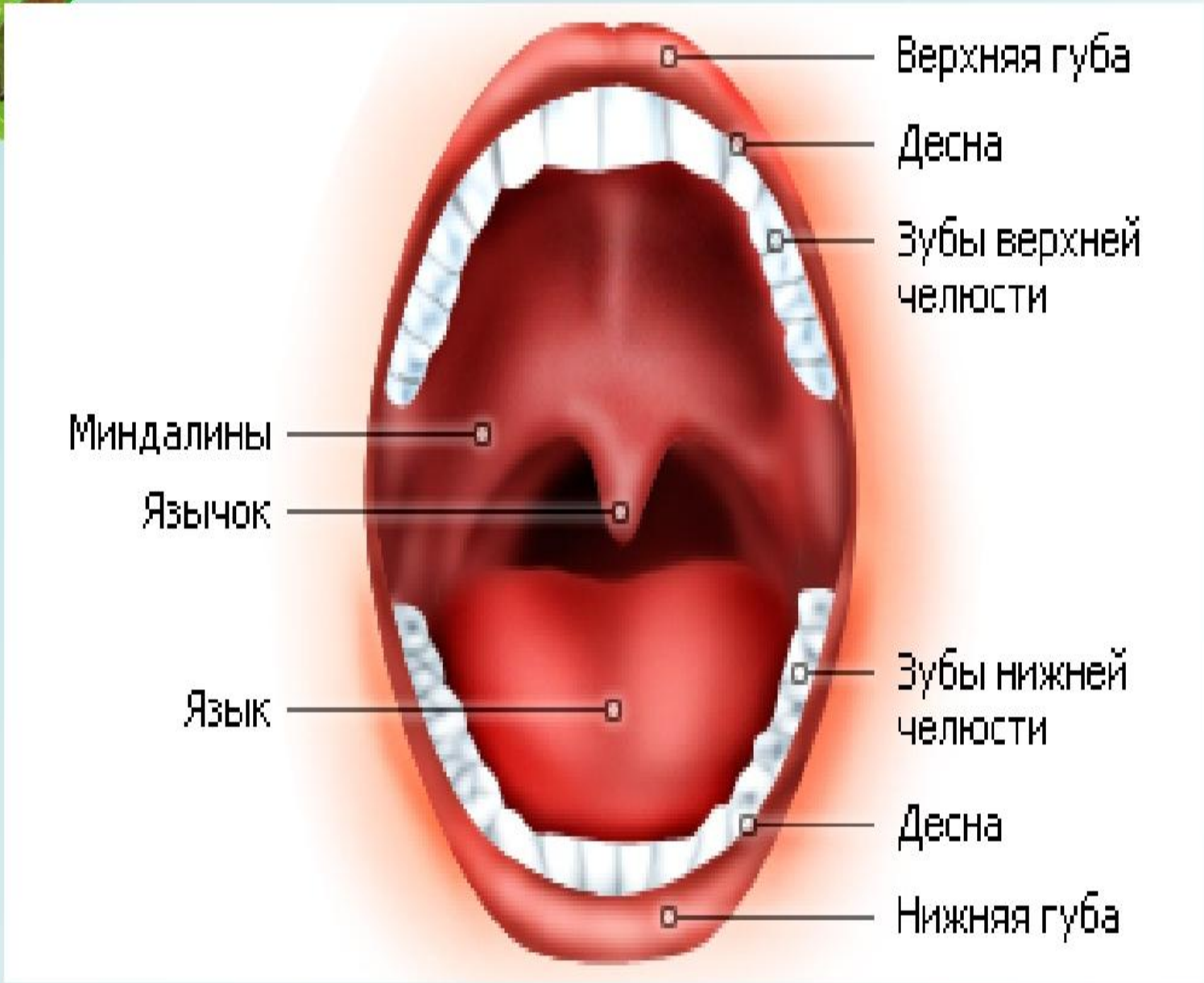
Верхняя губа
Десна
Зубы верхней челюсти
Миндалины
Язычок
Язык
Зубы нижней челюсти
Десна
Нижняя губа

# Заболевания слизистой оболочки полости рта

# Травматические повреждения слизистой оболочки рта.

- - ***механическими*** (коронки неправильно прорезавшихся или сместившихся зубов, острые края кариозных полостей, неправильно наложенные пломбы и искусственные коронки, неровные края зубных протезов, отложившийся на поверхности зубов зубной камень)
- ***химическими*** (возникнуть в результате приема чрезмерно горячей, острой, пряной пищи, крепких спиртных напитков, курения, традиционных вредных привычек (жевания табака, листьев бетеля и др.).
- ***тепловыми,***
- ***лучевыми факторами.***

# Воспалительные заболевания слизистой

- оболочки полости рта – стоматиты.
- слизистой оболочки губ, их красной каймы – хейлит,
- языка – глоссит,
- десны – гингивит.

По клиническому течению: острые, хронические рецидивирующие.

# Раковые поражения слизистой оболочки полости рта.

- Рак полости рта, включая рак губ и языка, составляет около 10 % всех раковых опухолей.
- Принято считать, что раковые поражения чаще развиваются на участках слизистой оболочки, имеющих хронические повреждения, изъязвления, трещины, а также на участках, пораженных гиперкератозом, лейкоплакией и некоторыми другими так называемыми предраковыми заболеваниями.

# Заболевания зубов

***Кариес зубов*** – патологический процесс, характеризующийся прогрессирующей деструкцией твердых тканей зуба (эмали и дентина) с образованием дефекта в виде полости.

# Пародонтоз –

заболевание пародонта, характеризующееся поражением всех его элементов, разрушением зубочесневого соединения и прогрессирующей деструкцией альвеолярных отростков, приводящее без соответсующего лечения к выпадению зубов.

# Воспаление слюнных желез

чаще всего локализуется около ушей (паротит).

Намного реже воспалительный процесс затрагивает железы, расположенные под языком или же под челюстью.

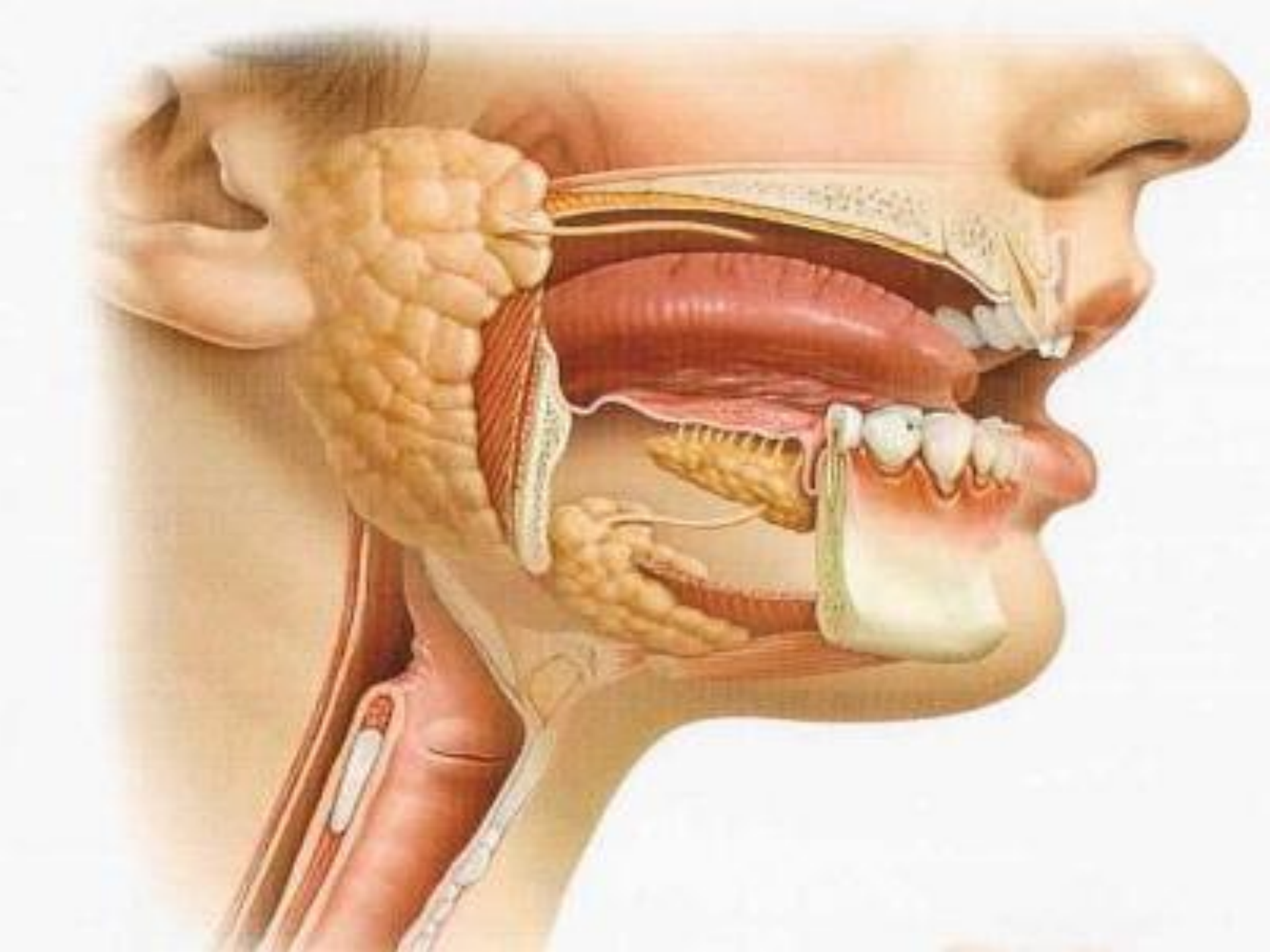

# Конкременты в протоках (сиалолитиаз).

- Попадание инородного тела или природной пробки в протоки вызывает набухание железы.
- Закупорка протока препятствует поступлению слизи в полость рта, что вынуждает ее вернуться в железу.
- **Клинически** болезненными ощущениями, отеком в области размещения органа. Болевой синдром быстро увеличивается, сопровождается пульсацией. В случае отсутствия своевременного лечения возможно присоединение гнойной инфекции.

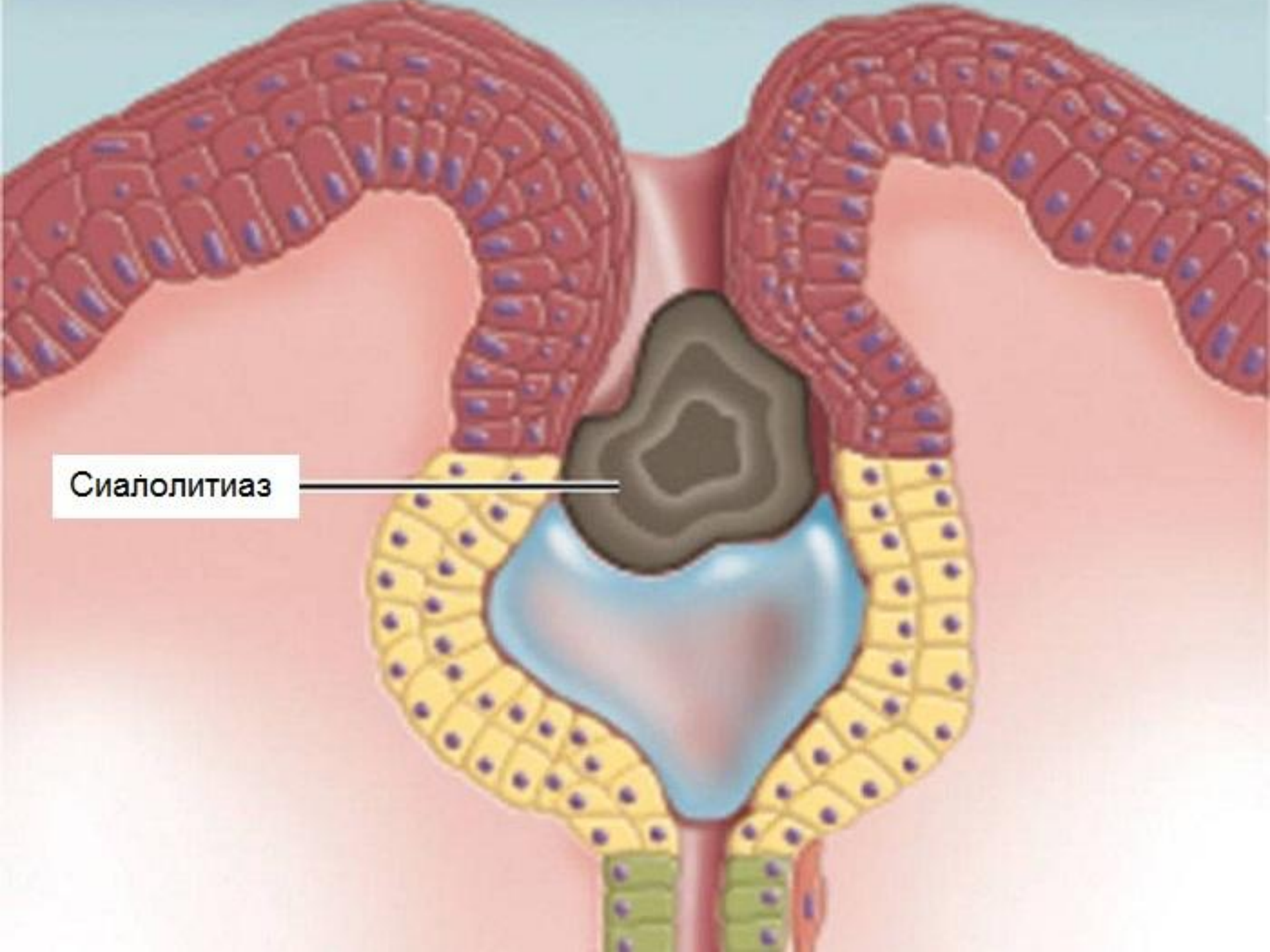
Сиалолитиаз

# Киста

- В железах может появиться киста в результате механической травмы, занесения инфекций или бактерий, слюннокаменной болезни. Иногда киста является врожденной патологией (отклонения во время формирования ушей).

- **Недуг представляет собой выпирающую капсулу, эластичную, мягкую и подвижную по своей структуре**. Пациент ощущает дискомфорт во время приема пищи и общения, а также болезненность при пальпации.

# Опухоль

В области желез также могут появляться злокачественные или доброкачественные образования.

# Ангина (тонзиллит)

# Тонзиллит -

инфекционное заболевание с местными проявлениями в виде острого воспаления
компонентов лимфатического глоточного кольца, чаще всего нёбных миндалин

# Этиология

- Бактерии — наиболее часто β-гемолитический стрептококк группы А, реже стафилококк или их сочетание.
- Вирусы — чаще аденовирусы (типы 1–9 тип), энтеровирус Коксаки, вирус герпеса
- Спирохета Венсана в симбиозе с веретенообразной палочкой (язвенно-плёнчатая ангина).
- Грибы рода Candida в симбиозе с патологическими кокками.

# Виды ангин

- В зависимости от характера и глубины поражения миндалин выделяют **катаральную, фолликулярную, лакунарную и некротическую ангины**.
- По степени тяжести выделяют лёгкую, среднетяжёлую и тяжёлую формы заболевания.
- Наиболее легко протекает катаральная ангина, наиболее тяжело — некротическая.

# Изменения в зеве при ангинах

фолликулярная

лакунарная

язвенно-пленчатая

паратонзиллярный абсцесс

# Осложнения:

- **Общие осложнения ангины**

  — ревматизм
  — заболевания почек
  — распространение инфекции в грудную клетку;
  — распространение в полость черепа с развитием воспаления оболочек мозга
  — инфекционно-токсический шок
  — поражение органов желудочно-кишечного тракта, часто ангина сопровождается острым воспалением червеобразного отростка
  — самым серьезным общим осложнением является сепсис

# Местные осложнения ангины

— абсцессы окружающих мягких тканей (образование больших полостей, заполненных гноем);
— флегмоны (разлитое скопление гноя, неограниченное);
— отит;
— отек гортани;
— кровотечение из миндалин.

# Патология пищевода

# ПИЩЕВОД

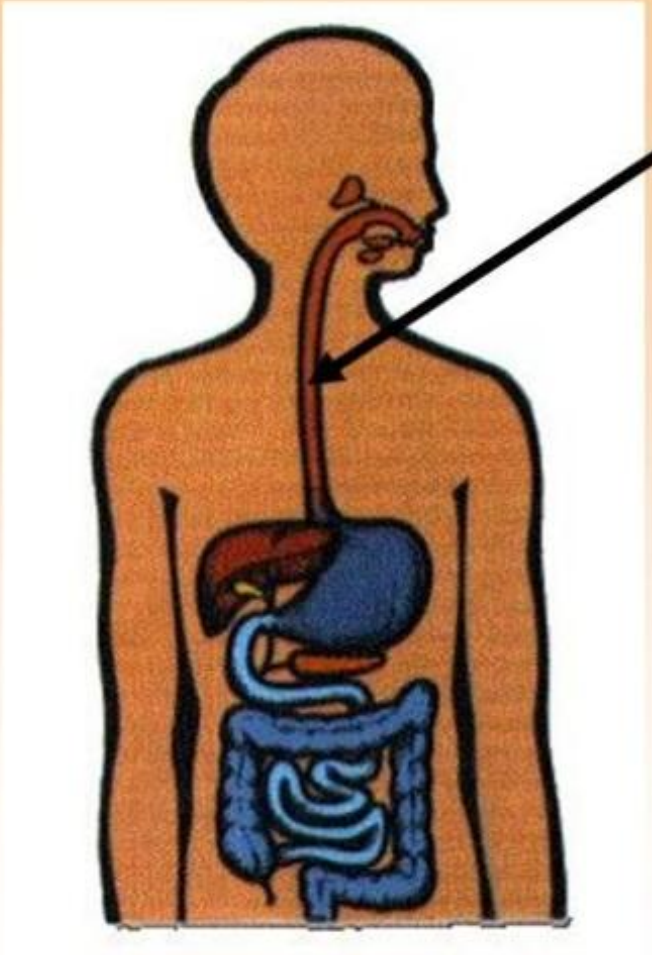

Пищевод - трубка, соединяющая глотку с желудком.

Мышцы, которые образуют внутренние стенки пищевода, осуществляют сокращения для проталкивания пищи в желудок.

## СТРОЕНИЕ ПИЩЕВОДА

## ПОПЕРЕЧНЫЙ СРЕЗ ПИЩЕВОДА

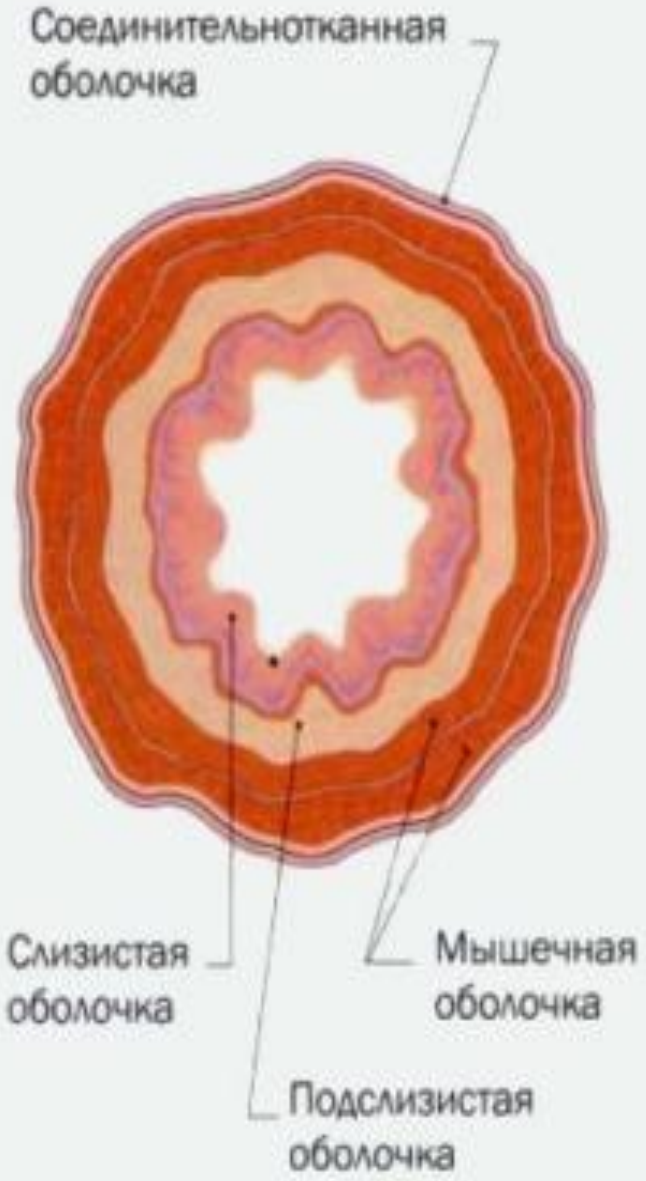

Основная функция пищевода — **проведение пищи из глотки в желудок.** Пищевой комок продвигается за счет силы тяжести, действующей на него, и перистальтических сокращений мускулатуры органа. Между желудком и пищеводом в области кардиального сужения расположен своеобразный клапан — **кардиальный оком**, который пропускает пищу в желудок и препятствует обратному ее движению из желудка в пищевод.

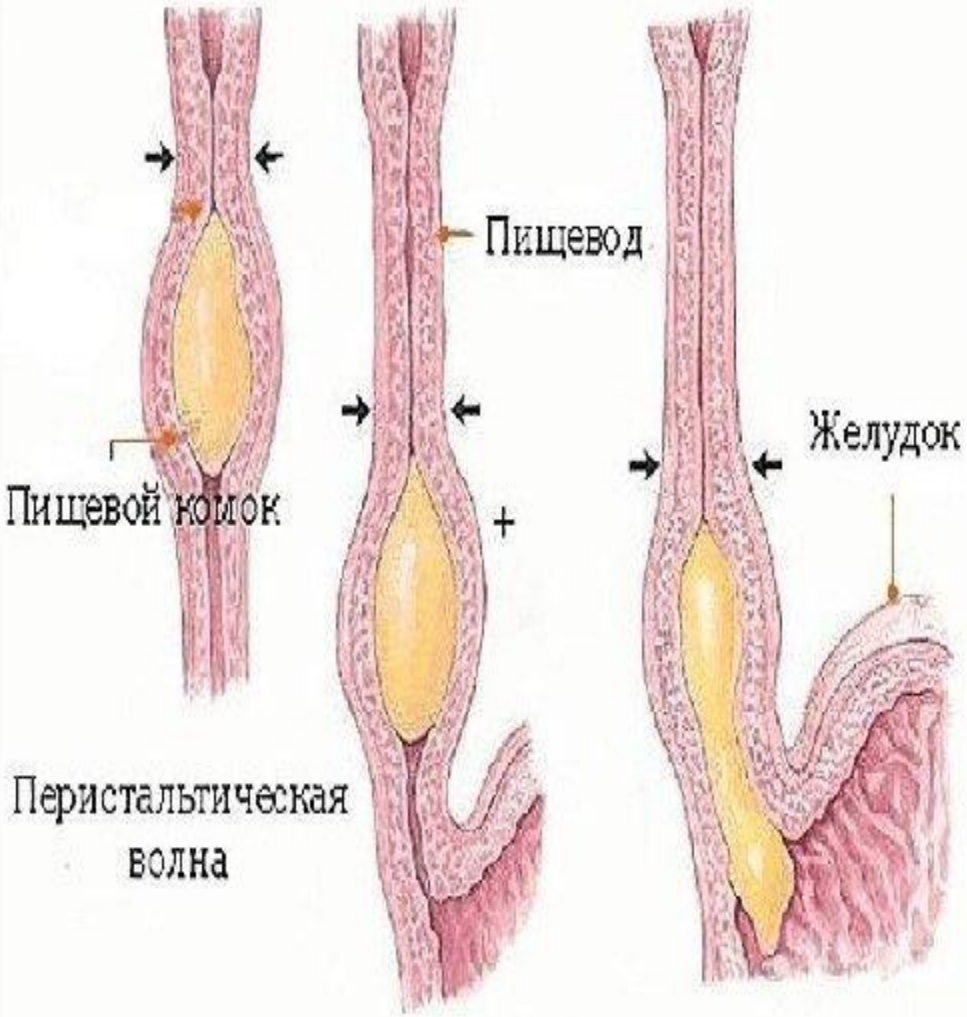

# Эзофагит

заболевание пищевода, сопровождающееся воспалением е го слизистой оболочки.

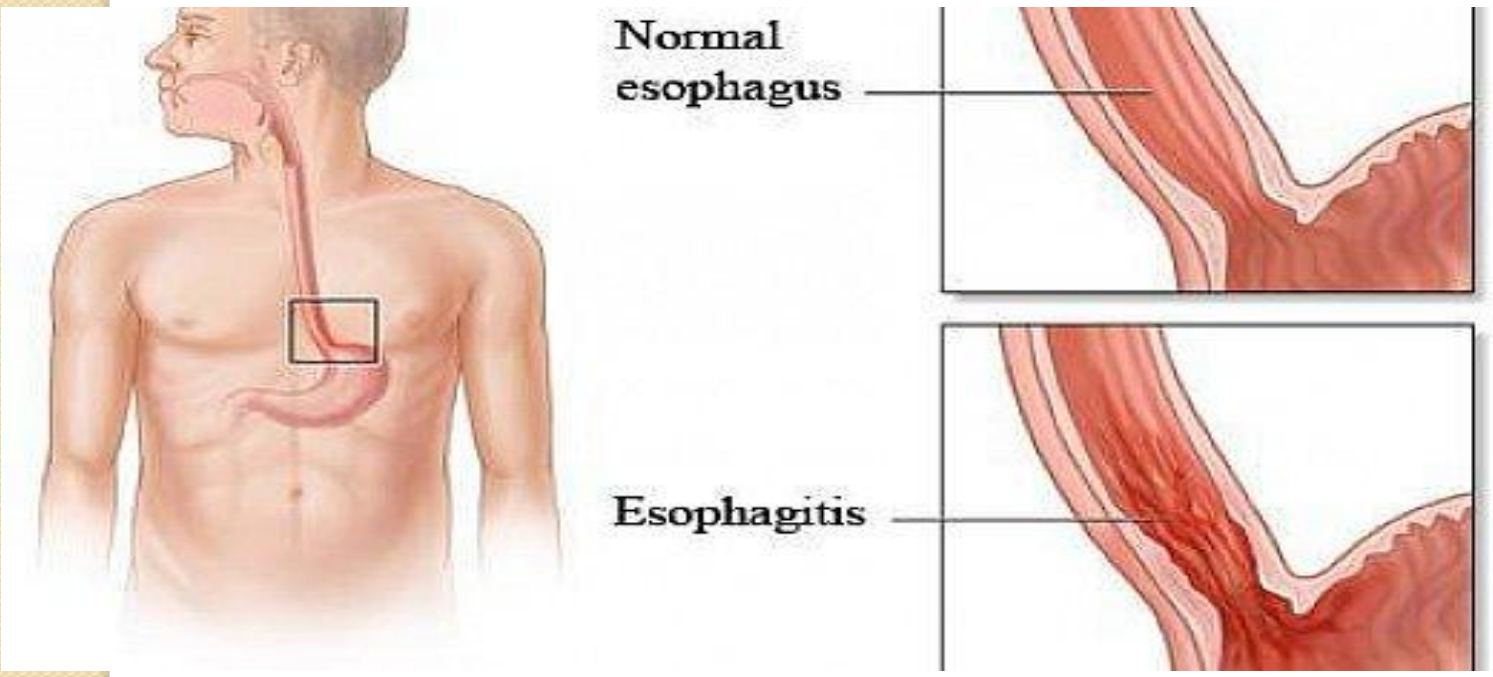

# Острый эзофагит

повреждение слизистой пищевода воспалительного характера, которое может быть спровоцировано различными факторами

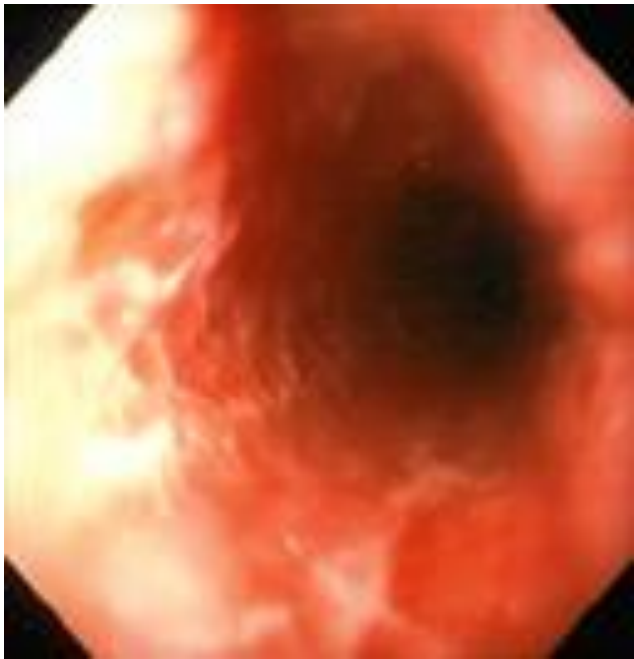

## Симптомы эзофагита включают:

- затруднения и/или болезненные ощущения при глотании;
- изжогу;
- боли во рту;
- ощущения чего-то застрявшего в горле;
- тошноту;
- рвоту.

# Причины возникновения

- желудочно-пищеводный рефлюкс, приводящий к повреждению слизистой пищевода вследствие воздействия кислотно-пептического фактора.
- включают инфекции (наиболее часто грибки рода кандида, вирус простого герпеса, цитомегаловирус).

- ***Химический*** ожог щёлочью или кислотой, растворителем (например бензин, ацетон), сильным окислителем типа перманганата калия также может вызвать эзофагит
- ***Физическое*** повреждение пищевода вследствие лучевой терапии или введения зонда также может быть причиной эзофагита.

# Также различают следующие формы эзофагита:

- **Алиментарный эзофагит** — возникает вследствие злоупотребления чрезмерно горячей и острой пищей, крепкими спиртными напитками.
- **Профессиональный эзофагит** — возникает в результате воздействия профвредностей (пары концентрированных кислот и едких щелочей, соли тяжёлых металлов и др.)
- ме).

- **Застойный эзофагит** — обусловлен раздражением слизистой оболочки пищевода остатками скопившейся в нём пищи, что наблюдается при дивертикулах, стенозах пищевода различного происхождения, ахалазии кардии.
- **Аллергический эзофагит** — развивается на фоне изменений реактивности организма, особенно у детей (при пищевой аллергии, бронхиальной аст

# Хронический эзофагит –

воспалительное поражение внутреннего слоя пищевода (слизистой оболочки), симптомы которого сохраняются более полугода.

Пищевод
Слизистая оболочка
Нормальный
Хронический гастрит
Caityn Iverson

# Причины хронического эзофагита

- **эзофагит на фоне ГЭРБ** (наиболее частая причина данной патологии);
- **алиментарный** (развивается при злоупотреблении слишком сухой, плотной, горячей и экстрактивной пищей, что приводит к регулярному травмированию слизистой оболочки пищевода);

- **профессиональный** (обусловлен постоянным вдыханием горячего воздуха, паров кислот и щелочей, тяжелых металлов);

- **застойный** (формируется из-за длительного скопления пищевых масс при ахалазии
кардии, дивертикулах, опухолях и стенозе пищевода);

- **аллергический** (сопровождает другую аллергопатологию – пищевую аллергию, бронхиальную астму и пр.);
- **специфический** (развивается у больных туберкулезом, склеродермией, микозам и, сифилисом);
-

- **дисметаболический** (формируется на фоне тяжелой анемии, гипоксии любого генеза, недостатка витаминов и железа, обширных ожогов и др.);

- **травматический** (хроническое воспаление развивается после травмы, ранения пищевода загрязненным инородным телом).

# Морфологически

Умеренная диффузная инфильтрация с небольшим количеством лейкоцитов, метаплазия эпителия пищевода в ороговевающий многослойный плоский (лейкоплакия) –» развивается склероз стенки

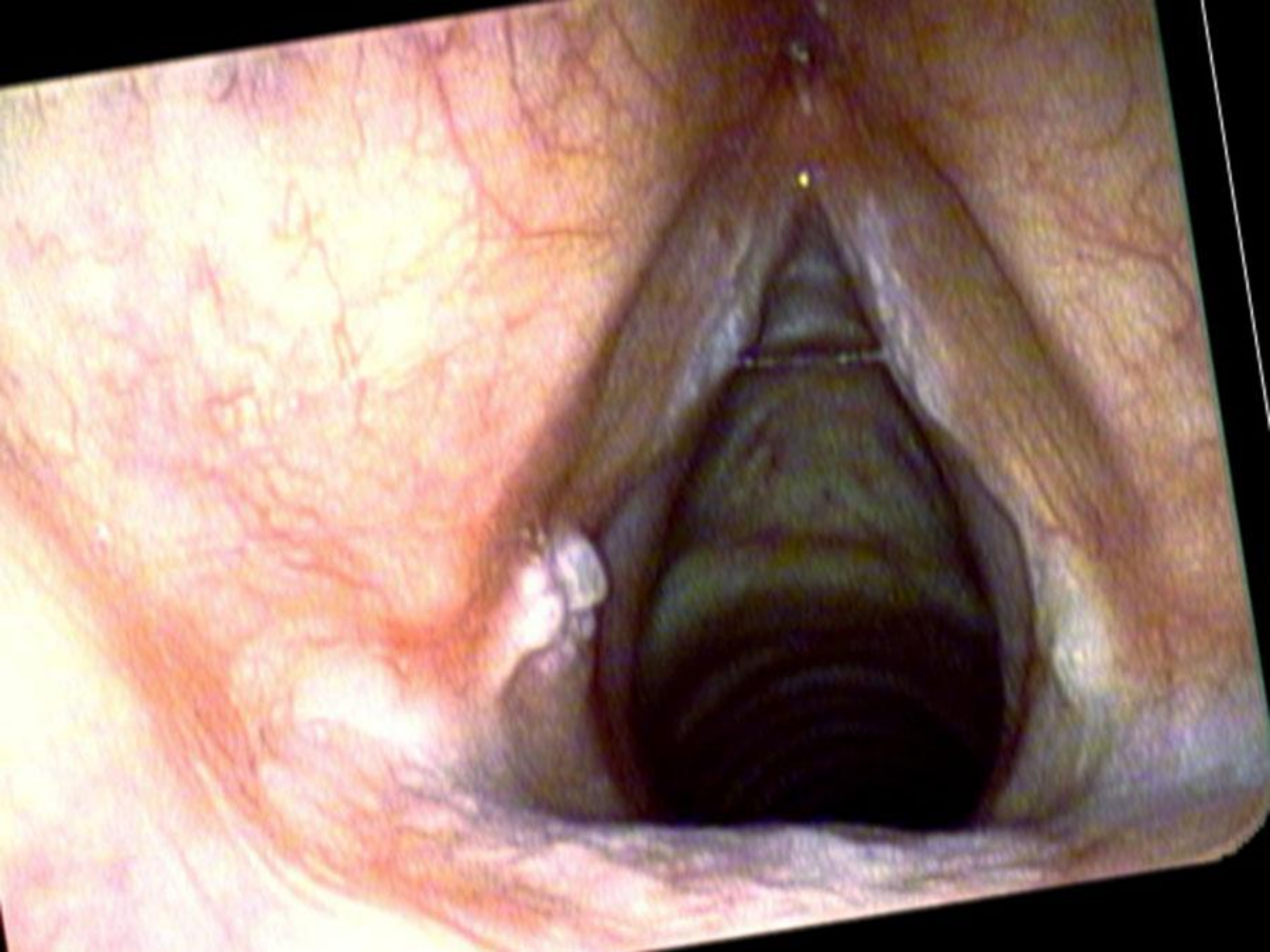

# ГЭРБ (гастроэзофагеальная рефлюксная болезнь) -

это хроническое рецидивирующее заболевание, обусловленное спонтанным, регулярно повторяющимся забросом в пищевод желудочного и/или дуоденального содержимого, приводящим к поражению нижнего отдела пищевода.

# Гастроэзофагеальная рефлюксная болезнь

Нормальное пищеварение

Слабое мышечное кольцо позволяет желудочной кислоте поступать обратно в пищевод

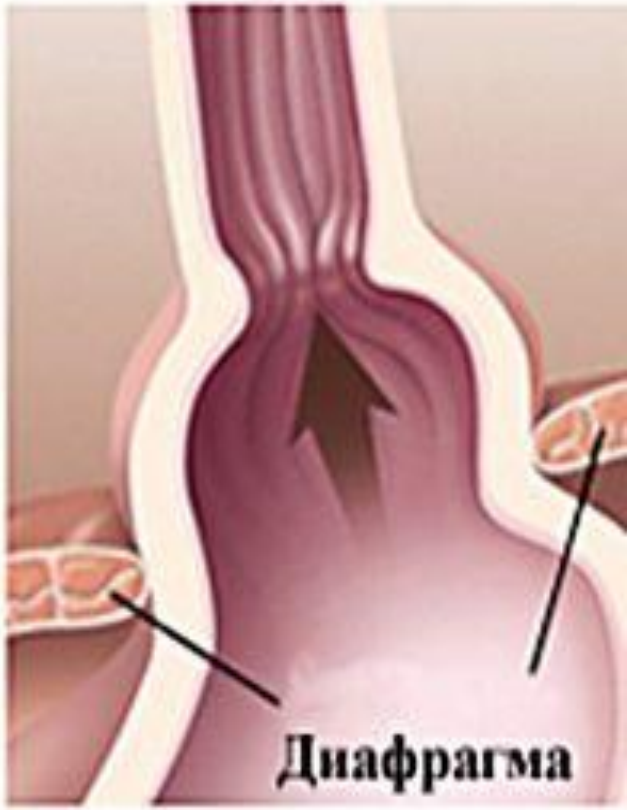


Желудок выпячивается через ослабленную диафрагму

# Этиология

- Снижение тонуса нижнего пищеводного сфинктера (НПС).
- Снижение способности пищевода к самоочищению.
- Повреждающие свойства содержимого желудка и/или 12-п кишки, забрасываемого в пищевод.
- Неспособность слизистой оболочки противостоять повреждающему действию рефлюктанта.
- Нарушение опорожнения желудка.
- Повышение внутрибрюшного давления.

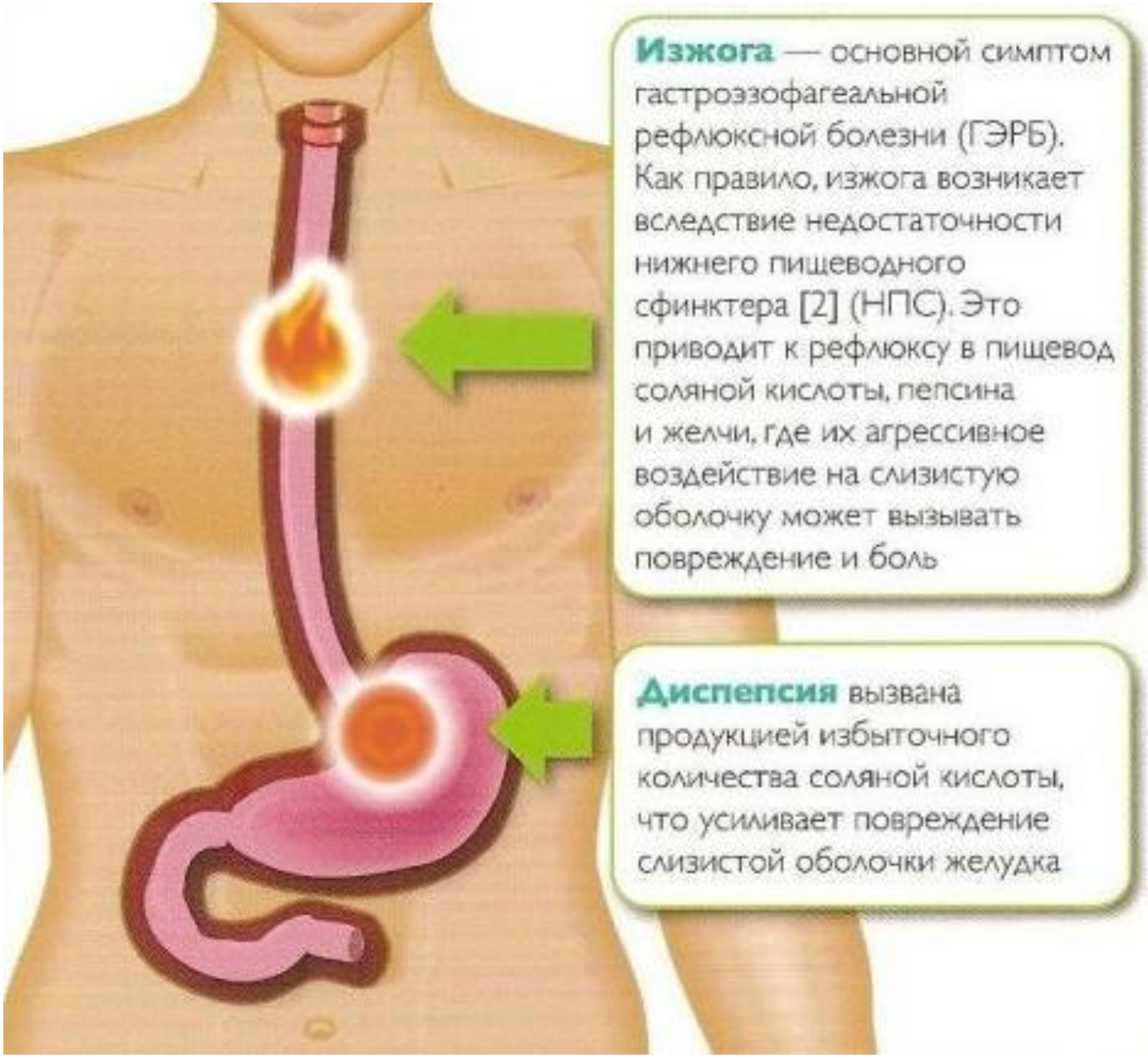
**Изжога** — основной симптом гастроэзофагеальной рефлюксной болезни (ГЭРБ). Как правило, изжога возникает вследствие недостаточности нижнего пищеводного сфинктера [2] (НПС). Это приводит к рефлюксу в пищевод соляной кислоты, пепсина и желчи, где их агрессивное воздействие на слизистую оболочку может вызывать повреждение и боль
**Диспепсия** вызвана продукцией избыточного количества соляной кислоты, что усиливает повреждение слизистой оболочки желудка

# Осложнения

- эрозий,
- язв пищевода,
- кровотечению из язв пищевода,
- образованию рубцовых изменений – стриктур, которые сужают просвет пищевода, нарушают прохождение пищи
- развитие предраковых заболеваний (пищевод Баррета) и рака пищевода.

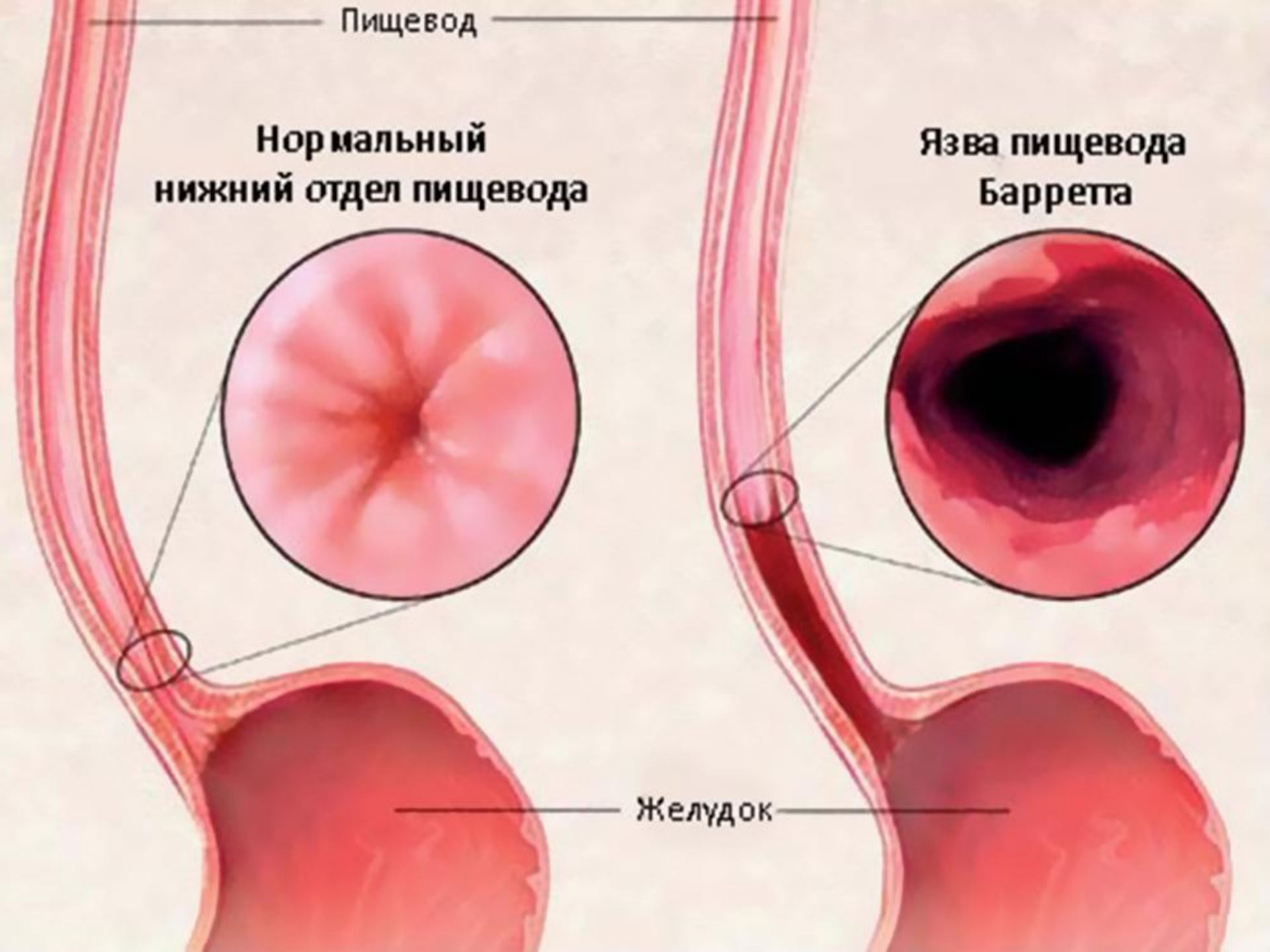
Пищевод
Нормальный
нижний отдел пищевода
Язва пищевода
Барретта
Желудок

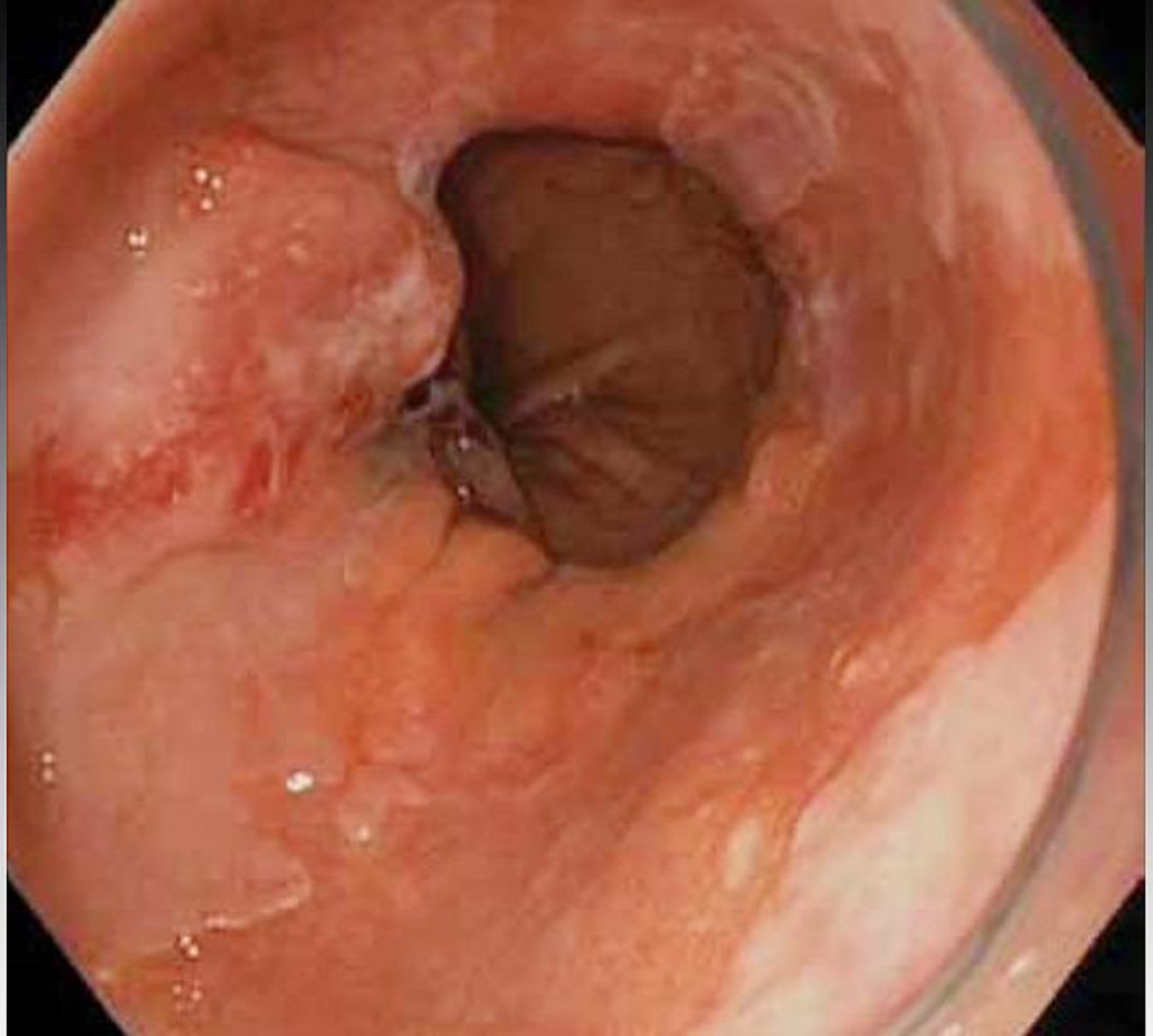

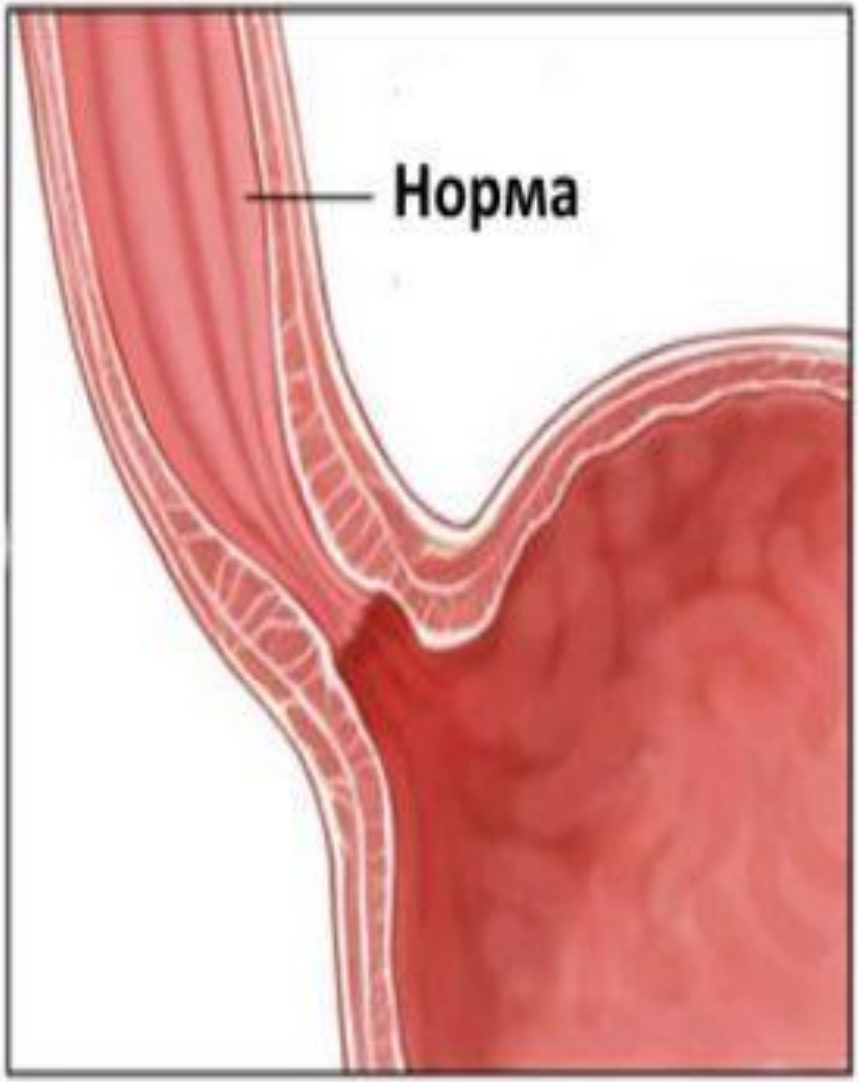
Норма

Пищевод
Барретта

# Внепищеводные осложнения:

- развитие бронхиальной астмы,
- хронического бронхита,
- аспирационной пневмонии.

Своевременная диагностика и систематическое лечение позволяет предупредить прогрессирование заболевания и развития опасных для жизни осложнений.

# Рак пищевода

опухоль возникает обычно в средней трети пищевода и циркулярно прорастает его стенку, сдавливая просвет – ***кольцевидный рак***

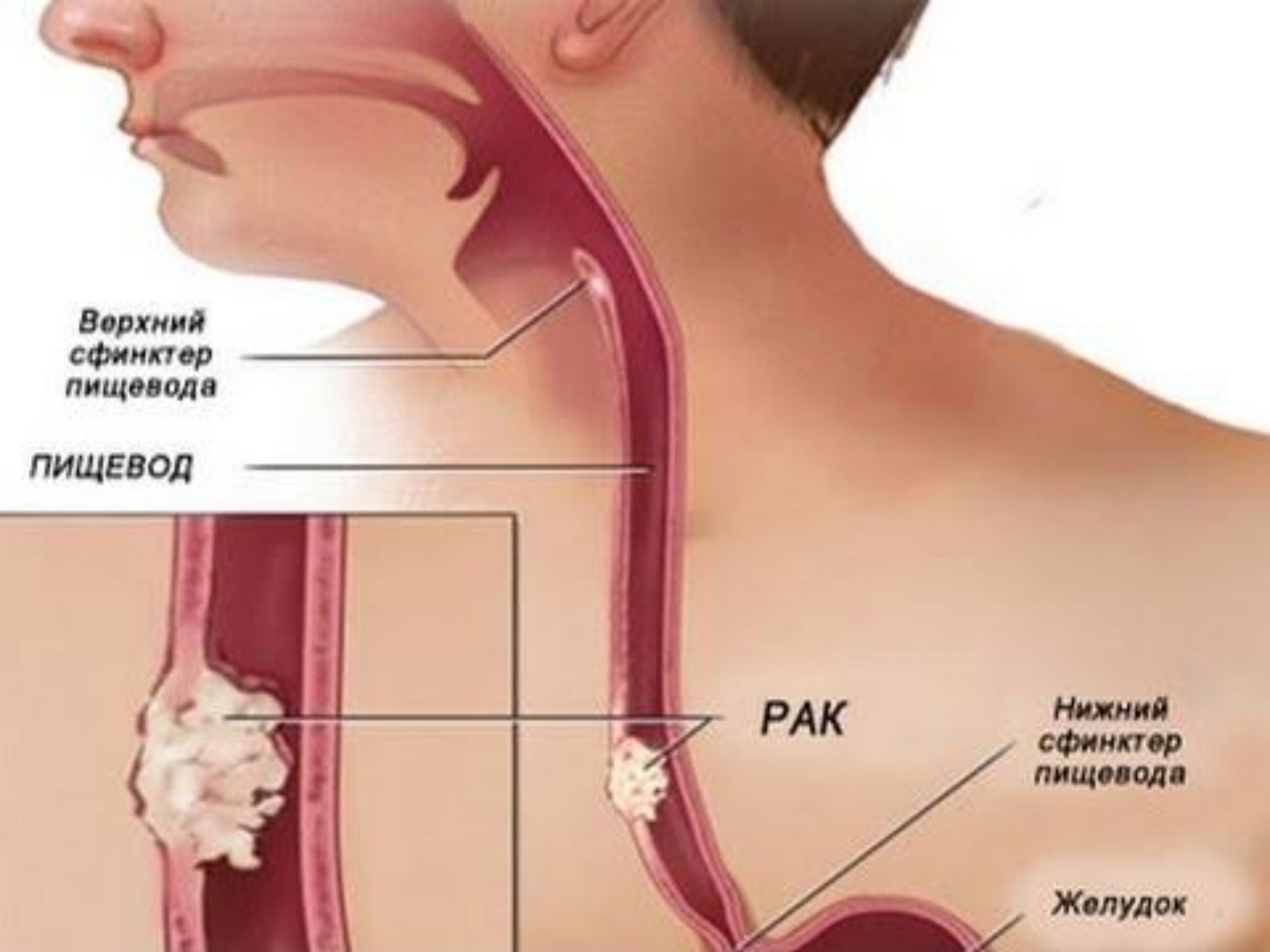
Верхний сфинктер пищевода
ПИЩЕВОД
РАК
Нижний сфинктер пищевода
Желудок

# Этиология

- Постоянный приём горячей, грубой и плохо пережёванной пищи
- Употребление спиртных напитков
- Курение
- Пищевод Барретта
- Эзофагиты
- Дивертикулит
- Термические и химические ожоги пищевода, сопровождающиеся образованием рубцов
- Лейкоплакии

# Типы роста опухоли

- **Экзофитный** (узловой, грибовидный, папилломатозный - рост в просвет органа)
- **Эндофитный** (язвенный)
- **Инфильтративный** склерозирующий (циркулярная форма)

# Гистологические формы

Чаще всего (97—99 % случаев) обнаруживают ***плоскоклеточный рак с ороговением и без ороговения.***

Также встречаются ***железистые формы*** рака пищевода и опухоли

Редко - ***недифференцированный рак.***

# Метастазирование

- глубокие шейные лимфатические узлы,
- параэзофагальные,
- трахеобронхиальные
- поддиафрагмальные,
- паракардиальные лимфатические узлы

Отдалённые метастазы поражают печень, лёгкие, костную систему.

# Патология желудка

# АНАТОМИЯ ЖЕЛУДКА

**Желудок похож на толстый мешок, расположенный в верхней части брюшной полости. Стенки его состоят из плотного слоя мышц. Длинна желудка примерно равна 25 см (10 дюймов), а вместимость 1.5 литра (3 пинты). Желудок переваривает пищу.**

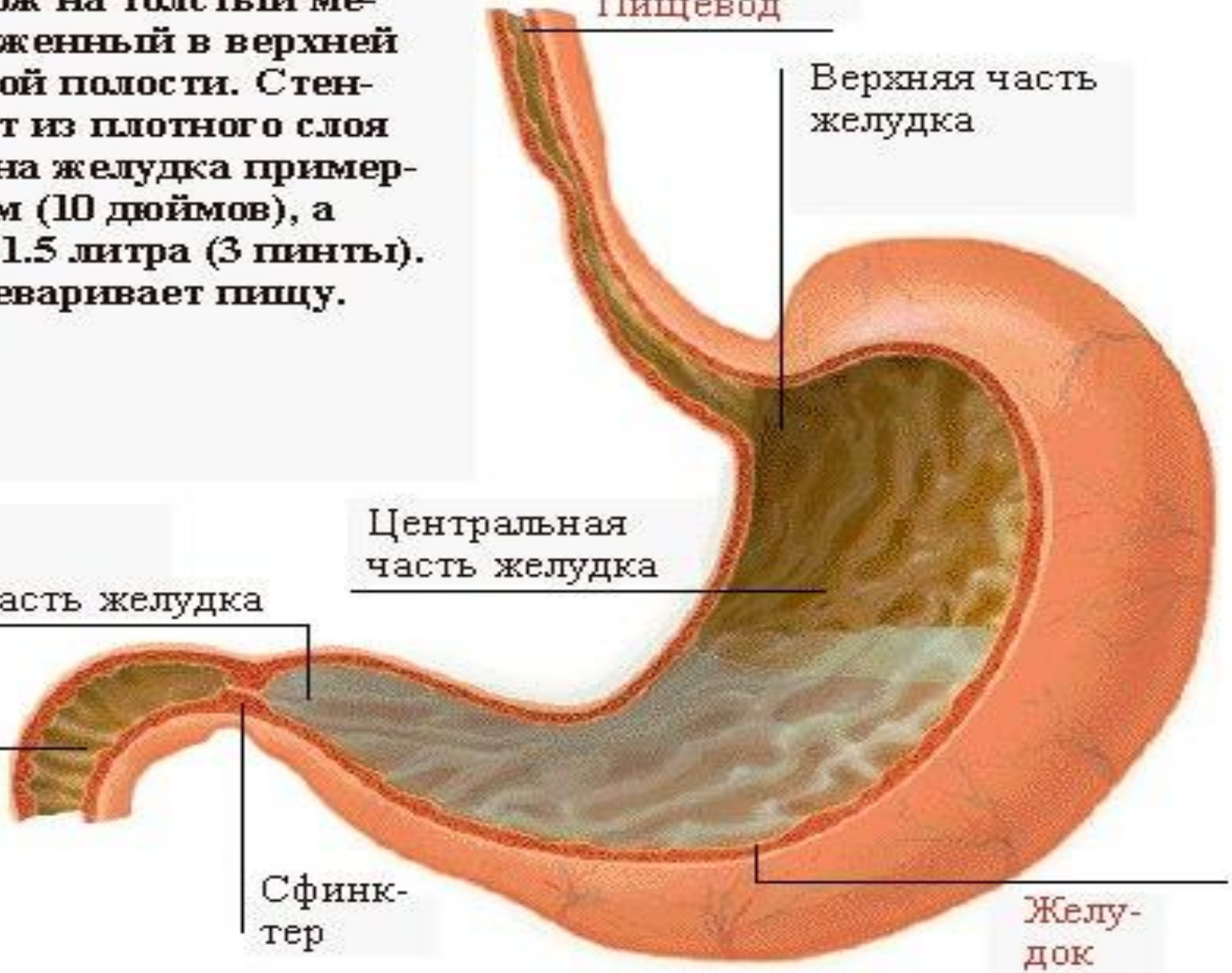

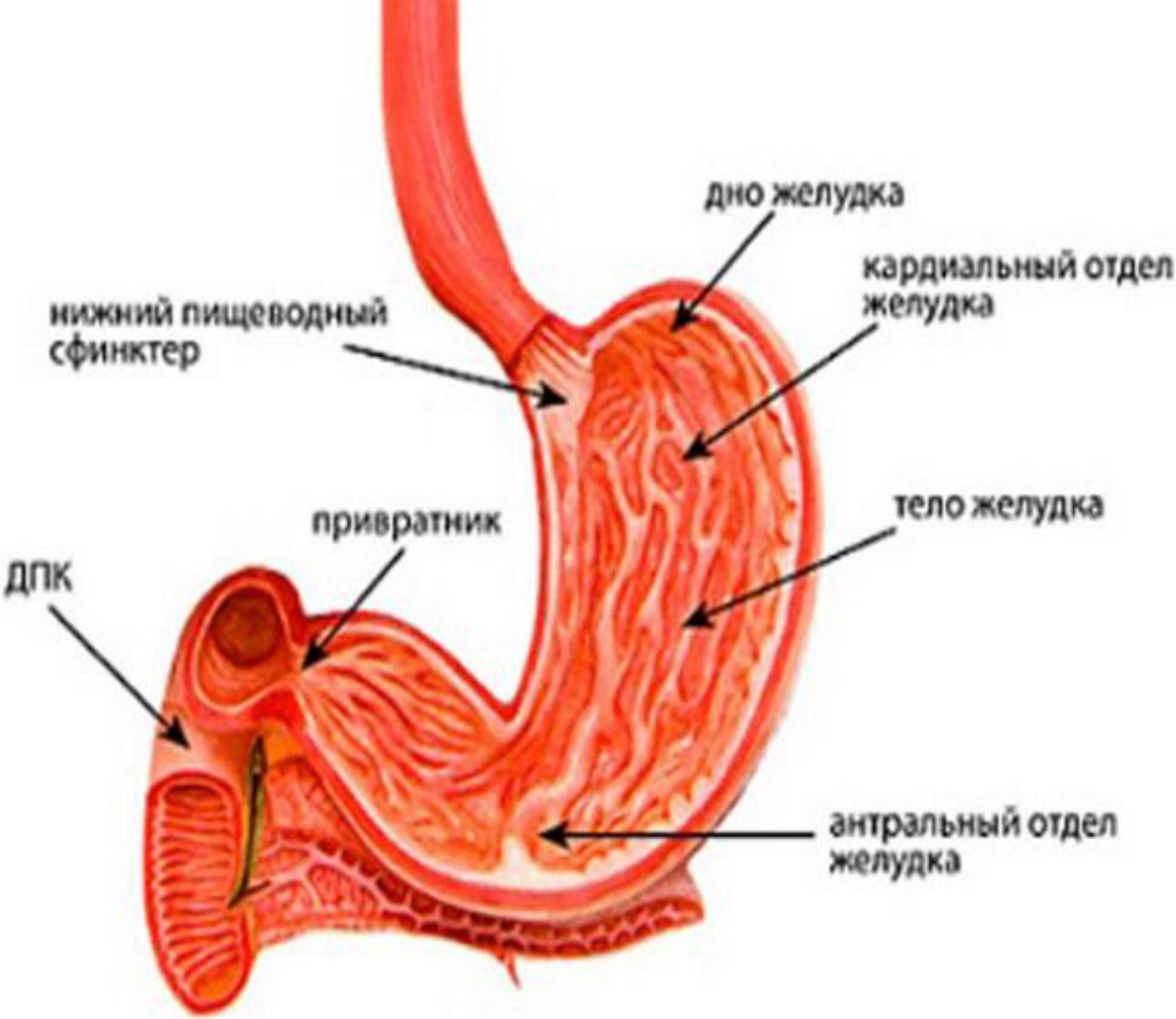
дно желудка
кардиальный отдел желудка
нижний пищеводный сфинктер
привратник
тело желудка
ДПК
антральный отдел желудка

# Строение желудка

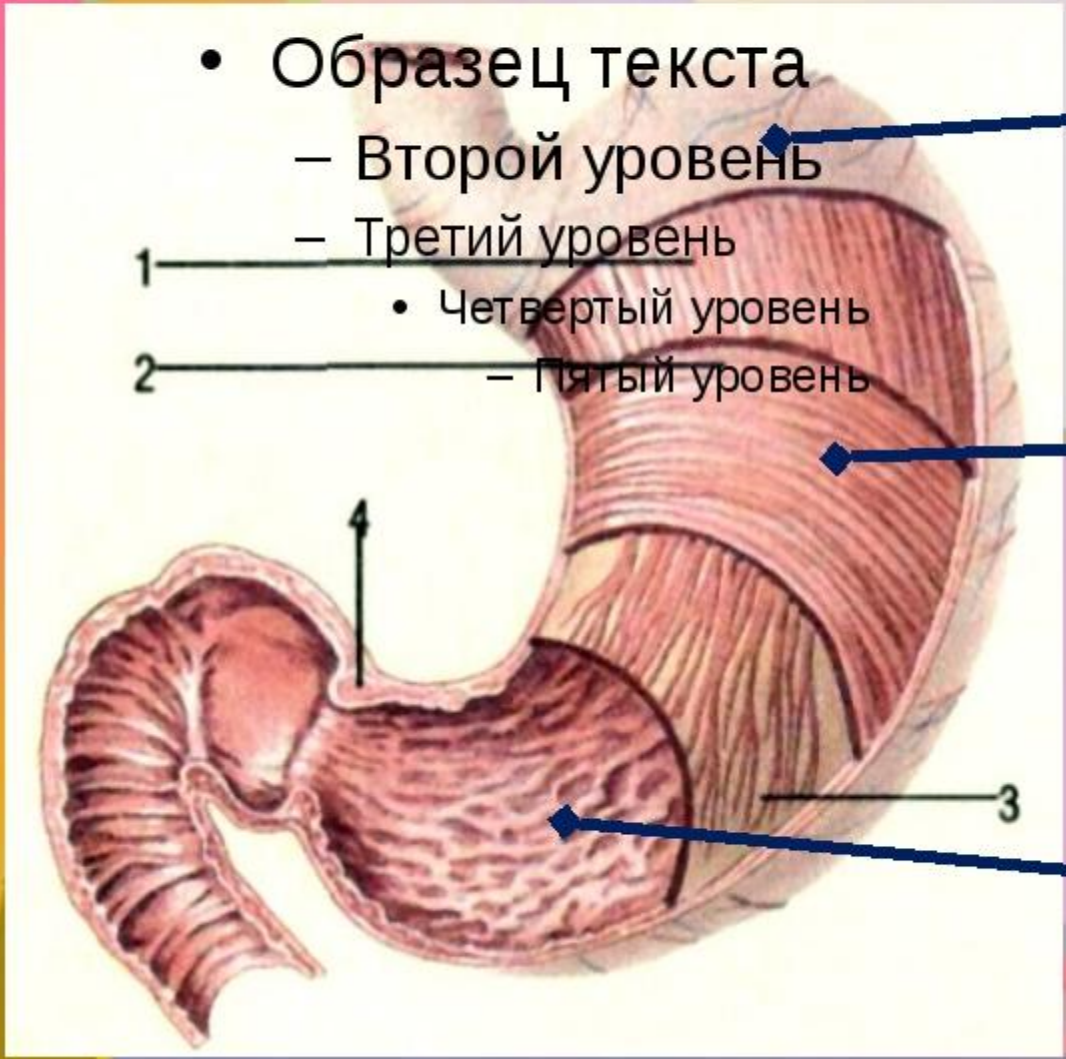


Соединительная ткань

Гладкая мышечная ткань

Слизистая оболочка

# ФУНКЦИИ ЖЕЛУДКА

**1.ПИЩЕВАРИТЕЛЬНАЯ**

1) химическая обработка HCl
2) расщепление ферментами (пепсин, липаза, химозин)
3) частичное всасывание (вода, электролиты, спирты, соли, простые сахара)

**2.МЕХАНИЧЕСКАЯ**

1) накопление пищеварительных масс,
2) перемешивание и разведение желудочным соком
3) превращение их в химус (полужидкую массу равномерной консистенции)

**3.ТРАНСПОРТНАЯ** – проталкивание химуса в каудал. направлении

**4.СЕКРЕТОРНАЯ**

1) Экзокринная – секреция компонентов желудочного сока
   - слизь,
   - HCl,
   - ферменты (пепсин, липаза, химозин)
1. Эндокринная – выработка БАВ

# ФУНКЦИИ ЖЕЛУДКА
## *(продолжение)*

**5.ЭКСКРЕТОРНАЯ – выделение продуктов метаболизма и токсинов (аммиак, мочевина и др.)**

**6.РЕГУЛЯЦИЯ гемопоэза**

- **синтез АнтиАНЕМИЧЕСКОГО фактора Кастла для усвоения вит.B12 в Толстом КИШЕЧНИКЕ**

**7.БАРЬЕРНАЯ**

**8.ЗАЩИТНАЯ**

- **бактерицидная (слизь и HCl)**
- **иммунная**

**9.РЕФЛЕКТОРНАЯ**

- **Обеспечение Сенсорной ФАЗЫ насыщения (или голода)**
- **Регуляция функции КИШЕЧНИКА и Больших ПищеВАРИТЕЛЬНЫХ желез**

# Нарушение секреторной функции

- расстройства динамики секреции желудочного сока во времени
- изменение объема желудочного сока
- нарушение образования соляной кислоты с повышением кислотности желудочного сока
- изменение образования и секреции пепсина

# Расстройства моторной функции

- Тонус мышц стенки желудка в виде избыточного повышения (гипертонус), чрезмерного снижения (гипотонус) или отсутствия (атония)
- Тонус сфинктеров желудка
- Перистальтики стенки желудка
- Эвакуация пищи из желудка

# Гастрит -

это длительно протекающее заболевание, характеризуется дистрофически-воспалительными изменениями в слизистой оболочке желудка, протекает с нарушением регенерации, также с атрофией эпителиальных клеток и замещением нормальных желёз на фиброзную ткань.

# Острый гастрит -

впервые возникший воспалительный процесс, протекающий с преимущественным поражением слизистой оболочки желудка (иногда - более глубоких слоев желудочной стенки).

# Этиология

- Helicobacter pylori
- стрептококки,
- протей,
- стафилококки,
- кишечная палочка,
- цитомегаловирус
- возбудители грибковых инфекций

# Причины

- глотание плохо разжеванной пищи;
- слишком горячая или слишком холодная еда;
- напитки — газированные, слабоалкогольные;
- еда всухомятку;
- голодание и переедание;
- злоупотребление острыми, солеными, копчеными, жареными блюдами.

# Виды острого гастрита

- катаральный (банальный),
- фибринозный (дифтерический),
- коррозивный (некротический, токсико-химический),
- флегмонозный.

# Симптомы острого гастрита

- неприятный вкус во рту;
- отсутствие аппетита;
- умеренные боли, тяжесть в области желудка;
- тошнота, слюнотечение, отрыжка пищей и воздухом;
- рвота — содержимое желудка с примесями желчи, слизи;
- неприятный запах обильных рвотных масс.

# Осложнения

- Кровотечения
- Перфорация стенки желудка
- Медиастенит
- Поддиафрагмальный абсцесс печени
- Гнойный плеврит

# Исход

- Выздоровление
- Тяжелая интоксикация –» летальный исход

# Хронический гастрит -

воспаление, носящее продолжительный, рецидивирующий характер.

Результатом длительного течения воспалительного процесса становится дегенерация слизистой, патологические изменения ее структуры, атрофия клеточных элементов.

# Внешние факторы:

- ***нарушение характера питания*** (нерегулярные приемы пищи, недоброкачественная еда, недостаточное пережевывание, перекусы на ходу), жевательной функции (стоматологические заболевания, нехватка зубов, снижение подвижности височно-нижнечелюстного сустава);
- ***регулярное употребление алкогольных напитков*** (алкоголь способствует усиленной секреции желудочного сока, а высокая концентрация этанола непосредственно влияет на стенку желудка, вызывая раздражение слизистой);

- ***продолжительный стаж курения***, особенно регулярное курение на голодный желудок, способствует сначала гиперацидозу, а позднее снижению секреции желез слизистой и ухудшению ее защитных свойств
- ***продолжительным употреблением лекарственных средств,***
- ***профессиональный фактор*** (вредное производство): наиболее часто гастрит развивается при работе в условиях высокой запыленности, присутствия в воздухе взвеси вредных веществ.

# Внутренние факторы:

- хронические воспаления полости рта, верхних дыхательных путей, легких;
- эндокринные нарушения (гипер- и гипотирез, сахарный диабет, расстройство синтеза кортикостероидов);
- нарушения обмена веществ (подагра),
- недостаточность выделительной системы, ведущая к высокому содержанию в крови азотистых соединений - продуктов катаболизма
- хронические панкреатиты, гепатиты, цирроз печени и другие заболевания пищеварительных органов способствуют патологическим изменениям в работе желудочных желез

# Осложнения

Как правило, хронический гастрит со временем усугубляется язвенной болезнью (слизистая изъязвляется, возникает риск кровотечения, пенетрации стенки желудка).

# ЯБЖ -

локальный дефект слизистой оболочки желудка (иногда с захватом подслизистого слоя), образующийся под действием соляной кислоты, пепсина и желчи и вызывающий на этом участке трофические нарушения.

Animal-in-dom.ru
Язва
желудка

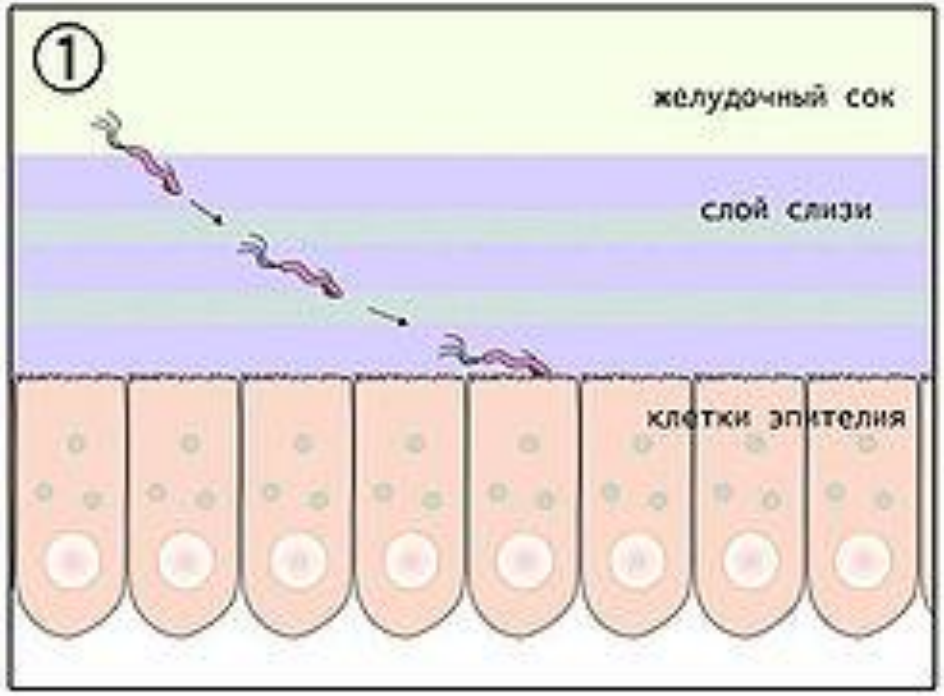
1
желудочный сок
слой слизи
клетки эпителия

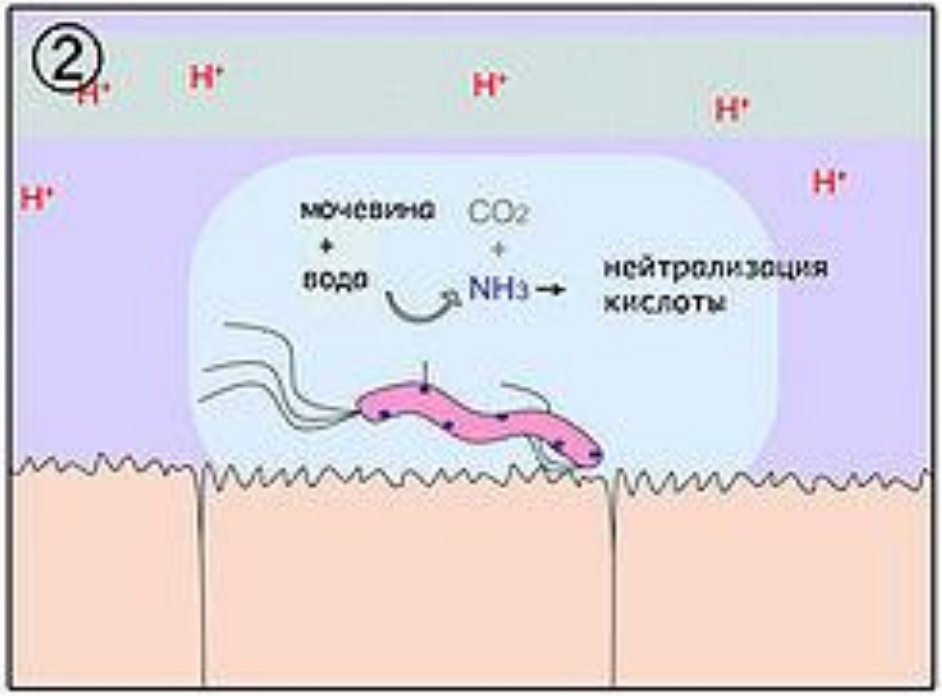
2
H+
мочевина
+
вода
CO2
+
NH3
нейтрализация кислоты

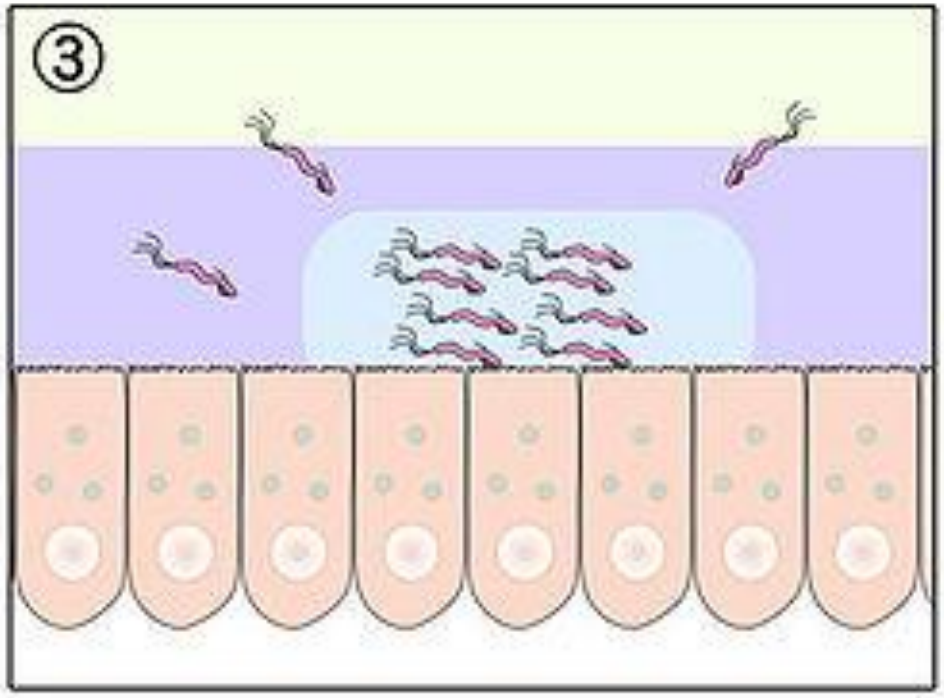
3

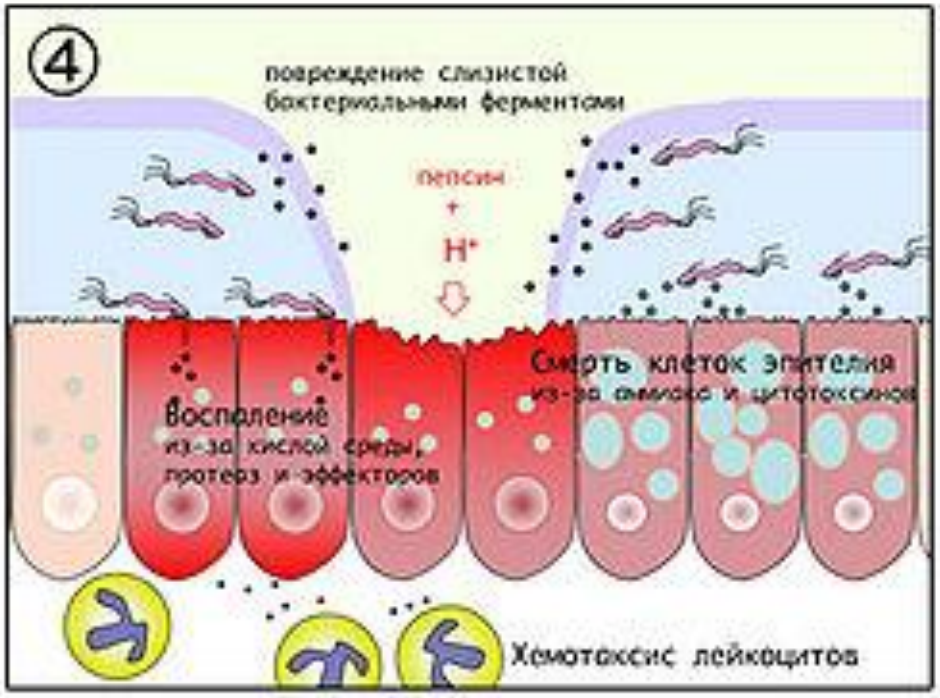
4
повреждение слизистой бактериальными ферментами
пепсин
+
H+
Смерть клеток эпителия
из-за амилазы и цитотоксинов
Воспаление
из-за кислой среды, протеаз и эффекторов
Хемотаксис лейкоцитов

# Клинически

- кислая отрыжка или изжога;
- снижение массы тела;
- рвота и тошнота после еды.

# Прогноз

- условно благоприятный, при адекватном своевременном лечении качество жизни не страдает, трудоспособность полностью восстанавливается.
- Однако возможно развитие ряда угрожающих жизни осложнений, таких как кровотечение из язвенного дефекта, или прободение язвы, и как следствие развитие перитонита.

# Рак желудка

- злокачественная опухоль, происходящая из эпителия слизистой оболочки желудка

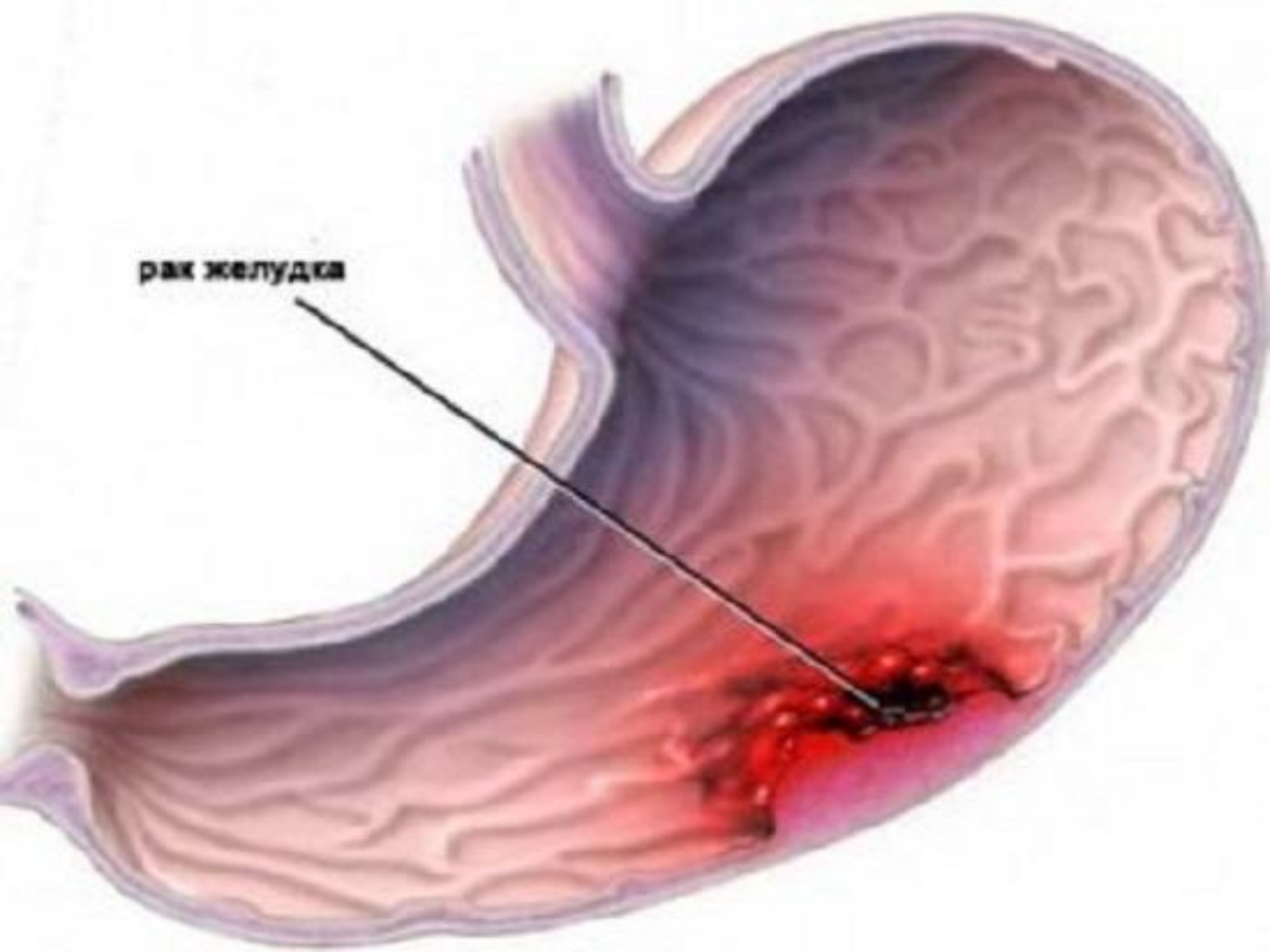
рак желудка

# Предраки

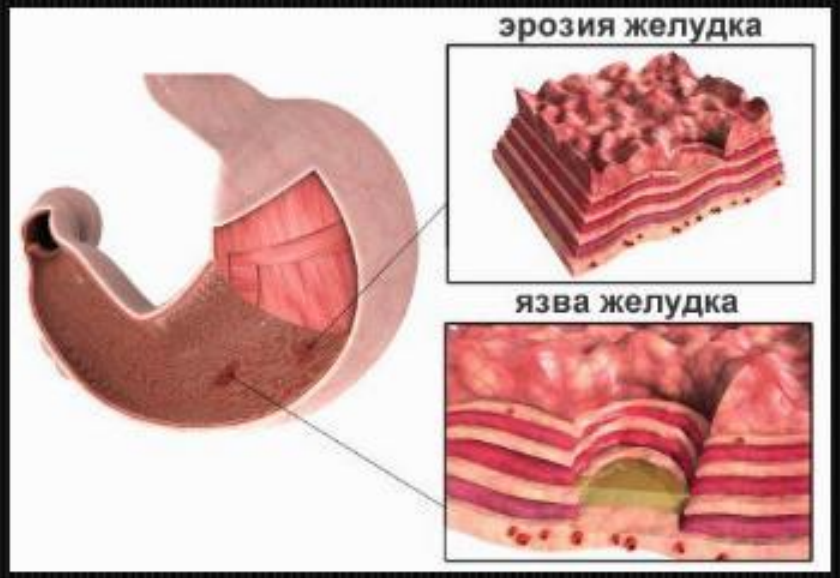
эрозия желудка
язва желудка

стенка желудка
эрозия
острый гастрит
хронический гастрит

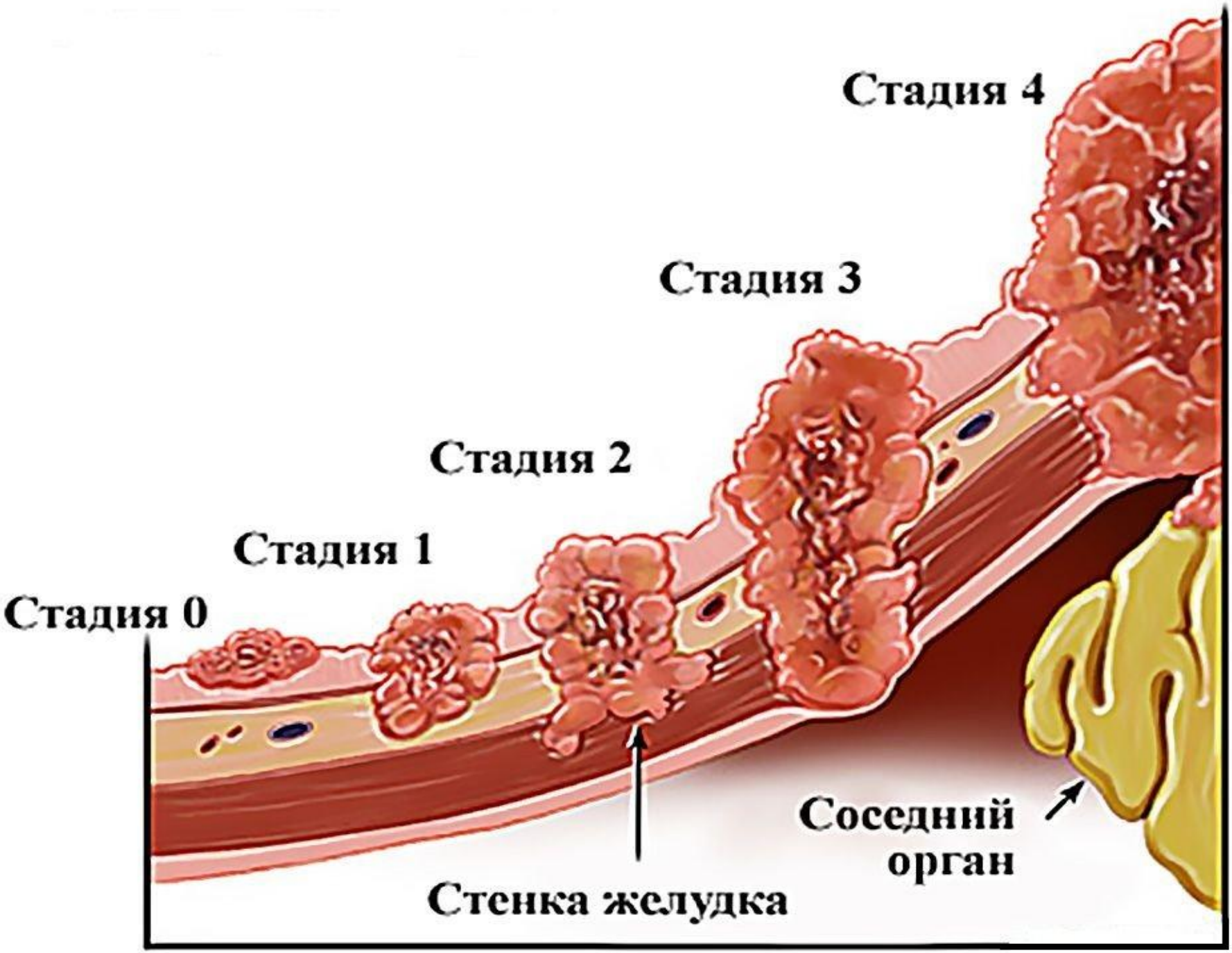
Стадия 4
Стадия 3
Стадия 2
Стадия 1
Стадия 0
Соседний орган
Стенка желудка

# Макроскопическая классификация рака желудка.

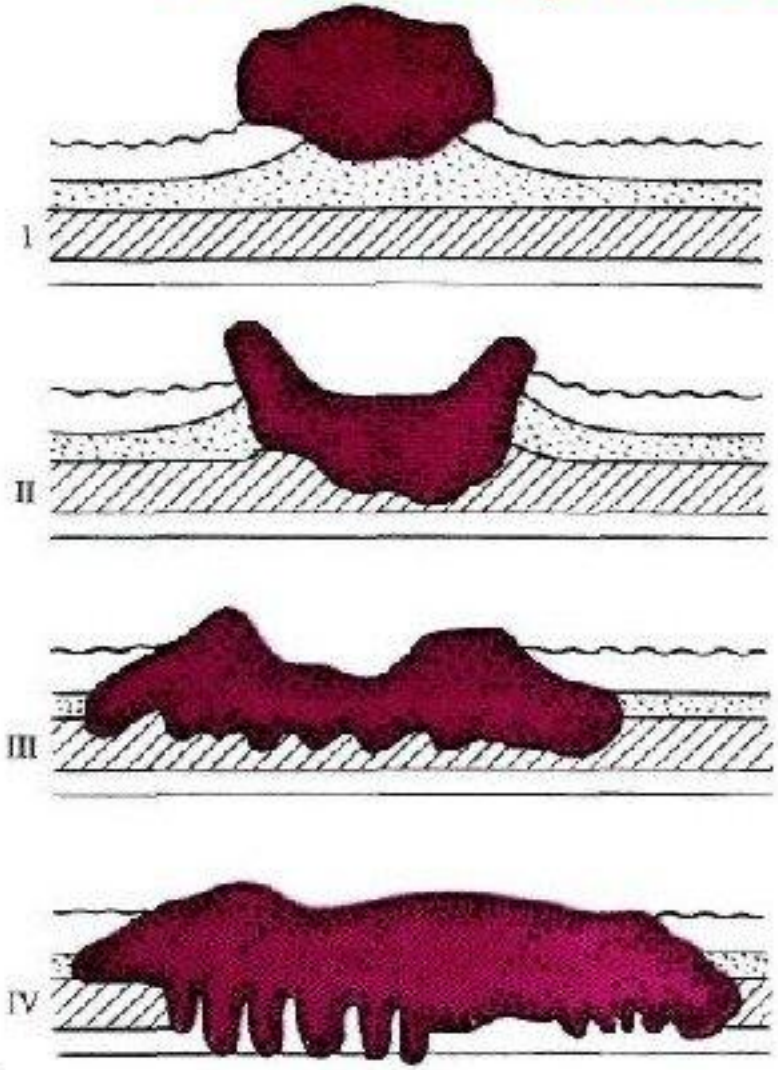


***Распространенный рак желудка***

Тип 1 – грибовидный или полиповидный.

Тип 2 – язвенный с чётко очерченными краями (блюдцеобразный).

Тип 3 – язвенно-инфильтративный.

Тип 4 – диффузно-инфильтративный (*linitis plastica)*.

Тип 5 – неклассифицируемые опухоли.

*Borrmann 1926*

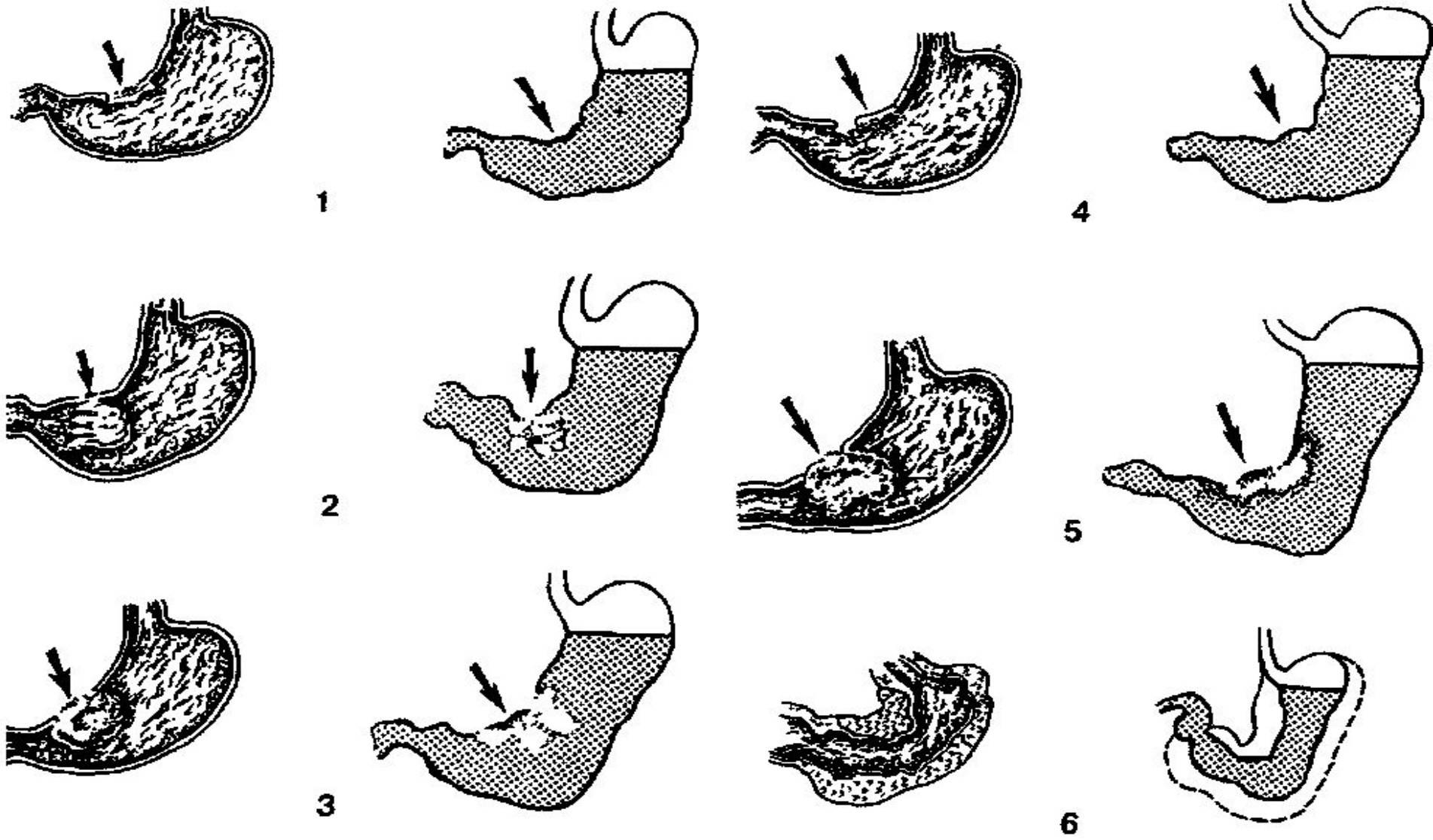


Рис. 67. Основные формы рака желудка (схема по Серову).

1 — бляшковидный; 2 — полипозный (грибовидный); 3 — изъязвленный; 4 — первично-язвенный; 5 — инфильтративно-язвенный; 6 — диффузный. Левый ряд — анатомическая картина, правый — рентгеновское изображение.

# Гистологические типы

- Карциноид желудка
  - Аденокарцинома (железистый рак):
    - Папиллярная;
    - Тубулярная;
    - Муцинозная;
- Каждый тип разделяется по степени дифференцировки на высоко-, умеренно- и низкодифференцированную аденокарциному.
  - Перстневидноклеточный рак;
  - Железисто-плоскоклеточный рак;
  - Плоскоклеточный рак;
  - Мелкоклеточный рак и
  - Недифференцированный рак.

# Локализация опухоли

- Антральный и пилорический отделы — 60-70 % случаев;
- Малая кривизна тела желудка — 10-15 %;
- Кардия — 8-10 %;
- Передняя и задняя стенки тела желудка — 2-5 %

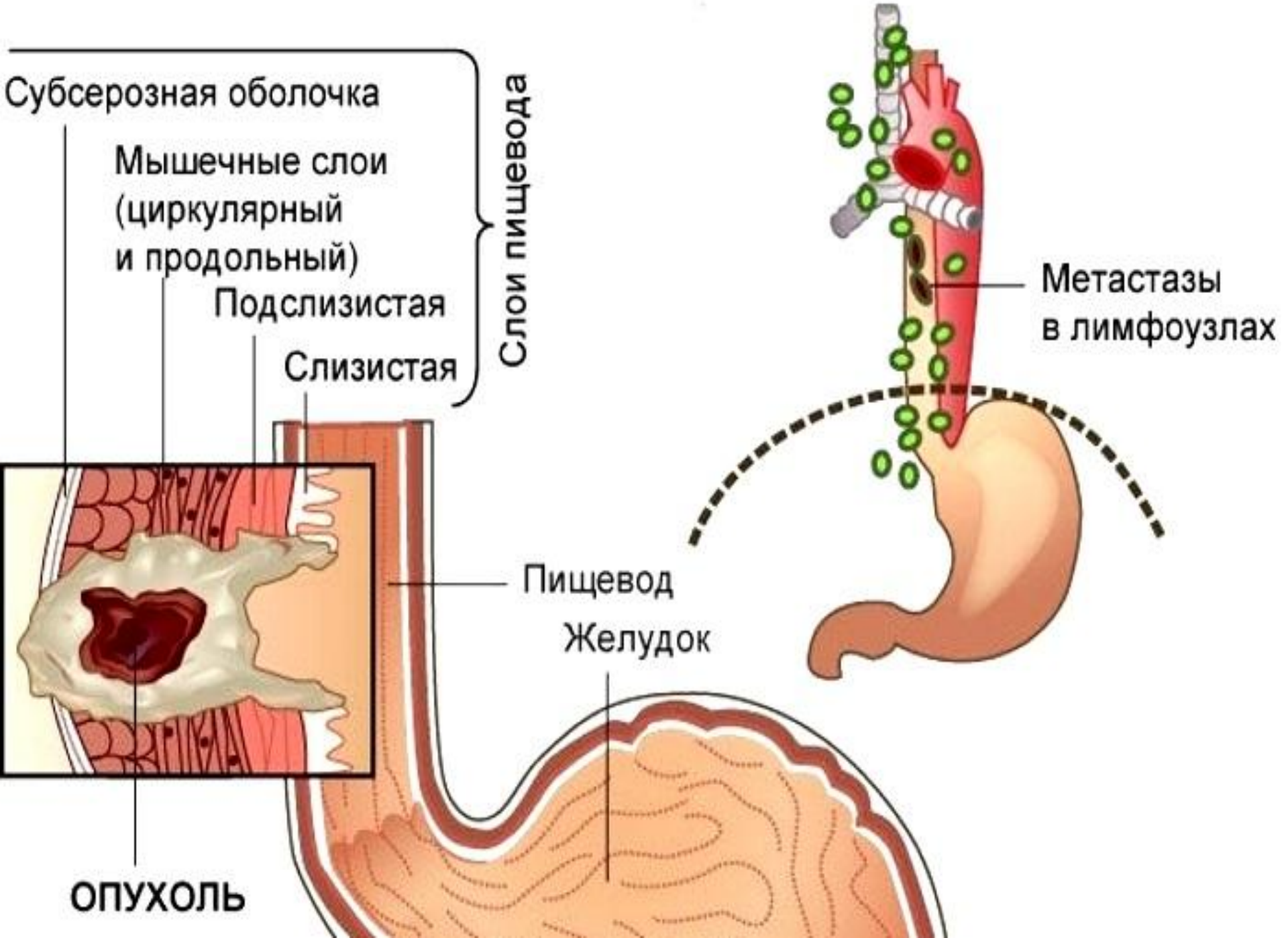
Субсерозная оболочка
Мышечные слои (циркулярный и продольный)
Подслизистая
Слизистая
Слои пищевода
Метастазы в лимфоузлах
Пищевод
Желудок
ОПУХОЛЬ

# Исход

Зависит от стадии заболевания

# Патология кишечника

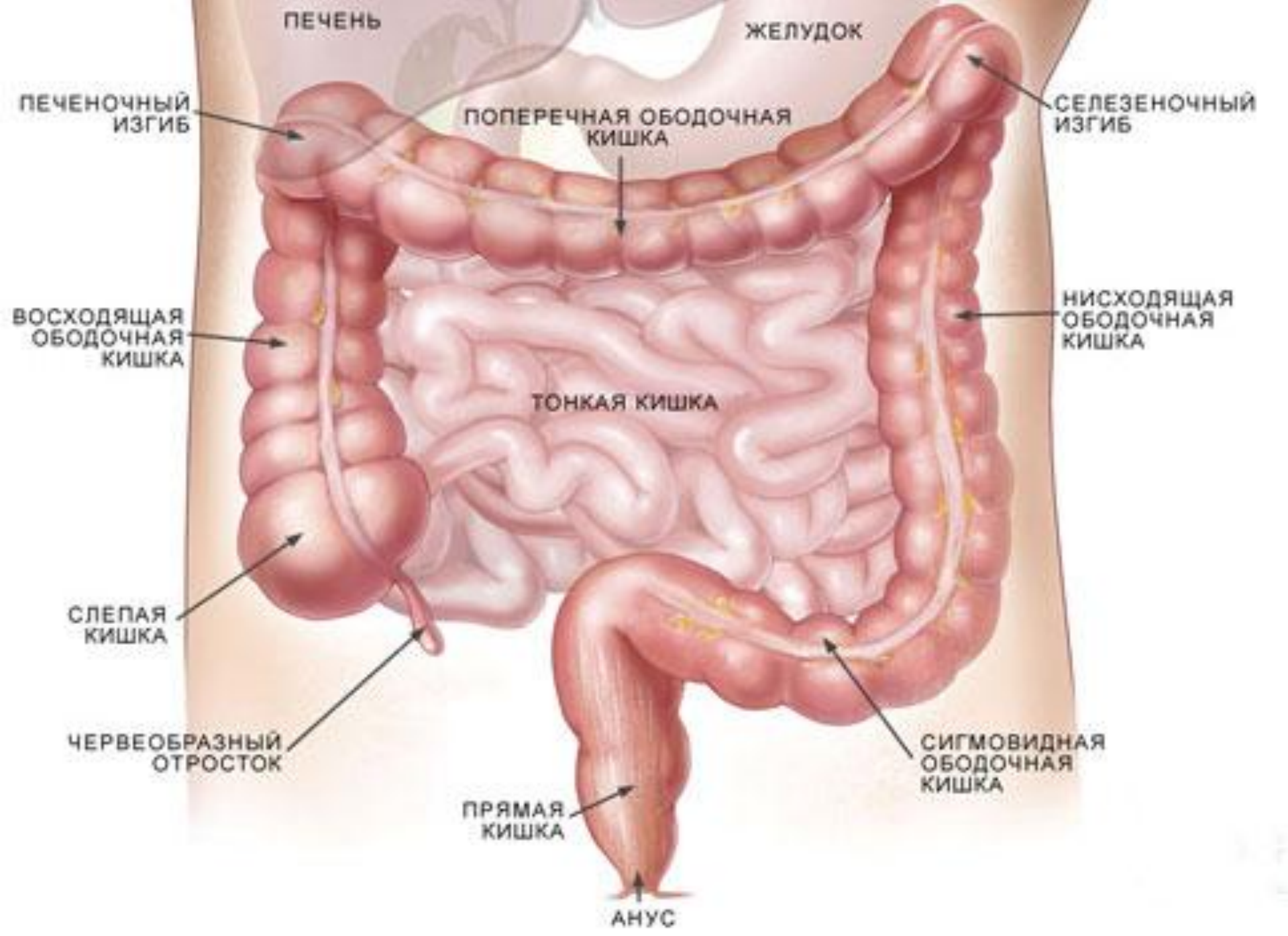
ПЕЧЕНЬ
ЖЕЛУДОК
ПЕЧЕНОЧНЫЙ ИЗГИБ
ПОПЕРЕЧНАЯ ОБОДОЧНАЯ КИШКА
СЕЛЕЗЕНОЧНЫЙ ИЗГИБ
ВОСХОДЯЩАЯ ОБОДОЧНАЯ КИШКА
НИСХОДЯЩАЯ ОБОДОЧНАЯ КИШКА
ТОНКАЯ КИШКА
СЛЕПАЯ КИШКА
ЧЕРВЕОБРАЗНЫЙ ОТРОСТОК
СИГМОВИДНАЯ ОБОДОЧНАЯ КИШКА
ПРЯМАЯ КИШКА
АНУС

**Кишечник** состоит из двух отделов: тонкой кишки и толстой кишки. Общая длина кишечника составляет 6—8 м. Большую часть его (4—6 м) занимает тонкая кишка, intestinum tenue (греч. — enteron). Ее образуют двенадцатиперстная, тощая и подвздошная

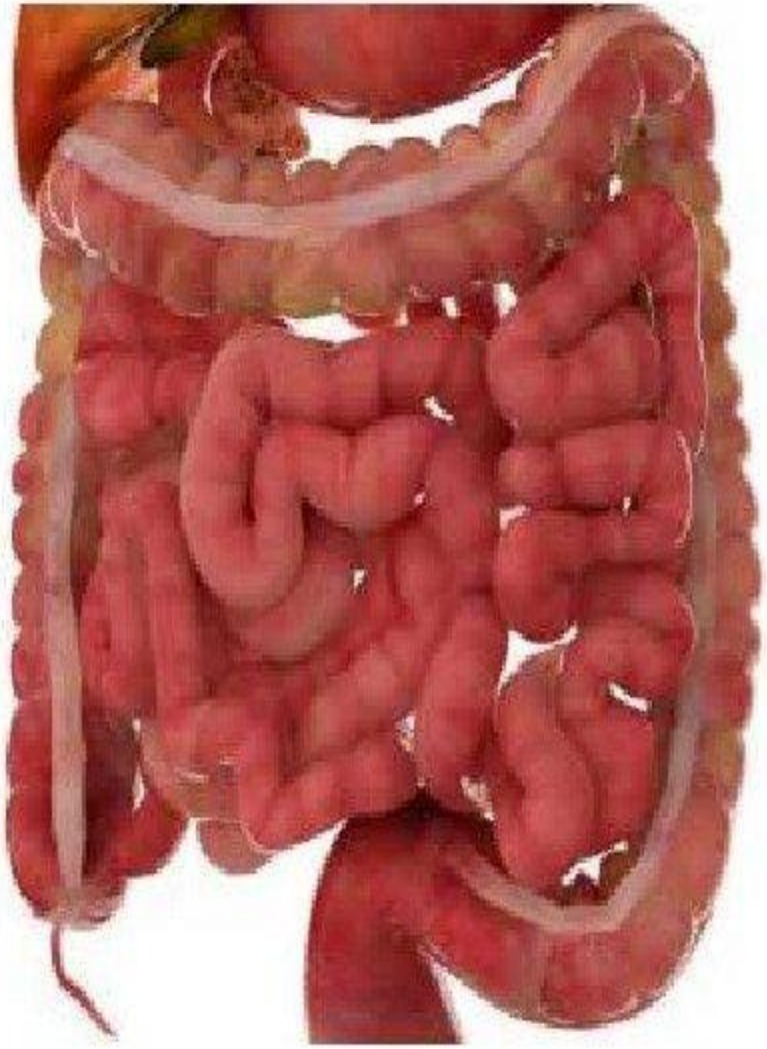

# СТРОЕНИЕ ТОНКОГО КИШЕЧНИКА

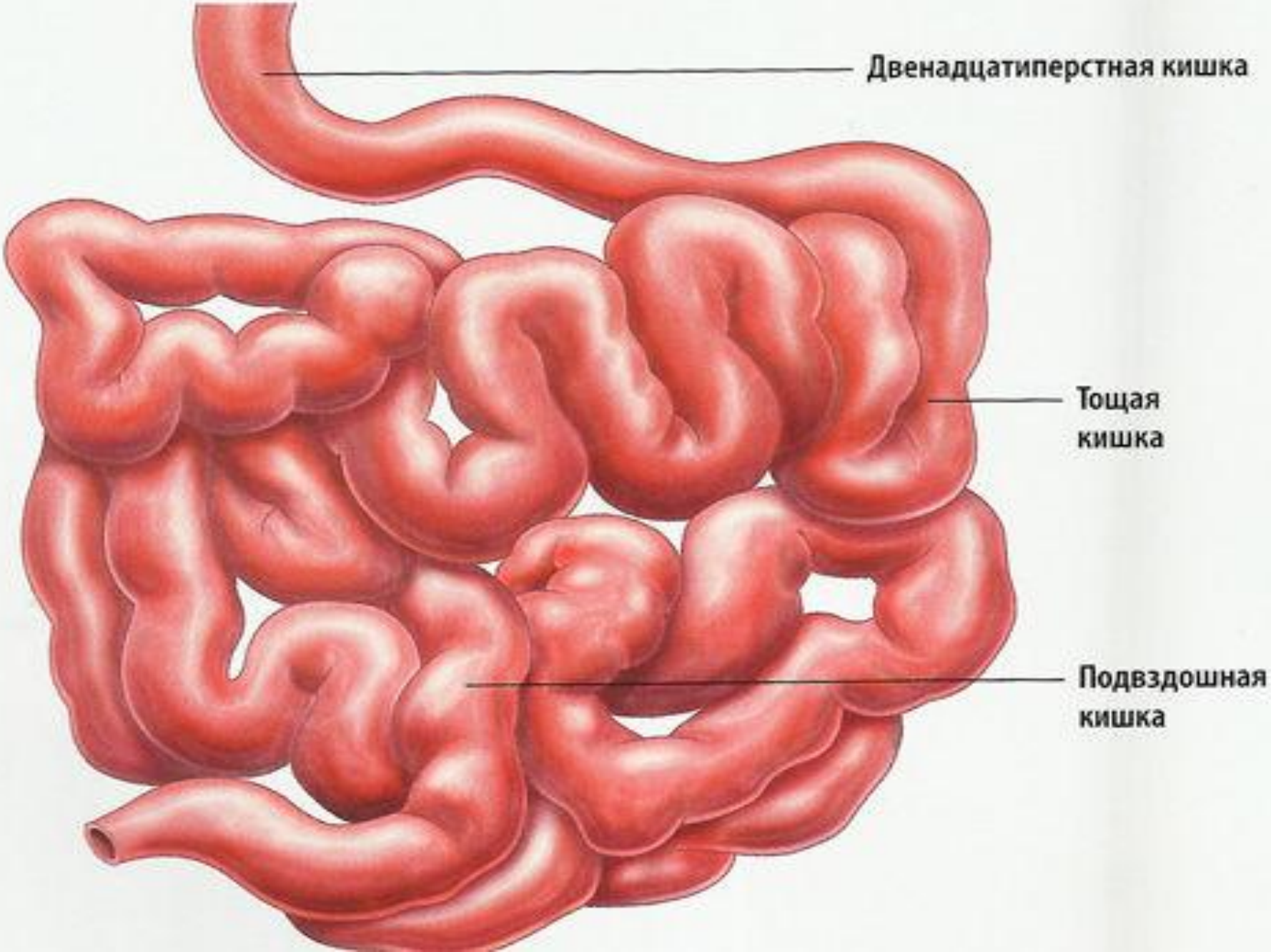

# Внутреннее строение слизистой оболочки тонкого кишечника

# СТРОЕНИЕ И ФУНКЦИИ ВОРСИНОК

Поверхность тонкого кишечника человека увеличивается за счет *ворсинок - особых выростов слизистой оболочки.*

На площади в 1см$^2$ располагается 2000 -3000 ворсинок. Благодаря им площадь внутренней поверхности кишечника увеличивается в 300 - 500 раз.

# Функции тонкого кишечника

Проталкивание пищи с помощью мышц

Всасывание питательных веществ в кровь

Пристеночное пищеварение

# Функции тонкого кишечника

1. Пищеварительная
2. Всасывающая
3. Моторно-эвакуаторная
4. Секреторная
5. Экскреторная
6. Эндокринная
7. Барьерно-защитная

# Толстая кишка

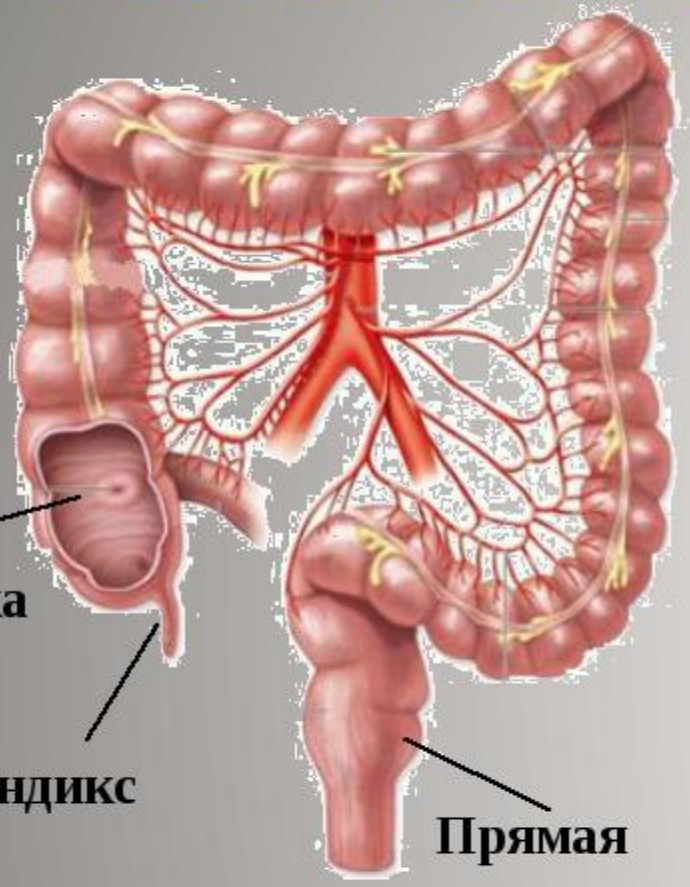


**Длина 1,5 – 2 м**

**Толстый кишечник не имеет ворсинок.**

**Железы вырабатывают слизь.**

**Непереваренная пища проходит в течение 12 – 20 часов.**

**Всасывается до 95% воды**

# ПИЩЕВАРЕНИЕ В ТОЛСТОМ КИШЕЧНИКЕ

Толстый кишечник состоит из слепой кишки, ободочной кишки и прямой кишки

**Функции:**

1.Переваривание оставшейся пищи
2.Всасывание питательных веществ
3.Расщепление растительной клетчатки (в слепой кишке)
4.Синтез витаминов К и группы В.
5. Опорожнение прямой кишки – *дефекация – центр рефлекса находится в крестцовом отделе спинного мозга (регулируется головным мозгом)*

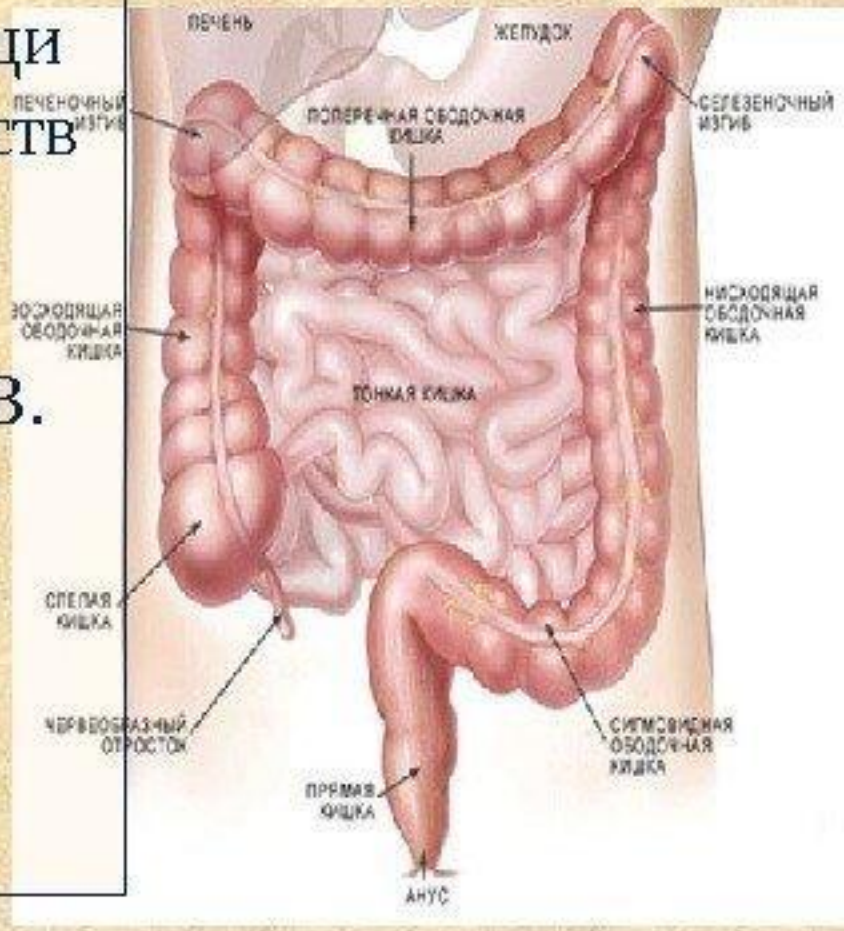

# Расстройство пищеварения в кишечнике

- Нарушение полостного пищеварения (пищеварение в полости кишечника)
- Нарушение пристеночного пищеварения ( на поверхности мембран микроворсинок)

# Энтерит

- ***От локализации***

- Дуоденит – воспаление 12 ПК

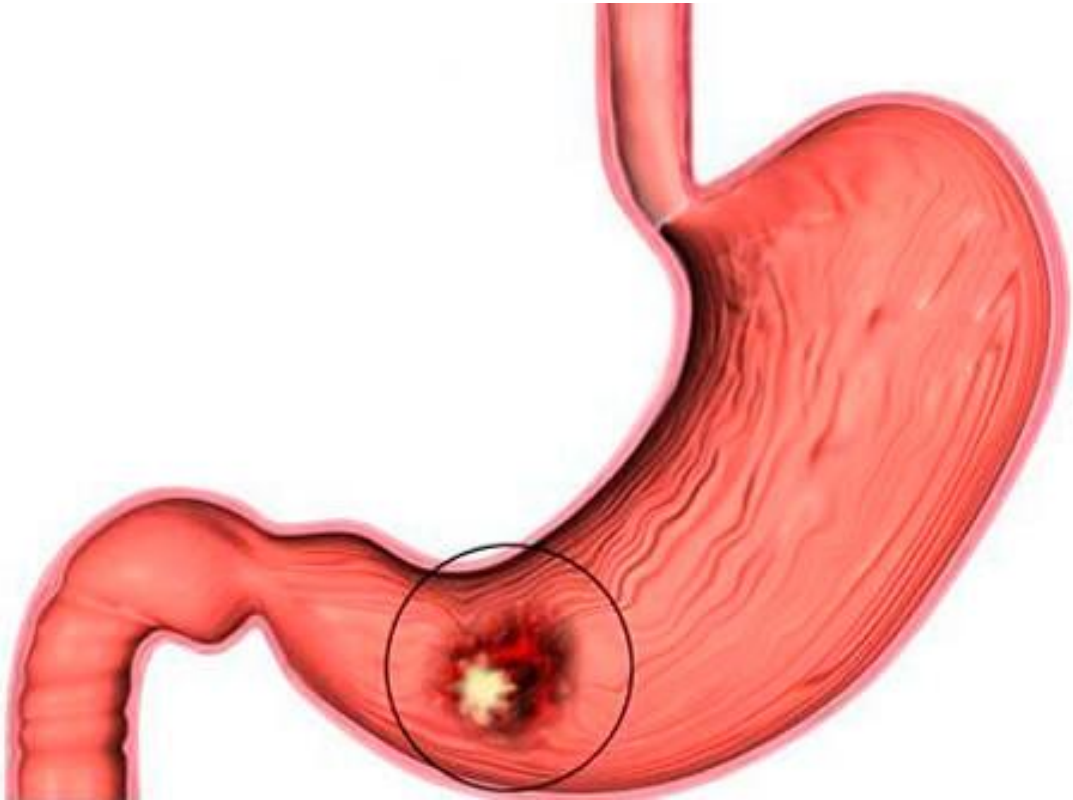

- Еюнит – воспаление тощей кишки

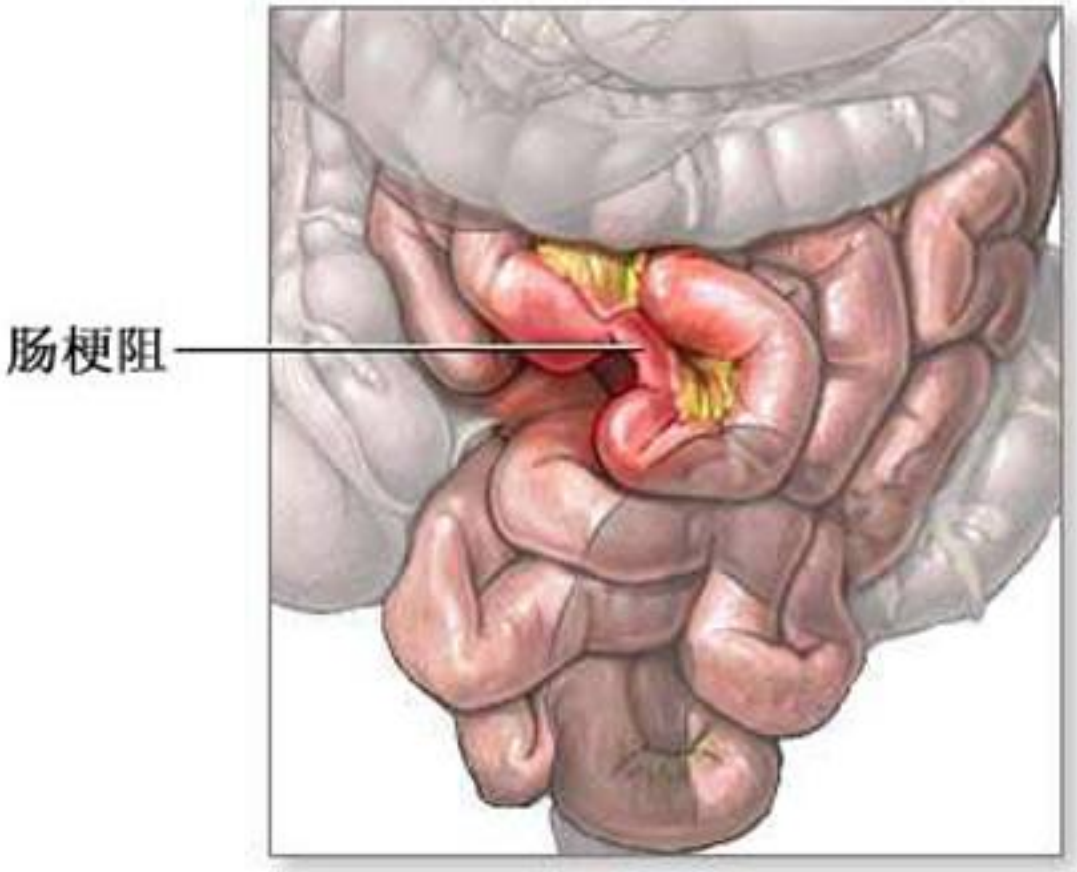

- Илеит - воспаление подвздошной кишки

# Острый илеит -

острое инфекционное заболевание с вовлечением в патологический процесс тонкого кишечника, которое может быть вызвано бактериальной флорой, вирусами, простейшими.

- Вне зависимости от характера воспаления при энтеритах

-» гиперплазия лимфатического аппарата кишки и лимфатических узлов брызжейки

Заканчивается восстановлением слизистой оболочки после выздоровления

# Хронический энтерит -

воспалительно-дистрофическая патология тонкого кишечника, приводящая к расстройству его пищеварительной, транспортной и барьерной функций

- местные (расстройства стула, метеоризм, боли в животе)

- общие (повышенная утомляемость, раздражительность, головные боли и головокружения, проблемы с кожей, ногтями и волосами, эндокринопатии) признаки, расстройство всех видов обмена.

# Классификация хронического энтерита

- этиологическому фактору (токсические, бактериальные, паразитарные, радиационные, лекарственные, алиментарные, послеоперационные, возникшие на фоне аномалий развития или другой патологии ЖКТ – вторичные);
- локализации (еюнит, илеит, тотальный хронический энтерит);

- морфологическим изменениям (умеренная, парциальная либо тотальная атрофия);
- течению (легкое, средней тяжести, тяжелое);
- фазе заболевания (ремиссии, обострения);
- ведущему клиническому синдрому (нарушение пищеварения или всасывания, энтеропатия, тотальная недостаточность тонкого кишечника);
- наличию сопутствующего колита и внекишечных проявлений.

# Морфогенез

- Хронический энтерит без атрофии без атрофии слизистой оболочки
- Воспалительный инфильтрат в слизистой и подслизистой оболочках иногда достигает мышечного слоя
- В ворсинах –» вакуольная дистрофия-» укорачивается-» спаивается-» снижается ферментативная активность

- Постепенно развивается хронический атрофический энтерит –» большая деформация –» укорочение –»вакуольная дистрофия ворсинок –» кистозное расширение крипт
- Слизистая оболочка выглядит атрофичной –» ферментативная активность эпителия еще больше снижается –» препятствует пристеночному пищеварения

# Колит

# Колит -

воспалительное заболевание слизистой оболочки толстой кишки.

# Колит

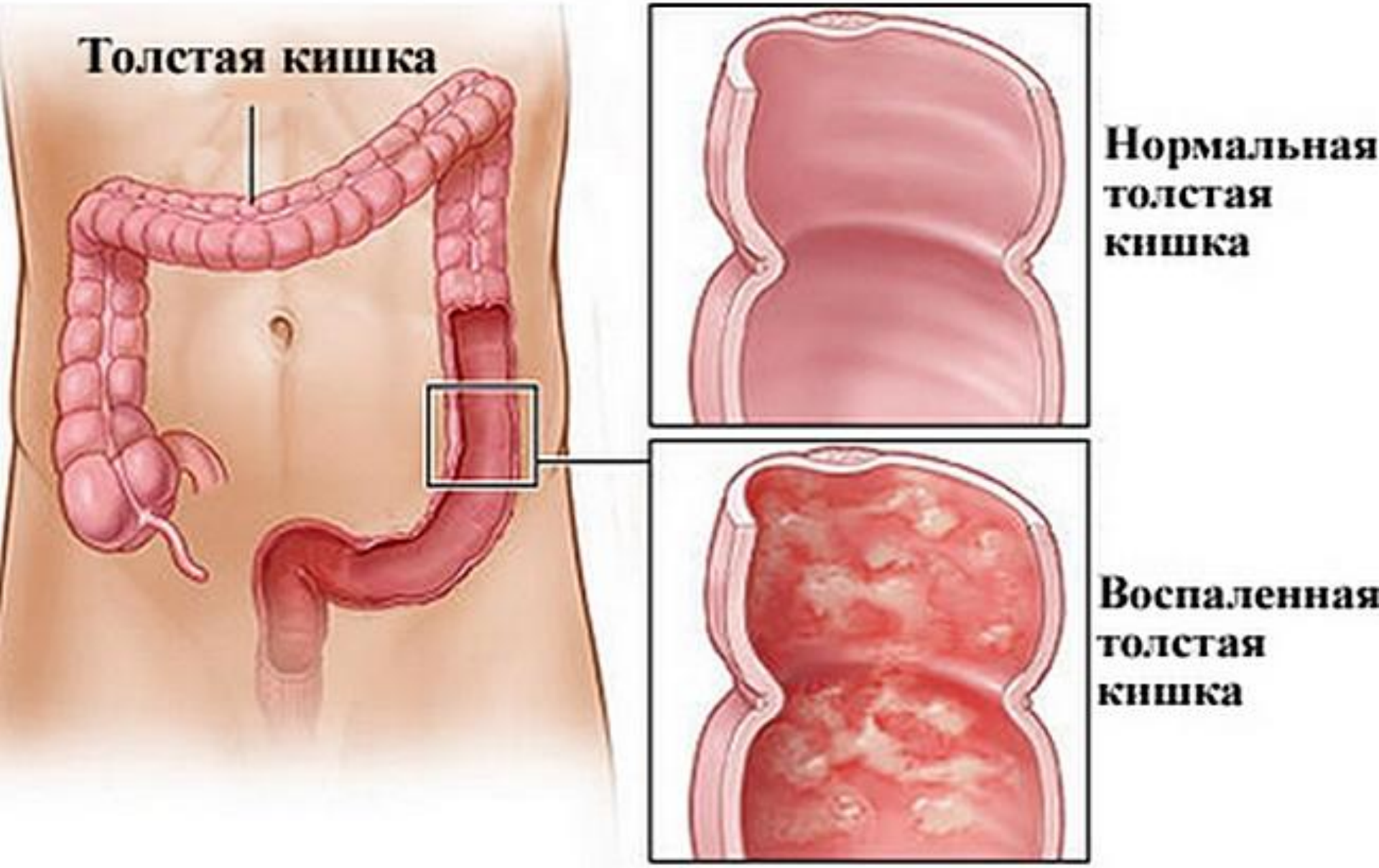
Толстая кишка
Нормальная толстая кишка
Воспаленная толстая кишка

# По течению различают колиты:

- ***острый*** — ярко выраженная симптоматика, протекает одновременно с воспалением тонкого кишечника (энтерит) и желудка (гастрит),

- ***хронический*** — угасание симптомов острого колита, с периодическими обострениями или без них.

# По этиологии различают колиты:

- ***язвенный*** — заболевание с неясной этиологией, в механизме развития которого играют роль наследственность, аутоиммунные механизмы и инфекция.
- ***инфекционный*** — вызван патогенной микрофлорой, которая может быть специфической (например, дизентерийный колит), банальной (стрептококки, стафилококки) и условно-патогенной (например, кишечная палочка);
- ***лекарственными средствами*** (например, НПВС);

- ***ишемический*** — при окклюзионных поражениях ветвей брюшной аорты (например, при атеросклерозе), кровоснабжающих толстую кишку;

- ***токсический или лекарственный*** при отравлениях некоторыми ядами или

# По локализации различают колиты:

- ***панколит*** — поражаются все отделы толстой кишки;
- ***тифлит*** — воспаление слизистой оболочки слепой кишки;
- ***трансверзит*** — воспаление слизистой оболочки поперечной ободочной кишки;
- ***сигмоидит*** — воспаление слизистой оболочки сигмовидной кишки;
- ***проктит*** — воспаление слизистой оболочки прямой кишки.

# Острый колит -

островоспалительная реакция слизистой толстой кишки в ответ на воздействие инфекционных, токсических, фармакологических или эндогенных факторов.

# Причины:

- облучение радиацией;
- употребление антибиотиков длительное время;
- инфекции;
- отравления едой или химическими соединениями;
- заболевания, вызванные бактериями;
- нарушения кровотока

# Осложнения

- Перфорация
- коллапс;
- перитонит;
- Сепсис
- абсцесс печени.

# Исход

- благоприятный

# Хронический колит -

процесс воспалительного характера, который поражает слизистую оболочку, а также подслизистый слой этого органа.

# Патогенез

- Длительное воздействие механических, токсических, аллергических и прочих факторов повреждает слизистую оболочку толстой кишки-» приводит к нарушению её секреторной и всасывательной функций.
- Одновременное поражение нервного аппарата кишечника -»нарушению моторики толстой кишки и усугубляет трофические расстройства в кишечной стенке

# Симптомы хронического колита кишечника:

- вздутие живота за счет повышенного газообразования в толстой кишке (метеоризм);
- урчание, чувство переливания в кишечнике через 1,5–2 часа после приема пищи;
- тупые или схваткообразные боли в животе после еды или во время дефекации;
- нарушение стула (запоры, поносы, запоры чередуются с поносами);
- чувство неполного опорожнения прямой кишки;
- повышение температуры до 37,2–37, 7 градуса при инфекционной форме заболевания;
- ухудшение аппетита, слабость, похудание, нарушение работоспособности.

# Осложнения заболевания:

- кишечные кровотечения;
- перфорация стенки кишки, перитонит;
- образование каловых камней, непроходимость кишечника;
- колоректальный рак;
- хроническая интоксикация организма.

# Неспецифический язвенный колит

# НЯК -

хроническое воспалительное заболевание слизистой оболочки толстой кишки, возникающее в результате взаимодействия между генетическими факторами и факторами внешней среды, характеризующееся обострениями.

# Этиология

- ***Генетическая предрасположенность*** (наличие у родственников болезни Крона или язвенного колита повышает риск развития язвенного колита у пациента).
- ***Бактерии, вирусы*** — роль этих факторов до конца не ясна.
- ***Факторы внешней среды*** вызывают значительный рост числа воспалительных заболеваний кишечника. Наиболее исследованы: употребление оральных контрацептивов, влияние курения и диет.

# Симптомы

- Частый понос или кашицеобразный стул с примесью крови, гноя и слизи.
- «Ложные позывы» на дефекацию, «императивные» или обязательные позывы на дефекацию.
- боль в животе (чаще в левой половине).
- лихорадка (температура от 37 до 39 °C в зависимости от тяжести заболевания).
- снижение аппетита.
- потеря веса (при длительном и тяжелом течении).
- водно-электролитные нарушения различной степени.
- общая слабость
- боли в суставах.

# Основными патогенетическими факторами являются:

- ***дисбактериоз кишечника*** — нарушение нормального состава микрофлоры в толстом кишечнике, что оказывает местное токсическое и аллергизирующее влияние, а также способствует развитию неиммунного воспаления толстой кишки;
- ***нарушение нейрогуморальной регуляции*** функции кишечника, обусловленное дисфункцией вегетативной и гастроинтестинальной эндокринной системы;
- ***значительное повышение проницаемости*** слизистой оболочки толстой кишки для молекул белка и бактериальных антигенов;

- ***повреждение кишечной стенки*** и образование аутоантигенов с последующим образованием аутоантител к стенке кишечника. Антигены некоторых штаммов *E. Coli* индуцируют синтез антител к ткани толстой кишки;
- ***образование иммунных комплексов***, локализующихся в стенке толстой кишки, с развитием в ней иммунного воспаления;
- ***развитие внекишечных проявлений*** болезни вследствие многогранной аутоиммунной патологии.

# Острый НЯК

- поражает отдельные участки или все участки
- Воспаление стенки –» образование очагов некроза (до мышечного слоя) –» здоровая ткань напоминает полипы –» в части язв – разрастается грануляционная ткань и покровный эпителий – полиповидные выросты, в стенке диффузный воспалительный инфильтрат

# Осложнения

- Перфорация стенки язв
- Кровотечение

# Хронический НЯК

характеризуется продуктивной воспалительной реакцией и склеротическими изменениями стенки кишки

- Происходит рубцевание язв – рубцы не покрываются эпителием – псевдополипы
- Стенка кишки становится толстой, утрачивает эластичность – просвет кишки суживается
- В криптах развиваются абсцессы
- Сосуды склерозируются – гипоксическое состояние тканей кишечника

# Болезнь Крона

# Болезнь Крона -

это хроническое рецидивирующее заболевание неясной этиологии, характеризующееся гранулематозным воспалением с сегментарным поражением разных отделов пищеварительного тракта.

НОРМА
БОЛЕЗНЬ КРОНА
жировое окутывание
гипертрофия мышц
симптом «булыжной мостовой»
трещины

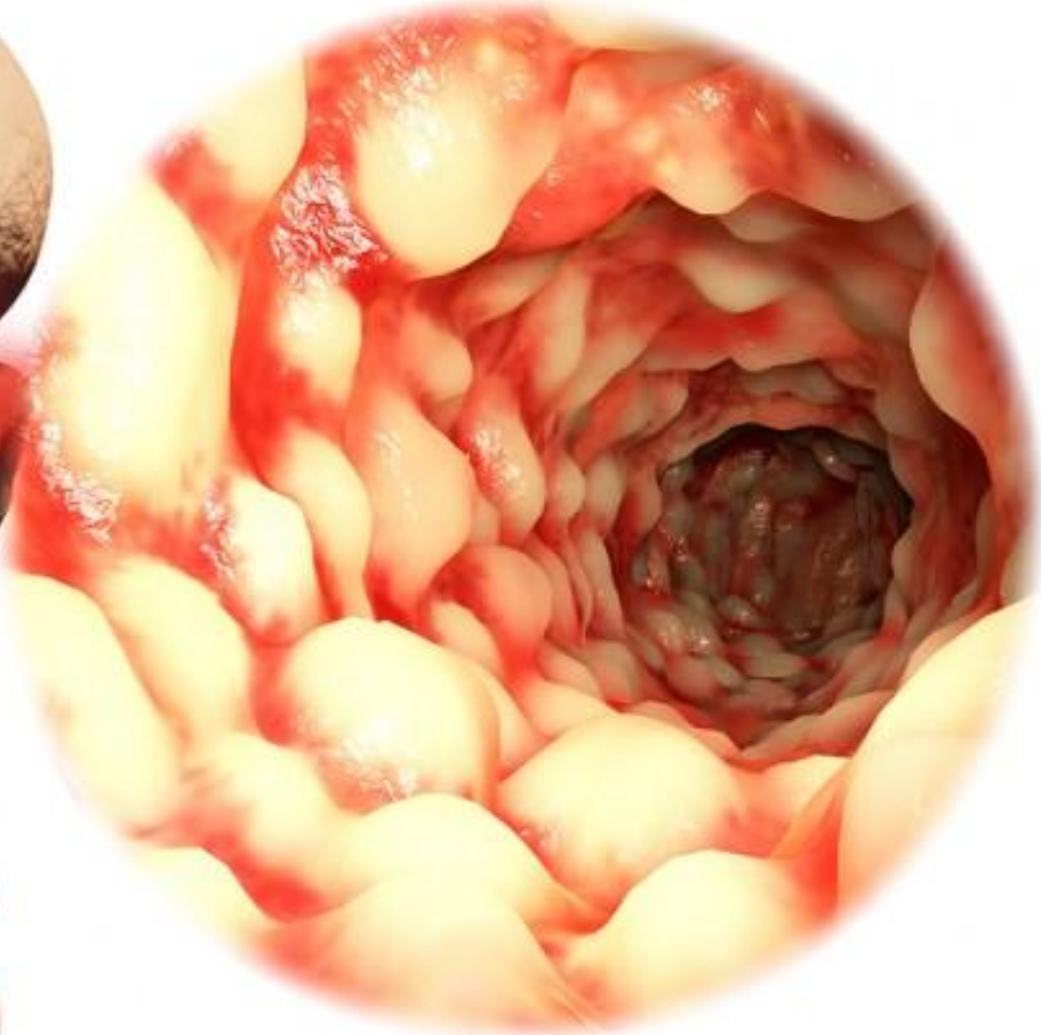

# ЭТИОЛОГИЯ БОЛЕЗНИ КРОНА

| | |
|---|---|
| 1. | Генетические факторы (в 17% у родственников, чаще мужчин, у евреев – в 6 раз чаще в популяции) |
| 2. | Вероятен РНК–вирус, атипичные микобактерии |
| 3. | Иммунные механизмы (аномалии активности Т–клеток, уменьшение активности Т–супрессоров) |

Этиологические факторы (?)
Способствующие факторы
Инфицирование *Helicobacter pylori*
Нарушение нейроэндокринной регуляции
Повышение уровня гастрина
Повышение активности парасимпатической нервной системы
Генетические предпосылки
Нарушение моторики желудка и двенадцати-перстной кишки
Высокая желудочная секреция
Особенности строения эпителия слизистой оболочки
Понижение активности местных защитных механизмов слизистой оболочки желудка и двенадцати-перстной кишки
Повреждение слизистой оболочки желудка или двенадцатиперстной кишки

# Симптомы болезни Крона:

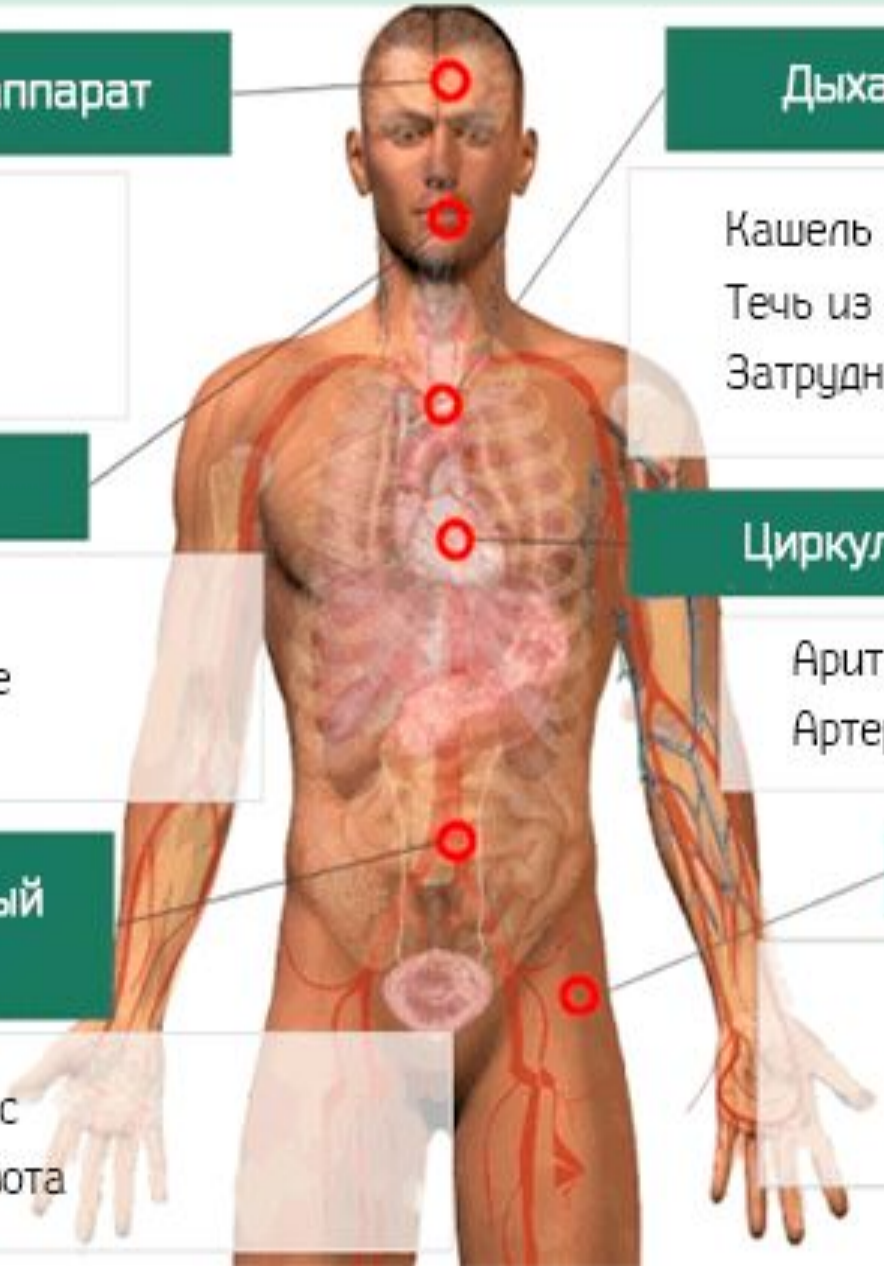

## Неврологический аппарат

Головокружение
Головные боли
Обмороки

## Рот и глотка

Отёк губ
Сухость во рту и горле
Хриплый голос

## Желудочно-кишечный тракт

Тошнота, рвота и понос
Спазмы и вздутие живота

## Дыхательная система

Кашель и бронхоспазм
Течь из носа
Затруднение дыхания

## Циркуляторная система

Аритмия
Артериальная гипотензия

## Кожа

Отёк Квинке
Крапивница
Дерматит, экзема

# Осложнения болезни Крона

1. инфильтраты и абсцессы вокруг кишки
2. свищи
3. кишечное кровотечение
4. перфорация
5. анальные трещины и парапроктиты
6. кишечная непроходимость
7. токсическая дилатация толстой кишки

Б. Схема кишечных осложнений БК.

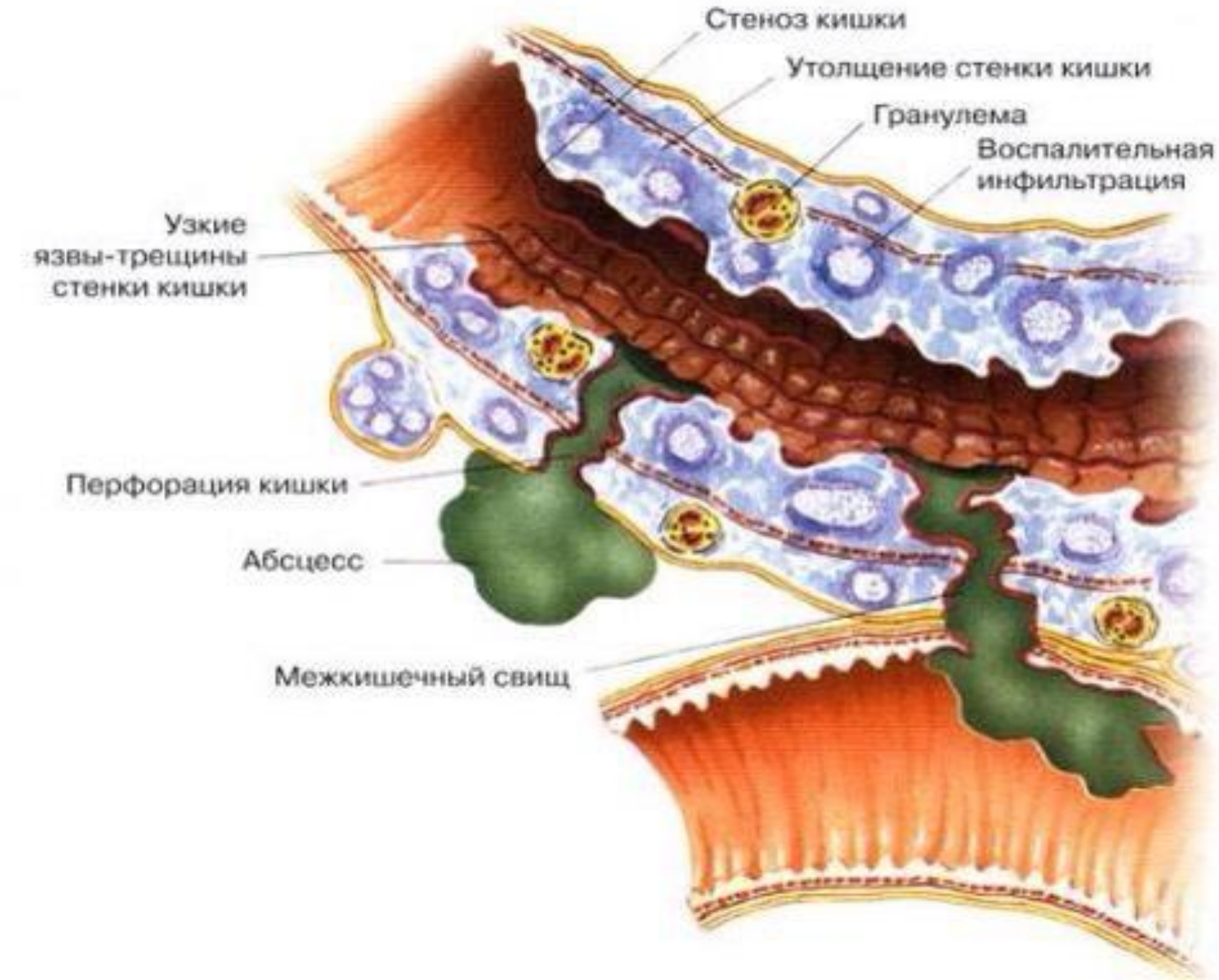

# Аппендицит

# Аппендицит

воспаление червеобразного отростка слепой кишки разной степени выраженности.

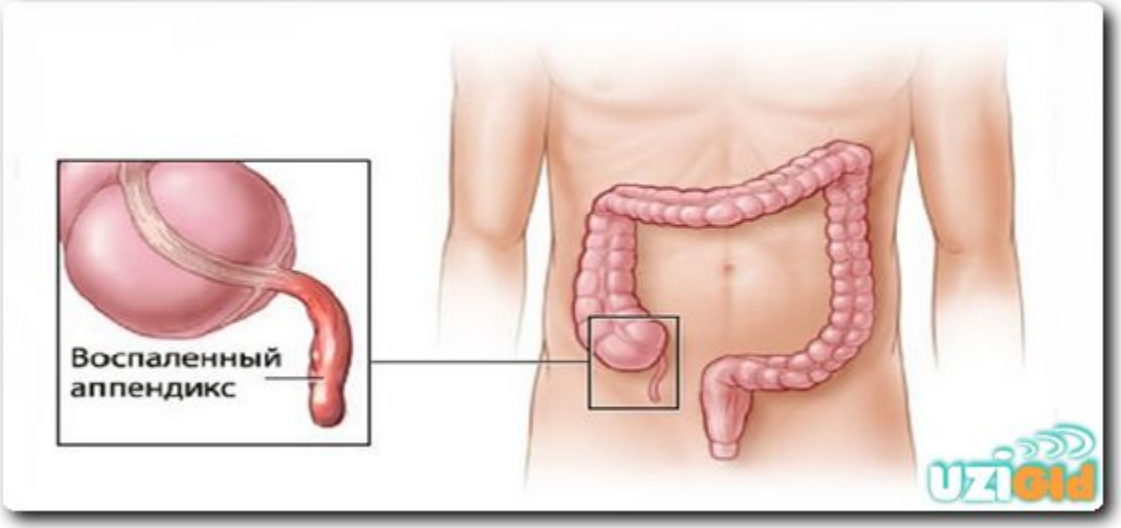

# Патогенез острого аппендицита

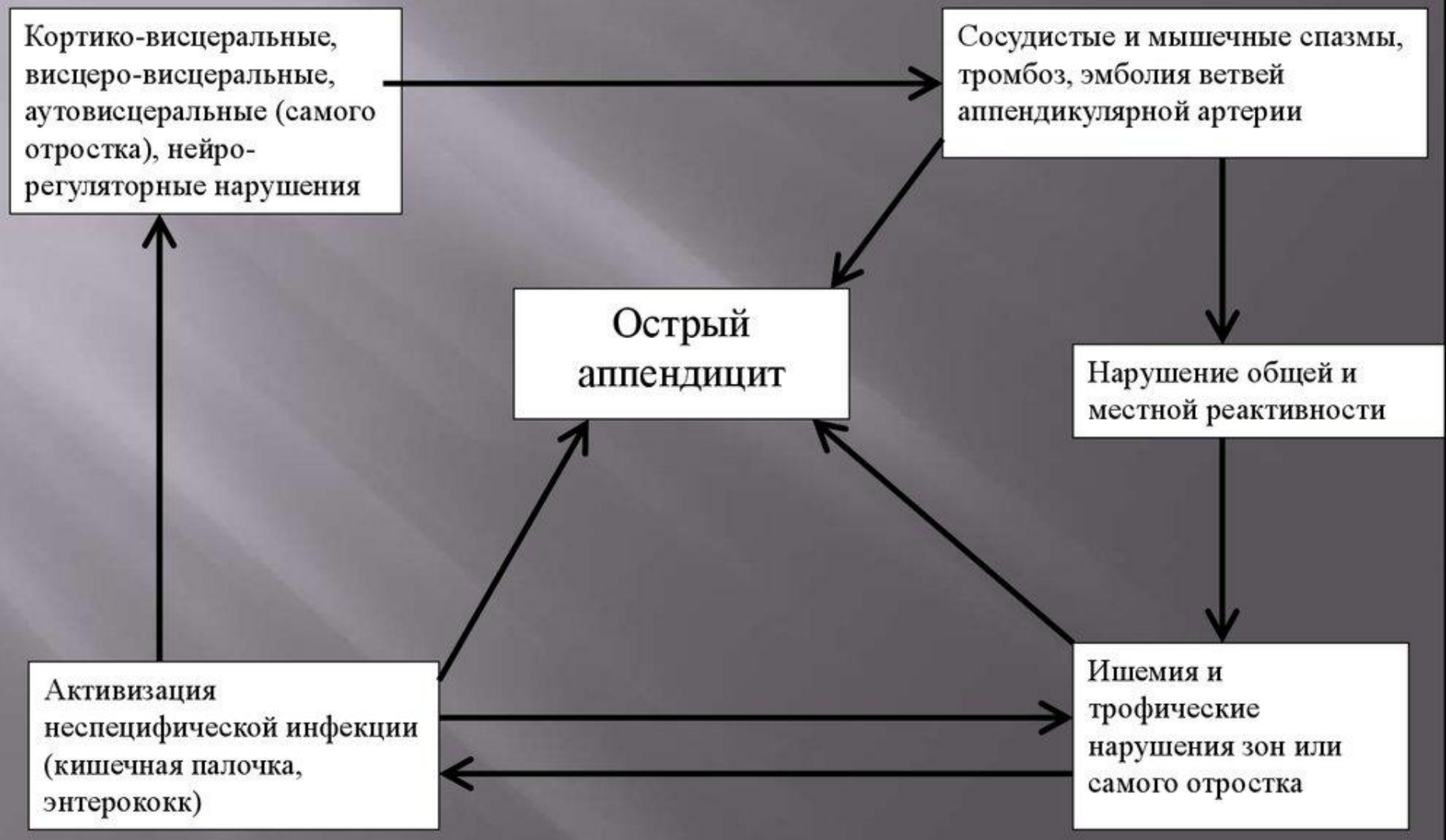

# Выделяют 4 формы аппендицита:

- Катаральный
- Флегмонозный
- Гангренозный
- Перфоративный

MyShared
fppt.com

# Морфогенез

- В течении нескольких часов от начала приступа развивается простой аппендицит –» нарушения кровообращения в стенке отростка -» серозное воспаление –» участок деструкции слизистой оболочки – ***первичный аффект*** – развитие острого поверхностного аппендицита

- Отросток набухает –» тусклый –» сосуды полнокровны –» по истечению суток ***деструктивный аппендицит*** –» воспаление приобретает гнойный характер –» экссудат инфильтрирует всю толщу стенку отростка -» ***флегмонозный*** -» если происходит изъязвление слизистой оболочки –» ***флегмонозно – язвенный*** –» гнойное воспаление распространяются в брызжейку отростка и стенку аппендикулярной артерии –» тромбоз –» ***гангренозный аппендицит***

# Прогрессирование аппендицита при отсутствии лечения

**1** Нормальный аппендикс – здоровый аппендикс может находиться в неправильном положении, вызывая боль и подозрение на аппендицит.

**2** Воспаленный аппендикс – на первой стадии воспаление ограничено слизистой оболочкой.

**3** Инфицированный аппендикс – на этой стадии аппендикс увеличивается, становится толще и приобретает ярко- или темно-красный цвет.

**4** Гангренозный аппендицит – формирование абсцесса в стенке аппендикса приводит к его сдавлению.

**5** Перфорированный аппендицит – эта стадия может привести к развитию перитонита (воспаление брюшины), который может иметь смертельный исход.

**6** Аппендикулярный абсцесс – ограниченное воспаление в брюшной полости, может приобретать распространенный характер и вызвать общий перитонит.

Острый аппендицит
Аппендикулярная колика
Простой поверхностный аппендицит
Деструктивный аппендицит
(флегмонозный, флегмонозно-язвенный, гангренозный)
Без нарушения целости стенки отростка
С нарушением целости стенки отростка
С местными осложнениями:
1) аппендикулярный инфильтрат
2) аппендикулярный абсцесс
3) острый тифлит
С общими осложнениями:
1) разлитой гнойный перитонит
2) разлитой каловый перитонит
3) межкишечные абсцессы

# Перитонит

**Перитонит -**

воспаление париетального и висцерального листков брюшины, которое сопровождается тяжёлым общим состоянием организма.

# Причины

- разрыва червеобразного отростка
- прободения язвы желудка или двенадцатиперстной кишки
- изъязвления лимфоидной бляшки при брюшном тифе
- повреждения стенки кишечника инородным телом
- перфорации дивертикула кишечника
- некроза кишки при грыже
- перерастяжения кишки при кишечной непроходимости
- перфорации злокачественной опухоли

# Классификация по клиническому течению

- острый;
- хронический.

# По характеру инфицирования:

- первичный (инфицирование гематогенно или лимфогенно);
- вторичный (инфицирование вследствие травм и хирургических заболеваний брюшной полости):
  - инфекционно-воспалительный перитонит;
  - перфоративный перитонит;
  - травматический перитонит;
  - послеоперационный перитонит.
- третичный (у ослабленных пациентов перенёсших тяжёлые операции, травмы. С выраженным истощением механизмов противоинфекционной защиты)

# По микробиологическим особенностям

- микробный (бактериальный);
- асептический;
- особые формы перитонита:
  - канцероматозный;
  - паразитарный;
  - ревматоидный;
  - гранулематозный.

# По характеру экссудата:

- серозный;
- фибринозный;
- гнойный;
- геморрагический.

# По характеру поражения брюшины:

- ***по отграниченности:***
  - отграниченный перитонит — абсцесс или инфильтрат;
  - неотграниченный — не имеет чётких границ и тенденций к отграничению.

- ***по распространённости:***
  - местный (отграниченный и неотграниченный) — занимает лишь один анатомический отдел брюшной полости;
  - распространённый — занимает 2—5 анатомических отделов брюшной полости;
  - общий (тотальный) — тотальное поражение брюшины — 6 и более отделов брюшной полости

# ЭТИОЛОГИЯ ПЕРИТОНИТА

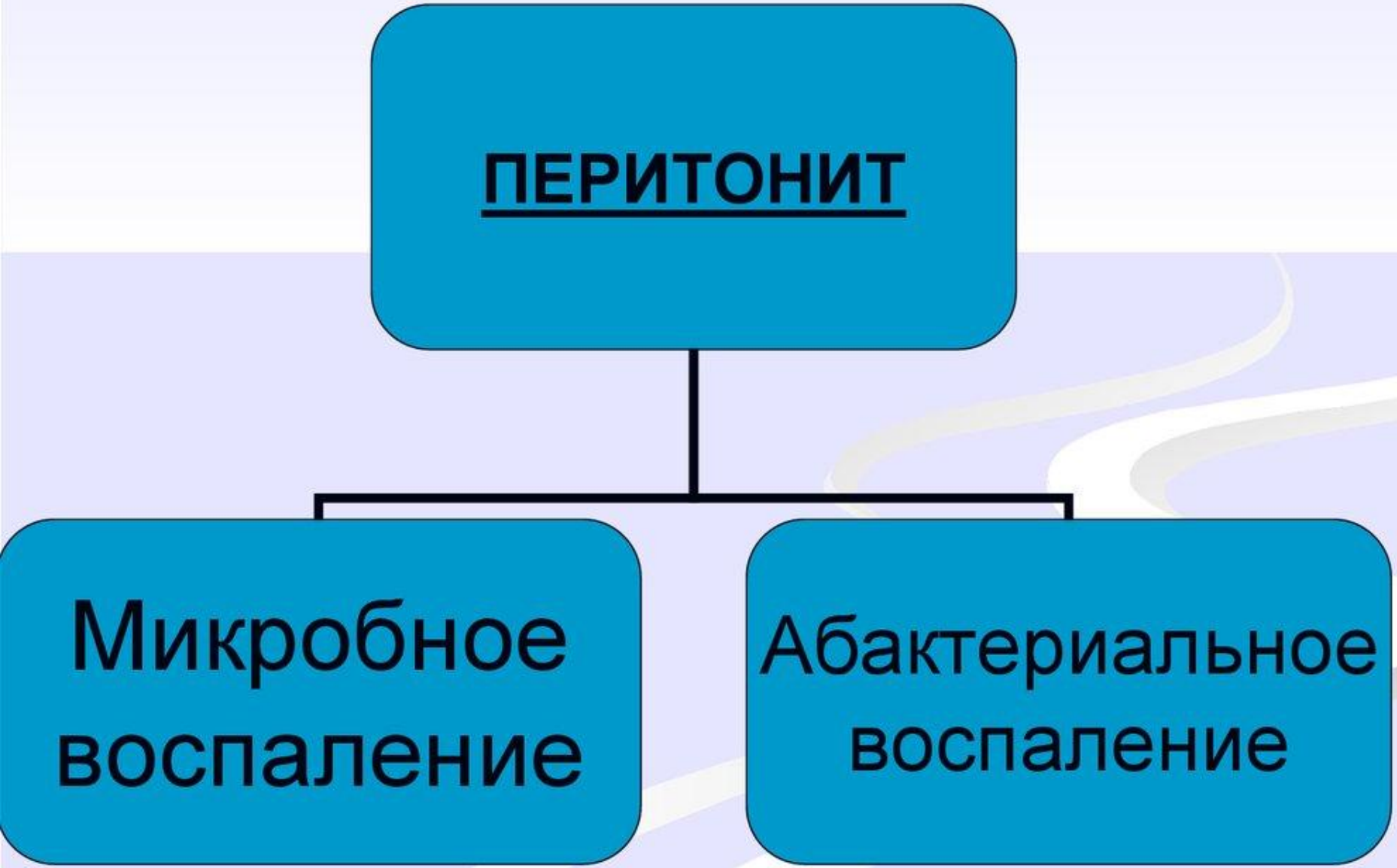

# Симптомы перитонита

- лихорадка
- тошнота и рвота, не приносящие облегчения
- напряжение мышц передней брюшной стенки
- резкая болезненность при надавливании на переднюю брюшную стенку
- симптом Френикус
- симптом Менделя
- симптом Воскресенского
- симптом Щёткина — Блюмберга

# Симптом мнимого благополучия —

после перфорации больной чувствует сильную боль, затем боль стихает, так как рецепторы на брюшине адаптируются, но через 1—2 часа боль появляется с новой силой, так как развивается воспаление брюшины.

# Доброкачественные опухоли толстого кишечника

# Доброкачественные опухоли толстого кишечника -

новообразования, локализующиеся в разных отделах толстой кишки, происходящие из различных слоев кишечной стенки и не склонные к метастазированию

# Полипы толстой кишки

- – это опухолевидные образования доброкачественного характера. Они являются разрастанием железистого эпителия и обычно бывают в форме гриба или виноградной грозди на слизистой кишечника, на тонкой или толстой ножке.

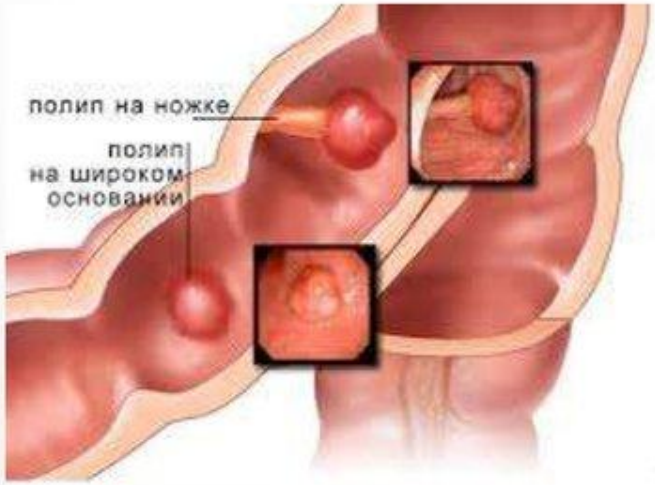

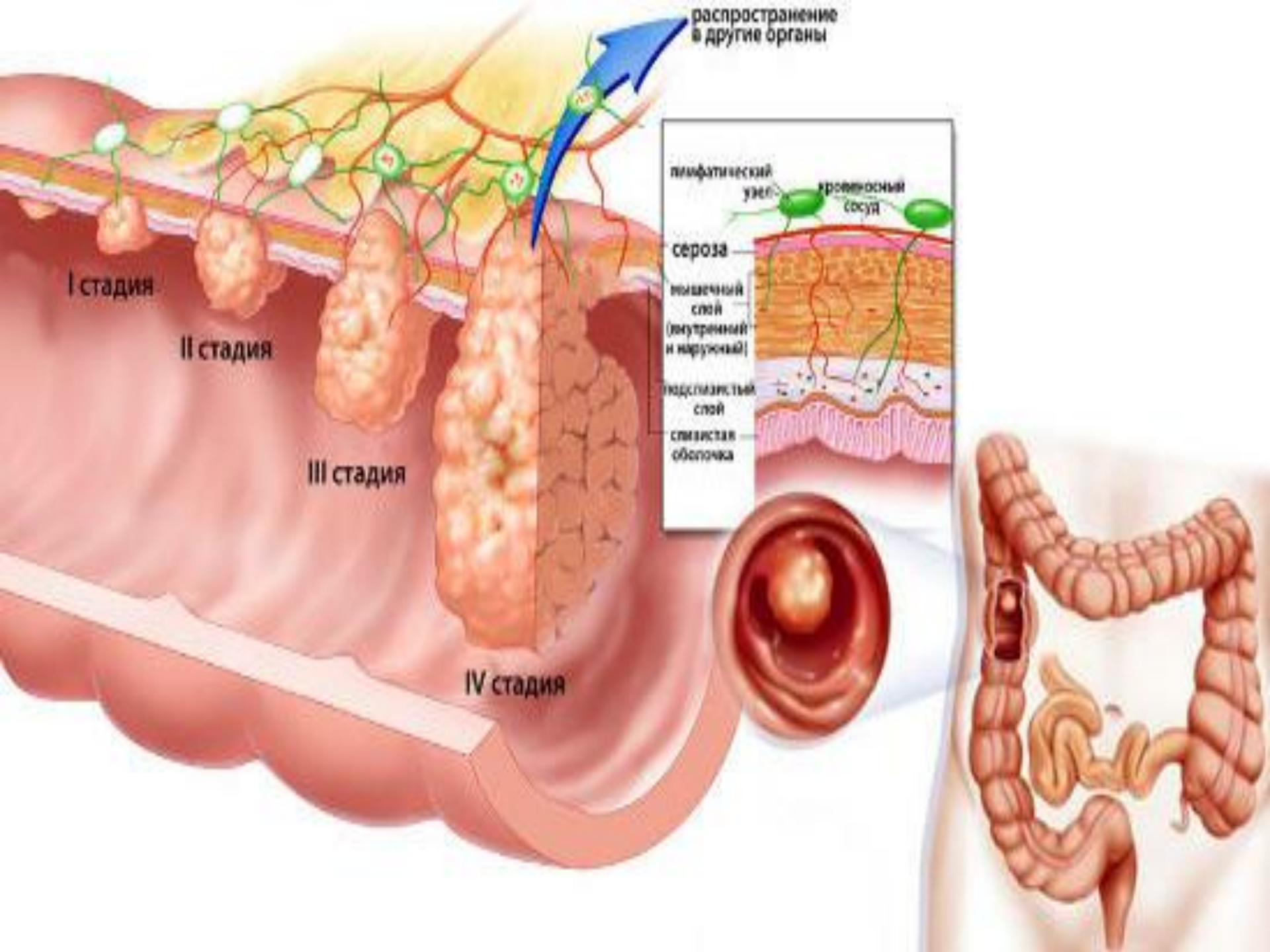
распространение в другие органы
лимфатический узел
кровеносный сосуд
серозa
мышечный слой (внутренний и наружный)
подслизистый слой
слизистая оболочка
I стадия
II стадия
III стадия
IV стадия

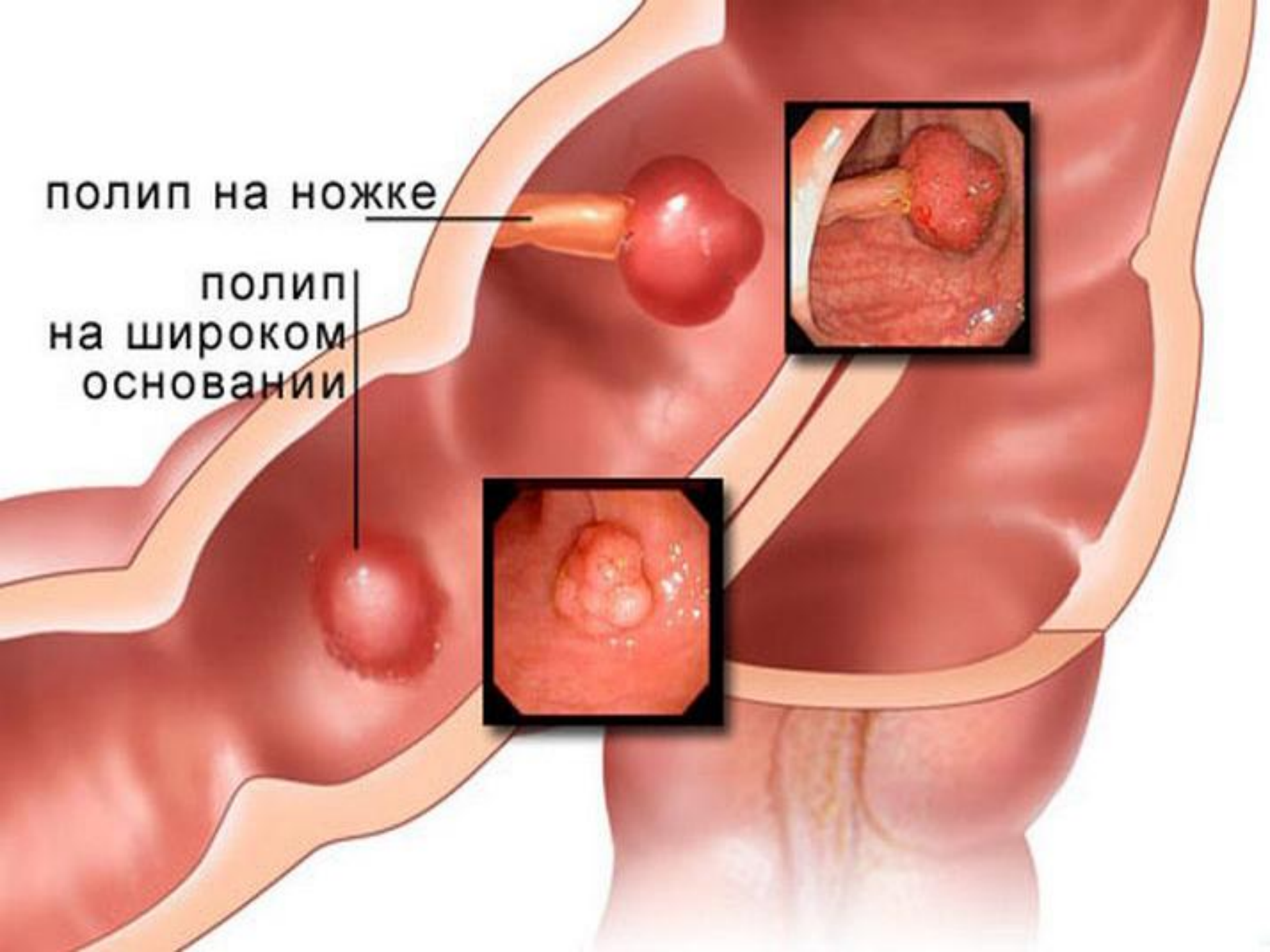
полип на ножке
полип
на широком
основании

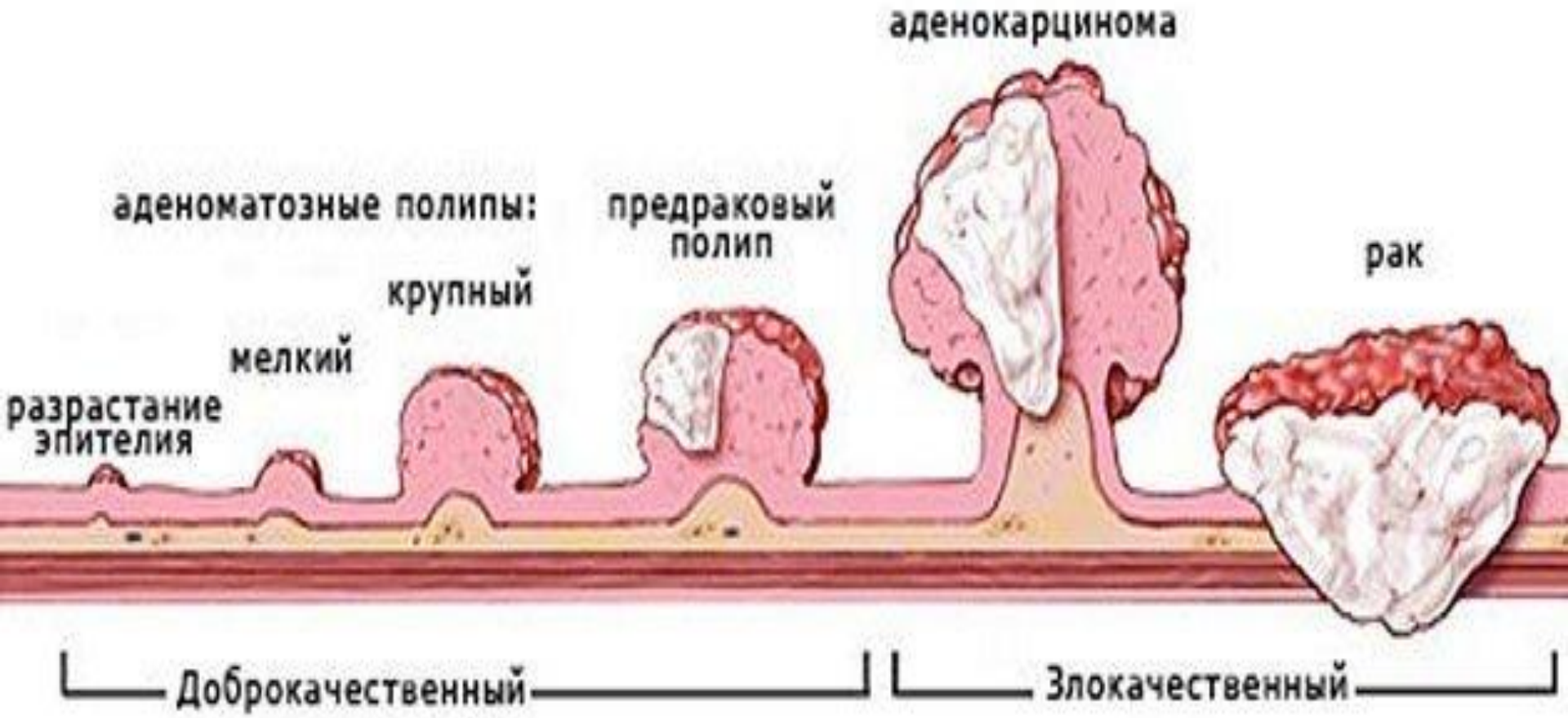
аденокарцинома
аденоматозные полипы:
предраковый полип
рак
крупный
мелкий
разрастание эпителия
Доброкачественный
Злокачественный

# Рак кишечника

# Рак кишечника -

это злокачественное перерождение железистого эпителия преимущественно ободочной или прямой кишки

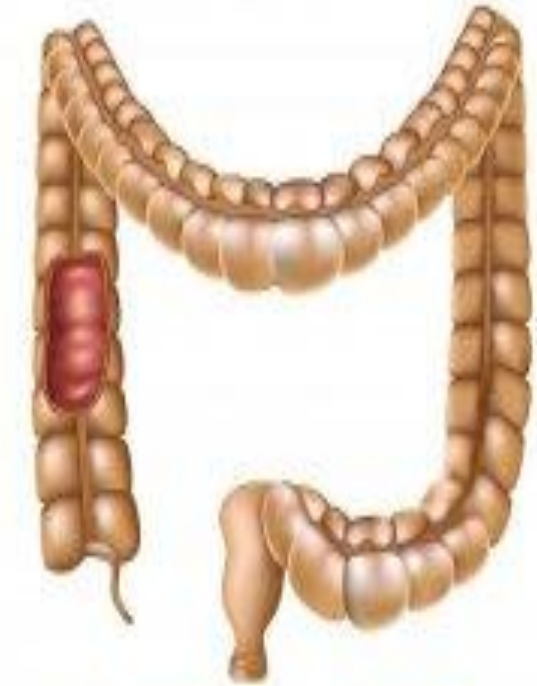

# Стадии рака кишечника

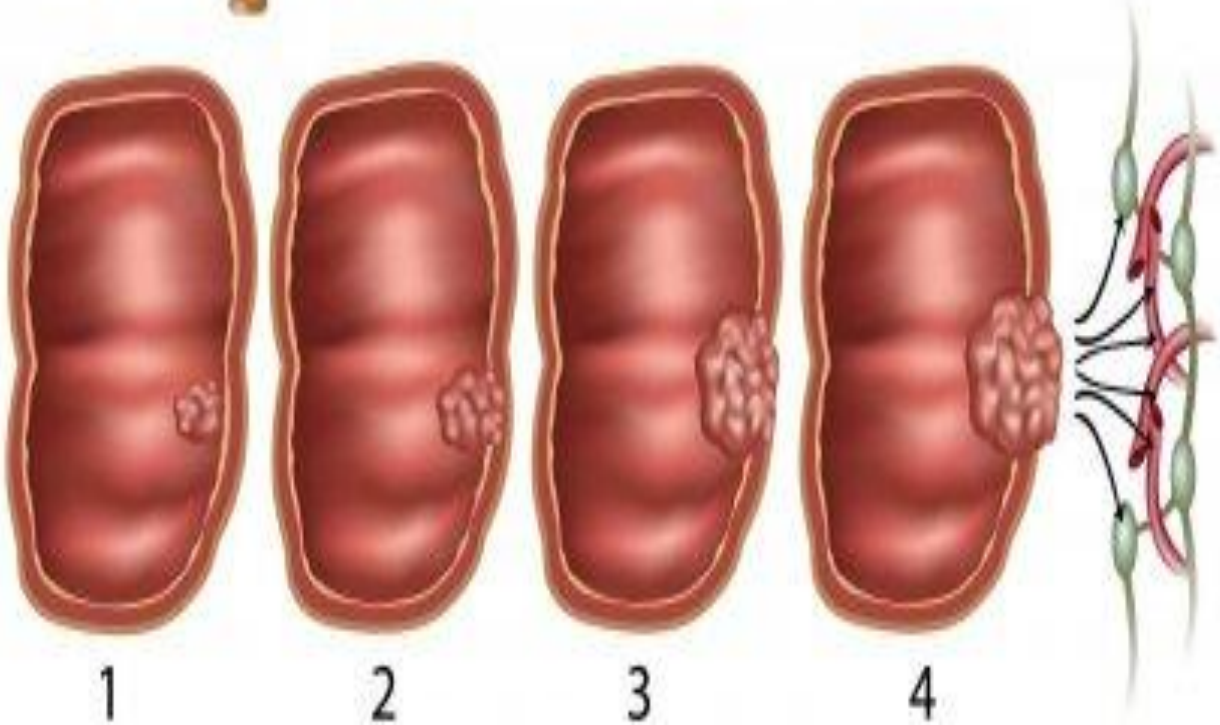

# ОСНОВНЫЕ ЭТИОЛОГИЧЕСКИЕ ФАКТОРЫ

- контакт с канцерогенными соединениями;
- наличие предраковых заболеваний (язвенной болезни, полипов);
- отягощенная наследственность;
- хронический запор;
- механическое повреждение кишки;
- паразитарные заболевания (гельминтозы);
- болезнь Крона;
- острые и хронические кишечные инфекции;
- дивертикулит.

# Наиболее часто диагностируется колоректальный рак.

- кровянистыми выделениями во время дефекации;
- болью во время опорожнения кишечника;
- наличием большого количества слизи в кале;
- болью внизу живота слева или справа;
- запором;
- диареей;
- признаками анемии.

- Экзофитный рост (аденокрцинома)

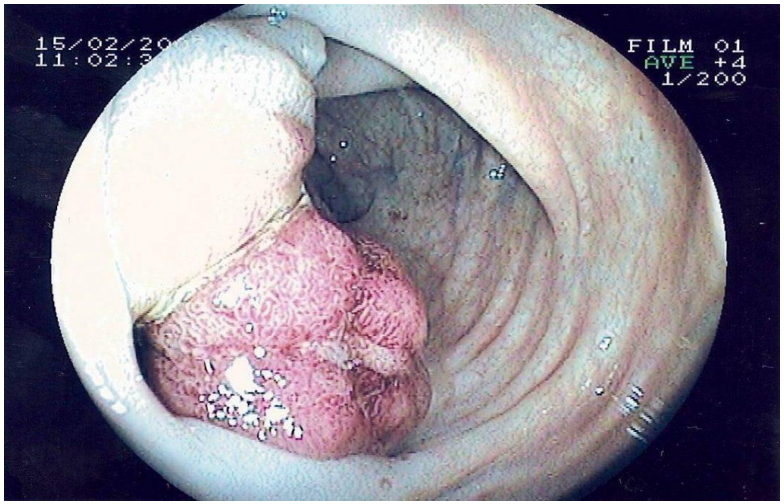


- Эндофитный (солидный)

# Печень

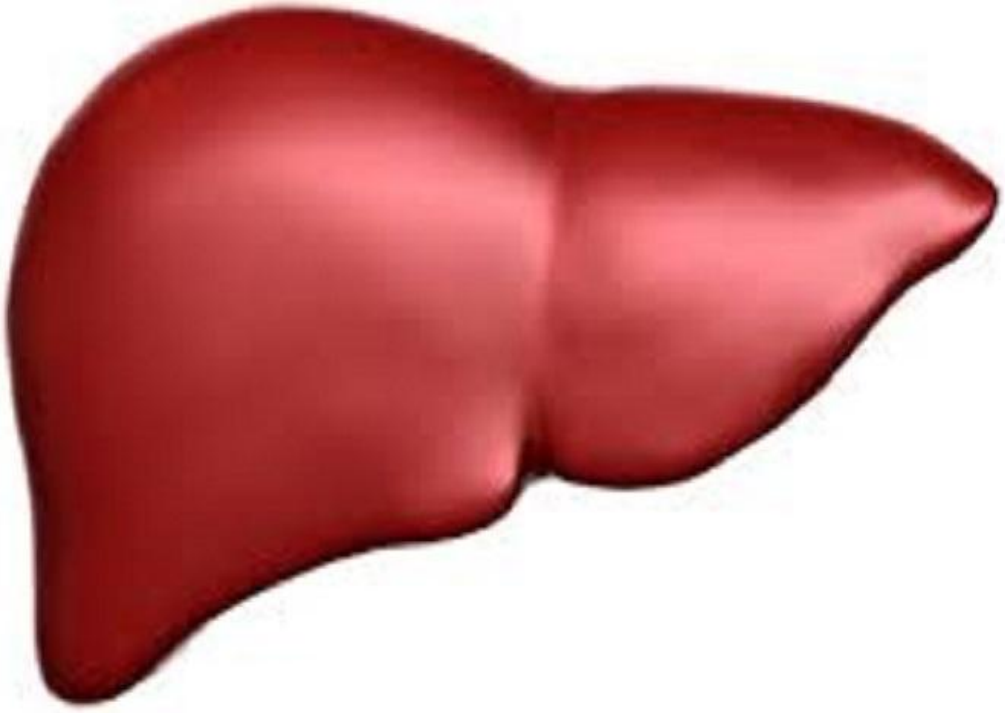

# ФУНКЦИИ ПЕЧЕНИ

Печень является самым крупным оргаеом тела. Её вес равен около 1.5 кг (3 фунта). Она имеет 500 функций.

Одной из этих функций является обработка пищи после пищеварительльной системы. Также печень поставляет в кровь красные кровяные тельца.

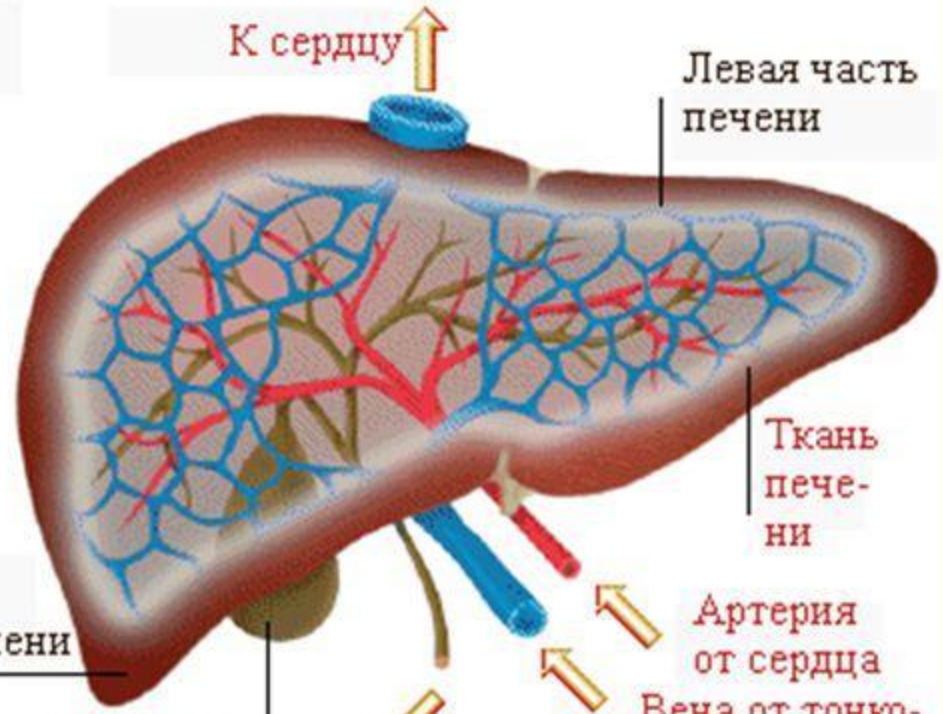

MyShared

# ФУНКЦИИ ПЕЧЕНИ

Печень является самым крупным оргаеом тела. Её вес равен около 1.5 кг (3 фунта). Она имеет 500 функций.

Одной из этих функций является обработка пищи после пищеварительной системы. Также печень поставляет в кровь красные кровяные тельца.

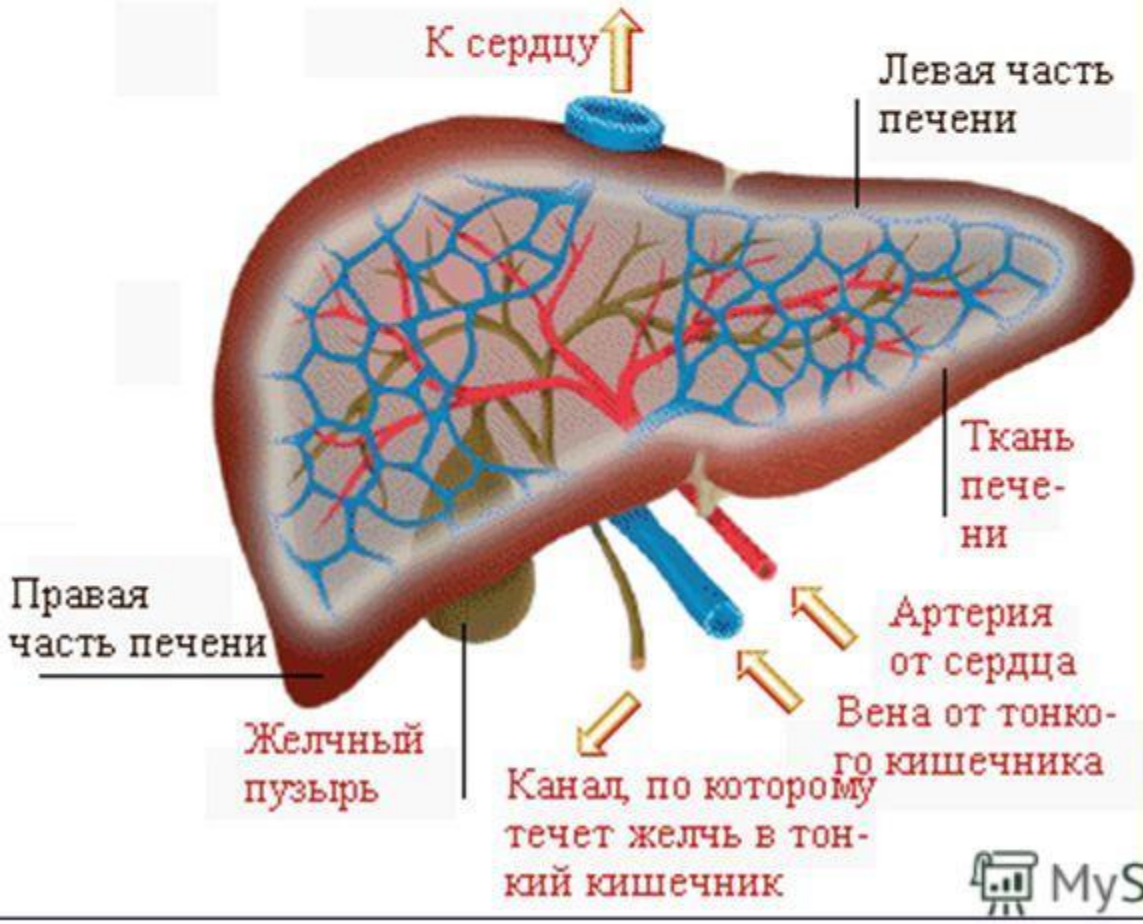

MyShared

# Печень участвует в обмене:

- белков — гепатоциты синтезируют все альбумины,
- липидов и липопротеинов — в гепатоцитах образуются липопротеины низкой и высокой плотности, холестерин и кетоновые тела;
- углеводов — в клетках печени протекают гликогенолиз, гликогенез, глюконеогенез;
- витаминов А, группы В, С, D, К, РР, фолиевой кислоты;
- минеральных веществ — железа, меди, хрома и др.;
- желчных кислот.

**Печеночная недостаточность —**

состояние, характеризующееся стойким снижением или полным выпадением одной или нескольких функций печени, что приводит к нарушению жизнедеятельности организма.

# По течению различают:

- острую печеночную недостаточность, развивающуюся в течение нескольких часов или суток;
- хроническую печеночную недостаточность, которая формируется в течение нескольких месяцев или лет.

# Причины развития недостаточности печени:

- дистрофии печени различного генеза;
- гепатиты
- циррозы печени
- паразитарные поражения, например альвеококкоз, эхинококкоз и т. п.;
- опухоли печени;
- нарушения кровообращения в печени, особенно сопровождающиеся развитием портальной гипертензии — стойкого повышения кровяного давления в сосудах системы воротной вены выше 6 мм рт. ст.

# Проявления печеночной недостаточности:

- расстройства обмена веществ — белков, липидов, углеводов, витаминов, минеральных веществ;
- нарушение функций печени — дезинтоксикационной, антимикробной, кроветворной, желчеобразования и желчевыделения.
- Финалом прогрессирующей печеночной недостаточности является **печеночная кома**

# Печеночная кома

- утратой сознания;
- подавлением или значительным снижением выраженности рефлексов;
- расстройствами жизнедеятельности организма, включая нарушения дыхания и кровообращения.

# Желтуха —

синдром, характеризующийся избыточным содержанием билирубина в крови и интерстициальной жидкости, в связи с чем происходит желтушное окрашивание кожи, склер, слизистых оболочек и мочи.

***Многие формы патологии печени сопровождаются желтухой.***

# Виды желтух:

- печеночная (или паренхиматозная)
- надпеченочная,
- гемолитическая;
- подпеченочная.

# Печеночная (паренхиматозная) желтуха

- первичным повреждением гепатоцитов инфекционными агентами (вирусами, бактериями, плазмодиями и др.)
- гепато-токсическими факторами (например, высокими дозами этанола, токсинами грибов, гепатотропными ядами и т. п.),
- также циррозом печени.

- Возникающие некротические изменения ткани печени сопровождаются *расстройством желчеобразования* и *желчевыведения*, а также признаками печеночной недостаточности.
- При этом желчь из разрушенных гепатоцитов и желчных капилляров попадает в кровь через кровеносные и лимфатические капилляры.

# Надпеченочная (гемолитическая) желтуха

обусловлена повышенным поступлением в плазму крови неконъюгированного билирубина.

**Наблюдается:**

- при значительном внутри- или внесосудистом гемолизе,
- при гемолитических анемиях,
- гемолизе эритроцитов и их предшественников в костном мозге,
- при образовании избытка непрямого билирубина в обширных гематомах.

# Основные проявления гемолитической желтухи:

- анемия,
- билирубинемия
- гемоглобинурия
- билирубинурия,
- увеличение в крови уровня непрямого билирубина,
- признаки печеночной недостаточности.

# Подпеченочная желтуха.

- **Проявления:**
  - стойкое нарушение выведения желчи по желчным капиллярам при внутрипеченочном холестазе, по внутрипеченочным, пузырному или общему желчным протокам,
  - при обтурации желчевыводящих путей камнями и опухолями,
  - при сдавлении желчных путей извне, например опухолью головки поджелудочной железы или большого дуоденального сосочка,
  - рубцовыми изменениями ткани вокруг желчевыводящих путей, увеличенными лимфатическими узлами и т. п.

# Основные проявления подпеченочной желтухи:

- желтушное окрашивание склер, кожи и слизистых оболочек,
- зуд кожи, что обусловлено раздражением нервных окончаний желчными кислотами,
- билирубинурия,
- развитие ***ахолии***(отсутствие желчи в кишечном тракте, обесцвечивание кала).

# Ахолия обусловливает нарушение

- полостного и мембранного пищеварения,
- дисбактериоз,
- кишечную аутоинфекцию
- интоксикацию в результате отсутствия бактерицидного действия желчи.

# БОЛЕЗНИ ПЕЧЕНИ

# Гепатозы —

группа заболеваний печени, в основе которых лежат дистрофические и некротические изменения ее паренхимы.

# Причиной заболевания являются

- ***экзогенные токсические воздействия*** (отравления гепатотропными ядами, некоторыми грибами, недоброкачественной пищей, химическими веществами)
- ***эндогенные токсические влияния*** — токсикоз беременных, тиреотоксикоз и др. При этом токсичные вещества непосредственно воздействуют на гепатоциты, в основном центральных отделов долек.

# Морфогенез

характеризуется прогрессирующим некрозом паренхимы, обычно заканчивающимся развитием печеночной недостаточности.

Заболевание протекает в течение 3 недель и проходит стадии желтой и красной атрофии печени.

- ***Стадия желтой атрофии печени***.

  Вначале печень несколько увеличивается в объеме, становится дряблой и приобретает ярко-желтую окраску из-за скопления в гепатоцитах липидов и билирубина, затем развивается некроз ткани и к концу 2-й недели печень начинает уменьшаться в размерах.
- ***Стадия красной атрофии печени.*** Некротический детрит рассасывается макрофагами, а строма печени спадается. При этом синусоиды переполнены кровью. Печень резко уменьшается в размерах, становится дряблой и красной.

  Это происходит к концу 3-й недели болезни.

# Осложнения.

По мере развития заболевания возникают паренхиматозная желтуха, множественные кровоизлияния в коже, слизистых и серозных оболочках, тяжелые дистрофические и некротические изменения в почках, поджелудочной железе, сердце, нервной системе.

# Исходы

Больные умирают от прогрессирующей печеночной или почечно-печеночной недостаточности (гепаторенальный синдром).

Если больные выживают, то процесс может приобрести затяжное течение, на месте некротизированной ткани развивается рубцовая соединительная ткань — формируется ***постнекротический цирроз печени***.

# Хронические гепатозы

# Жировой гепатоз -

характеризуется выраженной жировой дистрофией и некрозом гепатоцитов. а также хроническим течением.

- ***Причины*** — интоксикация, в том числе алкогольная, гипоксия, особенно при хроническом венозном застое, связанном с сердечно-сосудистой недостаточностью, кахексия различного генеза.

# Жировая дистрофия печени

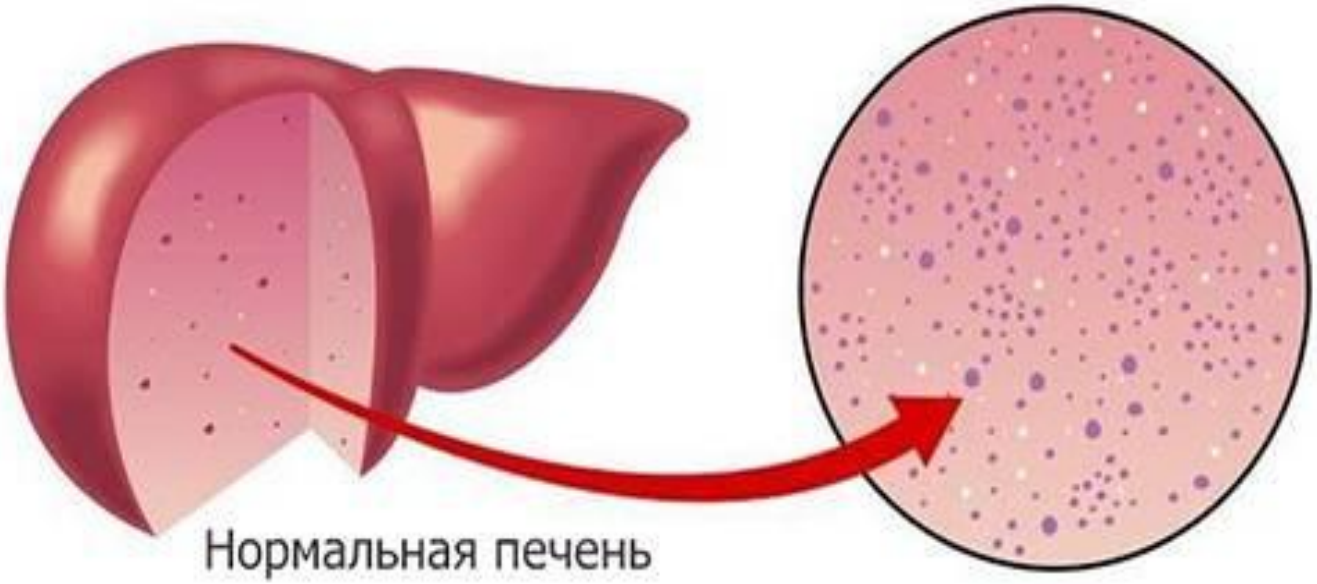


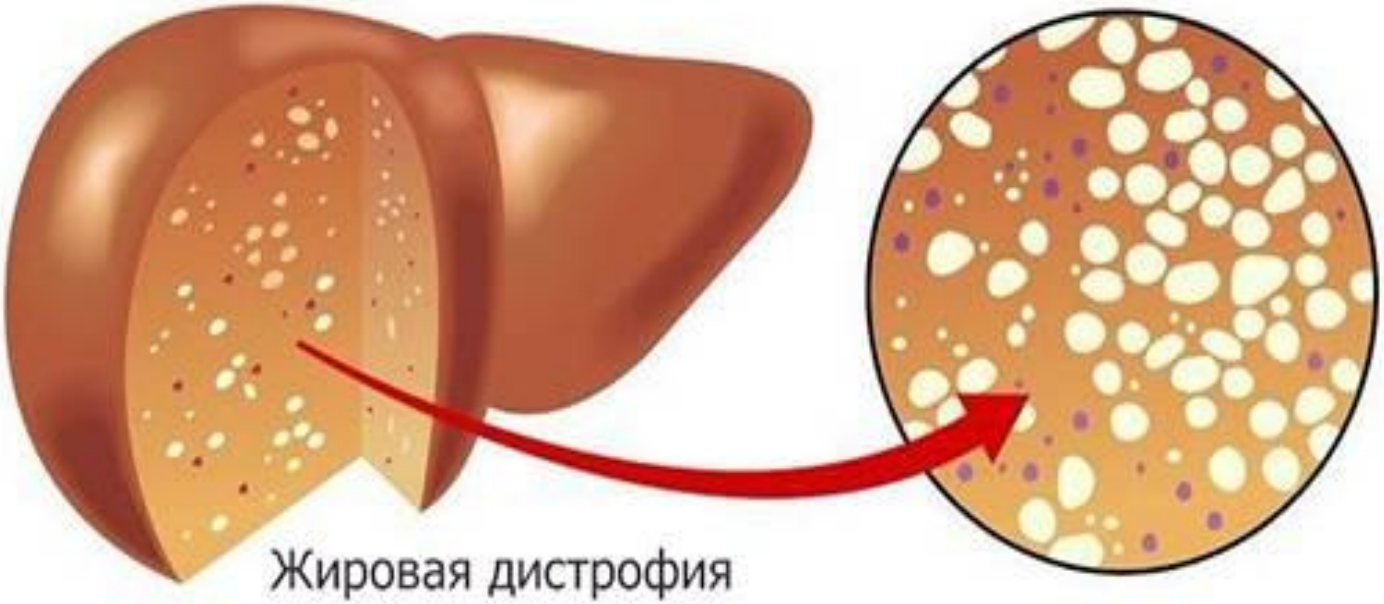

# Исходы.

В большинстве случаев гепатозы обратимы при прекращении интоксикации или гипоксии.

При длительном действии повреждающих факторов возможно развитие цирроза печени.

# Гепатиты —

группа воспалительных заболеваний печени, которые характеризуются дистрофическими и некротическими изменениями гепатоцитов и воспалительной инфильтрацией стромы органа.

## *Острый гепатит* может быть *экссудативным* и *продуктивным*.

Наиболее часто развивается серозный экссудативный гепатит (тиреотоксикозе).

Экссудат пропитывает строму печени и диффузно инфильтрирует портальные тракты.

Может развиваться и гнойный абсцедирующий гепатит (пилефлебитические абсцессы)

Острый продуктивный гепатит характеризуется лимфогистиоцитарной и нейтрофильной инфильтрацией портальных трактов, дистрофией и некробиозом гепатоцитов и пролиферацией звездчатых эндотелиоцитов (клеток Купфера).

Острые гепатиты, как правило, заканчиваются благополучно, ткань печени регенерирует, однако при некоторых вирусных гепатитах возможна хронизация заболевания.

# Хронический гепатит

обычно развивается как исход острого. При этом печень увеличена в размерах, плотная, на разрезе имеет пестрый вид. Для хронического гепатита характерны диффузная воспалительная инфильтрация портальных трактов, вакуольная или жировая дистрофия гепатоцитов, возможен прогрессирующий очаговый некроз ткани печени и нарастающий склероз органа.

# По современной классификации

- ***хронический неактивный гепатит***, при котором воспаление не выходит за пределы портальных трактов. В них развивается лимфогистиоцитарная инфильтрация, без выраженного фиброза. Клинически такой гепатит часто течет бессимптомно.
- ***хронический активный гепатит*** — воспаление печени, выходящее за пределы портальной зоны, с развитием своеобразного некроза печеночных долек, фиброза и нередко цирроза печени. Печень при этом увеличивается в размерах, на коже появляются сосудистые “звездочки” и развивается достаточно яркая клиническая симптоматика.

# Осложнения

печеночная недостаточность и портальная гипертензия.

# Гепатиты

**Вирусные гепатиты —**

одно из наиболее распространенных в настоящее время заболеваний печени.

# Этиология.

Вирусный гепатит развивается, когда организм инфицируют гепатотропные вирусы — в подавляющем большинстве случаев это вирусы гепатитов A, B, C, D, E, F, G и значительно реже другие вирусы, поражающие печень при *виремии* — цитомегаловирус, вирус герпеса и др.

Вирусные гепатиты могут протекать остро, в том числе молниеносно, и хронически.

# Вирусный гепатит А

- обычно протекает остро.
- *Путь передачи* возбудителя — фекально-оральный
- Проникая в организм, вирус попадает в лимфатические узлы кишечника, затем в кровь и с кровью — в печень.

  В зависимости от реакции иммунной системы развивается или не развивается некроз гепатоцитов.

При высокой степени иммунной защиты вирус локализуется в пределах портальных трактов, в клетках печени происходят лишь дистрофические изменения без тяжелых расстройств ее функций и развивается *безжелтушная форма болезни*.

Если вирусу удается достичь гепатоцитов, он вызывает их баллонную дистрофию, некроз и развивается *печеночная желтуха*

Печень увеличивается в размерах, становится красной из-за гиперемии сосудов и отека стромы.

В некротизированных гепатоцитах наблюдается коагуляционный некроз, и такие гепатоциты называются ***тельцами Каунсильмена***.

После перенесенного заболевания иногда сохраняется вирусоносительство.

# Вирусный гепатит В

Вирус попадает в организм парентерально, в том числе половым путем, и вызывает как острый, так и хронический гепатит.

Основным маркером вируса является HBs-антиген (HBsAg) крови и образующиеся к нему антитела.

Гепатит чаще протекает хронически и примерно у 10 % больных заканчивается печеночной недостаточностью.

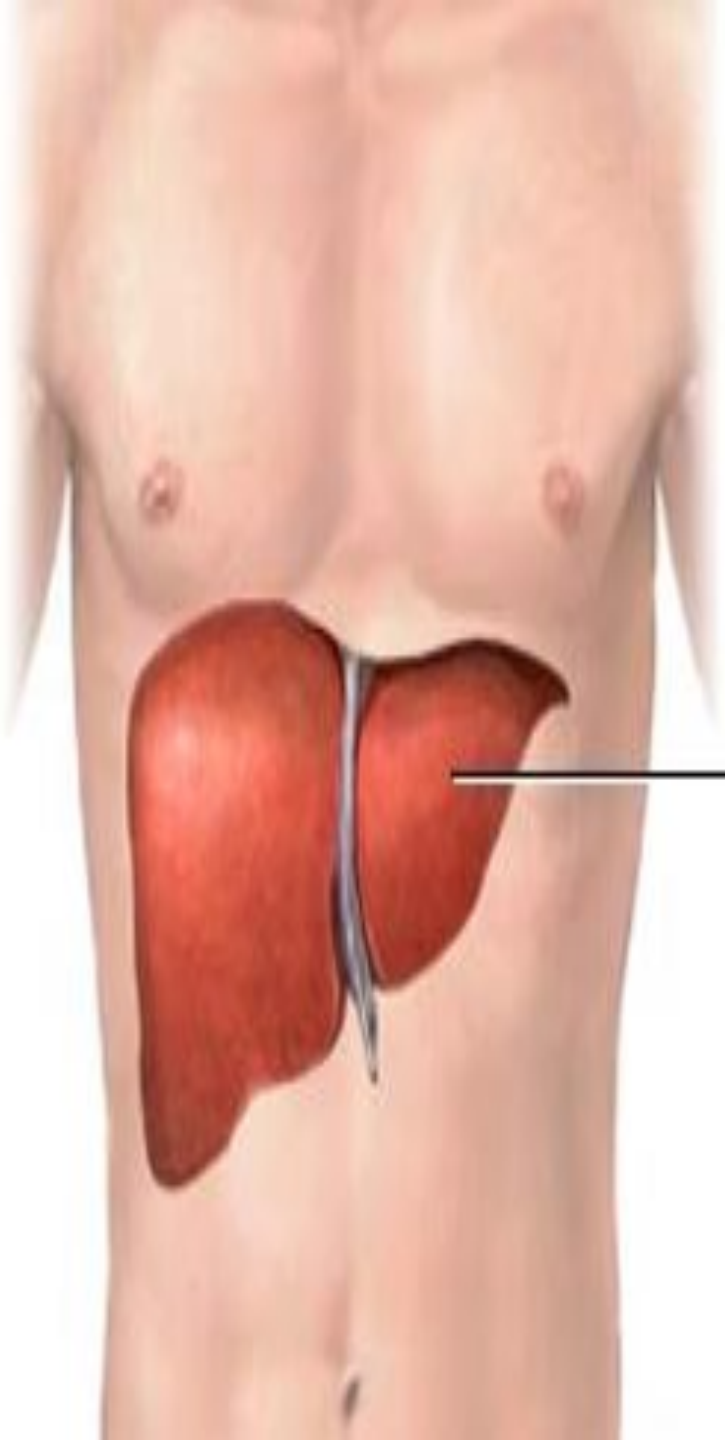


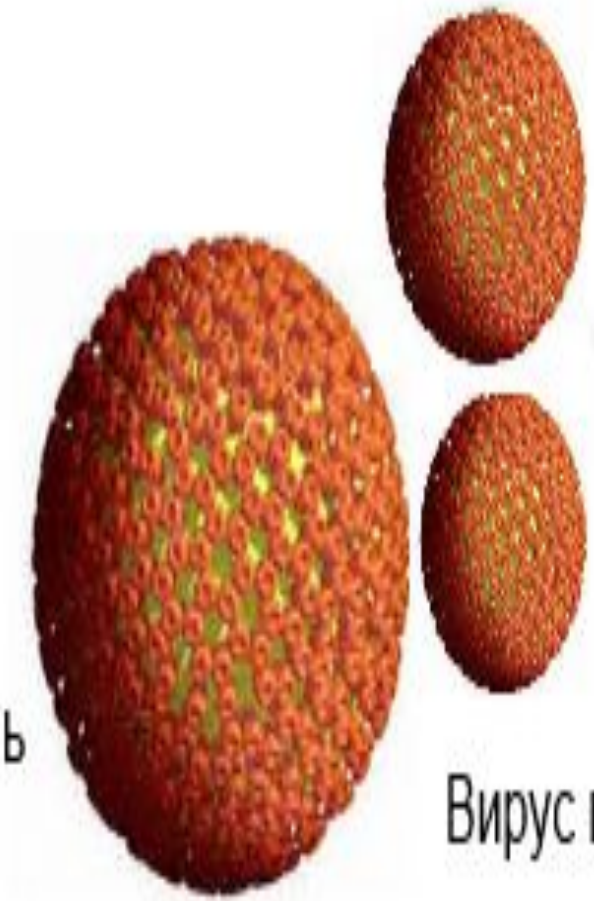

Вирус гепатита В

Возбудитель вирусного гепатита В чрезвычайно устойчив во внешней среде, при инфицировании гепатоциты массово гибнут, что повреждает функцию печени.

Вирус гепатита В локализуясь в гепатоцитах, не оказывает на них прямого цитопатического действия, но гепатоциты погибают в результате разрушения их антителами против HBsAg.

# Морфологически

воспаление проявляется выраженной инфильтрацией портальных трактов, гидропической и баллонной дистрофией гепатоцитов с появлением гепатоцитов в состоянии гиалиново-капельной дистрофии.

# Вирусный гепатит С

вызывает соответствующий вирус, также попадающий в организм преимущественно с кровью и являющийся причиной около 90 % посттрансфузионных гепатитов.

Характеризуется выраженной лимфомоноцитарной и плазмоклеточной инфильтрацией портальных трактов с образованием лимфоидных фолликулов, наличием своеобразных некрозов гепатоцитов, связанных с действием антител, гидропической и жировой дистрофией гепатоцитов и поражением внутрипеченочных желчных протоков. *У большинства больных развивается хронический гепатит, а у трети из них — цирроз печени.*

# Вирусный гепатит D.

Вирус гепатита D проникает в организм главным образом парентерально, однако для развития гепатита необходимо его сочетание с вирусом гепатита В, что значительно ухудшает течение процесса, вызывая более тяжелые морфологические изменения.

***Поэтому гепатит D часто заканчивается развитием цирроза печени и печеночной недостаточности.***

# Вирусный гепатит Е.

Вирус передается фекально-оральным путем и вызывает острый гепатит. Морфологическая картина сходна с гепатитом А, но нет вирусоносительства.

Вирусные гепатиты F и G вызывают вирусы, передающиеся парентерально. Эти гепатиты могут протекать как остро, так и хронически,

***но лишь в сочетании с вирусами гепатитов B и C.***

Характерно образование в печени гигантских многоядерных клеток, наличие гидропической дистрофии гепатоцитов и очагов некроза ткани печени.

НОРМАЛЬНАЯ ПЕЧЕНЬ

ХРОНИЧЕСКИЙ ГЕПАТИТ

ЦИРРОЗ ПЕЧЕНИ

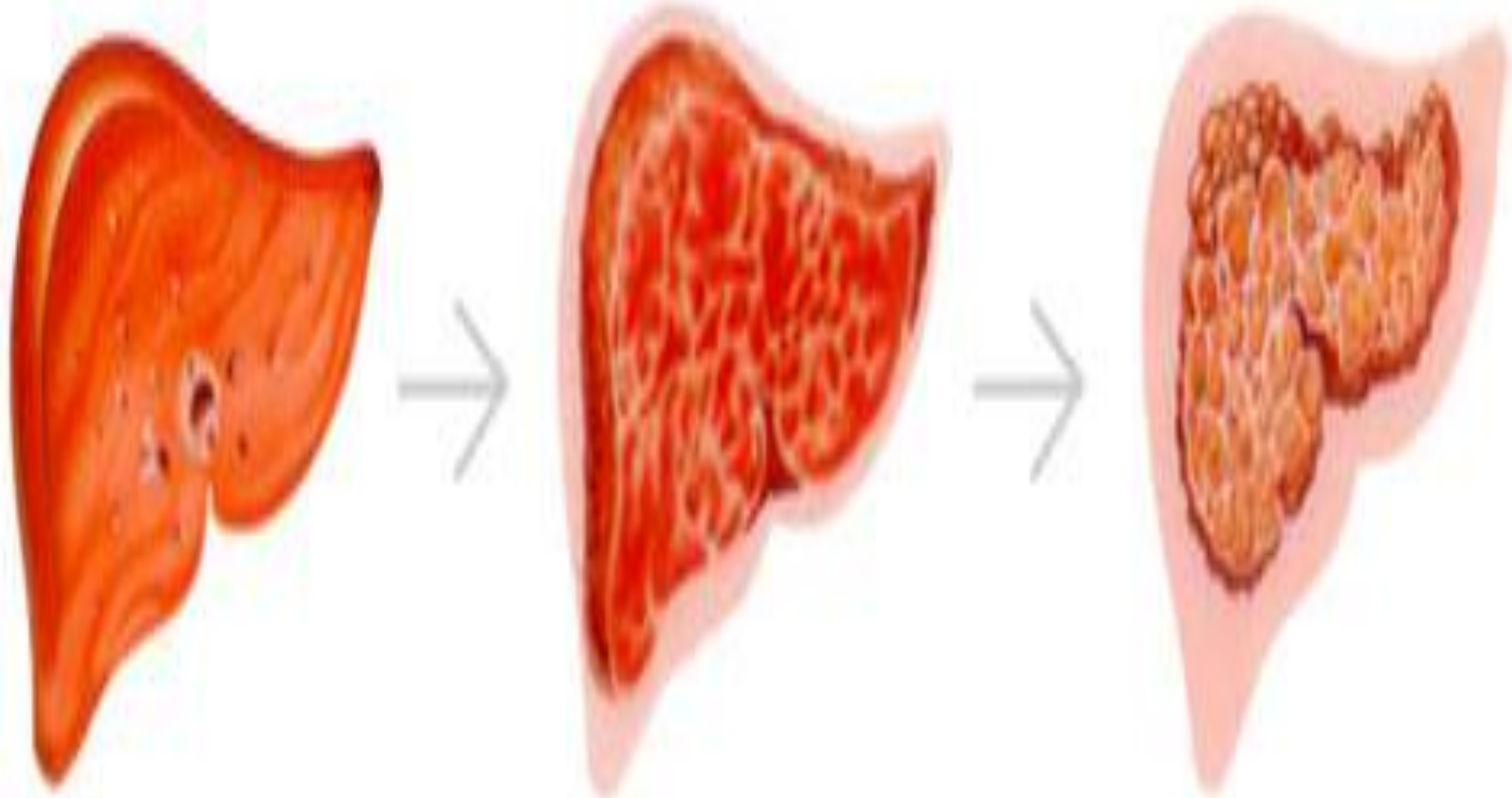

# Алкогольная болезнь печени -

развивается при многолетней алкогольной интоксикации и складывается из жирового гепатоза, алкогольного гепатита и цирроза печени.

# Стадии алкогольной болезни

Алкогольная жировая болезнь печени

Фиброз печени



Алкогольный гепатит

Цирроз

# Жировой гепатоз —

начальная форма поражения печени, заключающаяся в развитии выраженной жировой дистрофии гепатоцитов.

# ЖИРОВОЙ ГЕПАТОЗ ПЕЧЕНИ

Здоровая печень

Жировое перерождение печени

Скопления жира

Печень приобретает желтовато-глинистый цвет и несколько дряблую консистенцию. Функции ее при этом практически не страдают.

При прекращении употребления алкоголя все изменения исчезают.

При продолжении  злоупотреблении алкоголем в результате длительного действия этанола на сосудистые стенки развивается выраженный склероз сосудов, особенно микроциркуляторного русла, что приводит к прогрессированию гипоксии, метаболическим нарушениям и способствует нарастанию жировой дистрофии гепатоцитов, к которой присоединяется их белковая дистрофия

В далеко зашедших стадиях болезни в печени появляются тельца Мэллори, которые в данном случае носят название ***алкогольного гиалина.*** Кроме того, при хронической алкогольной интоксикации нарастает склероз портальных трактов и перисинусоидальных пространств, коллагеновые волокна появляются и вокруг центральных венул.

# Алкогольный гепатит

развивается у 15% злоупотребляющих алкоголем.

Чаще воспаление возникает остро и характеризуется некрозом рассеянных групп гепатоцитов и скоплением вокруг них лейкоцитарных инфильтратов.

Алкогольный гепатит развивается, как правило, на фоне выраженной жировой дистрофии гепатоцитов.

На месте погибшей ткани печени остаются поля склероза.

# Алкогольный цирроз печени

развивается у 15—20% больных, страдающих алкоголизмом. Характерным признаком процесса является развитие соединительной ткани в центре гепатоцитов — ***центролобулярный фиброз***, а также вокруг групп клеток печени, в результате чего образуются узелки до 5 мм в диаметре — мелкоузловой цирроз.

В гепатоцитах обнаруживаются крупнокапельное ожирение, жировые кисты, скопления железа, много телец Мэллори.

Алкогольный цирроз осложняется печеночной желтухой и хронической печеночной недостаточностью

# Цирроз печени —

хроническое заболевание печени, характеризующееся склерозом и структурной перестройкой ее ткани и изменением в связи с этим формы органа.

Здоровая печень
Цирроз печени

# Признаки цирроза печени:

- дистрофия и некроз гепатоцитов;
- извращенная регенерация;
- диффузный склероз;
- структурная перестройка:
- деформация печени.

# Патогенез.

- В основе развития цирроза печени лежат необратимая дистрофия и некроз гепатоцитов.
- Это вызывает усиленную регенерацию в виде гиперплазии сохранившихся гепатоцитов. В результате нарушается дольковое строение печени, образуются *ложные дольки* и различной величины ***узлы-регенераты***.

- Вокруг них развивается соединительная ткань, которая прорастает и внутрь узлов-регенератов.
- В ложных дольках и в узлах-регенератах нарушается кровообращение, так как многие дольки не содержат центральной вены, в синусоидах между гепатоцитами появляется соединительнотканная мембрана.

- Следствием этого являются нарастающая гипоксия клеток печени в узлах-регенератах, их дистрофия и гибель, а также усиленное разрастание соединительной ткани, что еще больше нарушает микроциркуляцию.

- Процесс развивается по “замкнутому кругу” с постоянным нарастанием склеротических изменений.
- Печень становится плотной, бугристой, уменьшается, а иногда увеличивается в размерах, форма ее изменяется.

# Виды цирроза печени

- мелкоузловой:
- крупноузловой;
- смешанный.

# В зависимости от морфогенеза

- постнекротический,
- портальный,
- билиарный
- смешанный цирроз.

# Постнекротический цирроз

развивается после массивных некротических изменений в печени, связанных с ее токсической дистрофией, вирусным гепатитом и другими причинами, вызывающими некроз ткани.

Некротизированная паренхима рассасывается, строма печени спадается, и в этих участках разрастается соединительная ткань в виде грубых рубцов.

Печень уменьшается в размерах, на ее поверхности видны глубокие рубцовые западения и крупные узлы-регенераты

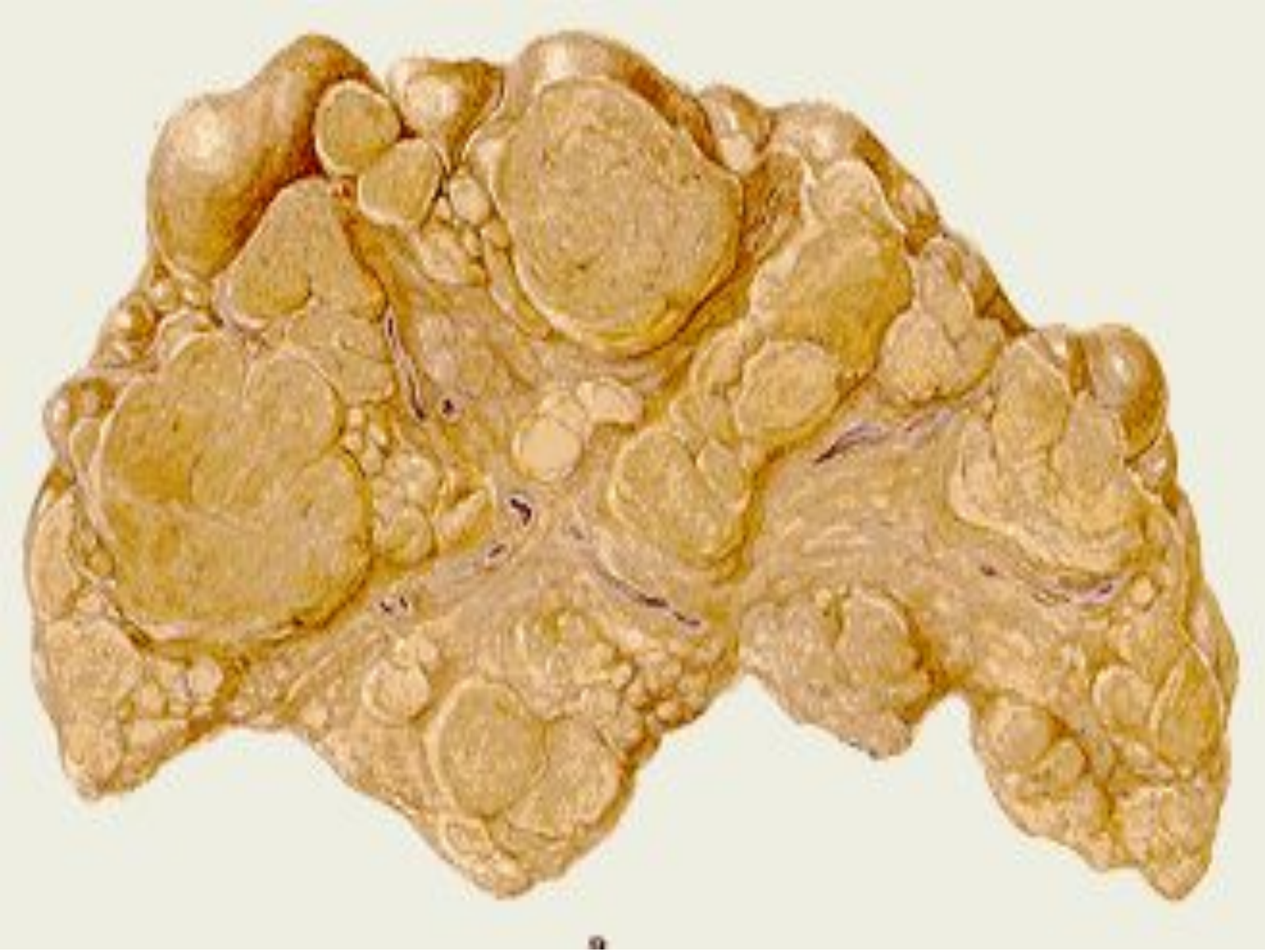

# Портальный цирроз

возникает как исход хронической сердечно-сосудистой недостаточности, хронического алкогольного гепатита, расстройств обмена веществ, связанных с неправильным питанием.

***Течет медленно.***

Характеризуется тем, что разрастающаяся в портальных трактах и вокруг них соединительная ткань проникает в виде отростков в печеночные дольки, разделяя их на мелкие ложные дольки.

Такая монотонная картина во всей печени характеризует мелкоузловой цирроз.

6

# Билиарный цирроз

связан с нарушением оттока желчи, причиной которого могут быть сдавление или закупорка внепеченочных желчных путей, инфекционное поражение желчных протоков.

Вокруг измененных желчных протоков разрастается соединительная ткань, прорастающая и в печеночные дольки.

На периферии долек гепатоциты гибнут.

Печень приобретает зеленоватый цвет, увеличена, плотная, гладкая или мелкобугристая.

На разрезе видны расширенные желчные протоки, переполненные желчью.

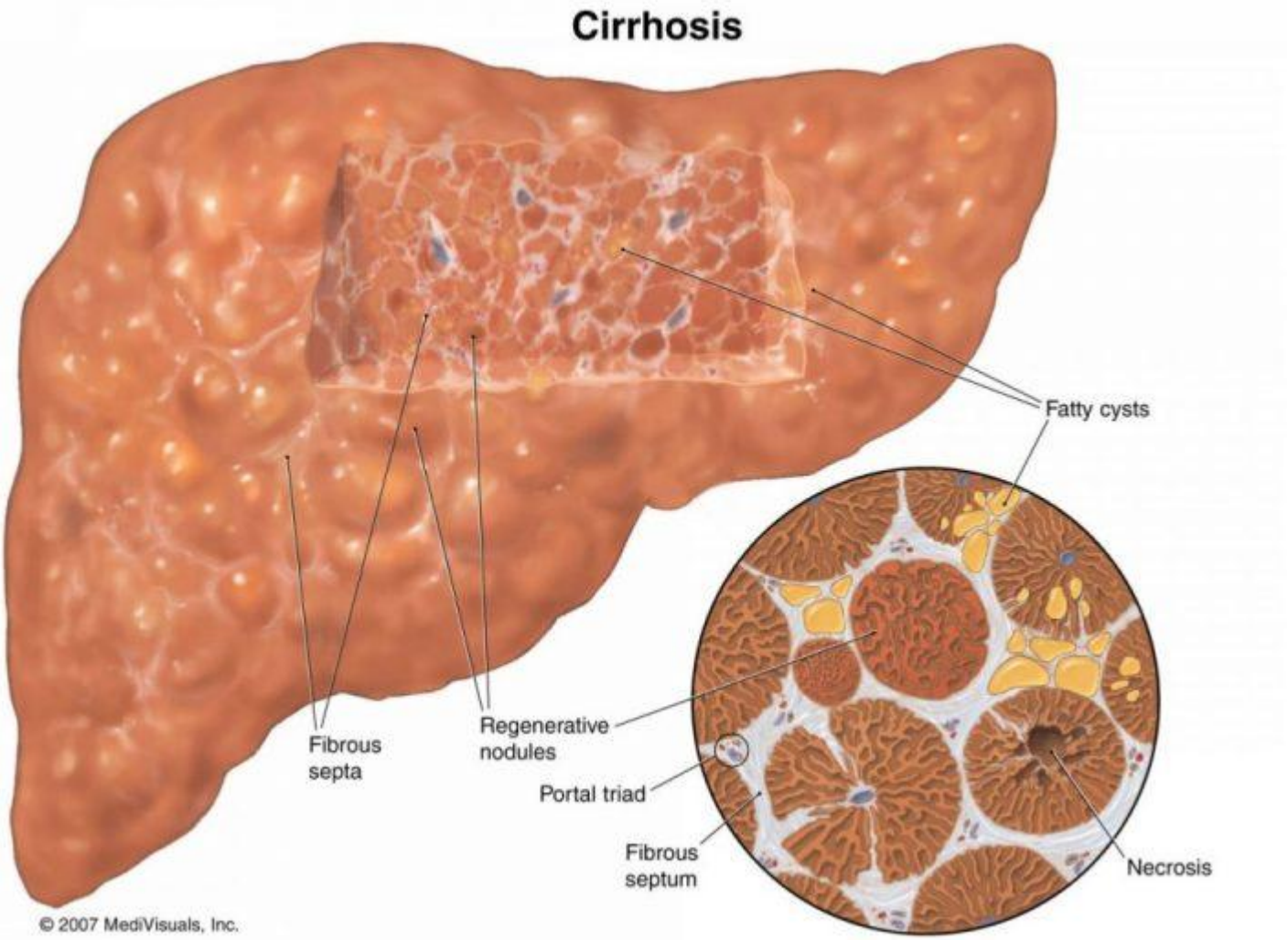
Cirrhosis
Fatty cysts
Fibrous
septa
Regenerative
nodules
Portal triad
Fibrous
septum
Necrosis
© 2007 MediVisuals, Inc.

# Смешанный цирроз

возникает как исход портального цирроза, к которому на каком-то этапе присоединились некротические изменения печени.

# Портальная гипертензия

при циррозе печени развивается в связи с перипортальными склеротическими изменениями и склерозом печеночных вен.

# Портальная система печени

развитие варикоза
из-за портальной гипертензии
воротная вена
печень
sosudinfo.ru
возникновение портальной гипертензи
из-за нарушений в печени

Это приводит к развитию внепеченочных ***портокавальных анастомозов,*** благодаря которым часть крови минует печень и воротная вена разгружается.

Появление портокавальных анастомозов характеризуется расширением вен пищевода, желудка, геморроидальных вен и вен передней брюшной стенки.

Как следствие портальной гипертонии и нарушений кровообращения в портальной системе в брюшную полость поступает жидкость — развивается ***асцит***.

Живот увеличивается в объеме, иногда в брюшной полости скапливается до 7—10 л асцитической жидкости.

Легкие
Печень
Желудок
Асцитическая жидкость
Органы малого таза

# Осложнения.

Расширенные вены нередко разрываются, что приводит к массивному кровотечению, от которого больные могут погибнуть.

# Исход

- печеночная недостаточность, которая сопровождается желтухой и множественными кровоизлияниями.
- в почках возможны тяжелые изменения, вплоть до некроза эпителия канальцев, обусловливающего развитие *гепаторенального синдрома*, который также может стать причиной смерти больных.
- В цирротически измененной печени может развиться рак.

# Опухоли печени

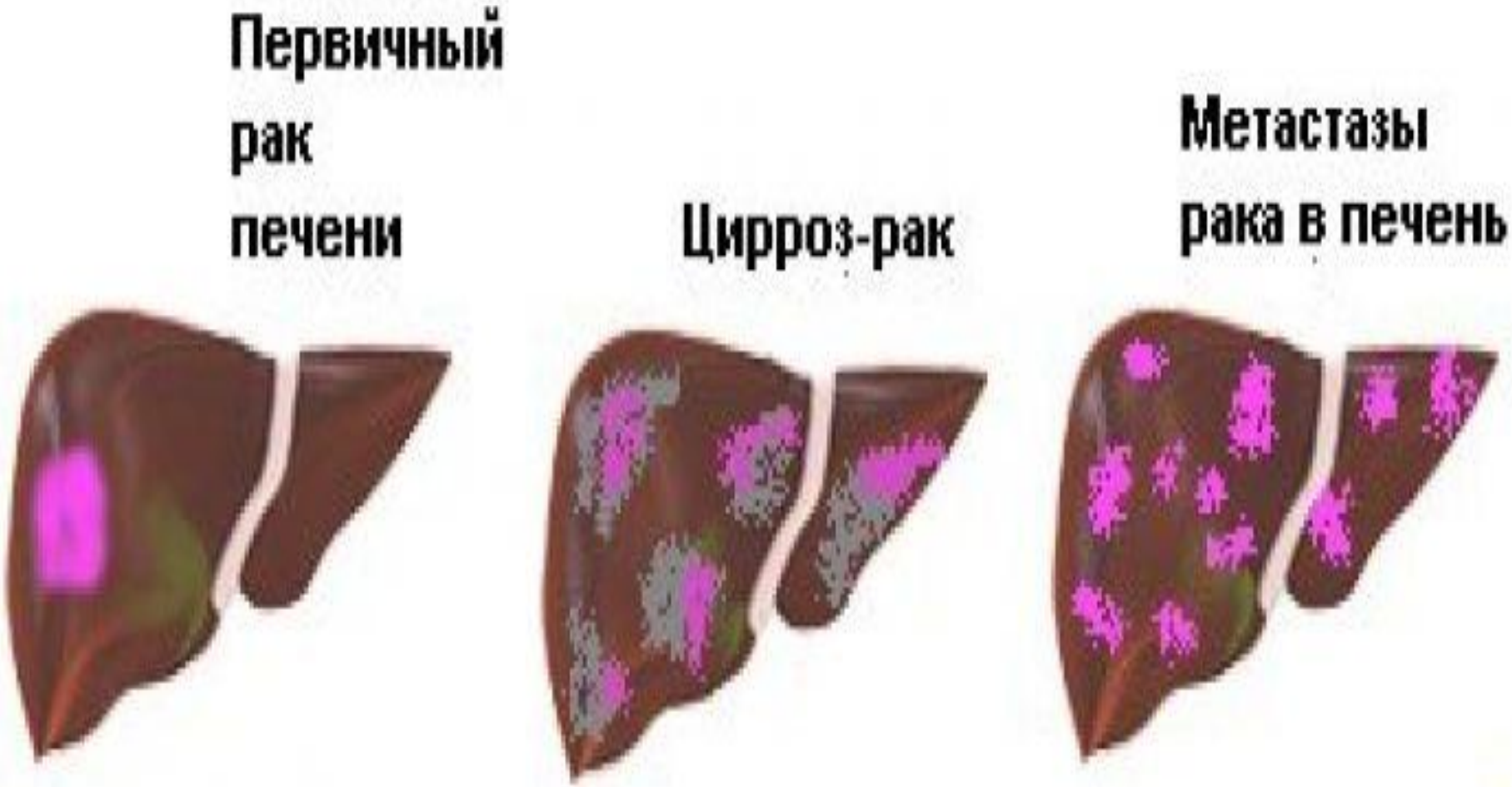
Первичный
рак
печени
Цирроз-рак
Метастазы
рака в печень

***Опухоли печени*** в основном развиваются из гепатоцитов и эпителия желчных протоков. Они бывают доброкачественными и злокачественными.

Из числа ***доброкачественных опухолей*** наиболее часто встречаются аденомы и гемангиомы.

# Аденомы

развиваются из гепатоцитов (гепатоаденомы) или эпителия желчных протоков (холангиоаденомы), в основном у женщин детородного возраста.

Растут медленно, бессимптомно, в виде ограниченного капсулой узла, достигая иногда очень больших размеров.

Характеризуются тканевым атипизмом, который заключается в том, что гепатоциты не формируют печеночную дольку.

Аденомы могут подвергаться малигнизации, трансформируясь в рак.

# Гемангиомы

- развиваются из венозных сосудов.
- наиболее частые доброкачественные опухоли печени, имеющие вид мелкобугристого, иногда гладкого узла синюшно-красного цвета, достигающего 5—7 см в диаметре.

- Микроскопически представляет собой кавернозную гемангиому, тканевый атипизм которой заключается в образовании содержащих кровь сосудистых полостей разной величины и формы, со стенками разной толщины на различных участках.
- Возможен разрыв гемангиомы с внутрибрюшным кровотечением.
- ***Изредка малигнизируется, превращаясь в ангиосаркому***.

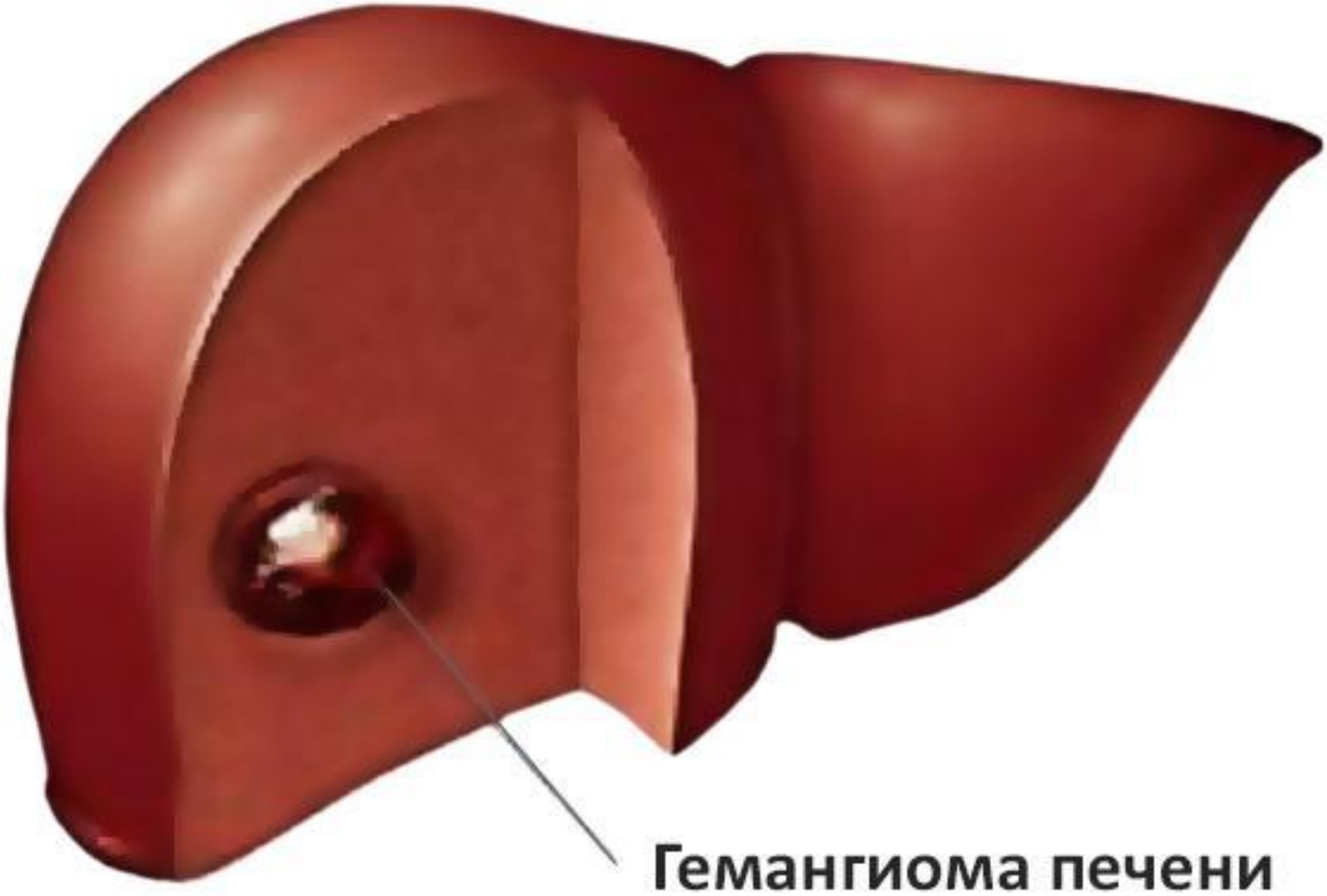
Гемангиома печени

# Злокачественные опухоли

развиваются из гепатоцитов, эпителия желчных протоков и иногда из мезенхимальных тканей печени.

Выделяют:

- гепатоцеллюлярный
- холангиоцеллюлярный рак
- ангиосаркому.

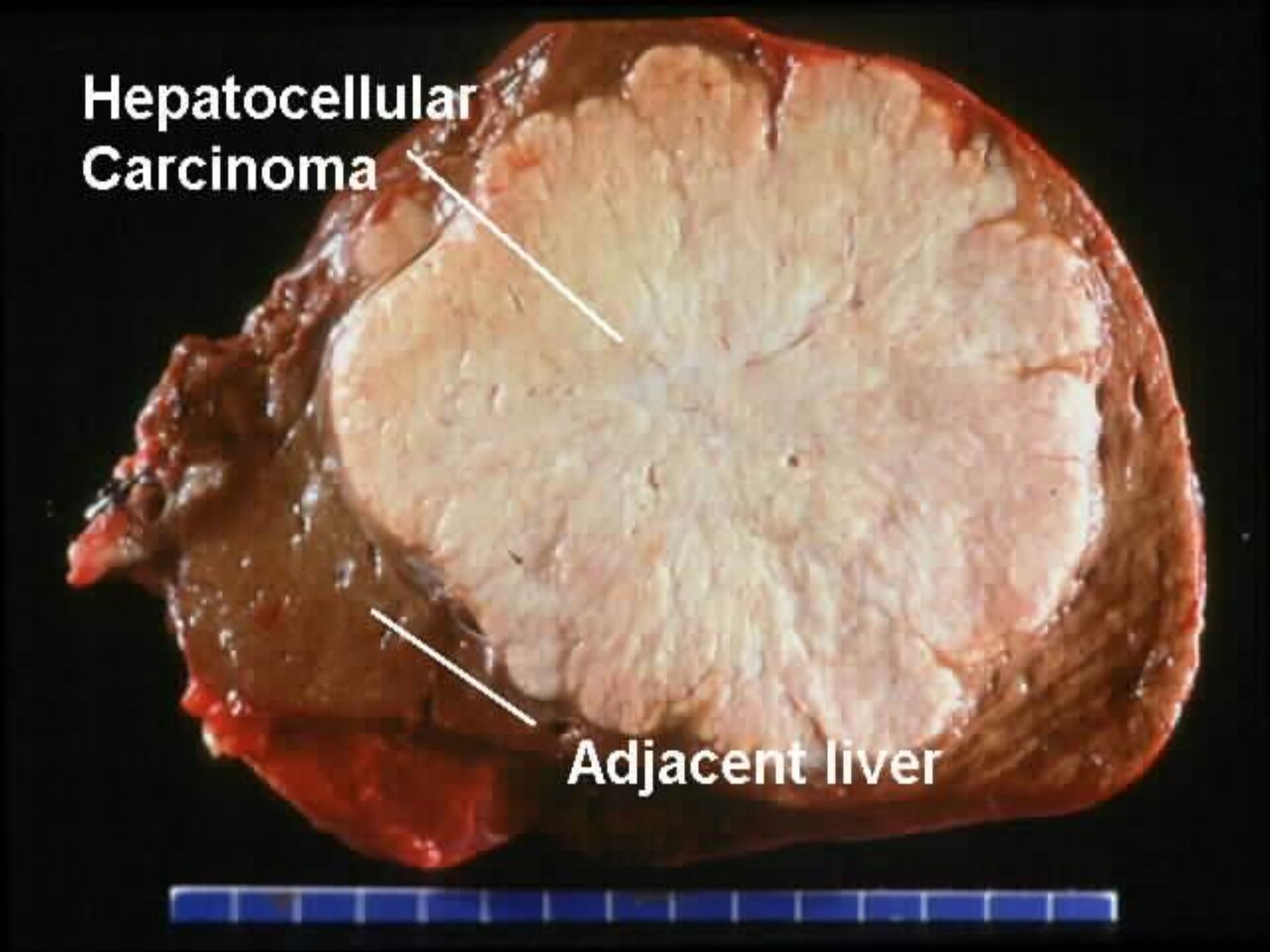
Hepatocellular
Carcinoma
Adjacent liver

# *Гепатоцеллюлярный рак (злокачественная гепатома)*

- развивается из гепатоцитов, обычно на фоне цирроза печени.
- мужчины болеют в 2 раза чаще женщин.
- Характерен инвазивный рост с тенденцией к прорастанию в воротную и полую вены, а также в диафрагму.

- Выражен клеточный атипизм, клетки имеют различную форму и размеры, содержат атипичные гиперхромные ядра, наблюдаются неправильные митозы.

- В большинстве случаев клетки опухоли расположены в виде трабекул, но могут образовывать псевдожелезы и секретировать желчь.

# Метастазирует

- в портальные лимфатические узлы,
- гематогенные метастазы в легкие,
- поджелудочную железу,
- головной мозг, кости, надпочечники.

У больных развиваются слабость, гепатомегалия. боль в правом подреберье, затем нарастают асцит, желтуха, кахексия.

***Прогноз неблагоприятный.***

# Холангиоцеллюлярный рак

исходит из эпителия желчных протоков. обладает инфильтрирующим ростом, преимущественно по ходу желчных путей, прорастая в ткань печени, что обусловливает развитие желтухи.

- Микроскопически рак представлен небольшими клетками кубической формы с гиперхромными атипичными ядрами, клетки образуют железистоподобные структуры. В опухоли много стромы.

- Прогноз неблагоприятный.

# Ангиосаркома

имеет типичное строение в виде сосудистых лакун разной формы и размеров, выстланных атипичными эндотелиоцитами и перицитами, с множественным тромбозом, очагами некроза ткани опухоли и кровоизлияниями.

Характерны обширные гематогенные метастазы.

Прогноз неблагоприятный.

# БОЛЕЗНИ ЖЕЛЧНОГО ПУЗЫРЯ

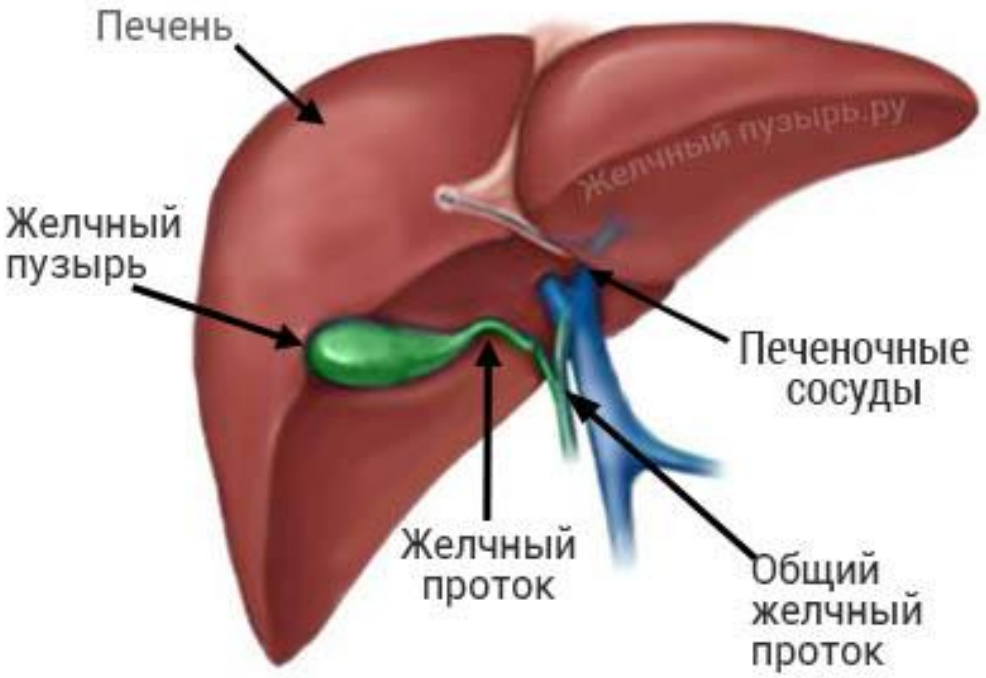

# Камни желчного пузыря

нередко образуются как проявление различных метаболических нарушений, в первую очередь минерального обмена. Нередко наличие камней в желчном пузыре не сопровождается клинической симптоматикой.

- Однако, попадая в пузырный проток, они затрудняют выход желчи изжелчного пузыря, что приводит к его *водянке*.

CM
1
2
3
4
5

Если камень обтурирует общий желчный проток, то развивается ***подпеченочная желтуха***.

Иногда камень является причиной *пролежня* стенки желчного пузыря с развитием перитонита.

***Воспаление желчного пузыря*, или *холецистит*,**

вызывают различные причины, но очень часто связано с наличием камней в желчном пузыре.

Может протекать как остро, так и хронически.

# Острый холецистит

носит характер серозного, но нередко гнойного (флегмонозный холецистит) и гангренозного.

При обтурации пузырного протока камнем развивается ***эмпиема желчного пузыря.***

Воспаление может распространяться на желчные протоки с развитием *холангита и холангиолита*.

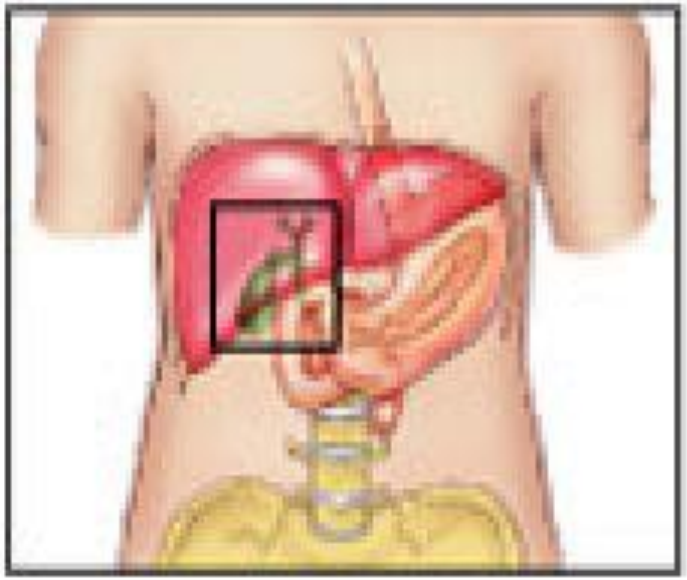

желчный в норме
воспаление
камни

# Хронический холецистит

возникает в исходе острого.

При этом в стенке желчного пузыря наряду с умеренно выраженной лимфоидной инфильтрацией наблюдаются атрофия слизистой оболочки, иногда и мышечного слоя, сочетающаяся со склерозом стромы пузыря.

# Желчнокаменная болезнь (калькулезный холецистит)

возникает при травме камнем стенки желчного пузыря, в связи с чем в ней появляется воспаление и развивается клиническая симптоматика, что позволяет говорить о болезни.

- Обычно заболевание протекает хронически с периодическими обострениями.

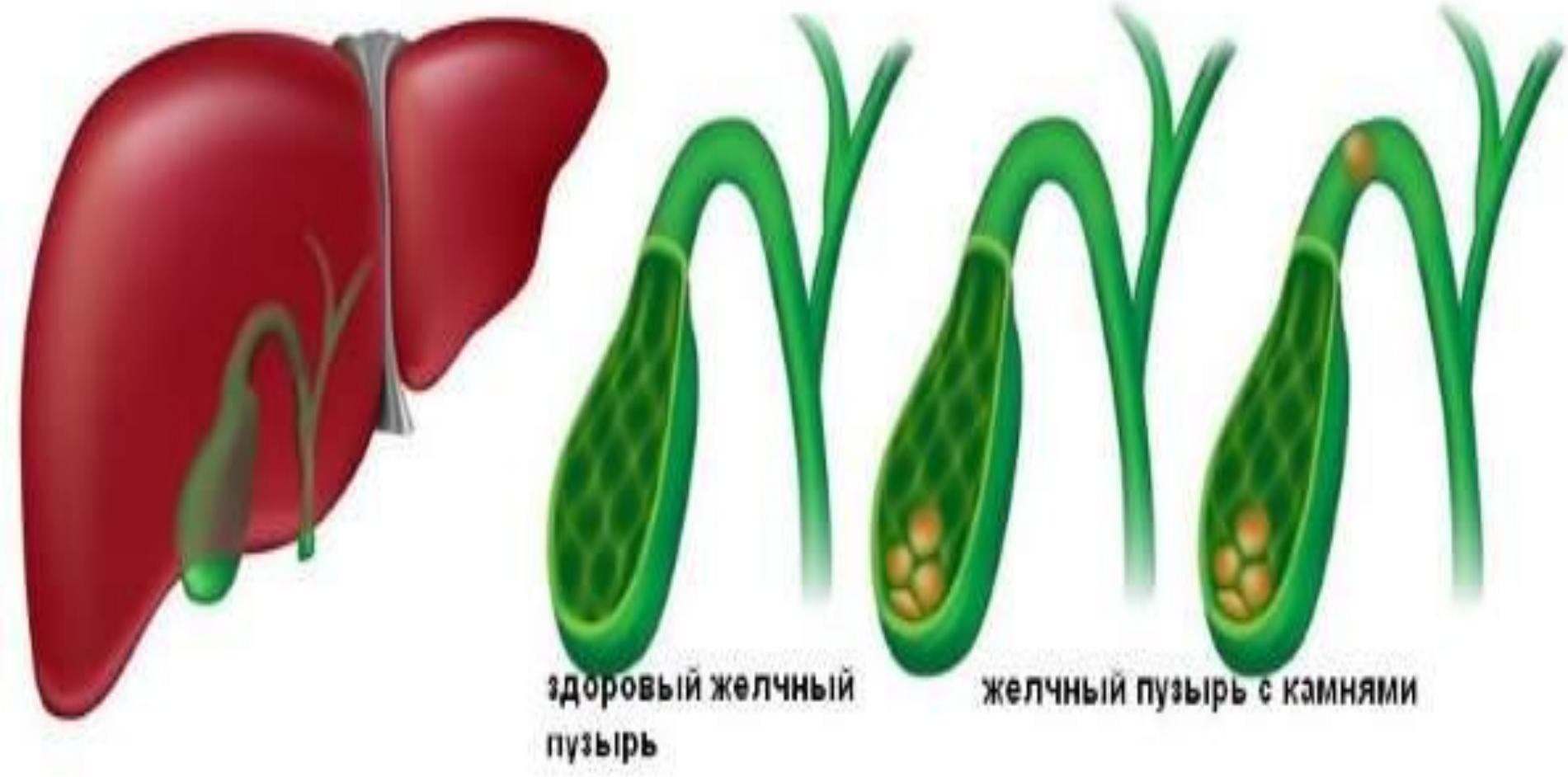
здоровый желчный пузырь
желчный пузырь с камнями

- При ***остром*** калькулезном холецистите в стенке пузыря развивается серозное, фибринозное, изредка гнойное воспаление.

- ***Хронический*** калькулезный холецистит характеризуется в основном атрофическими и склеротическими изменениями стенки желчного пузыря.

# Опухоли желчного пузыря.

- аденома
- рак желчного пузыря.

Опухоль пузыря

# Аденома

- возникает из эпителия слизистой оболочки.
- При этом тканевый атипизм проявляется в очаговой пролиферации эпителиальных клеток с образованием желез разной величины и формы, стромы обычно мало.

# Рак желчного пузыря

- наиболее часто развивается на фоне хронического калькулезного холецистита.
- Гистологически он имеет строение аденокарциномы, локализуется в области шейки или дна желчного пузыря.
- Прогрессируя, он может распространяться по внутрипеченочным желчным протокам. Метастазирует лимфогенным путем.

# БОЛЕЗНИ ПОДЖЕЛУДОЧНОЙ ЖЕЛЕЗЫ

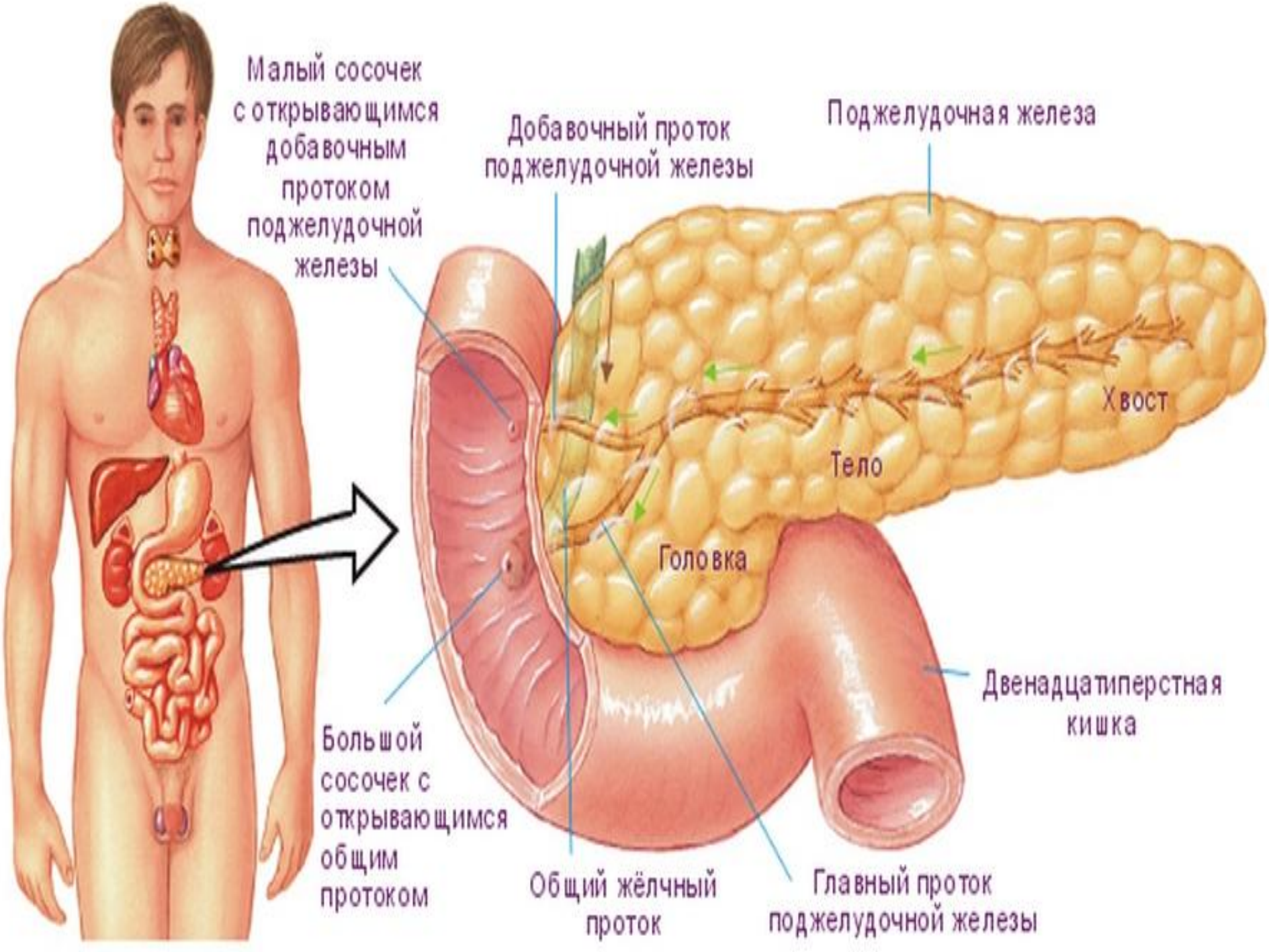
Малый сосочек с открывающимся добавочным протоком поджелудочной железы
Добавочный проток поджелудочной железы
Поджелудочная железа
Хвост
Тело
Головка
Двенадцатиперстная кишка
Большой сосочек с открывающимся общим протоком
Общий жёлчный проток
Главный проток поджелудочной железы

# ПАНКРЕАТИТ

*By : Ankita Priydarshini*
*Roll No. - 21*

# Панкреатит —

воспаление поджелудочной железы, может иметь острое или хроническое течение.

# Острый панкреатит

- развивается при отравлении алкоголем,
- переедании,
- нарушение оттока панкреатического сока и др.

# Морфологически

проявляется в появлении очагов некроза, кровоизлияний, отека, иногда очагов нагноения.

Если преобладают некротические и геморрагические изменения, что характерно для алкогольного поражения поджелудочной железы, то развивается ***геморрагический панкреонекроз***, который без экстренного хирургического вмешательства заканчивается смертью.

# Хронический панкреатит

- может быть следствием инфекций,
- интоксикаций, прежде всего алкогольной,
- болезней желудка,
- печени, желчного пузыря, может развиваться после острого панкреатита.

# Хронический панкреатит

Здоровая поджелудочная

Панкреатит

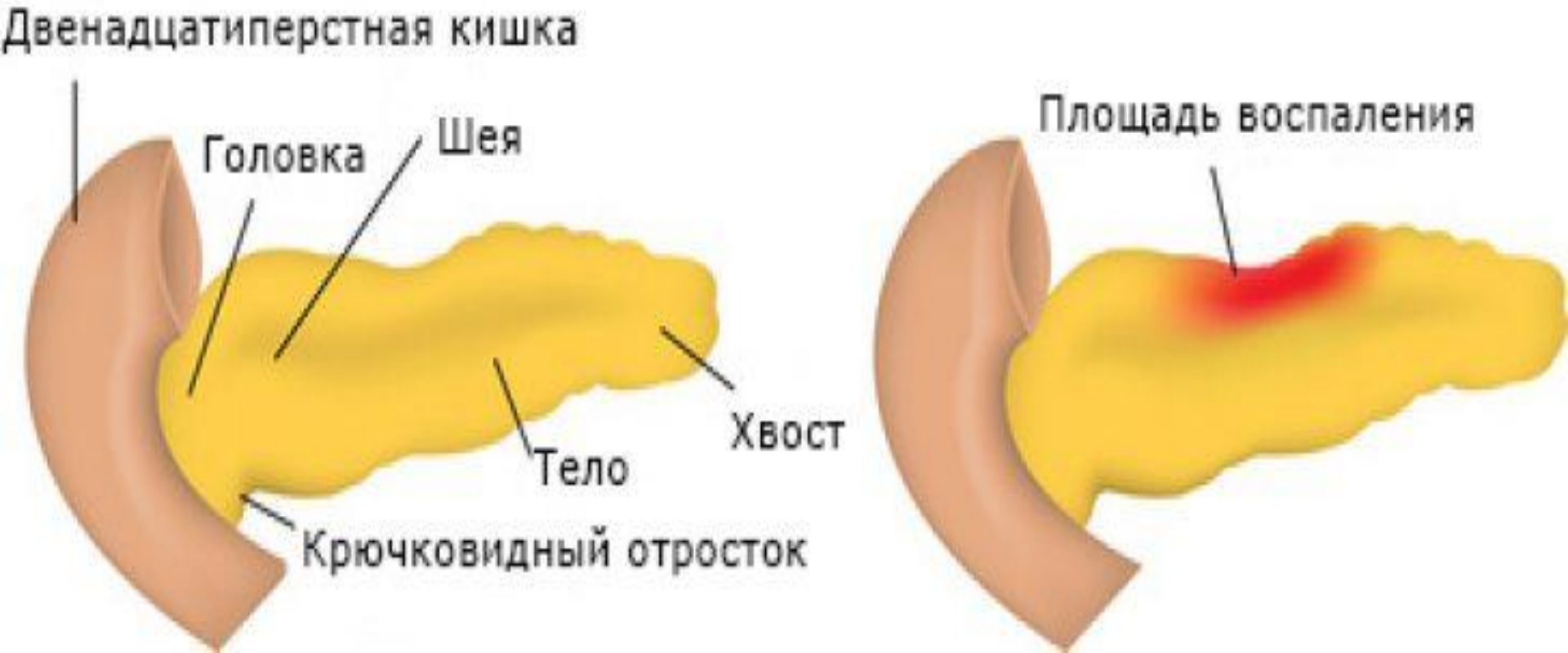

- Преобладают атрофические и склеротические изменения ткани железы в сочетании с регенерацией ацинозных клеток и образованием регенераторных аденом.
- Склеротические изменения могут вести к стенозу протоков и образованию кист.
- В склерозированные участки нередко выпадают соли кальция.
- Железа уменьшается и становится очень плотной.
- Возможно развитие сахарного диабета.

# Рак поджелудочной железы

- чаще обнаруживается в ее головке, но может возникать и в теле, и в хвосте
- Обычно гистологически это аденокарцинома, развивающаяся из эпителия протоков.

- Растет инфильтрирующим ростом, но в головке железы нередко имеет вид плотного узла, сдавливающего и прорастающего проток поджелудочной железы и общий желчный проток.
- Это приводит к панкреатиту, холангиту и развитию подпеченочной желтухи.
- Смерть наступает от истощения, метастазов рака или присоединившейся пневмонии.

Рак поджелудочной железы