

Кейс-задание по дисциплине Соматические заболевания, отравления и беременность

**ПОДГОТОВИЛА
СТУДЕНТКА 31А ГРУППЫ
АЛИМОВА ЭЛЬМАЗ**

ЗАДАЧА

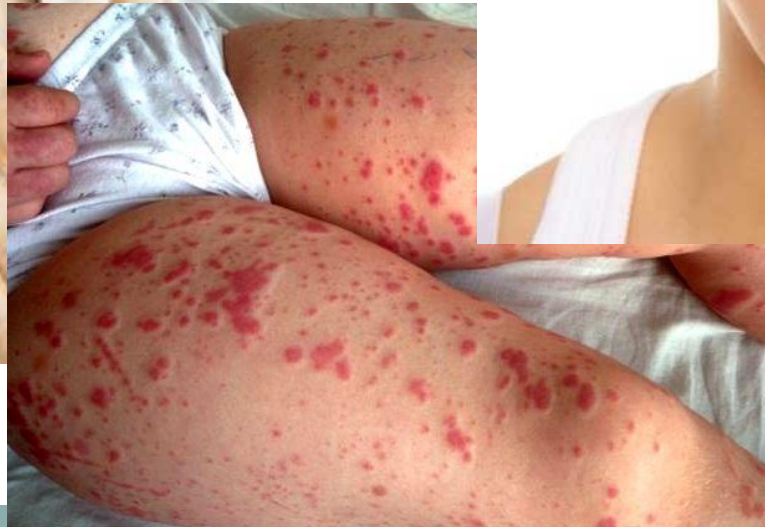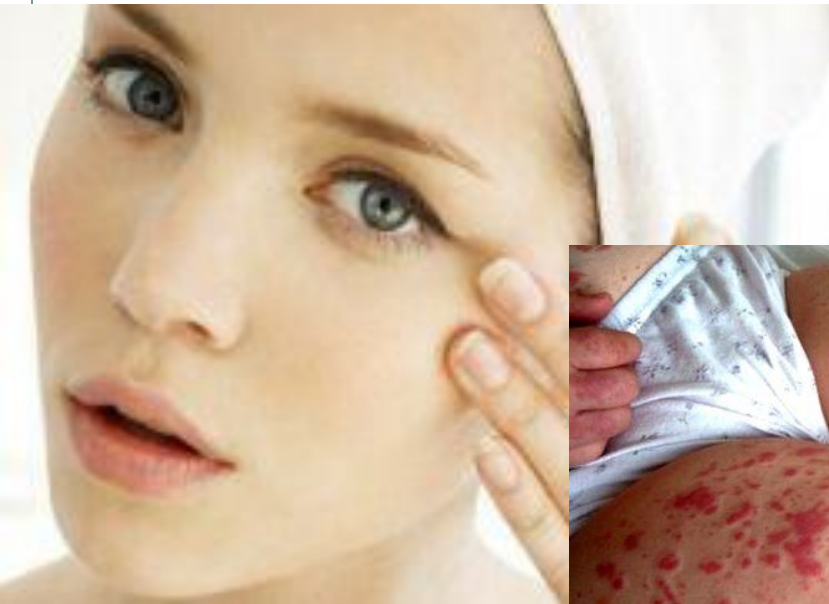**Больная В. 48-ти лет обратилась на
ФАП к акушерке с жалобами на :**

- ухудшение самочувствия в течении недели
- тошноту
- рвоту
- зуд кожи
- кровоточивость десен
- усиленную слабость

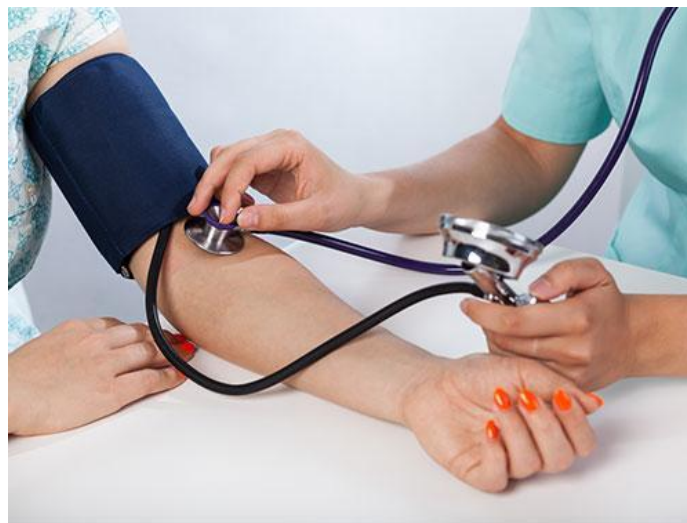
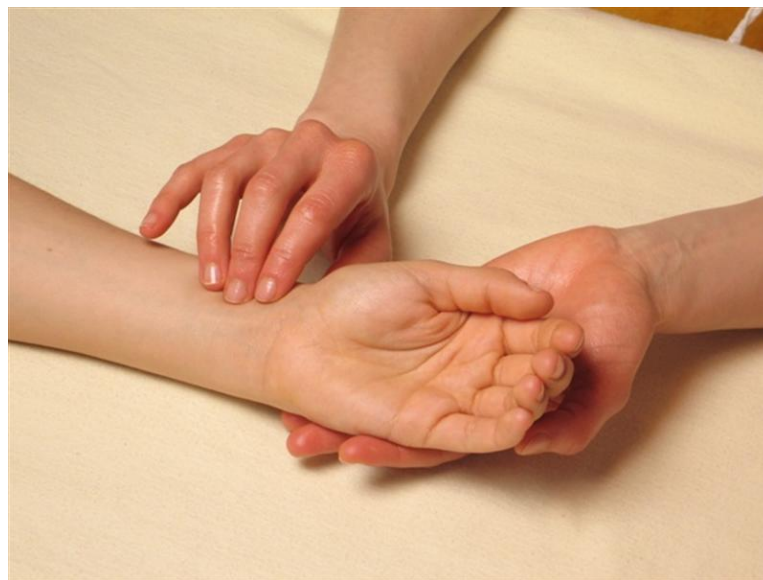
ПРИ ОСМОТРЕ

- бледность кожных покровов
- отек лица
- выдыхаемый воздух и кожа имеют неприятный запах
- на коже гемморрагии различных размеров

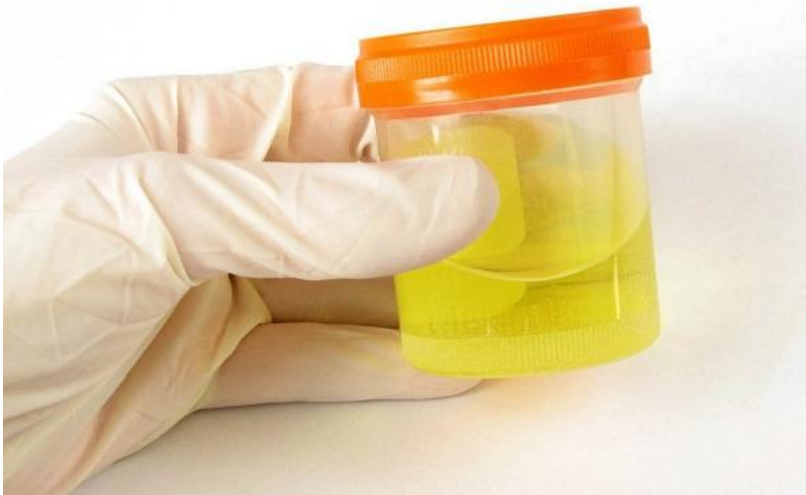

- тоны сердца глухие, шум трения перикарда
- пульс – 92 уд. в 1 минуту
- АД – 170/105 мм. рт. ст.



ОАМ:

- моча мутная,
- белок – 1,2 г/л,
- лейкоц. – 18-20 в п/зр.,
- эр – 2-4 в п/зр.,
- бактерии - +++
- соли - +



Животное (вид, возраст, кличка)
шарпей Каролина

Цвет жел б/мер

Прозрачность мут

Удельный вес — pH —

Кетоны — (0,0 ммоль/л)

Уробилиноген — (0,0-6,0 ммоль/л)

Билирубин — (0,0 мкмоль/л)

Белок 0,4 (0,0-0,4 г/л)

Глюкоза на месте (0,0-1,5 ммоль/л)

Микроскопия осадка

Эритроциты ед

Лейкоциты 20-25 в п/зр

Эпителий м 5-6 в п/зр; пер 5-7 в п/зр

Кристаллы струвиты 10-15-20 в п/зр

Цилиндры —

Бактерии +

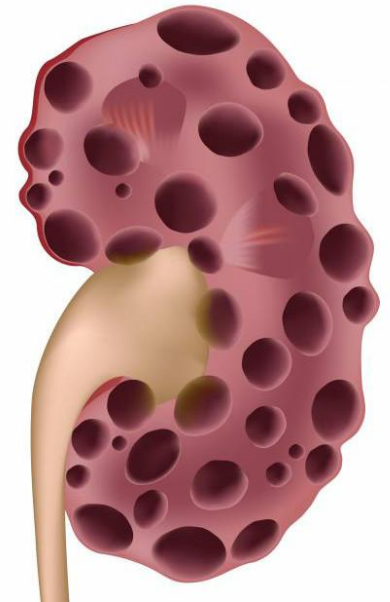
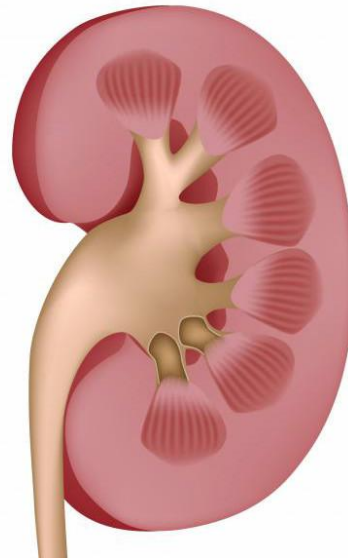
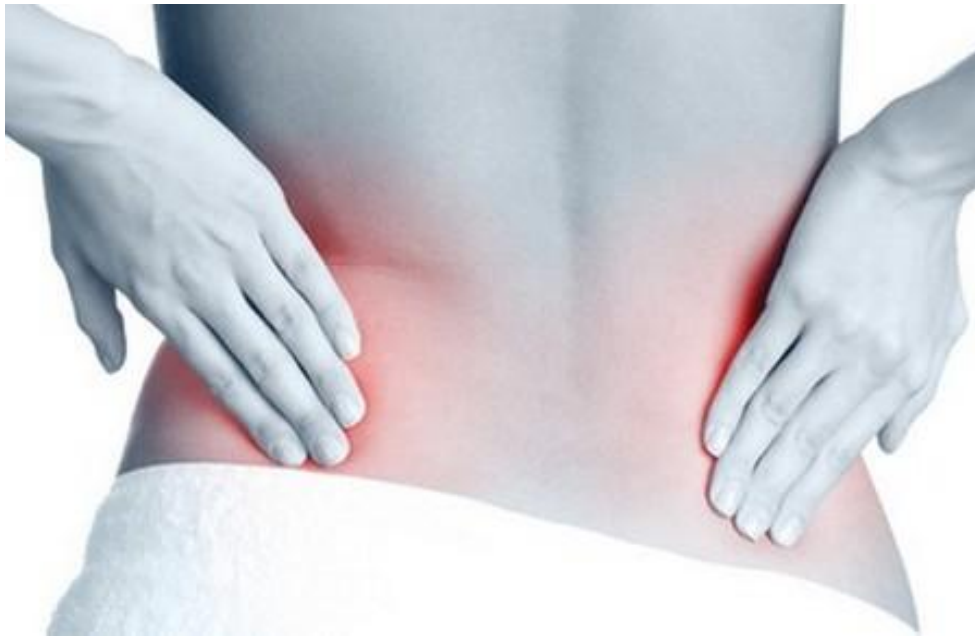слизь умеренно.

ВОПРОС

- Почему ухудшилось состояние больной?
- Какое заболевание Вы предполагаете и как его уточнить?
- Особенности лечения и ухода?

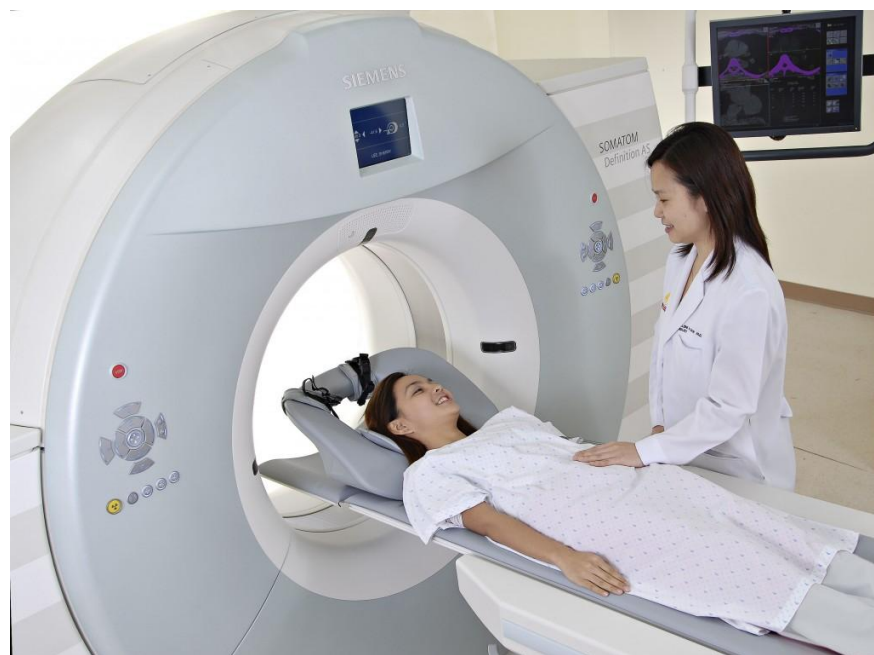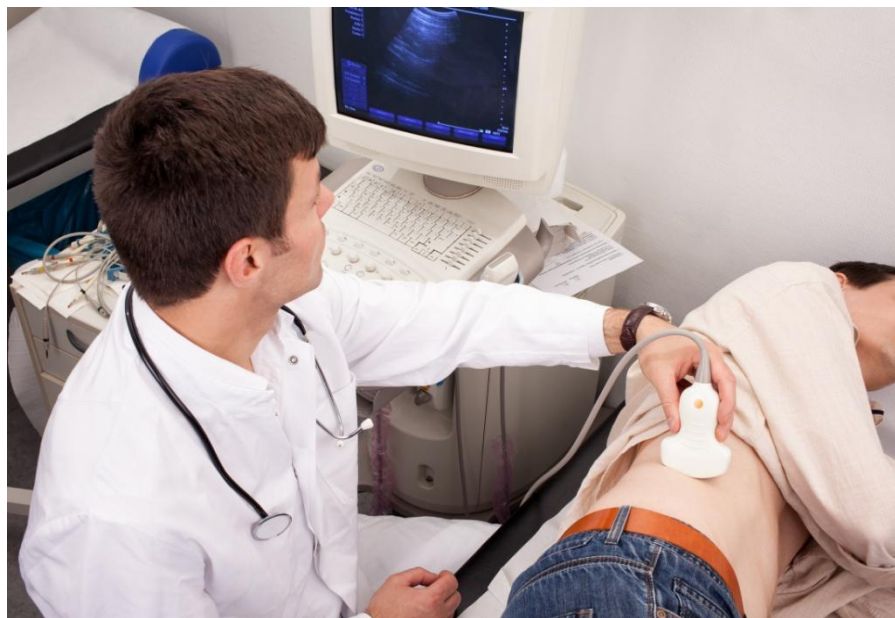
**Учитывая субъективные и объективные
данные, предположительный диагноз:**

Почечная недостаточность, уремия.



□ Компьютерная томография (КТ) брюшной полости и почек.

□ Ультразвуковое исследование (УЗИ) почек.



ЛЕЧЕНИЕ И УХОД

- строгое соблюдение диеты 7-А
- промывание желудка, кишечника
- уход за кожей
- дезинтоксикационная терапия по назначению врача
- при возможности – гемодиализ
- контроль выпитой и выделенной жидкости, дыхания, пульса, АД.