

ГБОУ ВПО СОГМА Минздрава РФ
*Кафедра факультетской хирургии с
урологией*

Тема лекции:

ОСТРЫЙ АППЕНДИЦИТ


Appendix

Зав.кафедрой проф. Мильдзихов Г.Б.

Определение и распространённость

- Острый аппендицит – неспецифическое острое воспаление червеобразного отростка слепой кишки, одно из самых распространённых хирургических заболеваний.
- Заболеваемость острым аппендицитом составляет 4-5 человек на 1000 населения. Наиболее часто острый аппендицит встречается в возрасте от 20 до 40 лет, женщины болеют в 2-3 раза чаще, чем мужчины.
- Летальность составляет 0,1-0,3 %, послеоперационные осложнения - 5-9 %.

История



R. H. Fitz

В 1886 году *Reginald Fitz* впервые описал и дал название ОА как «воспаление червеобразного отростка»

История

- Впервые аппендэктомию произвели Mohamed и Троянов в 1887г.
- До революции острый аппендицит лечили консервативно, что являлось причиной высокой летальности-10%

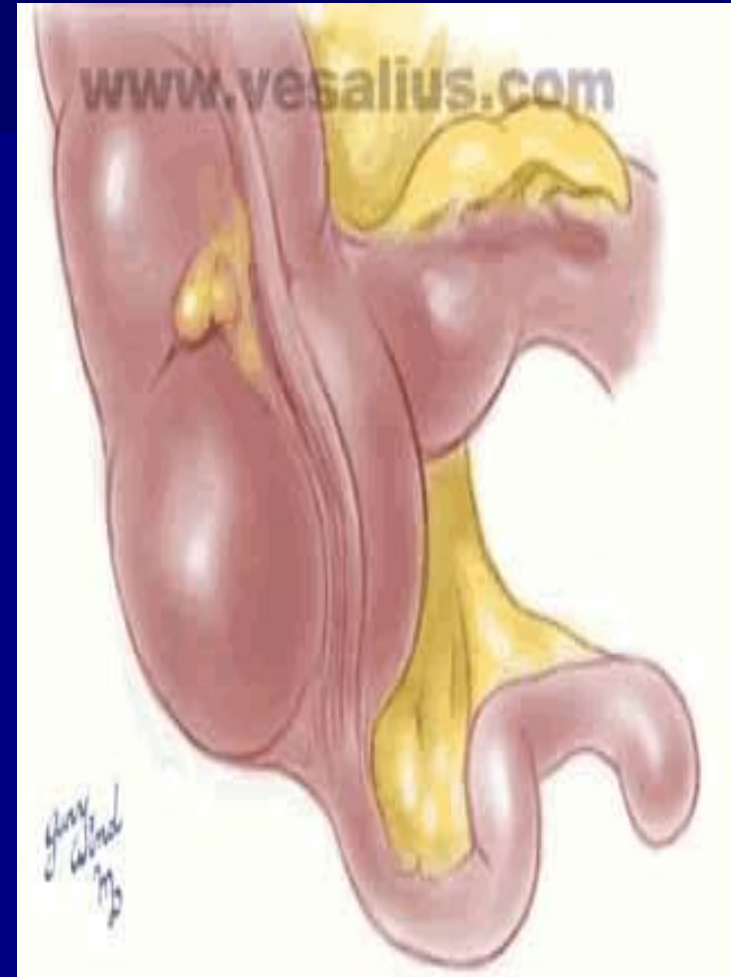
Анатомия

Положение слепой кишки:

- В правой подвздошной области (типичное);
- В правой мезогастральной или правой подреберной области (при незавершенном повороте ободочной кишки);
- В малом тазу;
- В левой половине брюшной полости (обратное расположение органов, мобильная слепая кишка).

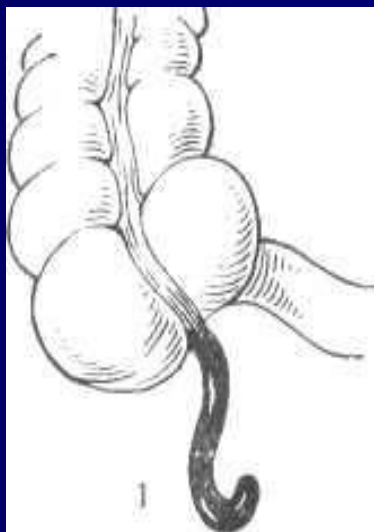
Анатомия

- Червеобразный отросток — непосредственное продолжение слепой кишки. Он располагается у места слияния трех продольных лент (теней). Длина его колеблется в очень широких пределах. В среднем она составляет 7-10 см, но может варьировать от 0,5 до 30 см и более. В большинстве случаев аппендикс имеет брыжеечку — дубликатуру брюшины. Периваскулярно по ходу артерии червеобразного отростка в него проникают нервы — производные верхнего мезентериального сплетения.

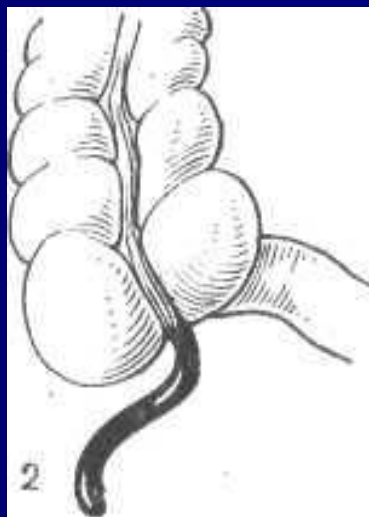


Варианты расположения аппендикса


Различают (по Аллену):



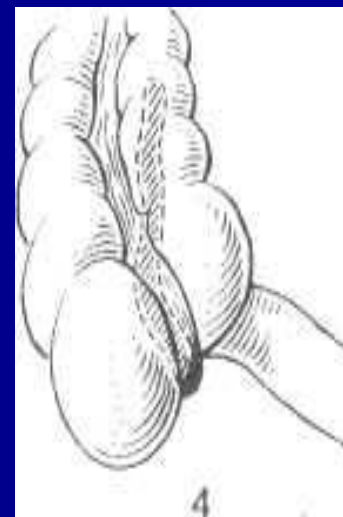тазовое



**в правой
подвздошной
ямке**



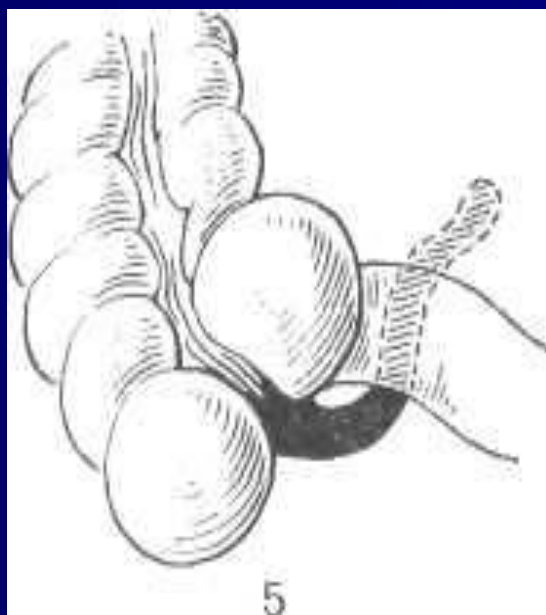
медиаьное



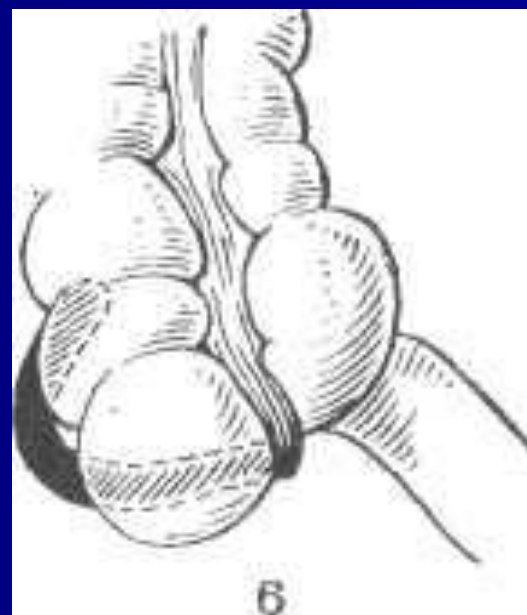
ретроцекальное

Варианты расположения аппендикса

Различают (по Аллену):



**под терминальным
отрезком подвздошной
кишки**



латеральное

Варианты расположения

- Чаще всего червеобразный отросток расположен внутри брюшины и верхушкой направлен вниз.
- Однако встречаются различные варианты его расположения как по отношению к слепой кишке, так и в зависимости от местоположения самой кишки.

Варианты расположения аппендикса

Кроме того, различают:

- Подпеченочное (наиболее часто у беременных в III триместре, но также встречается у другой категории больных)
- Левостороннее (*situs viscerum inversus*)

ФИЗИОЛОГИЯ

- Большинство исследователей считает его своеобразной миндалиной желудочно-кишечного тракта, поскольку он содержит в слизистой оболочке большое количество лимфоидной ткани. Лимфоидная ткань наиболее развита в детском возрасте, особенно в 12-16 лет. Начиная с 30 лет количество фолликулов значительно уменьшается, а к 60 годам они полностью исчезают.

ЭТИОЛОГИЯ И ПАТОГЕНЕЗ

Причины возникновения острого аппендицита до настоящего времени изучены далеко не полностью. Для объяснения механизмов развития воспаления в червеобразном отростке предложено множество теорий.

Основные теории:

- Инфекционная;
- Нейрососудистая;

Способствующие факторы:

- Обтурация (камень, глисты и др.)
- Заболевания ЖКТ

ЭТИОЛОГИЯ И ПАТОГЕНЕЗ

Инфекционная теория:

Сторонники инфекционной теории считают основной причиной острого воспаления червеобразного отростка **полимикробную инфекцию**, обитающую в здоровом кишечнике (кишечная палочка, стафилококк, стрептококк). При этом значительное место отводится предрасполагающим моментам, из которых бесспорными являются травмы слизистой оболочки отростка инородными телами, каловыми камнями, кусочками твердой пищи, кишечными паразитами, а также атония кишечника, изменение реактивности организма и др. Все это, бесспорно, приводит к нарушениям барьерной функции эпителия слизистой оболочки червеобразного отростка и проникновению в него микроорганизмов.

ЭТИОЛОГИЯ И ПАТОГЕНЕЗ

Нейрососудистая теория:

- Сторонники нейрососудистой теории считают, что вначале наступит рефлекторное нарушения регионарного кровотока в отростке (спазм сосудов, ишемия), а затем тромбоз питающих сосудов, приводящие к трофическим расстройствам в стенке отростка, вплоть до некроза.
- Некоторые исследователи придают важное значение аллергическому фактору. В пользу этой теории свидетельствует значительное количество слизи и кристаллов Шарко - Лейдена в просвете червеобразного отростка.

ЭТИОЛОГИЯ И ПАТОГЕНЕЗ

Современные представления:

Процесс начинается с функциональных расстройств со стороны илеоцекального угла (баугиноспазм), слепой кишки и червеобразного отростка. К возникновению спастических явлений ведут нарушения пищеварения (усиление гнилостных процессов в кишечнике, атония и др.), в результате чего плохо опорожняется толстая кишка и червеобразный отросток. Провоцировать спазм могут находящиеся в отростке инородные тела, каловые камни, глисты. Спазм гладкой мускулатуры отростка приводит также к регионарному сосудистому спазму и локальному нарушению трофики слизистой оболочки (первичный аффект Ашоффа).

ЭТИОЛОГИЯ И ПАТОГЕНЕЗ

Современные представления:

Нарушение эвакуации, застой кишечного содержимого способствуют повышению вирулентности кишечной микрофлоры, которая при наличии первичного аффекта легко проникает в стенку отростка и вызывает в нем типичный воспалительный процесс. Вначале наступает лейкоцитарное пропитывание только слизистой оболочки и подслизистого слоя, а затем всех слоев червеобразного отростка. Инфильтрация сопровождается также перестройкой лимфоидной ткани (гиперплазия). Возникновение зон ишемии и некроза способствует образованию патологических ферментов (цитокиназы, калликреина и др.), обладающих высокой протеолитической активностью, что приводит к дальнейшей деструкции стенки отростка, вплоть до ее перфорации и развития гнойного перитонита.

Классификация острого аппендицита по В.И. Колесову (1972)

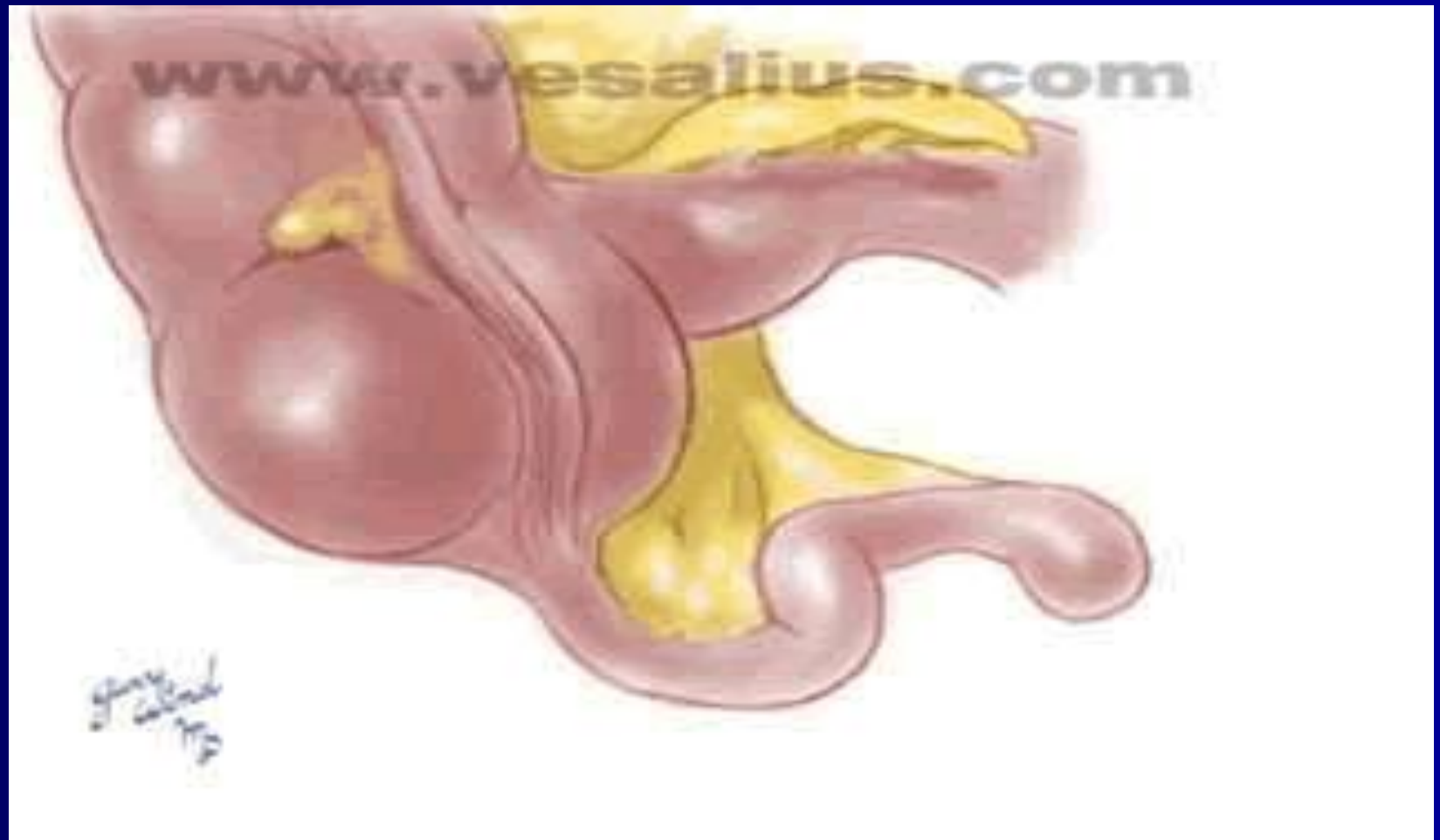- 1) слабо выраженный (аппендикулярная колика)
- 2) простой (катаральный);
- 3) деструктивный:
 - а) флегмонозный,
 - б) гангренозный,
 - в) гангренозно-перфоративный;
- 4) осложненный:
 - а) аппендикулярный инфильтрат
 - б) аппендикулярный абсцесс,
 - в) гнойный перитонит,
 - г) прочие осложнения острого аппендицита (сепсис, пилефлебит и др.).

Патологоанатомическая картина

При катаральном аппендиците:

- Отечность стенки
- Гиперемия
- Инъецирование сосудов серозной оболочки
- Отек слизистой с участками кровоизлияний

Острый простой (катаральный) аппендицит

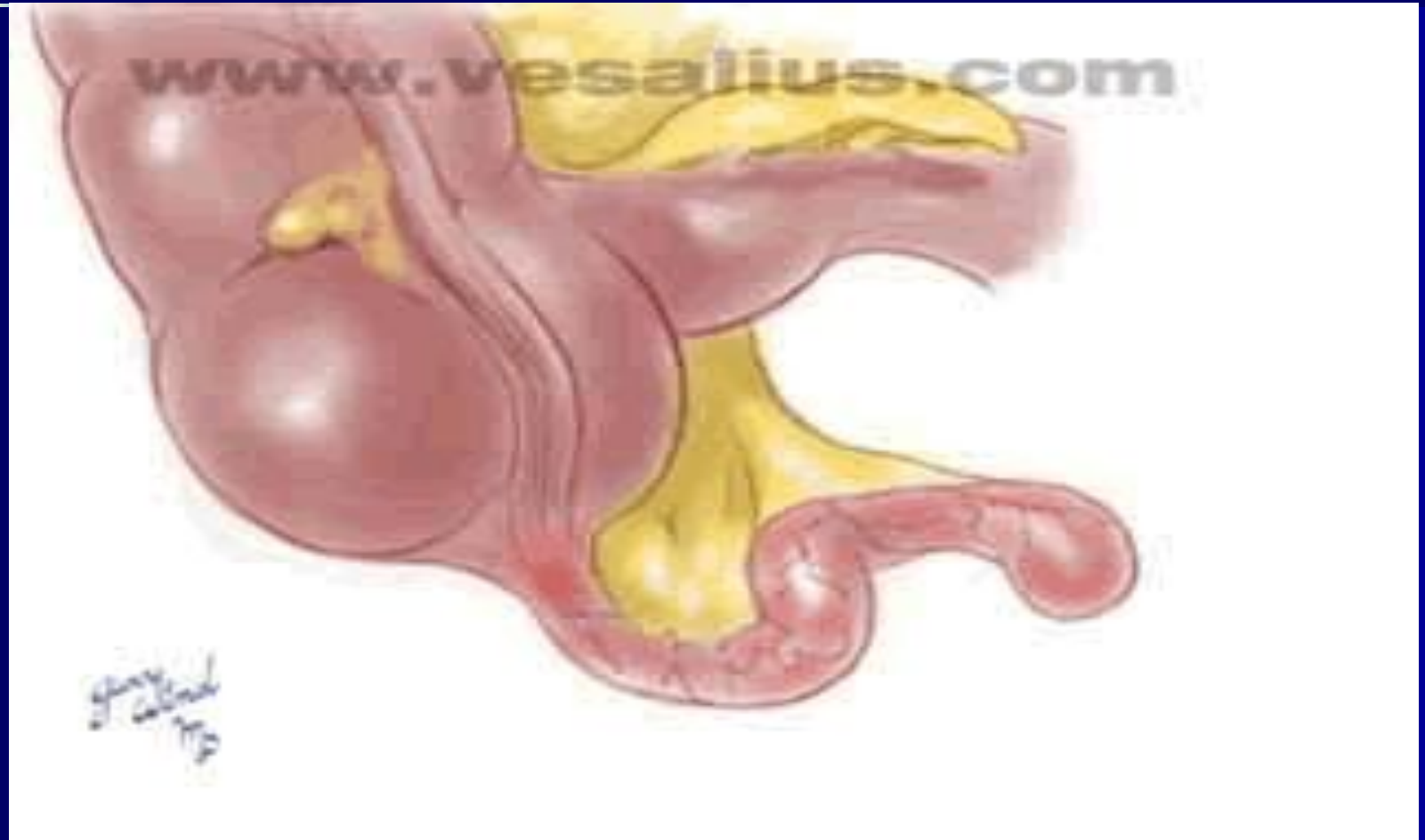

Патологоанатомическая картина

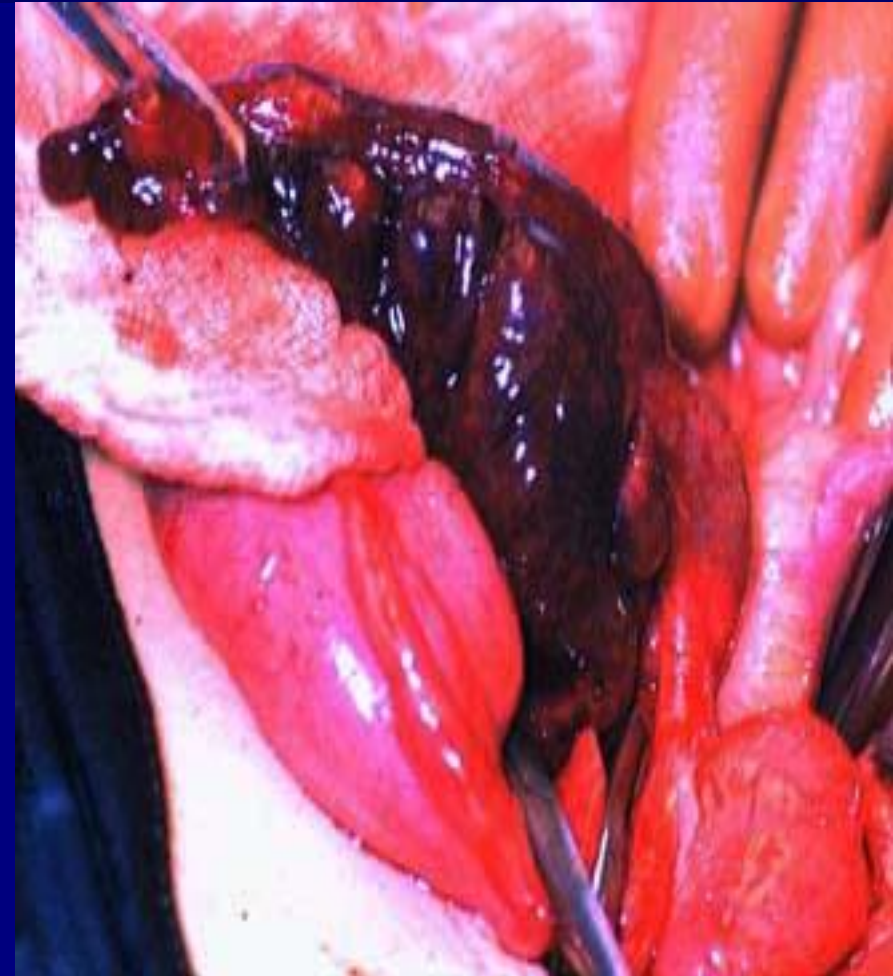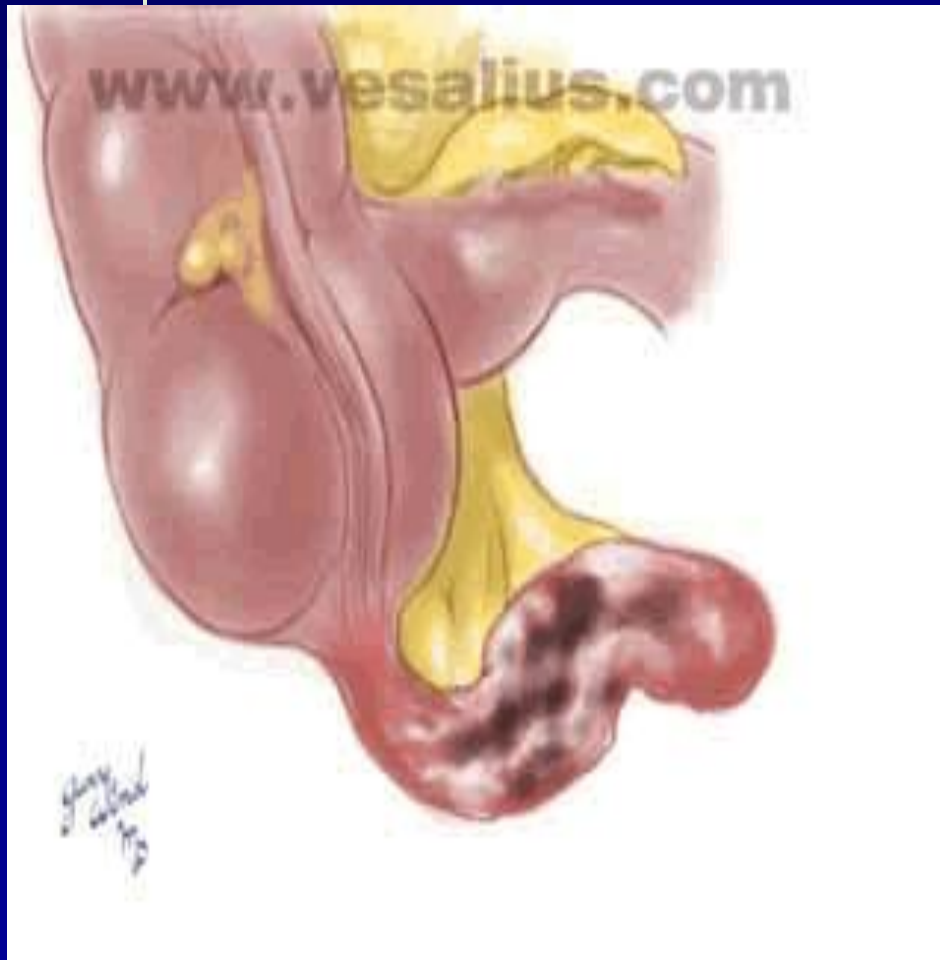При флегмонозном аппендиците:

- Резкое утолщение отростка
- Выраженная гиперемия
- Налет фибрина
- Экссудат в брюшной полости
- Напряжение отростка и его увеличение при эмпиеме (в просвете гной)

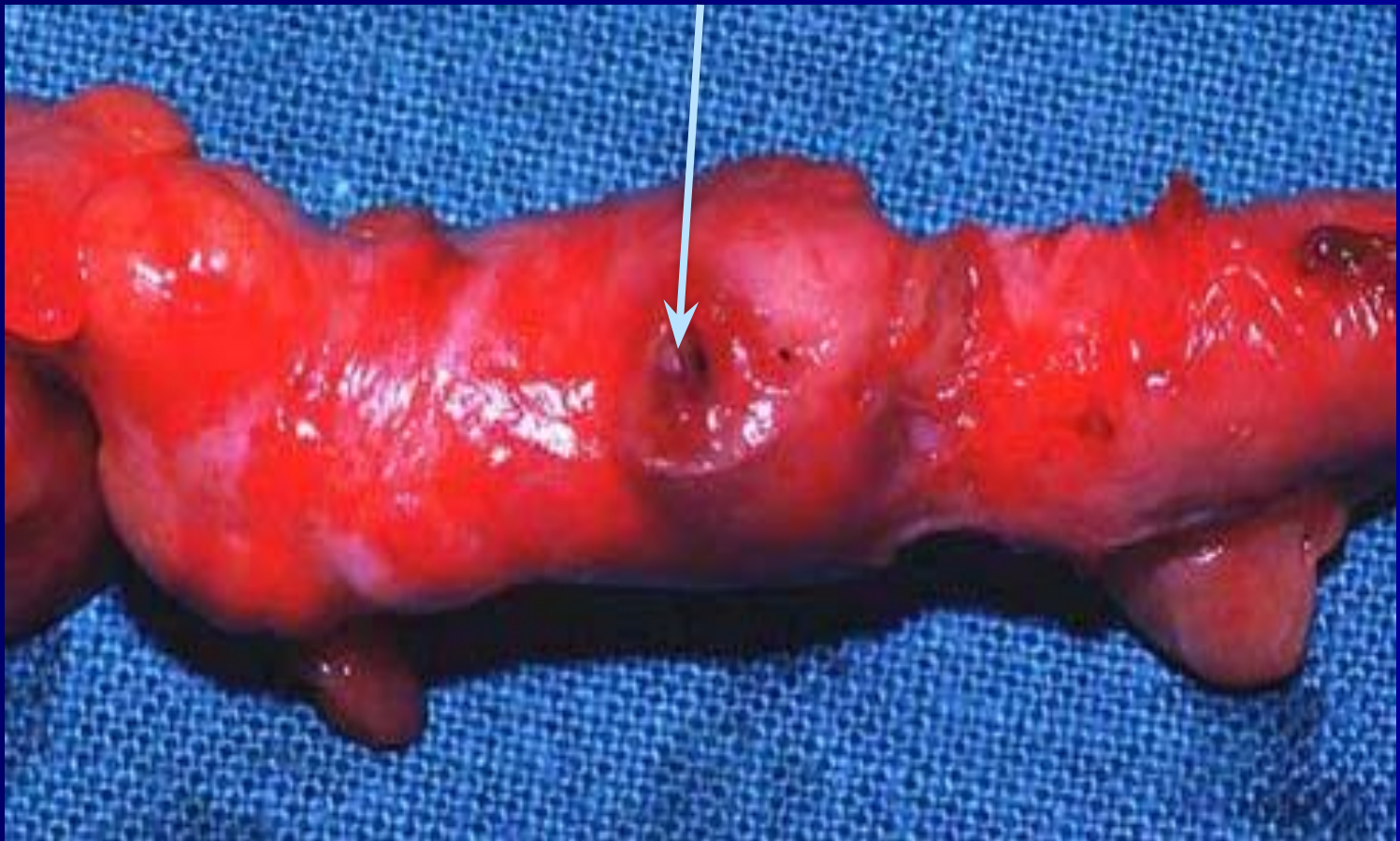Острый флегмонозный аппендицит



Острый гангренозный аппендицит



Гангренозно- перфоративный аппендицит



КЛИНИКА

Острый аппендицит характеризуется определенным симптомокомплексом, который зависит от целого ряда причин:

- времени, прошедшего от момента заболевания
- локализации отростка
- характера патоморфологических изменений как в самом отростке, так и в брюшной полости
- возраста больного
- наличия сопутствующей патологии и физиологического состояния организма.

КЛИНИКА

- Заболевание начинается внезапно, среди полного благополучия, без продромального периода. Наиболее постоянный симптом — боль в животе, которая, как правило, носит постоянный характер. Локализация боли в начале заболевания непостоянна. Чаще всего она появляется сразу в правой подвздошной области, но может возникнуть в эпигастрии (**симптом Кохера**) или в околопупочной области (**симптом Кюммеля**) и только спустя несколько часов переместиться в правую подвздошную область. В отдельных случаях клиническая картина острого аппендицита развивается очень бурно, боль при этом не локализуется, а возникает сразу по всему животу.

КЛИНИКА

- Другой важный симптом — рвота. Она наблюдается примерно у 40 % больных и носит в начальных стадиях заболевания рефлекторный характер. Рвота чаще однократная. Тошнота, как правило, возникает после боли и носит волнообразный характер. Иногда наблюдается задержка стула, снижение аппетита, но может быть однократный понос, который учащается при ретроцекальном или тазовом расположении воспаленного отростка и может служить патогномичным симптомом атипичных форм заболевания. Нарушения мочеиспускания наблюдаются редко и могут быть связаны с необычной локализацией отростка (прилежит к почке, мочеточнику, мочевому пузырю).
- Температурная реакция зависит от формы заболевания и наличия осложнений (от субфебрильной, фебрильной, редко - гектической)
- **Симптом Ленандера**- разница между подмышечной и ректальной температурой больше одного градуса

КЛИНИКА

Основные симптомы:

- **Симптом Менделя** – болезненность в правой подвздошной области при поколачивании пальцем по брюшной стенке
- **Симптом Маркеля** – усиление болезненности в правой подвздошной области при резком опускании больного с носков на пятки

КЛИНИКА

- **Симптом Раздольского** - при поверхностной пальпации удается выявить зону гиперестезии в правой подвздошной области
- **Симптом Ровзинга** - исследующий врач левой рукой надавливает на брюшную стенку в левой подвздошной области соответственно расположению нисходящего отдела ободочной кишки; не отнимая левой руки, правой производит короткий толчок на переднюю брюшную стенку на вышележащий участок толстой кишки. При положительном симптоме больной ощущает боль в правой подвздошной области.

КЛИНИКА

Основные симптомы:

- **Симптом Воскресенского («рубашки»)** - врач, располагаясь справа от больного, левой рукой натягивает его рубашку, а правой производит по ней скольжение кончиками пальцев от подложечной области по направлению к правой подвздошной. В конце скольжения больной ощущает резкую боль (симптом считается положительным).
- **Симптом Ситковского** - Больного укладывают на левый бок. Усиление или возникновение боли в правой подвздошной области характерно для острого аппендицита.

КЛИНИКА

Основные симптомы:

- **Симптом Бартомье - Михельсона** - усиление болезненности при пальпации правой подвздошной области при положении больного на левом боку.
- **Симптом Крымова** - болезненность при исследовании брюшины кончиком пальца через наружное отверстие правого пахового кольца.

КЛИНИКА

Основные симптомы:

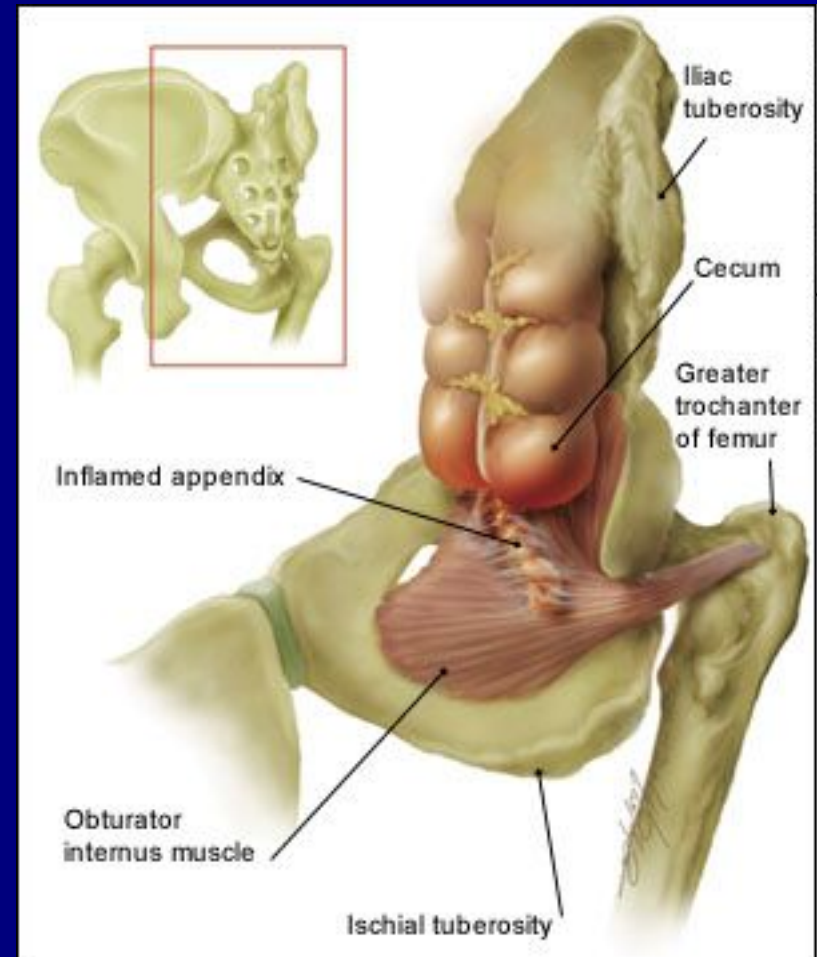
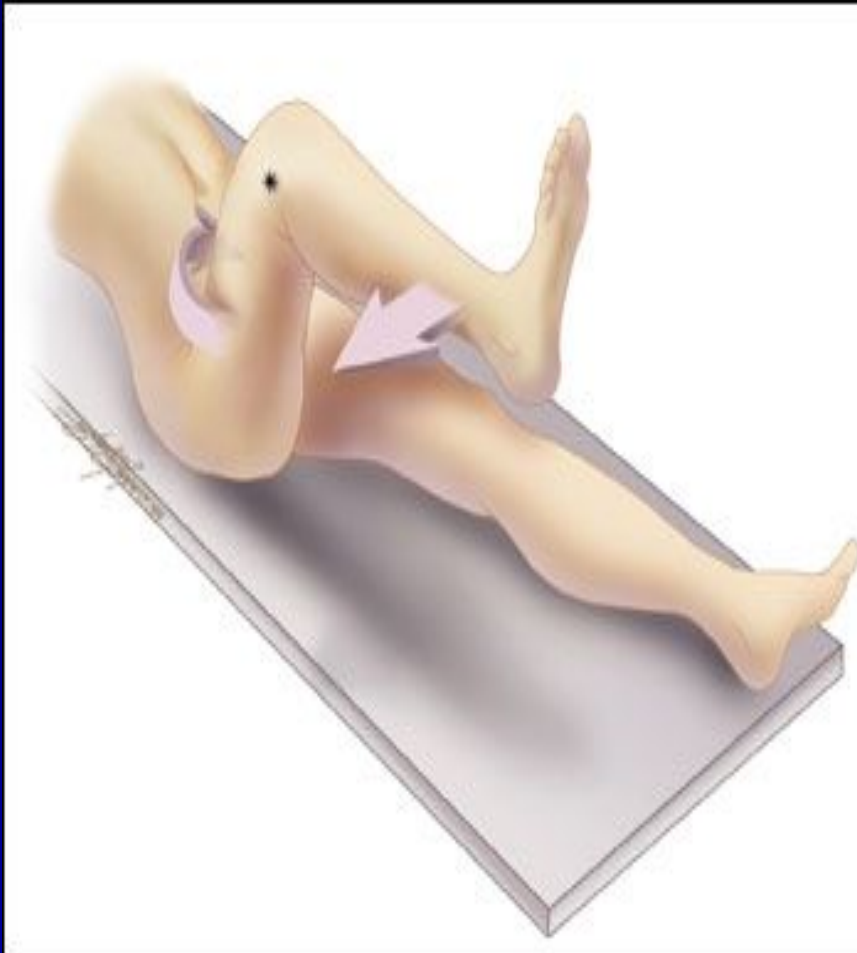- **Симптом Думбадзе** - появление болезненности при исследовании брюшины кончиком пальца через пупок.
- **Симптом Яуре-Розанова** применяется для диагностики аппендицита при ретроцекальном расположении отростка: при надавливании пальцем в области поясничного треугольника Пти появляется болезненность.

КЛИНИКА

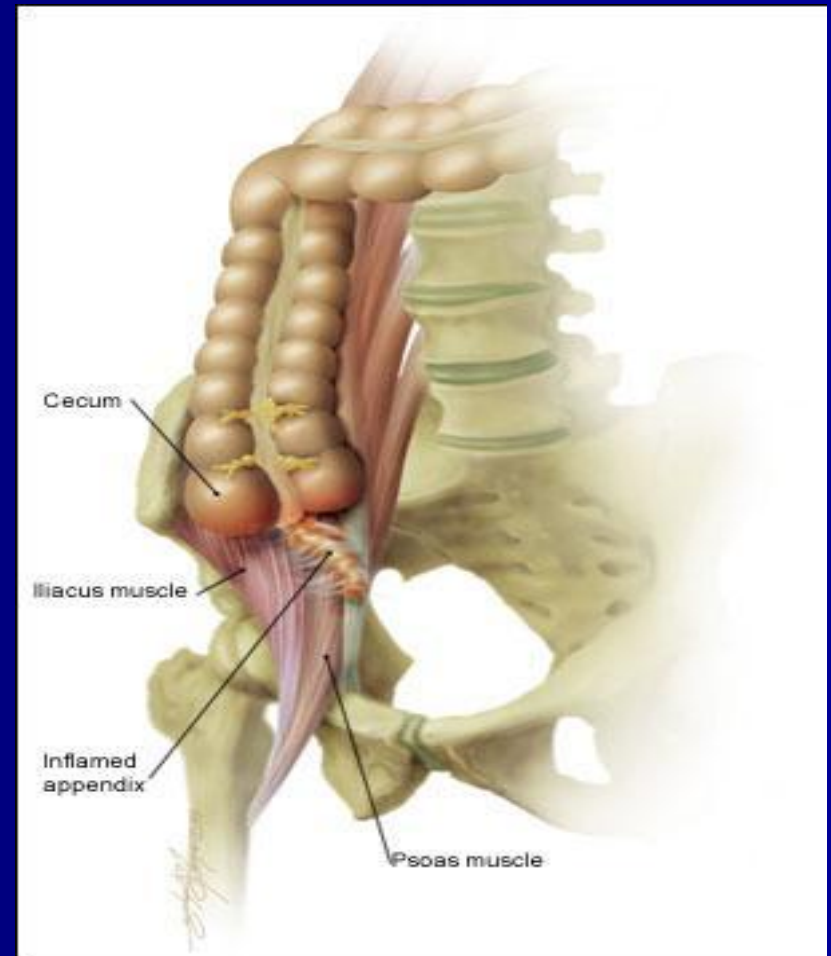
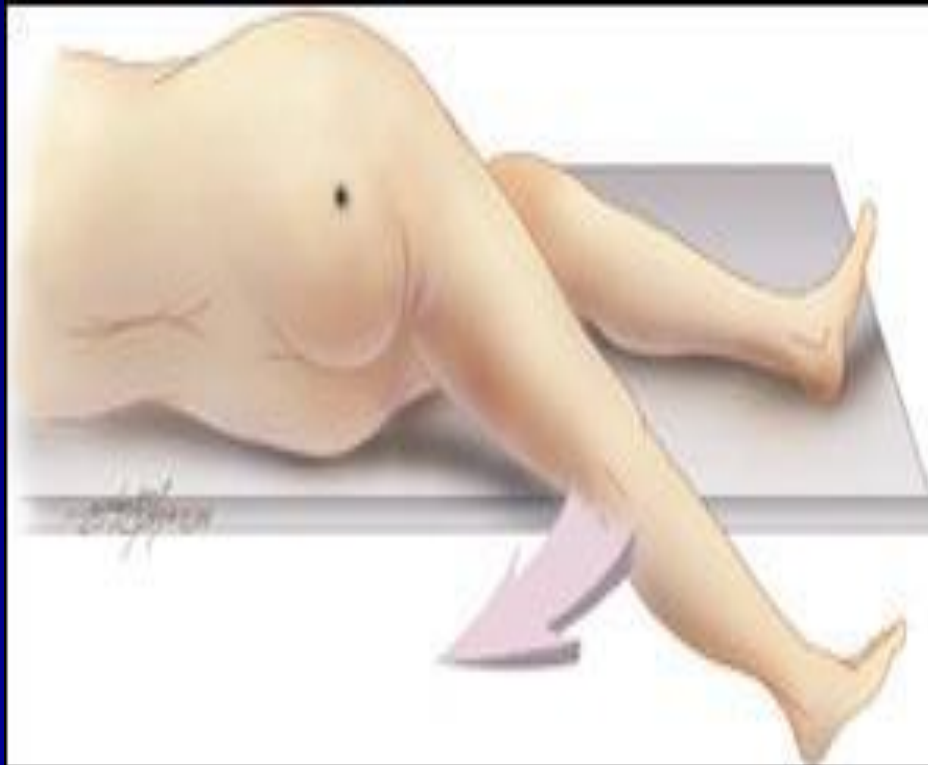Основные симптомы:

- **Симптом Коупа** - при расположении аппендикса вблизи внутренней запирающей мышцы появление боли в илеоцекальной области при разгибании правого бедра в тазобедренном суставе

Симптом Коупа



Psoas - СИМПТОМ



КЛИНИКА

Основные симптомы:

- Важное значение в распознавании острого аппендицита имеют ректальное (у мужчин) или вагинальное (у женщин) исследование. Они должны производиться всем больным и преследуют цель определить чувствительность тазовой брюшины (**крик «Дугласа»**) и состояние других органов малого таза, особенно у женщин.
- **Симптом Щеткина - Блюмберга** вызывается медленным надавливанием пальцами на брюшную стенку и быстрым одергиванием руки. В момент отнятия руки появляется острая локализованная боль вследствие раздражения воспаленной брюшины.

Особенности клинического течения

Выделяют следующие категории больных, у которых наблюдаются особенности клинического течения:

- Дети
- Больные пожилого и старческого возраста
- Беременные

Особенности течения острого аппендицита у детей

Острый аппендицит у детей встречается в любом возрасте, а его особенности течения обусловлены пониженной устойчивостью брюшины к инфекции, небольшими размерами сальника, а также повышенной реактивностью детского организма. В связи с этим острый аппендицит у детей протекает тяжело, болезнь развивается быстрее, чем у взрослых, с большим процентом деструктивных и перфоративных форм.

Особенности течения острого аппендицита у детей

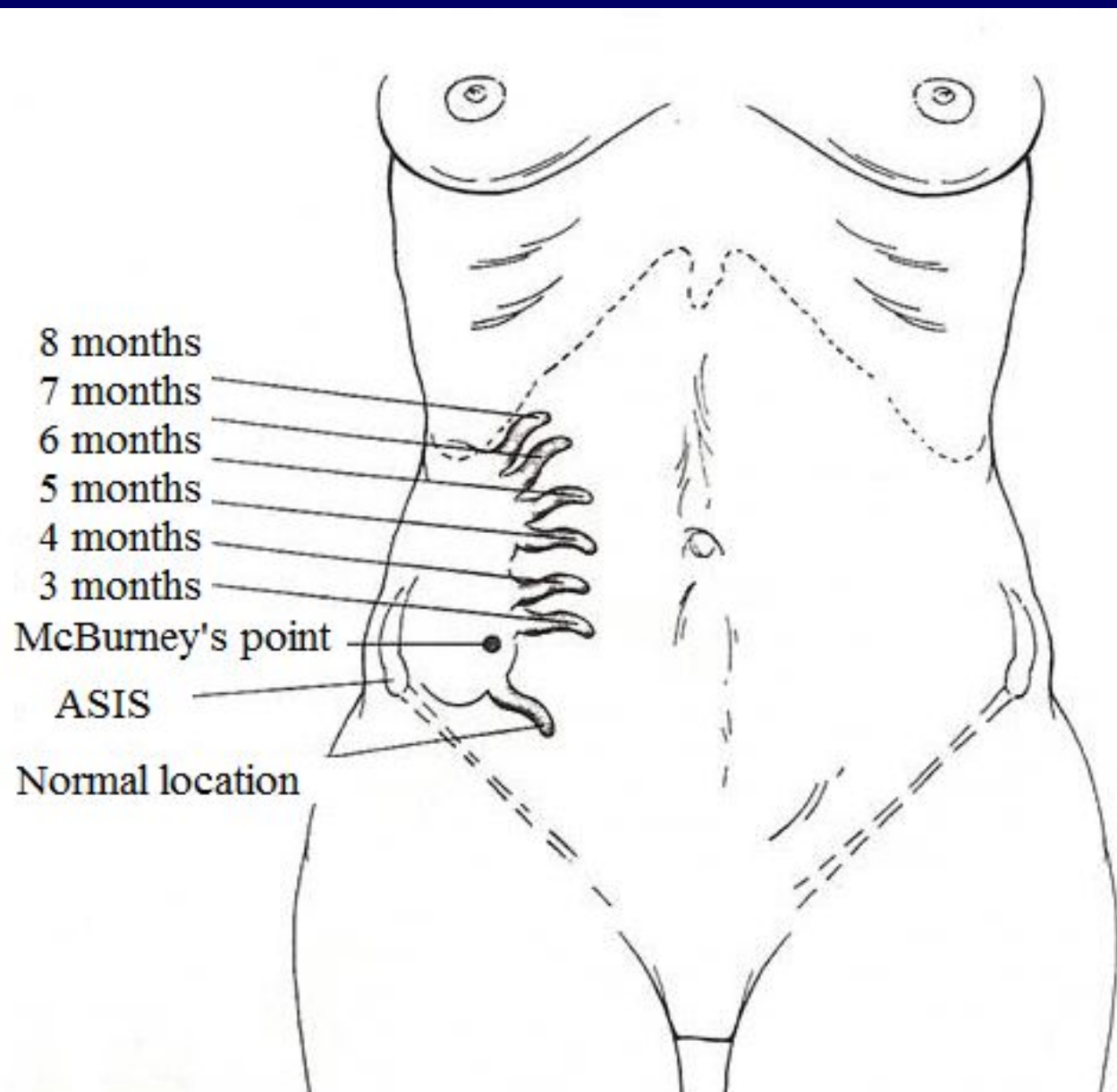
- бурное начало заболевания;
- высокая температура — 38-40° С;
- схваткообразные боли в животе;
- многократная рвота, понос;
- частота пульса нередко не соответствует температуре;
- быстрое развитие деструктивных изменений в червеобразном отростке;
- выраженные симптомы интоксикации;
- частое развитие разлитого перитонита.

Особенности течения острого аппендицита у лиц пожилого и старческого возраста

- стертое течение заболевания вследствие ареактивности организма и сопутствующих заболеваний;
- температура чаще нормальная, подъем ее до 38° С и выше наблюдается у небольшого числа больных
- боли в животе выражены незначительно;
- защитное напряжение мышц отсутствует или выражено слабо;
- быстрое развитие деструктивных, изменений в червеобразной отростке (вследствие склероза сосудов),
- незначительное повышение количества лейкоцитов крови, умеренный сдвиг лейкоцитарной формулы влево даже при деструктивных формах.

Особенности течения острого аппендицита у беременных

В первой половине беременности проявления острого аппендицита не отличаются от обычных его проявлений



Особенности течения острого аппендицита у беременных

- Во второй половине беременности изменяется локализация болей и болезненности (смещение слепой кишки и червеобразного отростка увеличенной маткой). Заболевание часто начинается внезапно с появления острых болей в животе, носящих постоянный характер, тошноты рвоты.
- В связи с изменением локализации аппендикса боли в животе могут определяться не только в правой подвздошной области, но и правом боковом фланке живота, правом подреберье и даже в эпигастральной области. Мышечное напряжение удается обнаружить не всегда, особенно в последнюю треть беременности, из-за выраженного перерастяжения передней брюшной стенки.
- Из болевых приемов наибольшую диагностическую ценность представляют симптомы Щеткина-Блюмберга, Воскресенского, Роздольского. Лейкоцитоз при остром аппендиците у беременных в большинстве случаев 8×10^9 — 12×10^9 / л, часто со сдвигом влево.

ДИАГНОСТИКА

- Тщательный сбор, детализация жалоб больного и анамнеза заболевания.
- Выявление характерных для острого аппендицита симптомов (пальпация, перкуссия живота).
- Ректальное и вагинальное исследования.
- Лабораторные исследования.
- Исключение заболеваний, симулирующих острую патологию в брюшной полости

Лабораторные исследования

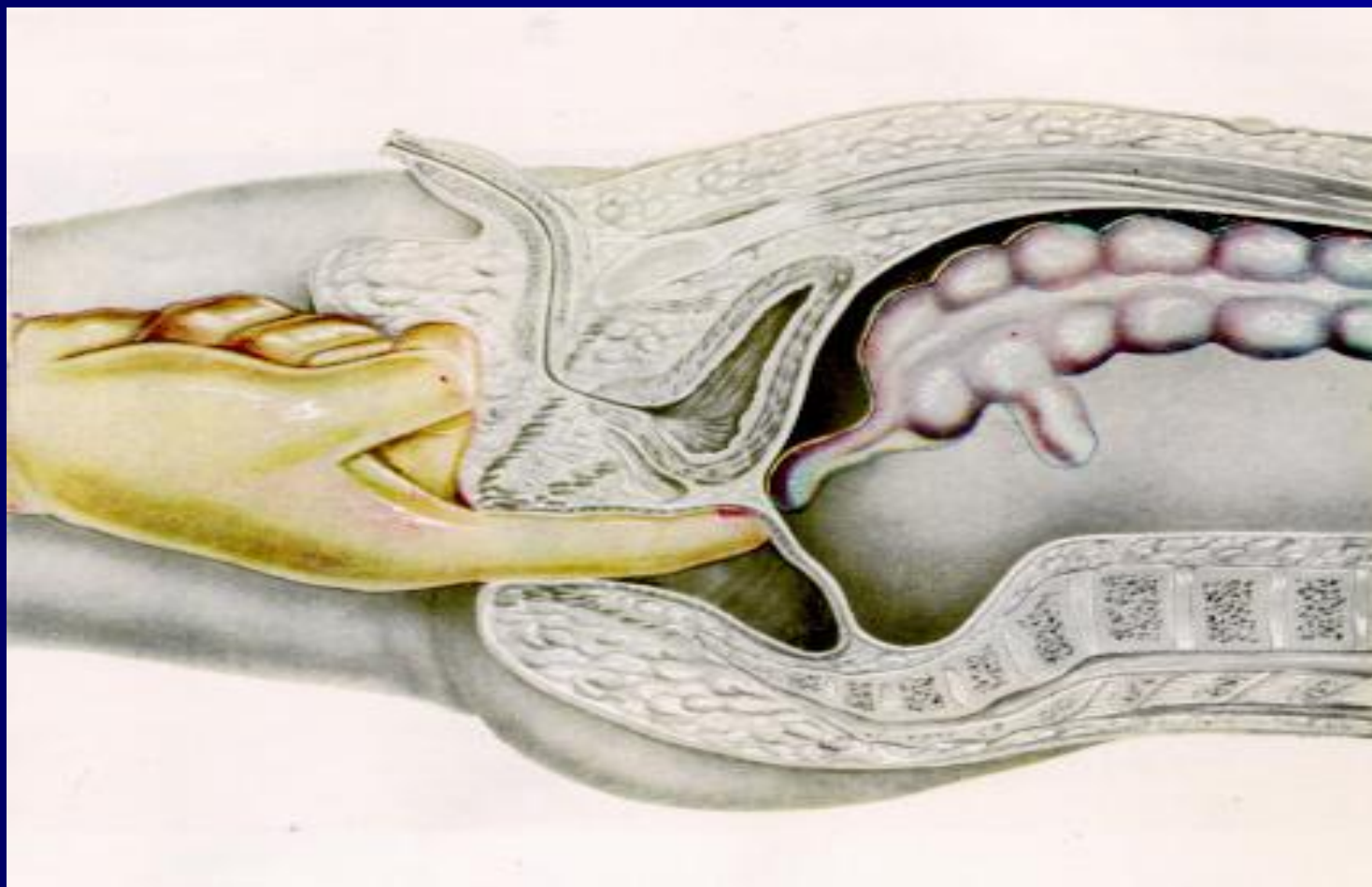
К минимальным лабораторным исследованиям, позволяющим предположить диагноз острого аппендицита, относят:

- общий анализ крови
- общий анализ мочи
- определение коэффициента нейтрофилы—лейкоциты (н/л)
- лейкоцитарный индекс интоксикации Кальф-Калифа.

Лабораторные исследования

- Лейкоцитоз характерен для всех форм острого аппендицита и не имеет патогномичного значения, поскольку наблюдается и при других воспалительных заболеваниях. Рассматривать и интерпретировать его следует только вместе с клиническими проявлениями болезни.
- Более весомое диагностическое значение имеет оценка лейкоцитарной формулы (наличие нейтрофильного сдвига — появление юных форм, увеличение коэффициента н/л более 4 свидетельствует о деструктивном процессе).
- При развитии деструктивного процесса может наблюдаться (иногда очень значительное) снижение числа лейкоцитов по сравнению с нормой при преобладании палочкоядерных нейтрофилов и других молодых форм, Это свидетельствует о выраженном напряжении работы кроветворной системы. Данный феномен получил название «лейкоцитоз потребления».

Ректальное исследование

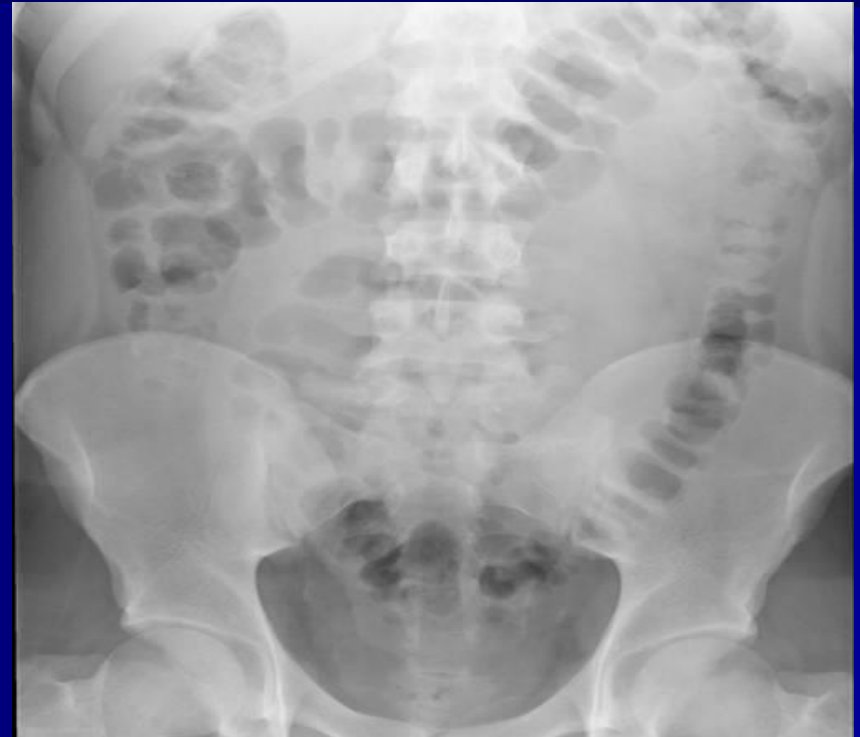
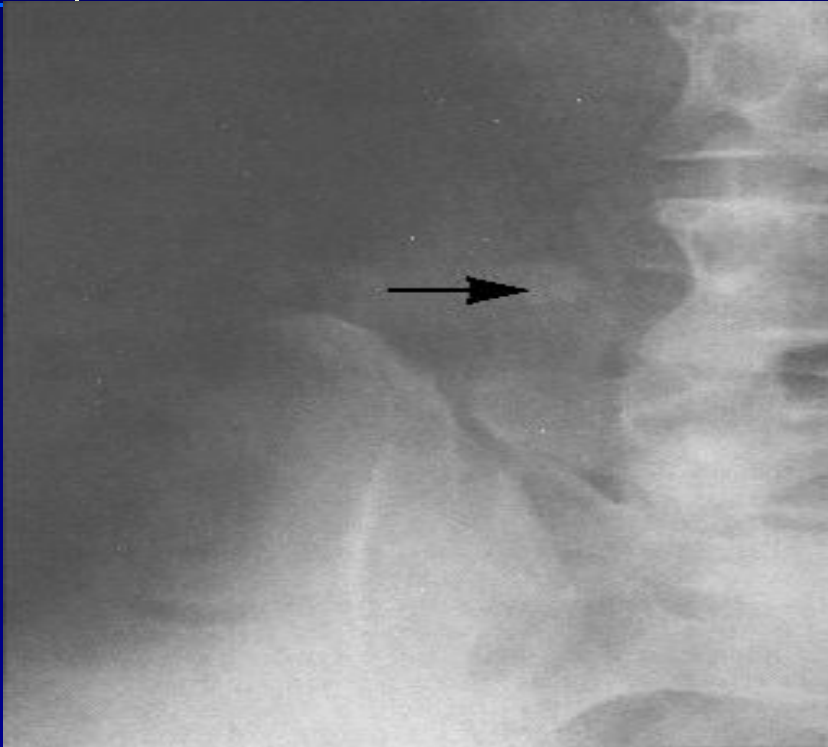
Инструментальные исследования

- Рентгенография ОБП
- УЗИ
- КТ
- Лапароскопия

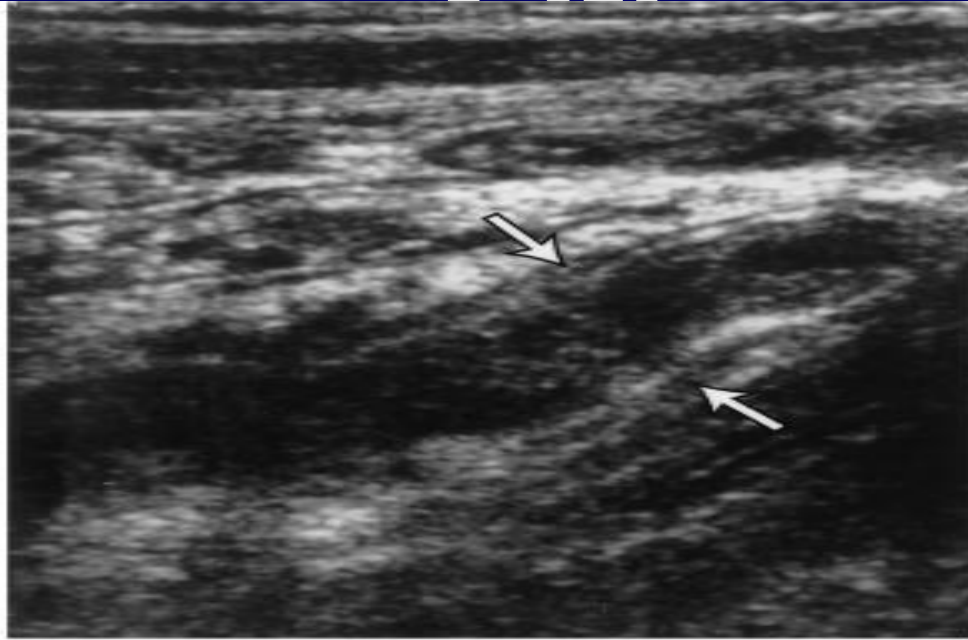
! Эти методы используются в сомнительных случаях, в том числе – для дифференциальной диагностики и исключения других заболеваний, симулирующих острый аппендицит

Инструментальная диагностика

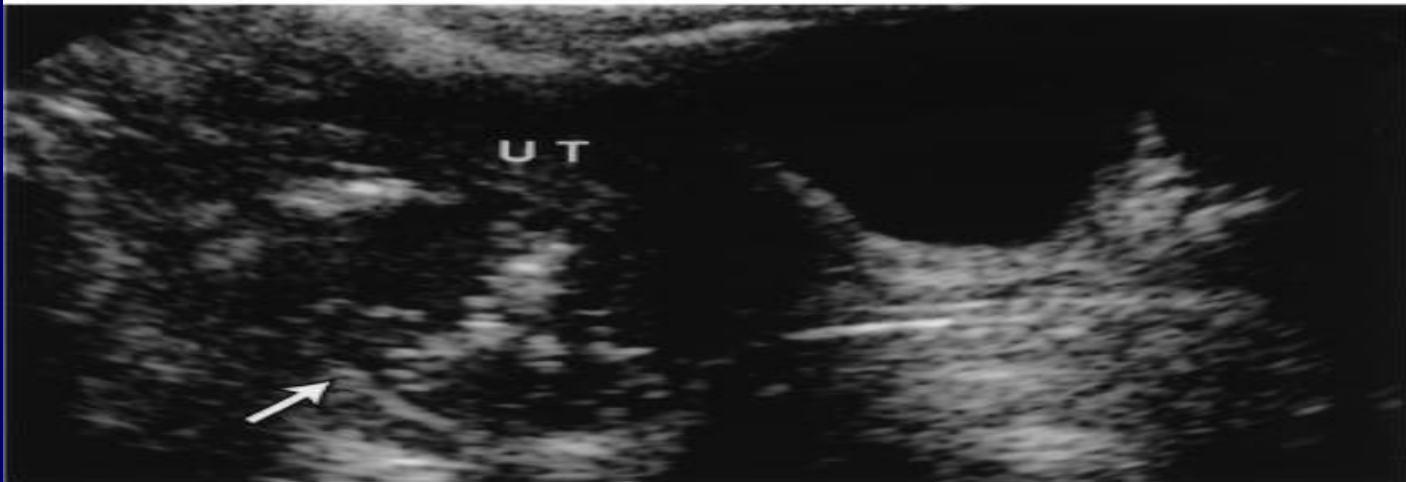

Рентгенография ОБП дает возможность в некоторых случаях диагностировать ОА и исключить другие острые хирургическое заболевания.

V3M

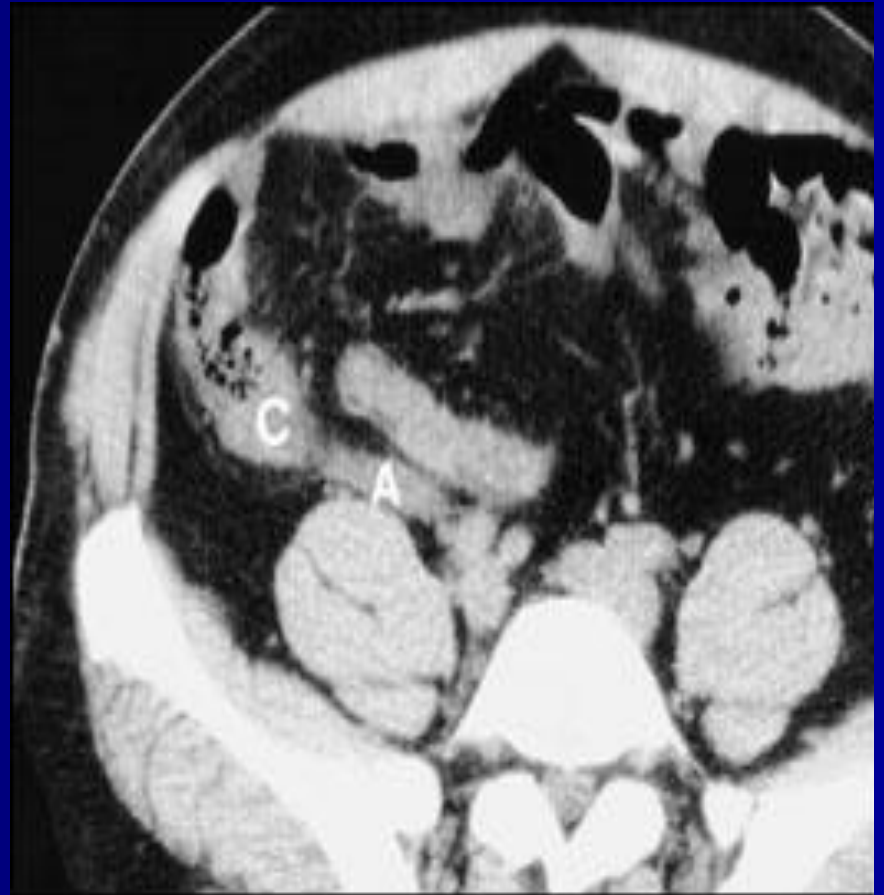
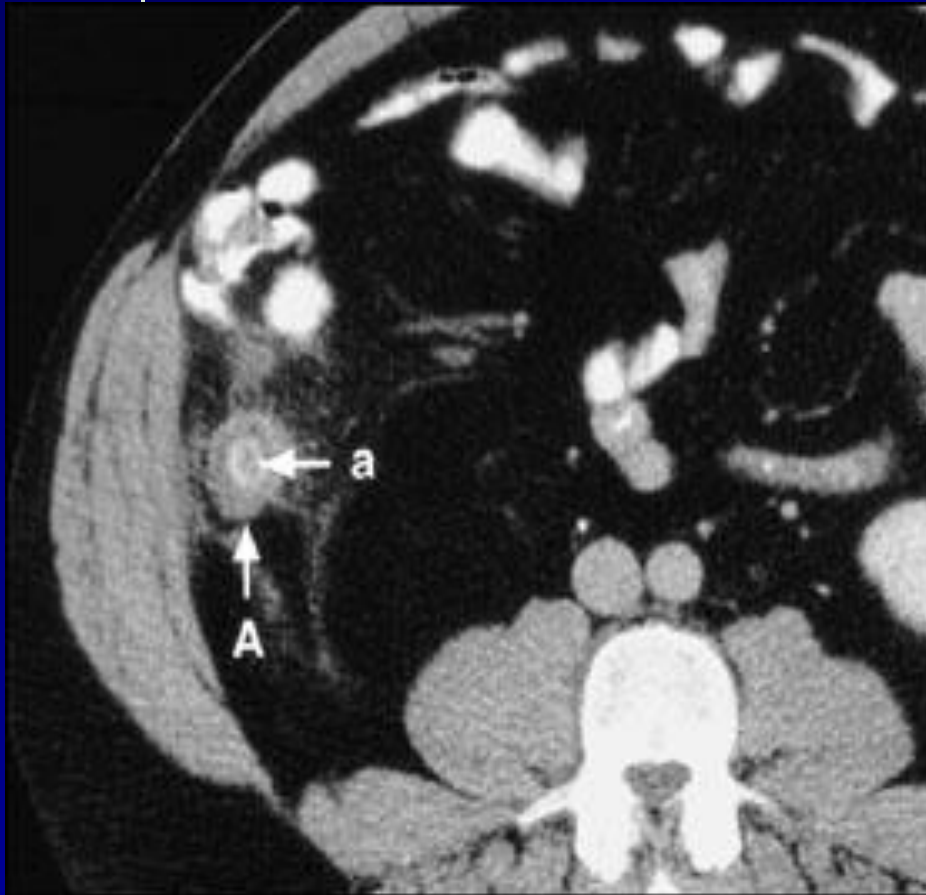


A



B

KT



ДИФФЕРЕНЦИАЛЬНЫЙ ДИАГНОЗ

Острый аппендицит необходимо дифференцировать с острыми заболеваниями органов брюшной полости и забрюшинного пространства. Это вызвано значительной вариабельностью расположения червеобразного отростка в полости брюшины, нередко отсутствием типичной клинической картины заболевания.

ДИФФЕРЕНЦИАЛЬНЫЙ ДИАГНОЗ

- Острый панкреатит
- Острый холецистит
- Перфоративная язва желудка или 12-перстой кишки
- Острая кишечная непроходимость
- Нарушенная внематочная беременность
- Перекрученная киста или разрыв яичника
- Острый аднексит
- Болезнь Крона
- Перфорация дивертикула Меккеля или дивертикуллит Меккеля.
- Правосторонняя почечная колика
- Пищевая токсикоинфекция
- Острый мезентериальный лимфаденит
- Острая плевропневмония
- Инфаркт миокарда (абдоминальная форма)

ХИРУРГИЧЕСКОЕ ЛЕЧЕНИЕ

Все больные с установленным диагнозом острого аппендицита независимо от времени, прошедшего от начала заболевания, подлежат хирургическому лечению. Значительное промедление с операцией, даже при относительно легком течении заболевания, создает опасность тяжелых и даже смертельных осложнений.

Принцип ранней операции должен быть
незыблем!

ХИРУРГИЧЕСКОЕ ЛЕЧЕНИЕ

Оперативное лечение не показано двум категориям больных:

- с хорошо отграниченным сформировавшимся аппендикулярным инфильтратом, не имеющим тенденции к абсцедированию;
- со слабо выраженным аппендицитом, так называемой «аппендикулярной коликой». В таком случае при наличии нормальной температуры тела, нормального содержания лейкоцитов в крови показано наблюдение за больным в течение 4-6 часов с проведением необходимых методов исследования (лабораторной, рентгенологической, инструментальной и др.).

ХИРУРГИЧЕСКОЕ ЛЕЧЕНИЕ

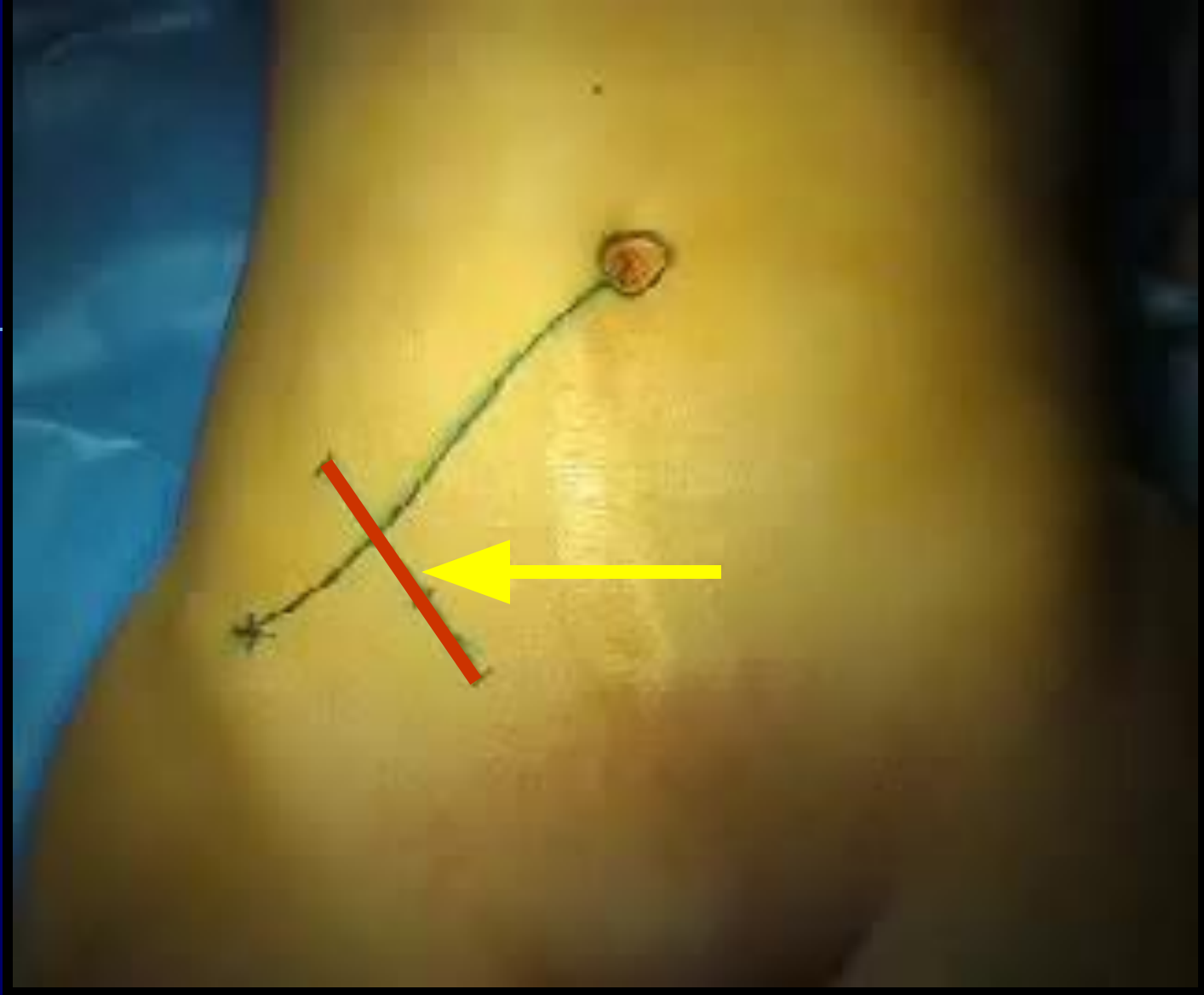Доступы:

- Косой переменный разрез в правой подвздошной области (по Мак-Бурнею, по Волковичу-Дьяконову)
- Парамедианный по Леннандеру
- Лапароскопический
- Срединно-срединная лапаротомия

ХИРУРГИЧЕСКОЕ ЛЕЧЕНИЕ

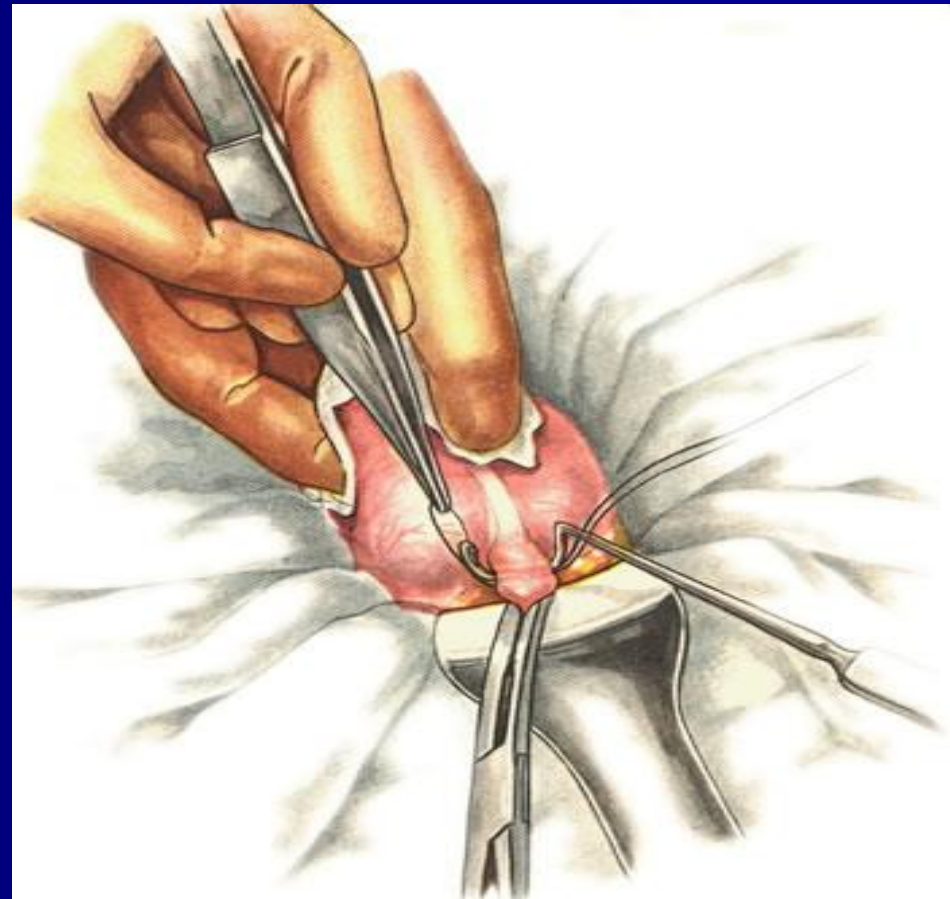
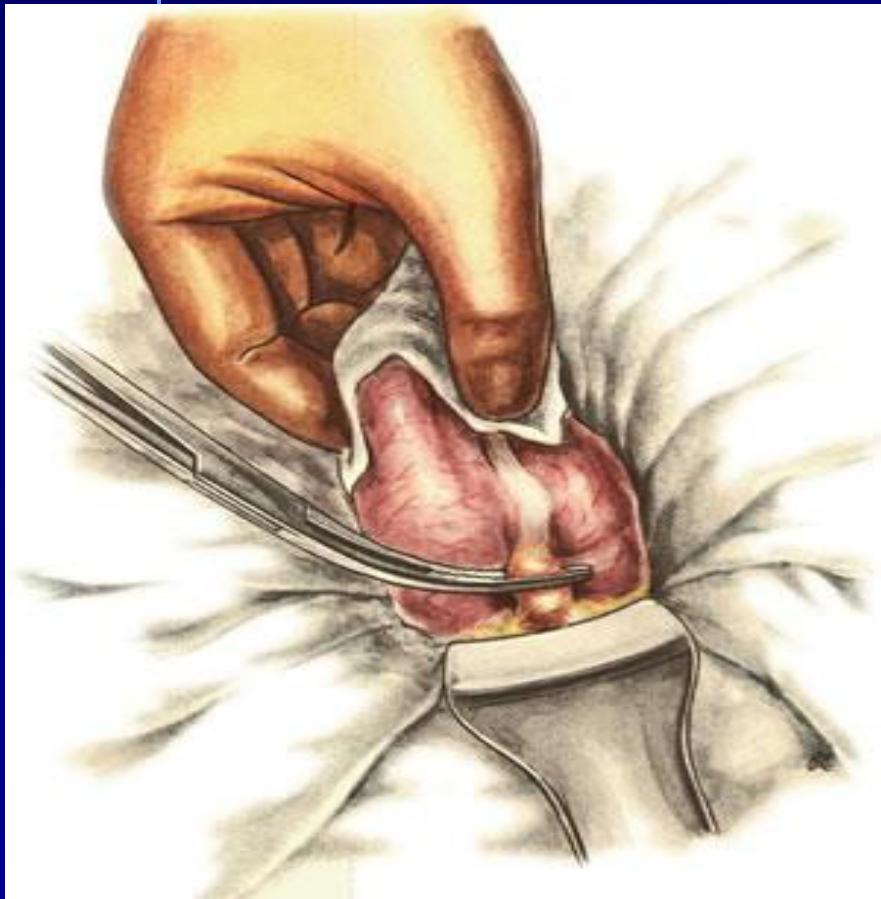
Способы вмешательств:

- Типичная аппендэктомия
- Ретроградная аппендэктомия

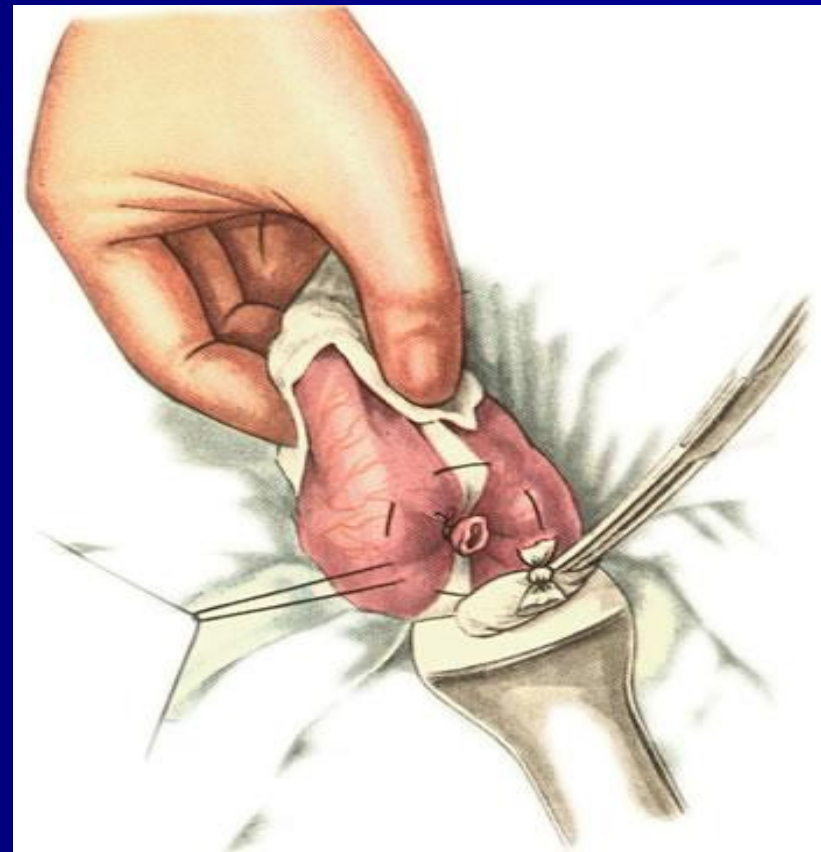
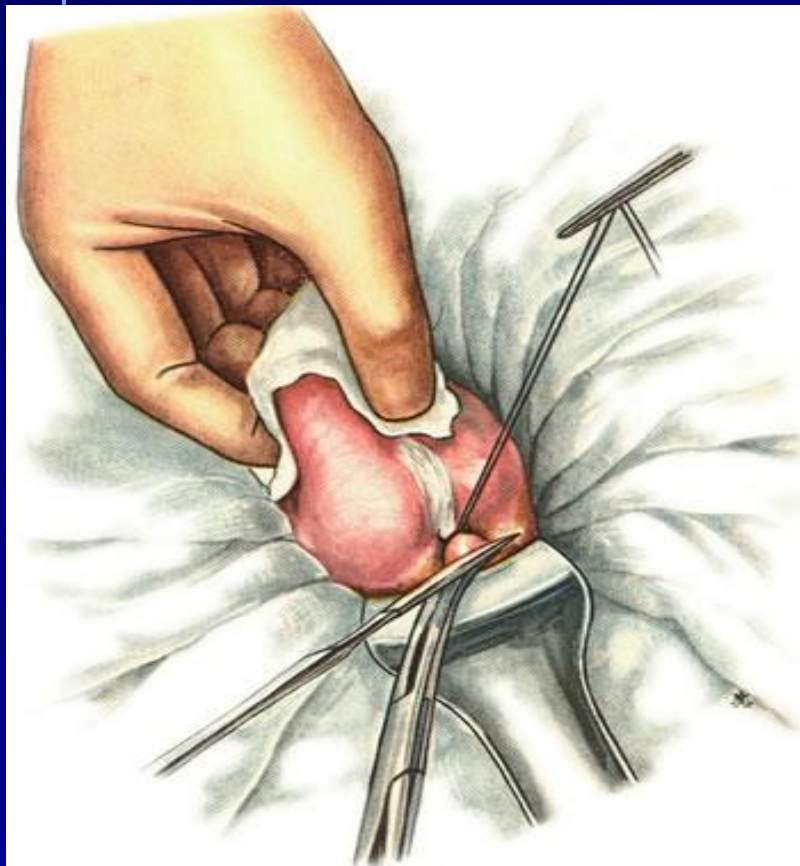


Разрез производится перпендикулярно линии, проведенной от передневерхней ости подвздошной кости к пупку, через наружную треть.

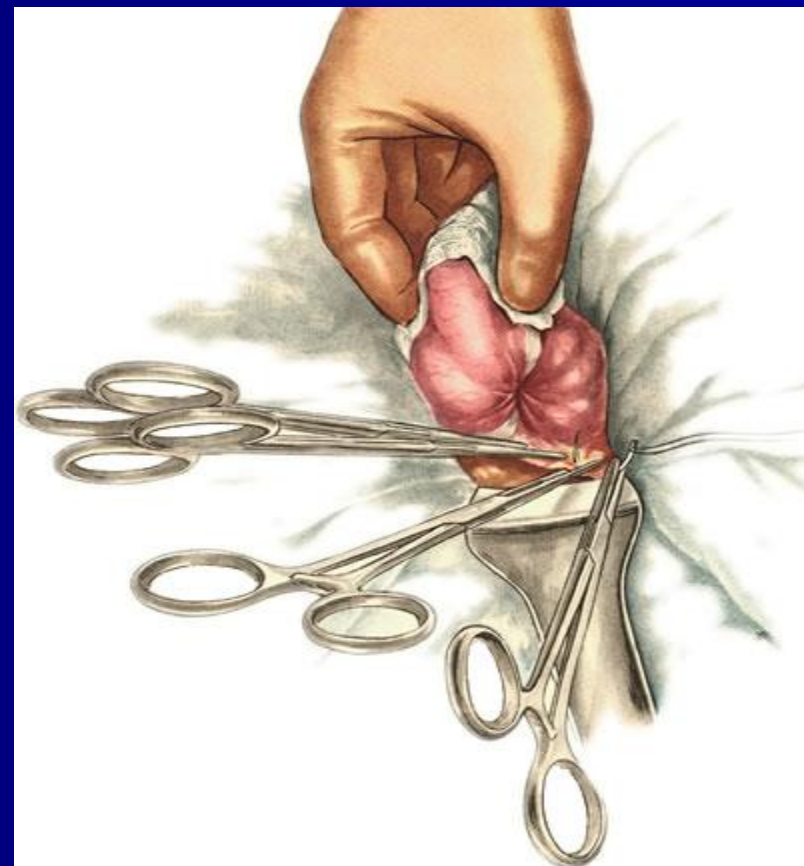
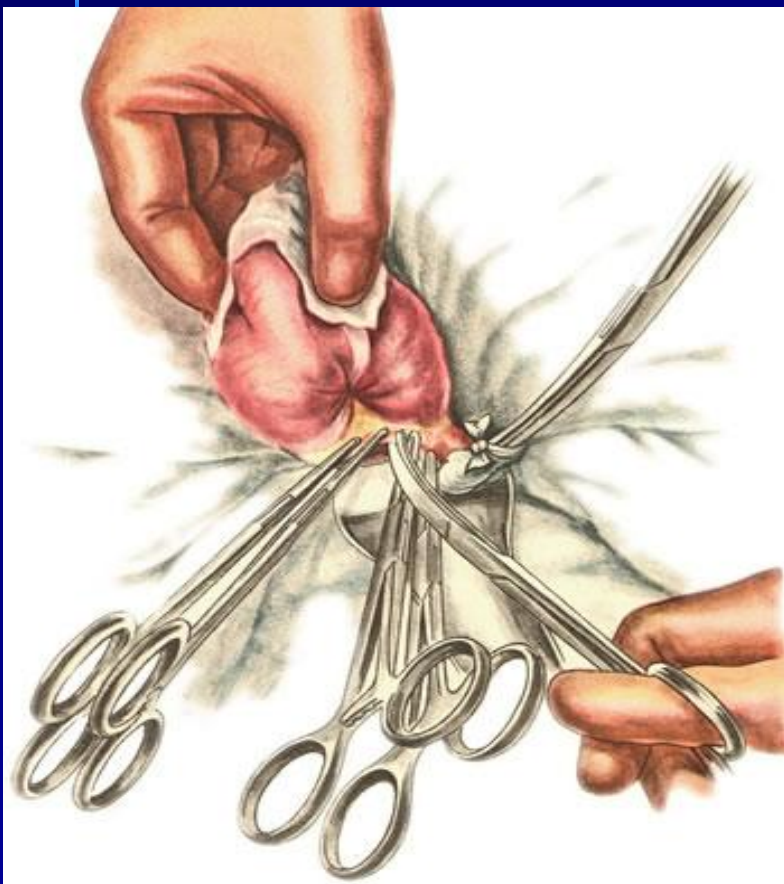
Техника ретроградной аппендэктомии



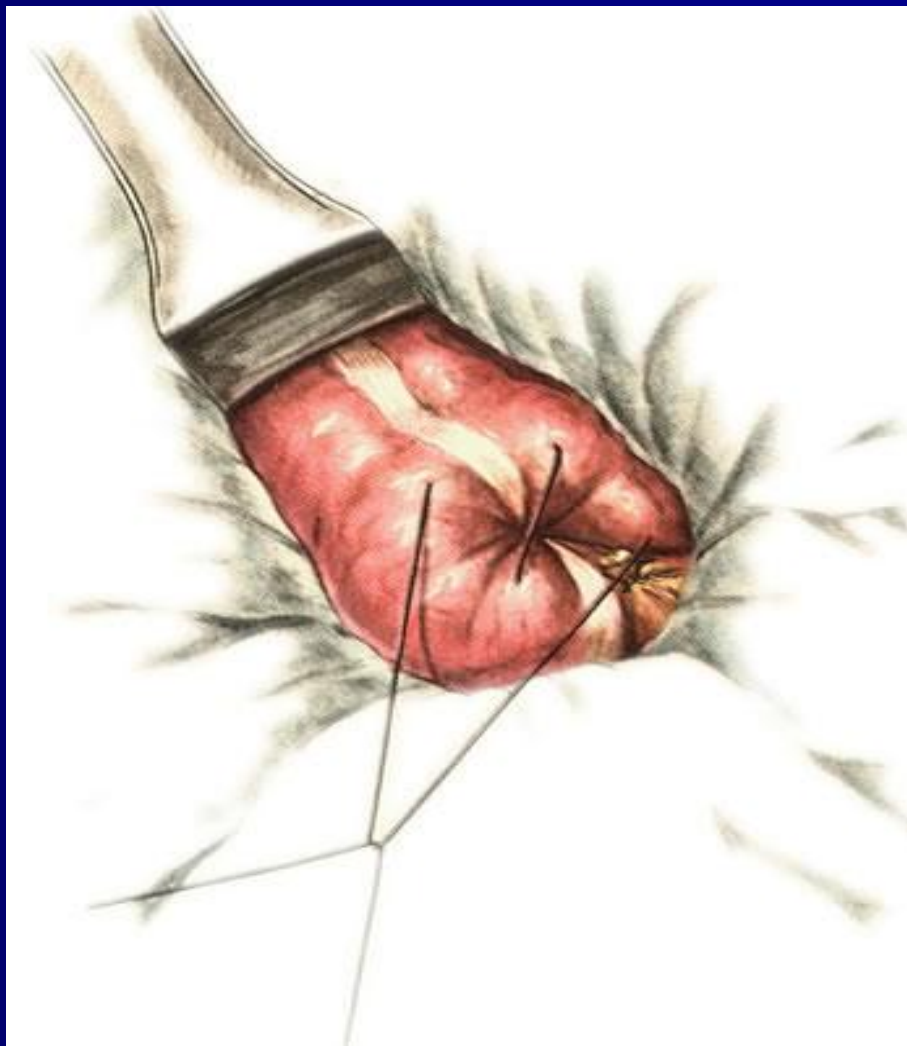Техника ретроградной аппендэктомии



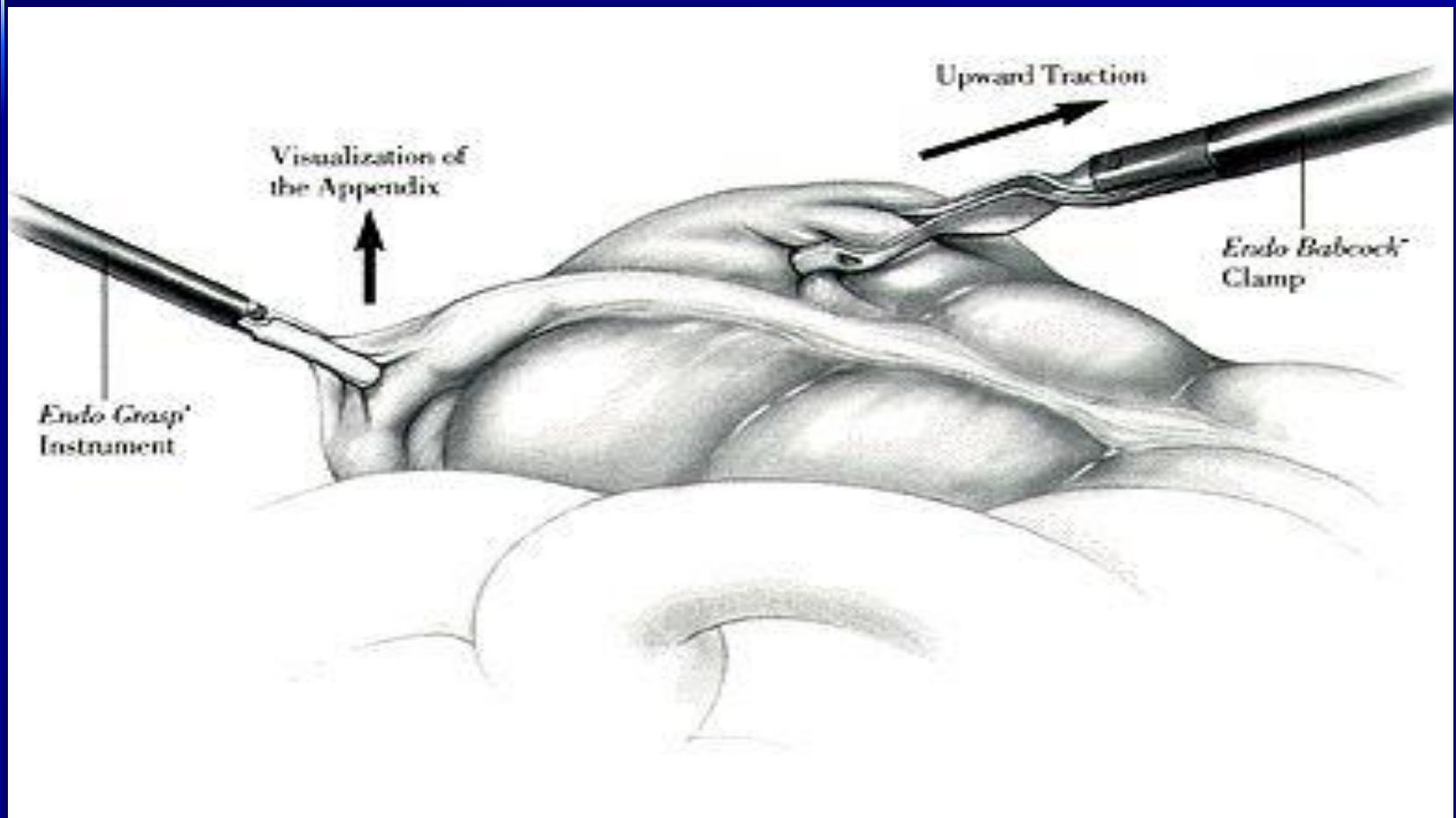
Техника ретроградной аппендэктомии



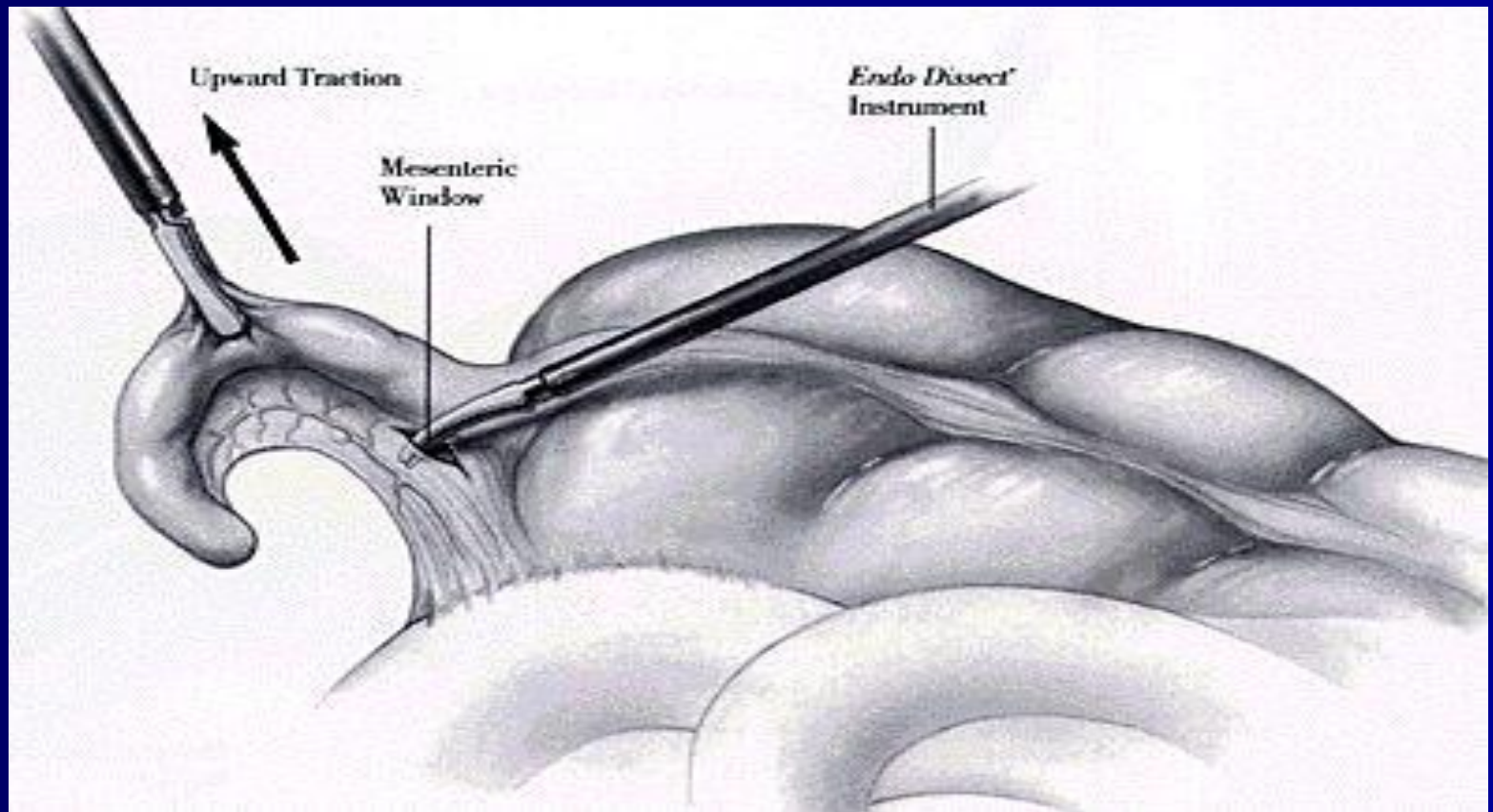
Техника ретроградной аппендэктомии



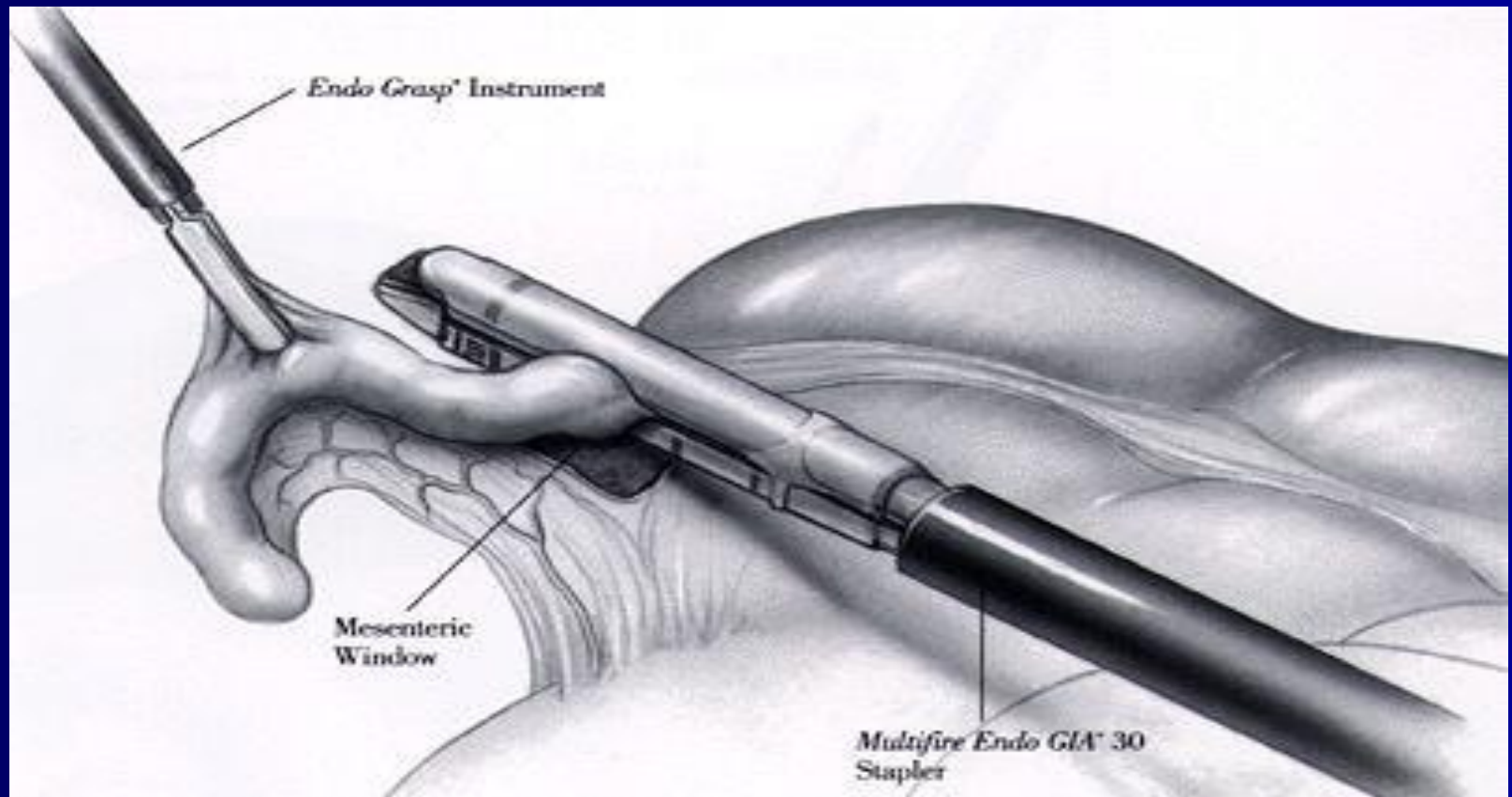
Лапароскопическая аппендэктомия



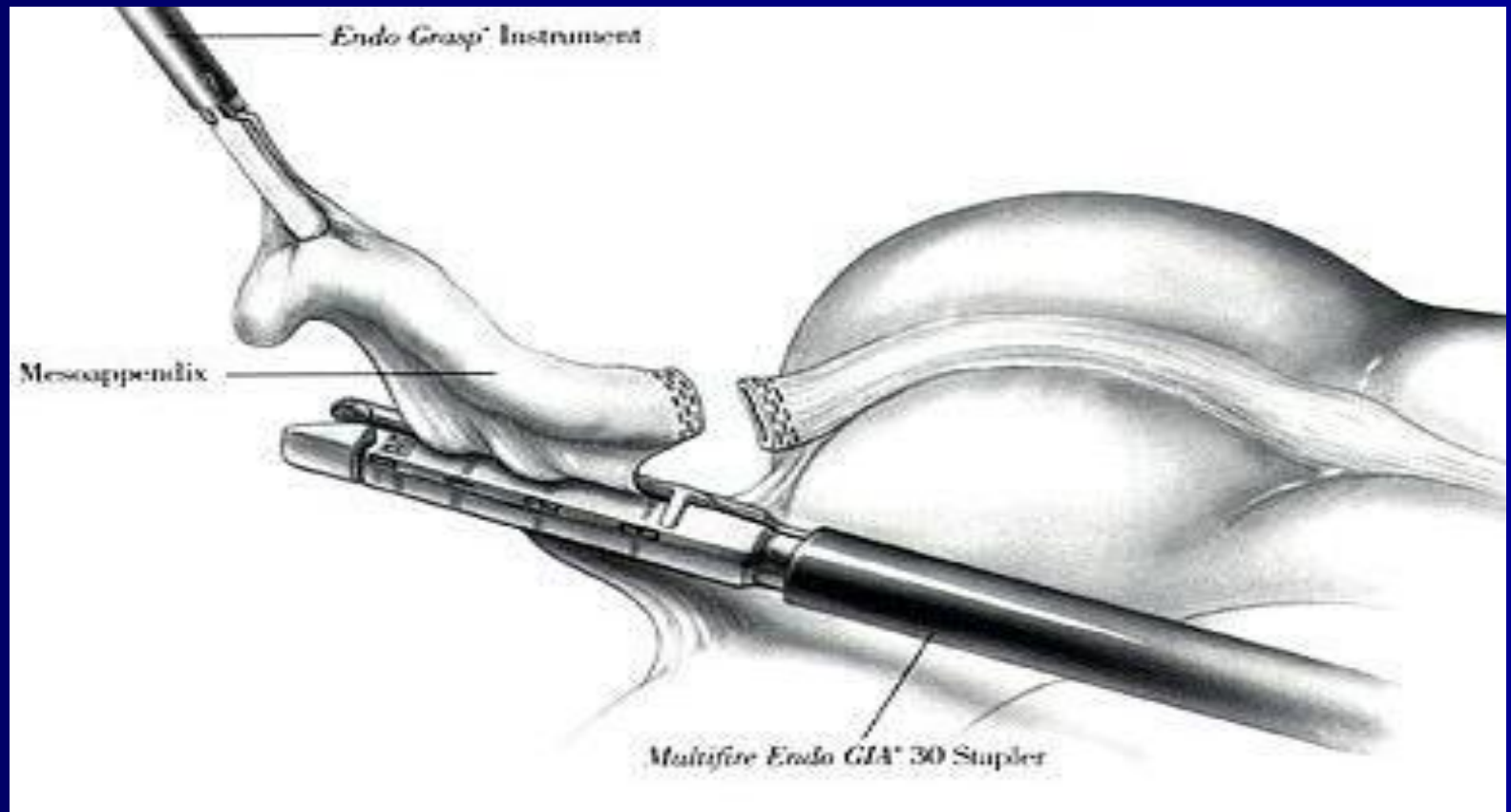
Лапароскопическая аппендэктомия



Лапароскопическая аппендэктомия

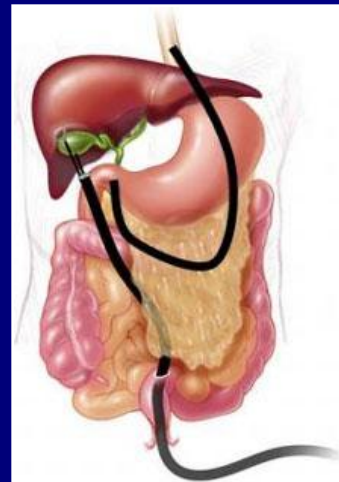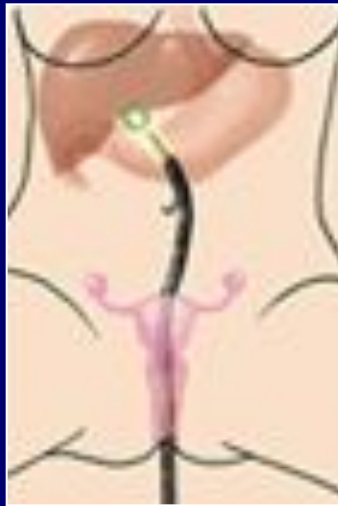
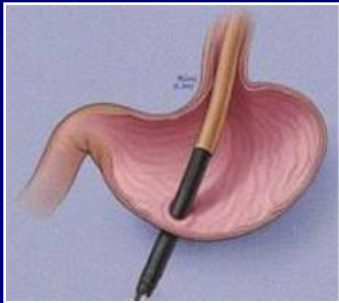


Лапароскопическая аппендэктомия



NOTES – *Natural Orifice Transluminal Endoscopic Surgery*

*Эндоскопическая транслюминальная хирургия
через естественные отверстия*



Трансвагинальный

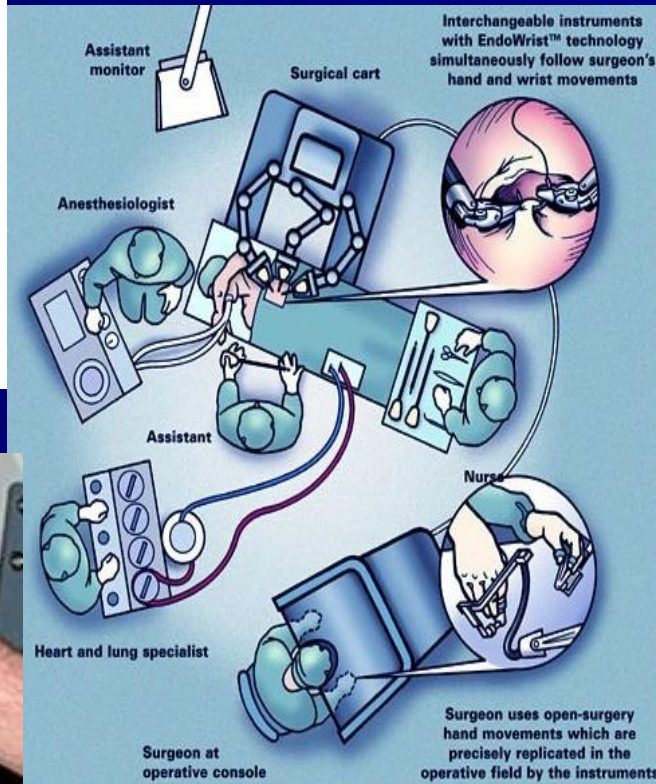
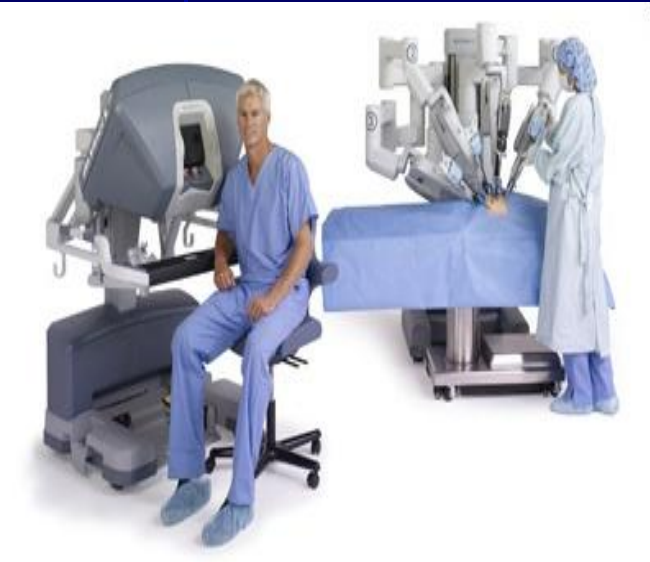Трансгастральный

Трансректальный

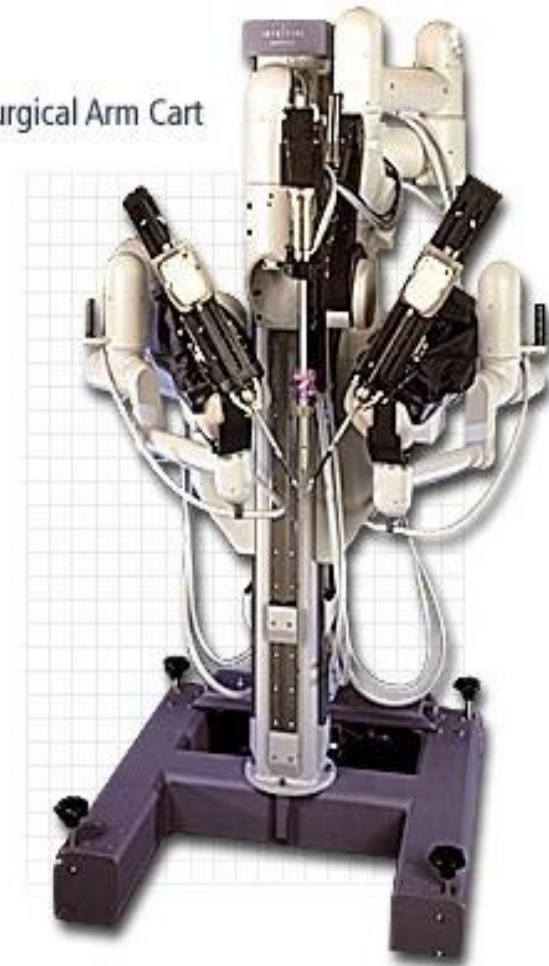
Чрезмочепузырный

Комбинированный

Хирургическая система da Vinci



Surgical Arm Cart



Послеоперационный период

- Активизировать больного разрешается через 6-8 часов после операции
- Стол №0 в течение первых суток, затем №1 (по Певзнеру)
- Снятие швов на 6-7 сут. после операции
- Выписка из стационара осуществляется на 7-е сутки после операции

ОСЛОЖНЕНИЯ ОСТРОГО АППЕНДИЦИТА

- Аппендикулярный инфильтрат: с инволюцией инфильтрата через 4-6 нед. и с абсцедированием
- Распространенный гнойный перитонит
- Внутрибрюшные абсцессы (тазовый, межкишечные, поддиафрагмальный)
- Пилефлебит (септический тромбофлебит воротной вены и её притоков)
- Абсцессы печени
- Сепсис

**СПАСИБО ЗА
ВНИМАНИЕ!**

