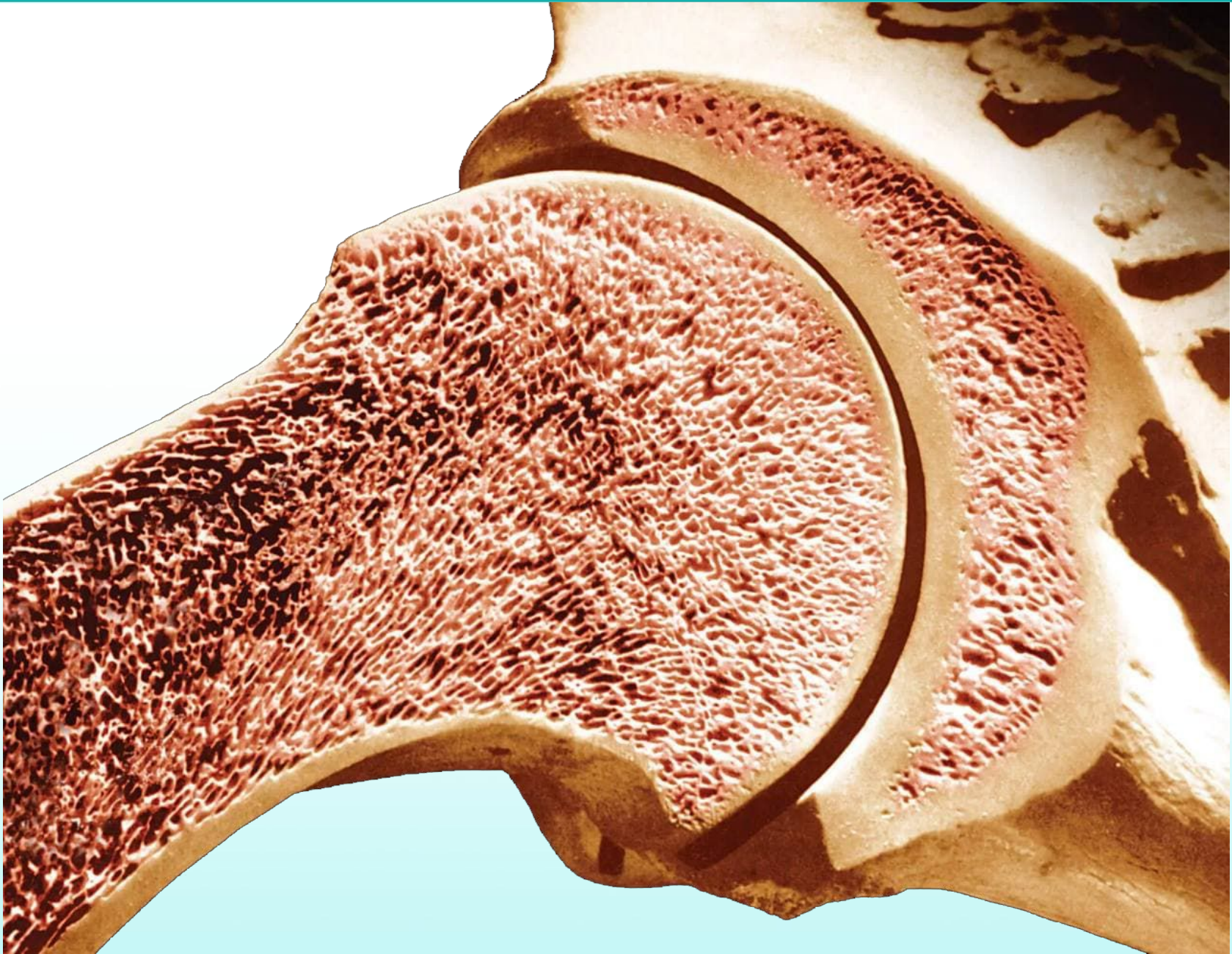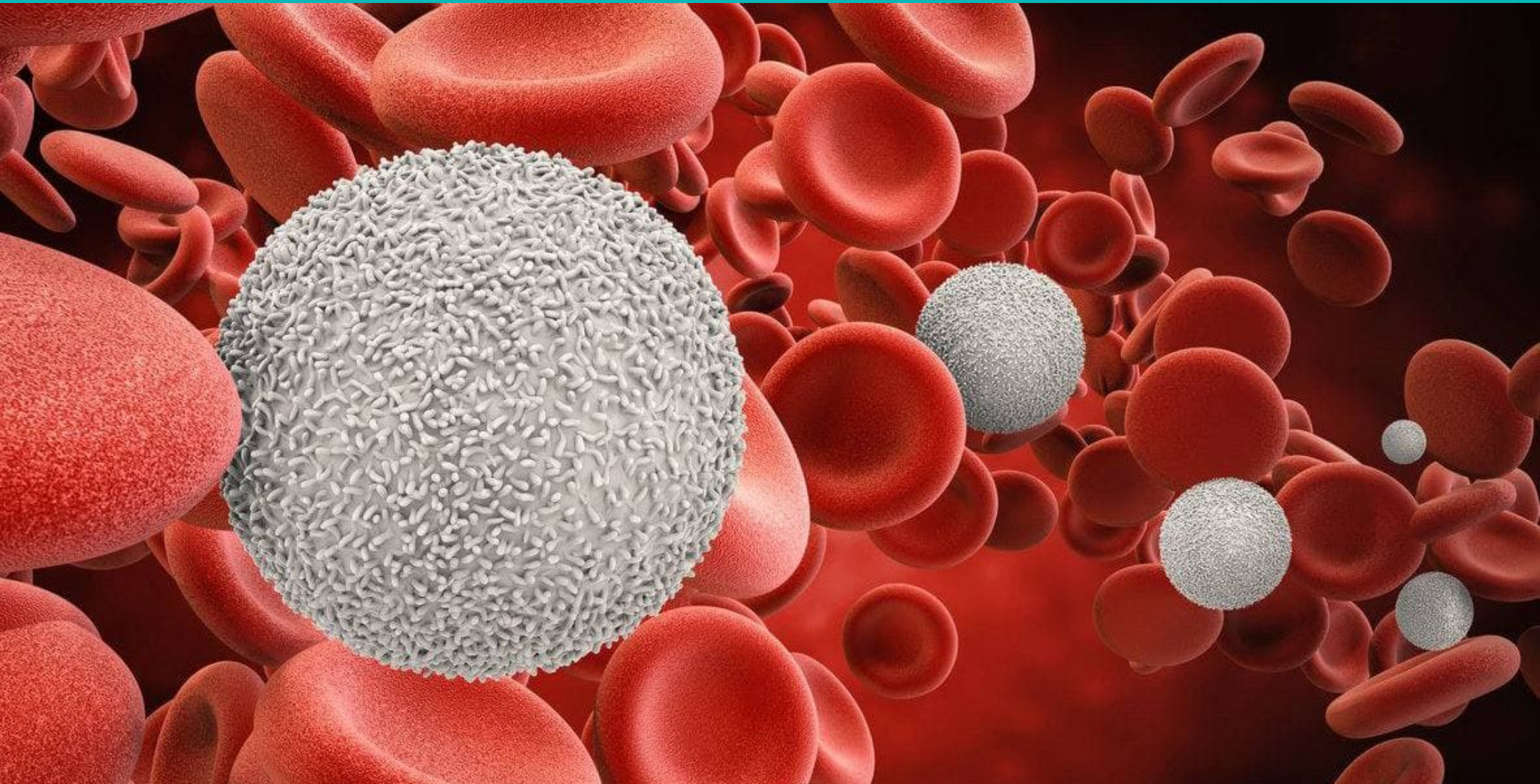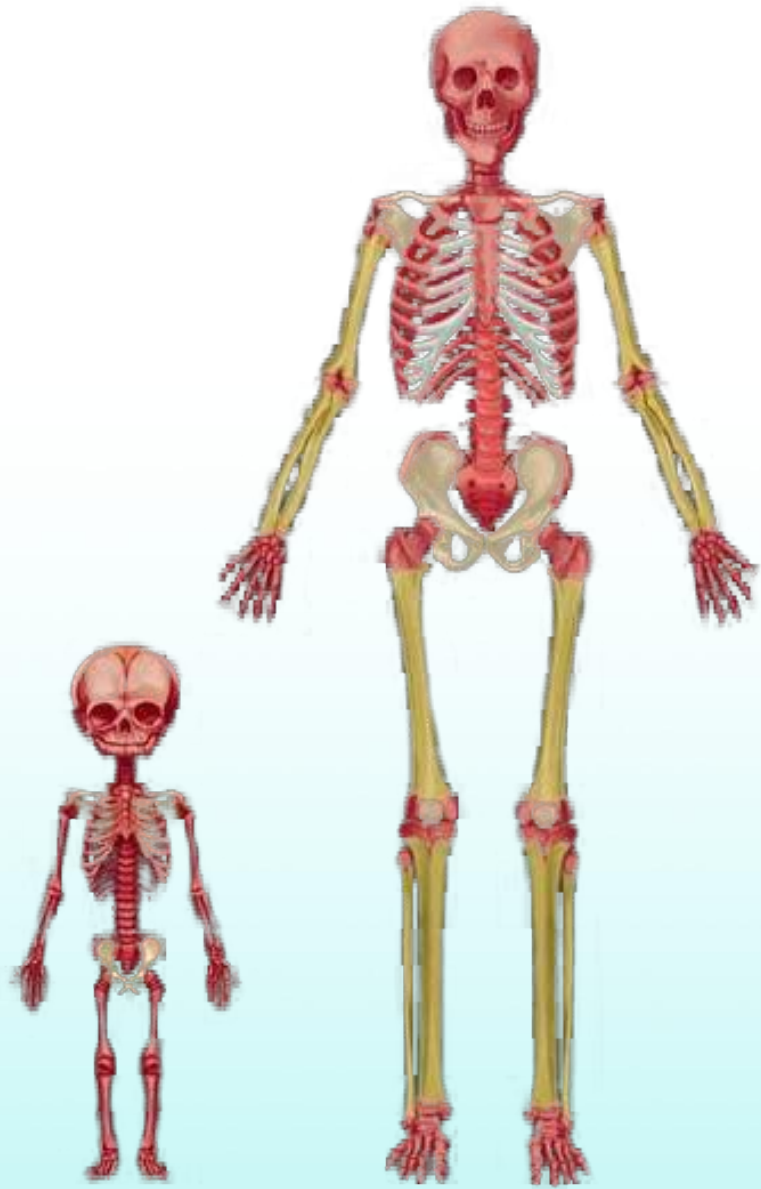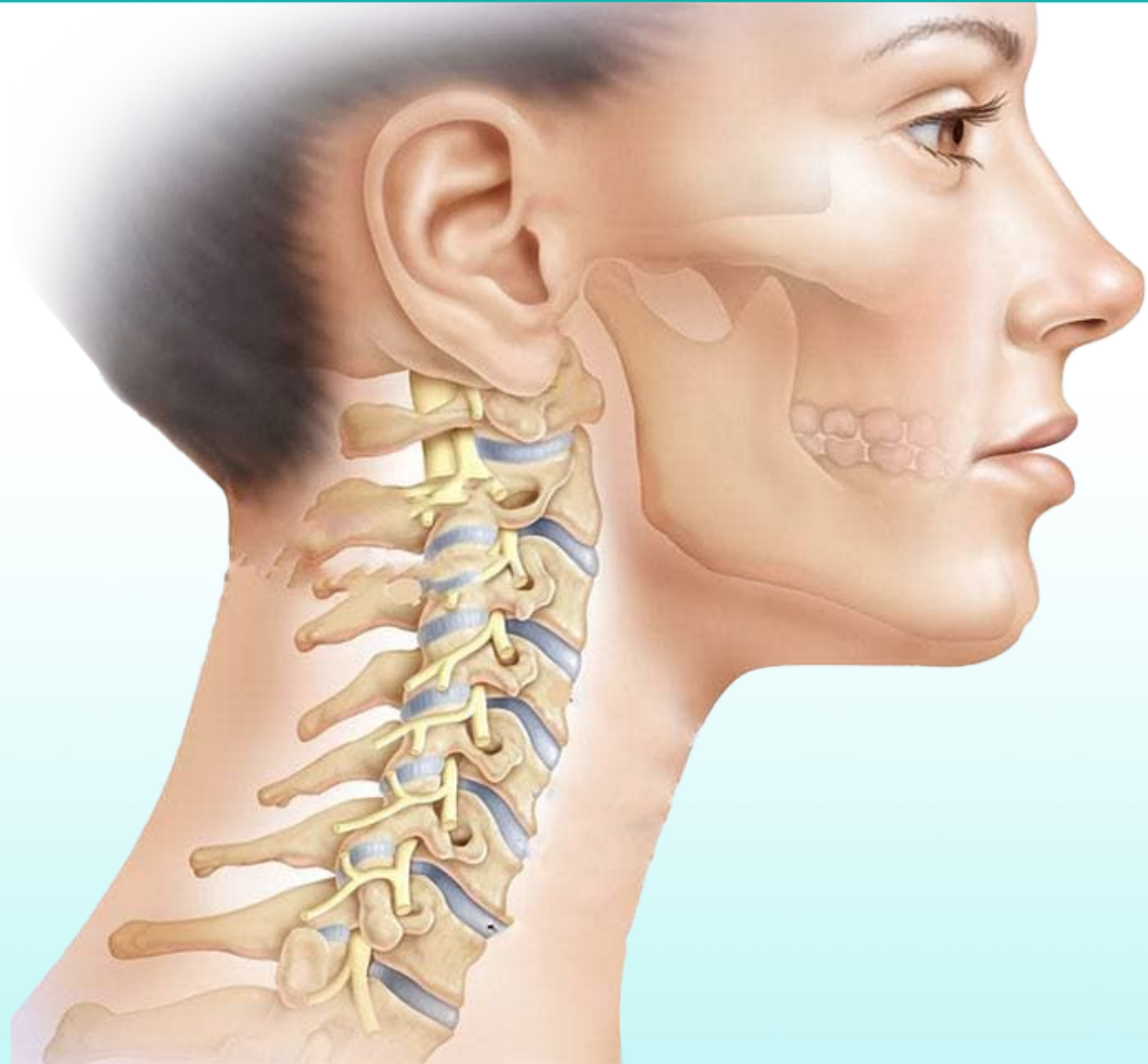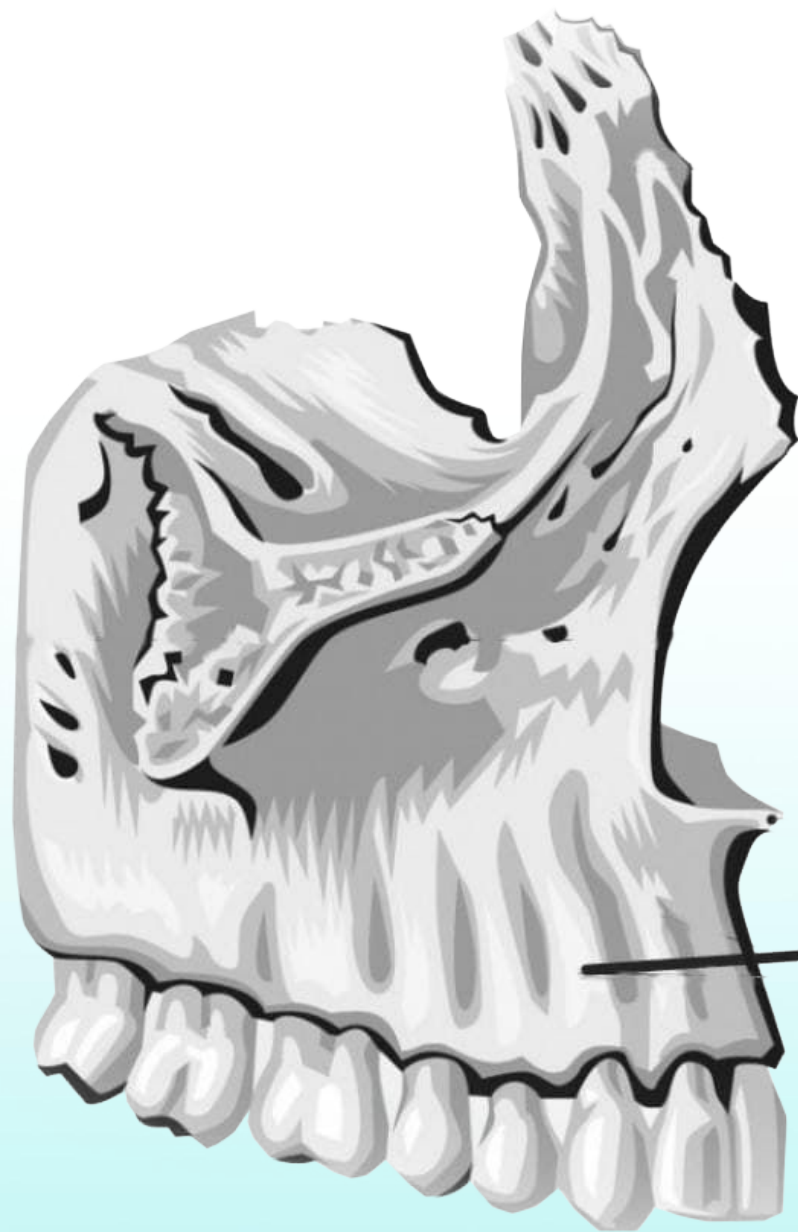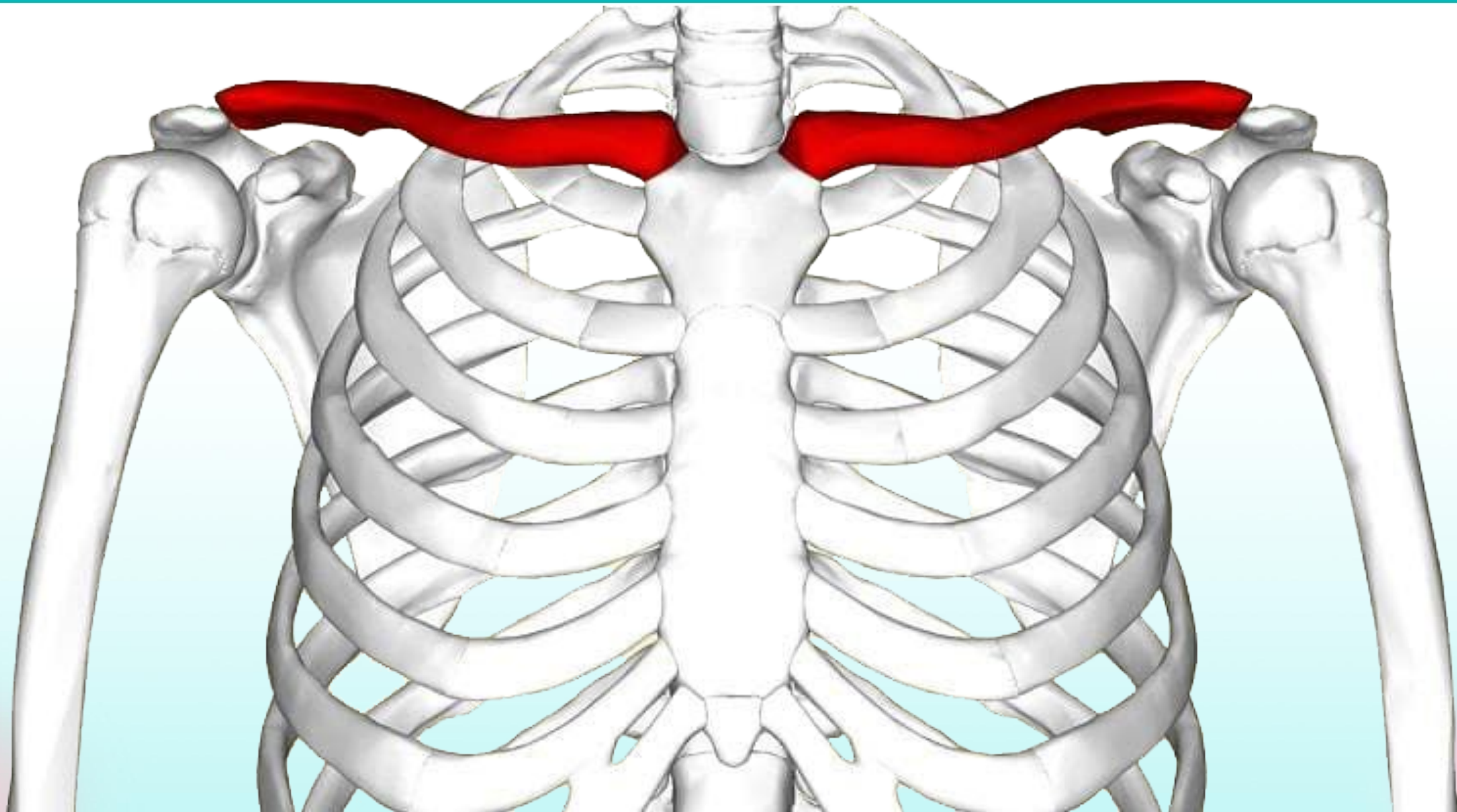
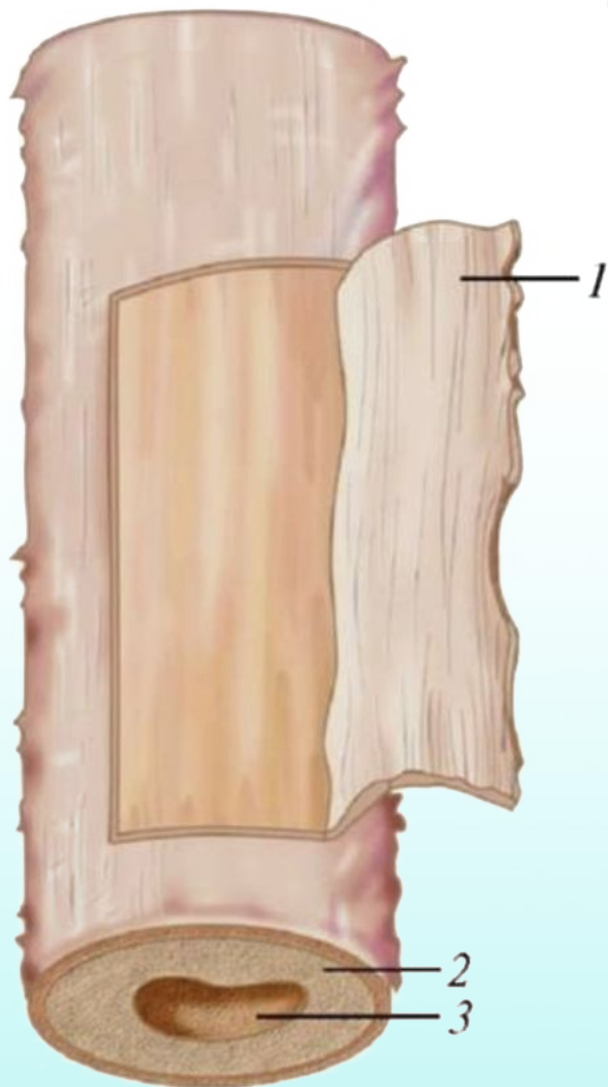


Альвеолярный отросток

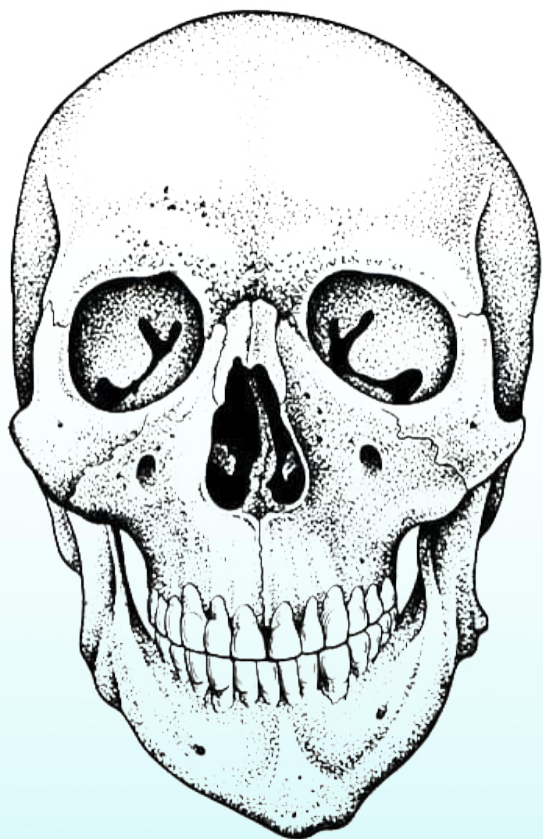

надкостница

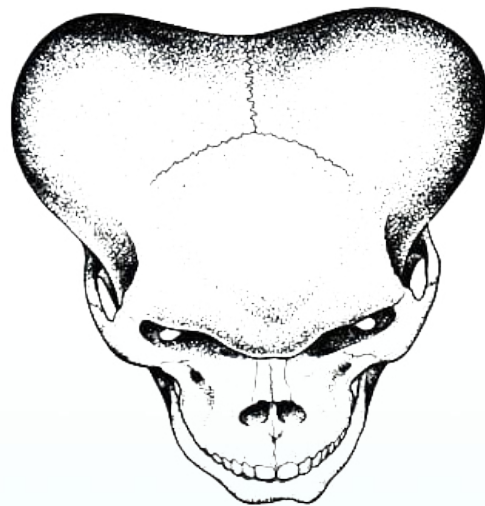
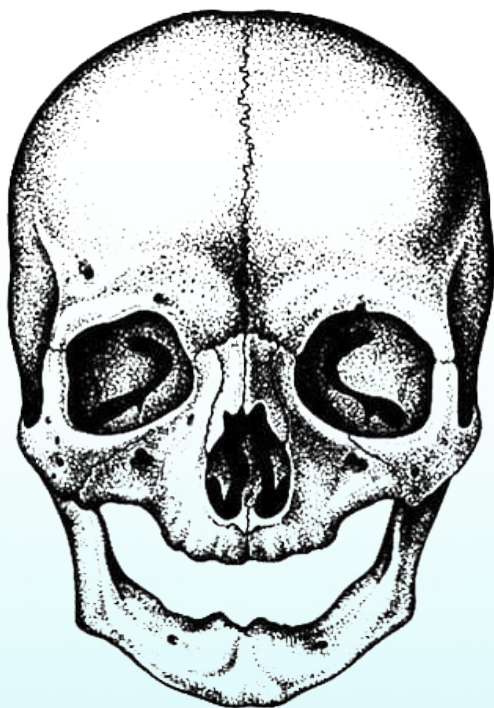
в надкостнице различают
два слоя:

1. наружный —
адвентициальный;
2. внутренний —
волокнистый,
костеобразующий.



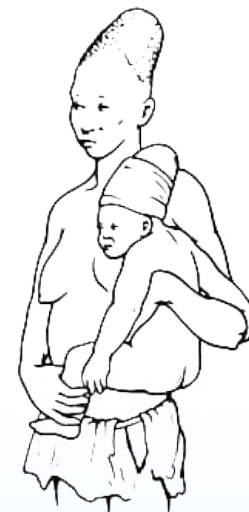A



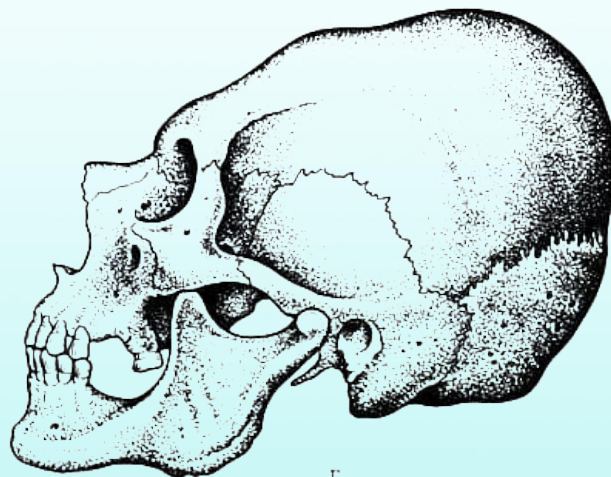
A



Б



В



Г

